Acad. prof. dr. ALEXANDRU RĂDULESCU

ORTOPEDIA CHIRURGICALĂ

VOL. I

EDITURA MEDICALĂ

Acad. prof. dr. ALEXANDRU RĂDULESCU

ORTOPEDIA CHIRURGICALĂ

VOLUMUL I

ÎN COLABORARE CU:
dr. ALICE RĂDULESCU şi dr. CLEMENT BACIU

EDITURA MEDICALĂ
BUCUREŞTI
1956

Dr Andronic Cornin
— 1956 —

INTRODUCERE

Termenul de ortopedie a fost creat de Andry (1658—1742), care în ultimii ani ai vieții a scris o lucrare în două volume, intitulată: *„Ortopedia sau arta de a preveni şi de a îndrepta la copii diformitățile corpului“*.

Noua ramură medicală, în felul cum a fost definită de întemeietorul ei, se ocupa cu descrierea şi tratarea unor defecte care dăunează frumuseții şi dezvoltării armonioase a corpului copilului (cicatricele, pistruii, culoarea ochilor, bolile şi culoarea părului, buza de iepure, scolioza, diformitățile aparatului locomotor).

De la Andry s-a reținut numai denumirea specialității, de altfel cu totul nepotrivită, pe care o alcătuise din două cuvinte greceşti: *orthos* = drept şi *pais-paidos* = copil.

DEFINIȚIE

Definiția specialității, aşa cum reiese chiar din titlul lucrării amintite, este în parte ştiințifică, deoarece demonstrează şi preocuparea pentru prevenirea diformităților, nu numai pentru combaterea lor, după ce s-au instalat. Este tocmai principiul medicinei actuale, care caută să pună în evidență semne extrem de discrete, înainte ca boala să evolueze cu simptomatologia ei cunoscută. Limitarea studierii şi îngrijirii diformităților numai la copii este însă o absurditate.

Specialității noastre i s-au dat, la diverse intervale de timp, multe definiții. Noi propunem următoarea: *ortopedia este ştiința care ne învață să cunoaştem diformitățile aparatului locomotor, atît congenitale, cît şi cîştigate în decursul întregii vieți, în vederea prevenirii şi înlăturării lor. Recîştigarea formei şi funcției pierdute se face, fie prin mijloace nesîngerînde, fie printr-o terapeutică chirurgicală, reparatoare şi creatoare.*

Ortopedia este prin urmare o disciplină chirurgicală *conservatoare* prin excelență, fiindcă nu foloseşte decît rareori exereza, care reprezintă un tratament antifiziologic, de necesitate; este *reparatoare*, cînd înlătură diformitățile, şi *creatoare*, cînd alcătuieşte condiții anatomice noi sau chiar segmente cu care să se poată recupera o funcție pierdută.

Fiziopatologia sistemului osteo-articular şi a anexelor sale (muşchi, tendoane, nervi) intră în preocuparea *ortopedistului*. Acesta trebuie să fie deci un bun chirurg, care să-şi pună talentul şi cunoştințele de specialitate în serviciul bolnavilor cu afecțiuni ortopedice, folosind în aceeaşi măsură şi cu mult discernămînt mijloacele ortopedice, chirurgicale şi fizioterapice. El trebuie să aibă şi temeinice cunoştințe tehnice de radiologie, prin urmare să fie în stare, nu numai să interpreteze cu toată competența orice radiografie de specialitate, dar chiar să poată executa la nevoie o radiografie bună şi să se poată folosi judicios de radioscopie. De asemenea un bun medic ortopedist trebuie să aibă cunoştinţe de neurologie, reumatologie, endocrinologie şi balneo-fizioterapie.

ISTORIC ŞI EVOLUŢIE

Evoluţia specialităţii în decursul veacurilor merită să fie cunoscută, pentru a se putea sublinia etapele principale prin care a trecut şi salturile calitative care au stat la baza dezvoltării sale.

În epoca preistorică, omul privea diformităţile corpului, mai cu seamă pe cele congenitale, ca fiind arătarea potrivnică a unor puteri demonice şi ducea lupta împotriva lor prin evocaţii, incantaţii,purtări de amulete sau prin mijlocul sălbatic al distrugerii, aceste diformităţi fiind considerate absolut nevindecabile; era epoca obscurantismului şi a superstiţiilor.

În istoria civilizaţiei omenirii se poate întrezări însă tendinţa omului de a privi diformităţile congenitale ca avînd o origine pur materială şi preocuparea de a le trata cu ajutorul diverselor mijloace, tot materiale, înlăturînd astfel fatalismul. Într-adevăr, deoarece în imaginile sau în mormintele egiptene s-au găsit la mumiile adulţilor picioare strîmbe, deformaţii ale scheletului prin traumatisme sau în urma morbului Pott, scolioze grave, consecinţele poliomielitei, înseamnă că astfel de fiinţe erau lăsate să trăiască, avînd probabil şi dreptul la îngrijiri.

Tratamentul leziunilor aparatului locomotor era în alte regiuni chiar reglementat, dar numai pentru bolnavii care făceau parte din clasa conducătoare. Sclavii erau proscrişi şi se găseau în afara acestor regulamente.

În codul lui Hammurabi (anul 2003-1961 înaintea erei noastre), care este cea mai veche colecţie de legi şi se află în muzeul Luvru, stă scris, între altele: „Dacă un medic a tămăduit un membru sfărîmat al unui om liber, bolnavul va da medicului cinci socli de argint". În acelaşi timp însă erau prevăzute şi pedepse aspre pentru medicii care schilodeau bolnavii liberi, dar nu şi pe sclavi. Din aceste rînduri reiese că bolnavii trebuiau să fie îngrijiţi în aşa fel încît să li se preîntîmpine sau chiar să li se înlăture diformităţile; obligaţia era hotărîtă prin lege.

În marile poeme indiene sacre, şi anume în cele atribuite lui Susruta (Ajur-Veda) (anul 800 înaintea erei noastre), diformaţiile corpului omenesc sînt comentate mai mult din punct de vedere filozofico-religios, cu toate că în ele se găsesc şi îndrumări asupra unor metode de chirurgie reparatoare şi reguli de masaj.

La greci, şcoala medicală din Cos a dat reprezentanţi care s-au ocupat între altele şi de diformaţiile corpului omenesc; de aceea, în cărţile care trec drept ale lui Hippocrat sînt descrise deviaţiile coloanei vertebrale şi picioarele strîmbe, precum şi tratamentul stabilit în vederea înlăturării lor, cum ar fi: gimnastica, masajul modelant şi întrebuinţarea unor aparate. În acele cărţi s-a dat prima oară sfatul să se îndrepte, cu putere şi dintr-o dată, „cocoaşele" pottice.

În volumul care priveşte articulaţiile, unele descrieri privesc diformităţi cîştigate şi altele, cele congenitale (luxaţiile congenitale ale şoldului). Cartea fracturilor interesează direct ortopedia. În sfîrşit, într-unul din volumele sale, Hippocrat dă indicaţii asupra unor mijloace de întindere şi de fixare, descriind unele aparate ortopedice rudimentare. El este cel care a întrebuinţat prima masă de extensie cu ajutorul căreia putea face readucerea cap la cap a fragmentelor osoase în caz de fracturi (fig. 1).

Elenii admirau corpul omenesc desăvîrşit proporţionat şi luptau pentru atingerea acestui ideal; ei aveau dispreţ pentru defectele fizice în general.

Ştiinţa medicală greacă a trecut apoi la romani, fie prin copierea de cărţi, fie prin prezenţa unor vestiţi medici în Italia.

Aulus Cornelius Celsus, care în realitate n-a fost poate decît un copietor al unor texte greceşti cu conţinut medical, a trăit pe vremea lui August (anul 63 î.e.n. — 13 e. n.) şi a scris: „De arte medica". În cartea a opta se ocupă de fracturi şi luxaţii, precum şi de unele rezultate rele pricinuite de tratamentul greşit. El este continuatorul ideii de gimnastică activă şi pasivă împotriva diformităţilor.

Grecii aşezaţi la Roma, ca Soranus din Efes (110), Rufus şi mult mai tîrziu Antyllus (300) s-au îndeletnicit cu tratamentul unor diformităţi, mai ales al acelora de natură congenitală şi, după cît se pare, şi rahitică. Cel din urmă a recomandat gimnastica pasivă, precum şi un fel de aparate pentru paralitici; a făcut şi primele tenotomii.

Galenus, născut la Pergam şi mort la Roma (131—210), faimosul continuator al tradiţiei şcolii alexandrine şi prin aceasta un urmaş al lui Hippocrat, medic al şcolii de gladiatori de pe vremea lui Marc Aureliu (121—181), introduce termeni care au rămas pînă astăzi: lordoză, cifoză, scolioză. El s-a îndeletnicit mult cu cercetarea diformităţilor şi a încercat lecuirea lor prin bandaje corectoare şi prin exerciţii de gimnastică metodică.



Fig. 1. — Masa de extensie a lui Hippocrat (după Ombrédanne).

Bizantinii Oribase, Aetius şi Paul din Egina, deşi n-au făcut decît să copieze pe antecesori, au avut totuşi marele merit că prin ei s-au putut păstra operele preţioase ale premergătorilor.

Pe la anul 1000, arabul Abul Kassim, cunoscut mai ales sub numele de Albucassis, trăia la Cordova, în Spania, şi era privit ca un medic genial; el a scris: „Al-Tasrif" în care pomeneşte şi de unele afecţiuni ortopedice, şi anume de leziunile tuberculoase ale articulaţiei coxo-femorale şi ale coloanei vertebrale, cărora le-a dat chiar denumirile de „coxartrocace" şi „spondylartrocace". Mai tîrziu, medicii din şcoala din Salerno (Italia de sud), continuatori ai ideilor hippocratice, s-au ocupat în practică şi în cărţile lor de afecţiunile ortopedice.

Începutul evului mediu a fost, din nenorocire, o epocă de înapoiere, atît pentru medicină în general, cît şi pentru chirurgie în special.

În Franţa, celebrul Ambroise Paré (1517—1590) s-a ocupat de tratamentul piciorului strîmb şi de cel al scoliozelor, recomandînd diferite aparate, precum şi corsete făcute din plăci articulate şi din metal găurit (fig. 2).

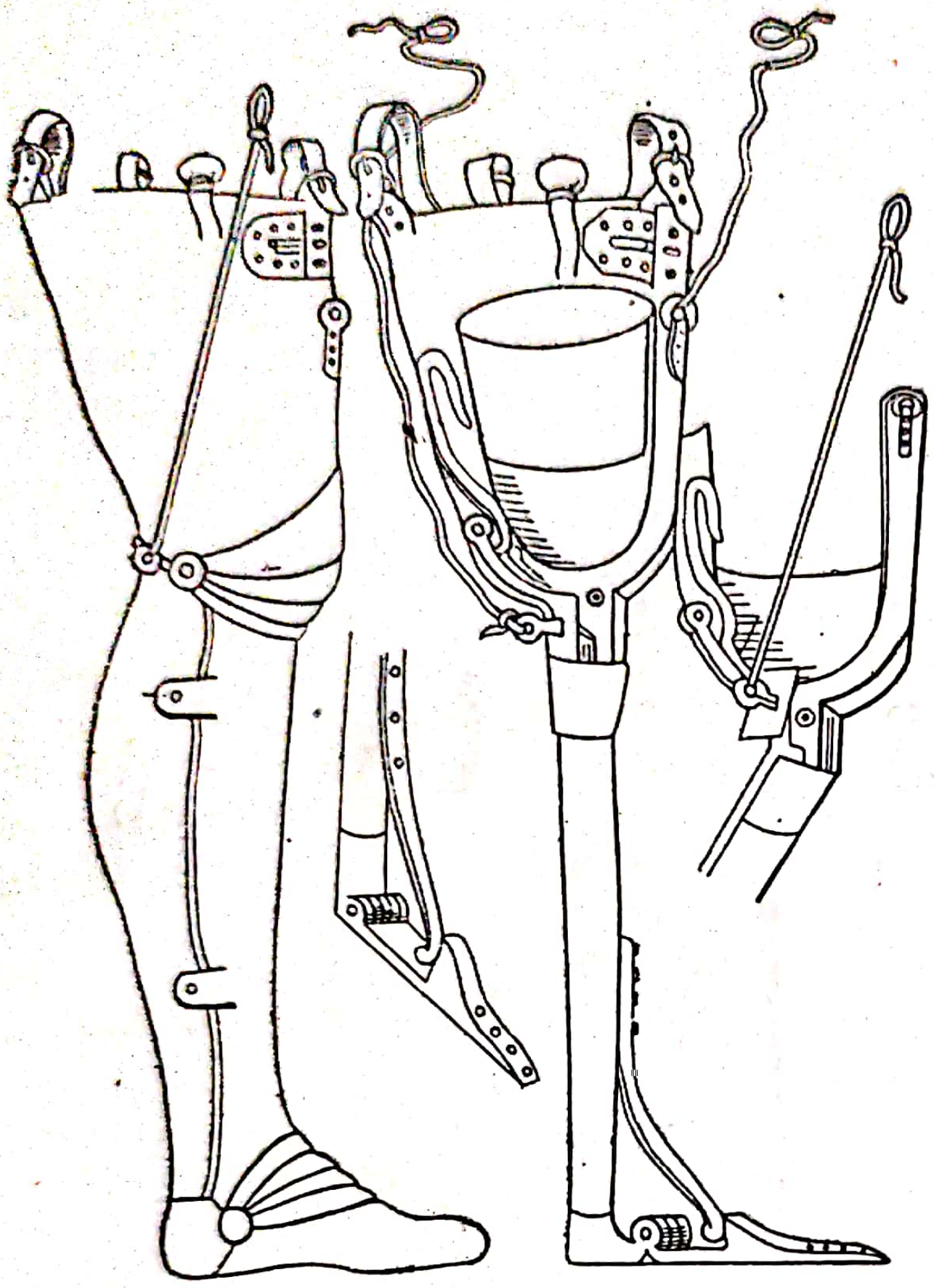

Fig. 2. — Proteze pentru bonturile de coapsă. Schiţele lui Ambroise Paré.

Cam în acelaşi timp, Arceus în Spania, apoi Favricius Hildanus (1614) se îndeletniceau cu probleme ortopedice (picioare strîmbe, scolioze etc.). Cei doi autori amintiţi, ca şi Fabricius d'Aquapendente, au creat maşinării şi aparate ortopedice complicate, unele din acestea inspirate după metodele armurilor folosite de cavaleri.

Hans von Gersdorf folosea un fel de masă pentru îndreptarea diformaţiilor membrelor inferioare, pe care le întindea cu ajutorul unui şurub mare de lemn, prevăzut la un capăt cu o cruce, care servea la răsucit (fig. 3).

Iohannus Scultetus Pinseus (1641), Riolan şi alţii s-au ocupat şi ei cu probleme ortopedice. Scultetus utiliza anumite aparate pentru îndreptarea şi fixarea fracturilor, întrebuinţate multă vreme de majoritatea medicilor.

La 1641, Minnius face prima tenotomie a muşchiului sterno-cleido-mastoidian, pentru torticolis. Roonhuysen (1670), şi mai tîrziu „meşterul Florian" un foarte abil tenotomist olandez, ajunseseră cunoscuţi şi apreciaţi graţie acestei operaţii. Puţin după aceea, Joob von Meekren (1675) ajunsese tot atît de cunoscut. Alţi medici, în genere olandezi, au recurs şi ei la această tenotomie (Tulpius, Haafe, Blasius, Heister etc.).

Glisson, celebrul filozof şi medic englez, născut la Rampisham (1596—1677), a contribuit foarte mult la dezvoltarea ortopediei, descriind rahitismul cu toate diformităţile osoase pe care le pricinuieşte (de unde numele de „boală englezească"). Acest autor a propus şi a întrebuinţat un tratament bun, care consta din gimnastică, masaj şi suspensie. Pentru acest din urmă scop folosea un căpăstru care, cu unele modificări, se întrebuinţează pînă în ziua de astăzi.

Numele lui Boerhave şi al lui Morgagni sînt legate de primele noţiuni anatomopatologice ale diformităţilor.

Anul 1741 marchează o dată importantă pentru ortopedie pentru că atunci apare lucrarea de sinteză a lui Andry, medic lionez (1658—1742), apoi decan al Facultăţii de medicină din Paris. Cu această lucrare, specialitatea îşi capătă un nume şi oarecare limită. Prin aceasta, Andry a devenit întemeietorul unei ramuri importante a medicinei, mai ales prin titulatura pe care i-a dat-o, titulatură care a rămas pînă astăzi, cu toată îngustimea și imprecizia ei.

Cam în același timp cu Andry, ortopedia interesa o serie de alți cercetători, cum au fost de pildă Lorenz Meister (1748) din Frankfurt, care s-a ocupat întrucîtva de anatomia coloanei vertebrale și cu tratamentul deviațiilor ei, apoi Albrecht von Haller, Le Vacher, Richter și mai cu seamă Ludwig, care căuta să explice felul de producere a scoliozei și a încercat o descriere anatomopatologică a acestei diformități.



Fig. 3. — Masa lui Hans von Gersdorf pentru reducerea fracturilor membrelor inferioare.

Elvețianul Andreas Venel (1780) este primul medic care înființează la Orbe un institut ortopedic. Mai tîrziu (1812), în Germania, și anume la Würtzburg, Johann Georg Heine întemeiază un important institut de ortopedie în care erau instalate și funcționau ingenioase aparate pentru îndreptarea diformităților, răspîndite apoi în toată lumea. Acest Heine, care la început era un simplu mecanic la universitate, a ajuns, prin talentul lui, la titlul de profesor de ortopedie la Facultatea de medicină din Würtzburg cu titlu onorific. Cu drept cuvînt Hohmann spune despre el că este: „întemeietorul ortopediei mecanice". Celebritatea lui Heine era atît de indiscutabilă, încît bolnavi din toată lumea veneau în institutul lui, unde se puteau trata prin mecanoterapie, masaj, gimnastică, băi de aer încălzit, extensie etc. cu rezultate bune, chiar impresionante pentru vremea aceea; cu drept cuvînt se poate spune despre Heine că a ridicat la un mare prestigiu profesia medicală (Hohmann). Printre urmașii lui Heine au fost cinci medici care purtau același nume, cum ar fi Jacob Heine, care la Kanstatt avea un frumos institut de ortopedie și care înainte de suedezul Medin a descris poliomielita anterioară (fig. 4 și 5). În Rusia, I. P. Kulibin (1735—1818) executa proteze bune, într-un atelier propriu.

După Kulibin şi Cernosvitov, Hessing a creat cunoscutele aparate din piele armată cu bare metalice, care l-au făcut celebru şi care se folosesc şi astăzi.

În Franţa, cel dintîi care s-a ocupat cu ortopedia într-un spital a fost Pravaz, care a făcut primele încercări, cu rezultate uneori chiar pozitive, de reducere pe cale nesîngerîndă a luxaţiei congenitale a şoldului, aşa cum făcea Heine în Germania. Continuatorii lui Pravaz au fost Guérin şi Portal.

În Anglia, celebrul Parcival Pott (1733—1788) s-a ocupat, cu puterea lui de observaţie şi de interpretare, de leziunile tuberculoase ale coloanei vertebrale, precum şi de complicaţiile lor nervoase. Acest mare savant a descris tuberculoza corpurilor vertebrale şi cifoza coloanei, ca diformitate datorită cariei, ceea ce a făcut ca boala să-i poarte de atunci numele (boala lui Pott).

În Suedia, poetul Henrik Ling (1776—1839) stabileşte normele de executare a unei gimnastici medicale raţionale, fără aparate, care a şi avut aplicare imediată în prevenirea şi micşorarea diformităţilor.

În 1850 s-a deschis la Petersburg primul institut de ortopedie, condus de Roon, elevul lui Ling.

Inspirat de ideile lui Ling, dar opus soluţiei acestuia, suedezul Zander (1835—1920) din Stockholm a creat cunoscutele aparate de mecanoterapie, bazate — credea el — pe principii şi constatări fiziologice, principii care s-au dovedit nejuste.

Cercetări anatomopatologice în cîmpul afecţiunilor ortopedice s-au făcut de către savanţii timpului (Scarpa, Palleta, Pravaz, Jalade-Lafond, Dupuytren, Palasciano etc.).

În 1828, întemeietorul ortopediei ştiinţifice, după cum îl numeşte Hoffa, francezul Delpech (1777—1832), scrie memorabila lucrare intitulată: „Ortomorfia în raport cu specia umană“.

În această operă ştiinţifică, în care specialitatea este corect delimitată, Delpech susţine ca tratament al multor diformităţi tenotomiile, care de altfel se executaseră şi pînă atunci, fără vreo bază raţională, empiric şi abuziv. În urmă, Stromayer (1831) este însă cel care a recomandat şi executat tenotomiile subcutanate, înlăturînd pericolul supuraţiilor şi al necrozelor. Mai apoi, de această operaţie s-au servit Little, Baudens, Guérin, Johann Friedrich, Diffenbach etc.

Ca o reacţie în contra acestei tenotomanii, Malgaigne şi Bouvier au căutat să restrîngă indicaţiile intervenţiei, precizînd şi motivînd indicaţiile.

Ca urmare a lucrărilor memorabile ale lui Duchenne de Boulogne s-a constatat că multe diformităţi sînt datorite paraliziilor, deci unor leziuni nervoase. Ca tratament al diformităţilor s-au încercat osteoclaziile şi osteotomiile, imaginîndu-se o serie de aparate şi instrumente complicate. Prima osteotomie pe cale operatorie se pare că a fost executată de Rhea-Barton pentru o anchiloză, în timp ce Louvrier face cea dintîi „osteoclazie prin forţă“, înainte de a inventa cunoscutul său aparat.

În sfîrşit, după această perioadă, ilustrată prin încercări de tratament mecano-empiric, precum şi prin interesante studii clinice şi anatomopatologice

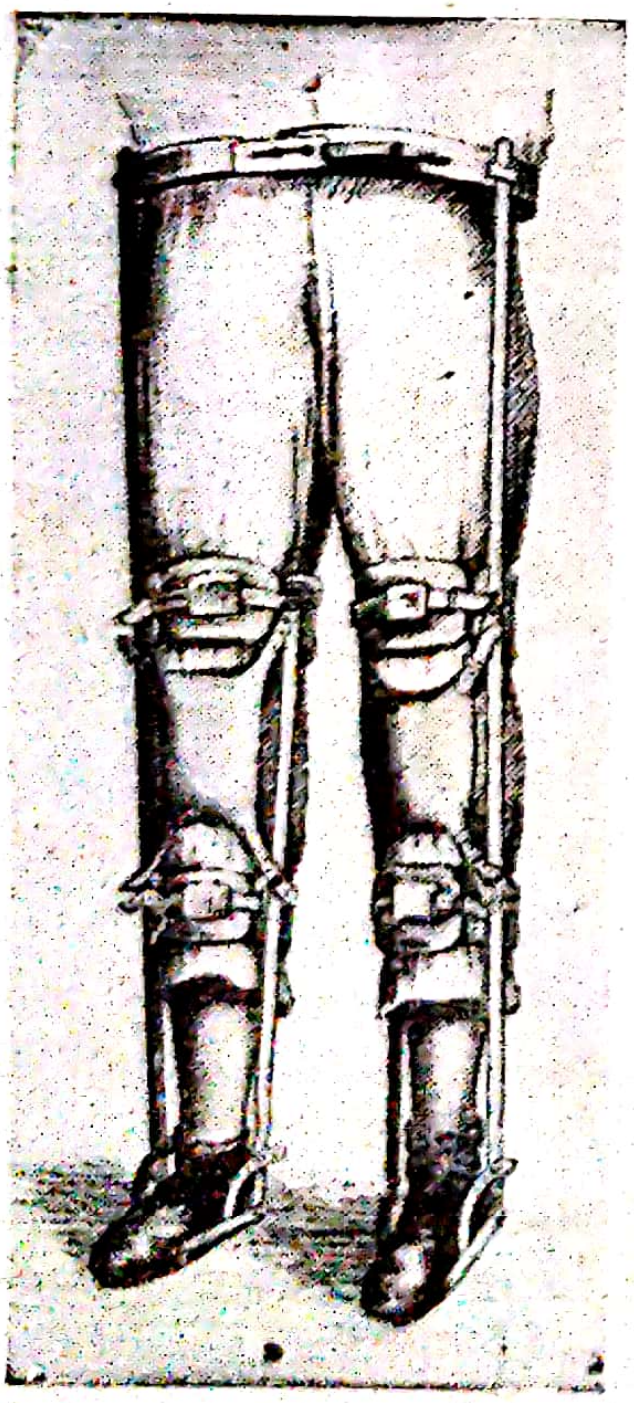

Fig. 4. — Aparat ortopedic primitiv recomandat de Heine pentru tratamentul urmărilor poliomielitei în 1840.

(care au dat la iveală unele din entităţile morbide cunoscute astăzi) au urmat, rind pe rind, perioade de tratament ştiinţific, care au făcut din ortopedie o specialitate chirurgicală însemnată.

La sfîrşitul secolului al XVIII-lea, Park din Liverpool, făcea rezecţia genunchiului, Moreau în Franţa pe aceea a oaselor tuberculoase ale unei gambe, iar mai apoi primele rezecţii de genunchi şi de cot. Prima rezecţie subperiostală a fost executată în Rusia de V. M. Reklițki.



Fig. 5. — Aparat de mecanoterapie recomandat de Heine pentru tratamentul urmărilor poliomielitei în 1840.

Puţin mai tîrziu, ca o temelie pentru ortopedie, apar celebrele cercetări asupra chirurgiei osoase şi articulare ale lui Ollier (1825—1900). Bredihin a publicat în 1862 cercetări microscopice asupra regenerării osului din periost, în general, şi după rezecţie, Feoktistov, în 1863, scrie despre amputaţia subperiostală.

Diverse osteotomii au fost făcute atunci în Franţa de Lemercier, Jobert de Lamballe şi alţii. Saint-Germain a dus noţiunea de ortopedie şi dincolo de vîrsta copilăriei şi a publicat o carte intitulată: „Chirurgia ortopedică“ (1884).

În 1900 se deschide la Petersburg prima clinică de ortopedie, condusă de G. Turner şi mai tîrziu de Vreden.

Descoperirile şi lucrările nemuritoare ale lui Pasteur (1882—1895), cu aplicarea lor remarcabilă făcută de Lister, au îngăduit ca intervenţiile chirurgicale să se execute şi asupra oaselor, articulaţiilor, fără ca viaţa bolnavilor să fie ameninţată, cum se întîmpla foarte des în încercările făcute în perioada preantiseptică. De atunci, ortopedia a luat treptat o mare dezvoltare, pe măsură ce specialiştii nu s-au mulţumit să folosească numai mijloacele nesîngerînde sau să fie simpli îndrumători ai bandajiştilor şi mecanicienilor, ci au început să întrebuinţeze resursele chirurgicale cele mai îndrăzneţe.

În afară de minunatele metode ortopedice imaginate şi aplicate de Bonnet, Sayre Tubby, Malgaigne, Bradfort, Brodhurst, Ménard, Kirmisson, Thomas, V. Cinaikin, Zabludovski, Mathyssen, Rizzoli, Kulibin, Cernosvitov, Hessing, Taylor etc., care au creat noi posibilităţi tehnice, s-au făcut şi intervenţii sîngerînde extrem de ingenioase, pe oase, articulații, tendoane, mușchi, nervi, în vederea îndreptării diformațiilor (Pirogov, Guérin, Ollier, Nélaton, Gangolphe, Monod, Hennequin, Chaput, Tillaux, Mac Even, Vladimirov, Sabaneev, Ogston, Langenbeck, Volkmann, Nicoladoni, Șevkunenko, Royal Whitmann, Jung, Albert, Frantz König, Kraus, Gleich, Max Schede, Codivilla, Lorenz, Drbnik, Chlumsky etc.).

Îmbinarea mijloacelor nesîngerînde cu cele chirurgicale, caracteristică a ortopediei, dă rezultate frumoase în mîna celor ce o cunosc și o aplică cu talentul lor. Întrebuințarea gipsului la confecționarea aparatelor se datorește celebrului chirurg rus Pirogov (1810—1881) și lui Mathyssen (1852). Grație acestui procedeu, specialitatea a putut lua o dezvoltare mare.

Începutul ortopediei moderne a fost bine consolidat și ilustrat de Turner, Codivilla, Lorenz, Hoffa, Robert Jones, Lovett, Kirmisson, Calot, Broca, Ménard, Vreden etc.

O dată cu marea descoperire a lui Röntgen (1895), care a contribuit enorm la progresul acestei specialități, diagnosticul și tratamentul afecțiunilor ortopedice au luat un aspect științific. În această epocă modernă s-au studiat o serie de sindrome și afecțiuni cu totul necunoscute, care au fost individualizate și sustrase cadrelor nosologice confuze ori simpliste în care erau înglobate pînă atunci.

La sfîrșitul secolului trecut și în secolul nostru, ortopedia chirurgicală a avut străluciți reprezentanți. Pe baza aportului adus de munca și priceperea lor, această specialitate a putut face mari progrese.

Pirogov (1810—1881) unul din marii chirurgi ai omenirii, a aplicat pentru prima oară aparatul gipsat pentru imobilizarea fracturilor și a făcut operații plastice remarcabile, care au rămas și pînă astăzi. Profesorul lui Pirogov a fost E. O. Muhin, care a scris (1806) cartea intitulată: „Începuturile științei despre îndreptarea oaselor“.

Turner (din Petersburg) a condus prima clinică de ortopedie (1900) din Rusia și din școala lui au ieșit eminenți elevi, precum și lucrări de mare valoare ca: „Studiu despre afecțiunile articulare“.

Vreden a condus cu multă competență Institutul de ortopedie și a imaginat procedee originale în sinostoza vertebrală pentru morbul Pott, în osteotomii supracondiliene, tenodeze etc.

Bogoraz, un foarte cunoscut chirurg ortopedist, a publicat un tratat de chirurgie ortopedică și reparatoare, cuprinzînd multe procedee personale în diverse plastii și cunoscutul procedeu de osteotomii multiple, oblice, pentru alungirea oaselor.

Blencke, din Leipzig (1868—1937), a dat literaturii medicale lucrări de valoare, între care, mai cu seamă „Afecțiunile neuropatice osoase și articulare“.

Gocht (1869—1938), urmașul lui Hoffa, în afară de lucrările lui, a editat cartea lui Hoffa.

Hoffa (din Berlin), un mare promotor al ortopediei, a scris după Ioachimstahl (3 volume mari) „Manualul de ortopedie chirurgicală“ una din cele mai valoroase și mai cercetate cărți de ortopedie: „Ortopedia chirurgicală“ (opt ediții), reeditată și în prezent de elevii săi, care la rîndul lor sînt ortopediști consacrați.

Lorenz din Viena este cunoscut lumii întregi mai cu seamă prin metoda lui de repunere pe cale ortopedică a luxațiilor congenitale.

Kirmisson, un fondator al ortopediei franceze, are lucrări de mare valoare.

Nové-Josserand (Lyon), un precursor al ortopediei, profesor ilustru care a format mulți ortopediști în Franța, a scris multe, variate și prețioase lucrări. Lui Froelich din Nancy (1867—1945) îi datorăm foarte multe procedee ortopedico-chirurgicale.

Naughton Dunn (1884—1939), un ortopedist de valoare, a descris multe procedee, mai cu seamă în urmările poliomielitei; a fost profesor de ortopedie la Liverpool, urmînd lui Robert Jones.

Albee (1876—1945) a lucrat la New-York. El a fost o personalitate cu o activitate științifică și chirurgicală prodigioasă. A fost inovatorul unui instrumentar electric care a revoluționat chirurgia ortopedică și a scris un tratat extrem de valoros, intitulat: „Chirurgia ortopedică și reconstituțională“ și în 1940: „Chirurgia cu transplante osoase în boli, traumatisme și diformități“.

Putti (1880—1940) a fost unul din cei mai vestiți ortopediști. Chirurg remarcabil, a făcut cunoscut în toată lumea Institutul „Rizzoli“ din Bologna (Italia), unde a lucrat mulți ani, pînă la moarte. A descris sindrome noi, a dat explicații etio-patogenice extrem de importante, a imaginat și aplicat procedee operatorii din cele mai întrebuințate. A înființat și condus excelenta revistă „Chirurgia degli organi di movimento“. Lucrările sale mai vaste sînt: „Lombartria și sciatica vertebrală“, „Cura fracturilor colului femoral“, „Anatomia luxației congenitale a șoldului“ și „Fracturile coloanei vertebrale“, o lucrare remarcabilă.

Ca tehnician (mai ales în artroplastii) și ca profesor care a format cei mai mulți din marii ortopediști actuali din Italia, a fost neîntrecut.

Campbell (Universitatea din Virginia, 1880—1941), un tehnician și profesor de mare clasă, a întrebuințat în plastii osoase procedee foarte ingenioase. A scris un tratat de „Chirurgie ortopedică“.

H. Judet (1874—1942) s-a ocupat intens cu grefele articulare, cu fracturile și a inventat un instrumentar ingenios și variat. Copiii lui, cei doi frați Judet, lucrează mult în artroplastii, mai ales cu material acrilic.

Lambrinudi (1890—1943), care a lucrat în Anglia, unde s-a încetățenit, e autorul multor lucrări și procedee operatorii ingenioase, mai ales la picioarele paralitice.

M. Horvath (1868—1938), născut la Arad, a fost unul din primii profesori de ortopedie din Budapesta. A scris multe articole în reviste de specialitate.

Eugen Kopits (1869—1946), profesor la Budapesta, a scris primul tratat maghiar de ortopedie. S-a ocupat foarte mult cu tratamentul invalizilor de război și a publicat articole privind torticolisul, picioarele strîmbe și luxațiile congenitale, paraliziile spasmodice etc.

Patrik Haglund (1870—1937) a fost profesor la Stockholm și a publicat peste 300 lucrări de specialitate. S-a ocupat foarte mult cu urmările poliomielitei, despre care a scris o mare monografie. A publicat o carte cunoscută în lumea întreagă: „Principiile ortopedice“.

În țară la noi trebuie să amintim că cei dintîi ce s-au ocupat cu ortopedia au fost Asaky și Romniceanu. Acesta din urmă (1835—1908) a fost profesor de „Medicină externă, pansamente, bandaje și aparate de fracturi“.

Ernest Juvara a fost un chirurg extrem de abil, care s-a ocupat de aproape de fracturi; el a imaginat și aplicat un instrumentar foarte ingenios și multe metode personale.

Bălăcescu e cunoscut între altele și pentru procedeul lui operator în *hallux valgus*. A condus serviciul de „Chirurgie infantilă și ortopedie“ din București, din cadrul căruia s-au comunicat și publicat lucrări interesante de chirurgie infantilă și de ortopedie. După el a urmat la aceeași catedră Cosăcescu, care a scris două lucrări importante: „Afecțiuni osoase“ și „Tumori osoase“. Un bun ortopedist precursor la noi a fost Ghiulamila, care a organizat primul atelier de ortopedie la Iași (în timpul primului război mondial, 1916—1918). S-a ocupat de asemenea de invalizii de război.

În 1921, prin multă stăruință, Rădulescu a organizat primul „Spital de ortopedie“ al Ministerului Sănătății la Cluj, cu 120 de paturi, bine dotat, cuprinzînd toate secțiile necesare: ortopedie, ortopedie chirurgicală, mecanoterapie (toate aparatele Zander, Schultess, Krukenberg), fizioterapie (maso-electro-actinoterapie), atelier de proteze (singurul de stat), școală pentru copii internați, atelier pentru copii schilozi.

Albee, într-o scrisoare adresată lui Rădulescu, scria despre acest spital următoarele:... „atunci cînd am vizitat minunatul institut pe care-l conduci. Țin să te felicit îndeosebi, atît pentru înfăptuirea unei instituții atît de complete, cît și pentru tot ce ai făcut pentru chirurgia ortopedică“.

Pînă la 1940, în cadrul activității acestui spital, a apărut prima „Revistă de ortopedie“, s-a înființat prima „Societate de ortopedie“ (persoană juridică), care număra între membrii ei personalități ale ortopediei din toate țările. În acest interval, Rădulescu a publicat, în afară de foarte multe articole în „Revista de ortopedie“ și în periodice străine, și alte lucrări mai vaste, ca „Mica chirurgie și elemente de patologie chirurgicală“ (1934), „Greffes et transplants osseux“ (Edit. J. B. Baillère, Paris, 1925) și „Tratat de ortopedie chirurgicală“ (1 000 pag.) (1939), care se reface acum prin această lucrare. În acest spital s-au imaginat și aplicat cu succes procedee originale operatorii ca: sinostoza vertebrală cu transplant costal în morbul Pott, osteotomia în consolă a extremității superioare a femurului, osteotomia curbă a osului coxal, diverse procedee de artroriză etc., care se practică astăzi de un mare număr de medici specialiști. Rădulescu, în calitate de profesor, a format multe cadre care, răspîndite în țară, activează valoros și țin un contact strîns cu școala de ortopedie din București.

Actualul regim a creat în București clinici de ortopedie la Cluj, Tg-Mureș și Timișoara, o secție de spital la București, iar în provincie, la Arad, Oradea, Orașul Stalin, Craiova, Cîmpulung moldovenesc, Reșița. De asemenea s-au creat un număr important de paturi pentru ortopedie în cadrul serviciilor de chirurgie din provincie. Editura de stat a publicat: „Fracturi și luxații“ de Rădulescu (1952), „Piciorul plat“ de Rădulescu și Robănescu (1951), „Boala Heine-Medin“ de Rădulescu și Baciu (1955), iar Editura medicală, „Probleme de fiziopatologie a osului“, de Rădulescu împreună cu colaboratorii din școala sa (1955). S-a reînființat „Secția de ortopedie“ în cadrul Societății științelor medicale, cu o foarte bogată și variată activitate, și a reînceput să apară revista ,,Ortopedia‘‘.

ROLUL ORTOPEDIEI

Ortopedia este prima disciplină medicală care are la bază ideea de prevenire („Ortopedia sau arta de a preveni la copii diformitățile corpului“, 1741).

Rolul de prevenire. Medicul ortopedic are datoria să soluționeze terapeutic leziunile traumatice recente ale aparatului locomotor (fracturi, luxații, entorse, plăgi articulare), pentru a preveni diformitățile care ar putea apărea în lipsa unui tratament sau după un tratament necompetent.

Ortopedistului îi revine și rolul de a preveni accidentele de muncă, de sport, de circulație etc. El trebuie de asemenea să facă educația maselor, instruindu-le asupra primelor ajutoare la locul accidentului, astfel încît transportul accidentatului să se facă rapid și în condiții satisfăcătoare, asigurîndu-se astfel instituirea unui tratament corect și la momentul oportun.

În acest fel se va evita pierderea unui mare număr de zile de lucru din cauza accidentelor și tratamentelor ortopedice-chirurgicale de proastă calitate.

În afară de leziunile traumatice, împrejurările în care ortopediștii au datoria să facă profilaxia diformităților prin mijloace ortopedice folosite foarte de timpuriu sînt multiple.

Rahitismul evolutiv poate produce diformități osoase și articulare, dacă nu se iau din vreme măsuri de prevenire. Medicul pediatru care constată la copii semnele precoce de rahitism ar trebui să facă imediat apel și la ortopedist.

Paralizia infantilă, pînă în prezent, a avut drept consecință un număr mare de persoane care prezintă grave diformități, pentru că împotriva sechelelor acestei boli nu a existat o colaborare obligatorie a imunologilor și a medicilor care se ocupă de bolile contagioase, a interniștilor, a pediatrilor, a neurologilor, a fizioterapeuților și a ortopediștilor. Aceștia din urmă știu să prescrie la timp un tratament de prevenire a diformităților și apoi unul funcțional și folosesc cu discernămînt aparate ortopedice de așteptare pînă vor executa, eventual, complicate operații plastice și reparatoare.

În scolioză, rolul medicilor școlari este foarte important, deoarece lor le revine sarcina de a surprinde primele manifestări ale diformității și obligația de a îndruma copiii către servicii de educație fizică și de ortopedie.

Piciorul plat, care se constată la un mare număr de persoane care stau mult în picioare, este o boală pe care numai ortopedia o poate preveni sau înlătura de la primele ei manifestări; în felul acesta consecințele sale nu vor duce la o micșorare a capacității de muncă și la tulburări de ordin general.

În tuberculoza osteo-articulară, în reumatismul acut, cel cronic deformant, precum și în alte infecții osteo-articulare, se pot preveni diformitățile dacă se instituie la timp, o dată cu tratamentul bun medicamentos, și unul ortopedic.

În stadiul de boală preluxantă se pot preveni printr-un tratament adecvat consecințele cunoscute ale luxației congenitale constituite. De asemenea, prin tratamentul preventiv aplicat se poate împiedica apariția diformităților în cazurile de fracturi *post partum* și picioare strîmbe congenitale etc. Din această cauză, legătura cu medicii puericultori din maternități pentru înlăturarea imediată a diformităților congenitale, pentru vindecarea din primul moment a diformităților congenitale sau pentru vindecarea corectă a unor leziuni căpătate la naștere, are o mare importanță practică.

În U.R.S.S. sînt maternități unde fiecare nou-născut este radiografiat ca să se pună din primul moment diagnosticul de boală preluxantă și să se ia măsurile necesare.

Rolul curativ. Specialitatea noastră are și un rol curativ, extrem de important, fiindcă înlătură diformități care dintr-o cauză ori alta nu au putut fi prevenite, redînd astfel muncii foarte mulți oameni.

LEGILE ORTOPEDIEI

Mecanismele fiziopatologice care au loc o dată cu producerea diformităților au fost privite la început ca fiind de ordin pur mecanic. Ceva mai tîrziu s-a introdus noțiunea de transformare funcțională, dar numai pe plan local, ca și cînd osul ar fi un organ separat de restul organismului.

Pentru lămurirea acestor concepții s-au formulat așa-zise „legi“, bazate, fie pe simple constatări formale, fără interpretarea tulburărilor survenite în intimitatea osului, fie pe concepții matematico-arhitectonice aplicate schimbărilor survenite în structura trabeculară. În epoca anterioară radiologiei au avut loc discuții contradictorii, uneori înverșunate, asupra felului cum reacționează osul învelit de periost sau de cartilaj la o presiune puternică și susținută. Totul se baza pe aprecieri mecaniciste și finaliste.

Se impune, prin urmare, reconsiderarea critică a acestor „legi". Ea trebuie să se facă în lumina achizițiilor noi, într-adevăr științifice, ținînd seamă de faptul că osul și articulația sînt în strînse legături cu organele din jur, cu organismul întreg și cu mediul înconjurător, încît suferințele sînt interdependente și indisolubil legate între ele.

Legea lui Delpech (1828). În esență, ea se poate formula astfel: „Extremitățile oaselor care formează o articulație, supuse într-o parte a lor la o presiune anormală, puternică și continuă, își micșorează acolo volumul, pe cînd în locul unde sînt scoase timp îndelungat de la presiunea obișnuită își măresc volumul". Spre exemplu: la tineri, din pricina unei artrite bacilare, are loc o subluxație posterioară a tibiei față de femur. Condilii acestuia se deformează, hipertrofiindu-se în porțiunea lor anterioară, care nu mai vine în contact cu platoul tibial, fiind deci scoasă de la apăsarea normală. Diformitatea se mărește treptat prin faptul amintit și prin turtirea condililor în partea posterioară și a porțiunilor respective din platourile tibiale supraapăsate. Aceeași deformație, dar în părțile laterale, se observă în cazurile de *genu varum* sau la *genu valgum*.

Observația făcută de Delpech, care de altfel este justă, a fost completată greșit de Hueter și Volkmann în felul următor: „Acolo unde are loc o micșorare de volum există o resorbție a trabeculelor osului spongios, iar unde își amplifică volumul se constată o condensare a trabeculelor". Este foarte probabil că autorii amintiți au aplicat legea lui Delpech la leziunile distructive tuberculoase, concomitente cu diformitatea produsă prin apăsare.

Legea lui Wolff (1870). Wolff a criticat, cu drept cuvînt, completarea adusă legii lui Delpech de către Hueter și Volkmann, bazîndu-se pe observații făcute la *genu valgum*, la *coxa vara* etc., și pe considerații matematice și arhitectonice. El a introdus noțiunea de „transformare funcțională" a osului, constatînd că, atunci cînd o apăsare se execută anormal și continuu asupra unei părți dintr-o epifiză, trabeculele spongioasei subiacente se îndreaptă matematic în direcția în care lucrează forța. Osul, prin modificarea suferită în structura sa arhitectonică, se condensează și-și micșorează volumul pentru a rezista la funcția impusă de noile condiții statice și dinamice. Partea din epifiză care nu este supusă apăsării normale își mărește volumul, dar își micșorează consistența, printr-un grad apreciabil de resorbție a trabeculelor osoase și prin alungirea și subțierea celor rămase (fig. 6). Este prin urmare tocmai contrariul celor susținute de Hueter și Volkmann. Inginerul matematician Kulmann, folosind cercetările morfo-funcționale făcute anterior de Meyer, a calculat matematic așezarea trabeculelor osoase, mai cu seamă la extremitatea superioară a femurului și la calcaneu. Wolff, pe baza acestor calcule, a dat așa-zisa „lege a transformărilor osoase", care poate fi enunțată astfel:

„Dacă se schimbă arhitectura internă a osului, printr-o permanentizare a poziției anormale a uneia din extremitățile sale articulare, trebuie să se schimbe neapărat concomitent și forma lui exterioară. Fiecărei forme a osului îi corespunde o arhitectură internă, care se poate calcula matematic; de asemenea, orice modificare a arhitecturii interne trebuie să determine, tot matematic, o anumită formă exterioară" (fig.7).

Wolff insistă asupra transformărilor (condensări, îngroșări de corticală, resorbții) care au loc și în diafiza deformată a osului, tot după legi mecanice. El a mai stabilit și faptul că, la osul patologic, deci cu consistență micșorată (rahitism în evoluție, tuberculoză osoasă, osteomalacie), presiunea normală devine în astfel de condiții o „suprapresiune“, care duce la diformitate.

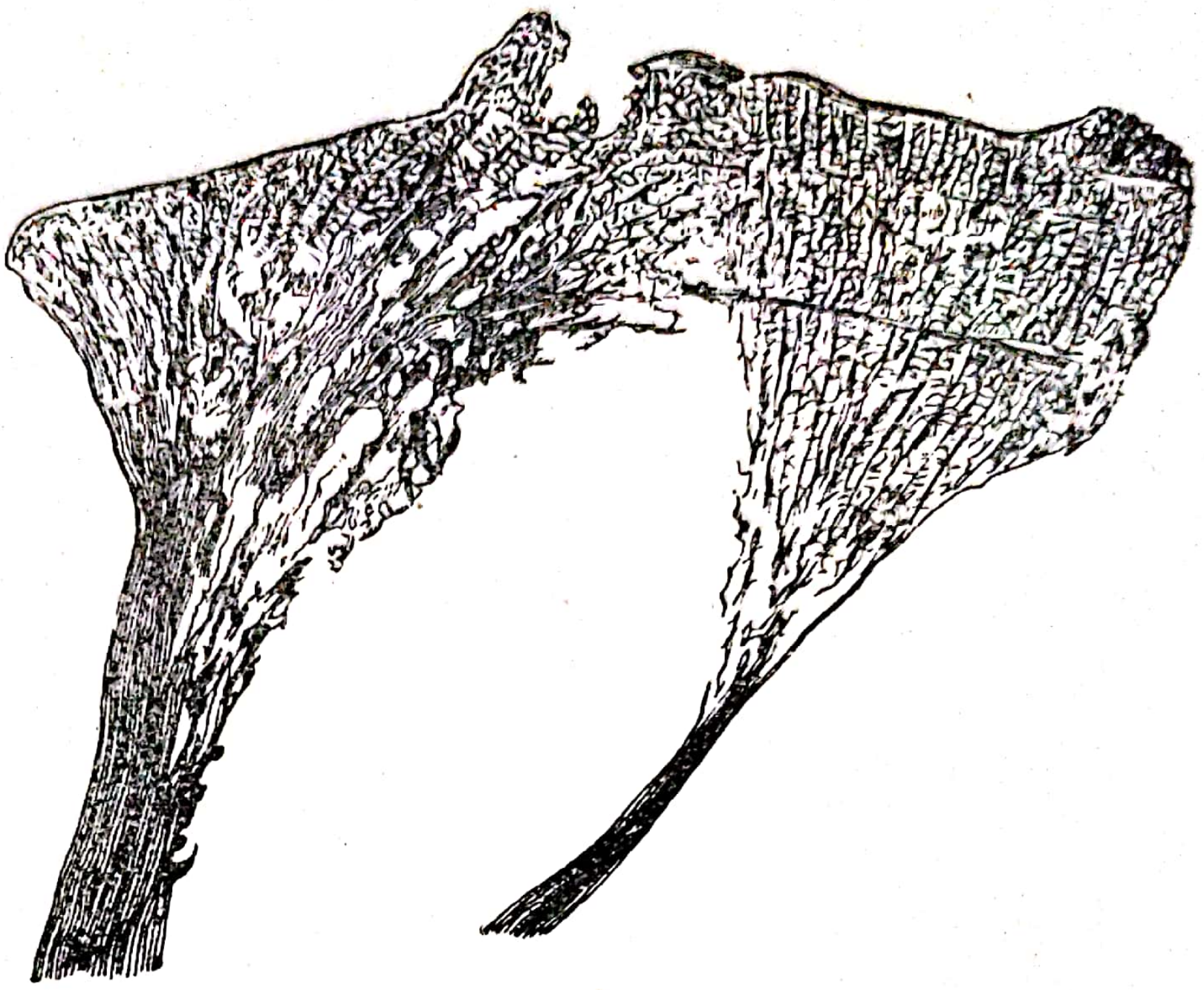

Fig. 6. — Modificări ale structurii osoase în urma presiunilor diferite, conform legii lui Wolff-Kulmann.

Mulți autori au adus critici severe acestei concepții, atît în ceea ce privește teoria matematică a lui Kulmann, echivalentă aceleia a macaralei din mecanică, cît și concepției funcționale, așa cum fusese elaborată și susținută de Wolff.

În stadiul actual științific, criticile care se pot aduce sînt și mai întemeiate, și le vom pune în evidență în cele ce vor urma.

Legea lui Roux. „Oasele normale ale adulților au concomitent cu structura lor functională și o formă funcțională“.

Acest autor a făcut studii amănunțite fiziopatologice, interesîndu-se de capacitatea osului și a mușchiului respectiv de a se adapta funcției impuse de o statică nouă, creată printr-o diformitate congenitală sau căpătată. De asemenea insistă asupra rolului important al cartilajelor de creștere la tineri în desfășurarea diformităților și asupra modificărilor cartilajelor de încrustare, care în împrejurări anormale de apăsare sau de degajare permanentă se modifică, dînd naștre la leziuni osoase în continuare.

Observațiile clinice justifică aproape totdeauna legea lui Delpech, care e simplă, formală, dar corectă, și în bună parte pe a lui Wolff, Roux etc. Explicațiile pur mecanice date însă de Wolff, Kulmann, Roux asupra modificării structurii interne a osului, care corespunde unei forme schimbate, și invers, nu țin seama de complexul de reacții ale organismului sub conducerea sistemului nervos central. Numai influența acestuia determină aspectul intern, prin urmare consistența osului, atît înainte de diformitate cît și după ce s-a instalat aceasta. Un os nu reacționează deci numai mecanic și după legi fixe matematice la influențele exterioare, ci după calitatea și cantitatea stimulilor locali care declanșează pe cale reflexă diverse reacții biopatologice; acestea determină jocul proceselor de condensare sau de resorbție a osului, care pot fi concomitente sau succesive.

O presiune continuă mărită asupra unui segment osos va determina în astfel de condiții o formă și o nouă arhitectură trabeculară, după necesitățile funcționale.

În anumite împrejurări, însă, același fapt înfrînge legile enunțate și în loc să ducă la condensarea osului și la diminuarea formei, duce la distrugere, fără nici un fel de semn de rezistență dinpartea osului. Un anevrism, spre exemplu, prin presiunea mărită pe care o execută continuu și ritmic asupra sternului sau a corpurilor vertebrale, duce la distrugerea completă a osului. De asemenea, în condițiile generale specifice pe care le întîlnim în boala lui Milkmann, pulsațiile arteriolelor în contact cu osul mult micșorat în rezistența lui pot provoca leziuni distructive de-a lungul traiectului lor, care apar radiografic ca întreruperi caracteristice, liniare, în plină masă osoasă. Rolul mecanic al presiunii exercitate continuu nu mai răspunde în aceste cazuri legii transformării funcționale a lui Wolff.

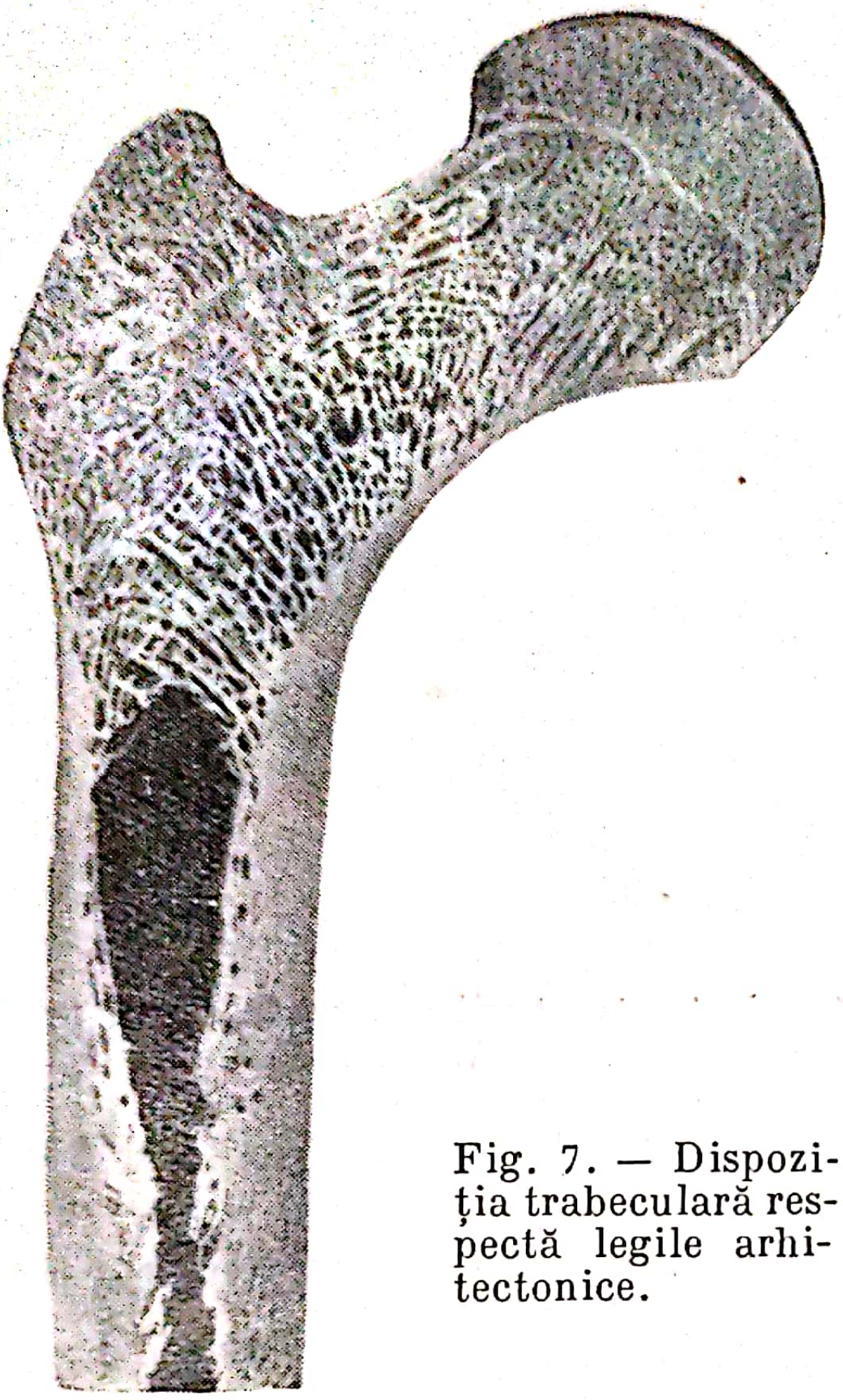
Fig. 7. — Dispoziția trabeculară respectă legile arhitectonice.

Mai exemplificatoare ne apar observațiile lui I. P. Nikulaev asupra influenței pe care presiunea crescută o poate avea asupra metatarsienelor IV și V, la bolnavi cu diverse diformități ale piciorului. Astfel, la cei cu picior *varus* ecvin, greutatea corpului se sprijină pe partea distală a marginii externe a piciorului, deci pe diafizele celor două ultime metatarsiene. Dacă diformitatea nu este prea mare și unghiul format de metatarsian cu gamba nu depășește 120°, diafiza osului este supusă unei presiuni, în special în sens transversal, ceea ce creează condițiile necesare apariției procesului de condensare a osului. Dacă ecvinismul este foarte accentuat, ca în piciorul paralitic, unghiul apropiindu-se de 180°, presiunea de jos în sus, de-a lungul metatarsianului al V-lea, este atît de puternică, încît apar procese de resorbție osoasă la extremitatea proximală a metatarsianului.

Diafiza metatarsianului se îngroașă și se condensează sub influența unei anumite presiuni mărite care acționează transversal; dar, cînd presiunea depășește puterea de rezistență a osului bolnav, apar procese de resorbție. Factorul presiune dă prin urmare schimbări variate în forma și consistența osului, după intensitatea cu care acționează, dar în ultima analiză după jocul reflexelor pornite de la nivelul unde se exercită acțiunea nocivă și după răspunsul sistemului neurovegetativ pus sub controlul scoarței cerebrale. La presiunea anormală asupra proprioceptorilor și a elementelor senzitive din os și din jurul lui, scoarța cerebrală determină modificări circulatorii și biochimice locale; acestea duc la condensare sau la resorbție, dar nu după legi pur mecanice, ci după felul cum reacționează elementele biologice, după starea osului.

Legea „lucrului constant“ sau *„a balansării“*. Este o lege care poate fi valabilă în perioada de creștere a bolnavului, și se enunță astfel: „Cînd o supraapăsare se face constant asupra unei jumătăți de cartilaj de creștere, acesta, fiind comprimat, dă naștere unui os consistent şi într-un volum mai micşorat, pe cînd partea scoasă de la presiunea normală produce un os spongios mărit de volum".

Legea biologică a lui Arndt şi Schultz. „Iritaţia slabă excită vitalitatea, cea mijlocie o provoacă, cea puternică o încetineşte, cea foarte puternică o opreşte".

Fenomenele traumatice sau infecţioase care produc resorbţia sau condensarea osului se supun acestei legi. Osul, făcînd parte din organism, toate reacţiile acestuia, sub impulsul stimulilor nocivi porniţi de la nivelul unde se exercită o presiune anormală sau de la locul leziunii, la scoarţă, au o acţiune constructivă sau distructivă, după intensitatea şi calitatea lor.

Legea atitudinii terapeutice. Noi o formulăm astfel: „După corectarea ortopedică sau ortopedico-chirurgicală a unei diformităţi, imobilizarea se va face în uşoară hipercorecţie, întrucît factorii care au cauzat diformitatea continuă să fie activi şi după corectare".

O reeducare funcţională în noua situaţie de uşoară hipercorecţie anatomică, creată ortopedic sau ortopedico-chirurgical, face să se înlăture vechile reflexe stabilite prin diformitate şi să se ajungă la un echilibru printr-o formă anatomică apropiată de cea normală şi prin funcţii echivalente.

GENERALITĂŢI

Pentru stabilirea unui diagnostic sau instituirea unui tratament ortopedic corect este necesară cunoaşterea embriologiei, anatomiei şi fiziopatologiei aparatului locomotor.

Pentru a uşura munca celor care vor folosi această carte vom da o serie de noţiuni succinte de embriologie, de histo-biochimie şi de fiziopatologie a elementelor care formează aparatul locomotor, precum şi de anatomie clinică şi radiologică. Vom face apoi, în această primă parte a lucrării, semeiologia ortopedică şi vom da noţiunile generale asupra tratamentului ortopedic, fizioterapiei şi tratamentului chirurgical. Înarmat cu aceste cunoştinţe preliminare, oricine va putea aprofunda la maximum noţiunile care vor fi prezentate în partea specială a lucrării.

ORGANELE APARATULUI LOCOMOTOR

(embriologie, histologie, biochimie, evoluție, fizio-patologie)

OSUL

O bună parte din aparatul locomotor îl alcătuiește osul. Acest organ trebuie cunoscut bine, pentru că bolile sale urmează a fi studiate în amănunțime. De aceea trebuie prezentate noțiunile necesare de embriologie și de histologie a țesutului osos, fenomenele care au loc pentru formarea sau distrugerea lui (osificare, resorbție, condensare), precum și cele de osteogeneză.

În constituția osului și în decursul evoluției sale, țesutul conjunctiv ne apare sub forme diverse: țesut fibros preosos, cartilaj, substanță osoasă, țesut osos, periost și țesut conjunctiv medular. Dintre toate aceste elemente sînt unele care trăiesc cît trăiește și individul, cum este, de pildă, cartilajul articular (de incrustare). Cartilajul esențial, care constituie primitiv macheta rudimentară a osului, dispare în bună parte chiar înainte de naștere, iar cel de creștere (diafizo-epifizar), în mod normal către sfîrșitul adolescenței. Un singur element durează și după moarte, uneori chiar secole, anume partea minerală a osului, care-i menține forma, îi dă consistența și face din os un mare rezervor de săruri minerale, „magazia corpului", după cum spunea I. P. Pavlov. Osul are o corticală compusă din țesut osos condensat, o spongioasă, măduvă și cel puțin un cartilaj diartrodial, dacă nu și unul de creștere.

NOȚIUNI EMBRIOLOGICE

Din punct de vedere *embriologic*, osul, cartilajul, cimentul dinților, aponevrozele, tendoanele, ligamentele, țesutul adipos, cel fibros, elastic și reticular, cornea etc. derivă toate din aceeași formațiune primitivă embrionară, denumită mezenchim. Acest țesut este format din celule care se înmulțesc repede, avînd o formă mai mult sau mai puțin stelată și mișcări amiboide. Celulele mezenchimale sînt scăldate într-o substanță amorfă („limfa străveche", descrisă de Recklinghausen) și sînt izolate unele de altele (fig. 8). Această substanță fundamentală primitivă capătă repede o consistență vîscoasă și numai pe alocuri rămîne aproape lichidă, și anume acolo unde se vor dezvolta vasele sanguine sau limfatice.

Celulele, de la o vreme, se imobilizează, anastomozîndu-și prelungirile, dînd astfel naștere primului țesut conjunctiv, sub forma lui cea mai simplă, de țesut mucos reticular. Prin evoluție și diferențiere ulterioară apar în acest țesut zone de condensare, prin transformarea mucinei în substanță colagenă. În acest țesut apar apoi fibrile extrem de fine — fibrile colagene — care îi dau primul caracter esențial de țesut conjunctiv, adică acela de a rezista la presiuni, tracțiuni etc. Fibrilele sînt elemente indispensabile țesutului conjunctiv, oriunde s-ar găsi el în organism și sub orice formă, deci și în țesutul cartilaginos și în cel osos. În astfel de faze evolutive, substanța fundamentală se transformă în „cartilageină“ sau în „oseină“.

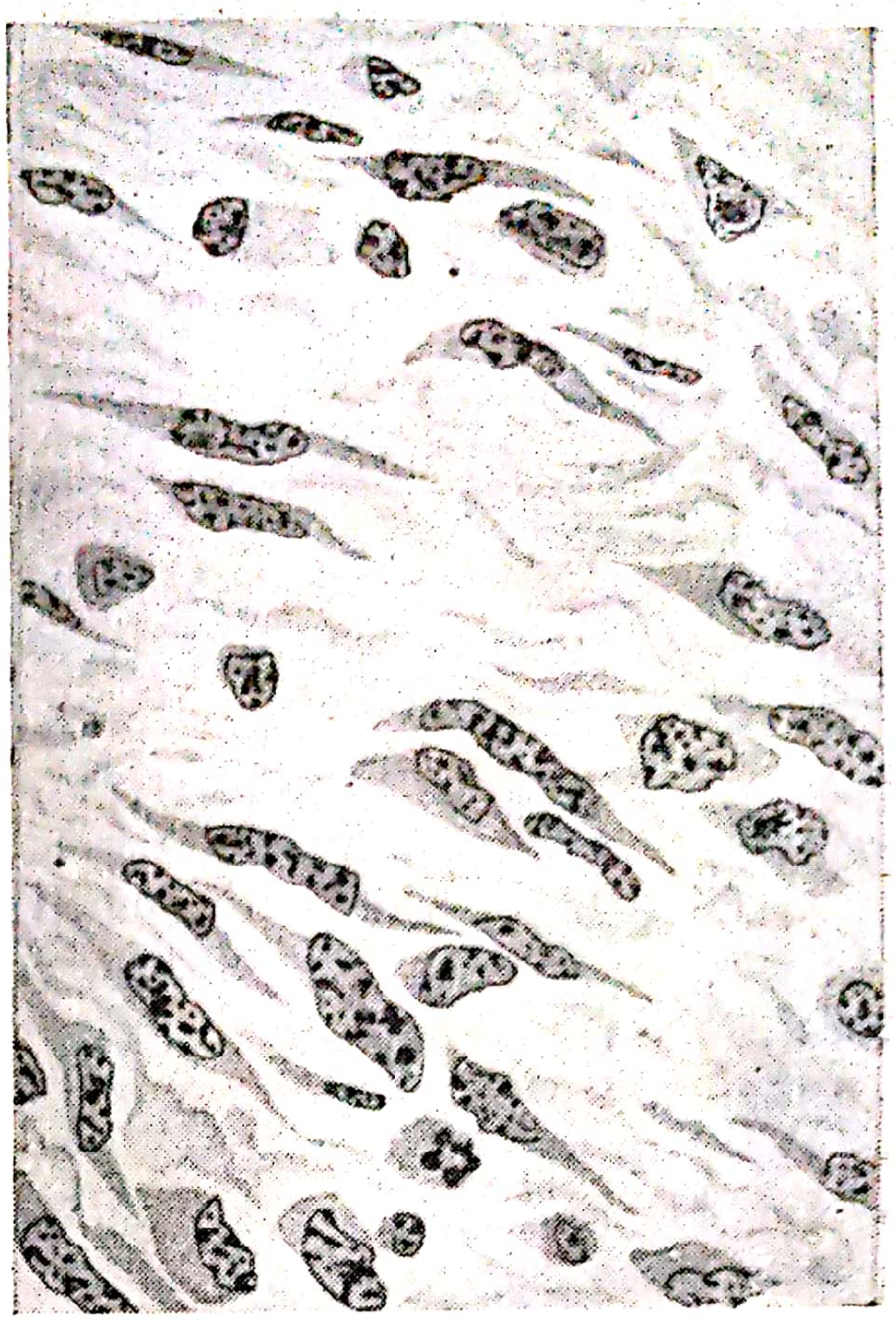

Fig. 8. — Celule mezenchimale.

ELEMENTELE COMPONENTE ALE OSULUI

Țesutul conjunctiv preosos se compune dintr-o substanță fundamentală în care se află celule, fibrile colagene, fibre conjunctive, iar în unele împrejurări și fibre elastice, toate de origine mezenchimală.

În acest țesut, lichidele, conținînd ioni și mici molecule, se pot scurge pe traiectele dispuse de-a lungul fibrilelor colagene.

Celulele de origine mezenchimală, evoluate, sînt variabile în aspectul lor și formează un mare număr din celulele organismului, după specificul organului sau țesutului la alcătuirea căruia iau parte. În țesutul conjunctiv reticular ele pot funcționa ca macrofagele descrise de Mecinikov, ca histiocitele lui Aschof, ca poliblaștii lui Maksimov, ca fibroblaști sau ca fibrociți, cînd devin inactive.

În unele împrejurări, chiar și ultimii se pot transforma în elemente active. În cartilaj, celulele mezenchimale se transformă în celule cartilaginoase, iar în os în osteocite, osteoblaști sau osteoclaști.

Țesutul conjunctiv preosos, ca orice țesut de altfel, este alcătuit deci dintr-o componentă protidică și din celule.

Componenta protidică. Un țesut care va deveni os este format dintr-o substanță fundamentală și dintr-un dispozitiv fibrilar colagen care împreună formează componenta protidică.

Substanța protidică este compusă dintr-o serie de proteine, precum și dintr-un număr important de mucopolizaharide, care îi dau caracterul de „gel“. Polimerizarea sau depolimerizarea acestora din urmă joacă un rol deosebit de important în fiziologia țesutului conjunctiv. Ele conțin în proporții echimoleculare acid *d*-glicuronic și aminozahar. Mucopolizaharidele mai importante au la bază acidul hialuronic, al cărui aminozahar este N-acetilglucozamina, precum și acidul condroitinsulfuric, al cărui aminozahar este galactozamina. Aceste mucopolizaharide au în constituția lor un radical sulfurat, care poate fi pus în evidență prin reacția metacromatică cu albastru de toluidină.

Fibrila colagenă. Dispozitivul fibrilar este alcătuit din fibrile foarte fine, la limita vizibilității microscopice. Ele nu sînt racemoase și nu se anastomozează între ele, ci sînt dispuse paralel și formează astfel fascicule îndreptate în diferite sensuri.

Structura macromoleculară a fibrilei colagene, examinată cu ajutorul difracției unui fascicul de raze X de 0,5 mm se prezintă ca o radiogramă cu puncte ecuatoriale de aproximativ 11 Å lărgime și un arc meridional de 2,86 Å. Fibrilele constituite au la rîndul lor, în interior, protofibrile, cu un diametru de 50—100 Å și care au putut fi puse în evidență cu ajutorul microscopului electronic. Protofibrilele sînt formate din reunirea macromoleculelor polipeptidice, dispuse în lungi lanțuri liniare de aproximativ 10 Å diametru. Lanțurile liniare polipeptidice sînt ultimele unități ale colagenului, de la care nu mai este posibil clivajul fără să se distrugă molecula.

Macromolecula polipeptidică are o structură deosebită. Ea prezintă un ax, o adevărată „coloană vertebrală", formată din resturi de aminoacizi pe care se fixează lanțuri laterale diverse, de natura cărora depind capacitatea de reacție a colagenului și unirea moleculei cu lanțurile vecine. Aminoacizii mai des întîlniți sînt hidroxiprolina, oxiprolina și glicina. De altfel, practic, cantitatea de colagen conținută într-un țesut oarecare este apreciată după conținutul acestuia în hidroxiprolină.

Resturile de aminoacizi care formează axa moleculară nu sînt dispuse în linie dreaptă, ci alcătuiesc între ele unghiuri, astfel că lanțul polipeptidic este plicaturat. Fiecare element al lanțului axial, fiecare „vertebră a acestei coloane", are o lungime de 2,8 Å.

În condițiile dezvoltării și prin jocul acțiunilor de orientare a liniilor de forță, protofibrilele din interiorul fibrilelor colagene se pot detașa unele de altele și aranja altfel între ele prin acțiune mecanică schimbată, iar lanțurile axiale ale macromoleculelor polipeptidice se pot plicatura, rezistînd presiunilor.

Celulele. Ca în aproape toate tipurile de țesut conjunctiv, și în țesutul preosos, celulele sînt așezate acolo unde găsesc spații libere, luînd forma pe care le-o impune masa colagenă sau cea fibroasă.

Cartilajul. Este un țesut conjunctiv diferențiat, alcătuit dintr-o substanță de bază și din celule; prima este „cartilageina" (compusă din condrină, un colagen și un albuminoid), iar celulele sînt condroblaștii. Aceștia sînt înconjurați de o capsulă foarte subțire, care îi izolează de substanța fundamentală, se așază cînd neregulat, cînd în grupuri izogene sau coronare, în direcții anumite, formînd uneori „cartilajul seriat". Un sistem de fibrile colagene, mai mult sau mai puțin numeroase, se găsesc în cartilageină. Cartilajul, pe baza căruia se face os, este învelit într-o membrană fibroasă, vasculară, asemănătoare periostului și care poartă numele de pericondru.

„Condroamele", așa cum le cunoaștem, sînt formațiuni particulare constituite dintr-un grup de celule cartilaginoase, înconjurate de o substanță fină, care le formează un fel de înveliș propriu și care se grupează izogenic. Grupe similare se izolează între ele prin substanța fundamentală hialină, care umple în întregime spațiile libere dintre ele (fig. 9). În aceste spații, fibrilele colagene au diverse direcții, după rolul funcțional al cartilajului. Substanța fundamentală care înconjură grupele celulare amintite (cartilageina) este de obicei aproape toată bazofilă. La bătrîni, ea este acidofilă, din cauza impregnării albuminoidice.

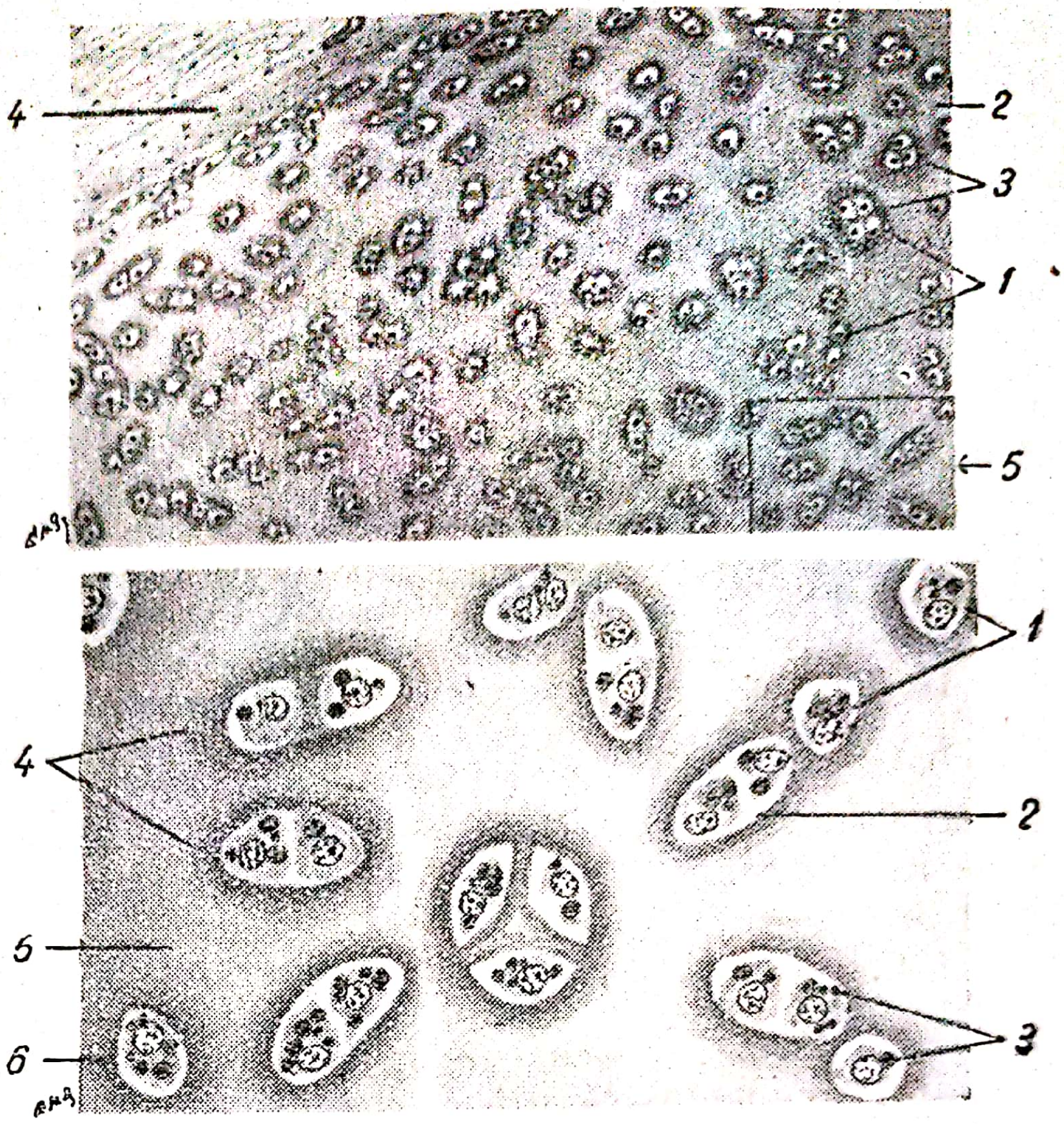

Fig. 9. — Țesut cartilaginos cu condroame (după B. Goldstein).

Un condrom reprezintă un cartilaj sub forma cea mai redusă, microscopică, iar un număr foarte mare de condroame constituie un cartilaj-organ, din care poate rezulta eventual un os.

Pericondrul este țesutul conjunctiv de înveliș al mulajului cartilaginos, care se va transforma în os-organ. De îndată ce apare primul nucleu de osificare în cartilaj, pericondrul devine periost. Constituția lui este similară acestuia.

Substanța osoasă este și ea alcătuită dintr-un component proteidic și celular, precum și din unul mineral.

1. *Componenta protidică.* Substanța fundamentală preosoasă, care înglobează în interiorul său, ca într-un ciment, fibrilele colagene și se impregnează cu săruri, este un complex proteic care poartă numele de *oseină*. Aceasta diferă de substanța fundamentală a țesutului conjunctiv, fiindcă în constituția sa intră și radicali glucidici cu săruri fosfo-calcice.

2. *Celulele osoase* poartă numele de osteocite. Sînt fixe, stelate, fără o apreciabilă vitalitate și sînt așezate în osteoplaști. În substanța osoasă în care se depun sărurile minerale se mai află și alte celule, care poartă numele de osteoblaști.

Osteoblastul, după denumirea dată de Gegenbauer în 1864, este o celulă mezenchimală cu aspect variabil, mai mult sau mai puțin fuziformă, cu nucleu mare, rotund, situat periferic, cu 1—3 nucleoli; citoplasma este abundentă, bazofilă și are un aspect granulat. I s-au mai descris mitocondrii și condriocite, precum și vacuole abundente, reprezentînd expresia, nu a unor degenerări grase, ci a unei activități secretorii intense. Conține o substanță metacromatică precipitabilă, săruri de magneziu; conține și o albumină care la rîndul ei precipită asemănător oseinei. Ca orice celulă cu mare activitate metabolică, este bogată în acid ribonucleinic, ceea ce ar explica și caracterul ei bazofil.

După unii autori, osteoblastul ar avea un rol indispensabil în osificare, secretînd oseina; pentru alții, care s-au ocupat cu osificarea heterotopică, osteoblastul nu ar fi absolut necesar în procesul de osificare, deoarece se poate obține țesut osos și fără prezența lui. După concepția clasică, osteoblaștii, avînd rol important în osificare, se așază uneori într-o ordine epitelioidă, avînd în jurul lor o pătură de oseină secretată de ele, iar alteori sînt inclavate și izolate în aceasta. Dispoziția epitelioidă a osteoblaștilor se întîlnește acolo unde osificarea este mai activă.

Leriche și Policard, ca și Ely, au observat că, atunci cînd există resorbție evidentă în os, osteoblaștii tipici sînt prezenți, fapt care ar face să se presupună că există, dacă nu o identitate, cel puțin o mare asemănare între osteoblaști și osteoclaști; și unii și alții ar fi celule reacționale și fără proprietăți funcționale.

Rutishausen, Brocard și Bianchi, Striganova prin injecții cu parathormon, cu glucoză sau cu plumb au obținut, o dată cu osteoliza la patru ore după injecție, apariția unui număr impresionant de osteoclaști tipici.

Pentru Crăciun (1945), osteoblastul s-ar putea transforma în osteoclast și invers, după condițiile ambianței neurotrofice, fiind vorba doar de două stadii morfologice și funcționale diferite ale aceleiași celule pentru care propune numele de „osteoalatocit", adică osteocit cu proprietăți reversibile.

În faza actuală a cunoștințelor noastre, osteoblastul trebuie privit ca un element de care procesul de osificare se poate dispensa, dar cu rol însemnat atunci cînd este prezent. S-a presupus că osteoblastul ar fi producător de fosfatază (Robison) sau că ar avea un rol foarte important în sinteza substanței proteice datorită acizilor nucleinici pe care-i conține în cantități apreciabile (fig. 10).

După Crétin, osteoblastul nu este o adevărată celulă secretoare, care secretă oseină, în felul cum o celulă mucoasă secretă mucus, sau una pancreatică tripsină, așa cum se credea înainte. Această celulă ar juca un rol numai în impregnarea calcică a substanței fundamentale intercelulare și acest lucru nu l-ar face prin secreția unor diastaze calcificante puțin cunoscute, ci printr-o secreție calcară adevărată, care impregnează puțin cîte puțin substanța intercelulară, înainte de a se transforma în alte combinații mai stabile.

Osteoblaștii au o viață activă, iar intensitatea respirației celulare se intensifică cu ocazia procesului de osificare și influențează intensitatea mineralizării țesutului preosos.



Fig. 10. — Obsteoblaști măriți de 2 450 de ori. Schema alăturată arată: *1* — ribonucleoprotidele nucleare; *2* — nucleolul și *3* — ribonucleoprotidele citoplasmatice (după M. Cappellini).

Fazele de hiperfuncție celulară coincid cu fazele în care osificarea este mai intensă.

3. *Componenta minerală* a fost izolată prin calcinarea substanței organice încă din 1894 de către Gabriel, care a stabilit compoziția centezimală a sărurilor minerale ale osului:

Ca — 36,65
PO_4 — 50,12
CO_3 — 7,58
H_2O — 2,33

Cl — 0,84
Na — 0,81
K — 0,15
Mg — 0,63

Cei mai mulți autori au fost înclinați să considere sărurile care compun osul, și care se găsesc și în restul organismului, drept apatite. Apatitele sînt minerale foarte răspîndite în natură, formate îndeosebi din săruri duble de fosfat de calciu și o altă sare sau bază calcică. Dintre ele, cele mai cunoscute sînt carbonato-apatita și hidroxil-apatita, ambele cu un raport ponderal $\frac{Ca}{P}$ egal cu 2,14.

Într-adevăr, raporturile moleculare dintre Ca; PO_4; CO_3 care compun sărurile osului se aseamănă cu raporturile moleculare ale apatitelor.

	Ca	PO_4	CO_3
Țesutul osos	1,00	1,368	0,208
Apatita	1,00	1,425	0,150

Astăzi însă se consideră că materialul mineral este format din microcristalite de fosfat tricalcic-α (hidratat), care au adsorbit la suprafața lor particule foarte fine de carbonat de calciu, carbonat de magneziu și carbonat de sodiu, ultimele prezentîndu-se sub forma unui carbonat complex.

Fosfatul tricalcic-α din organismul nostru, spre deosebire de apatite, este o sare cu o structură foarte labilă. Ionii care-l formează se pot separa rapid fie în parte, fie în total, sub acțiunea unor cauze complexe, ceea ce ușurează procesele de depunere sau de resorbție ale sărurilor față de componenta protidică. Rapiditatea de precipitare a fosfatului tricalcic-α ar putea fi explicată și prin faptul că este o sare a acidului $HCaPO_4$.

Apatitele care se găsesc în natură au o structură mult mai stabilă și mai greu de dislocat de agenții fizici, chimici sau biochimici. Procesele lor de depunere sau de resorbție sînt mult mai greoaie și mai încete.

Practic, pentru determinarea proporțiilor diferiților componenți ai sărurilor minerale osoase se folosește raportul $\frac{Ca}{P}$, care reprezintă un indice calitativ ce ne poate arăta proporția fosfatului tricalcic în raport cu alte combinații calcice și în special cu carbonatul de calciu, precum și prezența eventualelor combinații fosfo-calcice de natură diferită. Acest raport $\frac{Ca}{P}$ se modifică, după cum vom vedea, în cursul osificării, ceea ce arată că formula sărurilor minerale nu rămîne aceeași în timpul acestui proces.

Țesutul osos trabecular. Substanța, cum a fost descrisă mai sus, alcătuiește trabecule, care se așază la întîmplare, iar între ele se află spații ce comunică larg și în care se găsesc capilare, țesut conjunctiv, celule conjunctive și elemente hematopoetice. Țesutul osos prezintă diferite

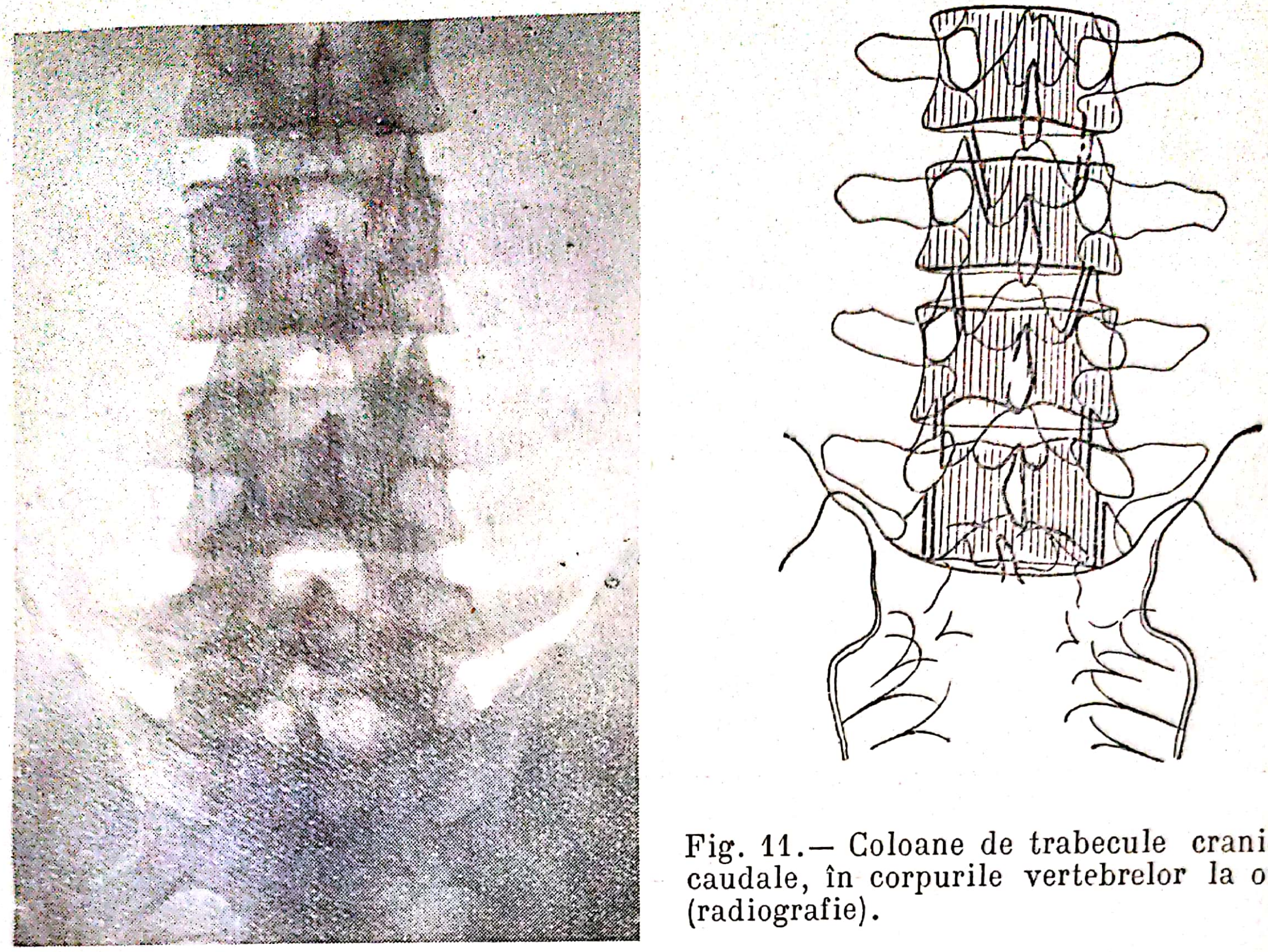

Fig. 11.— Coloane de trabecule cranio-caudale, în corpurile vertebrelor la om (radiografie).

înfățișări, după cum se dezvoltă într-un mediu conjunctiv sau într-unul cartilaginos.

În felul acesta se alcătuiește un țesut osos instabil, care poate să dispară ușor, cum se întîmplă cu unele formațiuni heterotopice sau cu porțiuni din osul encondral, fiind înlocuite cu un țesut mai mult sau mai puțin fibros. În osul de origine fibroasă ori în cel de origine encondrală, lamelele osoase formează os spongios sau condensat.

Țesutul osos spongios este format din lamele osoase, așezate în trabecule cu direcții uneori regulate sau chiar arhitectonic clădite după influența factorilor funcționali, mecanici și după legile biologice ale ortopediei. Acest țesut se găsește în cantitate mai mare în epifizele oaselor, în metafize și în oasele scurte.

Numărul, grosimea și așezarea trabeculelor osoase sînt în funcție de apăsarea normală sau de suprapresiunea suferită și de unele solicitări mecanice pe care le suportă osul. Această structură interioară a oaselor spongioase corespunde legilor influențelor funcționale și mecanice stabilite de Roux, Wolff, Kulmann, Mayer, dar nu ca fenomene pur locale, ci ca fenomene generale sub controlul sistemului nervos. Landauer atrage atenția că direcția unor trabecule din spongioasă ar fi și în legătură cu atitudinile luate de corpul omenesc în decursul filogeniei, cînd, de la statica și dinamica cvadrupedă, a trecut la cea bipedă continuă. Exemple ar fi coloanele de trabecule în continuare, cranio-caudale (fig. 11) la vertebrele omului, față de trabeculele indiferente ale animalelor, sau acelea ale calcaneului și astragalului la om și la antropoide etc.

Debrunner a arătat în lucrările sale influențele care intervin în viața unui os în legătură cu tot complexul de fenomene biologice ce determină sau modifică forma și consistența interioară a osului, așa cum a fost exprimat de Delpech și Wolff.

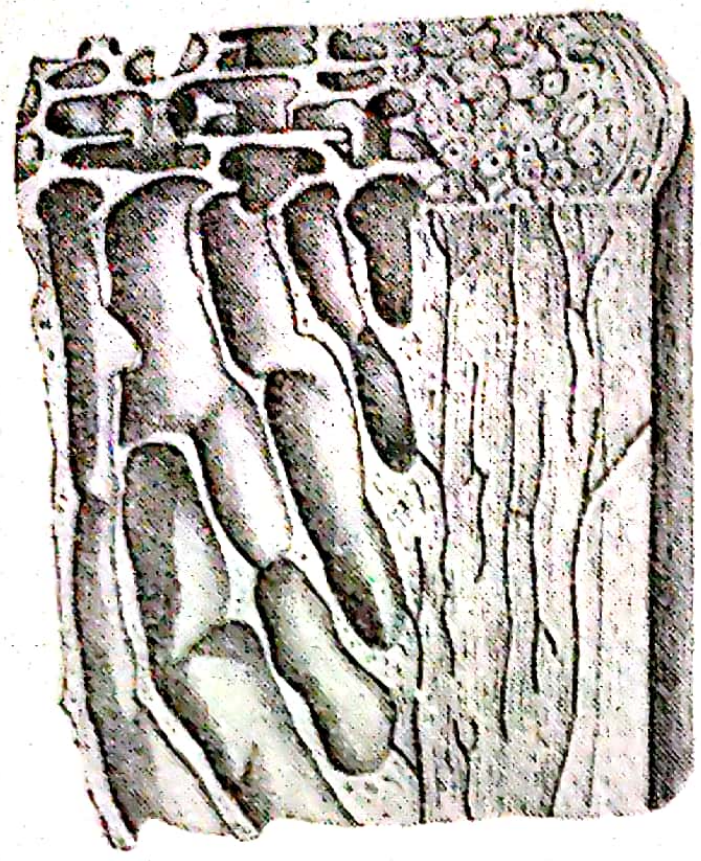

Fig. 12. — Țesut osos compact și spongios, pe secțiune transversală și longitudinală.

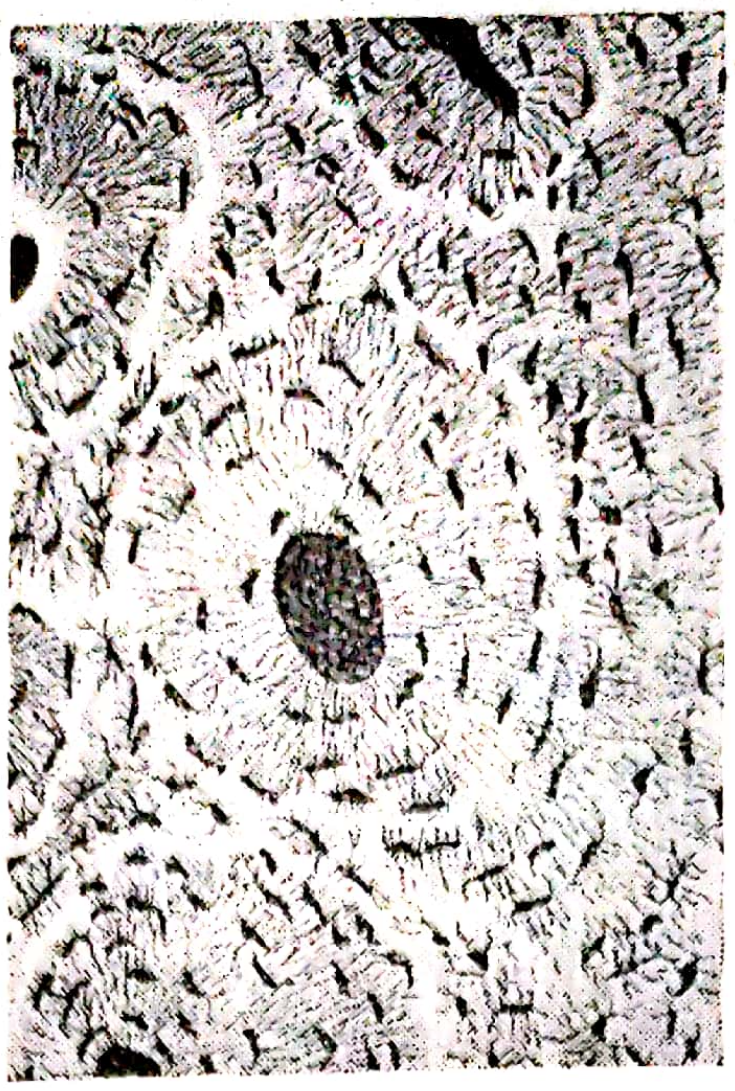

Fig. 13. — Os uscat pe secțiune transversală. Se văd sistemele haversiene centrate de un canal înconjurat de lamele concentrice cu osteoplaști.



Fig. 14. — Os uscat pe secțiune longitudinală. Se vede anastomoza dintre două canale paralele.

Țesutul osos compact. Pe o secțiune transversală, țesutul osos compact ne apare perforat de 5 — 100 de canale haversiene/mm^2. Acestea sînt de obicei rotunde și au în general un conținut asemănător cavității medulare: o arteră și una sau mai multe vene subțiri, nervi vasomotori și măduvă, precum și vase limfatice în canalele mari sau spații limfatice perivasculare în canalele mici (fig. 12, 13, 14).

În jurul canalelor lui Havers, substanța osoasă este dispusă concentric, în lamele de cîte 5 — 10 microni grosime, iar fibrilele colagene sînt dispuse alternativ, încît pe secțiune unele sînt tăiate în lung, iar altele perpendicular.

Aspectul canalelor lui Havers, felul de așezare, ca și dimensiunile, diferă într-o oarecare măsură după vîrstă, după afecțiunile prezente ale individului și după bolile osului, care duc la resorbție sau condensare (fig. 15).

Înfățișarea heterogenă a sistemului haversian se datorește pe de o parte orientării diferite a fibrilelor, iar pe de alta heterogenității structurii lamelelor. Fibrilele se răsucesc în spirală în jurul canalului central și sînt prinse de secțiunea transversală sub unghiuri diferite de oblicitate. Aspectul striat corespunde fibrilelor înclinate, iar aspectul punctat, celor secționate transversal.

De asemenea, lamelele concentrice care alcătuiesc osteomul se deosebesc și prin compoziția lor și prin proprietățile lor optice. Lamelele striate sînt mai bogate în colagen și sînt birefringente, pe cînd lamelele punctate sînt mai bogate în substanță fundamentală și sînt izotrope.

În grosimea lamelelor și între lamele se găsesc „osteoplaștii lui Robin", mici cavități stelate sau fuziforme de 20 — 30 microni lungime și 10 — 15 microni grosime, care apar negre la microscop și adăpostesc celulele osoase, osteocitele (fig. 16).

De pe pereții osteoplaștilor pleacă în os numeroase canalicule, ca niște prelungiri lungi, flexuoase, subțiri, cu grosime aproximativ de 1μ. Canaliculele se anastomozează cu canaliculele osteoplaștilor vecini. Osteoplaștii de pe fața internă a ultimei lamele interne a sistemului se deschid



Fig. 15. — Fotografia la lumină polarizată a unor sisteme haversiene foarte mari formate prin depunere concentrică de lamele. Aceste sisteme sînt înconjurate de altele mici (după R. Amprino și A. Bairati).

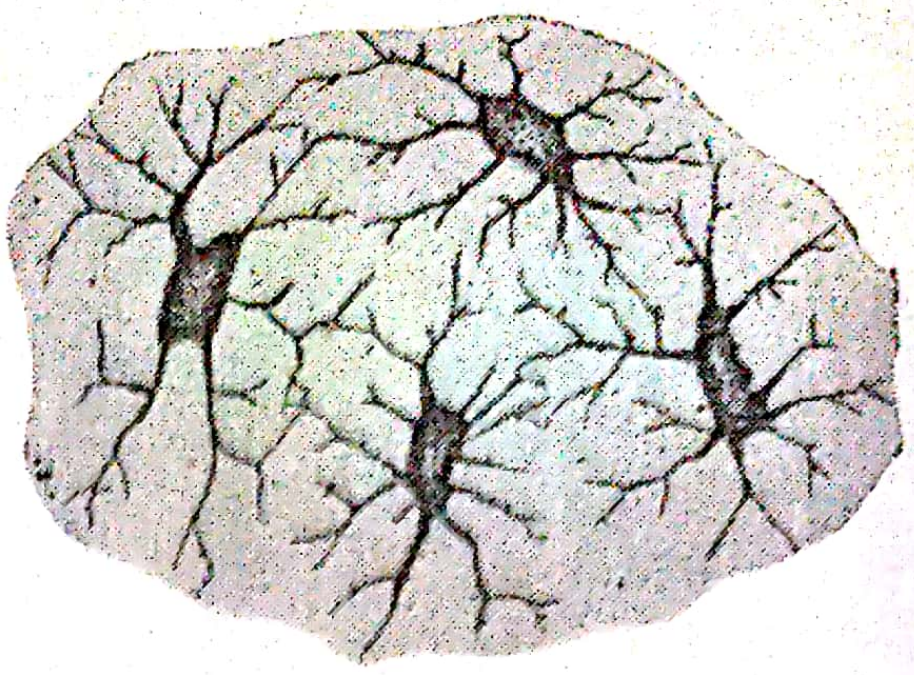

Fig. 16. — Osteocite și osteoplaști la un solz de pește (după Bouillard și Champy).

prin canalicule în canalul central, iar cei de pe fața externă a lamei externe se deschid spre periferie.

Canalele osoase sînt căptușite cu un strat de celule ce derivă din elementele celulare ale endostului și periostului și care se pot transforma, în anumite condiții, în osteoblaști.

Pe o secțiune longitudinală, canalele lui Havers sînt foarte lungi, au o lărgime de 100—400μ și se anostomozează între ele (vezi fig. 14).

După cum se vede, „osteomul“, adică unitatea morfo-funcțională a osului, nu este altceva decît un os microscopic. El nu este însă un element izolat, ci este în legătură strînsă cu ceilalți osteomi care iau parte la alcătuirea osului. Elementele pe care le conține, și anume substanță osoasă, celule, măduvă, vase și nervi, sînt într-o strînsă interdependență funcțională, nu numai între ele, ci și cu celelalte organe, prin intermediul sistemului nervos central.

Periostul este învelișul conjunctiv al osului, pe cale de formare au al celui format. Periostul este alcătuit din două straturi: unul extern, în contact cu țesuturile moi din vecinătate, cu care de altfel se află în legătură prin țesut conjunctiv lax, și un strat intern, care învelește osul direct, ca într-un manșon, avînd și cu el legături conjunctive mai mult sau mai puțin strînse. Pătura adventice este constituită dintr-un țesut conjunctiv lax, pe cînd cea internă este mult mai rezistentă, fiind compusă din fascicule fibroase multiple, așezate în general paralel cu osul. Printre aceste fascicule periostice se găsesc fibroblaști și fibre elastice.

La copii, periostul este compus, în partea sa externă, dintr-un țesut conjunctiv tînăr, iar pătura fibroasă este mai puțin diferențiată în constituția sa ca la adult. Periostul este cu atît mai vascularizat cu cît aparține copiilor mai mici.

La aceștia, între pătura periostică, întrucîtva fibroasă, și primul strat osos, se pune în evidență un țesut conjunctiv cu caracter embrionar, care păstrează legăturile cu osul, atît în partea sa superficială, cît și cu țesutul conjunctiv din interiorul osului. Vasele periostului, la copil mai ales, asigură, prin rețeaua capilarelor, anastomoza cu capilarele similare, care se găsesc în canalele lui Havers.

În privința nervilor periostului se poate afirma că, în afară de terminații senzitive, care au rol de algoceptori, există și nervi reglatori ai vasomotricității locale.

Rolul periostului în osteogeneză este încă destul de controversat. În 1847 au apărut cercetările fiziologului Flourens, care demonstrau rolul important al periostului în formarea osului. Larghi, în același an, a publicat cele dintîi cazuri de regenerare osoasă cu ajutorul periostului păstrat, atunci cînd se făceau rezecții subperiostale. În 1858, Ollier reia și controlează experiențele lui Flourens, și ajunge la convingerea că, atît periostul, cît și măduva osului au rol osteogenetic important. Concluzia lui era că osul crește și se regenerează prin stratul osteogenetic subperiostal. Experiențe asemănătoare au fost făcute de Sédillot din Strasbourg, dar propriu-zis Duhamel este cel dintîi autor care a susținut cu tărie că osul este creat exclusiv de către periost. Contrar acestor păreri, Bonome (1885) a susținut, poate cel dintîi, că celulele conjunctive din straturile superficiale ale osului sînt acelea care contribuie la neoformarea osoasă și nicidecum periostul.

McEwen ajunge la concluzia că periostul n-are nici o proprietate creatoare de os. Miescher a constatat cel dintîi că periostul ușor dezlipit de pe os nu dă naștere la os și că această proprietate revine țesutului conjunctiv care rămîne în pătura superficială osoasă și aceluia care se organizează în cheagurile sanguine. Sultan, însă, în 1902, prin experiențe făcute asupra iepurilor de casă, caută să probeze că totuși părerile lui Ollier sînt juste. În 1912, Mayer, în colaborare cu Wechner, a început cercetări experimentale pe animale ca să fixeze definitiv rolul periostului în osteogeneză. După el, periostul nu ar fi o unitate perfect delimitată, pentru că prin dezlipirea osului de această membrană fibroasă în totalitate rămîn totuși pe suprafața osului un oarecare număr de celule conjunctive, care pot fi considerate ca făcînd parte tot din periost. Acestea, prin metabolism, ajung elemente osteogenice.

Leo Mayer a încercat să elimine celulele care rămîn lipite de os și a observat că acesta se regenerează numai în împrejurări unde se presupune că nu s-au putut elimina din punct de vedere tehnic toate celulele despre care am pomenit.

Pentru argumentarea ipotezei, autorul a făcut următoarea experiență: pe o mică întindere a dezlipit osul de periost și a ridicat cu grijă celulele care eventual ar fi putut rămîne acolo. În urmă a făcut o mică scobitură în os, pe care a acoperit-o cu o capsulă de metal sau de sticlă cu deschizătura în jos, iar împrejurul ei, pe o distanță oarecare, a îndepărtat periostul, lăsînd însă pe loc celulele ce-au putut rămîne totuși în stratul exterior al osului. După un timp a constatat existența unei neoformații numai în afara capsulei. Dacă, din întîmplare, izolarea n-a putut fi făcută perfect sau capsula s-a deplasat, atunci de la exterior pătrund celule conjunctive care dau naștere în interiorul capsulei, deci pe osul denudat, unei mici formațiuni osoase. Aceste experiențe păreau a fi confirmate de fapte și erau ilustrate cu interesante secțiuni microscopice. Barst și Lexer au ajuns la aceleași concluzii.

Leriche și Policard, în urma multiplelor experiențe, afirmă: „În țesutul conjunctiv tînăr, în contact chiar cu osul, apar trabecule osoase. Formarea lor urmează puțin cîte puțin de la os către periost, dar ele încep constant la suprafața osului. Acest lucru este ușor de constatat din punctul de vedere histologic pe piese în serie. Primele elemente osoase se nasc, nu în periostul embrionar, ci în țesutul conjunctiv care rezultă din organizarea cheagului în contact cu osul. Lexer și Lanfranco Lazzarini, bazați pe lucrările lor experimentale, cred că metaplazia țesutului conjunctiv este expresia unui proces patologic, a unei iritații produse prin sinteză metalică, hemoragii etc. Dubreuil, Charbonnel și Masse cred că există totuși un fel de strat osteogenetic care poate fi unit periostului. Vom reveni asupra acestei probleme în cursul descrierii osteogenezei; pentru moment amintim cele două păreri extreme, și anume aceea a lui Heitz Boyer și Scheikewitch, Leriche și Policard, care susțin că periostul este o membrană banală, cu rol de a delimita osteogeneza, așa cum credeau altădată Havers și Bichat, și părerea lui Lazzarini, Dubreuil, Charbonnel și Masse, că în anumit sens periostul posedă totuși un strat osteogenetic. Lanfranco Lazzarini (1927) afirmă: „Stratul osteogenetic al periostului există. El este viguros la individul tînăr în timpul perioadei de creștere osoasă, dar scade și chiar dispare cînd funcția osteogenetică nu mai este folositoare și apare sub cea mai mică incitație traumatică, iritativă sau inflamatorie".

Argumentul important al lui Dubreuil este acela că ultima lamelă osoasă, insulară și fragmentară, care ia naștere la suprafața osului, nu este în contact direct cu ultima lamelă externă a osului, ci separată de ea printr-un mic spațiu, în care se găsește țesut conjunctiv embrionar. Acest fapt ar proba că pătura conjunctivă, activă, de unde ia naștere osul prin metaplazie cu ajutorul și prezența osteoblaștilor, aparține periostului.

EVOLUȚIA ȘI FIZIOPATOLOGIA OSULUI

Osificarea, resorbția și condensarea sînt cele trei procese biologice care stau la baza existenței și evoluției țesutului osos în condiții normale sau în împrejurări patologice. Ele sînt în continuă și strînsă legătură și nu se manifestă izolat; totuși, pentru mai multă claritate, le vom descrie separat.

Osificarea normală. Trebuie să lămurim de la început că și noi facem o distincție netă între osificare și osteogeneză, și nu socotim că acești termeni ar fi identici, așa cum se obișnuiește să fie întrebuințați în mod curent.

Prin *osificare* înțelegem procesul biologic complex, cu ajutorul căruia organismul construiește țesut osos în diverse stadii, oriunde și oricînd, uneori inutil și chiar supărător. *Osteogeneza*, însă, privește apariția, dezvoltarea și desăvîrșirea osului-organ, care nu poate avea loc decît prin asocierea indiscutabilă a osificării, resorbției și condensării osului, succesiv sau concomitent.

Trebuie, de asemenea, să lămurim că osificarea și *calcificarea* sînt manifestări biologice care se asociază, dar ultima poate exista și de sine stătător, nefiind altceva decît simpla depozitare de săruri minerale într-un țesut, fără a duce la o formațiune osoasă, oricît de primitivă ar fi ea. Calcificările se observă în toate țesuturile tumorale sau netumorale care sînt în stadiul de necroză, ganglioni foști cazeoși, focare de tuberculoză stinse, vechi pericardite și pleurite, vechi hematoame, părți necrozate de gușă, fibroame sau alte tumori benigne sau maligne. Calcificarea este un final al necrozei, „mijlocul de care dispune organismul pentru a-și îngropa morții", cum se exprima R. Fontaine, de multe ori semn de îmbătrînire a unui țesut; deci, reprezintă sfîrșitul unui proces distructiv prin excelență și începutul unuia sclerozant.

Osificarea este procesul activ de reconstrucție.

Osificarea s-a studiat la embrioni și feți în diverse etape evolutive, iar experimental și succesiv la animale cărora li s-au produs fracturi. La oamenii cu fracturi, osificarea s-a studiat, atît cu mijloace clinice, cît și operator şi radiografic. La aceştia, osificarea duce la formarea unui calus, care va fi descris aparte amănunţit, fiindcă, deşi este un element condiţionat de osificare, are o evoluţie specifică rolului său şi se însoţeşte mai strîns de resorbţie şi chiar de condensare.

Oriunde începe osificarea (pentru osteogeneză, pentru formarea de calus sau pentru o formaţiune osoasă heterotopică), fenomenele par a fi identice pînă ce se formează ţesutul osos sub forma sa trabeculară; de aceea vom privi osificarea ca un fapt biologic, care stă atît la baza existenţei şi evoluţiei normale a osului, cît şi a formării lui în împrejurări patologice.

Punctul de plecare al alcătuirii ţesutului osos este determinat mai totdeauna de apariţia în suportul proteic conjunctiv sau în cartilaj a unui hematom, fie chiar microscopic, cum se întîmplă la primele puncte de osificare ce apar la embrion în mulajul grosolan, cartilaginos, al unui os sau în ţesutul conjunctiv, cînd osul are o origine conjunctivă (oasele late). Sînt împrejurări cînd tulburări vasculare incită transformarea unui ţesut conjunctiv într-unul mixedematos şi osificarea porneşte de la această metaplazie, care are loc — se înţelege — şi atunci cînd există în prealabil un hematom.

Plasma sîngelui aduce proteine serice, glucoză, substanţe minerale, eritrocite, fosfatază, stromă proteică, colesterol, hemoglobină etc., dintre care unele sînt net favorabile osificării, iar altele împiedică desfăşurarea procesului. În sufuziunea sanguină, eritrocitele se lizează, iar prin dezagregarea lor rezultă şi mai mult colesterol, stromă proteică şi hemoglobină.

Plasma, care intră în compoziţia hematomului, bogată în fibrinogen şi globulină, se resoarbe în cea mai mare parte, şi în locul ei rămîne o reţea de fibrină, luînd forma unui reticul, precum şi proteina cu sărurile respective. Pe fibrilele cheagului fibrino-proteic încep să migreze celulele conjunctive din vecinătate, formînd astfel un ţesut conjunctiv rudimentar cu caracter mixedematos, de la care porneşte osificarea.

Resorbţia hematomului este un fenomen complex. Hematomul, mai ales cînd este într-un mediu conjunctiv, suferă în primul rînd o precipitare selectivă a proteinelor, care lasă pe loc conglomerate proteinice şi fier. Fierul provine din descompunerea timpurie a mioglobinei şi a hemoglobinei acumulate la nivelul hematomului. În cantitate mică, fierul este un activator al fermenţilor; în cantitate mare devine un distrugător de substanţă osoasă, deci împiedică osificarea.

Hematomul începe apoi să concentreze în el săruri minerale, spre deosebire de hematomul ţesuturilor moi, care nu va forma ţesut osos. În primul caz, sărurile minerale sînt reţinute în soluţii foarte concentrate de proteinele de natură globulinică, cu care se combină. Hipercalcemia locală, de la nivelul hematomului, în această fază, nu constituie totuşi o condiţie indispensabilă formării ţesutului osos.

Elementele tisulare din imediata vecinătate încep să se lizeze, eliberînd enzime proteolitice. În acest stadiu, liza leucocitară este foarte intensă, datorită enzimelor triptice şi ereptice (leucoproteazelor), la care se mai adaugă, cît timp mediul se menţine acid, şi activitatea enzimelor autolitice.

Ionii de potasiu, ca prim efect al proceselor de liză tisulară, părăsesc celulele şi împreună cu peptonele, proteinele şi metabolitele intermediare determină vasodilataţie, deci accentuarea stazei sanguine şi a anoxiei locale. Astfel se creează un fel de cerc vicios, fiindcă vasodilataţia realizează un pH local între 5 şi 7, care pH la rîndul lui determină vasodilataţie; pH-ul sub 5 şi deasupra lui 7 produce, dimpotrivă, vasoconstricţie.

3 — Ortopedia chirurgicală

Aciditatea locală în proporţia amintită, favorizează staza capilară şi permite exsudarea coloidală a proteinei din plasmă, ducînd la înmulţirea fibrilelor colagene, fapt de primă importanţă, precum şi la diapedeza celulelor, care participă la procesul incipient de fibroplazie proliferativă.

Fibroblaştii, cînd există, joacă un rol minor în aceste procese, rolul major revenind monocitelor poliblastice, histiocitelor, celulelor endoteliale şi limfocitelor. Acestea migrează din circulaţie şi trec de-a lungul filamentelor de fibrină, concomitent cu înaintarea mugurilor endoteliali, din capilare în ochiurile de fibrină, datorită mobilităţii şi elaborării de fermenţi litici. S-a încercat să se explice această fibroplazie proliferativă prin acţiunea anoxiei, a substanţelor produse de ţesuturile în dezagregare, a derivatelor leucocitare, a glutationului, a hormonilor intracelulari, a complexului adeninnucleotidic etc. În prezenţa exsudatului proteic şi a plasmei, monocitele catalizează şi ele proliferarea fibroblaştilor, acţionînd ca glande unicelulare.

Reţeaua neocapilară se formează rapid şi hrăneşte fibroblaştii, care încep să se înmulţească şi să depună colagen. Acest colagen nematur este moale, friabil, argentafin şi extracelular şi nu are relaţii cu structurile fine fibrilare; cu timpul, se transformă în colagen matur.

Substanţa fundamentală a ţesutului conjunctiv în forma mezenchimală a acestuia, sau cartilageina, cînd a ajuns cartilaj, se transformă în ,,substanţă preosoasă" sau „oseină" sub influenţa unei enzime numite *catheptază*.

Sub influenţa în continuare a sistemului nervos central, a hormonilor, enzimelor, vitaminelor şi la un pH de aproximativ 8, ţesutul condroid, preosos, începe să fixeze în ochiurile reţelei sale colagene microcristalite de săruri minerale, formîndu-se ţesut osos primitiv.

Energia necesară multiplicării celulare şi transformării tisulare este eliberată de enzimele liniei glicolitice, care intervin în activitatea respiratorie tisulară, foarte intensă în tot timpul procesului de osificare.

În cadrul activităţii respiratorii, glucoza sanguină şi glicogenul sintetizat *in situ* sînt degradate şi trec succesiv prin stadiile de hexozofosfaţi, triozofosfaţi şi acid piruvic.

O parte din acidul piruvic se degradează în mediu anaerob şi se transformă în acid lactic, care se acumulează la nivelul de osificare în cantităţi cu atît mai mari cu cît fenomenele sînt mai intense.

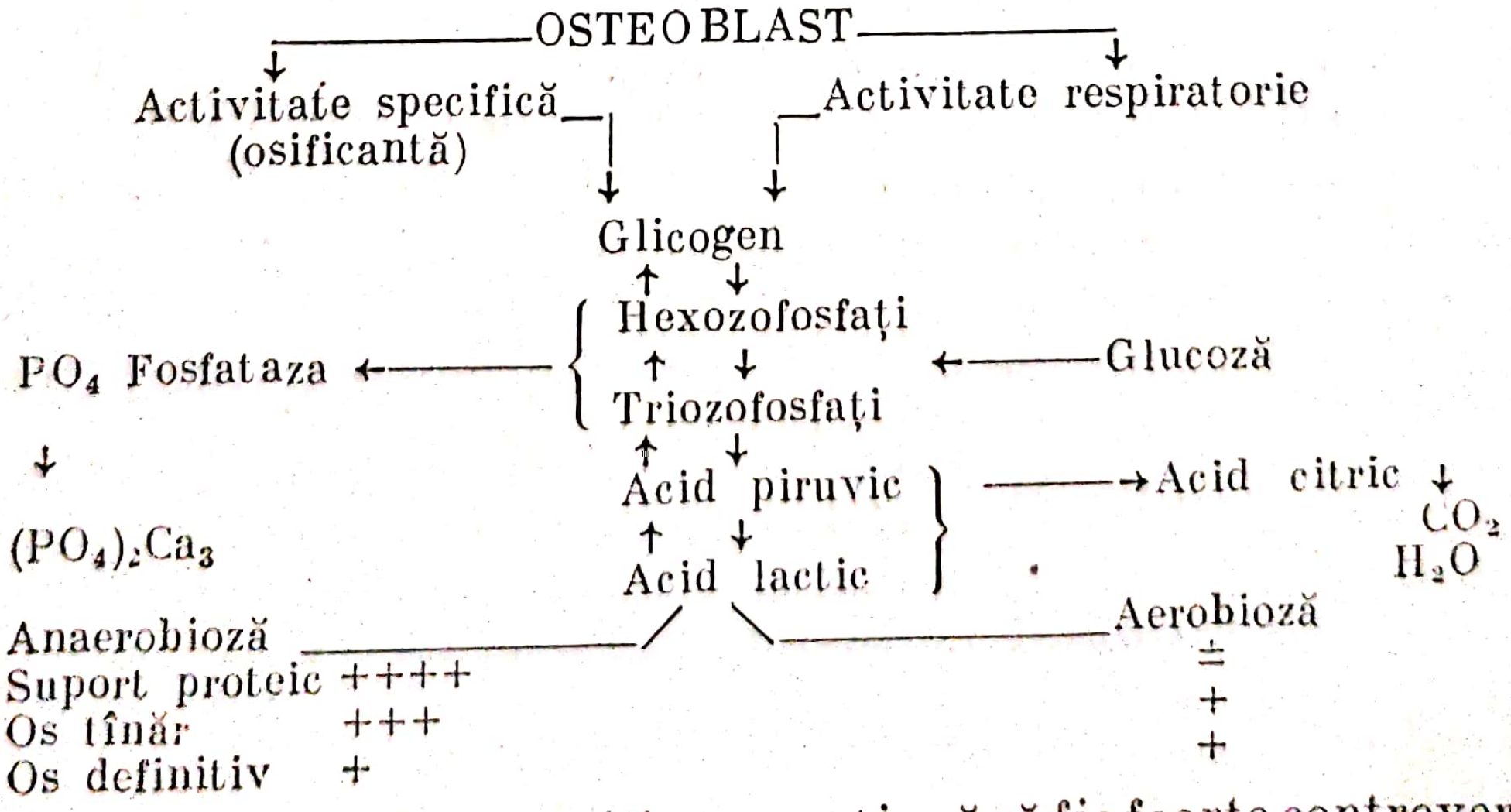

Contribuţia osteoblaştilor la osificare continuă să fie foarte controversată. Echilibrul dintre osificare şi respiraţia locală a osteoblaştilor, care, după cum s-a arătat, foloseşte glicogenul, se face probabil la nivelul substanţelor fosforilate comune ale acestor două procese, şi anume la nivelul hexozofosfaţilor şi triozofosfaţilor (P. Cartier).

Prin stuctura sa histologică, suportul proteic respiră în anaerobioză şi de aceea acidul lactic, produsul final al degradării anaerobe a glucidelor, se acumulează la nivelul acestuia, în timp ce acidul citric, care este un produs colateral al ciclului Krebs-Martius care reprezintă finalul fazei aerobe, nu apare decît în cantităţi mici şi constante. Formarea de acid lactic s-ar datori deci tot activităţii osteoblaştilor, şi de aceea, cînd activitatea acestora este mai intensă, în primele stadii ale osificării, acidul lactic se acumulează în cantităţi abundente, iar cînd activitatea celulară încetineşte, acumularea de acid lactic scade.

Hormonii acţionează asupra osificării; vom vedea acest lucru în detaliu la studiul osteogenezei şi la formarea calusului.

Enzimele. Participă la procesul osificării: fosfataza, fosforilaza, fosfoglucomutaza şi catheptaza.

Fosfataza, descoperită de Robison, este o enzimă, o hidrolază mobilizată în special de ficat şi rinichi sau produsă de osteoblaşti pe loc.

Fosfatazele sînt prezente în aproape toate ţesuturile animale şi vegetale, şi după structura lor chimică se împart în fosfomonoesteraze (cu substrat pe bază de ester hexozomonofosforic), fosfodiesteraze (cu substrat pe bază de ester hexozodifosforic) şi pirofosfataze (cu substrat pe bază de acid pirofosforic).

După pH-ul în care acţionează iau numele de *fosfatază alcalină* (fosfomonoesterază la pH 8,6), sau *fosfatază acidă* (fosfataza a doua a lui Courtois şi Plumel), la pH 4,9—5. Cantitatea de fosfatază alcalină este ridicată în toate osteopatiile care se însoţesc de reconstrucţie osoasă.

În osificare, această fosfatază alcalină (fosfomonoesteraza) ar fi sintetizată de celulele cartilaginoase pe cale de hipertrofiere, de osteoblaşti sau de ambele categorii. Ea ar produce, după unii, numai hidrolizarea esterilor fosforici sanguini şi eliberarea ionilor PO_4, realizînd astfel condiţia de suprasaturaţie indispensabilă precipitării, iar după alţii ar produce, împreună cu vitamina D_2 şi la pH=8, chiar precipitarea sărurilor minerale, făcînd suportul protidic mineralofil.

Fosfataza alcalină se găseşte şi în alte ţesuturi, nu numai în suportul protidic pe cale de osificare; deci, ea nu se prezintă ca un factor exclusiv al osificării. Indiferent însă de aceasta, ea rămîne o enzimă indispensabilă bunei desfăşurări a proceselor de degradare glicogenică.

Glicogenul se află în cantităţi apreciabile în suportul proteic pe cale de osificare. Acumularea de glicogen în componenta proteică a substanţei osoase constituie un stadiu anterior intervenţiei fosfatazei. Glicogenul este folosit de o *fosforilază*, care acţionează similar fosforilazei musculare, rupînd lanţul poliglicopiranozic constitutiv al glicogenului şi formînd esterii fosforici asupra cărora va acţiona fosfataza.

Tot un proces anterior acţiunii fosfatazei este transformarea glucozei-1-fosfat în glucoză-6-fosfat, transformare ce se realizează sub acţiunea *fosfoglucomutazei*.

Fosforilaza, fosfoglucomutaza şi fosfataza intervin astfel în diversele faze ale glicogenolizei fosforilazice, care constituie un proces esenţial în faza pregătitoare a osificării.

O altă enzimă, *catheptaza* sau *proteaza* lui Cartier, de origine probabil medulară, este produsă de unele elemente ale seriei albe, care se află în ţesutul hematopoetic al măduvei oaselor. După alţi autori, catheptaza ar fi secretată tot de osteoblaşti şi ar avea proprietatea de a contribui la transformarea substanţei fundamentale a ţesutului mezenchimatos în ţesut condroid, preosos, modificînd structura proteinelor, la un pH relativ neutru, prin eliberarea în anumite puncte a lanțurilor polipeptidice cu grupări cu reacții acide sau bazice, care vor putea apoi fixa ionii de Ca și PO_4, și vor putea forma fosfoproteinații tricalcici.

Vitaminele. Aceste elemente se adaugă și completează activitatea hormonilor și enzimelor în osificare.

Vitamina A este indispensabilă în cantitate normală desfășurării procesului de osificare în bune condiții, rolul ei fiind de a stimula formarea capilarelor și deci de a ajuta prin aceasta la mărirea aportului sanguin în focarul de osificare.

Vitamina B_1 joacă un rol direct în metabolism, intervenind activ în procesele de respirație tisulară, fiind deci necesară mai ales în prima fază a osificării.

Vitamina C are o acțiune oxireductoare, esențială pentru procesele de formare a componentei proteice, intervenind în metabolismul acizilor grași, al glucidelor și al mai multor aminoacizi absolut necesari producerii și conservării substanței fundamentale și a fibrelor colagene. Nu are, în schimb, nici o acțiune fixatoare sau mobilizatoare a calciului.

Complexul vitaminic D reglează mecanismul de absorbție a substanțelor minerale, pentru menținerea constantă a raportului $\frac{Ca}{P}$.

Acționează în special asupra calciului de origine exogenă, pe care-l captează și-l face să se depună pe suportul proteic, spre deosebire de parathormon, care acționează asupra calciului endogen, pe care poate să-l mobilizeze la nevoie.

Ar avea de asemenea rolul de a controla distribuția fosfatazei. Deși nu există nici o probă că vitamina D ar aparține grupului proteic al fosfatazei, unele experiențe au arătat că mărirea cantității de vitamină D administrată scade fosfataza sanguină și duce la decalcificare, spre deosebire de ceea ce se petrece în rahitism, unde prin scăderea cantității de vitamină D se mărește considerabil fosfataza, ceea ce ar indica existența unei interdependențe între aceste elemente.

Complexul D acționează și asupra metabolismului fosforului, mobilizîndu-l din țesuturi și transformînd fosforul organic în fosfor anorganic.

Procesele de depunere a sărurilor minerale pe suportul proteic sînt strîns legate, după cum am arătat, de fenomene circulatorii, hormonale și enzimatice, care trebuie să se realizeze anticipat. Mecanismul depunerii sărurilor este departe de a fi însă bine cunoscut, de aceea s-au formulat diverse ipoteze:

1. Cea mai simplă susține că fixarea calciului s-ar face printr-un fenomen fizic asemănător prizei gipsului. Sărurile minerale solubile ar reprezenta gipsul lichid, iar suportul proteic, cu dispozitivele sale fibrilare, ar reprezenta țesătura tifonului.

2. A doua părere a fost aceea care considera fixarea sărurilor fosfo-calcice ca fiind un proces de absorbție a lor de către suportul proteic.

3. Mulți autori afirmă că fixarea sărurilor s-ar face printr-o reacție chimică reversibilă cu proteina matricei conjunctive, proteina acționînd ca un electrolit amfoter, față de limfa interstițială mai alcalină, și putînd juca rolul unui acid care fixează sarea de calciu. Fixarea calciului pe proteinele țesutului osteo-mucoid s-ar face deci printr-un mecanism asemănător fixării calciului pe proteinele sanguine, aceste proteine comportîndu-se ca un acid într-un mediu alcalin, în raport cu punctul lor izoelectric. De aceea, un pH egal cu 8 favorizează precipitarea sărurilor și orice stare de acidoză împiedică depunerea sărurilor.

4. După Robison, depunerea de săruri s-ar face astfel: în zonele pe cale de osificare, sărurile de calciu în stadiul de fosfaţi sînt precipitate de *fosfatază*, care ar fi produsă de osteoblaşti. Fosfataza ar elibera ionii PO_4 ai fosfaţilor organici, mărindu-se astfel considerabil cantitatea, ceea ce ar duce la depăşirea posibilităţii de solubilitate a fosfatului tricalcic şi la depunerea sărurilor în zonele unde acţionează enzima. Esterii fosforici cei mai utilizaţi de fosfatază ar fi în special glucoza-6-fosfat (esterul Robison).

5. În fine, pentru J. Dallemagne, procesul de depunere a sărurilor ar cunoaşte trei stadii mai importante:

În primul stadiu, acidul adeniltrifosforic liberează pirofosfaţii, care se fixează prin legături pirofosfatice pe grupările aminate ale lanţurilor polipeptidice ale substanţei fundamentale proteice. Legăturile pirofosfatice sînt apoi hidrolizate de fosfatază şi proteina îşi reduce grupările $(PO_4)_2Ca_3$. La rîndul lor, şi grupările $(PO_4)_2Ca_3$ se eliberează sub influenţa fosfatazei şi se produce astfel precipitarea fosfatului tricalcic, sarea principală a osului.

Toate teoriile prezentate sînt însă insuficiente şi ele nu redau decît faze din procesul biochimic, care implică depunerea sărurilor ca să se desăvîrşească osificarea.

Practic, putem urmări evoluţia proceselor de osificare prin determinarea raportului $\frac{P}{N}$ sau a „indicelui de calcificare", cum a fost numit de A. Roche şi I. Garcia, care exprimă stadiul de impregnare a suportului proteic, reprezentat prin azotul conţinut în el, de către sărurile minerale, reprezentate prin fosfor.

O dată cu depunerea sărurilor fosfo-calcice se alcătuieşte primul ţesut preosos, osteoid, foarte instabil. Acesta poate rămîne ca atare sau poate să dispară prin schimbări umorale de ordin patologic, ori poate evolua. În mod normal, acest ţesut trimite în continuare anumite prelungiri, făcînd dîre de ţesut osos adevărat, lacunar, mai stabil. Trabeculele se înmulţesc, se anastomozează sau se alătură între ele, îngroşîndu-se, formînd astfel ţesutul osos trabecular, apoi pe cel spongios, care poate rămîne ca atare, sau prin fenomene de resorbţie şi de condensare să dea naştere la ţesutul osos definitiv compact haversian.

Osificarea heterotopică. Spontan, osificarea heterotopică apare numai în ţesut conjunctiv tînăr supus unei injurii mecanice sau inflamatorii. Astfel, pînă în 1935 erau cunoscute 31 de cazuri de osificare a cicatricelor operatorii. Osificările au apărut în special după laparotomii drenate. Se pare că drenul joacă un rol important în apariţia osificării de acest gen. Într-un caz al lui Robert-Didier, bolnavul a fost operat de două ori: o dată i s-a făcut o colecistectomie retrogradă, s-a lăsat dren şi a apărut osificarea, iar a doua oară i s-a făcut o rezecţie de stomac pentru ulcer piloric, nu s-a lăsat dren şi nu a apărut nici osificarea.

Formarea de ţesut osos heterotopic s-ar datori îmbibării ţesuturilor cu esteri fosforici, favorizîndu-se astfel apariţia acidului condroitinsulfuric. Un rol oarecare par să-l aibă şi substanţele lipidice endocelulare ale elementelor interesate de procese, şi în special substanţele grase fosforate, care participă, probabil, la formarea fosfatului tricalcic.

S-a constatat deseori că se formează os şi în organe şi ţesuturi unde lipsesc osteoblaştii şi nu există posibilitatea migrării acestor elemente în acele locuri. Se citează prezenţa de os heterotopic în plămînii tuberculoşilor, în glanda tiroidă, în pereţii anevrismelor, în nervi secţionaţi, în cicatricele laparotomiilor, în plăgile musculare vechi, în tumorile epiteliale ale glandelor mamare etc. Sacerdotti și Fratini au obținut în rinichii iepurilor de casă un adevărat os (cu țesut osos și măduvă) legînd vasele renale. Moellendorf a obținut formare de țesut cu caractere asemănătoare celui osos, luînd fibroblaști și cultivîndu-i *in vitro*, modificînd însă starea lor biologică prin condiții speciale de alimentare. Leriche, în afara experiențelor sale și pentru o mai bună dovadă a felului cum se realizează un os heterotopic, a sugerat elevilor săi să facă o serie de cercetări și experiențe, care în fond nu erau decît reluarea acelora făcute anterior de Sacerdotti și Fratini, de Neuhoff și mai ales de Maksimov și mai tîrziu de Huggius. Lucinescu, Jung și Sureja Camil au realizat obținerea osului heterotopic, veritabil, prin grefarea mucoasei vezicale, autogene, fie în mușchi, fie în splină.

Transplantarea materialelor cu acțiune osificatoare intră în cadrul terapiei tisulare. K.P. Visoțkaia, transplantînd în fracturile neconsolidate și în pseudartroze fragmente de mucoasă vezicală de la un cadavru de făt, ținute la rece, a obținut rezultate bune demonstrînd o dată în plus proprietatea osificatoare vădită a mucoasei vezicale.

După Leriche și Policard, acolo unde se face implantarea mucoasei vezicale autogene, acționează influențe hormonale și vasomotorii care impun metaplazia țesutului conjunctiv și deci formare de os. Ei cred deci că osteoblaștii nu sînt necesari osificării. Faptul că uneori apar și osteoblaști în osul heterotopic ar putea fi interpretat ca expresia celulară a fenomenului de îmbătrînire, calcificarea fiind unul din indiciile senilității.

Dubreuil, Charbonnel și Massé sînt însă de părere contrară și găsesc sprijin concepției lor în lucrările lui Doljanski, care a făcut culturi *in vitro* din periost tînăr grefat pe alantoidă, precum și în lucrările lui Cisarelli, asupra osificării heterotopice. De asemenea folosesc lucrările lui Levander, care a atras atenția asupra unor lipoizi extrași din os și care au rol osteoformator. Toți acești autori au putut produce os heterotopic, dar numai în prezența osteoblaștilor.

Totuși, observații precise demonstrează că osificarea și chiar producerea de os nou se pot face și în afara existenței osteoblaștilor, așa cum s-a afirmat de altfel și în cadrul discuțiilor asupra rolului osteoblaștilor. Ele demonstrează de asemenea că apariția și dezvoltarea țesutului osos nu trebuie privite finalist, că ele pot fi provocate în orice parte a organismului și că deci trebuie considerate ca fiind fenomene în strînsă interdependență cu factorii mediului înconjurător. Procesele complexe ale osificării heterotopice sînt sub controlul activității sistemului nervos central. Iată de ce tulburările anatomice sau funcționale ale sistemului nervos central atrag după ele o dezechilibrare a proceselor de osificare.

Dacă, histologic, deosebirea dintre calcificare și osificare este destul de netă, diferențele biochimice sînt mai greu de făcut. Calcificările au un raport $\frac{Ca}{P}$ corespunzător celui al osului normal, dar dozarea azotului a dat cifre inferioare. Raporturile $\frac{Ca}{N}$ și $\frac{P}{N}$ depășesc cu mult pe cele ale osului normal. În calcificări se găsesc deci cantități tot atît de mari de calciu și fosfor, ca și în țesutul osos normal adult, dar cantități mai mici de azot. Aceasta înseamnă că în calcificări se găsesc mai multe elemente minerale și mai puțină tramă proteică spre deosebire de osificările heterotopice, unde proporțiile sînt egale ca și în țesutul osos adult.

Resorbția osoasă este un fenomen fiziologic sau patologic caracterizat prin micșorarea densității normale a țesutului osos pînă la distrugerea lui completă; ea se datorește atît pierderii conținutului mineral, cît și a celui organic în proporții foarte variate și se poate pune în evidență radiografic, anatomopatologic și uneori clinic. Osul mort are o stabilitate totală; dimpotrivă, în timpul vieții se caracterizează printr-o instabilitate foarte mare, încît structura lui intimă se află într-o permanentă schimbare. Depozitul mineral al osului se uzează continuu, și acest lucru a fost demonstrat prin cercetările recente făcute cu ajutorul izotopilor radioactivi (V. V. Efimova).

Procesul normal de resorbție se continuă variat în tot timpul vieții, începînd cu resorbția obligatorie a cartilajului calcificat la făt, în cadrul osteogenezei, și terminînd cu resorbția țesutului osos, ireversibilă la bătrîni (fig. 17). Starea funcțională reprezintă deci un element schimbător față de diversele condiții în care este pus organismul (Durmișian). Astfel, cînd rezerva alcalină se modifică în funcție de alimentație sau cînd sărurile minerale sînt deficitare la nivelul focarelor de osificare, aceste săruri se mobilizează, în special din țesutul osos spongios al scheletului, pentru ca raportul fosfocalcic sanguin să se mențină constant. Resorbția în astfel de împrejurări fiziologice este moderată, temporară, reversibilă și asimptomatică, fiind legată de necesitatea menținerii hemostazei sanguine. Procesul de resorbție poate deveni patologic prin influența stimulilor interni și externi, modificați cantitativ și calitativ față de cei normali, trecerea de la fiziologic la patologic făcîndu-se uneori la o limită foarte greu de apreciat.

În condiții fiziopatologice, între resorbția minerală și resorbția organică sînt relații foarte strînse. Resorbția minerală a mai fost denumită și *demineralizare* sau *decalcificare*, cu intenția de a se indica pierderea sărurilor minerale dintr-o porțiune a scheletului sau din întregul schelet. Credem că ar fi corect dacă s-ar folosi termenul de demineralizare sau de decalcificare numai cînd se bănuiește că resorbția nu a interesat aproape de loc substratul organic sau, mai precis, cînd acest lucru a fost de o importanță neglijabilă, cum se întîmplă în imobilizările prelungite ale fracturilor închise în curs de tratament și în resorbția pe care o suferă în primele zile fragmentele osoase ale fracturilor.

Demineralizarea sau decalcificarea pură, fără lezarea suportului protidic, este un fapt greu de acceptat, deși sărurile minerale nu sînt legate prin combinații chimice de elementele organice. Se crede mai curînd că, dimpotrivă, orice mobilizare minerală duce și la o suferință a suportului proteic; de aceea, mai corectă ar fi denumirea de osteoporoză. Aceasta, în practică, se traduce printr-o decalcificare mult mai evidentă radiologic, însoțită în realitate în mod neîndoielnic și de leziuni al suportului proteic. Osteoporoza cuprinde deci și resorbția minerală și pe cea organică.

În demineralizare, în decalcificare, ca și în osteoporoză, forma exterioară a osului este păstrată; numai transparența lui, comparată cu aceea a regiunii similare a altui os din apropiere sau cu a unui segment în continuare ne face să apreciem prezența resorbției și gradul ei.

Vindecarea radiologică și deci morfologică este însă cu totul alta în decalcificare sau demineralizare și în osteoporoză. În primul caz se revine repede la normal, procesul fiind reversibil; dar, în osteoporoză, aspectul rămîne totuși neomogen.

Trebuie ținut seama însă de faptul, recent pus în evidență, că o demineralizare care merge pînă la o jumătate din cantitatea normală a sărurilor nu se poate aprecia radiografic decît cu oarecare rezervă, știut fiind că radiografiile unei extremități femurale și acelea a două extremități suprapuse perfect, dar făcute cu un voltaj mai puternic, dau imagini asemănă-



Fig. 17. — Aspect histologic la examenul cu lumină polarizată al unei resorbții osoase senile. Țesutul osos a fost recoltat de la o bătrînă de 86 de ani. Se pot observa numeroși osteoni de formă regulată. Sistemele lamelelor fundamentale lipsesc (după B. Amprino și A. Bairati).

toare. Chiar dacă se scot cu chiureta porțiuni importante din spongioasa unui os (din corpul vertebral spre exemplu), lucrul nu se poate pune în evidență radiografic.

La sugestia noastră, Gabriela Broșteanu a reluat aceste experiențe, expunînd cu același voltaj extremitatea superioară a unui femur și apoi numai o jumătate a acesteia, obținută prin secțiune frontală. Imaginile au fost foarte asemănătoare, astfel încît nu ieșea în evidență densitatea mai mare a extremității intacte (fig. 18 *a*—*b*).

Se mai folosește în terminologia medicală și expresia de *atrofie osoasă*, pentru a se indica un proces de resorbție mai întinsă. Termenul acesta trebuie înțeles în sensul său literal de „lipsă de hrănire", și nu ca o micșorare în dimensiuni a osului în comparație cu starea lui anterioară. În acest din urmă caz ar fi vorba de *hipotrofie osoasă* sau de *aplazie a osului.*

Toate aceste procese se deosebesc fundamental de *osteoliză*, care este un proces vascular invadant ce distruge ireversibil structura osului, și de *osteoclazie*, care este un proces similar, dar determinat de prezența osteoclaștilor sau a elementelor distructive tumorale.

Explicația justă a producerii unei forme sau alteia de resorbție osoasă nu este ușor de dat, deoarece elemente patogenice disparate ale unei aceleiași boli se pot manifesta prin procese diferite.

Demineralizarea, decalcificarea și osteoporoza pot interesa întregul schelet sau, evident, numai o parte a lui.

Tulburările de circulație ar acționa producînd resorbția osoasă prin concentrația crescută de CO_2 datorită anoxiei (Abrikosov). Dacă staza sanguină se instalează lent și devine cronică, nu se produce resorbția țesutului osos, care se adaptează la această stază, așa cum se vede cîteodată la varicoși (Babaianț, Cistovici, Bîkova). Uneori varicoșii ulceroși prezintă totuși fenomene importante de osteoporoză locală în dreptul leziunii, fără să fie instalată încă o osteită și fără prezența reacției periostale.

În imobilizările prelungite ale unui segment, însăși inactivitatea este responsabilă de stările care duc la demineralizare. Aceasta se accentuează în raport cu timpul de imobilizare, dar nu are particularități specifice (fig. 19). Osul își recapătă destul de repede sărurile, de îndată ce se reia activitatea. În imobilizările prelungite, măduva hematogenă se hiperplaziază prin modificări de nutriție sau prin depunerea de deșeuri lipidice, și osul își pierde consistența, devenind osteoporotic (Skvorțov-Stinkov).

În urma unui traumatism, uneori chiar neînsemnat, poate apărea *osteoporoza algică a lui Südeck-Leriche.*

Demineralizarea locală poate fi produsă și de procesele inflamatorii acute ale osului sau ale articulațiilor.

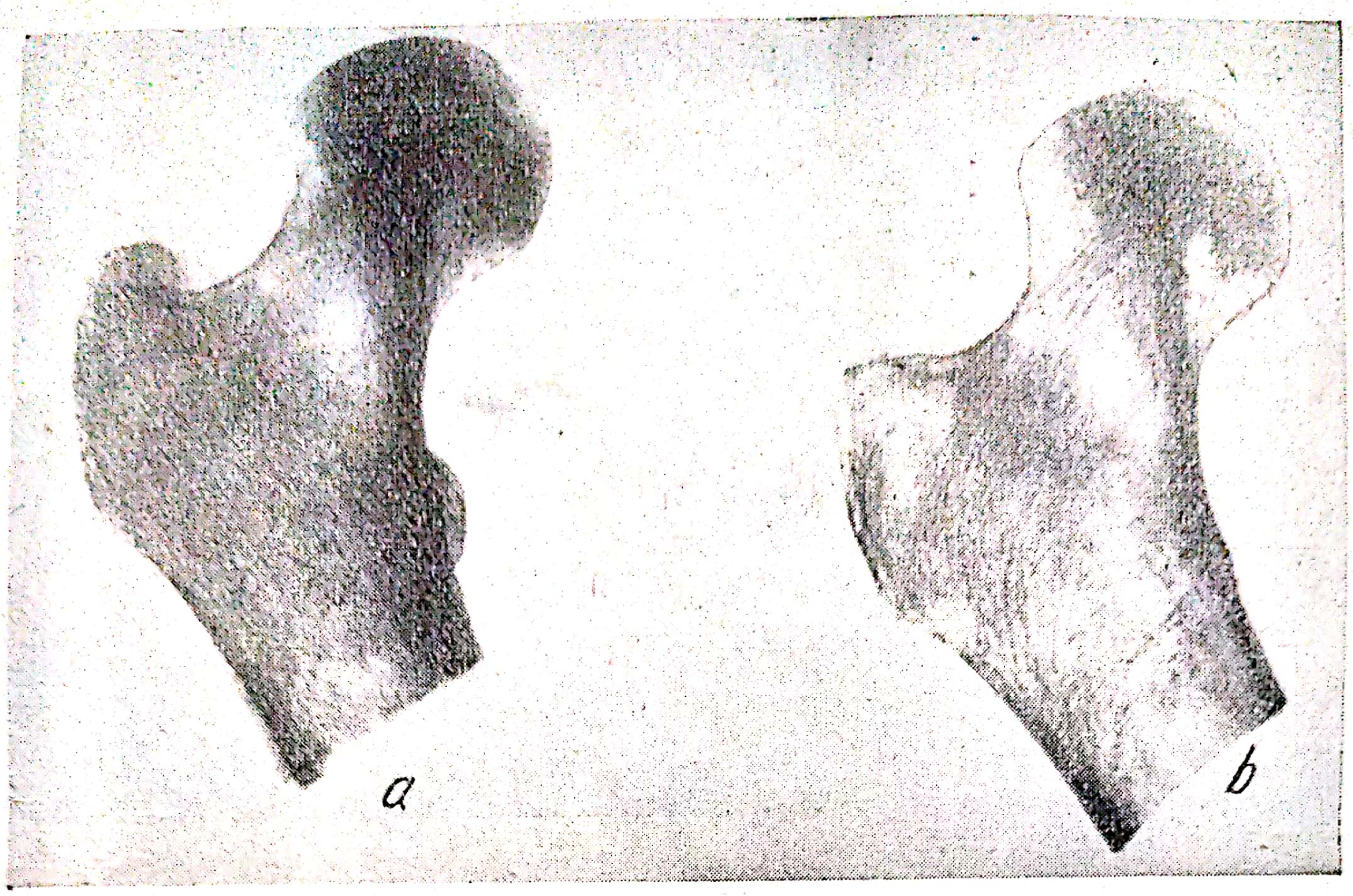

a — întreagă; *b* — secționată în jumătate longitudinal; radiografiate cu același regim. Structura apare identică pe cele două radiografii.

Fig. 18. — Radiografia unei extremități superioare de femur.

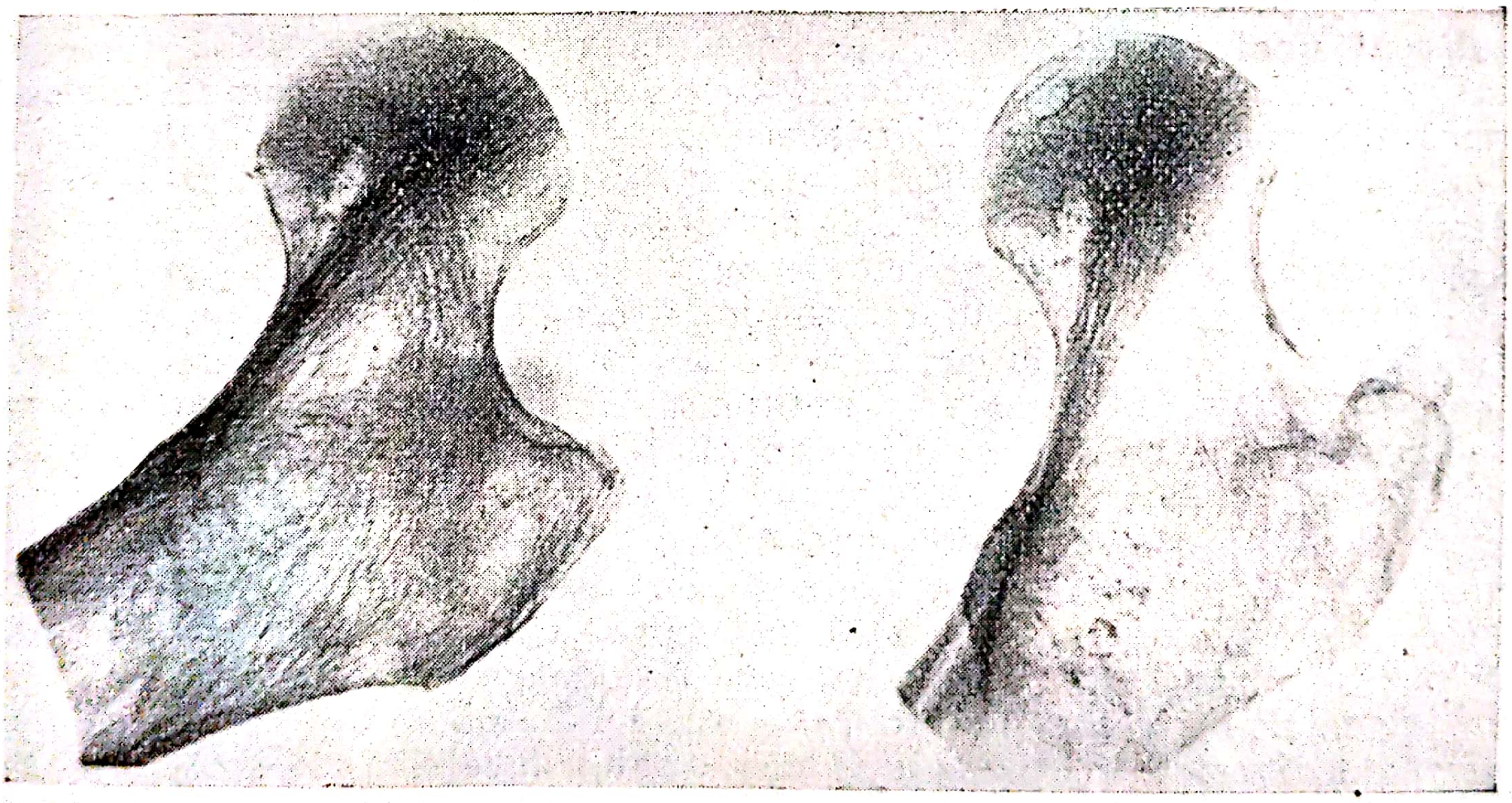

a — secționată în jumătatea longitudinală și radiografiată cu dublu de expunere față de *b*; *b* — întreagă. Extremitatea secționată apare mai opacă decît extremitatea întreagă.

Fig. 18 bis — Radiografia unei extremități superioare de femur.

Decalcificările care cuprind întreg scheletul sînt în genere consecințe ale tulburărilor hormonale, ca în hiperparatiroidism, ale unor boli sanguine sau ale carențelor alimentare sau vitaminice (foamete, alăptare, sarcină, avitaminoze sau hipervitaminoze etc.). Stările cașectice duc și ele la o demineralizare generală, deoarece organismul nu are mijloacele și nici timpul necesar de a reface țesuturile resorbite.



Fig. 19. — Aspect histologic la examenul cu lumină polarizată al unei resorbţii osoase prin lipsă de funcţie. Ţesut osos recoltat din femurul unui tînăr de 19 ani, care a zăcut un an la pat, din cauza unei gangrene (după B. Amprino şi A. Bairati).

Stările de acidoză, cum sînt acelea produse de nefritele cronice sau de diabet, determină de asemenea decalcifieări.

În cazurile de deficienţă de asimilare a calciului în urma unei colite cronice grave se ajunge la demineralizare şi chiar la crize de tetanie. Pavlov a observat decalcifieări grave experimentale în urma unui drenaj prelungit al bilei, fenomene puse în legătură mai tîrziu cu pierderea sterolilor înrudiţi cu vitamina D şi a sărurilor de calciu, care rămîn insolubile şi se elimină ca atare.

Osteoliza este rezultatul unei reacţii inflamatorii, care răspunde unui agent patogen microbian sau traumatic, unui corp metalic care se oxidează sau are o sarcină electrică diferită de a organismului, sau al altor cauze nedefinite. Osteoliza presupune o decalcificare prealabilă, căreia îi succede o reacţie inflamatorie ce dă naştere la toate consecinţele cunoscute.

Histologic, în cursul procesului de osteoliză se constată o creştere excesivă a resorbţiei, observîndu-se o lărgire a canalelor vasculare preexistente şi o bogată reţea de vase neoformate, care anastomozează circulaţia endostală, periostală şi canaliculară. Canalele, care diferă de cele normale prin forma, distribuţia şi conţinutul lor vascular, au margini neregulate, nu sînt înconjurate de lame osoase concentrice, sînt întortochiate, au o mare capacitate de a traversa trabeculele osoase şi se cunosc sub denumirea de canalele Volkmann, în timp ce pierderile de substanţă osoasă formate prin unirea mai multor spaţii lărgite sînt lacunele lui Howship.

Canalele lui Volkmann încep să existe sub formă de fine fisuri, care iradiază în diverse direcţii pornind din canalul haversian, ce se lărgeşte pe măsură ce vascularizaţia lui creşte. Vasele canalelor Volkmann sînt derivate din capilarele canalelor lui Havers. Această reţea difuză de canale vasculare poate distruge porţiuni importante de os. Resorbţia se produce eroziv, masiv, cavitar.

Cele mai frecvente aspecte de osteoliză se întîlnesc în procesele inflamatorii acute sau cronice, factorul necrozant al microbului jucînd un rol de prim ordin, atît în cazul stafilococului sau al streptococului pentru osteomielită, cît şi în cazul bacilului Koch pentru tuberculoză.

În anumite condiţii de ischemie pot de asemenea apărea aspecte de osteoliză. Astfel, în fracturile subcapitale de col femoral şi în fracturile de

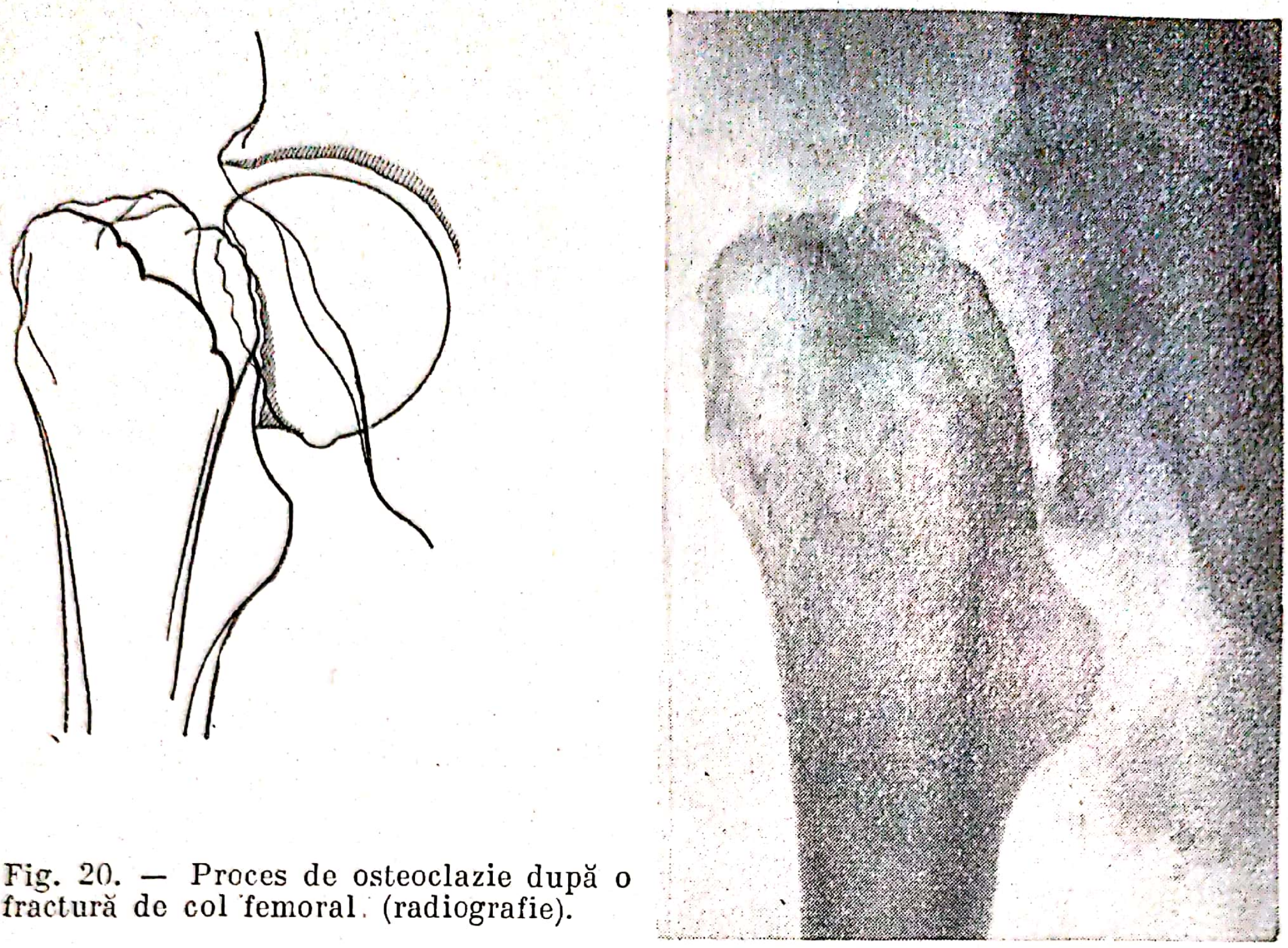

Fig. 20. — Proces de osteoclazie după o fractură de col femoral. (radiografie).

scafoid, arterele hrănitoare sînt interceptate. Un interval de timp oasele necrozate rețin sărurile care, din cauza ischemiei, nu se pot nici solubiliza, nici resorbi, dar uneori se sfărîmă și se resorb parțial, ca niște corpi străini friabili. Gîtul femoral fracturat poate prezenta procese intense de osteoliză, care-l fac uneori să dispară complet, în timp ce capul rămîne cu aspectul său obișnuit, fiind un os mort, neresorbabil (fig. 20).

Factorii fizici, mecanici, calorici pot contribui la producerea osteolizei, prin puternica congestie profundă pe care o produc. Röntgenterapia îndelungată sau în doze puternice și penetrante, mai ales la persoanele predispuse la decalcificare prin tulburări endocrine, produce osteolize masive sau lacunare.

Excepțional se poate întîlni osteoliza esențială, de cauză încă necunoscută, cînd un segment osos sau chiar unele oase mai mici dispar în întregime, nelăsînd nici o urmă radiografică.

Osteoclazia presupune prezența osteoclaștilor, al căror rol în distrugerea țesutului osos continuă să fie totuși discutat. Osteoclastul ar proveni din celulele țesutului conjunctiv embrionar (Maksimov, Daciacoff) și nu din fibroblaști, cum credea altădată von Rustitzky.

S-a emis apoi părerea că osteoclastul face parte din grupul mare al celulelor gigante, în care intră și celula lui Langhans, mieloplaxul și osteoblastul, deosebirea dintre ele datorindu-se numai calității stimulului care a contribuit la apariția lor.

Osteoclastul este o celulă cu aspect variat, mare, lată, turtită sau alungită, neregulată, multinucleată (cu 30—100 de nuclei) și fără o membrană definită, cu o protoplasmă puternic acidofilă; proprietatea de a avea mișcări amiboide este discutată (fig. 21). Calitatea sa de a fagocita porțiuni fine de os a fost însă confirmată prin găsirea acestora în citoplasmă.

Eroziunea osteoclastică nu presupune o decalcificare prealabilă. Liza spontană a eschilelor aseptice detașate de conexiunile lor, ca și a unor sechestre, este opera osteoclaștilor. Diferențierea anatomopatologică între procesul osteolitic și cel osteoclazic nu se poate face totdeauna, totuși lacunele subperiostale, endostale sau canaliculare sînt osteoclazice, pe cînd acelea endolamelare sau endotrabeculare sînt osteolitice. Osteoclazia este un proces lent de resorbție, care se deosebește prin aceasta de invazia rapidă a osteolizei vasculare.

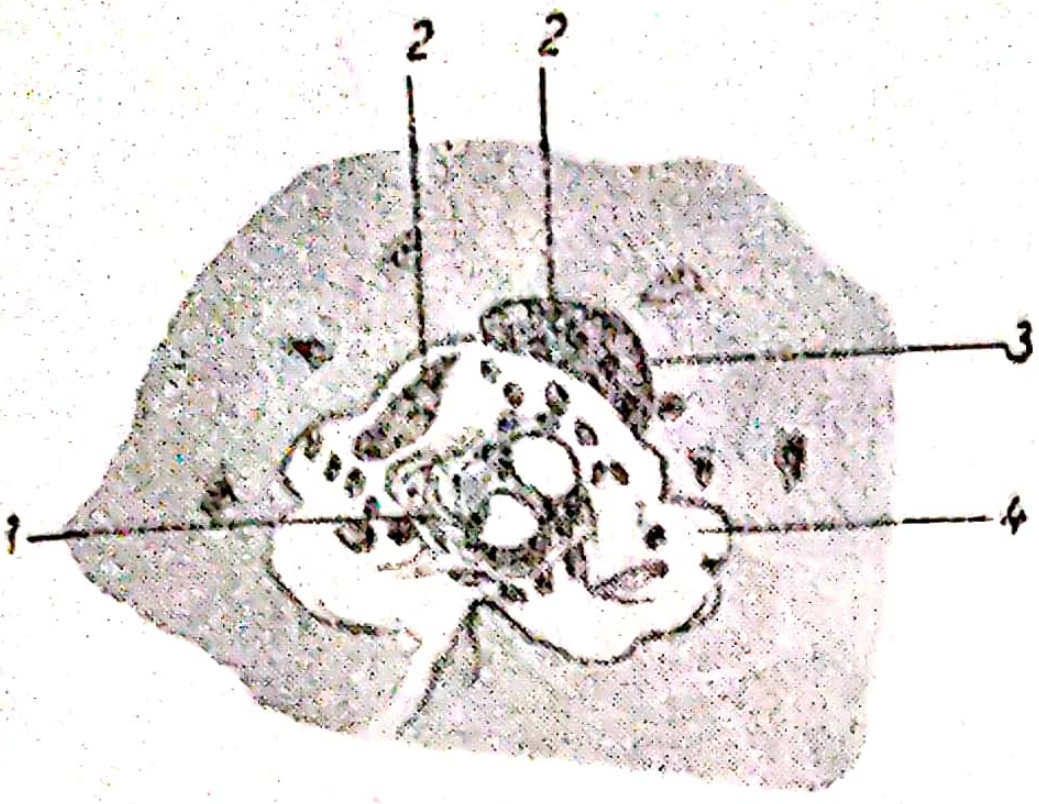

1 — canal Havers cu două vase și celule de măduvă a osului; 2 — osteoclaști; 3 — cavitate Howship ocupată de osteoclast; 4 — o cavitate goală (după Stöhr).

Fig. 21. — Osteoclast și cavitate Howship, văzute pe o secțiune transversală de humerus de pisică.

Condensarea osoasă este un fenomen pe care-l putem întîlni de asemenea, fie ca un proces fiziologic, fie ca unul patologic, dar care se caracterizează prin densificarea, amplificarea, îngroșarea sau hipermineralizarea țesutului osos. Ea a mai fost numită „hiperostoză", „îngroșare osoasă", „eburnare" (mai ales cînd cuprinde mai mult corticala), „scleroză osoasă" sau „osteoscleroză" (după alterările necrozante sau infecțioase ale tramei conjunctive, în care hipermineralizarea apare ca un proces cicatriceal asemănător sclerozei cicatriceale a părților moi) sau chiar „osteită condensantă" (deși nu există totdeauna un proces inflamator).

Condensarea funcțională reprezintă o modificare fiziologică a structurii osoase primitive, care trebuie să se transforme într-un țesut osos capabil să facă față în cele mai bune condiții funcțiilor sale biologice.

La făt, oasele constituite oarecum uniform în ceea ce privește structura, încep să-și condenseze anumite zone după tracțiunile pe care le suportă, o dată cu începerea mișcărilor intrauterine. În viața extrauterină procesele de densificare fiziologică ale anumitor zone se continuă în timp prin statică, mers, fugă, săritură, prehensiune și aruncare. Rolul factorilor mecanici devine astfel evident în acest proces. Coloana prezintă la nivelul fiecărei vertebre o serie de trabecule îngroșate, verticale, care în totalitate formează un adevărat sistem de rezistență mărită în sens cranio-caudal. Către părțile concave ale oricărui os lung, corticala este mai îngroșată și trabeculele externe ale spongioasei medulare sînt mai dense decît în partea opusă, convexă.

Întărirea trabeculelor osoase primordiale se face prin apoziție, sub forma unor lamele foarte subțiri. Depunerea de os nu se face continuu, ci în vederea menținerii unui echilibru structural, necesar staticii și dinamicii normale.

Rezistența osului la forțe depinde în bună parte de felul de așezare a fibrilelor colagene în țesutul osos și în osteoni, apoi de constituția lor intrinsecă, coloidală, adică de modul de așezare a micelelor din care este constituit, deci de ultrastructura lor, și de particularitățile lor chimice sau fizice. La aceasta se adaugă calitatea și cantitatea substanței osoase. Cînd apoziția este accentuată și bine ordonată în raport cu o direcție de presiune, trabeculele sînt puternic întărite, mult amplificate ca număr, iar depunerea de săruri este mai accentuată, așa cum se întîmplă la nivelul lamei subtrohanteriene a lui Rodet, al arcului lui Adams și al pintenului

lui Merkel de la extremitatea proximală a femurului. Apoziția osoasă poate să se facă și pe o serie de alte formațiuni: pe fibrele lui Sharpey, pe oasele membranoase ale craniului sau pe coloanele de cartilaj calcificat la cartilajele de creștere.

În aceste condiții, în timp ce vechile lame osoase cresc și se îngroașă, se formează alte lame noi și în felul acesta se alcătuiește un adevărat os compact.

Limita dintre condensarea fiziologică și condensarea patologică este deseori foarte greu de stabilit, atît morfologic, cît și radiologic. Aspectul osului condensat patologic este, în esență, același cu al osului condensat fiziologic, dar procesele de organizare minerală și organică sînt amplificate pînă la maximum. Modificările țesutului osos, care trece de la normal la patologic, nu trebuie însă înțelese ca o simplă acumulare cantitativă.

Condensarea patologică, spre deosebire de cea fiziologică, iese în evidență dînd osului un aspect diferit de cel normal, apărînd în zone unde de obicei nu există. Acest aspect anormal reprezintă expresia reacției țesutului osos la o serie de condiții neobișnuite, mecanice, nervoase, hormonale sau vitaminice.

Condensarea patologică poate să ne apară sub diverse forme. Ea se poate face prin apoziție excesivă de material mineral pe sistemul trabecular existent; are loc, deci, *hipermineralizarea* suportului proteic, ducînd la o îngroșare a trabeculelor și strîmtarea, pînă la dispariție, a spațiilor medulare intermediare. Această formă de condensare se întîlnește în osteita deformantă a lui Paget, dar mai ales în boala lui Albers-Schönberg (oase de marmură), cînd depunerea excesivă de săruri se face în masă.

În osteita fibroasă generalizată, caracterizată prin resorbție puternică osoasă, numărul trabeculelor spongioasei se mărește pe alocuri și chiar se îngroașă, ajungînd chiar în zonele de decalcificare la condensare și obliterare medulară, prin *hiperplazie trabeculară parcelară*.

Aceste două mecanisme de condensare sînt adesea concomitente și se asociază cu resorbția osoasă, cum se întîlnește în osteita deformantă a lui Paget sau în osteoza fibrochistică a lui Recklinghausen.

În unele oase, condensarea apare ca o leziune *cicatriceală*, în care caz condensările trabeculare masive alternează cu aspecte de osteoliză, cum se întîlnește în atrofia *hipertrofică* a osului tuberculos vindecat (fig. 22). Osul își pierde în acea zonă structura, dar devine în același timp, pe alocuri, impermeabil la razele X.

Deoarece condensarea este rezultatul unui proces de hipermineralizare pe o tramă constituită din fibrile alterate, rezistența osului este în fond micșorată și se poate fractura cu ușurință. De asemenea, în cazurile în care trama conjunctivă a fost distrusă în mare parte, printr-un proces toxic sau infecțios, rezistența osului este diminuată, cum se întîmplă în osteomielită sau în calusul unei fracturi care a supurat, cu toate că pe alocuri aspectul de condensare este evident, uneori chiar foarte puternic. Procesul de cicatrizare sau de *scleroză osoasă* este similar proceselor cicatriceale generale și are ca rezultat un țesut conjunctiv puternic calcificat, dar cu o rezistență mult scăzută.

Procesul invadator al condensării osoase poate duce la obliterarea parțială sau totală a spațiilor spongioase și a canalelor medulare, deci la o alterare a elementelor hematopoetice cu anemie progresivă, caracteristică.

Factorii mecanici duc la o condensare patologică și pot fi multipli. Microtraumatismele repetate, spre exemplu, de la nivelul unui focar de pseudartroză, duc la condensarea bonturilor osoase.

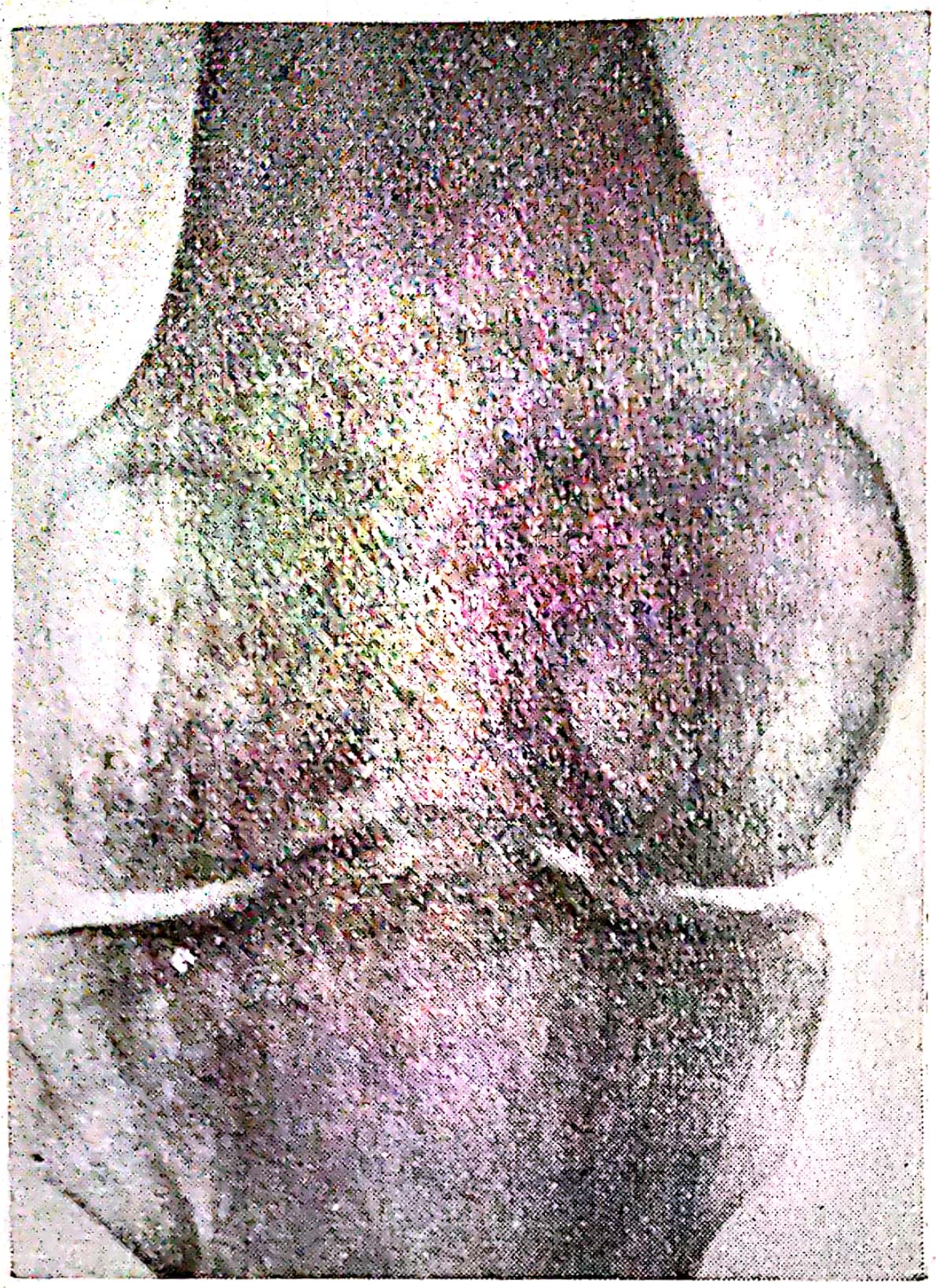

Fig. 22. — Atrofie hipertrofică după osteoartrită tuberculoasă vindecată (radiografie).

Factorii infecțioși sînt elemente constante în cursul osteomielitei cronice și în special în osteomielita cronică sclerozantă (boala lui Garré) sau în osteita nevralgică a lui Gosselin. Osul este extrem de condensat și dur ca marmura, încît la operație se perforează foarte greu.

Sifilisul, atît cel dobîndit, cît mai ales cel congenital, poate de asemenea da leziuni osoase, caracterizate prin condensare.

Infecțiile micotice, în fine, duc de asemenea la osteită condensantă, care se instalează rapid, dar se însoțește și de resorbție și de fistule.

Factorii hormonali au de asemenea un rol important. Acțiunea hormonului paratiroidian în cantitate anormală s-a dovedit experimental a fi diferită, după timpul de acțiune: un timp scurt duce la resorbție, iar unul lung, la condensare. Unele adenoame paratiroidiene, prin schimbările de metabolism calcic pe care le produc, pot duce la condensări osoase, care merg pînă la aspectul de oase de marmură, dar și la resorbții masive ca în boala lui Recklinghausen. Administrarea prelungită de benzoat de estrină și de benzoat de ecvilină determină la șoarece umplerea completă a cavității medulare, prin proliferarea masivă de os dens. Propionatul de estradiol produce la porumbel o marcată supraîncărcare calcică a oaselor lungi, iar progesteronul produce la cîine condensări osoase puternice.

Factorii neurovegetativi. În unele hipertrofii totale ale membrelor se constată uneori în dreptul nevilor varicoși (boala lui Klippel-Trenaunay) sau al nevilor plani și acrocianoză (sindromul Rădulescu), condensări în formă de zone sau dungi.

Factorii osteodistrofici. De natură încă neprecizată, dau condensări, în genere asimptomatice, avînd o așezare oarecum ordonată. În osteopoikilie (osteopatie condensantă diseminată) se observă la radiografie și în special în oasele spongioase condensări diseminate de mici dimensiuni. Ele se află între trabeculele osoase și au aspectul microscopic al unor osteoame cu mulți osteoblaști. De asemenea, meloreostoza (boala lui Léri și Jeannenay) se prezintă cu dungi neregulate de condensare puternică de-a lungul unor oase lungi, ca ceara unei lumînări, care, topindu-se de la flacără, curge în lungul ei.

Factorii vitaminici. Avitaminoza D_2 în rahitism dă dungi de condensare osoasă masivă la limita cartilajului de creștere și în continuare cu benzi de scleroză osoasă paralele. Avitaminoza H produce la cîine o proliferare intensă a trabeculelor osului spongios, iar prezența vitaminei C permite refacerea unei matrice organice cu mare afinitate pentru sărurile calcice. Acidul ascorbic acționează nu numai asupra țesutului colagen și al matricei osului, ci și asupra osteoblaștilor înșiși.

Factorii medicamentoși și chimici pot produce condensări ale osului. În cursul administrării de bismut, precum și în intoxicațiile cu plumb, clor și fosfor, poate apărea la nivelul metafizelor oaselor lungi, aspectul de condensare osoasă datorit acumulării locale a acestor substanțe.

S-a încercat să se explice supraîncărcarea minerală în intoxicația cu fluor ca o consecință a inhibiției lanțului respirator al osteoblaștilor. Blocajul enolazei s-ar datori concentrării fluorului față de care fosfataza alcalină a osului este foarte puțin sensibilă.

Factorii tumorali. Sînt unele tumori benigne, ca osteomul, osteomul osteoid și granulomul eozinofil, care pot duce la aspecte de condensare în imediata vecinătate a zonelor de resorbție sau de osteoclazie. Chiar și în tumorile maligne, cum ar fi sarcomul osteogenetic, există zone de condensare osoasă pe lîngă cele de distrugere explozivă a osului.

Osteogeneza. Spre deosebire de osificare, care reprezintă procesul de depunere a materialului mineral pe componenta proteică, indiferent de moment, regiune și cauză, osteogeneza reprezintă dezvoltarea osului de la începutul vieții, deci de la formarea mulajului cartilaginos și pînă la desăvîrșirea *osului organ*, la adult, cu toată structura și funcția lui complexă, alcătuită din părți osoase dense, din os trabecular sau spongios, din învelișuri fibroase, avînd calități specifice la diverse etape de evoluție, din părți cartilagioase la suprafețele articulare, din componente conjunctivo-adipoase și din măduva oaselor.

Osificarea embriologică are ca rezultat formarea țesutului osos în cadrul osteogenezei. Creșterea osului se face prin apoziție de noi straturi osoase, ceea ce îl deosebește complet de țesuturile și organele așa-numite „moi", care cresc pe cale interstițială.

Osteogeneza cunoaște două procese principale, prin care dezvoltarea și creșterea osului sînt posibile: un *proces periostic* sau de *membrană*, care se observă cu precădere în formarea oaselor plate, și un proces *encondral*, care se observă cu precădere în formarea oaselor scurte.

Dezvoltarea oaselor lungi se face în egală măsură prin aceste două procese, cel periostic folosind creșterii în grosime, iar cel encondral, creșterii în lungime.

Procesul periostic (osificarea periostică fibroasă, membranoasă) se petrece în tiparul conjunctiv al oaselor plate (oasele calotei craniene, o parte din oasele feței și partea mijlocie a claviculelor).

Tiparele conjunctive sînt reprezentate de un model membranos, fibros, format dintr-o lamă de țesut conjunctiv evoluat. În acest model membranos se dezvoltă în mai multe locuri puncte de osificare, ce se întind ca petele de ulei, cuprinzînd-o în întregime. În felul acesta țesutul fibros se transformă în țesut osos. Creșterea oaselor late este consecința resorbției care se petrece în profunzimea osului și a unei adăugiri de noi straturi osoase la suprafață, care se face prin metaplazia țesutului conjunctiv ce alcătuiește pericraniul.

Pericraniul, ca și periostul, nu dispune de un strat germinativ la fața sa profundă, care să elaboreze substanța osoasă. După cum s-a spus, *pericraniul nu fabrică os, ci se transformă în os.*

Modelajul cranio-facial se continuă în tot cursul vieții, și o dovadă elocventă o constituie însăși fizionomia, care este în continuă schimbare.

O tulburare familială, congenitală, care interesează calicificarea oaselor craniene și a claviculelor la mijlocul lor, este *disostoza cleido-craniană sau boala lui Marie-Sainton.*

Procesul encondral. Osificarea şi creşterea osului se petrec mai evident în tiparul cartilaginos al oaselor scurte, format dintr-o masă de cartilaj învelită într-o membrană conjunctivă numită *pericondru*.

Creşterea modelului cartilaginos se face la periferie, prin condrificarea straturilor profunde ale pericondrului, care devine astfel cartilaj, în timp ce straturile lui superficiale cresc pe seama ţesutului conjunctiv învecinat.

La un moment dat, celulele centrale cartilaginoase se hipertrofiază şi se necrozează, ceea ce ar reprezenta o stare de îmbătrînire, de degenerescenţă a acestor celule din ce în ce mai îndepărtate de suprafaţa exterioară a tiparului cartilaginos, care se hrăneşte prin imbibiţie şi difuziune. Calcificarea se face cu precădere pe elementele îmbătrînite. Pentru această calcificare este necesară şi inserţia unui tendon muscular pe pericondrul mulajului cartilaginos ca să înceapă să se osifice în imediata apropiere. Keibel şi Mall au observat şi insistat asupra faptului că primul fascicul muscular care se diferenţiază la embrion este al sterno-cleido-mastoidianului, care vine în contact cu primul nucleu osos ce apare, adică acela al claviculei. Crétin a studiat fenomenul pe embrionii de şoareci şi a ajuns la aceeaşi concluzie, adică: „nu există os înaintea prezenţei de fibră musculară sau tendon“.

De la periferie încep să se îndrepte spre centrul cartilajului pe cale de necrozare, muguri conjunctivo-vasculari abundenţi şi friabili, care se vor duce către centrul masei cartilaginoase şi vor da hematoame microscopice. Mugurii vasculari vor fi elementele care vor contribui şi la alcătuirea măduvei hematopoetice, nu numai la osificare. Pereţii despărţitori ai grupelor de celule cartilaginoase persistente sînt perforaţi, cavităţile se unesc şi ia naştere o lacună mai mare, umplută de capilare dilatate şi uneori chiar rupte, şi de celule conjunctive tinere, provenite din vase. Resturile intercelulare ale cartilageinei, precum şi trabeculele de cartilaj situate între grupele celulare, încep să se calcifice, formîndu-se astfel un ţesut preosos (fig. 23).

Modificările descrise schimbă complet aspectul porţiunii centrale a cartilajului, care ne apare ca o ţesătură neregulat reticulată, alcătuită dintr-o substanţă fundamentală calcificată, aşezată în ochiurile unei reţele compuse din ţesut conjunctiv tînăr. Substanţa cartilaginoasă se calcifică prin aportul de săruri pe cale sanguină ori prin tendon, iar ţesutul conjunctiv tînăr contribuie la alcătuirea nucleului osos din interiorul tiparului de cartilaj.

Procesul de osificare se desfăşoară apoi centrifug, în toată complexitatea lui, mărind nucleul osos, care caută să ia locul tiparului de cartilaj ce continuă să se formeze la nivelul pericondrului, transformat în periost. Prin urmare, în timp ce, într-o parte, cartilajul degenerează, condiţionînd apariţia osului de neoformaţie, la periferie el se dezvoltă, astfel că dă osului posibilitatea să înceapă să aibă dimensiuni din ce în ce mai apreciabile, atît în grosime, cît şi în lungime.

După cum am spus, ţesutul osos nu creşte, ci se substituie progresiv ţesutului cartilaginos, care creşte şi el pînă la un timp. Apoi osul se va dezvolta, ca organ, pe socoteala periostului, luîndu-şi dimensiunile definitive în grosime, şi pe aceea a cartilajului diafizo-epifizar, ca să crească în lungime.

Ţesutul osos care apare la făt prezintă o compoziţie chimică aproape identică aceleia a ţesutului osos definitiv. Precipitarea sărurilor tricalcice este precedată de formarea unei combinaţii mai puţin bogate în calciu. Acest stadiu iniţial durează foarte puţin, şi precipitarea fosfatului tricalcic urmează rapid. Pe de altă parte, raportul P/N (săruri minerale/proteine) al nucleilor de osificare, în primul lor stadiu, este foarte apropiat de al osului definitiv. Interpretînd aceste date, P. Cartier (1951) crede că țesutul preosos, după un stadiu fugace de îmbogățire relativă în fosfor, deci de predominare a combinațiilor fosfo-proteinice, ajunge să fixeze întîi fosfatul tricalcic, iar ulterior, prin absorbție, carbonatul de calciu și celelalte săruri.

Pe măsură ce osul se dezvoltă, în interiorul lui se formează, prin procese de resorbție, cavități în țesutul spongios, unde apar elementele hematopoetice ale măduvei oaselor. În felul acesta se vede unirea strînsă dintre măduvă și os.

In *A*, cavități medulare primitive, cu un vas central osificator și celule medulare, viitori osteoblaști. In *B*, osteoblaștii se dispun regulat pe pereții cavității medulare pentru a forma prima lamelă osoasă. In *C* se formează a doua lamelă osoasă (după Testut-Latarjet).

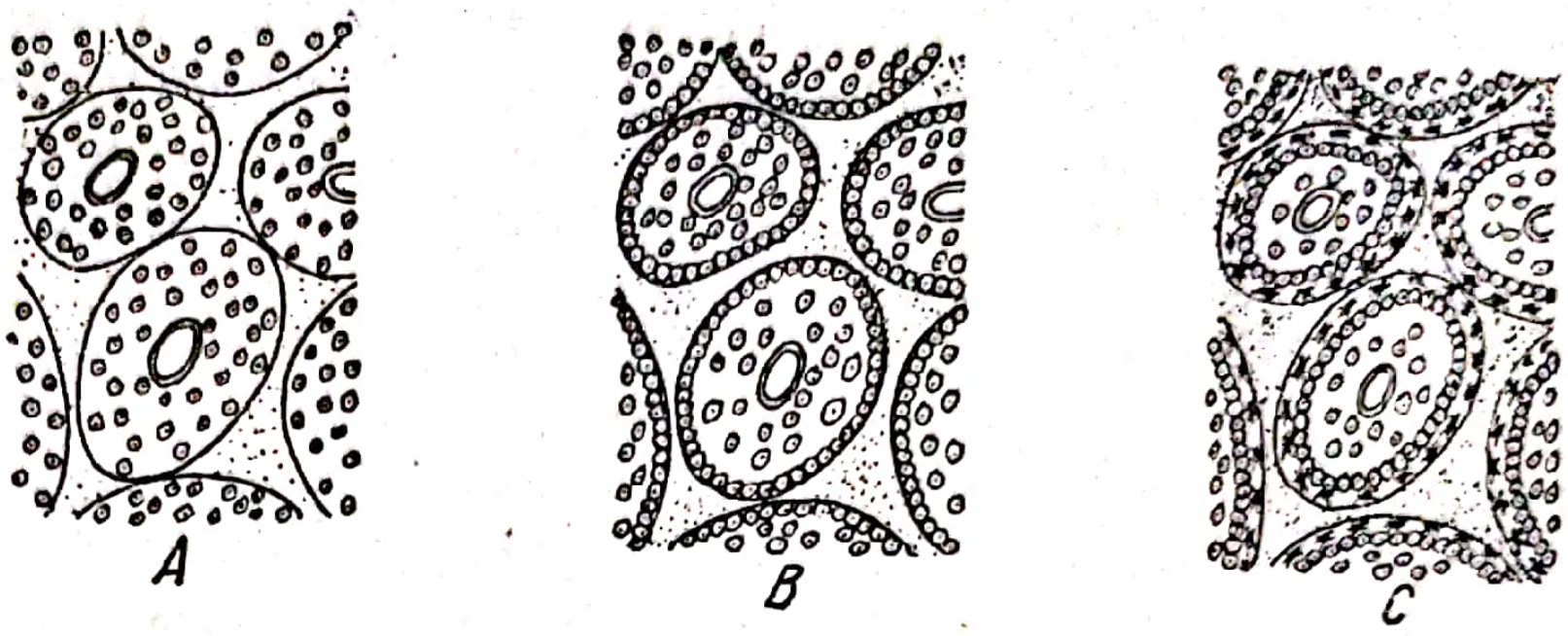

Fig. 23. — Schema unui proces de osificare encondrală.

Citām concluziile la care ajunge Eskenazy, pentru a stabili relațiile dintre os și măduva sa.

„Studiul corelațiilor osteo-medulare, în sprijinul cărora vin, deocamdată, mai ales observații histo-fiziologice și anatomo-clinice, și mai puțin date de experimentare fiziopatologică, permite totuși stabilirea unor concluzii teoretice și practice:

a) osul și măduva hematogenă reprezintă în întreaga dezvoltare a individului un complex histo-funcțional, aflat în strînsă corelație cu factorii de mediu și cu sistemul nervos, prin vascularizația și inervația lor unică;

b) procesele de osificare și de osteoliză reprezintă surse de inducție pentru apariția clinică și experimentală a măduvei hematogene, în timp ce activitatea măduvei situate în canalul medular, sub periost și în canalele haversiene, este indispensabilă pentru metabolismul și creșterea osului, deci pentru viața sa;

c) în cursul proceselor morbide, măduva hematogenă apare de cele mai multe ori ca prima interesată în acest complex, leziunile osoase fiind de cele mai multe ori, în mod evident, secundare celor medulare;

d) studiul corelațiilor osteo-medulare, care scoate în evidență caracterul secund al leziunilor osoase, într-o serie întreagă de afecțiuni ale hematopoezei, permite negarea caracterului ereditar, congenital, al acestor leziuni și respingerea interpretării lor mendelist-morganistă“.

Prin procese complexe de resorbție și de condensare, arhitectura oaselor se adaptează cerințelor funcționale. Suprafețele extremităților articulare rămîn îmbrăcate în cartilaj diartrodial. Din moment ce osificarea encondrală centrifugă apare în mod evident și devine extensivă pînă la osificarea care începe periferic, pericondrul își pierde acțiunea de înlesnire a creșterii cartilajului și devine periost, cu proprietatea de a face să crească osul în toate dimensiunile sale.

Oasele lungi se dezvoltă tot pe mulaje cartilaginoase, care apar încă înainte de a 40-a zi a vieții intrauterine, și au forma grosolană a viitorului os, adică o diafiză cu două epifize. În această perioadă, mulajul prezintă două părţi uşor de diferenţiat: o masă centrală cartilaginoasă şi un manşon fibros care este pericondrul.

În centrul mulajului cartilaginos apare la un moment dat un punct principal de osificare; la nivelul acestuia, cartilajul se transformă în os, sub influenţa bogatei vascularizaţii capilare de neoformaţie, care se rup şi dau mici hematoame.

Artera hrănitoare traversează foarte precoce pericondrul aproape orizontal. Trecînd apoi în interiorul cartilajului, pe măsură ce osul se dezvoltă, direcţia sa devine mai oblică, apropiindu-se de verticalitate. Traiectul în os al arterei hrănitoare se îndreaptă şi atinge totdeauna partea cea mai veche a osului.

Canalul osos în care se află vasul se îndreaptă deci spre partea osului care se resoarbe, pentru a forma cavitatea medulară. Aceste fapte de observaţie au determinat pe Digby să formuleze cunoscuta lui lege, care stabileşte raportul dintre direcţia arterei hrănitoare a osului şi apariţia primului punct de osificare: „primul punct de osificare apare puţin mai jos de terminaţia arterei hrănitoare, la un nivel ideal, acolo unde linia medulară se întîlneşte cu prelungirea direcţiei acestei artere".

Pericondrul începe destul de repede să aibă acţiunea specifică a periostului, adică să îngăduie ca pe socoteala lui să se formeze prin metaplazie un strat osos subţire, ca un tub în jurul mulajului viitorului os. Acest tub se umple treptat cu ţesut osos de natură encondrală.

Un pui de găină, înainte de a ieşi din ou, are diafiza în forma amintită şi abia după naştere apare osificarea centrală, encondrală. Osul creşte deci, atît în lungime, cît şi în grosime, la început prin periost, adică „prin creşterea extremităţilor cilindrului osos, şi acest lucru se face independent de orice osificare encondrală" (Policard).

După acest autor, pericondrul şi periostul (care înveleşte cartilajul de creştere şi o parte din epifiză) reprezintă două etape diferite ale aceleiaşi formaţiuni fibroase; la osul format şi în creştere, pericondrul din dreptul cartilajului de creştere se continuă cu periostul diafizei. În dreptul unde în cartilajul de conjugare au loc fenomenele de osificare se face unirea dintre cele două formaţiuni fibroase şi ţesutul osteoid de provenienţă periostală. Prin tracţiuni excitante pe care le imprimă osificarea encondrală, periostul tracţionat şi deci excitat produce şi alungirea o dată cu îngroşarea diafizei.

Din punct de vedere histologic, se pot recunoaşte în cartilajul de creştere mai multe straturi, începînd de la epifiză spre diafiză (fig. 24).

1. Primul strat este format din cartilaj primitiv, fără modificări, avînd celule mici, tipice, cufundate în substanţa fundamentală hialină. Privită cu ochiul liber, această parte de cartilaj este albă-albăstruie.

2. Al doilea strat este seriat, fiindcă celulele multiplicate se aşază în lanţuri izogenice, axiale pe direcţia marelui ax al osului. Are un aspect vitros, cenuşiu.

3. În stratul următor, celulele se hipertrofiază, mărindu-şi volumul de 10 — 20 de ori, în timp ce substanţa fundamentală se reduce şi se aşază în trabecule longitudinale care separă grupele izogenice celulare axiale. Celulele hipertrofiate conţin cantităţi mari de glicogen, spre deosebire de celulele precedente, care sînt sărace în această substanţă. Procesul de osificare encondrală a oaselor lungi la nivelul cartilajului de creştere este legat de procesele de glicogenoliză, prezenţa polizaharidelor în metafiza oaselor în creştere fiind indispensabilă.

4. Imediat sub stratul precedent apare unul asemănător, dar cu substanța fundamentală cu atît mai încărcată cu săruri cu cît ne apropiem de zona hemoragică.

5. Zona hemoragică este considerată ca fiind limita dintre țesutul cartilaginos și cel osos. Celulele cartilaginoase hipertrofice devin vacuolare și degenerează brusc, iar din cartilaj nu mai rămîn decît trabeculele longitudinale ale substanței fundamentale situate între grupele izogenice axiale, care urmează să devină trabeculele directrice ale osificării encondrale. În locul celulelor cartilaginoase dispărute, apar un țesut conjunctiv foarte tînăr, vase capilare voluminoase și eritrocite extravazate. Masa vasculo-conjunctivă progresează lent în direcția epifizelor, pe calea făcută prin dispariția celulelor, și erodează cartilajul care are celule hipertrofice. Zona aceasta este incontestabil adevărata formațiune prin care osul se alungește.

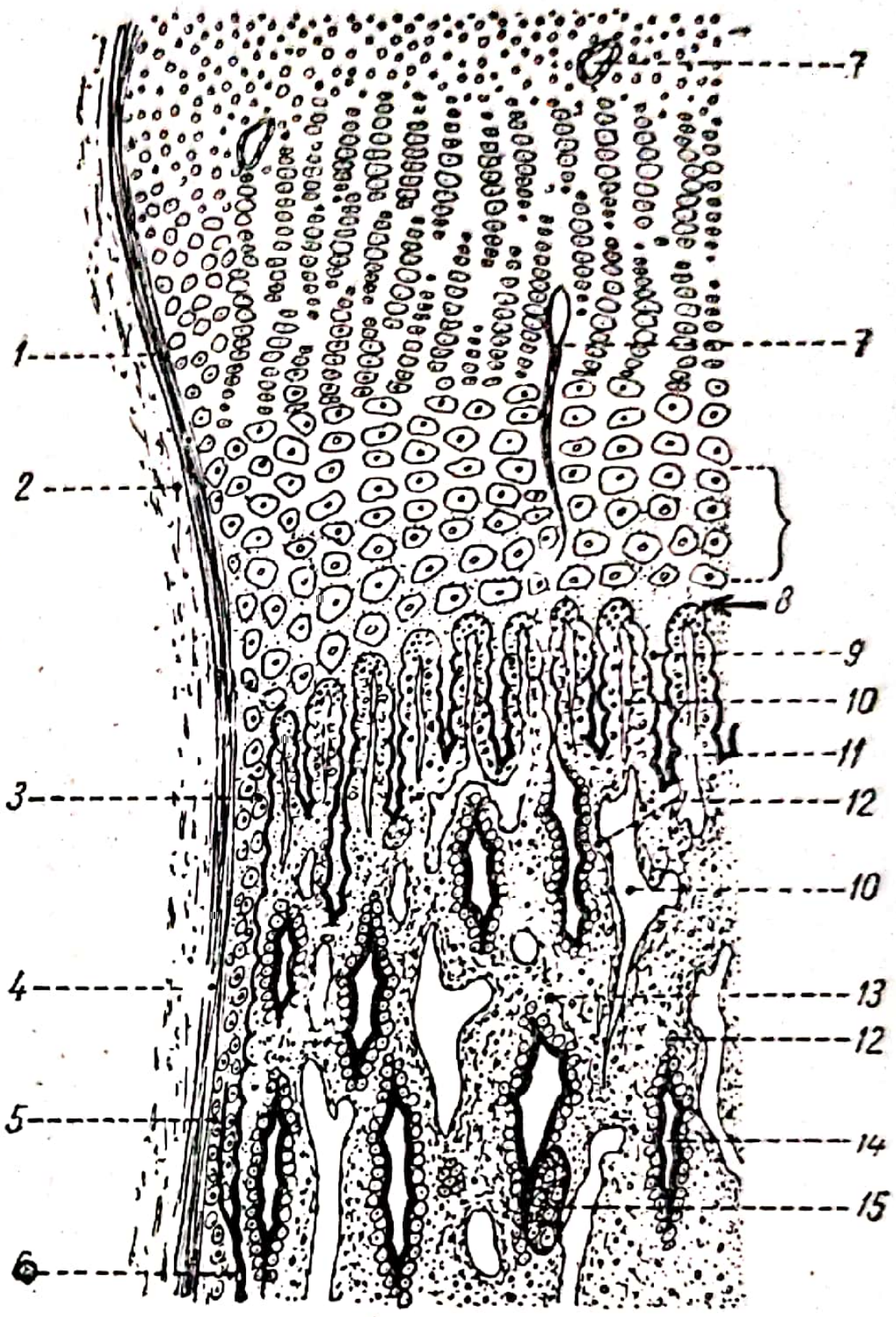

Fig. 24. — Secțiune semischematică printr-un cartilaj de creștere la os de mamifere.

1 — pericondru,
2 — țesut conjunctiv,
3 — bandă de separare,
4 — periost,
5 — stratul omogen al periostului,
6 — osul periostic,
7 — canalul vascular al cartilajului,
8 — zona hemoragică;
9 — tramă directrice cartilaginoasă;
10 — vase sanguine;
11 — straturi de oseină depuse la suprafața trabeculelor directrice;
12—*13* — țesut conjunctiv mucos și măduva osului;
14 — trabecule de os encondral în care sînt reprezentate celule osoase;
15 — osteoblaști distruîgnd trabeculele de os encondral.

6. Zona osteoidă cuprinde vase capilare voluminoase, embrionare, înconjurate de spații conjunctive, precum și osteoblaști în lojile alungite rămase de pe urma distrugerii celulelor. Sărurile minerale sînt precipitate în oseină.

7. Zona osiformă se aseamănă cu precedenta, dar straturile de oseină sînt mai groase, înglobînd o parte din osteoblaști, transformați în celule osoase. Țesutul osos devine deci evident.

Imediat sub această zonă, la nivelul țesutului osos mai vechi, încep să apară zone de resorbție și de condensare, în raport cu necesitățile arhitecturale impuse de începutul funcțional al elementelor, în legătură cu viitorul os. Astfel se formează spațiile spongioase, care prin unirea lor vor continua să prelungească cavitatea medulară. Procesele de remaniere ale osului și arhitectura trabeculelor osoase din spongioasă continuă în tot decursul osteogenezei.

Creșterea în lungime a osului se pare, după cum am arătat, că nu se datorește exclusiv activității cartilajului de conjugare, deoarece chiar extremitățile cilindrului osteo-periostic diafizar, în perioada de creștere, pot juca, prin marginile lor, un rol important. Uneori cilindrul diafizar crește numai prin periost, procesul encondral avînd rolul de a-l umple cu țesut osos. Ca dovadă se citează faptul că unele reptile, sauriene sau păsări sînt dotate cu oase lungi, în alcătuirea cărora nu există deloc cartilaj de creștere.

Cele două mecanisme de creștere a osului în lungime se pot compensa într-o oarecare măsură, în condiții patologice. În osteo-condrita sifilitică congenitală, de exemplu, procesul encondral de la nivelul cartilajului de creștere este mult tulburat, osul producîndu-se astfel în cantitate redusă și este supus și unei resorbții apreciabile; totuși, alungirea osului nu e întreruptă, ci continuă prin extremitatea cilindrului periostului diafizar. În rahitism, tulburările osteogenetice se evidențiază deopotrivă la cartilajul de creștere, ca și la extremitățile cilindrului osos, diafizar, care sînt răsfrînte, incurbate și subțiate ca niște pagode. De aceea, tulburările de creștere postrahitice sînt importante.

Nenumărate dovezi clinice și operatorii, aproape experimentale, nu ne permit să acordăm extremităților manșonului periostic un rol mai important în dezvoltarea osului în lungime decît rolul cartilajului de creștere. Experiențele de începuire centromedulară cu tije metalice, care străbat din întîmplare și cartilajele de creștere, au demonstrat că procesul de osteogeneză este tulburat, obținîndu-se scurtări ale oaselor respective, iar la nivelul transfixiei cartilajului fertil prin broșe se observă dispariția aproape totală a stratului de cartilaj seriat. Această constatare impune o atitudine cît mai cruțătoare față de aceste cartilaje în cursul diverselor intervenții de osteosinteză centromedulară, la copii.

Indiferent însă de importanța mai mare sau mai mică, fie a procesului periostic, fie a celui encondral, creșterea în lungime a diafizei este posibilă numai pînă în momentul în care, fiziologic sau patologic, diafiza a fost sudată de epifiză. De aceea, orice alterare a cartilajului de creștere, care tinde să grăbească sudura diafizo-epifizară, are ca rezultat oprirea creșterii în lungime.

Un exemplu elocvent ne-a fost furnizat de cazul unei fetițe de 14 ani, care a prezentat la nivelul extremității inferioare a femurului un proces de osteită. Infecția a dus la dispariția jumătății externe a cartilajului, lăsînd intactă, cel puțin radiografic, jumătatea lui internă (fig. 25). Acest fapt n-a împiedicat dezvoltarea mai mult sau mai puțin normală a condilului femoral intern, dar a oprit creșterea în lungime a marginii externe a femurului și mai ales a condilului respectiv, ceea ce a dus la formarea unui important genu valgum consecutiv.

Uneori, cu scopul de a se opri creșterea în lungime a unui segment, se recomandă sterilizarea cartilajelor de creștere prin distrugerea bine calculată și corect executată. Sterilizarea se poate face prin curieterapie, radioterapie sau perforații multiple, cum am procedat și noi în cîteva cazuri, stăvilind creșterea excesivă a unui membru inferior față de congenerul său.

Factorii care intervin în osteogeneză. În dezvoltarea osului intervine acțiunea diverșilor factori:

Sistemul nervos. Interdependența dintre organism și mediu, de care depind în ultimă instanță relațiile dintre formă și funcție, este posibilă datorită rolului de reglator principal pe care îl are sistemul nervos central. Gradul de reactivitate funcțională a osului nu este la fel la toate vertebratele, ci a crescut pe măsura dezvoltării evolutive a creierului, atingînd gradul cel mai înalt la om (A. V. Rusakov). Astfel, viteza de formare a calusului după fracturi este mai mare la vertebratele superioare decît la cele inferioare (Marks).

Factori mecanici. Funcţia şi forma ţesutului osos şi a osului organ sînt indisolubil legate între ele. Studiul substanţei osoase făcute cu microscopul electronic, cu lumina polarizată sau prin difracţia razelor X a arătat că în os există o orientare precisă a elementelor constituitive, fapt care se dovedeşte prin aşezarea lanţurilor moleculare organice ale oseinei şi prin particularităţile optice ale microcristalelor minerale ce se află între ele. Această orientare este legată de cerinţele funcţionale, încît direcţia trabeculelor osoase, care conţin toate aceste elemente, corespunde liniilor de forţă.

Moleculele care alcătuiesc elementele organice ale osului nu se aşază numai în legătură cu necesităţile funcţionale ale arhitecturii sale, ci şi în legătură cu rolul lui biologic de rezervor de săruri minerale. Într-adevăr, poziţia moleculelor ţine seama şi de planul topografic al canalelor vasculare prin care trebuie făcute aportul şi eliminarea substanţelor minerale.

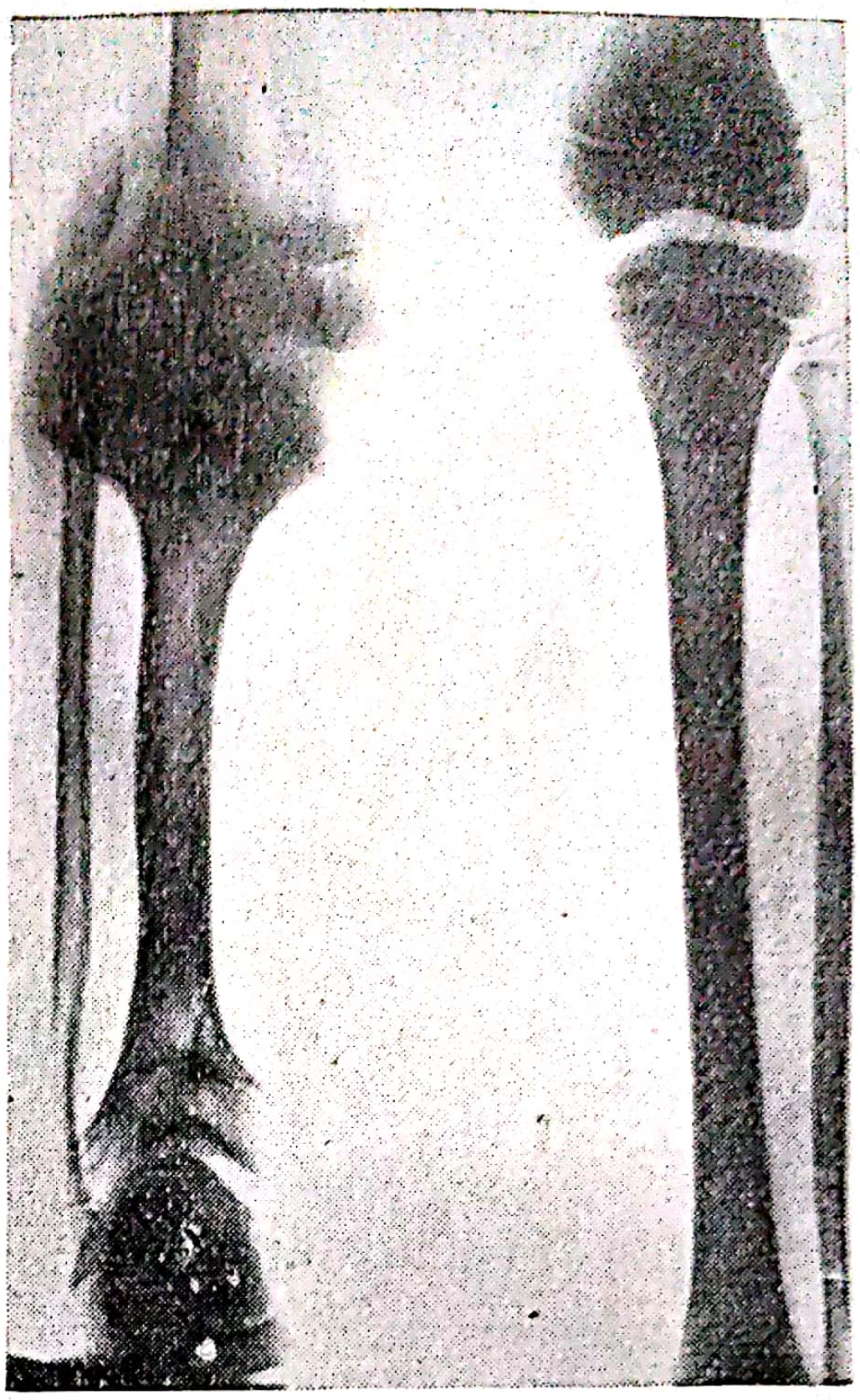

Fig. 25. — După o osteită care a distrus cartilajele, tibia a rămas în urmă cu dezvoltarea şi prezintă epifizele deformate.

Influenţele mecanice modelează şi desăvîrşesc forma de ansamblu care s-a înfăptuit prin dezvoltarea elementelor embrionare, prin proprietatea evolutivă cîştigată de specie în cursul filogeniei. O regiune scoasă de sub influenţele mecanice se dezvoltă totuşi. În acest sens trebuie explicat faptul că dacă se cultivă *in vitro*, în plasmă, membre dezarticulate ale unor embrioni de animale sau păsări, oasele se modelează în linii mari după planul obişnuit, deşi ele nu suportă nici o influenţă mecanică.

În cursul existenţei indivizilor, morfogeneza este desăvîrşită sub influenţa excitaţiilor proprio- şi exteroceptive, în sensul apariţiei şi dezvoltării detaliilor de structură a apofizelor, crestelor, şanţurilor, tuberculilor şi tuberozităţilor.

De aceea, cînd muşchii fesieri şi pelvi-trohanterieni, spre exemplu, sînt paralizaţi la o vîrstă foarte mică, consecutiv poliomielitei, trohanterul nu se dezvoltă aproape de loc.

În clinică se pot întîlni numeroase exemple care arată influenţa factorilor mecanici asupra osteogenezei. În operaţia lui Hahn-Huntington, care constă în înlocuirea diafizei tibiale, absentă congenital sau distrusă de osteomielită sau de o tumoare, cu peroneul care se implantează într-una sau chiar în cele două epifize, după o oarecare vreme diafiza peroneului se îngroaşă, dublîndu-şi sau chiar triplîndu-şi dimensiunile.

Muşchii exercită o acţiune mecanică foarte importantă în osteogeneză, prin presiunea şi tracţiunea impuse de tonusul lor. Cu cît muşchii sînt supuşi la eforturi mai mari (ridicare de haltere, făcută zilnic) şi la o vîrstă mai mică, cu atît individul va avea dimensiuni mai mici, oasele vor fi mai scurte și cu reliefuri mai puternic exprimate.

Glandele cu secreție internă. Scăderea sau creșterea cantității unor hormoni poate duce la tulburări ale osteogenezei.

Tiroida. Athyreosis congenita, în primul rînd, dar și hipotiroidia din timpul perioadei de creștere, duc la nanismul tiroidian, nearmonic și cu totul caracteristic, iar în primul caz la cretinism și idioție. La mixedematoși este tulburat, atît procesul de osteogeneză periostală, cît și cel encondral; de aceea proporțiile normale dintre lungimea și grosimea oaselor sînt păstrate, dar ele rămîn scurte.

Tiroidectomia experimentală determină tulburări ale osteogenezei caracterizate printr-o *amplificare a structurii cartilajelor de creștere care în formă par îngroșate, dar în fond produc insuficient țesut osos.*

Hipertiroidia provoacă în schimb o creștere mai rapidă decît cea normală, dar osificarea cartilajelor de creștere se face mai precoce, și astfel talia rămîne pînă la urmă mai mică decît a unui copil normal.

Administrarea de tireotoxină la mixedematoși determină uneori creșteri surprinzătoare. În unele cazuri de hipertiroidie experimentală, Parhon a constatat alungiri ale oaselor.

Hipofiza Gigantismul și acromegalia sînt legate de o secreție în exces a hormonului de creștere datorit unei hiperactivități a celulelor eozinofile din lobul anterior al hipofizei, iar nanismul este legat de o scădere a activității acestora.

Într-un caz de nanism prin hipoeozinofilism, șaua turcească era de dimensiuni foarte reduse și prezenta un opercul osos care a împiedicat dezvoltarea hipofizei (fig.26). Acest fapt a determinat o calcificare foarte precoce a cartilajelor diafizo-epifizare.

Cînd cartilajele fertile sînt active, proliferarea și implicit creșterea în lungime a oaselor sînt stimulate. Osteogeneza în astfel de condiții se menține multă vreme peste durata ei normală, încît în cazurile de gigantism hipofizar, cartilajele de conjugare mai sînt prezente și active chiar la adult. Dimpotrivă, dacă excesul de hormon începe să acționeze după sudura cartilajelor diafizo-epifizare, tulburările de osteogeneză excită în special metaplazia periostului, ducînd la o dezvoltare mai puțin uniformă a oaselor, care cresc mai mult în grosime, și apar osteofite. Fenomenele sînt mai evidente la extremitățile corpului și nu influențează hotărîtor creșterea taliei. Dacă tulburarea de osteogeneză survine atunci cînd o parte din cartilajele de creștere persistă, iar altele s-au sudat, poate apărea o formă intermediară atipică între acromegalie și gigantism.

Funcționarea cartilajului de creștere pare însă că necesită prezența unui hormon hipofizar „condrotrop“, deoarece ablația hipofizei la animalele tinere determină o oprire bruscă a creșterii, sudura cartilajelor diafizo-epifizare și nanism. Histologic se constată pierderea grupării axiale a celulelor cartilaginoase, micșorarea numărului lor, o oprire în procesul de hipertrofie degenerativă și de invadare a mugurilor conjunctivo-vasculari.

Timusul. Injecția zilnică de hormon hipofizar duce la o accelerare a proceselor de osificare embriologică și deci la o creștere rapidă a animalului de experiență, această acțiune părînd că se exercită prin intermediul timusului (timostimulină). Parhon a observat întîrzieri de creștere a oaselor după timectomie și o stimulare a creșterii prin medicație timică.

Glandele sexuale. Deficiența congenitală sau dobîndită a testiculilor dă naștere la o creștere exagerată care predomină la extremități. Castrarea prelungește activitatea cartilajului, fără a-i modifica însă calitatea funcțională. Cartilajul se sudează mai tardiv, determinînd alungirea și

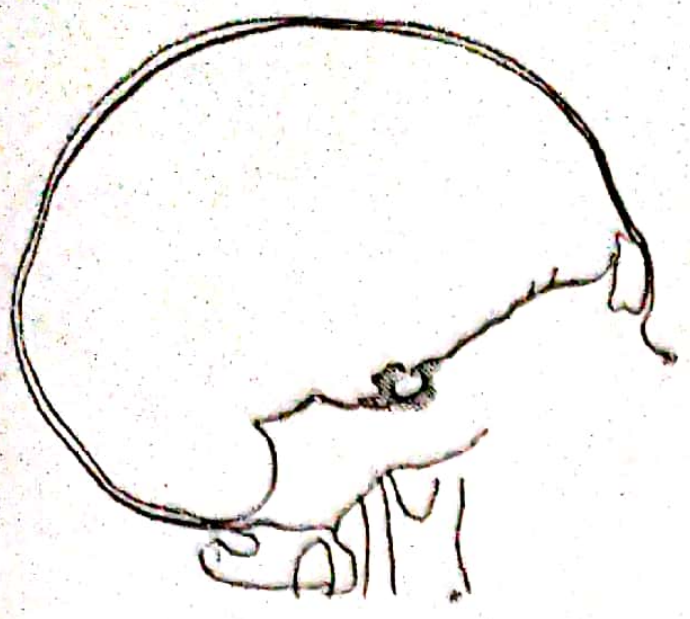

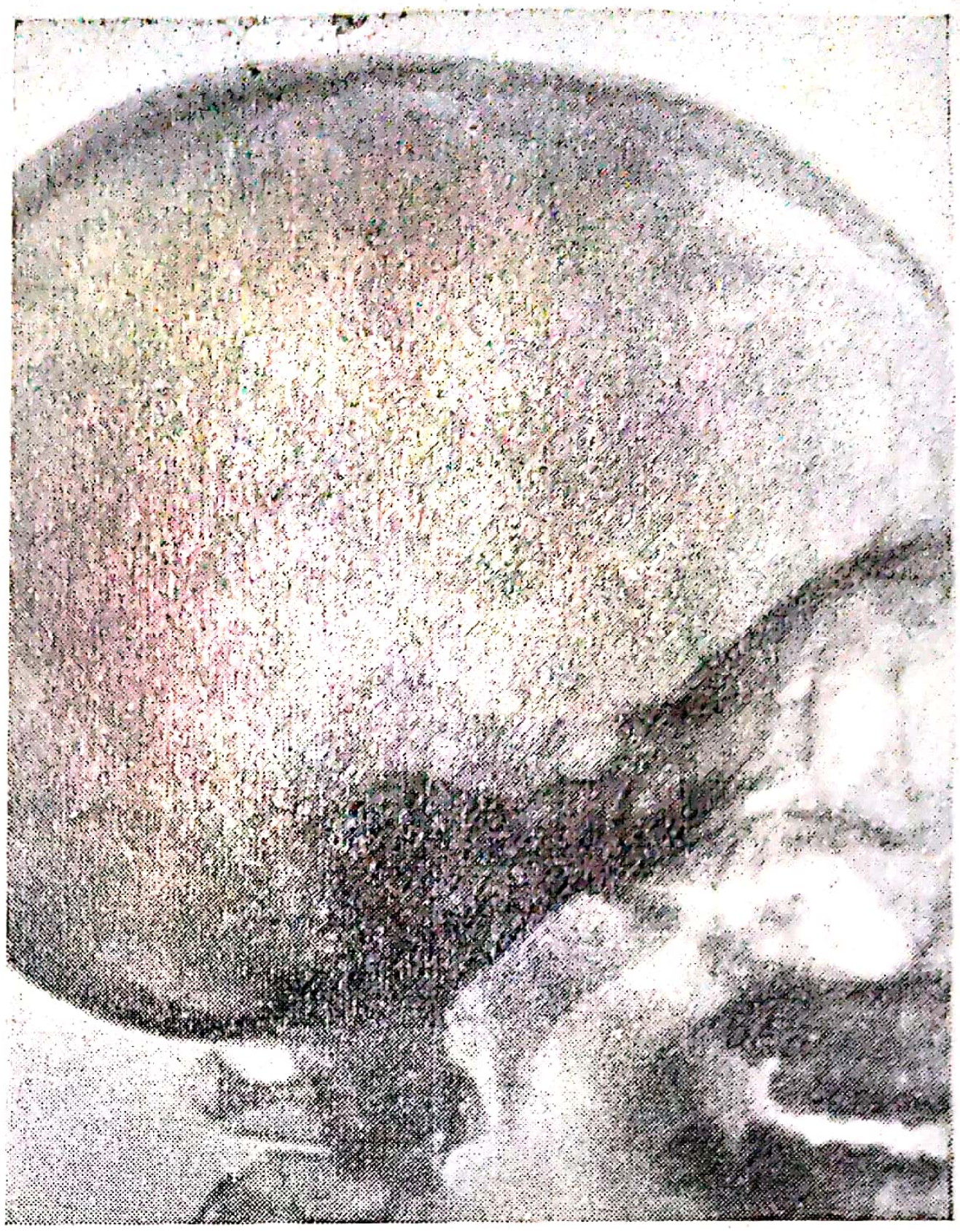

Fig. 26. — Dimensiunile mici ale şeii turceşti împiedică dezvoltarea hipofizei anterioare şi duc la nanism prin hipoeozinofilism (radiografie).

creşterea în greutate a oaselor lungi, care este cu atît mai marcată cu cît castrarea a fost mai precoce, fără să se ajungă însă la gigantism. De aceea, eunucii, ca şi animalele castrate, sînt mai mari. Sînt cazuri însă cînd asocieri de tulburări hormonale diverse ajung la rezultate neaşteptate, ciudate.

Iată exemplul unui bolnav de 30 de ani cu aspect de copil de 8 — 10 ani şi cu o figură eunucoidă. Testiculii foarte mici; semnele sexuale secundare inexistente. Bolnavul a fost operat.

Radiografia craniului arată o tumoare osificată la nivelul şeii turceşti, care subiectiv nu-l supără pe bolnav. Trebuie subliniat faptul că la această vîrstă sînt prezente cartilajele de creştere ca la un copil (fig. 27). Leziunea hipofizară a provocat nanism cu oprirea formaţiei cartilajelor, ca în hipertiroidie, şi nu a stimulat creşterea ca în tulburările produse de funcţia excesivă a hormonului hipofizar. De asemenea se pare că infantilismul testicular este legat de această oprire în dezvoltarea hipofizară care a îngăduit prezenţa cartilajului de creştere la vîrsta adultă.

Estronul şi testosteronul injectate experimental în doze excesive opresc creşterea osului şi funcţia cartilajului diafizo-epifizar, histologic observîndu-se o diminuare a coloanelor de celule hipertrofiate, o hipercalcificare a substanţei fundamentale, dispariţia coloanelor axiale şi izogenice şi o mărire considerabilă a numărului de vase sanguine.

Vitaminele. Procesele metabolice de la nivelul osului în dezvoltare sînt în funcţie şi de anumite concentraţii ale vitaminelor.

Vitamina A. Experimental, după 6 săptămîni de regim carenţial în vitamină A, cartilajul de creştere se îngroaşă şi formarea osului prin procesele encondrale este oprită. Clinic, avitaminoza A a fost aproape constant întîlnită în osteo-condrodistrofiile de creştere.

Hipervitaminoza A duce la sudura precoce a cartilajului de creştere şi la detaşări epifizare cu apoziţii periostice pe oasele lungi, ca în hiperosteozele corticale infantile.

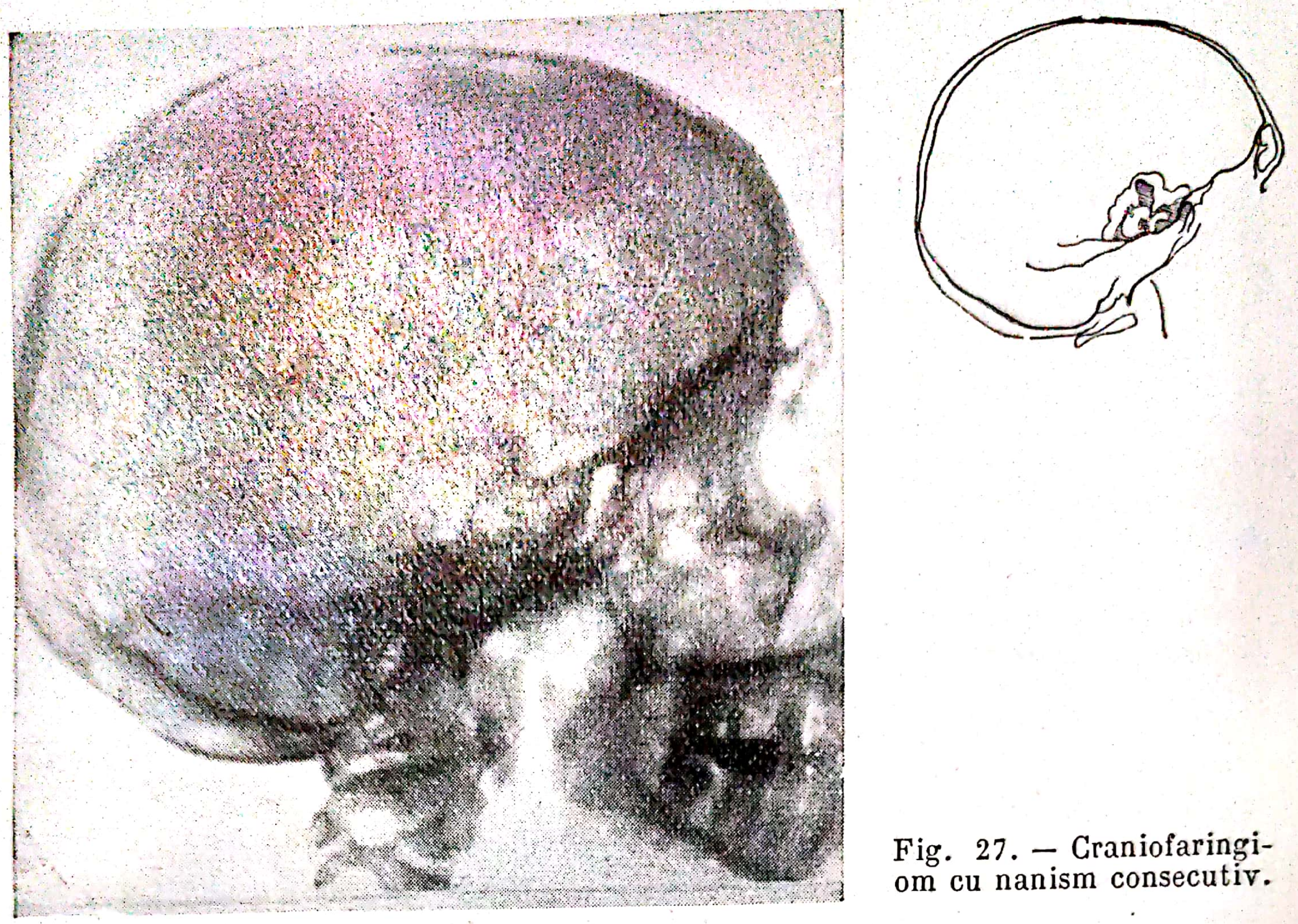

Fig. 27. — Craniofaringiom cu nanism consecutiv.

Complexul B. Carența totală de vitamină B (experimental) duce la o micșorare în înălțime a cartilajului de creștere, prin reducerea stratului de celule seriate și prin dispariția stratului de celule hipertrofiate. În același timp, și stratul cartilajului normal de rezervă este redus și se limitează la cîteva celule turtite; trabeculele osoase sînt subțiri și rare, iar la marginea inferioară a cartilajului de conjugare, celulele osoase sînt în număr mic. Această tulburare se datorește în special lipsei factorului B_1. Celelalte fracțiuni ale complexului B (B_2, PP, H, H_1, B_5, B_8, B_{12} etc.) au un rol direct în metabolism stimulînd activitatea celulară în perioada de creștere, atît prin procesele de resorbție, cît și prin acelea de remaniere osoasă.

Deficiențele vitaminice din grupul B, în special lipsa vitaminei B_2, duc experimental la apariția malformațiilor congenitale, cum ar fi scurtarea sau chiar absența oaselor lungi, sau chiar absența unui membru întreg, picioare strîmbe, diformități ale degetelor, anomalii sternale și costale, diformități ale omoplaților. De asemenea, avitaminoza B_5 duce la grave anomalii ale embrionului, care prezintă multiple diformități osoase.

Vitamina C. În absența vitaminei C, colagenul nu se formează sau se produce defectuos, iar capilarele sanguine capătă o fragilitate caracteristică în raport cu insuficiența colagenului înconjurător. Unele întîrzieri în creșterea osului, osteoporoza, fragilitatea osoasă din boala lui Möller-Barlow, se datoresc deficiențelor de complex C, ca și boala Lobstein, considerată ca o afecțiune a osteogenezei datorită unei tulburări în sinteza proteinelor osului. De asemenea, în scorbutul infantil, hemoragiile capilare sînt cu atît mai abundente și mai frecvente cu cît creșterea este mai activă; măduva oaselor este înlocuită de o masă gelatino-fibroasă, lipsită de elemente hematopoetice, iar neoformația osoasă este aproape inexistentă, ceea ce explică numărul mare de fracturi.

Complexul D. Dozele masive de vitamină D mobilizează brutal calciul şi fosforul şi produc o decalcificare însoţită de hipercalcemie, calciurie şi, la anumită vîrstă, calcificări în rinichi şi în pereţii arterelor. Oasele se opresc din creştere şi aspectul histologic al cartilajului diafizo-epifizar este acela al modificărilor cunoscute care traduc inactivitatea lui.

Lipsa vitaminei D acţionează exlusiv asupra proceselor de depunere a materialului fosfo-calcic pe matricea proteică, aşa cum se întîmplă în rahitism.

Vitamina E. Carenţa de vitamină E duce la atrofii osoase şi la leziuni neuro-musculare concomitente ale extremităţilor.

Factorii traumatici. Traumatismele accidentale sau operatorii la nivelul cartilajului de creştere pot determina uneori, la copii, tulburări de osteogeneză prin suprimarea funcţională, totală sau parţială, a acestuia.

În rezecţiile articulare sau în artrodeze făcute la copii, distanţa la care se practică aceste intervenţii faţă de stratul normal de rezervă al cartilajului are o mare importanţă (I. I. Zaicinev).

Ridicarea în întregime a cartilajului duce obligatoriu la oprirea în creştere a osului respectiv.

Factorii actinici. Razele ultraviolete solare sau ale lămpii de cuarţ au o evidentă influenţă binefăcătoare pentru armonioasa desfăşurare a osteogenezei.

Vascularizaţia osului. Studiul reţelei vasculare osoase s-a făcut de mulţi cercetători, fără a se putea totuşi stabili cu precizie arhitectura ei.

Vascularizaţia unui os lung se face prin artera hrănitoare, prin arterele periosto-diafizare şi prin arterele periosto-epifizare.

Artera hrănitoare este cea mai voluminoasă; ea provine de obicei dintr-o colaterală directă sau secundară a arterei principale a membrului şi pătrunde în canalul hrănitor, pe care-l urmează în tot lungul său. Ajunsă în regiunea medulară centrală, se împarte în două ramuri divergente, una ascendentă şi alta descendentă. Ambele aceste ramuri se divid la rîndul lor, atît în ramuri externe sau osoase, care pătrund prin canalele lui Havers şi se anastomozează larg pe toată înălţimea porţiunii respective a diafizei cu reţeaua periostică, cît şi în ramuri interne medulare, care se termină în măduva centrală. Ansamblul reţelei de anastomoză intramedulară este asemănător capilarelor comune. Artera hrănitoare, deşi e cea mai voluminoasă, nu joacă decît un rol puţin important în nutriţia osului.

Arterele diafizare provin din colateralele vaselor principale şi, mai ales, din colateralele arterelor intramusculare. Ele pătrund prin periost şi formează şi subperiostal o reţea bogată, din care se detaşează artere subţiri, ce pătrund prin orificiile de gradul al III-lea şi se distribuie canalelor zonelor haversiene, anastomozîndu-se cu ramificaţiile externe ale ramurilor ascendente sau descendente ale arterei hrănitoare. Importanţa acestui plex periostal în procesele fiziopatologice este bine cunoscută. Într-adevăr, distrugerea lui printr-un traumatism accidental sau operator (răzuirea excesivă a periostului) poate duce, în fracturi, la lipsa de consolidare. E posibil ca aceasta să fie una din explicaţiile care ne-ar lămuri pentru ce mai totdeauna calusul se dezvoltă mai tîrziu şi mai greu de partea unde s-a intervenit operator asupra osului.

Vasele epifizare provin în parte din reţeaua periostică şi în parte din vasele din vecinătate care traversează periostul. Vasele se angajează prin orificiile osoase de gradul al III-lea şi se distribuie în epifiză şi metafiză, adică atît în trabeculele osoase, care delimitează areolele ţesutului spongios, cît şi în măduva din areole (fig. 28).

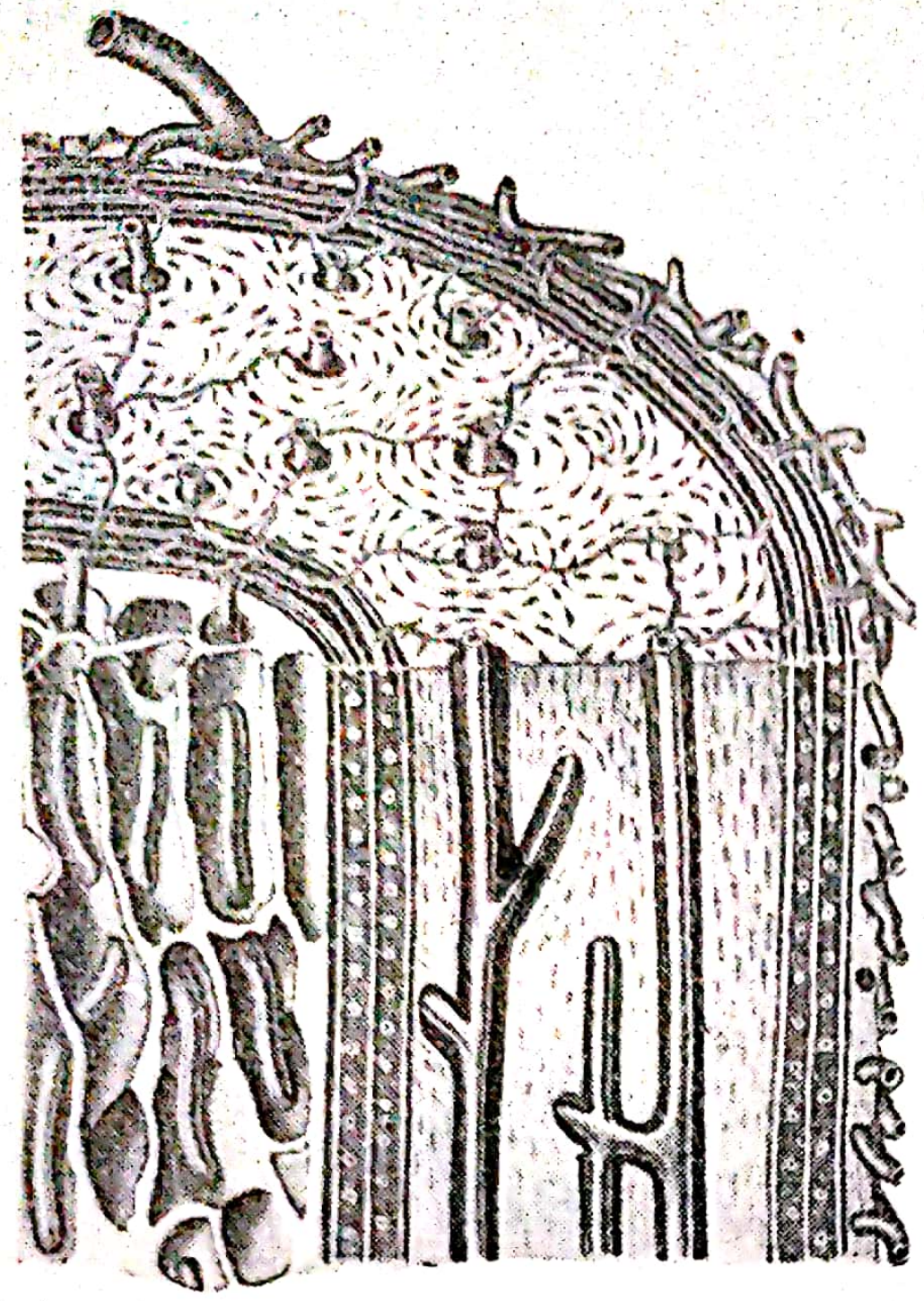

Fig. 28. — Rețeaua arterială a osului (după K. W. Starr).

Între arterele periostale și arterele musculare din vecinătate există nenumărate anastomoze, care formează o adevărată rețea periosto-musculară, de mare importanță pentru circulația colaterală cînd se face ligatura arterelor mai importante.

După cum se vede, rețeaua arterială osoasă este în strînsă legătură cu rețeaua arterială a țesuturilor vecine și, după ce bariera constituită de cartilajul de conjugare a dispărut, i se pot descrie patru sisteme circulatorii mai importante: o arteră hrănitoare, o circulație haversiană, o circulație periostală și o circulație epifizo-metafizară.

Organizarea unei circulații colaterale se face foarte ușor în cazul distrugerii totale sau numai parțiale a unuia din sistemele circulatorii, și aceasta datorită anastomozelor strînse dintre ele, precum și anastomozelor întinse dintre toate aceste sisteme și arterele țesuturilor moi din vecinătate:

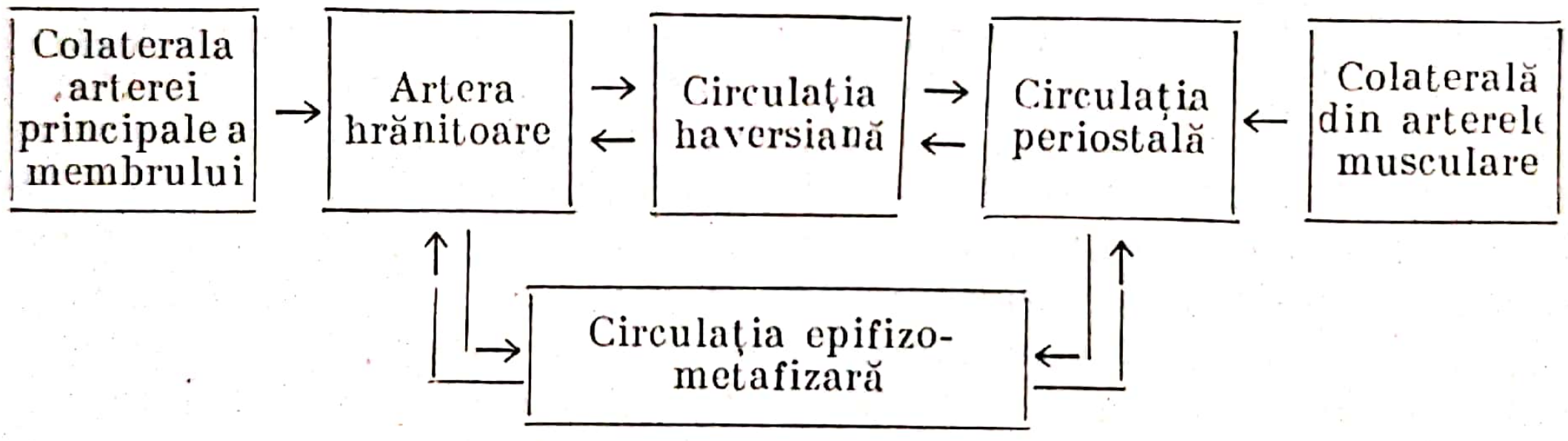
Colaterala arterei principale a membrului
Artera hrănitoare
Circulația haversiană
Circulația periostală
Colaterală din arterele musculare
Circulația epifizo-metafizară

Ca structură, arterele hrănitoare și periostale au cele trei tunici obișnuite, iar celelalte vase sînt capilare reduse la stratul endotelial. Vasele intramedulare au la început forma și calibrul capilarelor ordinare, apoi se dilată în sinusuri sanguine, reprezentînd o varietate a capilarelor embrionare (capilarele sinusoidale ale lui Minot).

Dispoziția sistemului venos diferă de aceea a sistemului arterial. Venele oaselor lungi sînt numai rar satelite arterelor. În afară de două venule, care însoțesc artera hrănitoare, cea mai mare parte a venelor osoase, de orice origine ar fi ele, se îndreaptă spre metafize și epifize, de unde trec prin orificiile de ordinul al II-lea și prezintă la ieșirea lor un calibru considerabil în comparație cu acela al arterelor corespunzătoare. Drenajul osos se face deci, în cea mai mare parte, la nivelul metafizelor și al epifizelor.

Metafiza constituie un filtru al hranei osoase. Celulele reticulo-histiocitare, care acoperă trabeculele osoase de la acest nivel, au o mare putere de absorbție față de produsele (metabolitele) toxice intermediare, rezultate din metabolismele osoase sau articulare, sau din hrana adusă de mușchi prin tendoanele lor. Uneori, din diverse cauze, deșeurile acestea — în genere lipidice — nu se pot drena prin inserţiile directe ale muşchilor pe oase. Aceste lipotoxine se adună atunci în metafiză, îmbîcsesc spaţiile dintre trabeculele în parte distruse, făcînd adevărate lacuri de substanţă uleioasă care împiedică desfăşurarea unei circulaţii normale şi creează condiţii de proastă nutriţie cartilajelor diartrodiale (fenomene artrozice grave).

Viteza de circulaţie sanguină intraosoasă. Experienţele mai vechi tindeau să demonstreze că circulaţia intraosoasă se face într-un ritm foarte lent, teoretic considerîndu-se că această stază ar fi favorabilă schimburilor celulare.

Injectarea unei soluţii de indigocarmin în artera unui membru şi urmărirea comparativă a distribuţiei acesteia la nivelul diverselor ţesuturi a arătat că într-o plagă apare în 4 secunde o coloraţie albastră puternică, în tegumente în 7 secunde o coloraţie albastră-viu, iar în măduva oaselor numai după 60 de secunde de-abia o coloraţie albastră-palid. S-a încercat să se explice de unii „încetineala“ circulaţiei intraosoase prin scăderea tensiunii arteriale şi pierderea caracterului pulsatil al arterei hrănitoare, datorită sinuozităţilor sale înainte de a pătrunde în os, precum şi drumului pe care-l face prin canalele osoase inextensibile, iar de către alţii, prin fenomenele de dilatare şi contracţie, la nivelul musculoasei arteriale, care ar putea opri sîngele, cum se întîmplă şi în splină.

S-a dovedit însă că artera hrănitoare, ca şi celelalte artere ale muşchilor vecini, se impregnează, prin injectarea substanţelor de contrast intraarterial, în 7—10 secunde; durata de opacificare este de 15 secunde, ca şi pentru celelalte artere. Pe de altă parte, este de mult timp cunoscută rapiditatea de trecere în circulaţia generală a substanţelor injectate în măduva oaselor, injecţia intramedulară comportîndu-se exact ca o injecţie intravenoasă. Experienţele făcute prin injecţii comparative intravenoase şi intramedulare cu zaharină, cu soluţie de calciu 1%, cu soluţie de citrizină 5%, au arătat, că după injecţiile intravenoase, efectele apar după 8—13 secunde, în medie după 10,9 secunde, iar după injecţiile intraspongioase, în 7—13 secunde, în medie după 11 secunde, deci după un timp identic (Ermolenko, Vogralikov, Leontov, Lemberg).

Toate aceste fapte arată că circulaţia osoasă nu este încetinită şi că sîngele circulă prin ţesutul osos cu o viteză asemănătoare, ca şi prin celelalte ţesuturi, constatare pe care se bazează principiul anesteziei-intraosoase, despre care vom vorbi la rîndul său, şi al flebografiei transmedulo-osoase. În cîteva cazuri de flebotromboze am făcut cîteva asemenea flebografii transmedulo-osoase, utilizînd produsul romînesc „urombral“ ca substanţă de contrast (fig. 29).

Inervaţia osului. Artera hrănitoare este însoţită de cîteva filete nervoase (nervii găurii hrănitoare), care se angajează în os. Un număr impresionant de filete, unele independente, altele însoţind arterele periostice, pătrund însă direct prin periost, sub care se anastomozează larg, formînd un bogat plex subperiostal, cu ochiuri neregulate. Din plexul subperiostal pornesc foarte multe ramuri, care în cea mai mare parte însoţesc arteriolele ce pătrund în os, şi o mai mică parte se termină la nivelul periostului prin terminaţii incapsulate de tip Vater-Paccini sau prin acelea ale lui Ruffini.

La nivelul periostului epifizar, nervii care se angajează în substanţa spongioasă a epifizei (nervii epifizari) sînt remarcabili prin calibrul lor şi nu însoţesc obligatoriu vasele, în timp ce nervii care se angajează în substanţa compactă a diafizei, la nivelul periostului diafizar (nervii diafizari), sînt mult mai subţiri şi însoţesc totdeauna vasele.

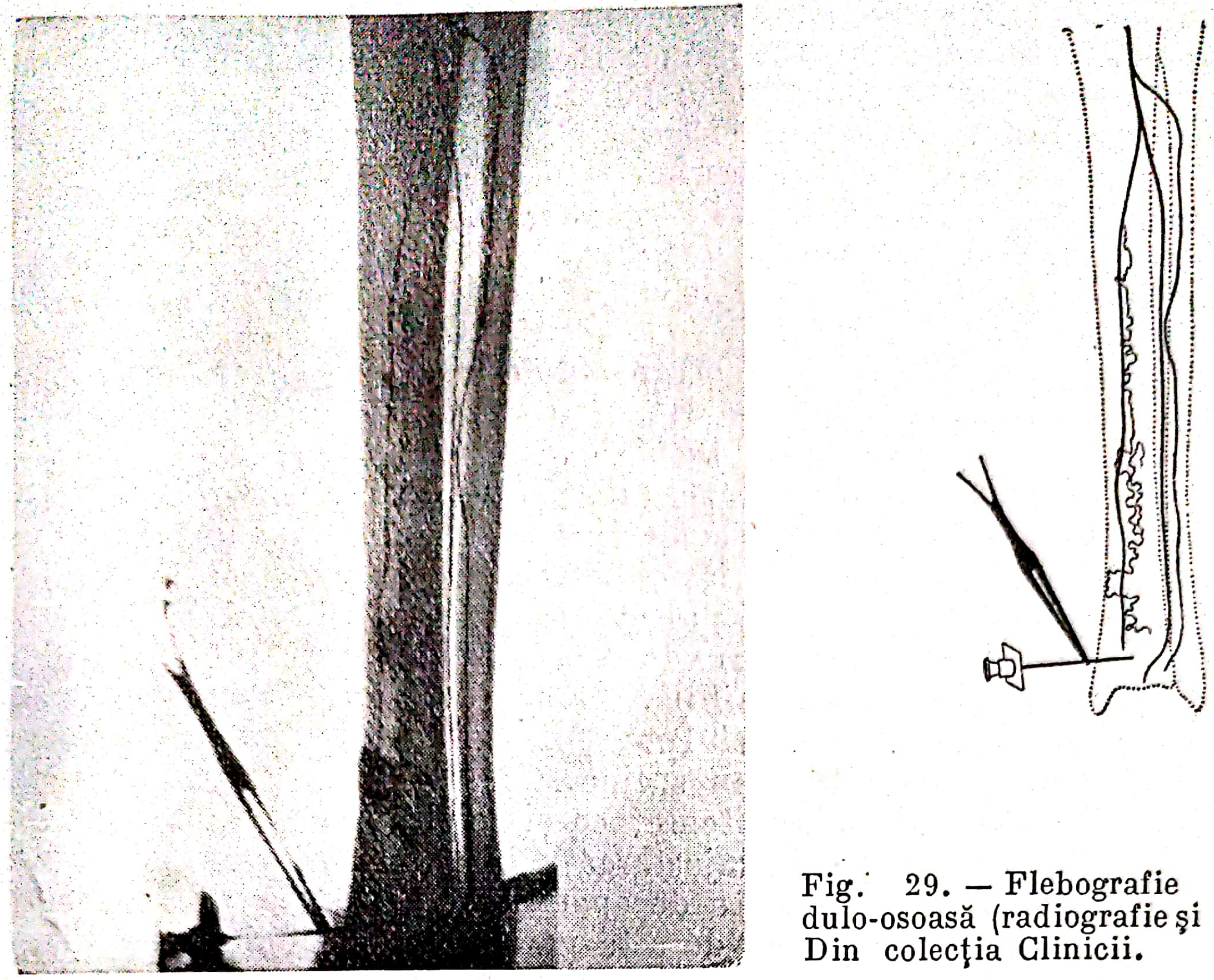

Fig. 29. — Flebografie transmedulo-osoasă (radiografie şi schemă). Din colecţia Clinicii.

Măduva oaselor ajunge astfel să posede o inervaţie bogată. Nervii măduvei oaselor provin în cea mai mare parte din trunchiul nervos al orificiului hrănitor şi numai în mică parte din reţeaua periostică. Ei însoţesc vasele sanguine, divizîndu-se după dispoziţia acestora. Vasele mai voluminoase sînt însoţite de un număr mai mare de filete şi, cu cît se micşorează calibrul, cu atît numărul filetelor scade. Astfel, un vas de 40 de microni mai are două filete care-l înconjură spiroid, iar un capilar de 20 de microni nu mai are decît un singur filet. A. I. Iaroşevski a pus în evidenţă unii interoceptori comuni pentru os şi măduvă. Aceştia sînt algoceptorii distribuiţi mai cu seamă în zona periferică a măduvei, în os şi în periost, iar chemoceptorii în măduva centrală şi haversiană.

Ţesutul osos este dotat deci, ca orice ţesut, cu o bogată reţea nervoasă, deşi nu cunoaştem încă bine traiectele intraosoase ale tuturor filetelor nervoase şi nici modul lor de terminare. Examenul histologic a arătat însă, în fiecare filet, prezenţa în proporţii variabile, atît a fibrelor mielinice, cît şi a celor amielinice (fibrele lui Remak), încît se poate bănui că ţesutul osos dispune, atît de o reţea nervoasă cerebrospinală, cît şi de una vegetativă.

Mecanismul şi căile de transmitere ale reflexului nervos corticotrop şi corticofug au fost descrise de Lavrentiev şi Iaroşevski, care au arătat că efectorii sînt reprezentaţi şi de nervii cranio-rahidieni şi de simpatic.

Întrebarea dacă impulsuri nervoase pot acţiona direct asupra elementelor componente ale osului nu a găsit încă un răspuns definitiv. Pentru Rusakov, realizarea influenţelor de ordin nervos nici nu ar avea nevoie de alte căi nervoase speciale în afara celor cunoscute, ele putînd fi asigurate de nervii vasomotori, care pătrund şi în os. Astfel, impulsuri directe neurotrofice s-ar realiza prin sistemul vascular şi prin nervii vasomotori.

Toate aceste fapte demonstrează că activitatea țesutului osos este controlată și dirijată tot de sistemul nervos central. Orice proces fiziopatologic care se petrece la nivelul acestui țesut trebuie considerat deci ca avînd la bază tot reflexele tisulo-cortico-tisulare.

Grefe și transplante osoase. Cuvintele de *grefă*, *transplantare* sau *implantare osoasă* sînt întrebuințate în ortopedie ca avînd un înțeles identic sau numai comparabil, variindu-se termenii mai curînd pentru armonia frazei decît pentru nevoia unei precizări.

Unii consideră că „grefa osoasă" este însuși grefonul, adică porțiunea de os care servește să înlocuiască sau să completeze o parte a scheletului, pe cînd alții o consideră ca fiind intervenția chirurgicală în sine, care are scopul de a recolta și de a așeza în altă parte un grefon. Astfel, cînd se spune că în morbul lui Pott coloana vertebrală este fixată cu ajutorul unui grefon costal, se insistă asupra segmentului de os folosit, iar cînd se spune că se face o „grefă osoasă" pentru o pseudartroză, se înțelege că pierderea de substanță urmează să fie înlocuită printr-un segment osos luat din vecinătate și care continuă să trăiască indiscutabil, fiindcă i s-au păstrat toate resursele de hrană.

Cîteodată, chiar un procedeu original este arătat prin cuvîntul „grefă" urmat de numele autorului care l-a creat: „grefa lui Ollier", „grefa lui Hahn-Huntigton", „grefa osteo-periostică a lui Delagéniere" etc. indiferent dacă porțiunea de os folosită rămîne sau nu în contact, prin unul din capetele ei, cu patul osos de unde a fost parțial detașată și își păstrează sau nu intacte mijloacele de hrană.

În mod corect însă, prin grefă osoasă trebuie să înțelegem întrebuințarea în terapeutica ortopedică-chirurgicală a unui segment de os pediculat care-și păstrează în continuare hrana prin circulația arterio-venoasă, pe cînd prin transplantare osoasă trebuie să înțelegem transpunerea unei porțiuni de os în altă parte și deci întreruperea completă a oricărei posibilități de hrană în totalitatea sa.

Deosebirile dintre o grefă și o transplantare sînt astfel nete. Ca tehnică operatorie, o grefă se recoltează altfel decît un transplant, iar ca evoluție biologică, acesta din urmă se comportă diferit, deoarece suferă în totalitate sau în cea mai mare parte un proces de transformări caracteristice.

În mod curent se întrebuințează însă cu același înțeles cuvîntul „grefon" sau „transplant", înțelegîndu-se prin acești termeni o porțiune osoasă complet detașată de patul osos de unde a fost recoltată și plasată în altă parte cu scop terapeutic.

Precizarea expresiilor menționate este indispensabilă pentru clasificarea grefelor și transplantelor:

Grefe osoase:
- Grefe *autoplastice* (de la același individ).
- Grefe *homoplastice sau siameze* (de la indivizi de aceeași specie).
- Grefe *heteroplastice* (de la indivizi de specii diferite).

Transplantări osoase:
- Transplantări provenind de la *ființe vii*, care pot fi auto- sau heteroplastice.
- Transplantări provenind de la *cadavre*.
- Transplantări de oase *conservate* sau de *os purum*.

Clasificarea de mai sus cuprinde toate felurile de grefe și transplante osoase care s-au întrebuințat pînă în prezent în ortopedia chirurgicală.

Astăzi sînt rareori folosite grefele autoplastice, dar foarte frecvent transplantele auto- homo- sau chiar și cele heteroplastice. Grefoanele se pot aplica, fie imediat după recoltare, fie după o prealabilă conservare.

1. *Tehnicile de conservare a transplantelor*. Așa-numitele „bănci de os“ au cunoscut în ultimii 6—7 ani o dezvoltare mare. Primite la început cu mult optimism și excesiv folosite, ele au dus însă la o serie de eșecuri și au determinat în ultimul timp chiar o reacție împotriva entuziasmului inițial.

Într-un număr restrîns de cazuri, prezența în apropierea sălii de operații a unei bănci de os poate fi însă folositoare. Transplantele conservate își găsesc indicațiile cînd cauze de ordin general, cum ar fi debilitatea exagerată, tuberculoza vertebrală cu mai multe focare, vîrsta prea înaintată sau prea mică impun scurtarea duratei operației. Împrejurări de ordin local, cum ar fi pierderi de substanță osoasă sau cavități osoase patologice, voluminoase, care pentru umplerea lor necesită o cantitate mare de transplante, fac mai grea și mai supărătoare recoltarea lor de la același bolnav.

Transplantele care se pot conserva sînt, fie cele homogene, recoltate cu ocazia toracoplastiilor sau de la diversele amputații, fie cele heterogene, recoltate special și steril de la rumegătoare sau de la cai.

Individul donator trebuie să fie indemn de orice leziune infecțioasă, sifilitică, tuberculoasă sau tumorală. Transplantele se pot ridica și de la cadavre a căror cauză de moarte, în genere accidentală, a fost perfect cunoscută și la care se controlase înainte de moarte reacția B. W.

Conservarea în mertiolat de sodiu (F. C. Reynolds și Ollier, 1949) constă în recoltarea transplantelor sănătoase, deperiostate, în condiții aseptice, și introducerea lor în sticle gradate de 500—1 000 ml, pline cu soluție de mertiolat de sodiu în concentrație de 1/1000 în soluție cloruro-sodică izotonică. Sticlele acoperite sînt păstrate într-un frigider obișnuit la + 4° sau chiar într-un loc răcoros, lîngă sala de operație.

După 15 zile, transplantele sînt scoase în condiții aseptice și introduse într-o soluție de mertiolat 1/5 000, făcîndu-se cu această ocazie și controlul bacteriologic. Grefoanele se pot astfel conserva 2—3 luni și ele pot fi folosite numai după ce un nou control bacteriologic se arată a fi de asemenea negativ. Înainte de a fi întrebuințate, transplantele sînt spălate cu soluție cloruro-sodică izotonică sterilă.

Conservarea în soluție de penicilină și streptomicină a transplantelor recoltate aseptic prin diverse operații făcute la om (în genere coaste) a fost aplicată în locul mertiolatului, de către Priboianu. Transplantele se pot păstra în bune condiții timp de 2—3 săptămîni.

Conservarea prin sterilizare la autoclav (I. Georgescu). În mîinile autorului, aceste transplante s-au comportat comparabil cu cele autogene.

Conservarea prin refrigerație s-a încercat experimental încă din 1912.

Conservarea osului fără alterări celulare este posibilă printr-o congelare rapidă, timp de cîteva ore, într-un aparat care realizează o temperatură foarte scăzută (—35°). O dată congelarea obținută, transplantul este ținut la o temperatură de aproximativ — 15°, timp de mai multe luni.

Conservarea prin desicație și înghețare în vid. Transplantele sînt congelate în prealabil la—35°, apoi supuse desicației în vid, timp de cel puțin 36 de ore, în medie timp de 14 zile. Timpul necesar realizării unei perfecte desicații în vid variază de la transplant la transplant, el fiind legat de cantitatea de grăsime medulară. Grefoanele astfel preparate se pot menţine teoretic un timp nelimitat, cu condiţia ca umiditatea să nu depăşească o concentraţie de 1%.

Rezultatele obţinute cu transplantele homo- sau heterogene conservate fie în soluţii antiseptice sau antibiotice, fie prin refrigeraţie sau sterilizare, nu sînt mai bune decît cele autogene întrebuinţate extemporaneu. Toate cele conservate cer un timp îndelungat pentru consolidare, imobilizarea prelungindu-se astfel obligatoriu cu cel puţin o lună de zile; ele au o putere mai mică de rezistenţă la infecţii. Cu toată grija pusă la recoltarea, conservarea şi controlarea bacteriologică, proporţia de eşecuri depăşeşte pe aceea a transplantelor neconservate, şi aceasta reiese indiscutabil chiar din statisticile cele mai bune. Transplantele autogene sînt incontestabil mai bune şi mai fiziologice decît cele conservate, dar au dezavantajul că impun bolnavului o intervenţie în plus, lungind astfel durata operaţiei.

Evoluţia grefelor. Grefele continuă să trăiască în locul unde sînt introduse, iar unirea lor cu osul receptor se face printr-un proces foarte asemănător procesului osificării unui focar de fractură cu extremităţile coaptate. Ceea ce interesează, deci, şi ca evoluţie biologică, şi ca rezultat postoperator, este în special sinostozarea grefei la osul receptor. De cele mai multe ori, numai într-o parte se face calusul, iar în cealaltă se reproduce pseudartroza la alt nivel.

Osteoplastiile de acest gen mai prezintă dezavantajul că cer o tehnică operatorie precisă, cunoştinţe anatomice amănunţite, nu numai asupra regiunii donatoare, ci şi asupra regiunii receptoare, şi o imobilizare extrem de riguroasă a grefei în patul ei receptor, fapt care nu e uşor de îndeplinit.

Cînd grefele nu reuşesc, fie din cauza neîndemînării chirurgului, fie din cauza unei complicaţii oarecare postoperatorii, se pot produce mari tulburări în funcţia segmentului respectiv.

Evoluţia transplantelor. Numeroasele cercetări întreprinse au arătat că un fragment osos autogen, transplantat extemporaneu şi fixat într-o pierdere de substanţă a scheletului reprezintă un segment mort cu cîteva elemente celulare care continuă să trăiască. Un astfel de transplant se resoarbe într-o primă etapă, dar pe seama lui se construieşte ulterior os nou.

Se credea altădată că transplantul se vascularizează şi prin urmare se şi dezvoltă prin periost şi chiar prin măduva osului, ceea ce impunea o tehnică obligatorie, de a uni periostul transplantului cu acela al patului osos receptor, iar măduva trebuia să ia contact cu măduva patului primitor. Se acorda astfel o mare importanţă periostului şi mai ales stratului său aşa-zis „osteogenetic", osteoblaştilor şi chiar elementelor celulare ale măduvei, ca elemente indispensabile integrităţii revitalizării transplantelor. Se considera de asemenea în mod greşit că aderenţele puternice, care se stabileau între transplantele foarte condensate, ţesuturile învecinate şi patul osos receptor erau o probă sigură că transplantul „a prins", mai ales că din punct de vedere funcţional se ajungea la scopul dorit. Mai tîrziu s-a arătat că periostul singur, fără porţiuni osoase pe faţa lui internă, nu contribuie activ la osificare, iar măduva osului transplantată se resoarbe la scurt interval şi ia parte la formarea osului numai dacă celelalte condiţii esenţiale, indispensabile, au fost împlinite.

Măduva participă şi ea la procesul de osificare, dar ea este mai mult un complex celular şi grăsos, cu proprietăţi, pînă la anumită vîrstă, hematopoetice. Ţesutul său conjunctiv este acela care prin metaplazie participă la osificare, iar unele din elementele celulare din seria mieloidă iau probabil rolul de osteoblaşti.

În mecanismul de resorbție și de reconstrucție a transplantului intervin factori mult mai complecși decît periostul, cîțiva osteoblaști sau unele elemente ale măduvei. Experiențele făcute sînt categorice din acest punct de vedere, deoarece se constată că transplantul se resoarbe în apreciabilă măsură și se reconstituie prin os de neoformație. Periostul și măduva tranplantului nu au rol important în osificare, contribuția lor constînd numai în faptul că pun la dispoziție țesutul lor conjunctiv, care, ca oricare altul, se transformă prin metaplazie în țesut osos. Bașkirțev și Petrov au afirmat cei dintîi acest lucru încă din 1912.

Se pot distinge, în evoluția unui transplant, două etape principale: una de resorbție și una de reconstrucție. Resorbția se face printr-un proces de demineralizare, care se datorește foarte probabil pH-ului acid local ce se instalează la început și prin invazia transplantului. Sărurile minerale din transplant pot fi mobilizate în mare măsură, treptat, într-un interval de două-trei luni, dar trama conjunctivă se păstrează. Pe baza acesteia, cît și pe aceea a țesutului conjunctiv mixedematos metaplaziat din vecinătate, transplantul urmează să intre în faza de reconstrucție.

Examinîndu-se macroscopic și microscopic evoluția unui transplant osos, s-au constatat următoarele: după trei săptămîni, atît în jur, cît și în interiorul transplantului, apar zone de neoformație osoasă, destul de marcate, avînd aspectul trabeculelor și care conțin substanța osoasă cu un strat de osteoblaști în jur, cu oseină și celule osoase. În apropiere se găsește o zonă de țesut conjunctiv bogată în celule, dintre care unele sînt mari, avînd 2—3 nuclei, și sînt incapsulate într-o substanță omogenă. După un timp oarecare, chiar cu ajutorul unei lupe foarte puternice, nu se mai distinge țesutul osos al transplantului de acela al patului osos, trabeculele osoase fiind în continuare, mărginite de osteoblaști așezați stratificat; țesutul medular al transplantului se continuă cu acela al osului receptor. Țesutul necrotic este invadat de cel nou format, care tinde să-l nlocuiască la periferie. În canalele medulare și în canalicule se vede țesut conjunctiv tînăr, bogat în celule și în vase de neoformație. În transplantele spongioase (coastă, creastă iliacă), invadarea prin elemente vii și instalarea circulației se fac mult mai repede decît la cele dense (creastă tibială).

O problemă mult discutată este aceea dacă transplantul osos moare complet pentru a se reface apoi pe seama lui țesut osos nou sau mai este viabil prin faptul că sînt prezente celule vii cîtva timp după implantare. Unii autori susțineau că celulele se distrug complet și deci transplantul moare total din momentul recoltării lui. Alții încercau să arate că, deși unii osteoblaști foarte superficiali sau așezați în apropierea canalelor haversiene pot fi considerați vii mult timp după recoltare, au totuși o vitalitate scăzută și sînt practic inactivi. Celulele conjunctive ale periostului și măduvei sînt însă capabile să trăiască mult timp prin imbibiție și apoi prin hrana adusă prin neocapilarele care pătrund în transplant.

Albee pretindea că un transplant osos poate să-și continue viața dacă cele trei straturi ale lui (periost, corticală și spongioasă) se așază operator în așa fel ca să corespundă exact celor trei straturi ale patului osos, asemănînd transplantul viabil cu un altoi făcut în trunchiul unei plante, crezînd că aceleași precauții, precum și o fixare ireproșabilă a transplantului, duc la „prinderea altoiului“.

Țesutul osos trebuie însă considerat viu și după moartea celulelor sale, deoarece substanța sa extracelulară și colagenul fibrilar, dacă nu e lizat — ceea ce se întîmplă uneori — continuă să fie active și sînt capabile de regenerare (S. L. Edelstein).

Transplantul are rolul de incitator și de conducător al procesului de osificare, care are loc prin formare de țesut conjunctiv tînăr în jurul și mai ales în interiorul lui și prin fixarea materialului mineral pe suportul proteic existent sau pe cel format prin metaplazia țesutului conjunctiv.

Metaplazia țesutului conjunctiv tînăr din jurul transplantului în țesut osos s-ar datori unui factor umoral pe care-l produce acesta și pe care Lacroix l-a numit osteogenină. Berley a demonstrat chiar experimental, introducînd transplante în camera anterioară a ochiului la cobai, că acestea, în momentul resorbției lor, eliberează un factor biochimic deosebit, de natură necunoscută, și care are probabil o anumită specificitate, ceea ce ar explica evoluția deosebită a homogrefelor și a autogrefelor.

Revascularizarea transplantului se face precoce, încă din a 5-a zi la periferia lui și abia către a 15-a —30-a zi în profunzime, prin invazia mugurilor conjunctivo-vasculari. La suprafață, transplantul va avea de la început condiții nutritive mai bune decît în centru, iar oxigenul poate ajunge în straturile superficiale prin difuziune, ceea ce poate explica prezența celulelor în aceste straturi încă mult timp de la transplantare.

În concluzie, nici periostul, nici elementele măduvei oaselor, nici osteoblaștii proprii nu sînt indispensabili procesului de evoluție a transplantului către țesutul osos nou care-l sudează patului osos receptor. Aceasta se face în condițiile generale ale proceselor de osificare. Masa conjunctivă ambiantă, care se modifică în țesut conjunctiv tînăr, trimite muguri conjunctivo-vasculari în transplant, ce se demineralizează. Organizîndu-și suportul proteic în vederea funcției noi, resorbția va fi urmată, la scurt interval, de depunerea materialului mineral și formarea noului țesut osos. Factorii chimici și umorali dețin un rol principal în această regenerare a transplantului (Kornev).

Cînd transplantul este format dintr-un țesut osos compact sau cînd canalele lui Havers sînt umplute cu resturi de țesut medular, ori cu pulbere osoasă în momentul cînd se face recoltarea, înlocuirea lui se face mai greu. De aceea, toți cercetătorii recunosc că un transplant proaspăt de os spongios este mai bun, pentru că este mai repede înlocuit de țesut osos nou. Transplantele osoase compacte pot îndeplini, pentru un timp, un rol fizic de susținere; dar, dacă nu suferă procesul de resorbție, nu se pot integra biologic organismului, rămînînd ca niște corpi străini bine tolerați care pot chiar să îndeplinească în unele împrejurări rolul funcțional cerut, dar care se pot și rupe. Transplantul osos spongios este de preferat, deoarece se integrează organismului repede și total.

În ceea ce privește influența simpaticului asupra evoluției transplantului osos, s-a constatat că în urma simpatectomiei periarteriale se observă, în primele zile, în regiunea unde a fost aplicat transplantul, o hiperemie intensă, care durează aproximativ 30 de zile și care accelerează procesele de resorbție, dar nu și pe cele de osificare, încît reconstituirea transplantului se face mai totdeauna ca și cînd simpatectomia n-ar fi avut loc. Totuși, trebuie să ținem seama că Iazikov recomandă pentru o consolidare mai activă cel puțin o simpatectomie prin infiltrație cu novocaină periarterial și chiar asociată cu alcool.

Între un transplant autogen și unul homo- sau heterogen există o deosebire în ceea ce privește timpul de evoluție, care este puțin mai prelungit la ultimul. Mai prelungit este însă timpul de evoluție al transplantelor conservate, la acestea observîndu-se aspecte deosebite de evoluție, fiindcă procesul de osificare nu mai urmează etapele formării unui calus; aici au loc o inclavare și o penetrare și nu o integrare absolută. Timpul de inclavare şi penetrare a unui transplant este în raport şi cu tehnica de conservare. Experimental s-a observat o comportare diferită a fragmentelor mici de transplant de os cortical de vacă, introduse într-un şanţ creat în radiusul unui cîine. Dacă, spre exemplu, transplantul a fost refrigerat, asimilarea între el şi patul spongios se face prin „priză directă" şi chiar din a 15-a zi există între aceste două elemente un început de calus osos neoformat, iar în 3 luni se obţine o invadare completă a fragmentului transplantat.

Dacă transplantul nu a fost refrigerat, ci păstrat în diferite soluţii conservatoare, asimilarea este mult mai îngreunată şi se face lent, prin „resorbţie-construcţie", adică, fie prin dispariţia integrală a osului transplantat şi formarea independentă de os neoformat, fie prin folosirea transplantului ca tutore osos care va fi ancorat puternic prin invazie de ţesut fibros.

Noi considerăm transplantul autogen, spongios şi recoltat extemporaneu, care se aşază pe un pat osos tot spongios, deci medulară la medulară, ca pe o eschilă mare detaşată prin traumatism sau operator de elementele sale vitale.

Între transplant şi osul receptor au loc toate fenomenele ce se desfăşoară cu ocazia osificării în fracturi. Cu alte cuvinte, toate fenomenele care se petrec la nivelul unei fracturi operate vor avea loc şi la nivelul unde se produce o sinostoză cu un transplant autogen. Se formează deci un calus ce va trece prin toate stadiile prin care trece orice calus într-o fractură operată cu prezenţa unor eschile mari, detaşate. Această evoluţie este deosebită de cea a unui transplant care trebuie remaniat, invadat, fapt care cere un timp foarte îndelungat şi precauţii speciale pentru menajarea etapelor de evoluţie.

În ultimele publicaţii nu reiese că transplantele osoase, chiar homogene, refrigerate, considerate ca fiind cele mai bune, ar avea vreo superioritate faţă de cele autogene folosite extemporaneu, ci dimpotrivă. Singurul lor avantaj este că se evită încă o operaţie, pentru recoltarea grefonului. Din îndelungata noastră experienţă şi aceea a elevilor noştri (peste 4 000 de transplantări osoase) reiese că transplantele care ne-au dat cele mai mari satisfacţii au fost cele autogene, extemporanee, în primul rînd coastele, creasta osului iliac şi foarte rar tibia şi peroneul.

ARTICULAŢIA

Segmentele osoase care compun scheletul sînt legate către extremităţile lor prin părţi moi, şi se află despărţite printr-o cavitate virtuală sau prin ţesut conjunctiv în diverse stadii de evoluţie.

S-a spus, cu drept cuvînt, că: *„o articulaţie este un complex de ţesuturi de origine mezenchimală oprite în diverse etape de dezvoltare"*. Articulaţia permite, în condiţii normale, deplasarea unui segment osos faţă de altul, şi prin aceasta contribuie la buna funcţionare a aparatului locomotor. Acest rol este uneori suprimat, parţial sau total, chiar în mod normal, prin alcătuirea anatomică şi cu atît mai mult din cauza unor stări patologice (oprire prelungită a funcţiei, leziuni de natură traumatică, micotică, microbiană, tumorală sau discrazică).

Articulaţia nu trebuie privită ca un organ izolat. Ea se încadrează morfo-funcţional şi fiziopatologic în aparatul locomotor, şi prin acesta în întregul organism, încît suferinţele acestuia au acţiune asupra articulaţiilor şi invers.

NOȚIUNI EMBRIOLOGICE

Sinartroza reprezintă dispoziția primitivă a tuturor articulațiilor în timpul vieții embrionare. Aceste prime articulații sînt formate dintr-un conglomerat de celule mezenchimale așezate între machetele fibroase sau de cartilaj ale viitoarelor piese osoase (fig. 30). Pe măsura apariției țesutului osos în aceste machete, zona interepifizară va suferi o transformare fibroasă, apoi fibro-cartilaginoasă, și în ea se vor face mișcări în limite restrînse, provocate de anumite presiuni și tracțiuni. De îndată ce forțele de forfecare vor acționa, în mijlocul articulațiilor vor apărea mici cavități cu pereții umectați de lichid, făcîndu-se astfel trecerea spre articulații semimobile, adică spre amfiartroze.

Fig. 30. — Secțiune longitudinală printr-un deget de embrion de om, lung de 27 mm. Secțiunea trece prin viitoarea articulație metacarpo-falangiană.

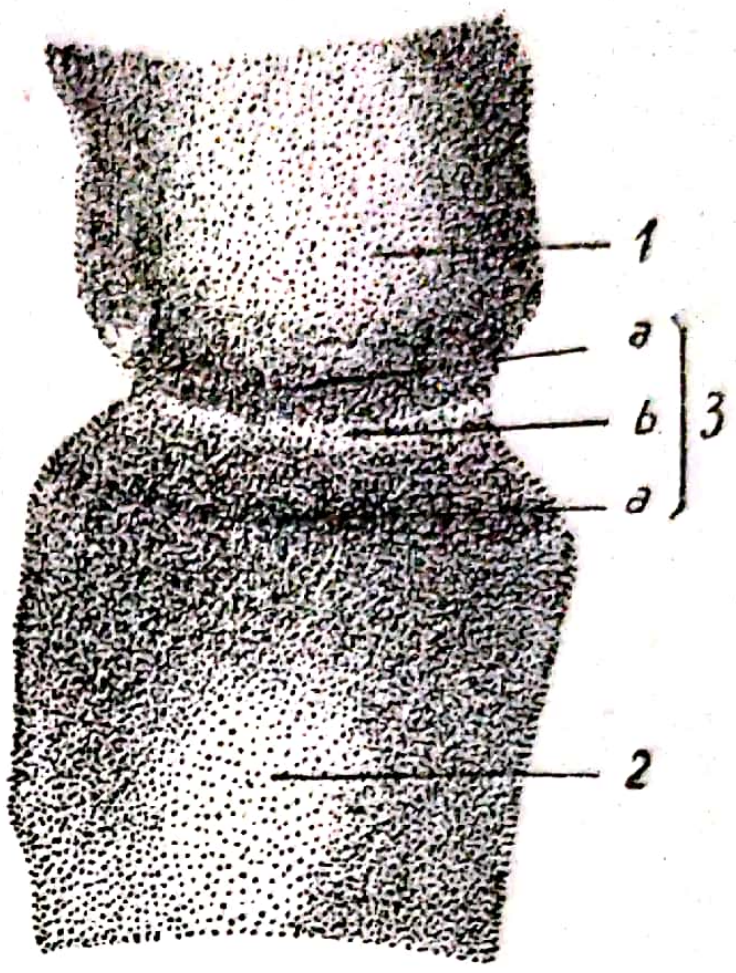

1 — prima falangă;
2 — metacarpianul;
3 — discul intermediar;
b — stratul mijlociu sau mezenchimatos și
a — cele două straturi extreme condrogene (după Schulin).

Consecința acestor mobilizări continue și crescînde este „clivarea endartrionului''. Cu cît aceste forțe vor crește în intensitate, cu atît se va transforma mai mult mica despicătură centrală, din amfiartroză, într-o cavitate virtuală întinsă, ca în *diartroze*, și mobilitatea va fi mai mare. Cînd în țesutul mezenchimal primitiv interfragmentar apare o fisură, celulele vecine ale acesteia își orientează axul longitudinal, paralel cu ea. Pe măsură ce viitoarea cavitate articulară ia ființă, apar nucleii osoși ai epifizelor, iar cartilajul de încrustare sau articular începe și el să se individualizeze (fig. 31).

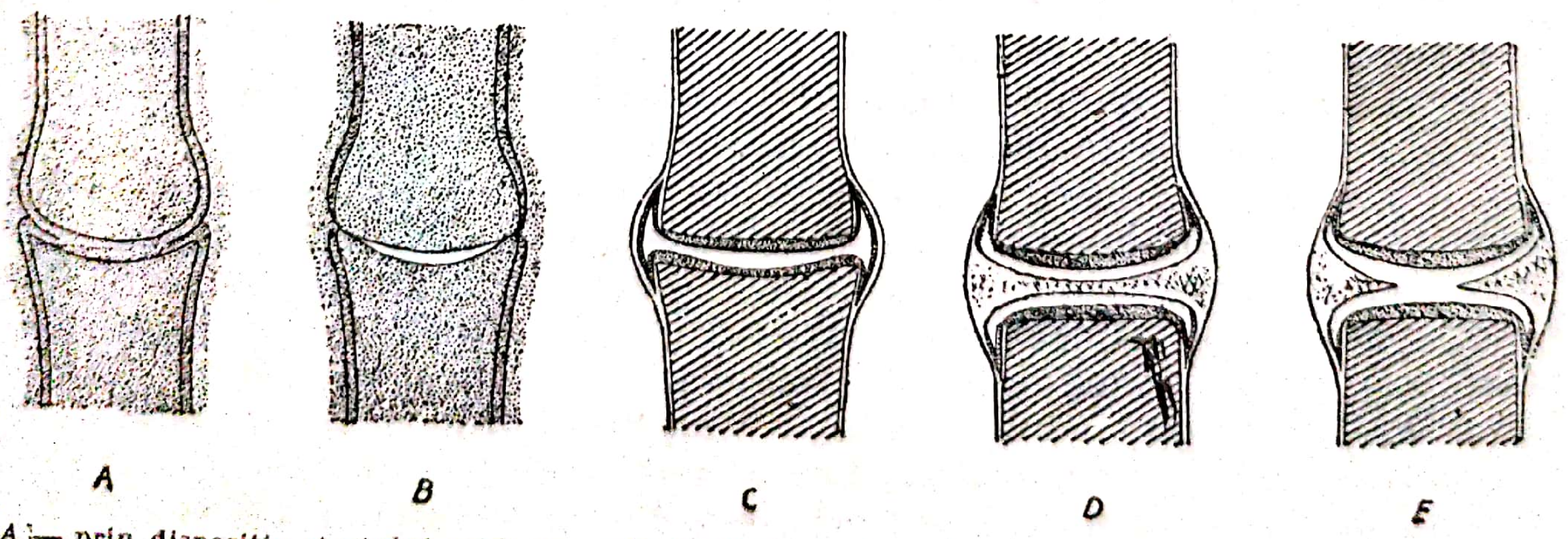

A — prin dispariția stratului mijlociu, cele două straturi condrogene vin în contact; *B* — formarea despicăturii articulare; *C* — diartroză de tip adult; *D* — diartroză cu disc intermediar numai la periferia articulației; *E* — diartroză cu meniscuri (după Testut și Latarjet).

Fig. 31. — Schemă cu diverse stadii evolutive ale diartrozelor.

CLASIFICARE FUNCŢIONALĂ

Articulaţia, în genere, este alcătuită din piese osoase care se mişcă între ele, nefiind însă perfect adaptate, şi totuşi funcţia se îndeplineşte perfect. Pentru ca acest lucru să fie posibil, trebuie să intervină factorul neuro-muscular, care menţine raporturi bune între extremităţile osoase, ca şi elementele capsulare, desmogene, vidul intraarticular, dar mai ales unele perinuţe cartilaginoase fixe sau uşor mobile, care completează buna adaptare a extremităţii osoase în diversele sale mişcări.

O clasificare funcţională a articulaţiilor se poate face după gradul de libertate al mişcărilor pe care le execută. Astfel, într-o primă categorie ar intra *articulaţiile cu un singur grad de libertate*:

Articulaţiile plane au suprafeţele articulare congruente; mişcarea lor este numai de alunecare, cum se întîmplă între apofizele articulare cervicale sau între oasele carpiene.

Articulaţiile cilindroide sînt asemănătoare balamalelor. Un capăt articular are forma unui cilindru plin sau a unui mosor (trohlee), iar celălalt este scobit şi configurat corespunzător. Se deosebesc două variante: *articulaţie trohleeană* ca o balama, cum este articulaţia cotului, şi *articulaţie trohoidă* sub formă de pivot, în jurul căreia se fac mişcările, cum este articulaţia radio-cubitală superioară.

A doua categorie o formează *articulaţiile* cu *două grade de libertate*:

Articulaţia elipsoidă are una din extremităţile osoase în formă de condil, cu secţiunea antero-posterioară elipsoidală (genunchi) sau un condil şi o cavitate scobită corespunzătoare (articulaţia radio-carpiană).

Articulaţia selară (în formă de şa), cu o suprafaţă convexă şi alta concavă în sens invers, ca cea trapezo-metacarpiană a policelui. Aceste două feluri de articulaţii au libertate în mişcări mai ales într-un sens, exceptînd rotaţia.

A treia categorie e reprezentată de *articulaţiile cu cea mai mare libertate de mişcare*, adică articulaţiile cu trei grade de libertate:

Articulaţiile sferoidale (enartrozele), cu un cap articular aproape globulos, mai mic sau mai mare decît o jumătate de sferă, iar pe partea cealaltă o cavitate mai întinsă sau mai scobită (articulaţia scapulo-humerală sau cea coxo-femorală). Cu aceste articulaţii se pot executa toate mişcările: flexia şi extensia, mişcări de lateralitate, abducţia, adducţia şi răsucirea în jurul unui ax, deci şi rotaţia. O mişcare complexă este circumducţia, adică asocierea rotaţiei cu trecerea prin toate fazele intermediare între flexie şi extensie. Partea terminală a membrului descrie o mişcare întinsă, care se înscrie pe suprafaţa unei sfere. Din această cauză, articulaţiile de acest gen se mai numesc şi *articulaţii total libere*, adică articulaţii cărora nu le este împiedicată nici o mişcare.

Reiese deci că toate articulaţiile au forme condiţionate de funcţia la care sînt supuse fiziologic. Ele pot însă căpăta o formă anatomică particulară, dacă funcţia se execută cînd o extremitate osoasă a articulaţiei a căpătat altă formă sau cînd cele două extremităţi sînt în raporturi anatomice anormale dintr-o cauză de natură patologică. Astfel se petrec lucrurile în neoartrozele consecutive unei luxaţii congenitale sau uneia cîştigate, nereduse. Mişcările făcute între segmentul osos luxat şi o altă porţiune osoasă sînt în stare să modeleze extremitatea, acoperind-o cu ţesut conjunctiv, fibros, determinînd apariţia unei noi cavităţi articulare (neoartroză), între cele două porţiuni osoase, acolo unde în mod normal nu a existat (fig. 32).

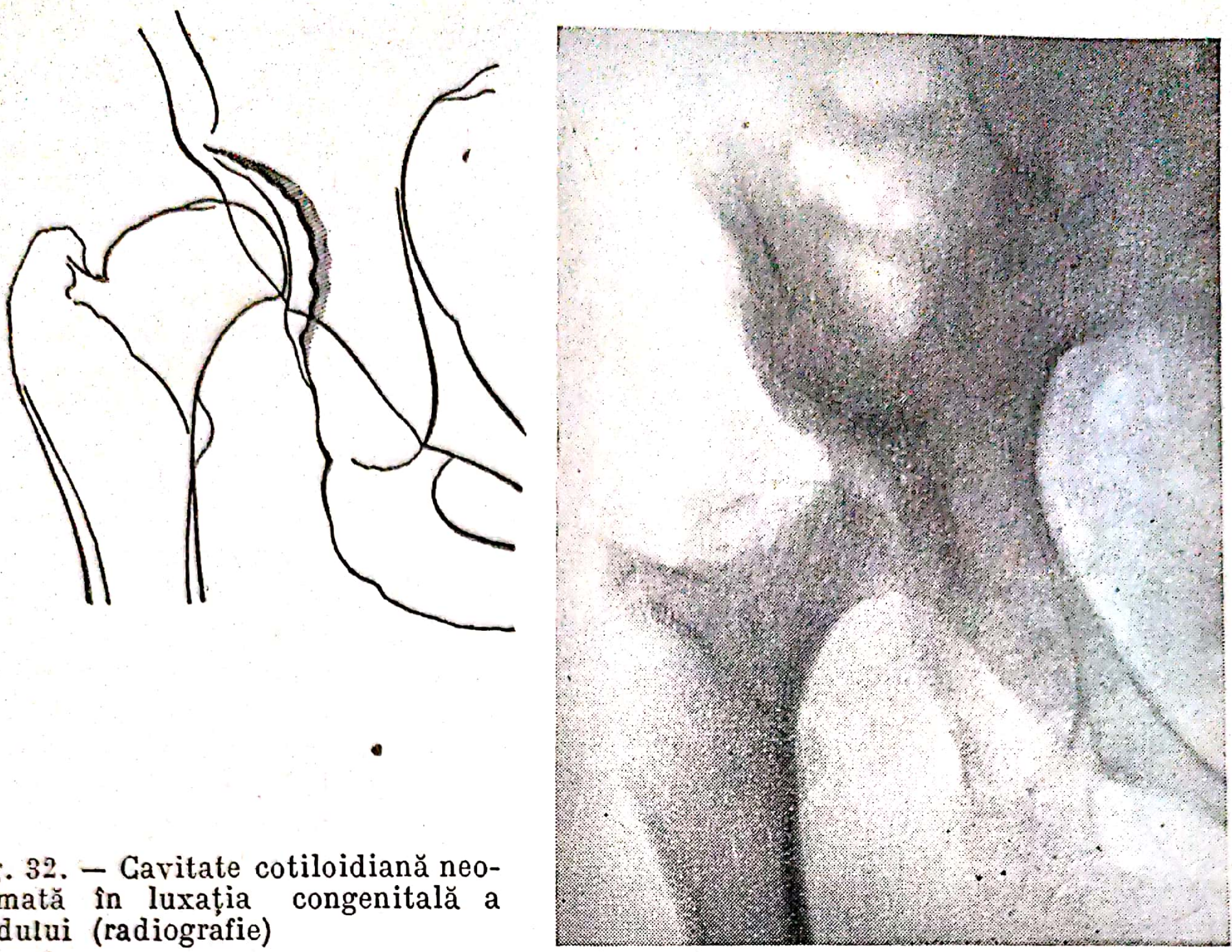

Fig. 32. — Cavitate cotiloidiană neoformată în luxația congenitală a șoldului (radiografie)

Neoartroze mai pot apărea în fracturile care nu se consolidează și în acest caz iau numele de pseudartroze. De asemenea, avem posibilitatea să le creăm pe cale chirurgicală, făcînd artroplastie într-un masiv de anchiloză osoasă atunci cînd mijloacele active de mobilizare s-au păstrat (fig. 33).

Pentru a putea studia și înțelege mai bine problemele pe care le ridică fiziopatologia articulară ne vom ocupa în cele ce urmează de diartroze, care au toate elementele componente articulare. Celelalte tipuri de articulații au o comportare fiziologică și fiziopatologică similară, deși mai modestă ca amplitudine de mișcare.

ELEMENTELE COMPONENTE ALE ARTICULAȚIEI

Componentele unei diartroze sînt multiple, fiecare avînd un rol funcțional și unul fiziopatologic particular, așa încît se impune o trecere în revistă mai amănunțită.

Extremitățile osteo-articulare. Forma extremităților osoase este legată direct, după cum s-a arătat, de gradul de libertate a mișcărilor. După experiențele care s-au făcut, nivelul de inserție a mușchilor periarticulari ar juca un rol preponderent în modelarea extremităților. Într-o experiență simplă, frecîndu-se, printr-o mișcare de răsucire, bazele de contact a doi cilindri de gips suprapuși, s-a remarcat că, dacă forța este aplicată la partea inferioară a cilindrului supraiacent, fața sa de contact se scobește, pe cînd a cilindrului subiacent se rotunjește. Astfel s-ar explica dezvoltarea unei cavități glenoide și a unui cap articular. Această constatare e valabilă în condițiile simple ale experienței, dar biologic nu se verifică totdeauna.

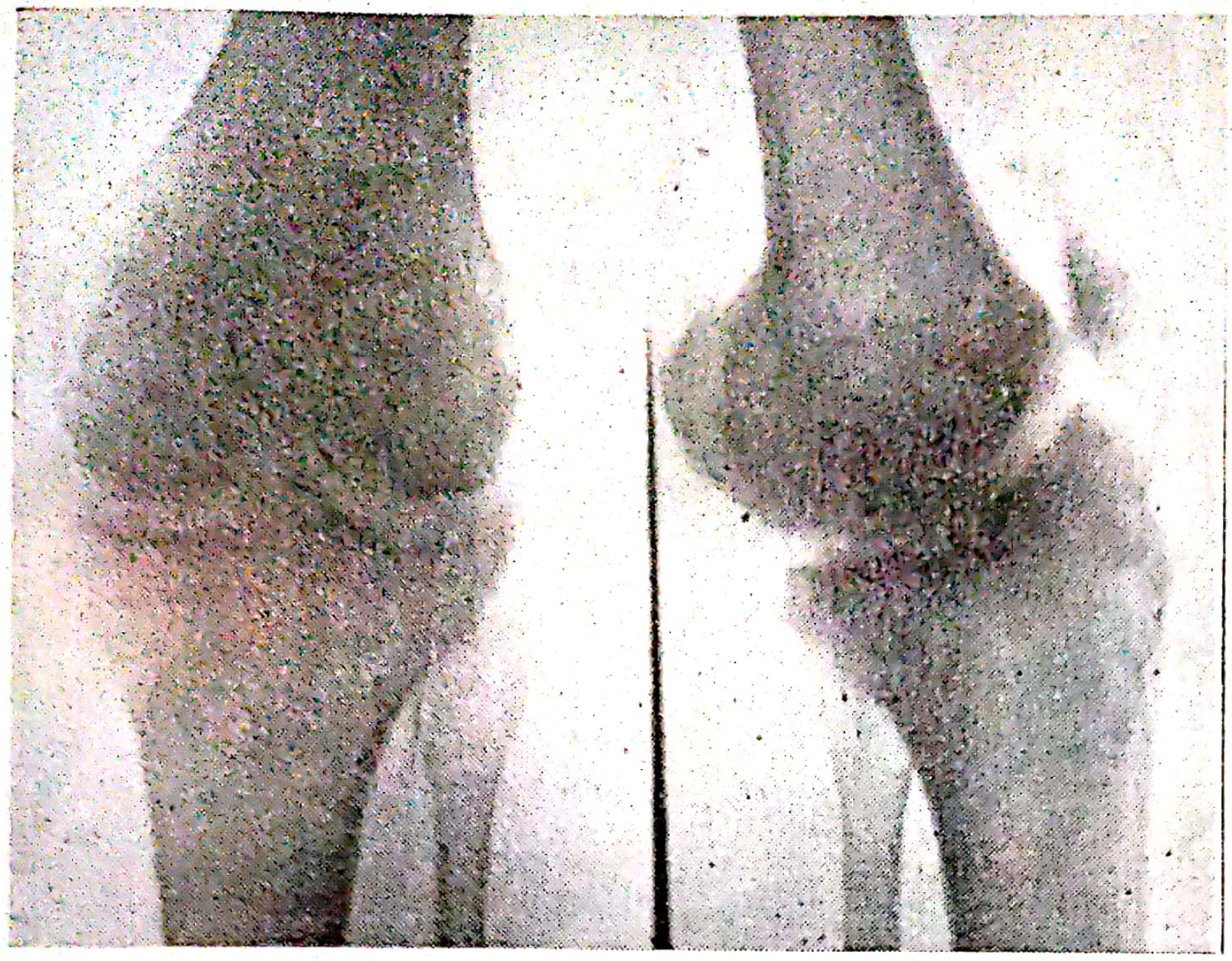

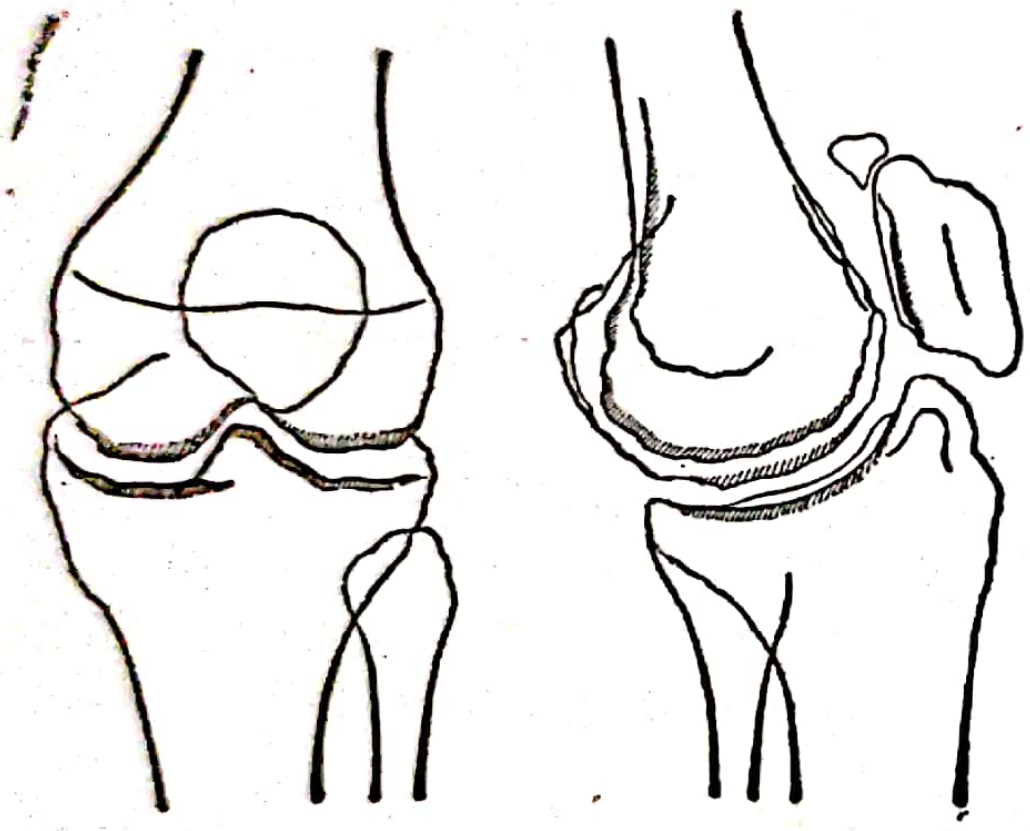

Fig. 33. — Articulație de genunchi creată prin artroplastie, în plin masiv de anchiloză.

De exemplu, articulația aripii înotătoare cu centură, la pești, prezintă, cînd o cavitate, cînd un condil, deoarece geneza mecanică a articulațiilor este mult mai complexă, intervenind factori biomecanici multipli.

Acest fapt iese în evidență și din experiențele de transplantare a segmentelor articulare la organismele în creștere, de care s-au preocupat E. I. Bogdanovski, M. M. Ridnev, I. V. Radzinovski, G. Kornov, P. A. Stepanov, E. I. Gonciarova și în ultimul timp M. I. Șraiber (1953). Experiențele făcute de ultimul au arătat că în înlocuirile artroplastice ale extremității proximale de radius, care este mai puțin activă, se obțin rezultate imediate și îndepărtate pe deplin satisfăcătoare, dar că după înlocuirile artroplastice ale extremității cubitusului, care este mai activă, se observă o oarecare rămînere în urmă în creșterea transplantului. Aceste experiențe deschid perspective noi în terapia chirurgicală a anomaliilor congenitale prin lipsa unei extremități osoase.

Arhitectura trabeculelor la nivelul extremităților osoase reprezintă un bun exemplu pentru legătura dintre structură și funcție. La nivelul articulațiilor, liniile de forță se transmit de la o suprafață articulară la alta. Epifizele articulare sînt de obicei constituite dintr-un țesut spongios bine vascularizat ,expus însă la deformare, turtire, la pierdere de substanță fosfocalcică, în caz de congestii și hipervascularizație de origine posttraumatică, infecțioasă sau de altă proveniență. Epifizele se distrug parțial cînd sînt atinse de o necroză locală, ca în osteo-condritele disecante, sau pe o zonă mult mai întinsă, în special cînd în mijlocul lor apar țesuturi patologice, tumorale sau infecții, în genere cu caracter cronic (tuberculoză osoasă). În astfel de cazuri se distruge și cartilajul de încrustare, fie direct, prin erodare prin fața profundă, fie din lipsa de hrană creată prin îmbolnăvirea epifizei.

În osteo-artropatiile datorite muncii în aer comprimat se produc de asemenea necroze ale extremităților osoase prin infarcte mai mult sau mai puțin întinse, produse de emboliile gazoase (azot) în interiorul vaselor medulare, în momentul decompresiunii (Kahlstrom, Burton, Phemister, 1953).

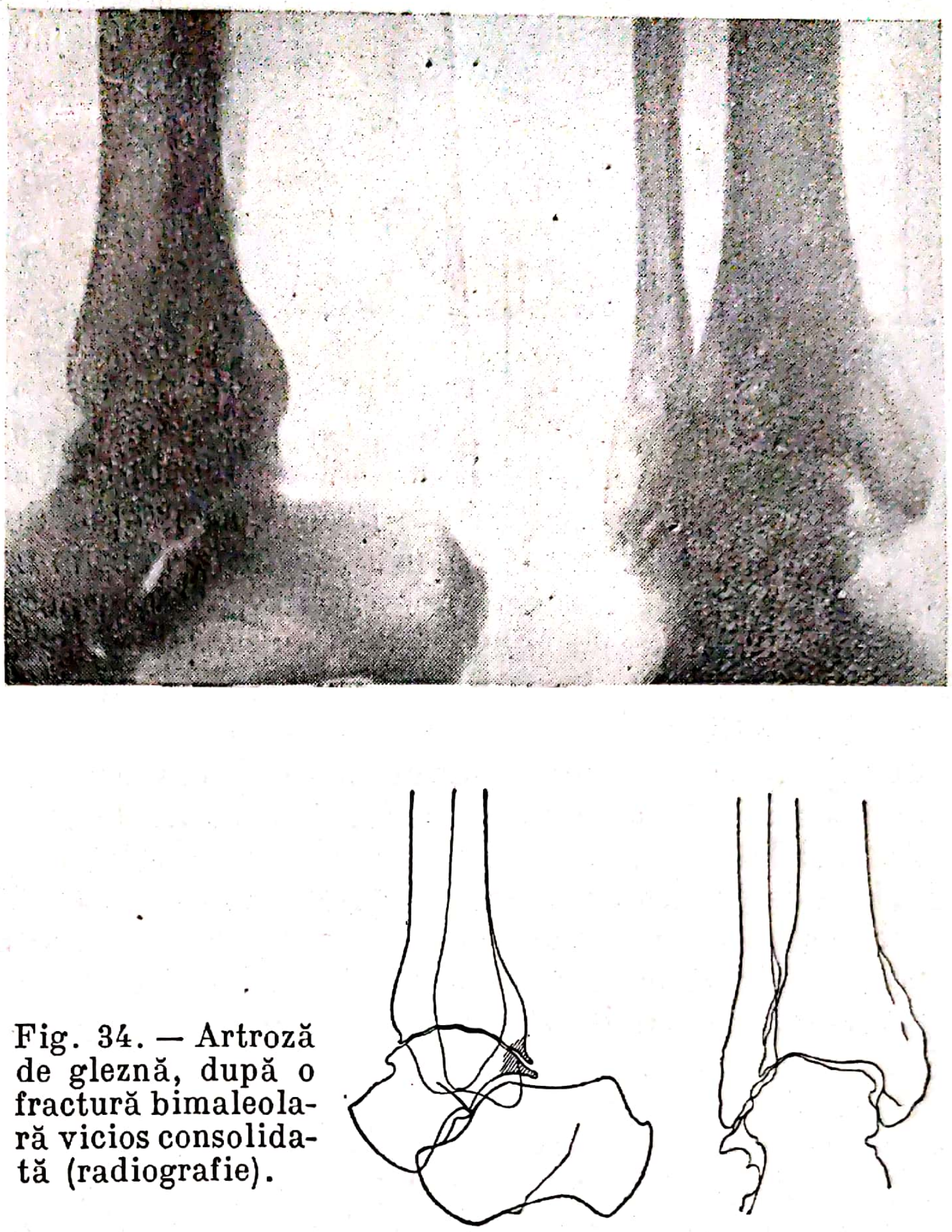
Fig. 34. — Artroză de gleznă, după o fractură bimaleolară vicios consolidată (radiografie).

Epifiza este distrusă sau pulverizată în artropatia tabetică, din cauza tulburărilor trofice. Epifiza mai poate fi afectată printr-un traumatism, și se cunosc consecințele grave ale fracturilor intraarticulare (fig. 34). Pentru buna funcționare a articulațiilor după soluționare terapeutică, ortopedică, este necesar ca suprafețele osteoarticulare să se adapteze exact (congruență articulară); altfel se creează zone ulcerocompresive, care duc la distrugerea cartilajului și a osului. Astfel de tulburări se observă în majoritatea cazurilor de fracturi peri- și intraarticulare (incongruență articulară) sau în diversele anomalii congenitale cum ar fi subluxațiile șoldurilor, care duc uneori la artroze. Același lucru se petrece și în cazurile de dezaxări ale unui segment de membru în raport cu celălalt, ca în genu valgum, în cazurile de inegalitate a membrelor și în fracturile diafizelor soldate cu dezaxare, care dau tulburări statice de mare importanță (artroze), prin pierderea paralelismului axelor articulațiilor alăturate.

Cartilajele articulare (diartrodiale sau de incrustare). Cartilajul articular poate fi considerat ca fiind totdeauna hialin. Este țesutul care, privit filogenetic, poate fi considerat cel mai bătrîn din organism, deoarece s-a transmis de la vertebratele primitive fără a suferi modificări importante. Este un țesut care durează tot timpul vieții. Are aspect lucios, o culoare gălbuie pe margini și albăstruie în centru, din cauza sîngelui din porțiunile epifizare, care apare prin transparență. Stratul superficial e mai transparent, iar cel profund mai opac, pierzîndu-se în întregime spre periferie într-un țesut fibros asemănător cu cel al tendoanelor.

În cursul evoluției sale suferă o serie de remanieri, care fac din el un organ specific.

Grosimea cartilajului nu este egală pe toată întinderea suprafețelor articulare, ea fiind mai mare la nivelul punctelor de maximă presiune, unde poate atinge 6 mm, și mai redusă la nivelul punctelor unde suportă o presiune mai mică. Grosimea cartilajului este legată de nivelul de oprire a

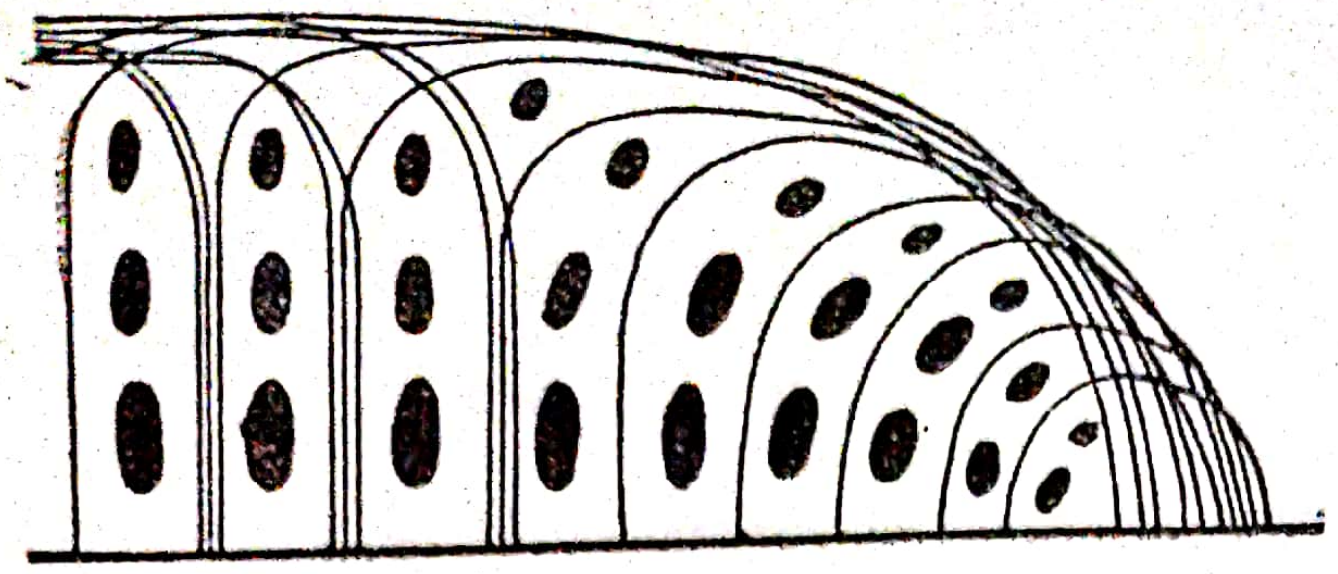

Fig. 35. — Structura histologică a cartilajului (după Benninghoff).

proceselor epifizare de osificare. Cu cît osificarea s-a oprit mai repede, cu atît grosimea rămasă va fi mai mare. Cartilajul este gros la tineri, dar se subțiază treptat cu vîrsta. Este întărit cu o rețea de fibre colagene dispuse arhitectural, în așa fel încît să suporte la maximum forțele, uneori foarte mari, care se exercită asupra lui. Fibrele colagene se continuă la marginea cartilajului cu fibrele colagene ale sinovialei și ale periostului, ceea ce face ca mușchii cu inserțiile paraarticulare să nu exercite o tracțiune pe zona limitată a inserției periostale, ci pe întreaga extremitate osoasă. Cartilajul, prin cel mai profund strat al său, se adaptează perfect la suprafața osoasă subiacentă, care este vălurită, încît foarte greu poate suferi alunecări laterale. În anumite cazuri patologice se poate însă desprinde cu ușurință de pe suprafața osoasă, cum se întîmplă în infecțiile osteo-articulare.

Substanța fundamentală a cartilajului de incrustare este formată din condro-mucoid, care rezultă din combinarea unei proteine cu acidul condroitinsulfuric, ultimul rezultînd din două molecule de galactozamină și



1 — zona superficială a fibrelor tangențiale, fără celule, ce formează suprafața netedă a articulației și care prezintă totdeauna uzuri, observabile chiar cu o lupă puternică;

2 — zona de tranziție unde se curbează sistemele fibrilare tangențiale ale stratului superficial;

3 — zona radiară care prezintă cămăruțe cu celule sau „condroane" și în care fibrele colagene sînt verticale;

4 — zona calcificată, alcătuită dintr-un strat subțire cu celule fără vitalitate și în care fibrele radiare sînt cimentate într-o substanță fundamentală în parte calcificată (după Policard).

Fig. 36. — Cele patru straturi ale cartilajului.

două de acid glicuronic, sub formă de ester sulfat polimerizat, de unde şi greutatea moleculară considerabilă de 50 000.

Substanţa fundamentală este parcursă de un sistem de fibrile, care o întăreşte. Fibrilele sînt dispuse în arcade, care se înalţă perpendicular, pornind de la nivelul condro-osos (fig. 35). Între fibrile se găsesc spaţii pentru celule, care sînt cu atît mai mari cu cît sînt mai aproape de suprafaţă. În stratul cel mai superficial nu există celule, ci doar o mare acumulare de fibre tangenţiale. Mai spre bază, celulele sînt reunite în „serii izogenice" sau „condroane", fiecare dintre acestea fiind învelită într-o capsulă independentă. Zona profundă a cartilajului este în parte calcificată şi serveşte ca ancoraj arcadelor fibrilare.

Cartilajul articular prezintă deci patru straturi distincte (fig. 36).

Cartilajul articular este lipsit de vase, deci nu are posibilităţi de cicatrizare sau de regenerare, şi nici nu participă la fenomenele inflamatorii, urmînt doar pasiv evoluţia ţesuturilor ambiante. De aceea, dacă cartilajul suferă o leziune traumatică sau infecţioasă, regenerarea nu se face, iar la locul eroziunii apare un ţesut cicatriceal care tulbură mecanica normală articulară. La periferia cartilajului pătrund doar cîteva vase oarbe practic inexistente pentru nutriţie. Este deci un ţesut braditrof, cu un metabolism foarte scăzut. Rezistă mai bine decît ţesutul osos la congelaţie şi ischemie; de asemenea rezistă bine la nivelul extremităţilor osoase luxate sau deformate (deformaţie congenitală de şold, luxaţie veche de cot, boala Legg-Calvé-Perthes etc.).

Posibilităţile de nutriţie ale cartilajului articular au fost studiate mai amănunţit abia în ultimii ani. Nutriţia cartilajului se face prin vasele capsulo-sinoviale, care formează un cerc în jurul lui, prin vasele ţesutului osos subiacent şi prin lichidul sinovial. Experimental, în condiţii fiziologice, pînă astăzi a fost imposibil să se determine care din aceste elemente sînt mai importante pentru nutriţie. Unii autori înclină să creadă că lichidul sinovial ar avea rolul cel mai important şi nutriţia s-ar face prin imbibiţie.

În ultimul timp s-a dat însă o atenţie mai deosebită şi raporturilor dintre cartilaj şi ţesutul osos subiacent. Între aceste două formaţiuni nu există o lipsă de continuitate hidrică, deoarece baza calcificată a cartilajului şi spaţiile medulare ale spongioasei iau, în unele puncte, contact direct. Suprafeţele de contact dintre terminaţiile spaţiilor medulare şi cartilajul articular sînt de tip ampular şi au în medie 5—15 microni. De obicei, zona calcificată a cartilajului ia contact cu spaţiile medulare subiacente ale osului, făcîndu-se pe alocuri chiar cîte o comunicare directă (Holmdahl şi Ingelmark, 1950). Acest fapt explică de ce injecţiile experimentale cu substanţe difuzibile făcute în spaţiile medulare ale humerusului şi scapulei fac ca ele să apară în articulaţia umărului şi de ce după injecţia de izotopi radioactivi de aur (Au^{198}), făcută în epifiza tibială, creşte radioactivitatea cartilajului articular al tibiei faţă de aceea a cartilajului extremităţii femorale (E. Ragner, 1951).

Cartilajul articular se poate însă nutri suficient şi fără a fi în raport cu ţesutul osos subiacent. Acest fapt se dovedeşte prin aceea că, dacă un mic fragment de cartilaj se dezlipeşte de epifiză, datorită unor condiţii patologice speciale, şi rămîne liber în articulaţie, nu suferă un proces de degenerare, ci continuă să trăiască, fie că se lipseşte de un franj sinovial, fie că înoată în lichidul sinovial. De cele mai multe ori creşte de volum, fiindcă lichidul sinovial este pentru el mediul cel mai bun de hrană şi dezvoltare.

Reţeaua circulară de vase capsulo-sinoviale aflate la periferia cartilajului joacă de asemenea un rol important în fiziopatologia artrozelor; ea favorizează apariţia osteofitelor marginale, deoarece congestii repetate produc în jurul cartilajului un burelet de țesut conjunctiv mixedematos de la care pornește osificarea, trecînd prin toate stadiile, pînă la osteofitele cu caracter definitiv.

Cartilajul articular este lipsit de inervație și de aceea agresiunile, de orice natură ar fi ele, nu pot determina senzații dureroase.

Patologia cartilajului articular este pasivă și tăcută. Leziunile cartilajului dau simptome tardive abia atunci cînd osul sau sinoviala sînt interesate, cînd porțiuni de cartilaj libere în articulație (șoareci articulari) blochează mișcările acesteia.

Cartilajul beneficiază de două proprietăți mecanice, care-i sînt indispensabile: este compresibil și este elastic. El joacă un rol de amortizor pentru țesutul osos subiacent, care este foarte puțin rezistent la presiuni și care prin frecare s-ar eroda foarte repede. O presiune relativ mare și îndelungată, care se exercită prin intermediul cartilajului, nu are efecte nocive asupra osului, dar presiunea exercitată direct asupra unei suprafețe periostice poate duce la necroză osoasă. Astfel se explică de ce unele articulații pot suporta, fără urmări, unele presiuni foarte ridicate, pînă la 350 kg.

Pînă la o anumită presiune, deformarea este reversibilă, dar devine ireversibilă cînd depășește pragul amintit, în care caz se ajunge pînă la înfundarea și fisurarea cartilajului. Mișcările normale sînt absolut necesare întreținerii și menținerii cartilajelor articulare, fiindcă înlesnesc difuziunea lichidului sinovial pe suprafața acestui țesut. Calea intracondrală de transport al lichidului este însă discutată, dar poate fi aceea a spațiilor care se găsesc de-a lungul fibrelor intercelulare, spații care au fost descrise la osificare. Presiunile continue se opun difuzării substanțelor nutritive și consecința este provocarea tulburărilor trofice; de aceea este necesar ca presiunile să fie intermitente, pentru a se favoriza nutriția cartilajului.

Presiunea mijlocie de lungă durată se însoțește de exsudare de apă din cartilaj, și de aceea e nevoie de un oarecare timp pentru ca deformarea să dispară. Menținută 10 minute (500 mg pe o suprafață de cartilaj cu diametrul de 3 mm) are un efect nociv. După o zi de lucru în stațiune bipedă, talia scade cu 1—2 cm, ca urmare a compresiunii discurilor intervertebrale și a cartilajelor membrelor inferioare.

Elasticitatea este a doua proprietate a cartilajului. Cartilajul este de obicei mai elastic la centru decît la periferia suprafeței articulare, și această proprietate este în funcție de structura lui, deoarece cămăruțele cu celule joacă rolul unor pneuri. Elasticitatea substanței hialine este în raport cu conținutul în apă, care în mod normal este de 50—60%. Deshidratarea va atrage deci o tulburare a elasticității cartilajului, în aceasta constînd și una din cauzele artrozelor senile.

Structura arcuită și cu cămăruțe permite, în cazul unei presiuni exercitate pe o suprafață mai întinsă, ca arcurile să se încline și acestea să se repartizeze pe o suprafață și mai întinsă; absența fibrelor transversale permite o largă desfășurare a cartilajului, precum și o rezistență deosebită la presiunile tangențiale.

O problemă încă nelămurită este aceea a creșterii acestui cartilaj. Deși permanent pierde prin uzură straturi superficiale, care se zdrențuiesc și iau parte la alcătuirea sinoviei, micșorîndu-și grosimea, nu s-au observat niciodată diviziuni celulare care să justifice înlocuirea pierderii. Astfel sîntem obligați să admitem că la fenomenul de creștere nu participă decît masa intercelulară, fibrilele și substanța fundamentală.

Proliferarea cartilajului este controlată în special de antehipofiză și accesoriu de androgeni și hormonul tiroidian. Androgenii acționează poate direct sau poate indirect, prin stimularea hipofizei sau a anabolismului proteic. Maturarea cartilajului hipertrofiat este sub dependenţa foliculinei, a corpului tiroid şi a hipofizei. Extractul tiroidian accelerează creşterea cartilajului.

Viaţa cartilajului este încetinită din cauza activităţii biologice minime a celulelor sale sărace în nuclei şi din cauza nutriţiei insuficiente. Fiind un ţesut fragil, este puţin trainic şi îmbătrîneşte rapid, ajungînd la anumite degenerescenţe senile, care au la bază o serie de depolimerizări ale mucopolizaharidelor ce iau parte la alcătuirea substanţei fundamentale a cartilajului.

Cartilajul, fiind un organ stabilizat, ajuns la sfîrşitul evoluţiei sale, nu poate decît degenera. Vîrsta, traumatismele, infecţiile, chiar foarte latente, duc la deshidratare, ramolire, festonare sau resorbţie şi condroclazie. Primele două alterări pot fi reversibile prin repaus prelungit.

Procesele de ramolire se manifestă printr-o scădere a consistenţei în unele zone, datorită transformărilor suferite de substanţa condroidă. Trama fibrilară apare mai evident şi uneori se poate vedea chiar cu ochiul liber aspectul fibros.

Procesele de fisurare apar sub forma unor spaţii mai fine sau mai mari, paralele cu suprafaţa cartilaginoasă în regiunile superficiale şi perpendiculare pe această suprafaţă în regiunile profunde. Sub influenţa mişcărilor, fibrele se disociază şi suprafeţele osoase epifizare încep să se denudeze.

Procesele de condroclazie se aseamănă cu cele de osteoclazie. Condroclaştii, celulele plurinucleate, încep să atace diferitele teritorii ale cartilajului articular şi în special marginile, producînd lacune.

În cazurile în care presiunile şi tracţiunile articulare, fiziologice se micşorează sau nu se mai exercită, ca în imobilizările articulare prelungite, consecutive unei inflamaţii articulare (artrite), unor leziuni periarticulare (periartrite) sau unei fracturi, cartilajele articulare sînt invadate de vase, care transportă celulele ce vor construi ţesut osos pe măsură ce cartilajul se resoarbe. În acest mod se ajunge la anchiloză.

Capsula articulară. Într-o diartroză, cavitatea virtuală articulară ocupă tot spaţiul interosos, mijloacele de legătură între piesele osoase rămînînd la periferie. Reprezentate prin capsula articulară şi prin ligamentele articulare, aceste mijloace realizează o legătură strînsă între oase, pe care le ţin în contact, îngăduindu-le însă mişcările.

Capsula articulară este o formaţiune conjunctivă care continuă periostul celor două segmente osoase. Se prezintă ca un manşon a cărui inserţie se face în jurul epifizelor, chiar la marginea cartilajelor articulare, cînd articulaţiile au mişcări mai limitate, sau coboară mai jos, pînă la nivelul metafizei, cînd articulaţiile au mişcări foarte ample. Capsula articulară se compune din două straturi, fiecare avînd o structură şi o funcţie diferită.

Stratul extern, fibros, este în realitate continuarea stratului extern corespunzător al periostului, iar stratul intern sinovial se opreşte la periferia cartilajului articular.

Capsula, formată cu predominanţă din fibre colagene, are o grosime variată, deci o rezistenţă inegală. Mai groasă în unele locuri, ea apare întărită de fascicule fibroase individualizate sub formă de „ligamente capsulare". Acestea sînt de fapt îngroşări ale capsulei şi se găsesc acolo unde frînarea mişcărilor peste o anumită limită este necesară şi nu se poate face decît cu o rezistenţă mare din partea ei. În alte locuri, capsula fibroasă e mai subţire, avînd o textură mai rară, în care se pot distinge sisteme de fibre mai mult sau mai puţin orientate după felul tracţiunilor care se exercită numai la anumite mişcări. Ea se reduce pe alocuri, pînă la dispariţie completă, cavitatea articulară rămînînd închisă doar de stratul intern, foarte subţire, format de membrana sinovială. Aceasta herniază şi îmbracă formaţiunile vecine articulaţiei, adică tendoanele, şi se strecoară pe sub muşchii periarticulari formînd funduri de sac sau pungi sinoviale. Ele au un rol mecanic important, fiindcă înlesnesc alunecarea tendoanelor şi muşchilor peste articulaţie şi funcţionează totodată ca rezervoare ale lichidului care se acumulează în timpul repausului.

Pentru ca sinoviala să nu fie prinsă între suprafeţele articulare în timpul mişcărilor, se diferenţiază *muşchii capsulari* sau *muşchii tensori ai capsulei articulare* care se inseră pe aceste funduri de sac, întinzîndu-le la momentul oportun.

Fibrele capsulare, ca şi ligamentele capsulare, prezintă o *structură traiectorială*, determinată de tracţiunile ce se manifestă asupra lor, produse de mişcările variate pe care le execută articulaţia.

Există *fibre longitudinale* care continuă traiectoriile similare din periost, produse prin mişcările de flexie şi extensie, care întind capsula în axul său longitudinal. Există apoi fibre oblice pe faţa anterioară şi posterioară a articulaţiei, sub acţiunea mişcărilor de rotaţie externă şi internă, în care caz fibrele respective se încrucişează. Cînd mişcarea de răsucire este puternic exercitată, fibrele colagene îşi măresc foarte mult oblicitatea, pînă se aşază transversal pe axa capsulei, devenind astfel *circulare*. În acest caz apar aşa-numitele *ligamente orbiculare*. Cînd aceste fascicule capsulare se ţes strîns în peretele capsulei, se transformă într-o membrană fibroasă.

Deosebit de ligamentele capsulare se dezvoltă în părţile laterale ale articulaţiilor *ligamentele funiculare*, care limitează mişcările de lateralitate. Sînt de obicei *ligamente extraarticulare*, adică în afara şi la oarecare distanţă de capsula articulară.

În interiorul anumitor articulaţii se dezvoltă ligamente care măresc siguranţa mişcărilor, cum sînt *ligamentele încrucişate* ale genunchiului sau *ligamentele interosoase* din subastragaliană, pe care le îmbracă sau nu sinoviala articulară. Un exemplu tipic de ligament intraarticular îl constituie *ligamentul coxo-femoral* din articulaţia cu acelaşi nume, cunoscut şi sub numele de ligamentul rotund. În unele cazuri, tendoanele unor muşchi pătrund în capsula articulară (cum este tendonul bicepsului brahial, care intră în articulaţia scapulo-humerală), îmbrăcîndu-se cu sinoviala, ce se prelungeşte, sub influenţa mişcărilor de-a lungul tendonului, funcţionînd ca o teacă sinovială ca să micşoreze frecarea. Fiziopatologia periartritei scapulo-humerale este legată şi de aceste prelungiri ale sinovialei.

În menţinerea contactului dintre suprafeţele articulare mai intervin, deosebit de aceste ligamente pasive, care uneori se dovedesc insuficiente, şi muşchii periarticulari. Ei funcţionează ca ligamente active, tonice, şi unii dau chiar fascicule care au şi o inserţie capsulară. Astfel, la articulaţia scapulo-humerală, musculatura este aceea care menţine congruenţa articulară, deoarece aici ligamentele sînt slab dezvoltate din cauza marii mobilităţi a acestei articulaţii. Această legătură activă permite menţinerea în contact a extremităţilor articulare, dar îngăduie şi o amplă mobilitate articulară cît timp integritatea aparatului neuro-muscular este intactă.

Din punct de vedere funcţional, ligamentele articulare se grupează în ligamente ajutătoare, care consolidează legătura dintre oase, şi ligamente frenatoare, care frînează mişcările pînă la o limită peste care luxaţia, adică pierderea contactului dintre suprafeţele articulare, devine iminentă. În acelaşi sens există cupluri de ligamente, cum sînt ligamentele încrucişate la genunchi; unul din ele limitează mişcarea într-un sens, iar celălalt în sens contrar.

I. M. Belousova a făcut o serie de experienţe pe cîini, încercînd să afle în ce măsură ligamentele articulare se refac după secţiune, şi care este valoarea funcţională a ligamentoplastiilor cu fascia lata.

Experienţele au arătat că ligamentele secţionate sau extirpate nu se mai refac, iar în porţiunile respective apare o proliferare de ţesut conjunctiv fibros, care se densifică cu timpul şi formează fascicule dense. Acestea din urmă, deşi se îngroaşă, nu ajung vreodată la structura unor ligamente adevărate, iar fibrele colagene care intră în constituţia lor sînt dispuse dezordonat.

Fascia lata folosită pentru ligamentoplastii se necrozează parţial după 15 zile. Elementele conjunctive pătrund din toate direcţiile în porţiunile necrozate şi duc la o dispoziţie haotică de fibre. Benzile de fascie îşi pierd cu timpul specificitatea şi se unesc cu ţesutul conjunctiv fibros dens din jurul articulaţiilor. Nu au fost găsite niciodată, după ligamentoplastii cu fascie, formaţiuni care să aibă structura ligamentelor articulare. Numai într-un singur caz, fasciculele longitudinale de ţesut conjunctiv aminteau întrucîtva de structura ligamentelor articulare.

Valoarea funcţională a ţesutului conjunctiv dens, fibros, cu fibrele dispuse haotic, care se întîlneşte în locul ligamentelor, nu este satisfăcătoare. O primă concluzie practică ce se poate trage este aceea de a avea totdeauna, în intervenţiile chirurgicale, o atitudine cît mai conservatoare în ceea ce priveşte ligamentele articulare, care trebuie păstrate intacte. Tot pentru acest motiv, unul din noi (Rădulescu) armează totdeauna fascia lata, folosită pentru ligamentoplastii în leziunile ligamentare, cu fir metalic după o tehnică ce va fi descrisă la timpul ei, pentru a asigura viitorului ligament o bună rezistenţă şi o mai mare valoare funcţională.

Sinoviala. Stratul intern al capsulei articulare poartă numele de sinovială. De la Bichat (1800) se consideră în mod greşit sinoviala drept seroasă, ca pleura sau ca pericardul. *Echivalarea sinovialei cu o seroasă nu este cu nimic îndreptăţită, fiind vorba de două formaţiuni de origine embriologică diferită.*

Sinoviala este alcătuită dintr-o stromă conţinînd celule. Stroma prezintă fibre colagene orientate în sensul tracţiunilor mecanice şi nu are fibre elastice. Acolo unde sînt puţin numeroase, are oarecum aspectul de aponevroză. Cele mai multe celule sînt cele histiocitare, mari, clare, mai mult sau mai puţin stelate. Un număr mai mic dintre ele sînt fibroblaşti. Celulele se înmulţesc spre suprafaţa internă unde se dispun în planuri neregulate, *dar nu formează niciodată un înveliş continuu, aranjat pe o bazală, ca la o seroasă.*

Histiocitele se comportă ca elemente ale sistemului reticulo-histiocitar şi sub influenţa iritaţiilor diverse devin fagocitare şi migratoare. Aceste elemente pot emigra izolat, ca leucocitele, sau se pot deplasa în masă, legate unele de altele pînă se fixează de suprafeţele extremităţilor osoase oarecum denudate, creînd un ţesut conjunctiv lax, un adevărat *panus*.

Celulele sinovialei generează mari cantităţi de hialuronaţi bogaţi în mucină, explicîndu-se astfel originea mucusului din lichidul sinovial.

Filogenetic, sinoviala este un ţesut conjunctiv într-un stadiu mai puţin evoluat decît cartilajul. Într-adevăr, şi biochimic există multe asemănări între substanţa fundamentală a stromei ei şi aceea a cartilajului.

Sinoviala nu este un organ, ci un ţesut conjunctivo-histiocitar.

Fiziologia şi fiziopatologia sa vor fi deci conjunctivale, încît cavitatea sinovială nu este altceva decît o vastă lacună conjunctivală, în continuitate cu circulaţia lichidiană extraarticulară.

Sinoviala se întinde pe toată faţa profundă a capsulei articulare, constituind, uneori ea singură, peretele capsulei, acolo unde lipseşte stratul fibros extern al acesteia. Ea se opreşte la limita cartilajului articular, care nu este deci acoperit de sinovială, decît spre marginea sa (fig. 37). În fundurile de sac sinoviale, precum şi în unele locuri unde congruenţa articulară nu este perfectă, sinoviala se acumulează ca să umple golurile cînd articulaţia stă în repaus. Uneori, la reluarea bruscă a mişcărilor trosnesc încheieturile din cauza frecării cartilajelor neumectate suficient şi din cauza trecerii bruşte a sinoviei din fundurile de sac în articulaţie. Sinoviala joacă rolul unui element plastic, fiindcă umple spaţiile care se formează în anumite mişcări între extremităţile articulare.

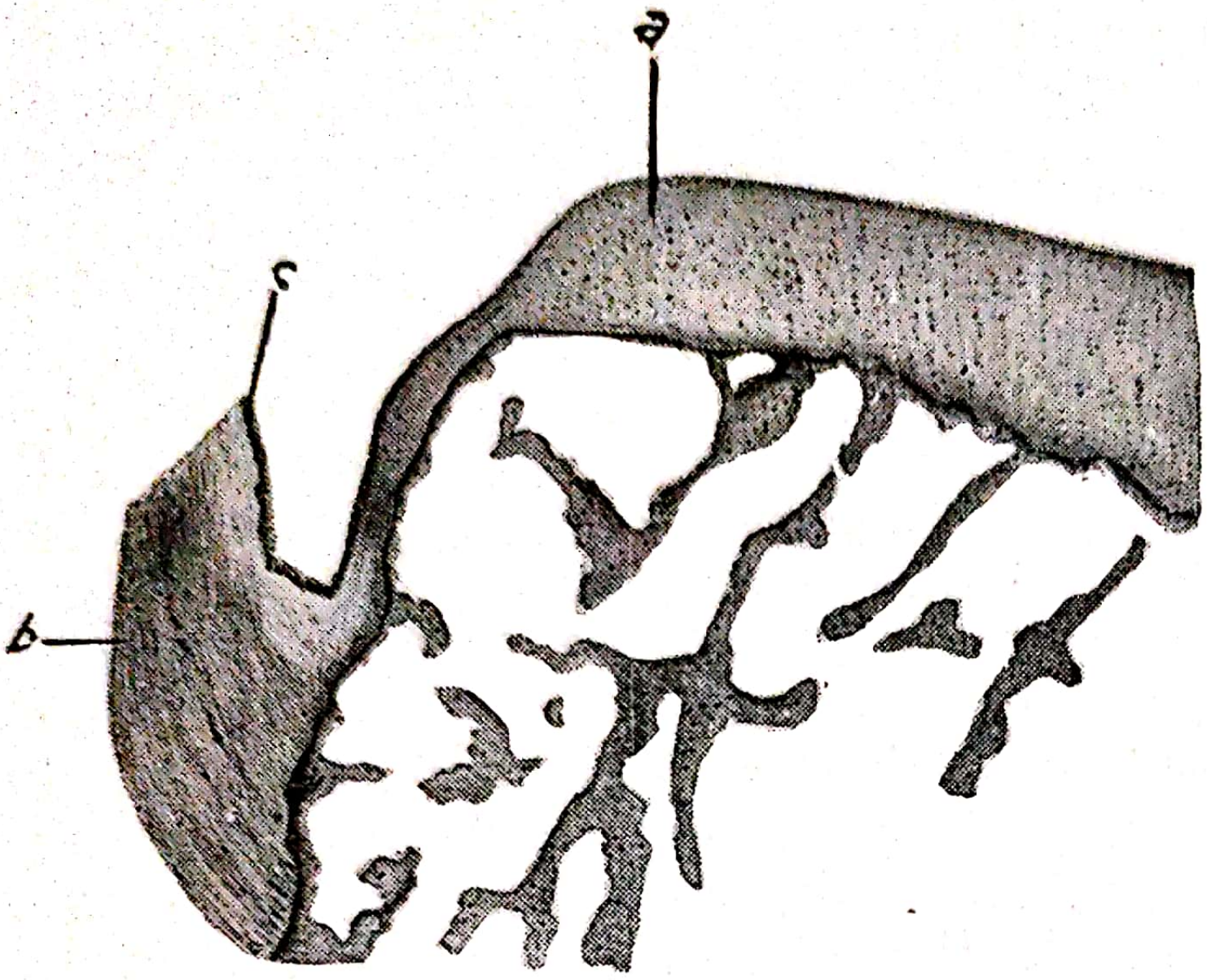

a — cartilaj articular, *b* — capsulă; *c* — sinovială.

Fig. 37. — Secţiune verticală la nivelul platoului tibial, arătînd terminaţia sinovialei în vecinătatea cartilajului articular:

În afara fundurilor de sac, care reprezintă prelungirile externe ale sinovialei, mai sînt şi prelungiri interne, intraarticulare, sub forma unor ciucuri foarte bine vascularizaţi, numiţi *vilozităţi sinoviale*, sau a unor cute pline cu ţesut grăsos, numite *plici adipoase*.

Dacă prelungirile sinoviale (franjurile) au o importanţă oarecare în mecanica articulară, prin faptul că se pot strecura în unele spaţii ca să asigure vidul articular, rolul lor mai însemnat este însă unul biologic, fiindcă fac parte din aparatul absorbant al articulaţiei. Fiind foarte bine vascularizate şi bogate în ţesut adipos, servesc în mod normal la primenirea lichidului sinovial prin absorbţie.

În stări patologice cronice, vilozităţile sinoviale şi plicile adipoase se hipertrofiază mult. În inflamaţiile acute articulare se congestionează, se edemaţiază şi prin funcţia lor de absorbţie pot disemina infecţia, generalizînd-o. Astfel se explică gravitatea artitelor infecţioase acute. Dacă o capsulă articulară fibroasă poate constitui o barieră în calea întinderii infecţiei articulare la ţesuturile vecine, vilozităţile, fiind bogate în vase, pot uşura septicemiile în cazuri de artrite acute.

Lichidul sinovial nu este un produs de secreţie al sinovialei; aceasta neavînd celule secretorii, ca seroasele propriu-zise, ea are o dublă origine. Este formată într-o oarecare măsură din transsudatul de lichid plasmatic, care ajunge în articulaţie, trecînd, atît prin pereţii capilarelor perisinoviale pînă la sinoviala care e permeabilă în ambele sensuri, cît şi prin pereţii vilozităţilor. La formarea lui mai contribuie în special produsele de descuamaţie de pe faţa superficială a sinovialei, dar mai ales de pe aceea a cartilajelor articulare şi care rezultă prin frecare în timpul mişcărilor. *Mişcarea constituie factorul principal al producerii de sinovie*, deci *mişcarea este mijlocul prin care se asigură hrana* cartilajelor, iar imobilizarea duce la încetarea producerii lichidului sinovial, prin urmare la leziuni şi distrofii cartilaginoase.

Lichidul sinovial are culoarea uşor gălbuie, este vîscos, transparent, are un pH în jurul lui 7,4 şi o densitate de 1,008 — 1,010. Compoziţia sa citologică este următoarea: monocite 47%, limfocite 25%, granulocite 7%, celule neclasificate 2%.

Majoritatea celulelor au proprietăţi fagocitare.

Studiul compoziţiei chimice ne arată că, spre deosebire de plasma sanguină, lichidul sinovial are mai puţine protide totale (15—21 g) şi mai puţină glucoză, dar conţine cloruri în cantitate mai mare. Aceasta s-ar explica prin faptul că sinoviala, fiind o membrană semipermeabilă, asigură articulaţiei, prin echilibrul de membrană (Donnan), restabilirea echilibrului osmotic, scăderea protidelor fiind compensată printr-un exces de molecule de NaCl.

Vîscozitatea lichidului articular şi menţinerea echilibrului osmotic depind în mare măsură şi de prezenţa mucinei. Aceasta rezultă din combinarea unei proteine cu un polizaharid: acidul hialuronic. Conţinutul în acid hialuronic al lichidului sinovial se poate evalua pe cale chimică, dozînd acetilglucozamina eliberată prin degradarea sa enzimatică.

Pe lîngă rolul nutritiv pentru cartilajul articular, lichidul sinovial mai are şi rolul mecanic de lubrifiant, indispensabil mişcărilor articulare. Normal se găseşte în cantitate foarte redusă, interpunîndu-se între suprafeţele lunecoase ale articulaţiei. Mărind adeziunea dintre aceste suprafeţe, micşorează considerabil frecarea cartilajelor diartrodiale, deoarece alunecarea se face în grosimea acestui strat de lichid interpus. Prin rostogolirea moleculelor sale, alunecarea se transformă astfel, încît nu mai are loc o frecare, ci o mişcare comparabilă cu aceea care se face pe bile.

Permeabilitatea, mai ales a sinovialei normale, este foarte puţin cunoscută. Trecerea diverselor substanţe introduse parenteral sau pe cale digestivă a putut fi controlată prin administrare de citrat de fier, salicilat de sodiu, suspensii coloidale de aur, sulfamide etc., care au fost apoi detectate în mediul sinovial. State Drăgănescu şi A. Lisievici-Drăgănescu au făcut valoroase experienţe asupra permeabilităţii articulare la salicilat de sodiu, iodură de potasiu, albastru de metilen şi neosalvarsan.

Proprietatea sinovialei de a permite difuzarea lichidelor intraarticulare la exterior a fost studiată de asemenea introducîndu-se în articulaţie diverse substanţe, ulterior detectate în sînge: proteine, soluţii coloidale. Aceste experienţe au demonstrat, printre altele, că mobilizarea activă sau pasivă grăbeşte resorbţia lichidelor intraarticulare, mărind proprietatea sinovialei de a permite exoosmoza. Această proprietate este în raport cu starea trofică şi vasomotorie a capsulei şi sinovialei, şi poate fi influenţată prin blocaje anestezice ale terminaţiilor din care pleacă ramurile articulare sau prin injecţii intraarticulare de adrenalină. Macrofagele joacă un rol important în absorbţia şi evacuarea particulelor solide, care urmează apoi calea limfatică.

Permeabilitatea sinovialei este mărită de hialuronidazele de origine testiculară, în timp ce derivaţii vitaminei P şi ai histaminei o micşorează. Heparina administrată pe cale articulară scade uşor permeabilitatea, iar pe cale venoasă o micşorează puternic. Ultrasunetele măresc permeabilitatea sinovialei, ca şi razele ultrascurte oligotermice.

În condiţii patologice, sinoviala reacţionează ca un ţesut conjunctivo-histiocitar, iar spaţiul sinovial ca un spaţiu conjunctivo-lacunar.

Cavitatea vîrtuală sinovială participă la toate modificările chimice şi fizico-chimice ale mediului conjunctiv ambiant. Edemul de natură mecanică, renală sau inflamatorie invadează şi cavitatea articulară şi, dacă lacunele sînt vaste, ia aspect de revărsat. Dacă edemul este considerabil lichidul se acumulează în articulaţie, pînă cînd capsula destinsă dezvoltă o presiune mecanică capabilă să neutralizeze presiunea hidraulică a lichidului intraarticular. Acest fapt atrage atenţia asupra utilităţii pe care o poate avea uneori bandajul compresiv şi în anumite revărsări de lichid intraarticular, ca element terapeutic. Cunoscînd aceste lucruri vom înţelege, de asemenea, de ce puncţia evacuatoare este urmată de reconstituirea revărsatului şi de ce artrotomia, atunci cînd este indicată, favorizează o scurgere continuă.

Cînd un lichid (sînge, exsudat sau transsudat) se acumulează într-o articulaţie, aceasta devine foarte dureroasă. Prezenţa lichidului în articulaţie face să bombeze fundurile de sac ale capsulei articulare, ştergînd astfel depresiunile normale ale regiunii. La articulaţia genunchiului, rotula este împinsă anterior de masa de lichid, peste care pluteşte. La percuţie, după tehnica cunoscută, se produce „şocul rotulian". Dacă lichidul acumulat este în cantitate mare, articulaţia, prin acţiunea reflexă a musculaturii periarticulare, ia o atitudine caracteristică de flexie, cavitatea articulară oferind astfel cel mai mare volum posibil, dar mai ales pentru că la partea posterioară se află un număr foarte mare de elemente senzitive, care sînt cruţate în acest fel, înlăturîndu-se durerea. Lichidul poate întrerupe contactul dintre suprafeţele articulare, lărgind spaţiul interosos, fapt care se poate constata prin examen radiografic.

Termenul de cavitate articulară este potrivit numai pentru o articulaţie bolnavă plină cu lichid, pentru că articulaţia normală reprezintă un spaţiu virtual. Denivelările periarticulare determinate de presiunea atmosferică dispar cînd se introduce prin puncţie aer, ca în artropneumografie, sau o substanţă medicamentoasă cu scop terapeutic.

Corpii străini şi elementele iritante inflamatoare produc o proliferare masivă a sinovialei, care duce la redori articulare, uneori foarte strînse. Iată de ce nu trebuie lăsate drenuri în artritele acute operate şi este de recomandat să se facă artrotomia, simplă, urmată apoi de mobilizare activă, care asigură nutriţia articulaţiei (procedeul lui Willems).

Factorii iritanţi intra articulari produc o multiplicare activă a celulelor sinoviale, care îşi dobîndesc proprietatea lor migratoare şi fagocitară. Particulele de cărbune sau de oxid de fier coloidal, introduse experimental, sînt înglobate de histiocite, care se retrag în fundul sinovialei şi trec apoi în vasele şi ganglionii limfatici, unde pot fi regăsite. Fragmentele osoase care nu pot fi fagocitate sînt incapsulate şi înglobate de celule histiocitare, ca la nivelul epiploonului.

Unele histiocite se eliberează complet şi se comportă ca leucocite, dar cele mai multe nu se eliberează, ci se îngrămădesc în jurul numeroaselor capilare de neoformaţie care se etalează pe suprafaţa erodată a cartilajului, putînd obstrua pierderea de substanţă.

Sinoviala are posibilitatea de a se condrifica. Prelungirea sinovială care acoperă o porţiune distrusă a cartilajului articular se poate transforma în ţesut fibro-cartilaginos, ceea ce constituie un bun înlocuitor de cartilaj.

Sinoviala se arată a fi astfel cel mai indicat material de acoperire a extremităţilor osoase în artroplastii, dacă am putea să o avem la dispoziţie.

În cazurile de imobilizare totală a articulaţiei, ea redevine un ţesut conjunctivo-histiocitar tînăr, care proliferează şi ajunge puţin cîte puţin să umple cavitatea. Dacă imobilizarea se prelungeşte foarte mult, ţesuturile îmbătrînesc, devin dens conjunctive şi se ajunge astfel la o anchiloză fibroasă strînsă, ireversibilă.

Dacă este înlăturată pe cale chirurgicală, sinoviala se reconstituie ușor. Dacă se rezecă o parte, regenerează prin ea însăși și prin țesutul conjunctiv vecin, iar dacă se rezecă în totalitate, regenerează numai prin ultimul. Experimental s-a demonstrat pe cîine că o rezecție totală de sinovială este urmată după 15 zile de o reconstituire completă, iar după 108 zile, nici histologic nu se mai poate face diferențierea. Sinovectomiile cu scop terapeutic se pot face, deci, fără nici un inconvenient, și ele pot fi de mare folos în sinovitele cronice și în revărsările cronice sau recidivante.

Uneori factorii irtanți, de obicei mecanici și mai rar inflamatori, pot îndrepta evoluția sinovialei spre țesut cartilaginos. Condromatoza articulară pare că rezultă printr-un proces de acest fel. Sinoviala apare acoperită de plăci fibro-cartilaginoase pediculate sau libere, unele din ele fiind calcificate la interior și învelite cu un strat cartilaginos la exterior.

Discurile și meniscurile. În unele articulații, deoarece suprafețele articulare ale extremităților osoase nu se adaptează perfect în anumite atitudini, se dezvoltă pentru menținerea congruenței niște formațiuni fibro-cartilaginoase numite (după forma pe care o au), fie discuri, cînd sînt oarecum rotunde și uniform de groase, fie meniscuri, cînd sînt semilunare și cu grosimi diferite. Ele acționează ca niște resorturi, datorită compresibilitățiilor elastice, ceea ce mărește mult suplețea articulară.

Articulația temporo-mandibulară dispune de un disc care se mobilizează o dată cu extremitatea osoasă, făcînd ca articulația să aibă o mișcare de translație și de propulsie.

Articulația genunchiului dispune de două meniscuri, unul extern în formă de 0 și unul intern în formă de C. Meniscul, în afară de funcția de a-stabili un contact perfect între suprafețele articulare ale extremităților osoase, mai are și pe aceea de a răspîndi un strat de lichid sinovial lubrifiant pe suprafețele articulare și de a fi amortizor de șoc în mișcările de hiperflexie și de hiperextensie.

Dacă în structura meniscului ar intra numai cartilaj sau fibro-cartilaj, el ar fi omogen, dar nu ar mai putea suporta presiunile prea mari. Nefiind strict cartilaginoase, meniscurile posedă o elasticitate și o deformabilitate mai mare decît a cartilajului obișnuit; prezența vaselor în stroma lor le face neomogene ceea ce le expune la leziuni degenerative și la rupturi prin traumatisme.

Partea internă a meniscului nu conține vase, dar în partea capsulară acestea sînt abundente. Astfel se explică lipsa hemoragiei intraarticulare consecutivă rupturilor de menisc, care respectă regiunea juxtacapsulară.

Într-o lucrare prezentată la Academia R.P.R. (Rădulescu, Crăciun, Pambuccian, Doboșiu) s-au stabilit unele aspecte interesante ale structurii intime a meniscurilor genunchiului.

Vascularizarea în meniscuri este normal asigurată de mai multe trunchiuri arteriale care vin dinspre capsulă și pătrund în meniscuri de la periferie spre centru; unele arteriole, cele penetrante, sînt orientate oblic, atît în raport cu implantarea meniscurilor pe capsulă, cît și în raport cu fețele meniscului. Trunchiurile acestea au un traiect slab ondulat, se ramifică rapid și regulat. Rezultă o arborizație penicilată, lent divergentă, mai răsfirată în planul antero-posterior decît în cel cranio-caudal, în conformitate cu condițiile anatomice posibile.

Traiectul altor arteriole apare foarte des ondulat lîngă capsulă, către unghiul pe care-l face meniscul cu capsula, luînd un aspect de resort sau de spire destul de apropiate; aceste arteriole provin din trunchiurile subsinoviale învecinate. Formațiunile acestea vasculare, mai ales cele juxtacapsulare și cele superficiale, pot avea uneori o densitate atît de mare, încît se formează adevărate buchete și ghemuri vasculare. Ele au o atmosferă conjunctivă fibro-celulară proprie. Chiar și pachetele de fibre iau aci un aspect particular, apărînd oarecum încercuite de ramuri vasculare. Vasele pot reprezenta, în mecanica articulară, cordoane relativ dure, care se rostogolesc, apăsînd, strivind și dislocînd structurile fibrilare pînă la rupere. O dată cu vasele se ramifică *septurile meniscale*; acestea diferă de țesutul meniscal propriu-zis prin finețea fibrelor, apropierea celulelor, laxitatea țesăturii, hidratarea și bazofilia crescută. Această atmosferă de țesut conjunctiv, de stromă perivasculară, reprezintă o structură funcțională cu totul deosebită de structurile fibro-lamelare proprii meniscurilor. Asemenea deosebiri se repetă oarecum simetric și sistematic, în raport cu grosimea și distribuția vaselor, creînd linii de neomogenitate care diverg către cele două fețe ale meniscurilor. Chiar în condiții normale, prin prezența vaselor, a atmosferei lor stromatice și a fibrelor inegale, rezultă un fapt de primă importanță: meniscul nu este perfect omogen sau, mai bine-zis, meniscul nu este suficient de omogen. Această neomogenitate nu se vădește și nu devine practic eficace decît în anumite condiții de mecanică articulară forțată. Meniscul ajunge astfel să reprezinte două lame, una superioară, alta inferioară, unite prin vîrful lor, intraarticular, ca și prin baza lor capsulară. Aceste două lame sînt proporțional mobile una pe alta, deoarece ele nu realizează un tot omogen. Cea mai întinsă sau cea mai trasă și apăsată se poate rupe.

În fine, mai există de asemenea o inegală repartiție a pachetelor fibro-lamelare normale mergînd de la capsulă și marginea liberă. Pe laturile lungi ale triunghiului isoscel se găsesc fibrele cele mai voluminoase. Dimpotrivă, spre vîrf și spre mijloc se află fibrele cele mai subțiri.

Un rol mecanic de menținere în contact și de adaptare a extremităților articulare au și bureletele articulare fibro-cartilaginoase, care se inseră prin baza lor la periferia cavităților articulare, contribuind la mărirea acestora și la crearea unei margini elastice amortizoare de șoc. Aceste formațiuni se află la cotil și la cavitatea glenoidă. Membrana sinovială se oprește la marginea acestor formațiuni fibro-cartilaginoase, așa cum face și la cartilajele articulare. Ele provin din țesut mezenchimatos și au aproape aceeași structură ca și meniscurile, de unde și denumirea pe care unii o dau meniscurilor, spunîndu-le *fibro-cartilaje interarticulare*, iar bureletelor *fibro-cartilaje periarticulare*.

Inervația articulațiilor. Extremitățile osoase, capsula, ligamentele și sinoviala sînt numai elementele pasive ale articulațiilor. Ele nu ar putea funcționa dacă nu ar fi dotate cu un bogat aparat nervos. În cazurile patologice, prezența lui este evidentă prin durerile puternice pînă la sincopă pe care le are bolnavul în momentul cînd se fac rupturile de menisc sau cînd șoarecii articulari blochează articulația, precum și prin durerile vii și tenace în artrite ori atunci cînd lichidul intraarticular pune în tensiune capsula.

În jurul unei articulații interfalangiene se găsesc în mod obișnuit 15 proprioceptori periarticulari, dar în jurul primei articulații distale a indexului, care este, după cum se știe, degetul sensibilității, sînt 22, iar în jurul articulației cotului sînt 96. Se poate afirma, pe drept cuvînt, că ligamentele articulare sînt tot atît de bogate în receptori senzitivi, ca și tegumentele, încît articulația ne apare ca un adevărat organ senzorial periferic. Histologic se disting mai multe tipuri de receptori articulari:

— expansiuni libere sau descoperite, de forma unor arborații foarte variate ca aspect, ce se reunesc într-o ramusculă senzitivă mielinizată și care sînt destinate sensibilității generale și în special sensibilității dureroase;

— corpusculii lui Golgi-Mazoni și corpusculii lui Krause, care se găsesc în capsulă și în jurul tendoanelor ce se inseră la nivelul articulațiilor, și al căror stimulent principal este presiunea;

— organele lui Ruffini, care se continuă cu fibre capsulo-ligamentare sau periostice, ceea ce le face foarte sensibile, în special la tracțiuni și deformații mecanice;

— corpusculii lui Timofeev, mai ales în jurul ligamentelor;

— corpusculii paciniformi mici (Vater-Pacini) din sinovială și periost, similari acelora din tegumentele periarticulare, servesc la perceperea presiunilor profunde. Receptorii paciniformi sînt sensibili și la variațiile de pH. În mediu acid, partea lor centrală se tumefiază și capătă un aspect vitros, în timp ce în mediu alcalin se produc precipitații granulare;

— fusurile neuro-musculare, prezente în mușchii din imediata vecinătate.

După cum se vede, receptorii articulari sînt numeroși și polivalenți, Ei înregistrează schimbările cele mai variate: termice, mecanice, chimice. osmotice etc. Tracțiunile, presiunile, forfecările etc. sînt înregistrate de baroceptori, modificările osmotice de osmoceptori, iar cele chimice de chemoceptori. În plus, au un rol important kinestezic, deoarece prin presiunile exercitate asupra organelor lui Ruffini și asupra corpusculilor lui Golgi se transmit în regiunea diencefalică impulsuri care, controlate de scoarță, dau noțiuni asupra atitudinii, sensului și amplitudinii deplasării segmentelor. Pe lîngă ochi și canale semicirculare, proprioceptorii articulari și periarticulari aduc o indispensabilă contribuție în orientare, în modificările menținerii echilibrului și realizării corecte a mișcărilor.

Experimental, Rauber a reușit încă din 1867 să facă o ablație de proprioceptori, realizînd astfel pentru un timp, o ataxie senzorială.

După o rezecție articulară artroplastică, neoartroza are nevoie de un timp oarecare pentru ca mecanismele nervoase compensatoare, care se formează, să asigure o readaptare funcțională (Payr, Frey).

Inervația articulațiilor provine de la nervi micști, care inervează concomitent mușchii, oasele și chiar tegumentele regiunii respective. Din această cauză, toate mișcările forțate atrag o contracție reflexă a mușchilor antagoniști, care protejează articulația.

Cînd articulația se flectează, extensorii intră și ei în acțiune prin contracție tonică, așa cum știm că cere legea contracției sinergice a agoniștilor și antagoniștilor. Cînd acest reflex este afectat, articulația poate fi expusă la mișcări anormale, așa cum se întîmplă în caz de alterare a sensibilității profunde în tabes, siringomielie și alte artropatii de origine nervoasă.

În general, se poate afirma că durerea articulară poate fi provocată de toți factorii iritanți ai terminațiilor nervoase. Ca manifestare, durerea de origine sinovială este lancinantă, intensă, difuză în întreaga articulație. Dimpotrivă, durerea capsulară și ligamentară este mai puțin acută și localizată.

Musculatura. Pentru a putea funcționa, o articulație cu inervație normală are nevoie de elementul activ, care este motorul muscular. Deseori, leziunile articulare încep să se manifeste prin modificări de tonus muscular sau invers, leziunile musculare determină leziuni și deformări articulare.

În artritele inflamatorii pornesc reflexe nocive de la nivelul articulației dureroase, care provoacă o contracție a tuturor grupelor musculare ce imobilizează astfel articulaţia. Fenomenele articulare locale se însoţesc totdeauna de reacţii musculare hipertonice, contracţii şi impotenţa contracţiei selective, atrăgînd pe plan clinic o stare variabilă de contractură, o atitudine antalgică şi chiar o micşorare a spaţiului dintre extremităţile osoase. O dovadă o constituie interceptarea arcurilor reflexe prin novocainizare articulară sau musculară (Vişnevski, Leriche, Ingelrans), care desfiinţează şi contractura şi atitudinea antalgică.

Tulburările de tonus duc la miotrofii mai mult sau mai puţin întinse, fără degenerescenţă, care interesează în special extensorii supraiacenţi articulaţiilor. Pot rezulta şi pareze incomplete sau parţiale ale acestora.

Este posibil ca iritarea filetelor simpatice şi cerebrospinale să provoace modificarea funcţiei centrilor spinali, prin intermediul unor fenomene vasculare. Vasa vasorum şi vasele cornului anterior suferă, ca şi membrul lezat, perturbări vasoconstrictive, care determină o hiperexcitabilitate sau scădere a funcţiilor nervoase, ştiut fiind că starea de hipertonie sau hipotonie depinde de frecvenţa influxurilor aferente (Wyss).

Participarea reţelei vasculare la procesul de amiotrofie este net susţinută şi de observaţia clinică frecventă, că muşchii extensori sînt mai intens interesaţi de aceste alterări decît muşchii flexori, deoarece ultimii dispun de o reţea vasculară mai bogată şi deci de posibilităţi mai mari de nutriţie şi oxigenare (Fischer).

Pierderea de apă a muşchilor extensori (cvadricepsul) în astfel de împrejurări este mare, şi amiotrofia se pune imediat în evidenţă, chiar la cîteva ore după apariţia lichidului intraarticular. Se consideră că hipotonia musculară imediată se datoreşte apariţiei histaminei, care ar influenţa terminaţiile nervoase simpatice, deci circulaţia.

MUŞCHIUL

(Noţiuni de embriologie, histologie, fiziologie şi fiziopatologie a muşchilor striaţi şi a anexelor lor)

Cunoaşterea diferitelor forme de acţiune şi sincronizare musculară, pe cît posibil, este indispensabilă tuturor celor preocupaţi de probleme practice legate de terapia musculară. Transplantările tendino-musculare, precum şi alcătuirea programelor de gimnastică medicală, de reeducare musculară, nu vor putea fi corect concepute dacă nu se cunosc deosebirile funcţionale ale muşchilor asupra cărora urmează să se intervină.

Una dintre cele mai bune definiţii care se poate da muşchiului este aceea propusă de Lapique: „muşchiul este un organ diferenţiat care produce, prin contracţie, lucru mecanic".

Funcţia normală sau patologică a muşchilor are un rol foarte important pentru economia organismului, şi mai ales pentru statică, locomoţie şi prehensiune.

NOŢIUNI EMBRIOLOGICE

Muşchii striaţi ai corpului omenesc se formează pe seama mezenchimului. O bună parte iau naştere în dreptul mijlocului foiţei interne a somitului, acolo unde somitul vine în raport cu coarda dorsală şi unde ia naştere procesul de diferenţiere a mezodermului. Celulele acestei regiuni se diferenţiază, luînd o formă specială, şi poartă numele de mioblaşti, iar întreaga regiune descrisă ia numele de *miotom* sau *miomer*.

Miotoamele sînt despărțite de formațiuni mezenchimatoase numite miosepte.

Din aceste lame miotomice va lua naștere musculatura dorsală și ventrală a trunchiului (fig. 38).

O altă parte a mușchilor corpului, și anume mușchii capului, ai gîtului, ai pielii și ai membrelor, iau naștere din mezenchimul care apare din sclerotomul situat sub miotom.

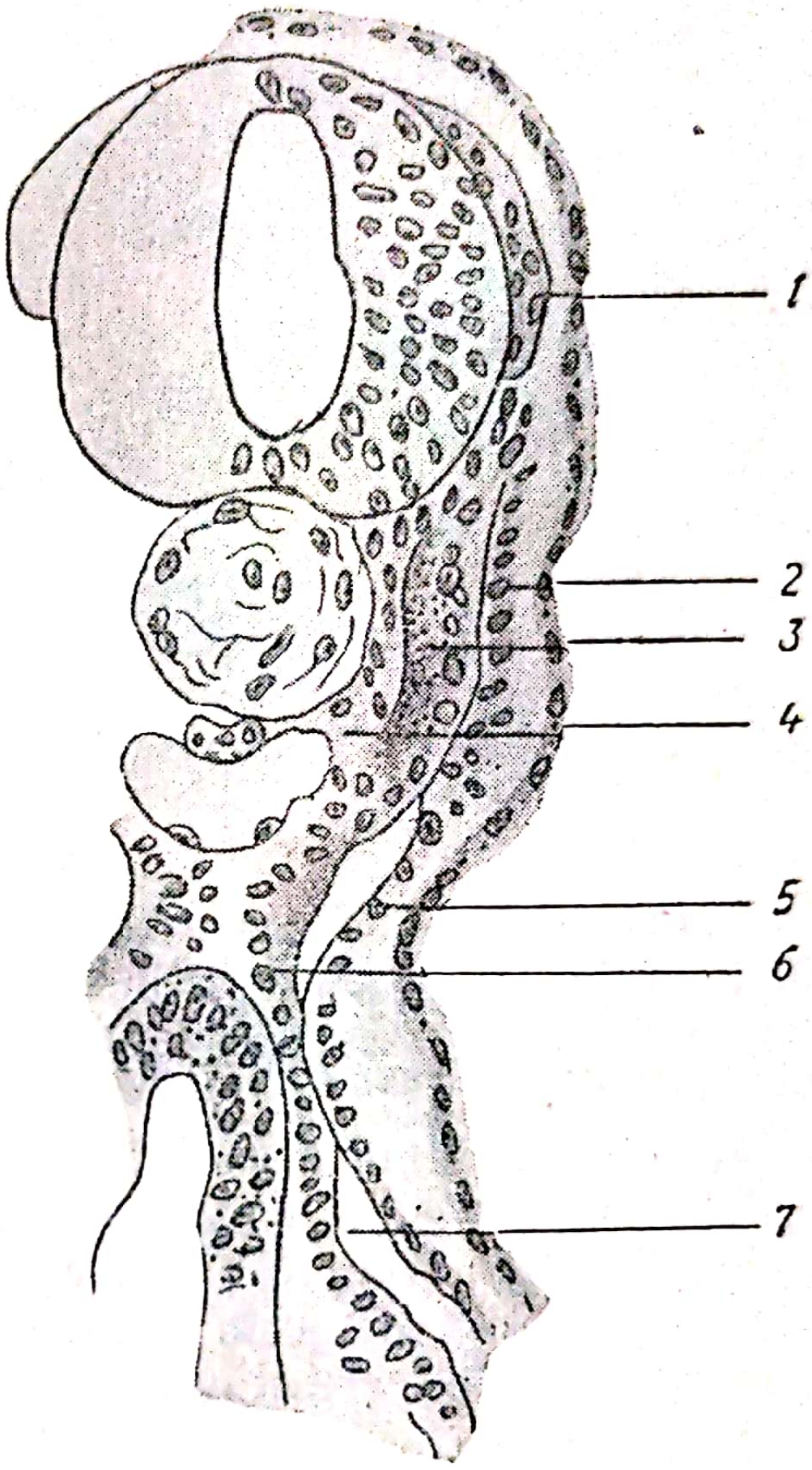

1 — ganglion spinal; 2 — lama dermală; 3 — miotom, 4 — sclerotom, 5 — somatopleura; 6 — splanhnopleura; 7 — celomul.

Fig. 38. — Secțiune prin extremitatea cranială a unui embrion de *Priusturus melanostomus*.

ELEMENTELE COMPONENTE ALE MUȘCHIULUI

Corpul muscular. O fibră musculară striată se prezintă ca o prismă, datorită compresiunii reciproce în interiorul mușchiului, și de aceea secțiunea transversală a unui mușchi ne apare sub forma unor poligoane (fig. 39). Grosimea celor mai fine fibre este de 10 μ. Lungimea fibrelor este în medie de 3 cm.

Nu există nici un raport între lungimea fibrei și grosimea ei; fibre foarte lungi pot fi foarte subțiri, iar fibre scurte pot avea grosimi apreciabile.

S-a afirmat că numărul fibrelor musculare nu se mai modifică după naștere, iar mărirea lor în diametru s-ar datori diviziunii și deci înmulțirii miofibrilelor (Siegelbauer).

Mușchii au o culoare roșie, datorită hemoglobinei sanguine, dar fibrele musculare sînt unele roșii și altele albe. Fibrele roșii conțin o cantitate mai mare de hemoglobină și de sarcoplasmă, și o cantitate mai mică de miofibrile. Fibrele albe conțin o cantitate mai mică de hemoglobină și de sarcoplasmă, și o cantitate mai mare de miofibrile; au posibilitatea de a se contracta mai rapid. Fibrele roșii, cu contracție lentă, au o cronaxie de două sau de trei ori mai mare decît mușchii palizi cu contracție rapidă.

O fibră musculară este formată dintr-o membrană numită sarcolemă, sub care se găsește protoplasma obișnuită, sarcoplasma, care conține nuclei, condriomul și incluzii, precum și protoplasmă diferențiată, adică *inoplasma* (fig. 40).

Sarcolema sau miolemul este o membrană subțire și elastică ce învelește fibra musculară. Elasticitatea fibrei musculare este deci strîns legată de elasticitatea sarcolemei.

Miofibrilele sînt filamente subțiri, de 1—3 μ grosime, cu o lungime egală cu a fibrei și dispuse paralel cu axul acesteia. O miofibrilă este formată dintr-o serie de discuri întunecate (obscure, groase sau discurile *O*), care alternează regulat cu alte discuri clare (discuri *I*) (fig. 41). Atît discurile clare,

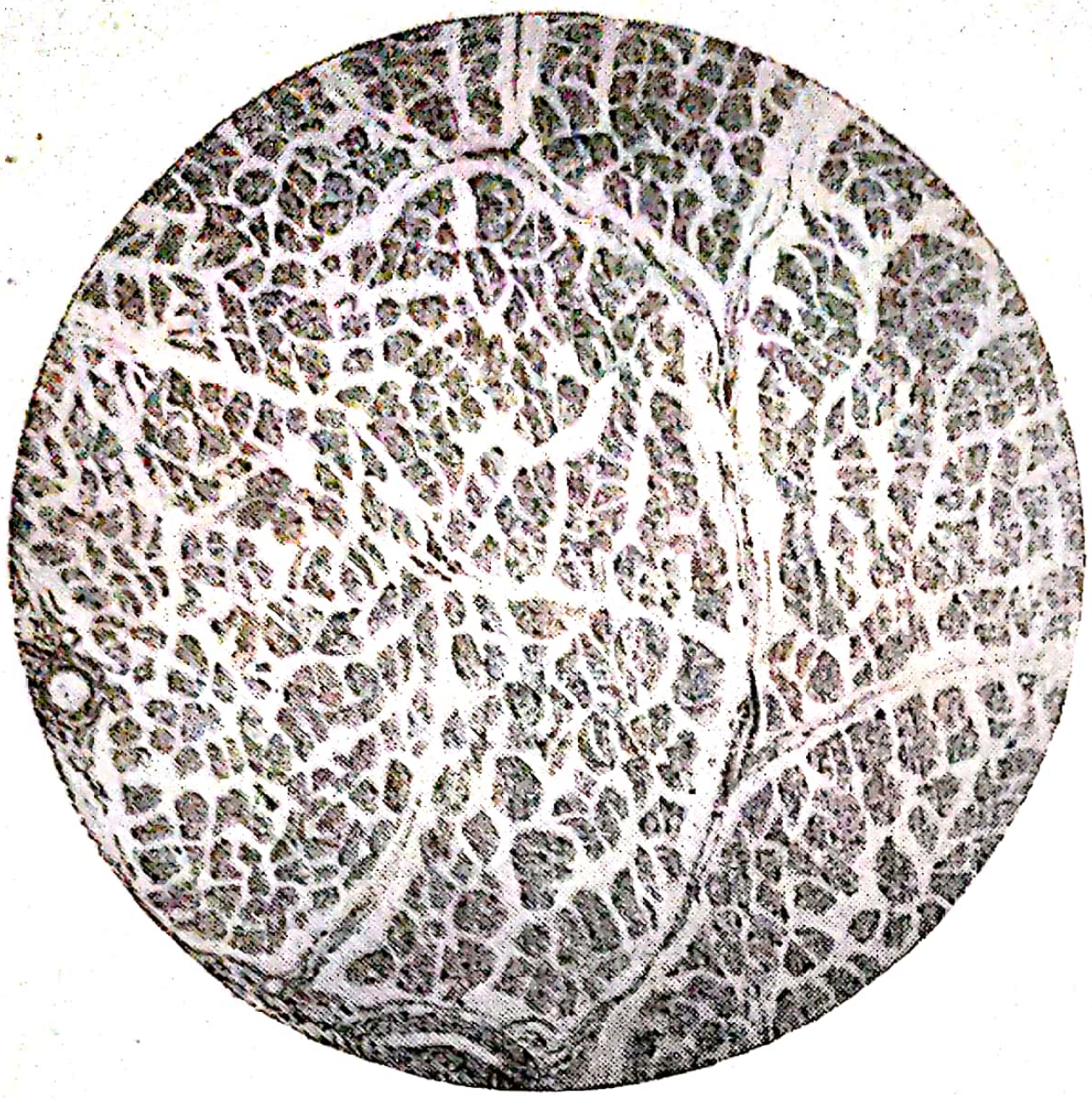

Fig. 39. — Secțiune transversală printr-un mușchi. Endomizium

cît și cele întunecate sînt geluri coloidale, dar discul închis este constituit de un gel mai dens decît cel clar.

Urmărind succesiunea acestor elemente se pot descrie în ordine: un disc întunecat subțire, un semidisc clar, un semidisc obscur, o strie intermediară, un semidisc obscur, un semidisc clar și un disc obscur subțire. Toate aceste elemente cuprinse între două discuri întunecate subțiri formează un „sarcomer" sau căsuță musculară (Krause), miofibrila nefiind altceva decît o succesiune de sarcomere; ea nu este o celulă, ci un sincițiu, și prezintă deci un mare număr de nuclei, de la cîteva sute, pentru fibrilele mici, pînă la cîteva mii, pentru fibrilele lungi. Nucleii au o situație caracteristică, marginală, imediat sub sarcolemă. Ei sînt înconjurați de sarcoplasmă care este lichidă sau semifluidă. În protoplasmă se mai găsesc, sub formă de granulații, condrioamele și alte diferite incluzii.

Miocitele sînt constituite din filamente paralele traversate de nade ce delimitează zone izotrope și anizotrope. Văzute cu microscopul electronic (fig. 42), filamentele secționate care intră în constituția miofibrilelor se prezintă ca avînd o dispoziție regulată pe trei dimensiuni, deci o dispoziție aproape cristalină.

Mai multe fibre musculare formează un „fascicul primar", care are o grosime de ½—1 mm. Mai multe fascicule primare se unesc și formează un „fascicul secundar", iar în mușchii mai voluminoși, mai multe fascicule secundare se unesc și formează un „fascicul terțiar". Separarea diferitelor tipuri de fascicule se face prin învelișurile lor conjunctive.

Din punct de vedere chimic, țesutul muscular conține 70—75% apă, iar restul substanțe chimice diverse. Mușchii reprezintă astfel marele rezervor de apă al organismului, jumătate din apa organică fiind conținută de ei.

Sarcolema are o structură chimică apropiată de a elastinei, este adică o scleroproteină (proteină fibroasă), lipsită de hidroxipolină; prin urmare, poate fi digerată de tripsină, dar nu este convertibilă în gelatină.

Plasma coagulabilă a fibrelor este formată din două proteine principale: miozina și miogenul.

În afară de proteine, în mușchi se mai găsesc și alte substanțe azotate; astfel, creatina și derivații ei: creatinina, fosgenul și metilguanidina. Prin degradarea nucleoproteidelor rezultă bazele purinice (adenina, guanina, hipoxantina și xantina), acidul uric, nucleozidele și nucleotidele. Dintre substanțele azotate ale mușchilor sînt de amintit acizii aminați și glutationul, precum și ureea, care se găsește în mușchi într-o proporție de 0,05 g%.

Lipidele nu lipsesc nici ele din muşchi, fiind reprezentate prin trigliceride şi fosfatide. Fosfatidele variază între 0,4 şi 1 g % şi sînt mai abundente în muşchii roşii decît în cei albi.

Dintre glucide, cel mai important este, desigur, glicogenul, forma de rezervă a glucozei, a cărui cantitate variază de la muşchi la muşchi şi după starea de repaus sau de funcţiune a acestora. Avînd un rol mai cu seamă energetic, cantitatea de glicogen va fi mai mare în repaus şi se va micşora în timpul efortului. Glucoza se măreşte şi ea într-o proporţie variabilă în jurul valorii de 0,01%. În legătură cu acestea, şi ca un factor constitutiv normal al muşchiului, se găseşte şi acidul lactic.

Muşchii conţin şi corpi graşi, dispuşi mai puţin între fibre şi mai mult în ţesutul gras din spaţiile conjunctive.

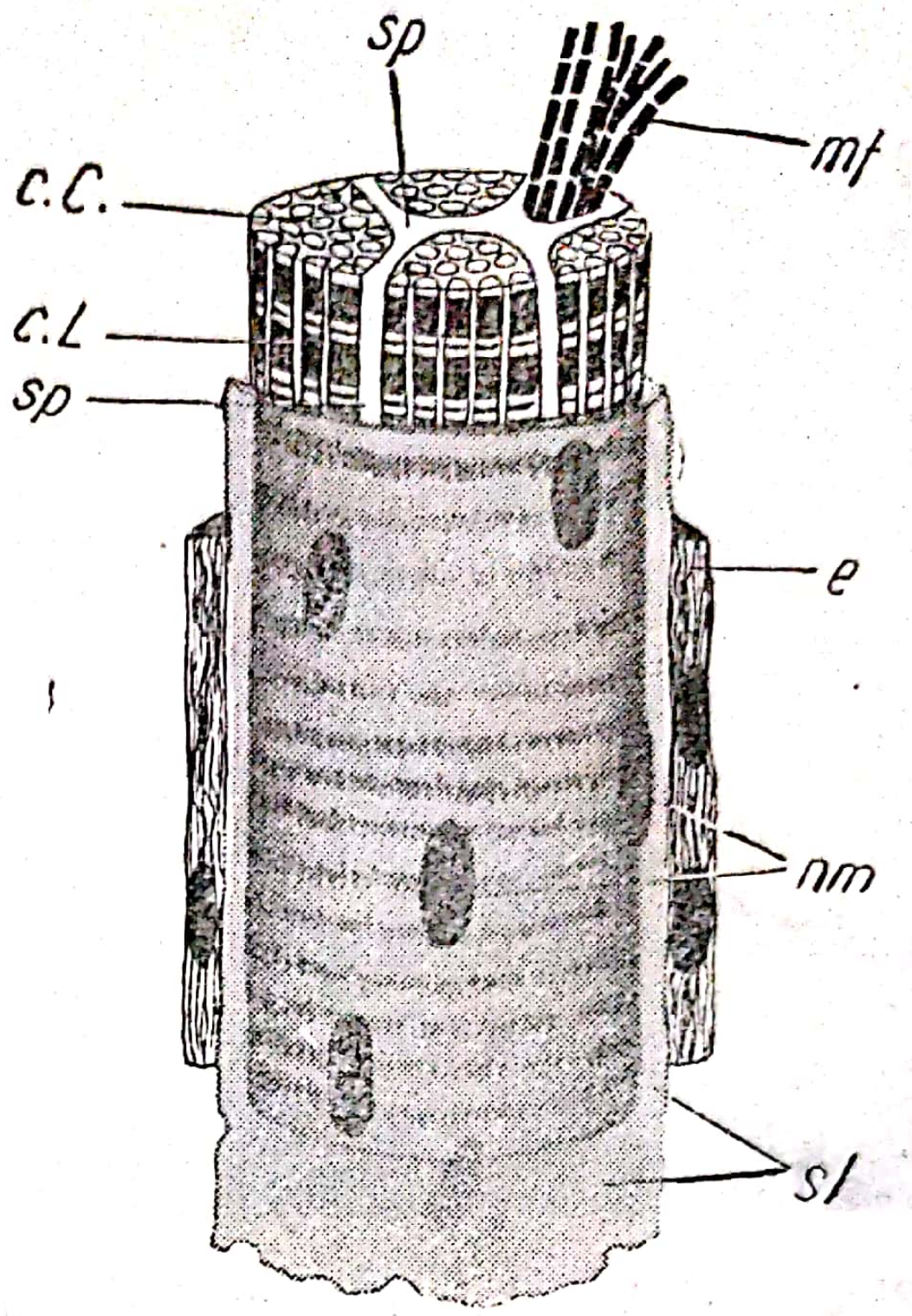

e — endomiziu; sl — sarcolemă; n.m. — nucleii fibrei musculare; c.L. — colonetă Leyding; c.C.— cîmp Cohnheim; mf — miofibrile izolate; sp — sarcoplasmă

Fig. 40. — Fragment de fibră musculară striată în relief (după Braus).

Corpul muşchiului este înconjurat de un perimiziu, de la care pleacă în interiorul muşchiului despărţituri conjunctive, ce sînt cu atît mai subţiri cu cît învelesc şi izolează fascicule mai subţiri de diverse categorii; aceste despărţituri formează în totalitatea lor perimiziul intern sau endomiziul. Perimiziul extern formează corpului muscular un manşon, care împiedică o întindere prea mare a muşchiului şi deci o rupere a lui. Prin fibrilele lui elastice se adaptează la revenirea în poziţia iniţială a muşchiului, neîmpiedicînd astfel forţa de contracţie şi expansiunea sa activă.

Toţi corpii musculari ai unui segment sînt înveliţi de o fascie comună, de o aponevroză care este bine izolată de ei, iar sub ea se găseşte spaţiul subfascial, prin care sîngele din hematoame poate să se propage. Fasciile sînt membrane conjunctive formate din fibre dispuse pe două sau mai multe planuri, în raport cu grosimea fasciei, şi din celule conjunctive fixe, cu corpul turtit, prevăzut cu prelungiri membraniforme sau filiforme, cu numeroase creste de impresiune, rectilinii şi perpendiculare unele pe altele, datorite presiunii fibrelor asupra lor (fig. 43).



SO— semidisc obscur; SC — semidisc clar; A — stria Amici (disc subţire); H —stria Hensen (după Duval-Testut).

Fig. 41.—Structura schematică a miofibrilelor.

În eforturile mari, fasciile se pot rupe, iar muşchii rămaşi neacoperiţi herniază; astfel se produc herniile musculare.

Patognomonic este faptul că hernia musculară pură, fără rupere de muşchi, se pune în evidenţă numai în repaus. În timpul contracţiei active şi mai ales contrariate, muşchiul intact devine consistent şi se retrage în loja sa fascială, dispărînd astfel hernia.

În timpul eforturilor mari, fibrele musculare se pot întinde sau se pot rupe. Regenerarea muşchiului striat, aşa cum remarcă A. I. Abrikosov, depinde de felul

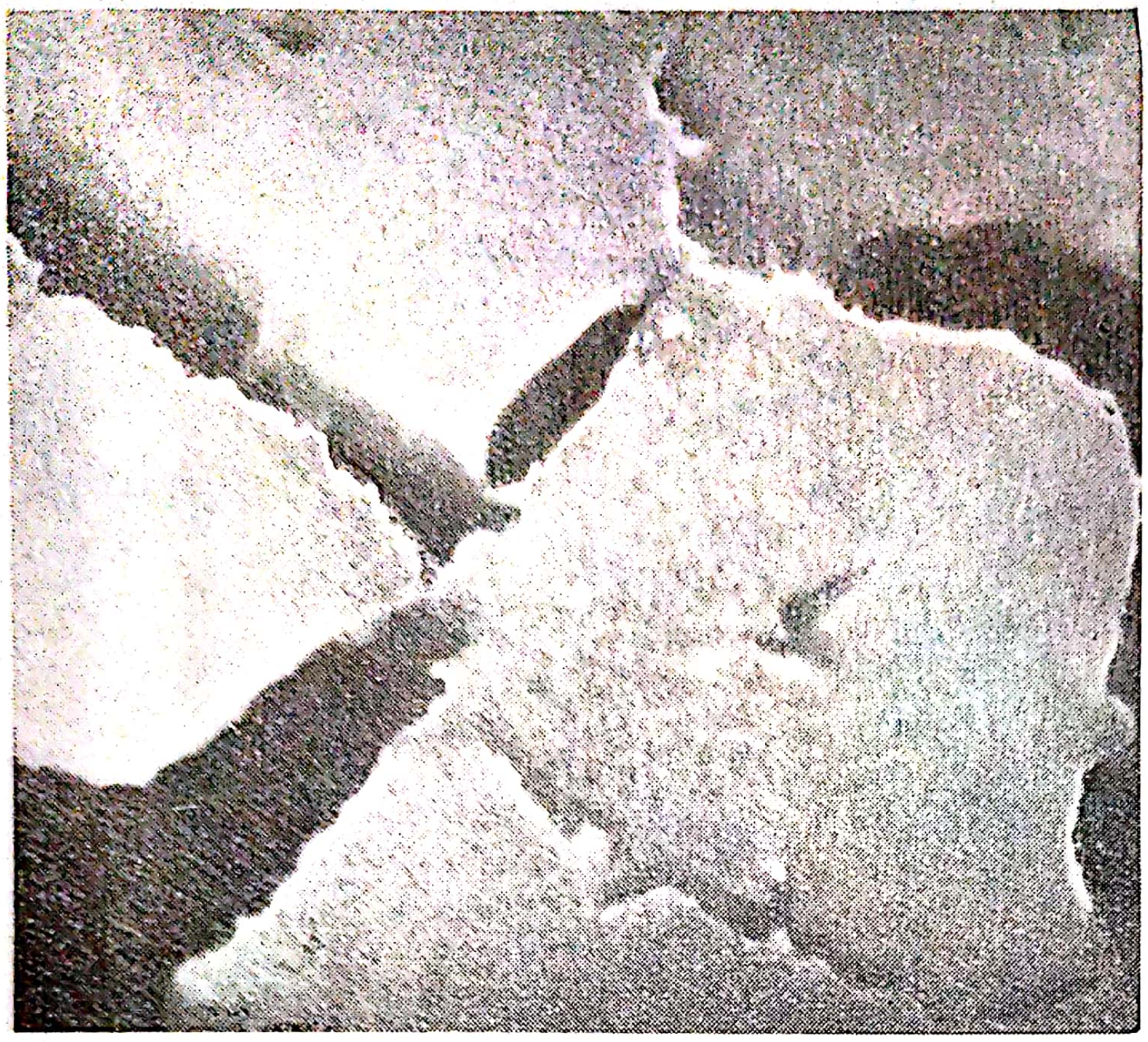

Fig. 42. — Aspectul filamentelor care intră în constituția miofibrilelor, văzute la microscopul electronic (după Szent-Gyorgyi,Rosza și Wyckoff).

leziunii. Dacă există o întrerupere în continuitatea fibrelor musculare, vindecarea se va face prin cicatrizare fibroasă. La capetele fibrelor musculare rupte, sarcoplasma proemină, formînd un fel de măciucă, și nucleii miofibrilelor se înmulțesc prin diviziune directă, formînd un conglomerat de mase protoplasmatice multinucleare, care se găsesc în țesutul conjunctiv cicatriceal. Aceste mase protoplasmatice, numite muguri musculari, apar pe secțiune transversală ca niște celule gigante, iar pe secțiune longitudinală se observă că sînt continuarea fibrelor musculare rupte (fig. 44). Unirea mugurilor celor două capete ale fibrei musculare rupte și deci restabilirea continuității fibrei, nu se produce niciodată, fibrilele sudîndu-se numai printr-o cicatrice de țesut conjunctiv.

Mușchii se pot atrofia, ca urmare a unor cauze, fie de ordin general, fie de ordin local. În primul grup intră atrofiile musculare progresive sau miopatiile. Acestea sînt disfuncții musculare, în care nu s-a putut dovedi încă existența unor tulburări localizate în sistemul nervos central sau în nervii periferici corespunzători. De aceea sîntem încă obligați să ne mărginim să afirmăm că în aceste cazuri se produc tulburări ale chimismului muscular. După alți fiziopatologi, sistemul nervos central ar fi totuși interesat, fie sub forma unor tulburări la nivelul centrilor vegetativi, fie sub forma unor tulburări în rolul său de mijlocitor al fenomenelor chimice musculare.

Printre cauzele locale cele mai frecvente care duc la atrofie musculară, cităm: secțiunea nervoasă, tenotomia și imobilizarea prelungită. Viteza de atrofiere este legată în primul rînd de poziția în care este imobilizat segmentul. Imobilizările în poziții fiziologice, în care mușchii au aproximativ lungimea lor medie, sînt acelea care duc la atrofiile cele mai încete.

La microscop, mușchiul atrofiat prezintă o micșorare a diametrelor celulare și o dispariție a diferențierilor celulare. În prima săptămînă, striațiile longitudinale și transversale se mențin, apoi striațiile transversale dispar treptat. După un timp îndelungat de luni sau ani de zile începe transformarea fibroasă, iar miofibrilele conservate sînt prinse într-o rețea de țesut interstițial fibros.

Uneori atrofia se însoțește de o hiperplazie grasă, pronunțată. Mușchii se măresc de volum, au o culoare galbenă și la examenul microscopic se constată că miofibrilele sînt atrofiate, iar între ele se găsește un bogat

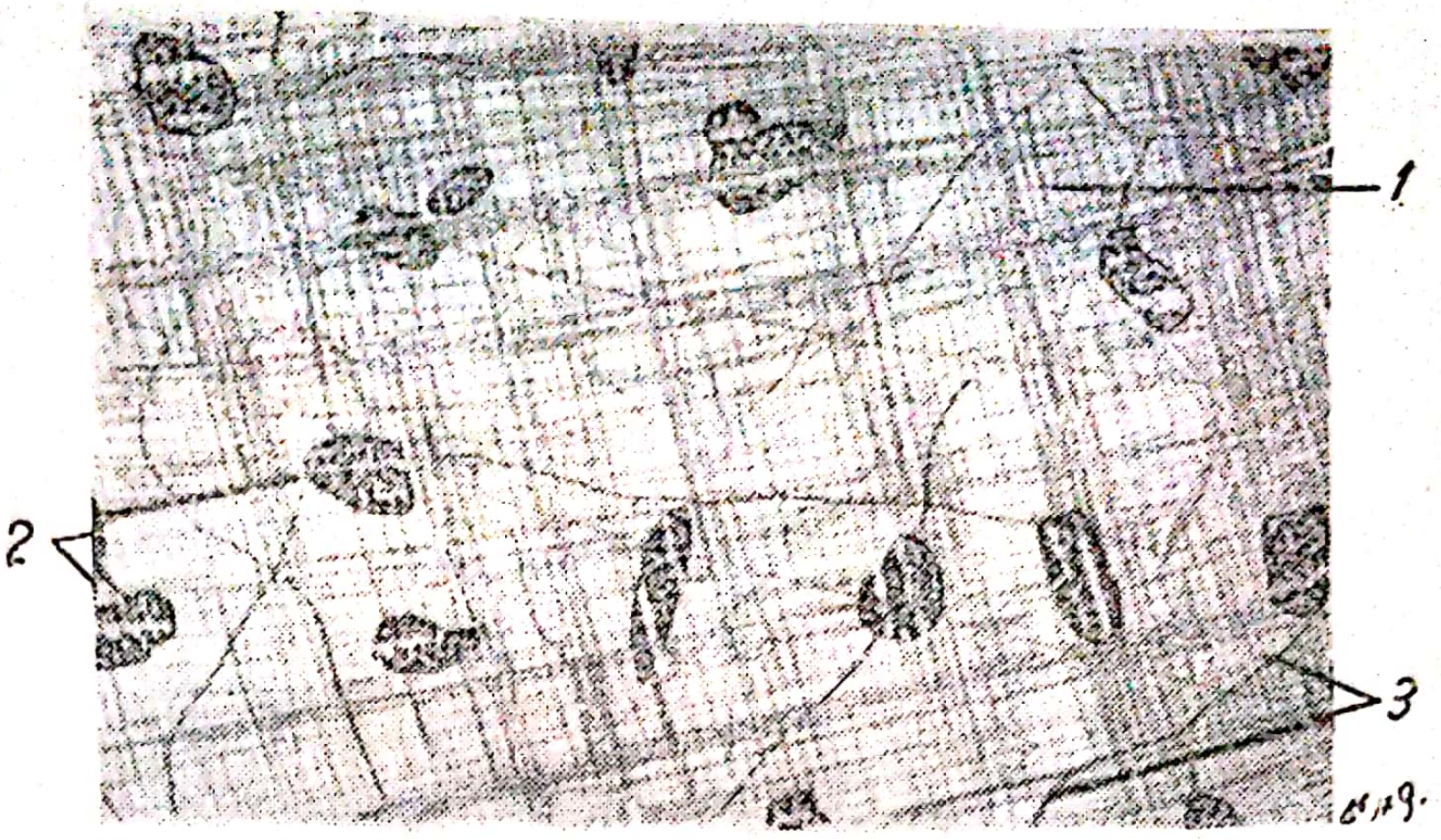

1 — fibre orientate perpendicular ca într-o țesătură; 2 — nuclei ai celulelor conjunctive cu contur polimorf și cu urme imprimate pe fibre; 3 — fibre elastice.

Fig. 43. — Aspect histologic al fasciei (după B. Goldstein).

țesut gras, care contribuie la sporirea volumului mușchiului. Această transformare ia numele de atrofie grasă și se întîlnește în miopatia pseudohipertrofică, progresivă și incurabilă.

După neurotomie, cantitatea de apă crește, dar nu progresiv cu atrofia, iar conținutul în azot descrește. Glicogenul rămîne constant timp de 4 zile, iar apoi scade brusc și se menține tot restul timpului la acest nivel. Fosfocreatina crește mult după o zi, dar această creștere este tranzitorie. Fosfații anorganici sînt mai scăzuți. Adenilpirofosfatul se menține constant 5 zile, apoi scade brusc.

După tenotomie, glicogenul scade a doua zi cu 19% și după încă 24 de ore cu 40%; dar, cînd tendonul începe să se refacă, cantitatea crește din nou. Fosfocreatina se menține constantă. Fosfații anorganici se mențin la valori normale trei zile și apoi descresc treptat. Adenilpirofosfatul descrește foarte ușor, și această descreștere nu devine evidentă înainte de a 12-a zi.

Inflamațiile mușchiului sînt denumite miozite. Ele pot fi acute, cum sînt cele tifice, sau cronice, cum sînt cele sifilitice. Anumite tulpini din virusuri poliomielitice, cum sînt tulpinile Coxsackie I pînă la VII, prezintă un miotropism foarte accentuat, și ele se localizează la nivelul mușchilor, producînd miozita poliomielitică, ce se manifestă clinic prin spasm dureros. Aceasta este explicația actuală a formelor denumite înainte mialgice ale poliomielitei, precum și ale bolii lui Bornholm.

Dermato-miozita este o miozită fibroasă progresivă, rar întîlnită, de etiologie necunoscută, caracterizată printr-o dermatită tipică și o degenerare nesupurativă cu contractura aproape a tuturor mușchilor striați.

O formă deosebită și din fericire excepțională este miozita osificantă progresivă.

Procese asemănătoare de osificare intramusculară, dar strict limitate și fără tendință la expansiune, se pot întîlni frecvent, în urma traumatismelor cotului în special. S-a încercat să se explice simplist apariția acestor osteoame posttraumatice prin însămînțările periostice ce se fac în urma traumatismului în plin țesut muscular periarticular; probabil însă că mecanismul se declanșează ca urmare a apariției în țesutul muscular a unui hematom, cunoscut fiind faptul că hematomul intramuscular în apropiere de osul lezat constituie un bun teren pentru dezvoltarea proceselor de osificare heterotopică (fig. 45). Mușchii periarticulari ai cotului, și în special brahialul anterior și tricepsul, se arată a fi foarte sensibili la traumatisme, fie accidentale, fie provocate de mecanoterapia sau kineziterapia precoce sau intempestivă.

Corpul muscular este rar invadat de tumori de natură diferită, cum ar fi sarcoamele, lipoamele, care de obicei îl ocolesc, strecurîndu-se prin spațiile conjunctive. Tumorile țesutului muscular se numesc *mioame*, cele ale



A — fibra musculară cu extremitatea umflată în formă de măciucă (mugure muscular), *B* — țesut conjunctiv interstițial, (după Abrikosov).

Fig. 44. — Regenerarea mușchiului striat.

mușchilor striați poartă denumirea de *rabdomioame*, iar cele ale mușchilor netezi de *leiomioame*.

Al. Eskenasy și St. Duțu afirmă: „neoplaziile musculaturii excelează prin varietatea structurii generale și prin polimorfismul celular accentuat, ceea ce explică controversele ivite în interpretarea cazurilor și chiar în nomenclatura tumorilor“.

De aceea, A. I. Abrikosov a renunțat la clasificarea lor în leio- și rabdomioame, întrucît striația transversală care poate diferenția lipsește deseori, propunînd o clasificare care cuprinde patru grupe: mioame mioblastice, mioblastice maturate, mioame hipertrofice, sarcoame mioblastice.

Tendonul. Este un organ de culoare albă-sidefie, foate rezistent și inextensibil, de formă, fie cilindrică, fie ca un cordon turtit și constituit din țesut tendinos, în care predomină fasciculele conjunctive. Fasciculele conjunctive tendinoase sînt rectilinii și îndreptate într-o singură direcție; sînt formate din fibre tendinoase, care la rîndul lor sînt fascicule de fibrile colagene legate între ele printr-un ciment special. Între fibre se insinuează celule tendinoase, cu nucleul de obicei excentric, cu prelungiri lamelare, suprapuse în serii, formînd lanțuri tendinoase în spațiile interfibrilare. Celulele mai prezintă pe fața lor convexă o serie de creste verticale de impresiune, paralele cu direcția fibrei tendinoase. Prelungirile lor lamelare se insinuează între fibrele vecine și se pot anastomoza cu prelungirile celulelor vecine.

Un asemenea fascicul alcătuiește un tendon simplu, cum ar fi unul de șoarece. Cu cît sînt tendoanele mai voluminoase, cu atît se complică structura lor. Fasciculele primitive se alipesc și formează fascicule terțiare și așa mai departe. Tendonul lui Ahile, de exemplu, este format din fasciculele cvaternare.

Gruparea acestor fascicule se face și la mușchi, prin despărțituri conjunctive. Există deci un peritendon extern, de pe a cărui față interioară pleacă despărțituri din ce în ce mai subțiri, ce se insinuează între fasciculele tendinoase de diferite ordine, și care în totalitatea lor iau numele de peritendineu intern.

La unii mușchi, cum ar fi mușchii lați ai abdomenului, fasciculele musculare se continuă direct cu cele tendinoase, dar în majoritatea cazurilor ele se inseră oblic pe tendon, fie de ambele lui laturi, fie numai pe o latură. Primii iau numele de mușchi peniformi (brahialul anterior sau dreptul femoral), iar secunzii de mușchi semipeniformi (gambierul posterior). De obicei însă, aceste dispoziții se asociază, formînd variații diferite.

Multă vreme s-a crezut că tendonul continuă fibrele musculare, dar astăzi se admite că unirea intimă a acestor două elemente se face prin intermediul unor fibrile conjunctive provenite din endomiziu; deci, tendonul continuă doar despărţitoarea conjunctivă intramusculară. Fibra musculară aderă de ţesutul conjunctiv şi în contracţie acţionează asupra tendonului prin intermediul acestui ţesut (fig. 46).

Tendonul fiind foarte rezistent, iar fibrele musculare foarte elastice, punctul slab al întregului muşchi, în mişcările exagerate, va fi localizat tocmai la această continuare conjunctivă a tendonului în corpul muscular. De aceea, la acest nivel se întîlnesc cele mai multe accidente sportive, fie sub forma întinderilor, fie sub forma rupturilor parţiale sau totale de muşchi.

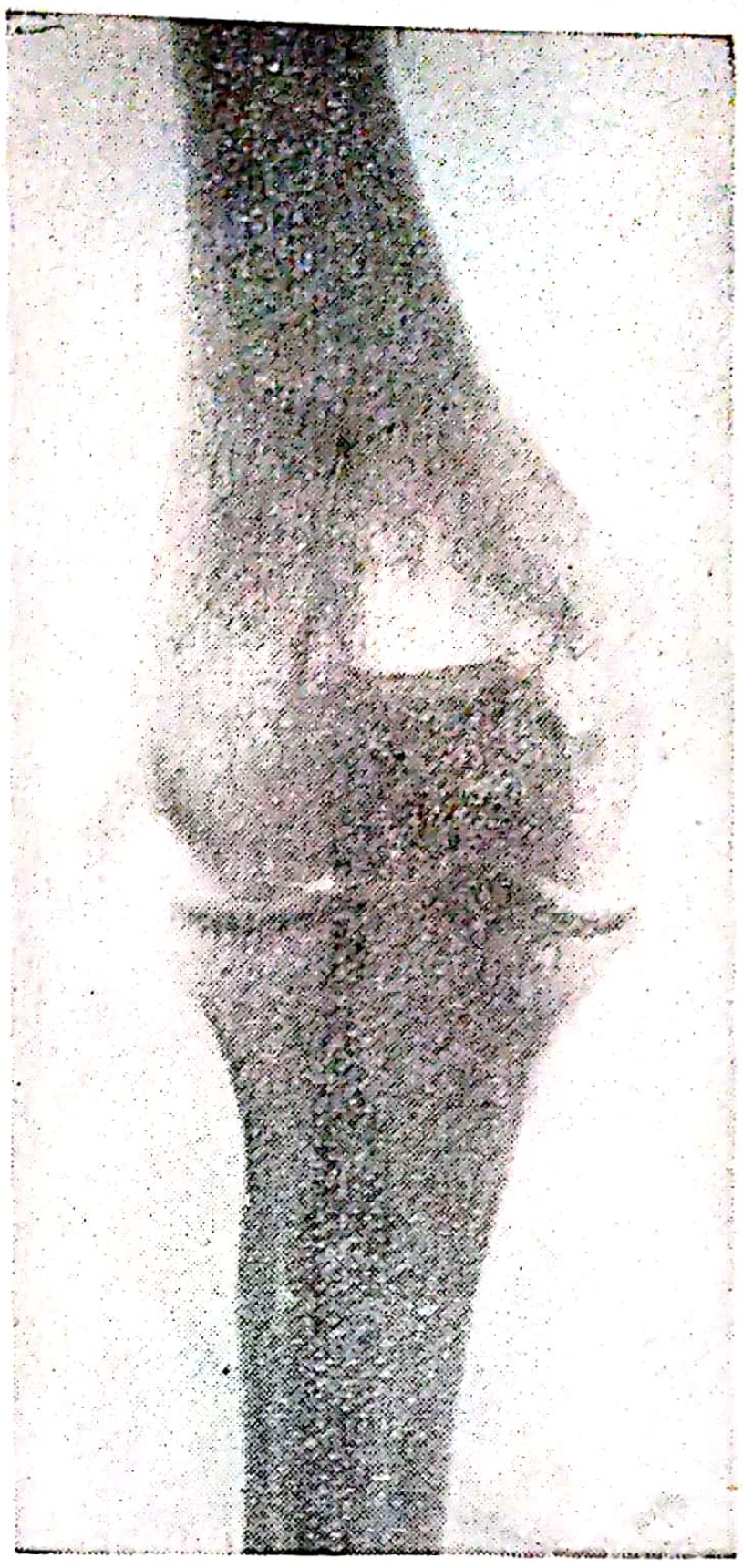

Fig. 45. — Osteoame posttraumatice cot (radiografie).

Prin cealaltă extremitate a lui, tendonul se inseră pe un os sau pe un cartilaj, prin fasciculele sale fuzionînd intim cu periostul sau cu pericondrul. Uneori, fibrele tendinoase se fixează direct pe os, fără intermediul periostului, şi în acest caz ele se continuă cu fibrele lui Sharpey, pînă în compactă, aşa cum se întîmplă la nivelul inserţiei cvadricepsului pe rotulă, a tendonului ahilian pe calcaneu, precum şi al inserţiilor de pe creasta femorală şi tuberozitatea tibiei. Această structură de continuare a tendonului cu osul reprezintă un punct slab, fiindcă în mişcările forţate se produc deseori la acest nivel întreruperi de continuitate. După cum tendonul se inseră la periost direct pe os, aceste întreruperi pot lua forma, fie a unor decolări periostale cu hematom subperiostal consecutiv, fie a unor smulgeri osoase (fig. 47).

Ca element de legătură între corpul muscular şi os, tendonul are nu numai un rol mecanic, ci şi unul biologic. Prin el, „simbioza os-muşchi" devine posibilă. O bună parte din elementele nutritive ale osului sosesc la acesta pe calea tendoanelor. Delagénière şi Crétin au putut astfel urmări cum substanţele minerale, în special calciul solubil, se scurg prin tendoane spre os, modificîndu-şi nu numai calităţile tinctoriale, ci şi cele biochimice.

Pentru a se favoriza alunecarea în canalele osteo-fibroase, tendoanele sînt învelite în nişte teci sinoviale care au forma unor saci fără deschidere (fig. 48).

O sinovială tendinoasă este formată dintr-o foiţă viscerală, care acoperă tendonul, şi una parietală, care tapetează canalul osteo-fibros, ambele foiţe continuîndu-se şi formînd, la nivelul unirii lor, funduri de sac. Între cele două foiţe se formează astfel o cavitate virtuală, asemănătoare cu aceea a seroaselor, în care se găseşte o cantitate mică de lichid analog cu sinovia.

Uneori tendonul este legat de canalul osteo-fibros prin tracturi conjunctivo-vasculare. Acestea ridică foiţa parietală, care le înveleşte pe ambele părţi, continuîndu-se cu foiţa viscerală a tecii tendonului.

Există, în fine, unele sinoviale care în cursul dezvoltării intră în comunicaţie cu sinoviala articulaţiei vecine. Astfel, sinoviala muşchiului popliteu, care la început este independentă, ajunge mai tîrziu să comunice cu sinoviala genunchiului.

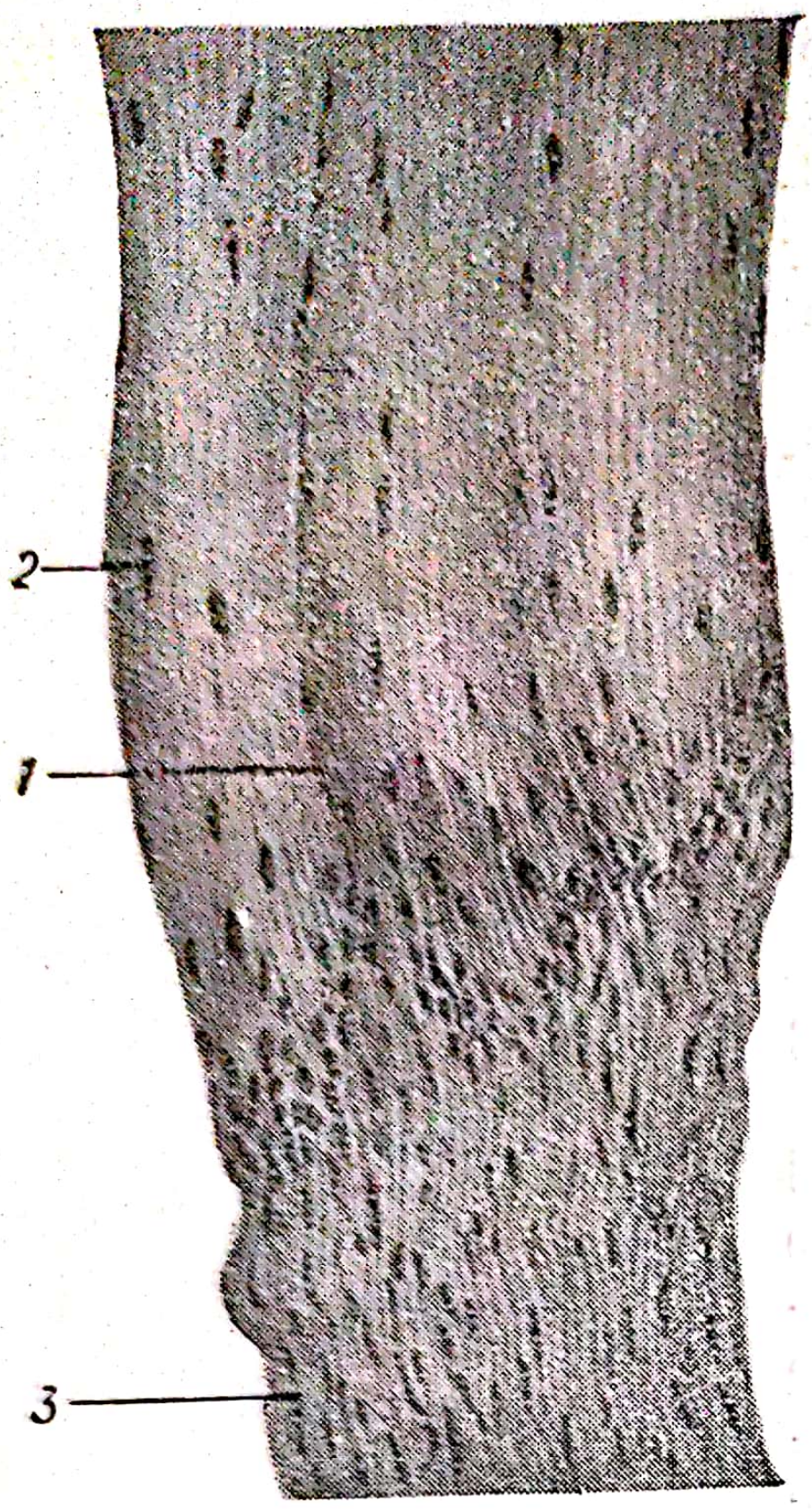

1—perimisium; 2 —nucleul fibrei musculare; 3 — celule tendinoase (după Szymnovicz).

Fig. 46. — Secțiune longitudinală printr-un mușchi de broască la nivelul continuării cu tendonul.

Sinovialele tendinoase, ca și cele articulare, au aceeași structură histologică, fiind formate dintr-un strat intern de celule turtite și un strat extern conjunctiv, fără bazală.

Traumatismele pot produce tulburări diverse asupra poziției, structurii și funcției tendoanelor. Astfel se pot întîlni luxații de tendoane, în special la bicepsul brahial și la peronieri, sau chiar rupturi tendinoase. Ruptura accidentală sau secționarea chirurgicală a unui tendon, ca și paralizia mușchiului respectiv, atrag în mod obligatoriu o serie de importante tulburări în mușchi, dar și în hrana osului, care se manifestă clinic prin atrofii consecutive, procese de resorbție osoasă etc.

Regenerarea tendonului nesinovial sau extrasinovial, rupt accidental sau secționat, se face grație hematomului local, fapt asupra căruia Pirogov a atras atenția încă de la 1840 afirmînd, pe drept cuvînt, că prezența acestuia este „o condiție *sine qua non* pentru cicatrizare". De aceea, spune tot el, tendoanele intrasinoviale nu se regenerează, fiindcă lipsește revărsarea de sînge, pe cînd cele cu paratendon se regenerează destul de bine. După secțiune, între capetele tendonului se abat țesuturile peritendinoase, care iau și ele parte la cicatrizarea interfragmentară, dar nu la una de reintegrare anatomică.

Către a 20-a zi, cheagul de fibrină se transformă într-un țesut conjunctiv, fiindcă în el apar și se înmulțesc fibroblaștii care cuprind în masa lor și ancorează, chiar la oarecare distanță, bonturile tendonului secționat. În același timp, fibrele ce se înmulțesc se interpun între fibroblaști și se așază în direcția tracțiunii, pe care începe s-o suporte tendonul, fără a avea însă regularitatea fibrelor tendinoase adevărate. După cîteva luni cicatrizarea interfragmentară ia aspectul formal al unui tendon, dar avînd sinechii fibroase puternice cu țesuturile din jur. Funcționarea acestui tendon este în mare măsură împiedicată, el nemaiputînd aluneca. Un astfel de tendon refăcut se mobilizează modest, o dată cu țesuturile, și uneori cu tegumentele respective.

Din cele expuse se vede că un tendon secționat poate determina tulburări în hrana celulei dacă nu se reface și scoate definitiv mușchiul respectiv din funcțiune, iar o cicatrizare strînsă, scleroasă, postoperatorie, poate reface diformitatea, dacă nu se iau la timp măsurile necesare. Cînd fragmentele se îndepărtează mult, atît prin întindere, cît și prin contractura puternică în continuare a mușchiului, bonturile tendonului nu sînt unite decît prin tracturi fibroase, încît se poate considera tendonul ca nefiind propriu-zis vindecat. Alungirea unui mușchi prin nevindecarea corectă a unui tendon secționat îi micșorează valoarea funcțională; el se atrofiază și îngăduie mușchilor antagoniști să se contracte și să creeze o diformitate.

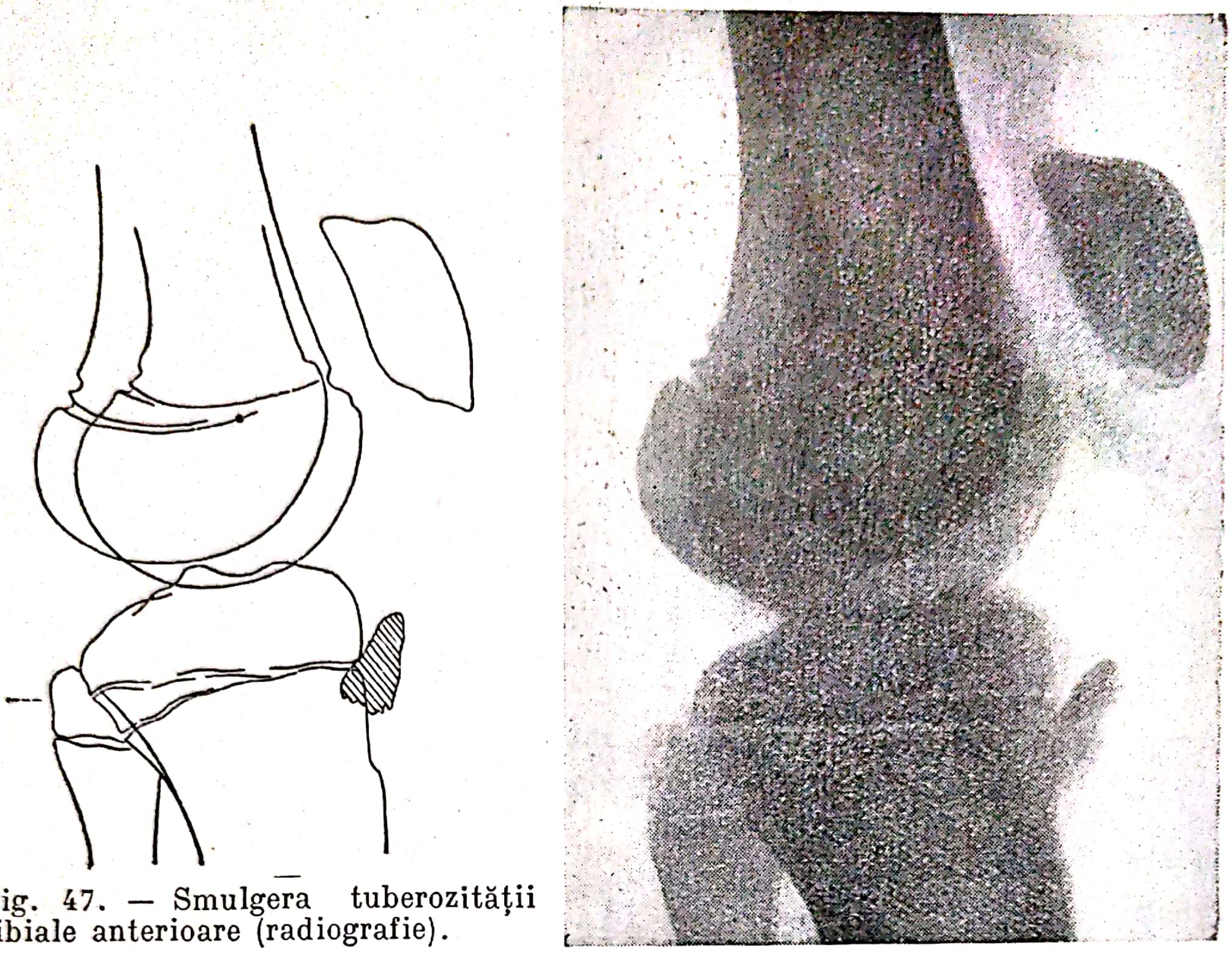

Fig. 47. — Smulgera tuberozității tibiale anterioare (radiografie).

Tendoanele intrasinoviale, secționate sau rupte, nu se refac fiindcă aproape nu există hematom între fragmente și în teacă. Capetele suferă modificări importante, și anume: capătul proximal se rotunjește și pe suprafața lui se instalează un mic granulom, iar cel distal se subțiază, devine cicatriceal și ajunge să fie acoperit cu epitendon.

Nu se poate însă vorbi de o degenerescență a capetelor la nivelul secțiunii vechi.

S-a spus că lichidul sinovial ce se află în mod normal în teaca tendonului secționat ar conține un hormon tisular care ar împiedica cicatrizarea printr-o acțiune asemănătoare cu aceea care face sîngele să nu se coaguleze în cavitățile articulare. Ținînd seama de aceste constatări după secționarea unui astfel de tendon, nu există pericolul unei retracții cicatriceale, așa cum se poate produce după secționarea sau chiar alungirea insuficientă a unui tendon extrasinovial.

Un tendon intrasinovial secționat rămîne nedureros la mișcările segmentului, pe cînd fragmentele unite ale celor extrasinoviale, cu aderențele lor, sînt sensibile la mișcare și chiar dureroase.

Un tendon extrasinovial refăcut prin fire împletite de mătase se cicatrizează prin înglobarea firelor în masa de țesut fibros neoformat (fig. 49).

Țesutul tendonului, avînd o circulație periferică foarte slabă, nu se poate infecta: prin urmare, nu participă activ la procesele inflamatorii învecinate și nu este invadat de ele, jucînd astfel un rol asemănător cartilajului articular. Tendoanele se necrozează însă foarte ușor cînd vin în contact cu o supurație și mai ales cînd nu sînt acoperite de tegumente. Puținele vase periferice pe care le are tendonul se obliterează și el se destramă în fascicule, se fragmentează, devine fragil, se necrozează, se rupe și tinde să se elimine.

În anumite condiții se pot produce teno-sinovite acute sau cronice. Teno-sinovitele inflamatorii, mai cu seamă cele purulente, sînt grave și au o simptomatologie oarecum dramatică (dureri foarte mari, tumefacție, febră, impotență funcțională).

Teno-sinovitele cronice sînt de multe ori de origine tuberculoasă, și acest fapt a fost dovedit prin găsirea bacililor Koch în țesutul conjunctiv inflamator sau în grăunții riziformi. Apariția acestor grăunți este legată în special de factorii mecanici. Ei apar aproape totdeauna acolo unde o cavitate sinovială oarecare, fie ea articulară sau tendinoasă, este strangulată și lichidul, cu mici porțiuni fungoase sau de sinovială descuamată, se scurge prin porțiunea strangulată. Ei apar de asemenea acolo unde o extremitate dură se freacă continuu de țesuturile moi învecinate, făcînd o pungă pseudosinovială. Noi am întîlnit astfel de formațiuni în bursa trohanteriană și deseori la capătul liber al tijelor Küntscher, care, frecîndu-se de țesuturile moi, dădeau naștere unor asemenea burse, cu lichid și cu grăunți riziformi.

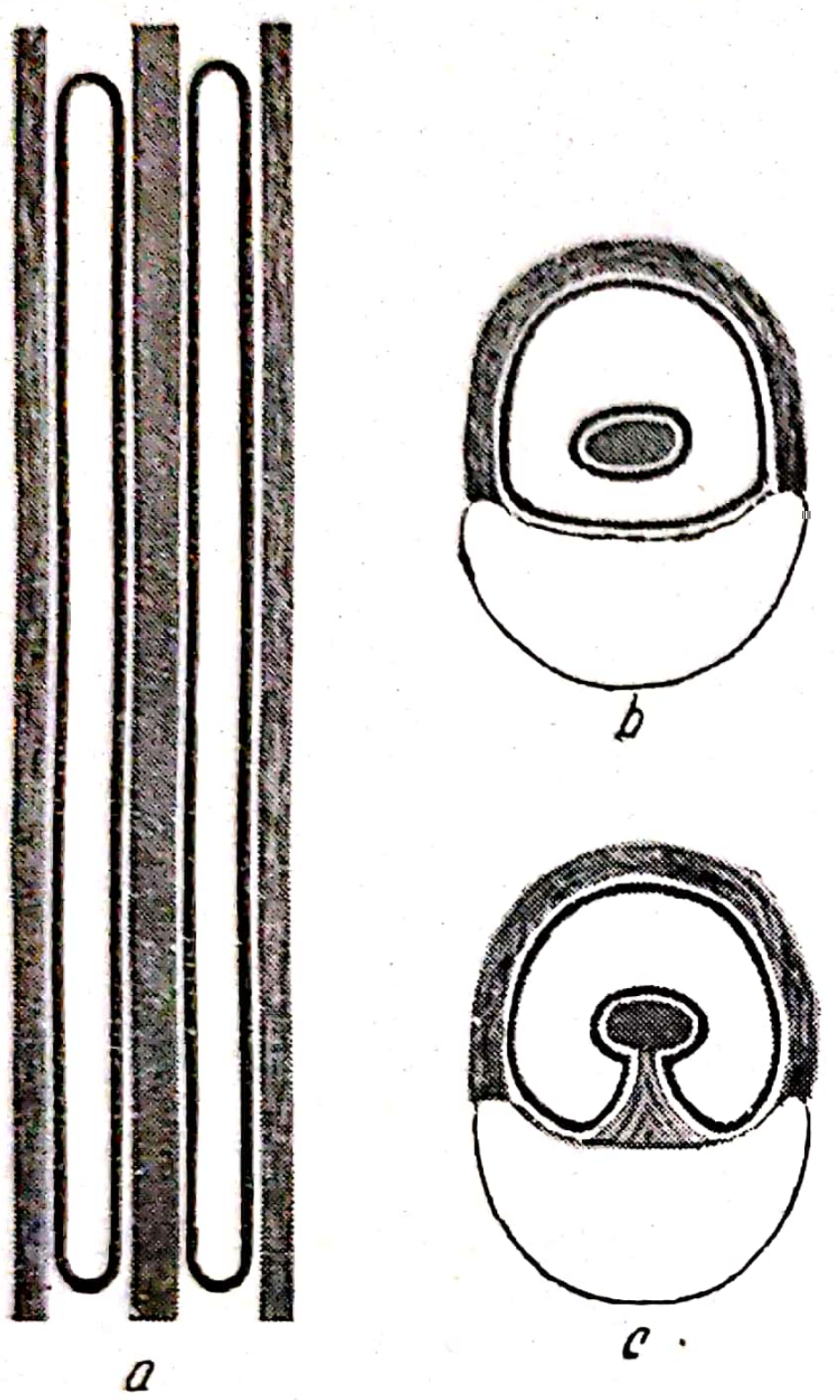

a — de profil; b — secțiune transversală printr-un tendon liber; c — secțiune transversală printr-un tendon legat de canalul osteo-fibros, printr-un tract conjunctiv.

Fig. 48. — Forma schematică a tecilor sinoviale.

Bursele seroase sau mucoase. Au în interior un aspect neted și lucios și conțin o cantitate mică de lichid similar celui sinovial. Ele au o structură oarecum asemănătoare sinovialelor articulare și tendinoase, fiind formate dintr-un strat intern de celule turtite și un strat extern conjunctiv. Bursele dezvoltate între tendon și os, cum ar fi bursa retrocalcaneeană sau cea subcalcaneeană, între os și ligamentul plantar, mai posedă, anterior și posterior, cîte un strat fibro-cartilaginos, ceea ce le apropie de cele într-adevăr sinoviale. Bursele sînt greșit denumite seroase, deoarece au o cu totul altă origine embriologică și structură histologică decît seroasele. Au fost numite seroase doar pentru rolul lor de a favoriza mișcările.

Ca și sinovialele tendinoase, ele sînt la început independente de sinovialele articulare, dar în cursul dezvoltării pot să fuzioneze cu acestea. Astfel, bursa subscapulară, care la copil este independentă, la adult este fuzionată cu sinoviala articulației scapulo-humerale.

Dezvoltarea acestor cavități este în strînsă legătură cu mișcările mușchilor și tendoanelor. Bursele se pot forma prin două mecanisme principale: „prin frecare“ și prin „contact intermitent“. Un tendon care alunecă pe un plan tare, subiacent, face ca trabeculele conjunctive de sub el să se subțieze și să dispară. Areolele țesutului conjunctiv se măresc și se contopesc într-o cavitate mai mare, formînd bursa. Un exemplu de mecanism prin contact intermitent ni-l dă formarea bursei tendonului ahilian, situată între tendon și calcaneu. În poziție ortostatică, tendonul este aplicat direct pe os, iar în mers, cînd piciorul se extinde, tendonul se separă de calcaneu, astfel că țesutul conjunctiv dintre tendon și os ajunge cu timpul să-și subțieze trabeculele, să-şi mărească alveolele şi să apară o cavitate, care se umple cu puţin lichid.

Inflamaţia burselor seroase poartă numele de higroma sau bursită; ea poate fi acută sau cronică. În caz de bursită, regiunea respectivă este deformată, dureroasă, caldă, cu tegumentele roşii şi poate lua dimensiuni destul de mari, la nivelul ei putîndu-se simţi foarte bine fluctuaţia lichidului.



Fig. 49. — Fir de mătase înglobat în tendonul secţionat.

Din punct de vedere anatomopatologic, higromele pot fi: *chistice* cu pereţii îngroşaţi şi lichid abundent clar, care conţine uneori colesterol; *proliferante*, conţinînd fungozităţi, şi higrome *hemoragice*, care succed unui hematom. Uneori higroma se calcifică, pereţii ei se indurează şi devin aderenţi la tegumente, alteori se poate infecta, dînd higroma supurată.

Bursitele tuberculoase sînt forme rare de localizare a bacilului Koch. G. D. Nikitin s-a ocupat de bursitele tuberculoase ale marelui fesier. Acestea se întîlnesc de obicei ca nişte complicaţii ale osteo-artritei tuberculoase de şold fistulizate.

Vascularizaţia musculară. Corpul muscular prezintă o bogată reţea vasculară, fiecare muşchi primind mai multe arteriole, dintre care unele sînt terminale şi altele merg în lungul despărţitoarelor conjunctive, divizîndu-se, anastomozîndu-se şi formînd reţele capilare care sînt situate în perimiziul fibrelor. Astfel, fiecare fibră musculară este înconjurată de o reţea capilară cu ochiuri ovale.

De la această reţea pleacă venule, care la început sînt separate de arteriole, dar, ajungînd în despărţitoarele conjunctive de ordinul al doilea, încep să devină mai mari şi să urmeze traiectul arterelor.

Tendonul dispune de o vascularizaţie foarte puţin evidentă. În peritendonul extern se află o reţea săracă de la nivelul căreia pleacă în interior ramuri foarte fine, ce merg pe lîngă despărţitoarele tendonului, se anastomozează cu altele şi formează în peritendonul intern o reţea neînsemnată.

Tendoanele intrasinoviale au vase rare şi extrem de fine, care provin, fie de la nivelul unirii tendonului cu corpul muscular, fie prin tracturile conjunctivo-vasculare, la locul unde teaca tendoanelor este legată de canalul osteo-fibros.

Din reţeaua capilară pleacă venule care au un traiect invers faţă de cel al arteriolelor.

În activitate, un muşchi are nevoie de 20—25 de ori mai mult sînge decît în repaus. Mărirea cantităţii de sînge se face prin mai multe mecanisme simultane, şi anume:

În muşchiul în repaus, doar un număr limitat de capilare sînt permeabile, pe cînd, în efort, acest număr se măreşte de zece ori. În plus intervine şi vasodilataţia locală, explicabilă prin faptul că vasele devin refractare la orice influenţă vasoconstrictoare. Astfel, ţesutul muscular ajunge să beneficieze de cantităţi tot atît de mari de sînge ca şi creierul şi inima.

Condiţiile circulatorii ale diferitelor grupe musculare pot explica rapiditatea şi intensitatea tulburărilor musculare care survin în urma diverselor afecţiuni articulare sau a imobilizării. Muşchii extensori se atrofiază astfel mai rapid decît flexorii, care au o reţea vasculară mai bogată (Fischer).

Tulburările de circulaţie pot produce în anumite condiţii sindromul de retracţie ischemică a muşchilor. Astfel, la antebraţul copiilor cu o fractură a extremităţii inferioare a humerusului sau cu una mai gravă, a tuturor oaselor care formează cotul, datorită, fie compresiunii fragmentelor osoase deplasate, fie hematomului care apasă asupra vaselor mari, apar tulburări circulatorii care produc sindromul Volkmann, adică retracţia ischemică a flexorilor degetelor şi ai mîinii, cu simptomatologie caracteristică.

Despre limfaticele muşchilor se cunosc foarte puţine lucruri; nu au putut fi puse în evidenţă decît la muşchii laţi ai abdomenului.

Inervaţia musculară. Corpul muscular primeşte una sau mai multe ramuri nervoase, care se divid, parcurgînd despărţitoarele conjunctive, şi se anastomozează, formînd plexul intramuscular. Din acest plex pleacă o serie de filete motorii, senzitive şi vasculare.

Filetele motorii care provin din sistemul nervos central sînt mielinice, se ramifică foarte mult şi se termină prin plăci motorii. În interiorul acestora s-au pus în evidenţă şi fibre simpatice. Plăcile motorii pot fi interesate primitiv în anumite boli, cum ar fi poliomielita.

„Zona vasculo-nervoasă“ (Froze) sau „hilul muscular“ (K.V. Ogniev) reprezintă locul de pătrundere în muşchi a vasului şi nervului. S-au studiat particularităţile morfologice şi anatomo-topografice ale ramurilor vasculo-nervoase care pătrund, fie perpendicular, cu un număr mai mare de vase şi de nervi subţiri, fie oblic, cu un număr de ramuri mai mic, dar cu dimensiuni mai mari.

S-a putut astfel determina că fiecare muşchi sau grupă de muşchi prezintă regiuni precise în care pătrunde cel mai mare număr de vase şi nervi. Existenţa zonelor vasculo-nervoase explică posibilităţile de restabilire ale circulaţiei colaterale, după ligatura trunchiului arterial principal, fiindcă rolul lor este mai important decît al arcurilor colaterale preexistente. De aceea, în caz de tulburări importante ale circulaţiei zonelor vasculo-nervoase, ligatura poate duce la tulburări grave ale troficităţii extremităţilor.

Liubomudov, Dolgo, Prives, Maksimenkov au arătat şi ei importanţa zonelor vasculo-nervoase ale muşchilor în cele mai variate manifestări ale bolilor aparatului locomotor.

Mecanismul de acţiune al curarei, folosită astăzi curent în anestezie, se pare că se adresează tot terminaţiilor motorii din muşchi. Prin otrăvirea cu această toxină, nervul şi muşchiul pot continua să funcţioneze izolat, dar excitaţia nu se mai transmite de la nerv la muşchi, şi acesta rămîne total alungit şi imobil, fapt care ajută enorm în tratamentul ortopedic al unor fracturi sau pentru reducerea luxaţiei femorale.

Filetele senzitive pornesc, fie de la fusurile neuro-musculare, fie de la alte elemente senzitive similare celor ale pielii. Ele transmit în permanenţă sistemului nervos central impresii asupra tonusului muscular.

Filetele vasculare urmează traiectul venelor şi al arterelor. Tendoanele nu au o inervaţie proprie, dar dispun de o bogată reţea nervoasă senzitivă, care porneşte de la organele neuro-tendinoase, cum sînt corpusculii senzitivi de tip Timofeev, Vater-Pacini, Golgi-Mazzoni, Krause, şi care la rîndul lor sînt în legătură şi cu corpusculii senzitivi periarticulari.

Receptorii, sub forma corpusculilor de tip Golgi-Krause, înconjuraţi de o capsulă conjunctivă subţire, primesc fibre mielinice şi se termină în arborizaţii fine care pot avea îngroşări terminale. Aceste fibre izolate sînt înconjurate de o teacă compusă dintr-o substanţă fundamentală şi din fibre colagene, care se mărginesc cu elementele ţesutului conjunctiv din apropiere. Orice îngroşare sau edemaţiere a acestuia determină senzaţii dureroase, mai ales la mişcarea tendonului.

În afară de sensibilitate, corpusculii dau indicaţii care ajung pînă la scoarţă, şi de aici, la zonele diencefalice, unde funcţionează automatismele funcţionale care reglează întinderea muşchiului şi a tendonului, starea locală fizico-chimică.

În cazurile patologice, corpusculii şi terminaţiile nervoase devin receptorii stimulilor nocivi şi locul de plecare a reflexelor condiţionate.

FIZIOPATOLOGIA MUSCULARĂ

Unitatea motorie. Muşchiul striat funcţionează prin jocul coordonat al unităţilor motorii. O unitate motorie este ansamblul format de un motoneuron din cornul anterior al măduvei şi cele 120—150 de fibre musculare pe care le inervează.

Numărul fibrelor musculare dependente de un neuron motor variază în raport cu grosimea muşchilor. La muşchii mari cum sînt fesierii, fiecare neuron motor inervează 165—180 de fibre, pe cînd la muşchii degetelor un neuron motor inervează mult mai puţine fibre. Această diferenţă anatomică are o importantă consecinţă pe plan fiziopatologic.

În poliomielită, de exemplu, distrugerea unui neuron motor care inervează fesierii atrage după sine scoaterea din funcţiune a unui număr mult mai mare de fibre decît distrugerea unui neuron motor care inervează muşchii degetelor. Amiotrofia şi tulburările funcţionale consecutive sînt mai importante la muşchii mari decît la muşchii mici.

Neuronul motor al cornului anterior este calea finală comună spre care merg toate căile motricităţii. El primeşte toate influxurile motorii indiferent de originea lor, iar cînd starea de excitaţie care rezultă din această sumaţie a atins un nivel suficient, neuronul reacţionează stereotip, trimiţînd fibrelor musculare din cîmpul lui de acţiune un influx motor. Ansamblul fibrelor musculare răspunde şi el printr-o reacţie stereotipă. Fiecare fibră reacţionează conform legii „totului sau nimic", printr-o contracţie totală, şi eliberează astfel maximul de energie de care este capabilă în acel moment.

Energia eliberată de o fibră musculară depinde prin urmare numai de condițiile ei proprii de metabolism, și nu și de intensitatea ordinului motor, care este mereu aceeași.

Un mușchi în totalitate este totuși capabil să se contracte cu intensități variate, și lucrul se explică prin două mecanisme:

În primul rînd, prin frecvența variabilă a impulsurilor nervoase, neuronul motor descarcă o salvă de influxuri, iar fibrele musculare răspund printr-o succesiune de contracții. Tensiunea care se dezvoltă în unitatea motorie se va mări în raport direct proporțional cu frecvența cu care se succed contracțiile ce au putere de sumație în timp, după cum vom vedea la studiul contracției.

Al doilea mecanism prin care se explică variația de intensitate a contracției musculare este acela al sumației în spațiu a unui număr din ce în ce mai mare de unități motorii.

Activitatea elementară, de bază, a mușchiului, fără de care nici o altă activitate nu ar fi posibilă, se manifestă sub forma tonusului muscular.

Tonusul muscular. Este un fenomen constant, care are la bază dubla inervație a mușchiului, adică una cerebrospinală, în relație cu marea excitabilitate, și una vegetativă, în raport cu mica excitabilitate a mușchiului (Bielschowsky).

Dovada intervenției sistemului vegetativ asupra contracției musculare a fost făcută prin metode fiziologice, cum ar fi „fenomenul lui Heidenhain-Vulpian“ și „fenomenul lui Orbeli“. Primul constă în excitarea nervului lingual (senzitiv), obținîndu-se contracția mușchilor limbii după secționare și degenerarea nervului hipoglos (motor). Se crede că sub influența excitării nervului lingual se produce un intermediar chimic care ar produce contracția. „Fenomenul lui Orbeli“ pune și mai mult în evidență rolul fibrelor simpatice. Se obosește mușchiul prin excitații succesive. Cînd nu mai răspunde sau răspunde insuficient, se excită lanțul simpatic corespunzător. Imediat, mușchiul își revine la nivelul funcțional dinainte de obosire. O interceptare a nervilor simpatici care merg prin rădăcini la mușchi micșorează hipertonusul muscular. Punctul de plecare al impresiilor care produc tonusul sînt, pe de o parte, terminațiile nervoase senzitive din piele, mușchi, tendoane și articulații și, pe de altă parte, terminațiile nervoase ale organelor de simț stetacustice. Influxurile senzitive pornesc de la acești receptori prin filete senzitive, către cornul posterior al măduvei, se reflectă prin unul, doi sau trei neuroni intercalari, pînă la neuronul motor al cornului anterior, și răspunsul va fi o creștere sau o slăbire a tonusului.

În neurofiziologie se cunosc două feluri de contracții ale mușchilor: una clonică, rapidă, și alta lentă, plastică, fazică. Ambele forme, în mod normal, se asociază.

Dacă, experimental, se denervează un mușchi, el pierde tonusul, dar mai păstrează încă o foarte slabă putere proprie de a se mai contracta. Acest fapt se pune în evidență în momentul cînd se secționează tendonul, fiindcă mușchiul se mai strînge. Această proprietate de a se mai strînge, folosind mijloace proprii, poartă numele de *plasticitate* și este datorită unei proprietăți specifice a sarcoplasmei. Din punctul de vedere al comportării tonice, mușchii se prezintă diferit, după cum structura lor e diferită prin predominanță de fibre în sarcoplasmă sau prin fibre bogate în sarcotil.

Cercetările lui Bremer asupra contracției musculare au permis să se admită existența în mușchii striați a două feluri de contracții. S-a putut constata că, ori de cîte ori se produce o creștere a sarcoplasmei, sporește componenta lentă de contracție.

În pozițiile mai dificile de statică și mers sau cînd au loc mișcări complexe automate, în care jocul modificărilor de tonus este foarte variat, intră în acțiune centrii cerebeloși și pedunculari, și în special nucleul roșu cu fasciculul lui rubro-spinal, precum și nucleul lui Deiters, cu fasciculul vestibulo-spinal.

Această cale extrapiramidală este aceea prin intermediul căreia se produc frisoanele de termoreglare și frisoanele de febră.

Tonusul poate fi, de asemenea, modificat după voință, intrînd în joc și calea piramidală, fără ca aceasta să excludă participarea celorlalte mecanisme.

Factorii hormonali, și în special testosteronul, intervin și ei în mecanismul de reglare a tonusului muscular, modificările mediului umoral influențînd mica excitabilitate musculară. La masculii castrați, acțiunea acestui hormon încetînd, mușchii își pierd din tonicitate și devin mai flasci, ca la femei. Tot de această dependență hormonală este legată creșterea tonusului la băieți în epoca pubertății.

Starea tonusului muscular este pusă în evidență, în clinică, prin palpare și cu ajutorul motilității pasive. Putem găsi astfel un tonus normal, o hipertonicitate sau o atonie.

Hipotonicitatea se traduce prin flacciditate musculară; ea coexistă de obicei cu o diminuare sau o abolire a reflexelor osteo-tendinoase și se pune în evidență prin diferite semne, cum ar fi semnul flexiei exagerate a antebrațului pe braț, al lui Babinski.

Hipotonia precede atonia și atrofia histologică a mușchiului, și apare totdeauna cînd, indiferent din ce cauză, un mușchi este pus în condiții de nefuncționare.

Hipertonicitatea se întîlnește în leziunile neuronului motor, ale căii piramidale, ale căii extrapiramidale, de unde și numele de contractură piramidală sau de contractură extrapiramidală.

Contractura piramidală apare sau se exagerează mai ales cu ocazia mișcărilor; ea scade în somn sau cînd bolnavul este narcotizat. La membrele inferioare se arată prin mișcări bruște, puternice, de contractură, iar la membrele superioare, prin semnul pronației automate al lui Babinski sau prin semnul pronației descris de Strumpell.

Acest tip de contractură se întîlnește în cadrul paraliziilor spastice prin leziuni congenitale, obstetricale sau căpătate puțin timp de la naștere, care duc la o oprire în dezvoltare a fasciculelor piramidale. Mai tîrziu, însă, și diversele compresiuni (tumori, traumatisme) sau distrugeri dau mono- sau hemiplegii, paraplegie sau tetraplegie spastică, prin întreruperea căii piramidale.

Contractura de ordin extrapiramidal este o *contractură plastică*, uniformă, permanentă, continuă. Mușchii devin ca de ceară, încît segmentul articular păstrează atitudinea ce i s-a dat în mod pasiv. Această contractură nu se însoțește de semnul lui Babinski sau de exagerarea reflexelor osteo-tendinoase, ci de o exagerare a reflexelor de postură.

Contracția musculară. Tonusul muscular dă mușchiului proprietatea fundamentală de a se contracta, deci de a reacționa la o excitație sau la un influx nervos, și reprezintă o manifestare a unei schimbări de elasticitate. Ea se manifestă, fie ca o întărire a mușchiului, fie ca o modificare, și de tărie, și de formă a lui, după cum contracția se face pe loc sau antrenează o deplasare de pîrghii osoase. În acest din urmă caz produce un travaliu mecanic și se vorbește de o contracție izotonică, contracție cu tensiune neschimbată. Dacă nu antrenează, ci doar menține o pîrghie osoasă (braţul susţinut la orizontală), se vorbeşte de o contracţie izometrică (contracţie cu lungimea nemodificată).

În timpul unei contracţii izolate, un muşchi se comportă, şi izotonic, şi izometric. Studiul contracţiei cu ajutorul miografului arată că după un şoc de inducţie izolat se pot distinge trei faze, şi anume: una latentă între excitaţie şi începutul răspunsului, a doua de energie crescîndă sau de contracţie, şi a treia de energie descrescîndă sau de relaxare.

Dacă şocul de inducţie se repetă în faza de decontracţie, efectul excitaţiei secunde este mai mare, răspunsurile muşchiului avînd putere de sumaţie un timp, acesta fiind de altfel unul din mecanismele prin care un muşchi are posibilitatea de a se contracta variabil. Repetarea şocului de inducţie în faza de contracţie duce la o contracţie tetaniformă, care poate avea sau nu, un platou ondulat sau unul drept, ca într-o contracţie tetanică perfectă.

Vvedenski (1885) a completat această teză a superpoziţiei, arătînd că mărimea reală a contracţiei tetaniforme variază în limite largi, în funcţie de forţa şi de frecvenţa excitaţiilor aplicate, şi că există un optim de excitaţie, înainte şi după care efectele sînt mai slabe.

Prin înregistrarea potenţialului de acţiune la om, adică a variaţiei de stadiu electric în urma contracţiilor, cu ajutorul unor ace foarte fine, înfipte în masele musculare, s-a constatat că şi contracţia voluntară este în fond tot o contracţie tetaniformă.

Gradaţia voluntară a răspunsului la stimuli nu se datoreşte unei gradaţii a intensităţii răspunsului fibrei musculare, care ştim că reacţionează mereu la fel, conform legii „totului sau nimic“, ci faptului că se antrenează un număr mai mic sau mai mare de fibre musculare; acesta este al doilea mecanism prin care un muşchi are posibilitatea de a se contracta variabil.

În timpul contracţiei, diferitele elemente ale miofibrilelor suferă o serie de modificări, incomplet precizate pînă în prezent. Scurtarea în lungime a miofibrilelor s-ar explica prin micşorarea înălţimii discurilor din care sînt compuse, iar îngroşarea fibrei, prin îngrămădirea lichidului pe părţile laterale ale miofibrilelor.

După teoria electrocapilară, contracţia musculară ar rezulta dintr-o deformaţie a miofibrilelor sub influenţa modificărilor fizico-chimice ale sarcoplasmei de care sînt înconjurate. Reacţii chimice pot mări sau diminua aciditatea mediului, şi aceasta atrage schimbări ale ionilor care se află de-a lungul suprafeţelor de separaţie dintre cele două medii. Tensiunea superficială de la acest nivel se schimbă, iar suprafaţa tinde să bombeze sau să se deprime.

Excitaţia nervoasă produce în sarcoplasmă o reacţie chimică momentană, care provoacă modificarea pH-ului în sensul acidităţii. Ionii de hidrogen încărcaţi pozitiv se aşază pe miofibrile şi tensiunea superficială se ridică la nivelul acestora. Suprafaţa miofibrilei tinde să bombeze, şi prin bombare miofibrilele se scurtează. Contracţia rezultă prin scurtarea sincronă a tuturor miofibrilelor.

În mecanismul relaxării, modificarea de pH se face în sensul alcalinităţii, ionii de hidrogen se încarcă negativ, se aşază pe miofibrile, scad tensiunea superficială, şi suprafaţa miofibrilei se deprimă. Deprimîndu-se, miofibrila se alungeşte, iar alungirea sincronă a tuturor miofibrilelor produce relaxarea.

Muşchiul în activitate consumă în special glucoză şi oxigen, şi transformările chimice ale acestora au ca ultim rezultat formarea de apă, bioxid de carbon, acid lactic şi acid piruvic.

Energia eliberată în timpul contracției musculare provine din șirul complex de reacții care stau la baza acestor transformări chimice, și este deci strîns legată de modificările de irigație sanguină, deoarece acestea aduc la mușchi materia primă necesară și permit evacuarea deșeurilor.

Organismul face toate eforturile pentru a distribui mușchilor în activitate cantitatea de sînge necesară (de 25—30 de ori mai mult decît trebuie pentru hrană). Funcția aceasta, în special oxigenarea marii mase sanguine, este adesea în deficit. Se creează astfel cunoscuta „datorie de oxigen“ în timpul eforturilor mari și susținute, urmînd ca după încetarea efortului, oxigenul să se consume în exces. Datoria de oxigen se poate ridica în timpul eforturilor prelungite, de la cîțiva mililitri, la 19 litri. Capacitatea de muncă a unui individ depinde astfel, nu numai de cantitatea de oxigen provenită prin ventilație pulmonară pentru masa sanguină, ci, în anumite momente, și de capacitatea de a face o „datorie de oxigen“ mai mare sau mai mică.

Cu această posibilitate, motorul uman poate să realizeze un efort cu mult superior aceluia pe care l-ar permite numai ventilația pulmonară. Astfel, un vîslaș în plin efort poate produce o energie care să depășească cu 30—60% pe aceea procurată de oxigenul absorbit în timpul efortului. Aceasta creează o datorie de oxigen de 4—8 litri, care se acoperă printr-o respirație accelerată, după terminarea efortului.

La temperaturi joase, energia calorică dezvoltată în cursul activității musculare este folosită pentru tulburările de reglare termică, și astfel scade valoarea travaliului mecanic al mușchiului.

Frigul și umiditatea scad valoarea travaliului muscular și de aceea alcătuiesc condițiile cele mai favorabile producerii întinderilor musculare, în timpul eforturilor intense.

Mecanica musculară. Segmentele osoase asupra cărora acționează mușchii se comportă ca pîrghiile din fizică. Capul în echilibru pe coloana vertebrală reprezintă un exemplu de pîrghie de gradul I (fig. 50) (R.S.P.; sprijinul la mijloc). Punctul de sprijin corespunde articulației condililor occipitali cu vertebra atlas, rezistența este reprezentată prin greutatea capului care tinde să cadă înainte, iar puterea este reprezentată prin mușchii cefii, care mențin poziția capului.

Pîrghiile de gradul al III-lea (R.P.S.), cu puterea la mijloc, sînt cele mai numeroase în corpul omenesc. Ele sînt pîrghii de viteză și permit ca printr-o forță redusă să se imprime rezistenței deplasări foarte mari. Astfel, în mișcarea de flexie a antebrațului pe braț, punctul de sprijin corespunde articulației cotului (fig. 51). Dar, în timpul mișcărilor de extensie, cotul devine o pîrghie de gradul I, deoarece sprijinul trece la mi loc.

Numai într-o singură situație întîlnim în corpul omenesc un exemplu de pîrghie de gradul al II-lea (S.R.P.) cu rezistența la mijloc: cînd individul se ridică în vîrful degetelor. În acest caz, sprijinul corespunde capetelor metatarsiene, puterea este reprezentată prin forța tricepsului sural ce se aplică pe calcaneu, iar rezistența e reprezentată de proiecția centrului de greutate care cade la nivelul articulației gleznei, deci între sprijin și putere (fig. 52).

Dar acțiunea mușchiului nu se execută numai în sensul mișcării pîrghiilor osoase. Prin tonusul sau prin contracția lor voluntară, mușchii reprezintă unul dintre mijloacele principale de unire și de contenție a segmentelor osoase articulare. Forța unui mușchi se descompune după paralelogramul forțelor în două componente, una musculară, de acțiune, și alta articulară, de menținere a suprafețelor osoase.

Raportul dintre muşchii şi pîrghia lui variază cu faza acţiunii, putînd fi mai mult sau mai puţin perpendicular pe aceasta. Faza de acţiune în care incidenţa perpendiculară îi permite un maximum de acţiune ia numele de *momentul muşchiului* (Debrierre).

Momentul unui muşchi mai poate fi definit ca produsul dintre forţă şi braţul de pîrghie virtual (distanţa dintre linia de acţiune a muşchiului şi axul articulaţiei). De exemplu, braţul de pîrghie virtual al bicepsului brahial este egal cu perpendiculara lăsată de la articulaţia cotului faţă de lungimea muşchiului.

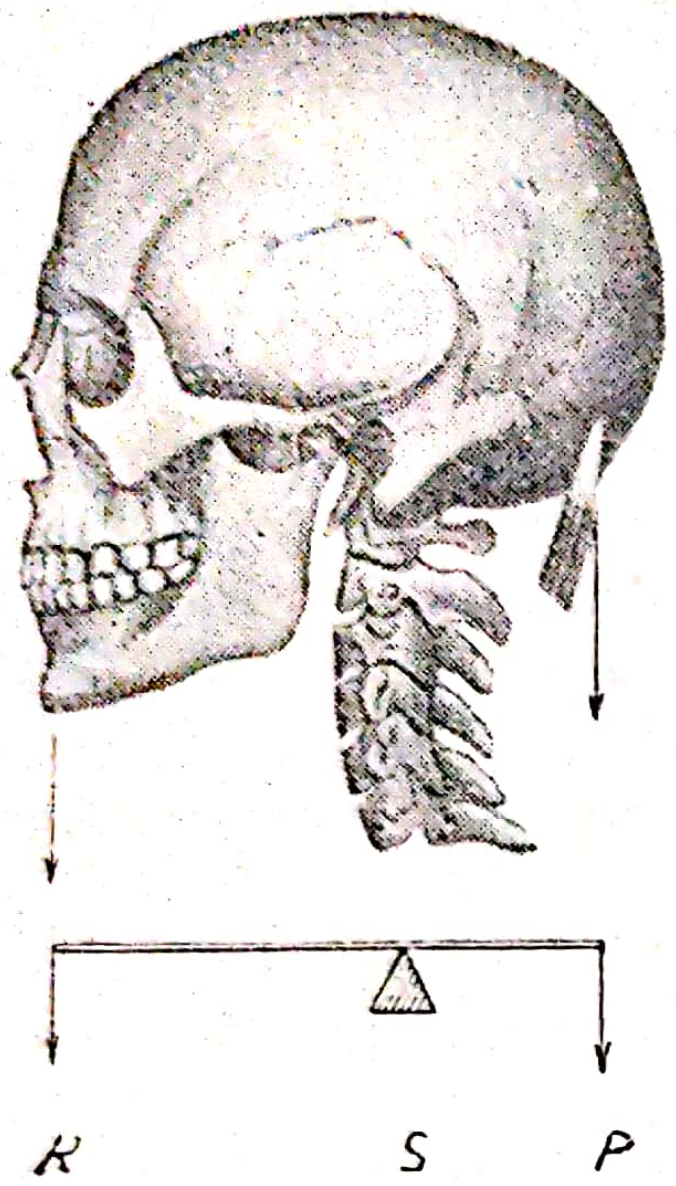

Fig. 50.— Capul în echilibru pe coloană reprezintă o pîrghie de gradul I(R.S.P.).

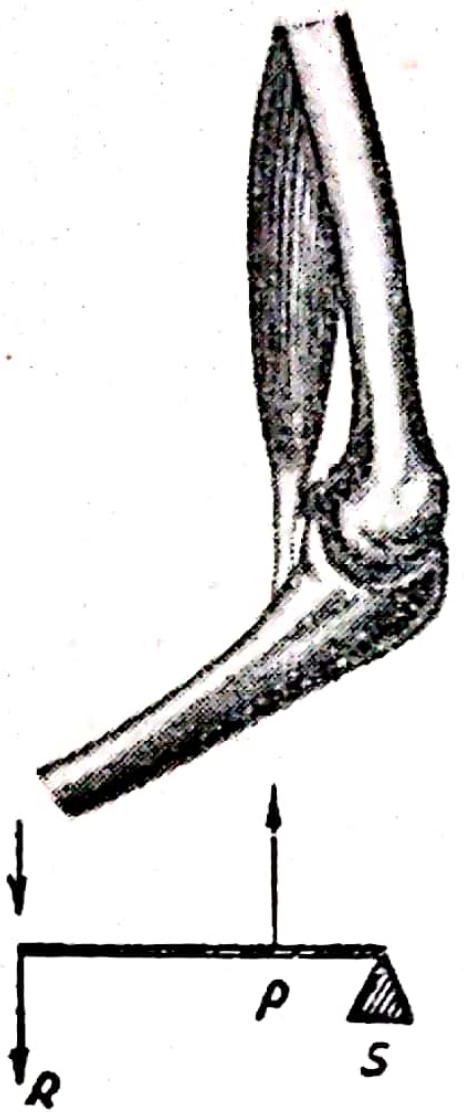

Fig. 51.— În flexie, articulaţia cotului reprezintă o pîrghie de gradul al III-lea (R.P.S.).

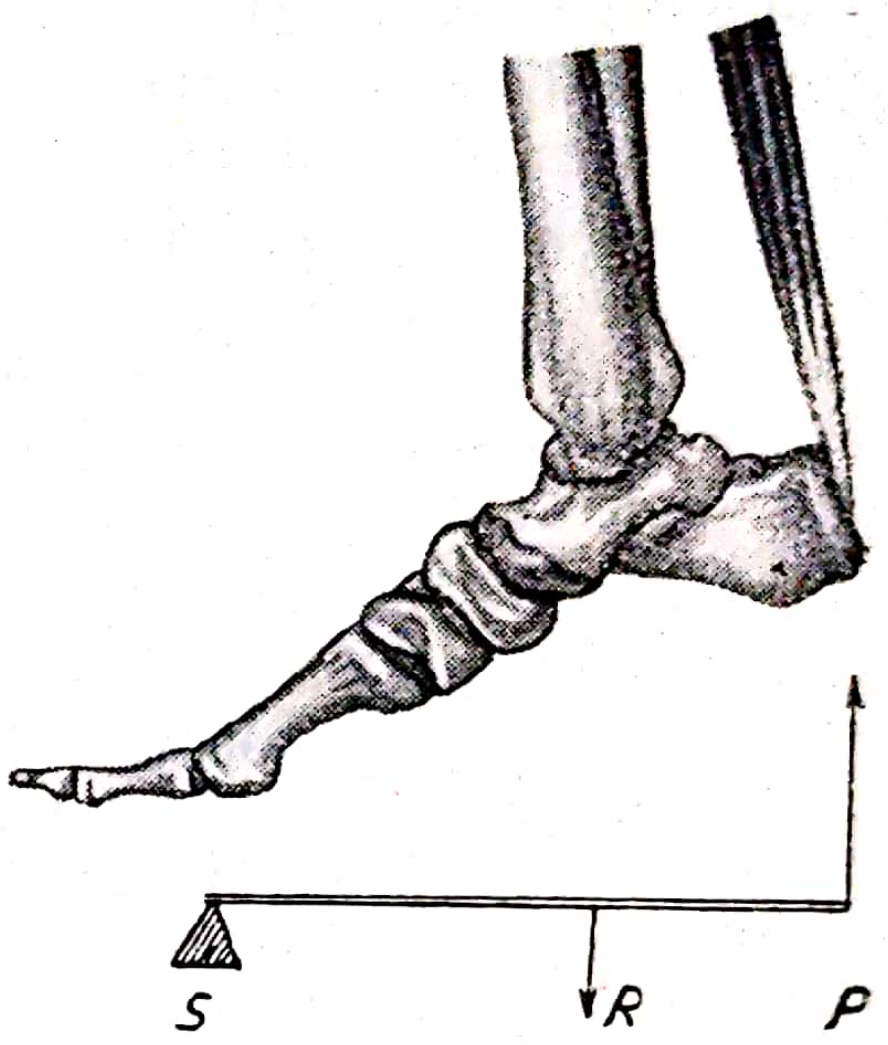

Fig. 52. — Piciorul sprijinit pe vîrful degetelor reprezintă o pîrghie de gradul al II-lea (S.R.P.).

Acest braţ de pîrghie virtual se poate mări sau micşora fiindcă muşchiul în acţiune se depărtează sau se apropie de articulaţie.

Muşchii cu braţul de pîrghie mic, chiar dacă sînt voluminoşi, au un moment mic. Muşchii cu braţul de pîrghie virtual mare, chiar dacă sînt mai puţin voluminoşi, au un moment mult mai mare. Astfel, bicepsul şi brahialul anterior, dispuşi oblic pe antebraţ, ajung prin flexie să devină perpendiculari pe acesta şi să se depărteze de articulaţie. Crescînd braţul de pîrghie virtual, va creşte şi puterea de acţiune a acestor muşchi.

Muşchii nu lucrează însă după legi mecanice stricte şi acţiunea unuia nu se aseamănă cu a celuilalt.

Pentru Pohl şi Kenny, muşchii se pot împărţi în raport cu două criterii principale: lungimea sub care se contractă şi potenţialul lor de acţiune.

După lungimea sub care se contractă, deosebim muşchi care se contractă sub lungimea lor de repaus şi muşchi care se contractă la lungimea lor de repaus.

Din prima grupă fac parte abdominalii, intercostalii, ilio-costalii, pătratul lombelor, deltoidul, suprascapularul, micul rotund, subspinosul coracobrahial, bicepsul brahial, brahialul anterior, radialii, rotundul pronator, marele palmar, cubitalul anterior, flexorii comuni ai degetelor, lombricalul, sterno-cleido-mastoidianul, trapezul, romboidul, fesierul mijlociu, fesierul mic, psoasul iliac, rotatorii interni ai coapsei, tensorul fasciei lata, grupul posterior al coapsei, gambierul anterior, peronierii lungi, tricepsul sural şi flexorii degetelor piciorului.

Reeducarea acestor muşchi care se contractă sub lungimea lor de repaus nu va fi posibilă decît după ce aceşti muşchi au fost readuşi la această lungime. *A pretinde unor asemenea muşchi să se contracte dincolo de lungimea lor normală înseamnă a stimula apariţia proceselor de necoordonare.*

Din grupa a doua fac parte: extensorul capului, pielosul, pectoralul mare, dorsalul mare, muşchii şanţurilor vertebrale, tricepsul brahial, supinatorii degetelor mîinii, adductorul mic, mare şi mijlociu, rotatorii externi ai coapsei, cvadricepsul, gambierul posterior, peronierul scurt și extensorii degetelor piciorului.

Stimularea muşchilor din această categorie poate fi realizată cu succes prin întinderea lor dincolo de lungimea normală de repaus. Aceşti muşchi primesc de obicei impulsul de contracţie prin mişcarea articulaţiei care îi lungeşte dincolo de lungimea lor de repaus.

În afară de aceşti factori, mai intervine însă unul de mare importanţă, care completează problema acţiunilor musculare. Motilitatea nu se bazează pe contracţii izolate, ci pe o serie de acţiuni armonios sincronizate, ale unui lanţ de grupe musculare. Muşchii nu acţionează izolat, ci în lanţuri musculare, după cum nici o articulaţie nu se mişcă izolat, ci mişcarea se realizează prin intrarea în joc a unui lanţ articular. Un impuls motor pornit de la scoarţă pune în mişcare întregul lanţ amintit şi impune o anumită succesiune în ordinea contracţiilor musculare ce produc mişcarea în ansamblul ei. Această succesiune corespunde, în fond, mecanismului reflex catenar care stă la baza mişcărilor. De exemplu, cînd ne aşezăm pe un scaun, vor intra în acţiune, în ordine, muşchii spatelui, care îndoaie înainte corpul, intercostalii, care blochează toracele, abdominalii, care trag trunchiul spre bazin, şi psoasul, care flectează coapsa.

SEGMENTELE ȘI BIOMECANICA APARATULUI LOCOMOTOR

Pentru a ajunge la stabilirea unui diagnostic sau la aplicarea unui tratament ortopedico-chirurgical sînt absolut necesare o serie de cunoștințe de embriologie, de morfologie funcțională și radiografică, precum și de biomecanică a diverselor segmente ale aparatului locomotor.

Le vom prezenta schematic și succint în acest capitol, pentru a nu fi siliți să revenim asupra lor la descrierea diformităților.

COLOANA VERTEBRALĂ

Coloana vertebrală este cel mai important element de susținere și de statică; de ea se leagă alte porțiuni ale scheletului (toracele, centura scapulară și centura pelvină), care alcătuiesc forma trunchiului și ocrotesc cele mai importante viscere.

NOȚIUNI DE EMBRIOLOGIE

Dezvoltarea coloanei vertebrale este mult mai complexă decît a celorlalte segmente osoase, fiind în strînsă legătură cu dezvoltarea notocordului și a canalului medular, pe care le va include.

Notocordul, de origine entodermică, provenit prin invaginarea peretelui acoperitor al canalului gastrulean, apare o dată cu formarea foițelor blastodermice. Diferențierea lui histologică este foarte timpurie și precede pe a tuturor celorlalte țesuturi. Se prezintă ca o formațiune tubulară impară, mediană și neramificată, care se transformă imediat într-un cordon plin, format din celule poliedrice. Cordonul este învelit într-o teacă hialină, asemănătoare unei formațiuni cuticulare.

La sfîrșitul primei luni embrionare, notocordul este complet dezvoltat și se întinde de la locul unde va fi șaua turcească pînă la locul unde va fi ultima vertebră coccigiană.

Între notocord și ectoderm se invaginează tubul medular, iar în jurul ambelor formațiuni apar protovertebrele, formațiuni laterale, mezodermice, perechi și simetrice, cavitare, din care se va forma coloana vertebrală membranoasă (fig. 53). Protovertebrele întrec în număr vertebrele definitive. Prin fenomene de intensă proliferare, protovertebrele își pierd cavitățile, iar din unghiul lor antero-intern se formează expansiuni mezodermice care se insinuează între tubul medular și coarda dorsală, și între aceasta și endoderm.

O expansiune mezenchimatoasă se insinuează între ectoderm și tubul medular (*membrana reuniens superior* a lui Ratke), în timp ce peretele dorsal și extern al protovertebrei dă placa musculară a lui Remak pentru mușchii

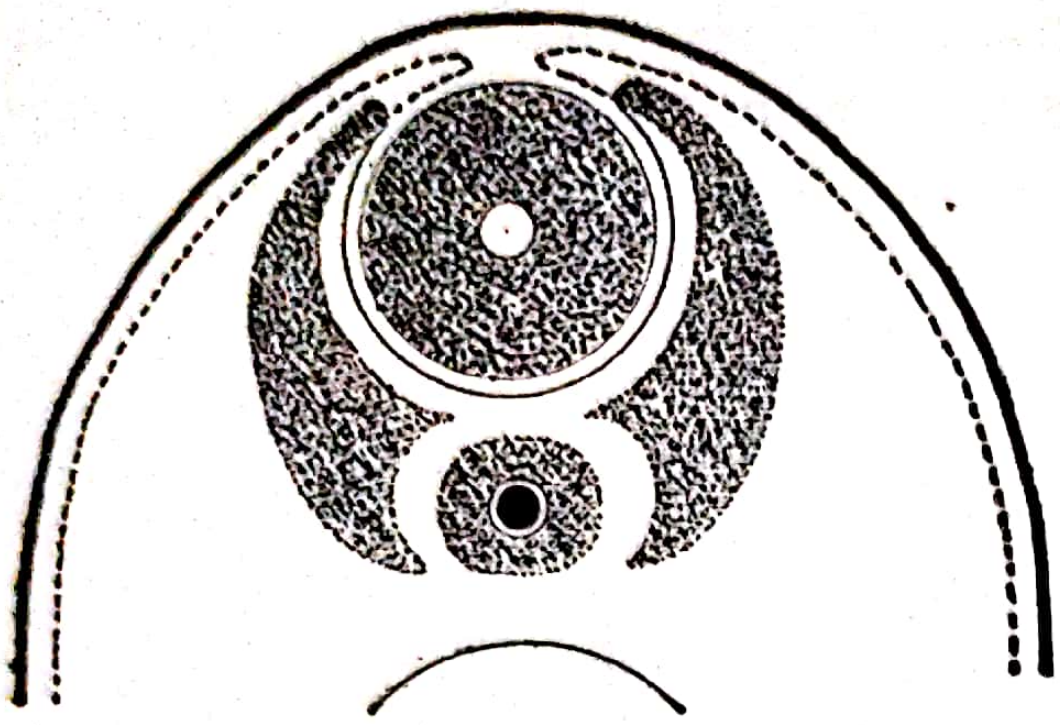

Fig. 53. — Formarea protovertebrelor din mezoderm (schematic).

→

Fig. 54. — Corpul vertebrei cartilaginoase ia naștere din jumătățile a două sclerotoame (schematic).

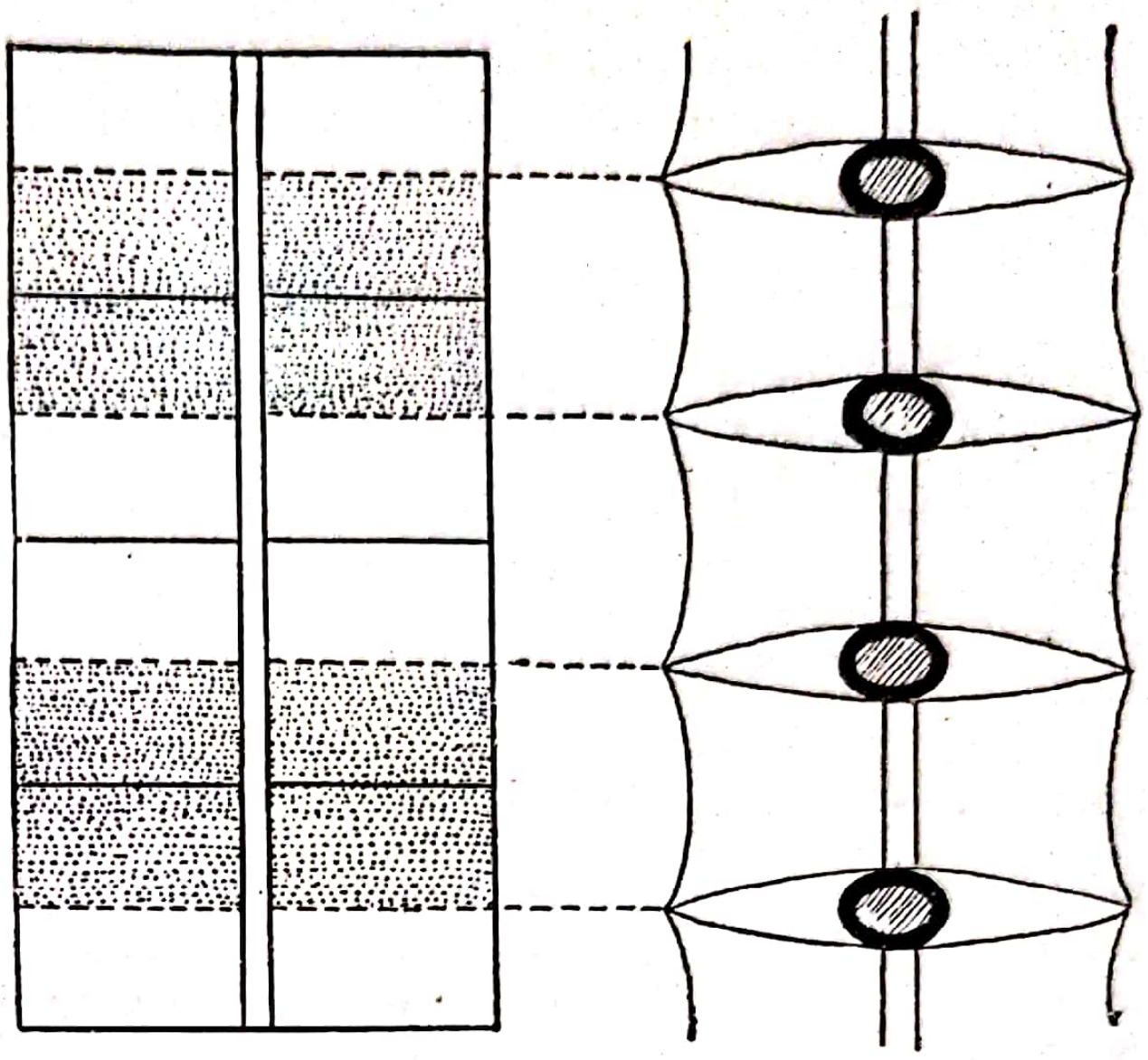

vertebrali. Ceea ce mai rămîne, adică sclerotomul lui Rabl, formează materialul pe care se va clădi viitoarea coloană osoasă. Se înțelege că orice fragmentare anormală a grupelor celulare primitive, precum și orice abatere numerică, fie în plus, fie în minus, va da naștere unor elemente anatomice anormale.

Corpul vertebrei s-ar forma, după Ebner, din unirea jumătăților a două sclerotoame (fig. 54, 55). Dezvoltarea separată a unei singure jumătăți de sclerotom ar duce la formarea unei vertebre cuneiforme supranumerare, cauză frecventă de scolioză congenitală. Cînd mai multe asemenea vertebre cuneiforme alternează de o parte și de alta, se ajunge la o malformație congenitală fără scolioză și cînd vertebrele deformate sînt multiple și neregulate ca formă produc scolioza numită „en jeu de patience“ a lui Nau.

În a doua lună embrionară apare în corpul vertebrei, precum și în masele laterale (apofize transverse, articulare etc.), substanța cartilaginoasă adevărată. Transformarea cartilaginoasă a vertebrelor începe în regiunea dorsală și se continuă în regiunea cervicală și lombară.

Vertebra primitivă tip a coloanei se compune dintr-un corp cartilaginos, un arc posterior alcătuit din două neuro-apofize, care prezintă la baza lor cîte o excrescență ce va forma apofiza articulară, și un arc anterior, arcul pleural sau pleurapofizar, care nu reprezintă altceva decît coastele cartilaginoase primitive. Pe laturile corpului vertebral, între arcul posterior neural și cel anterior pleural, se descriu în acest moment de evoluție epapofizele, formațiuni cartilaginoase pe socoteala cărora se vor forma apofizele transverse.

Arcul posterior neural se închide numai către a patra lună, prin ansa hipocordală, ce formează neurospina, din care va rezulta apofiza spinoasă (fig. 56).

Ceea ce rămîne netransformat în cartilaj hialin din coloana membranoasă se preface treptat în fibro-cartilaj, formînd discurile intervertebrale iar notocordul la aceste niveluri alcătuieşte nucleul pulpos. Notocordul va dispărea complet o dată cu apariţia punctelor de osificare, pentru a nu mai rămîne din el decît nucleii pulpoşi.

Cînd întreaga coloană este cartilaginoasă, la nivelul celei dorsale începe dezvoltarea membranoasă a coastelor şi apoi condrificarea lor, cu o direcţie postero-anterioară, în miosepte. Coasta primitivă cartilaginoasă se articulează cu epapofiza şi formează corpul şi tuberozitatea viitoarei coaste (segmentul tubercular). Ulterior va apărea un nou nucleu cartilaginos, care se va uni printr-o articulaţie cu corpul, către proeminenţa paraapofizară, formînd capul şi colul coastei (segmentul capitular al lui Léri). Unirea segmentului tubercular cu segmentul capitular constituie coasta în tot complexul ei. Primele 8—9 coaste progresează treptat spre linia mediană anterioară, unindu-se cu jumătatea respectivă a sternului, compus primitiv din două porţiuni longitudinale distincte.

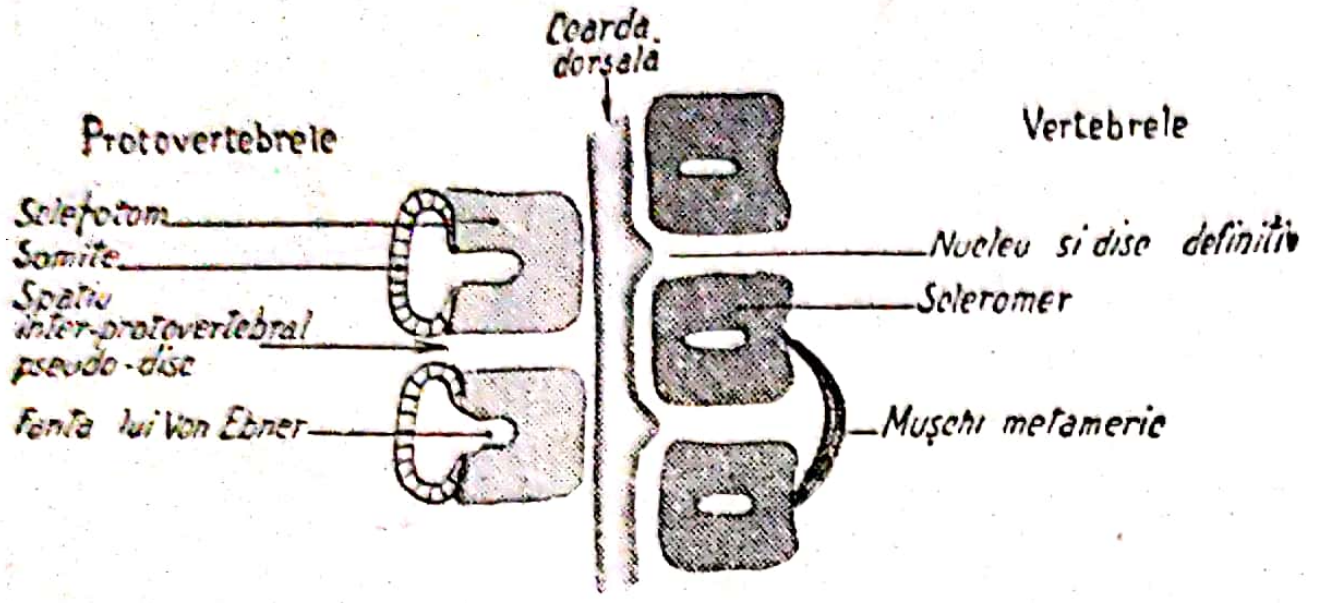

Fig. 55. — Schema dezvoltării vertebrale. Ţesutul protovertebral dă naştere părţii distale a vertebrei superioare, discului intervertebral definitiv şi părţii proximale a vertebrei subiacente.

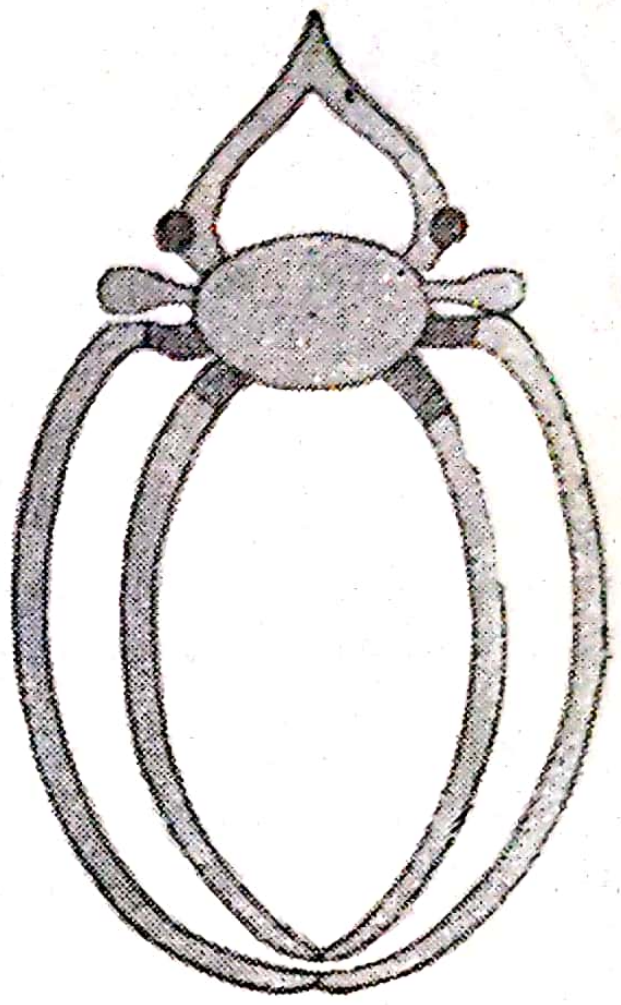

Fig. 56. — Vertebră schematică la vertebrate cu arcurile posterioare şi anterioare (după Rouvière).

Concomitent cu dezvoltarea coastelor la nivelul coloanei dorsale, se formează la nivelul coloanei cervicale şi lombo-sacrate formaţiunile corespunzătoare acestora. În regiunea cervicală, segmentul capitular al lui Léri alcătuieşte partea anterioară a apofizei transverse, iar în regiunea lombară rămîn apofizele costiforme.

Primele puncte osoase apar, aşa cum au arătat studiile radiologice ale lui Bade, la embrionul de 8 săptămîni (3 cm), în masele laterale ale arcurilor vertebrelor cervicale, precedînd apariţia punctelor de osificare claviculare, considerate în genere drept primele în ordinea apariţiei. După Schmorl, primele puncte de osificare ar apărea în arcurile vertebrale ale atlasului.

Cam la zece săptămîni apar punctele de osificare primitive ale corpurilor, la început în zona dorso-lombară; apoi apariţia nucleilor continuă succesiv către segmentul cranial şi caudal, aşa încît la mijlocul lunii a V-a se constată şirul corpurilor, superior pînă la C_1, iar în jos pînă la S_4 sau S_5.

Fiecare vertebră se dezvoltă individual prin trei puncte de osificare primitive, ajutate de un număr variabil de puncte complementare. Punctele primitive sînt dispuse astfel: unul median şi două postero-laterale, răspunzînd apofizelor articulare. Proliferarea primului punct formează corpul, iar proliferarea celorlalte, porţiunea postero-laterală a vertebrelor.

La mijlocul lunii a V-a, pe lîngă nucleii de osificare primitivi ai corpurilor vertebrale apar alte puncte, numite secundare, care se dezvoltă cranio-caudal, dînd vertebrei, pe radiografie, aspectul de cruciuliță. Abia în luna a VII-a, nucleii corpului confluează și separația dintre ei nu mai este evidentă. În acest moment, toate vertebrele prezintă cele trei puncte primare de osificare.

Punctele complementare de osificare apar mult mai tîrziu, la vîrsta de 14—16 ani, și numărul lor diferă după regiune. Vertebrele coloanei cervicale au două puncte complementare pentru corpul vertebrei, care iau forma unor lamele discoide foarte subțiri, ce ocupă, una fața superioară, iar cealaltă fața inferioară a corpului (discurile epifizare).

Vertebrele coloanei dorsale au cinci puncte complementare: unul pentru vîrful apofizei spinoase, cîte unu pentru vîrful fiecărei apofize transverse și două pentru discurile epifizare.

Vertebrele regiunii lombare au șapte puncte complementare, adăugîndu-se două pentru tuberculii mamilari, în afară de cele cinci pe care le prezintă și vertebrele regiunii dorsale.

Sutura acestor diferite puncte se realizează într-o anumită ordine. Întii, cele două puncte primitive postero-laterale încep să se unească între ele înspre vîrsta de 2 ani, închizînd înapoi cele două treimi posterioare ale inelului vertebral, și abia la 3—4 ani se unesc cu corpul. După Schmorl, unirea arcului cu corpul s-ar produce între 3 și 6 ani, iar pe alocuri chiar în al 14-lea an sau mai tîrziu. Treimea anterioară a canalului vertebral va fi închisă de punctul de osificare al corpului, iar punctele complementare epifizare ale apofizelor transverse se sudează la vîrsta de 18 ani. Punctele complementare epifizare ale apofizelor ajung la maximum de dezvoltare la 19 ani, iar discurile epifizare ale corpurilor între 20 și 25 de ani. În ultimul timp (Young, 1956) a arătat că lamele arcurilor vertebrale nu se formează printr-un proces de osificare encondrală, ci printr-unul de osificare periostică fibroasă. Lamele nu ar prezenta deci puncte de osificare. Aceste cercetări au infirmat teoria „nesudurii punctelor de osificare ale lamelor“, care încerca să explice apariția spondilolistezisului însoțit de spondilochiza arcurilor.

Nau și alți autori consideră discurile cartilaginoase epifizare drept niște epifize asemănătoare celor ale oaselor lungi, între ele și corpul vertebrei existînd o zonă de cartilaj seriat, cu caracterul și însemnătatea unuia diafizo-epifizar, de creștere. Discurile epifizare ar contribui deci la creșterea vertebrei în înălțime, în timp ce creșterea în lățime ar fi periostală.

După Schmorl însă, *discurile epifizare nu ar contribui cu nimic la creșterea vertebrei.* Ele ar fi niște formațiuni cartilaginoase marginale îngroșate, cu un aspect inelar, care ar pătrunde în neregularitățile substanței osoase rămase prin creșterea incompletă a nucleilor la partea anterioară și laterală a corpului vertebral (fig. 57).

Aceste fapte l-au determinat pe Schmorl să nu considere tulburările patologice ale acestei porțiuni de vertebră ca fiind cu totul similare celor ce se petrec la alte epifize în adevăratele cartilaje de creștere.

La nou-născut, înălțimea corpurilor vertebrale este aproape egală cu aceea a spațiilor intervertebrale. Mai tîrziu, spațiile intervertebrale se micșorează, iar vertebrele devin dreptunghiulare. În acest moment, canalele vasculare sînt vizibile de față și de profil ca traiecte luminoase în interiorul vertebrei (fanta lui Hahn). Pe radiografie se constată o incizie adîncă, ce pornește de pe fața anterioară a corpului și se datorește pătrunderii vaselor arteriale şi mai ales venoase în vertebră. Fanta lui Hahn persistă mai mult în corpurile vertebrale ai căror centri de osificare au apărut primii, deci la vertebrele din zona dorso-lombară (fig. 58, 59).

Pînă la vîrsta de 6 ani, corpul vertebral prezintă, atît pe faţa superioară, cît şi pe cea inferioară, o serie de şanţuri radiare, care dau marginilor un aspect dinţat. Cartilajul inelar epifizar are rolul de a nivela şi completa aceste margini vertebrale dinţate. El este mai adînc anterior decît lateral şi posterior (se vede mai puţin înalt pe radiografiile de faţă) şi se prelungeşte printr-un strat subţire, atît pe faţa superioară, cît şi pe cea inferioară, acoperind lamele osoase compacte şi ciuruite de găuri fine prin care trec vasele. Între lama aceasta de cartilaj hialin şi corpul vertebral se interpune un alt strat, format din celule cartilaginoase dispuse în coloane, dar care nu e echivalentul cartilajului seriat diafizo-epifizar deoarece dincolo de el nu există o epifiză propriu-zisă cu stratul ei corespunzător de cartilaj într-adevăr seriat, ci numai cartilajul hialin inelar descris mai sus.

În cartilajul hialin inelar (chenarul cartilaginos hialin) apar la fetiţe între 6 şi 8 ani şi la băieţi între 7 şi 9 ani puncte de calcificare ce nu prezintă caracterele cunoscute ale osificării encondrale, ca la epifizele adevărate, ci sînt calcificări ale cartilajului. Cu vîrsta, focarele de calcificare apar în tot inelul cartilaginos, pe care-l calcifică integral, şi formează marginea osoasă definitivă a corpului vertebral, adică epifiza anatomiştilor clasici sau „chenarul osos al vertebrei“, cum l-a numit Schmorl.

Discurile epifizare nesudate cu corpul vertebral ar putea fi confundate cu fracturi marginale, de către cei neavizaţi. Uneori, însă, ele se pot fractura.

Anumite vertebre au caractere proprii de dezvoltare. Astfel, atlasul se dezvoltă prin două puncte primitive, care apar în arcul posterior şi corespund punctelor primitive laterale ale vertebrelor ordinare. Masele laterale ale atlasului se unesc între 4 şi 5 ani. Completarea înainte a arcului anterior se face printr-un punct complementar, care apare în primul an. Sudura se produce de obicei în al cincilea—al şaselea an. Cunoscînd aceste date, înţelegem de ce tendinţa atlasului de a se confunda cu masivul osos cranian, adică aşa-numita occipitalizare a lui, nu se poate produce decît între 6 şi 10 ani.

Axisul se dezvoltă prin cinci puncte primitive, două laterale pentru lame şi apofize, unul median pentru corpul propriu-zis şi două pentru apofiza odontoidă, care trebuie considerată ca reprezentînd corpul atlasului, şi care se sudează cu corpul axisului de-abia în cursul celui de-al treilea an sau chiar mai tîrziu. Sappey a descris şi două puncte complementare, unul pentru faţa inferioară a corpului şi altul pentru vîrful apofizei odontoide. Ultimul apare între 4 şi 5 ani şi se numeşte „osiculul lui Bergmann“.

Cea de-a şaptea vertebră cervicală prezintă un punct suplimentar, punctul costal, situat la baza şi la partea anterioară a apofizei transverse, care apare în a şasea lună a vieţii fetale şi se

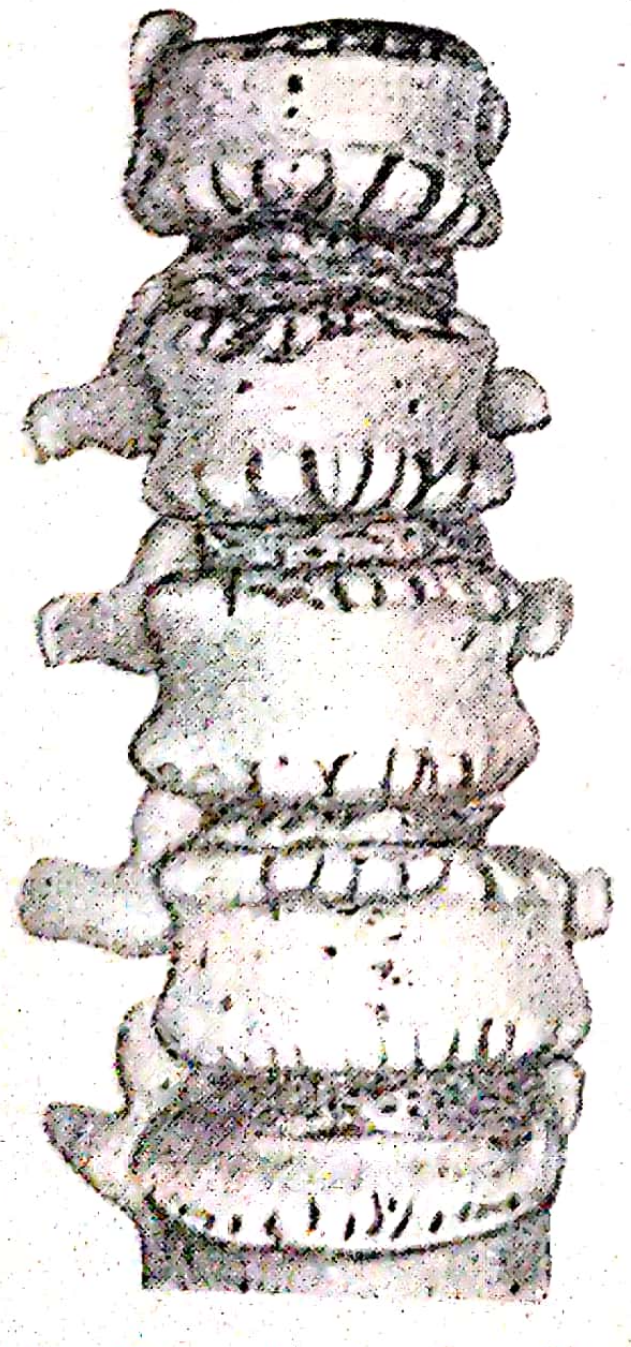
Fig. 57.—Şanţuri radiare marginale ale vertebrelor, umplute şi nivelate de cartilaj hialin (după Schmorl).

sudează cu masa apofizei transverse în cursul celui de-al şaselea an. Dezvoltîndu-se peste măsură şi conservîndu-şi independenţa, constituie a şaptea coastă cervicală. A şasea vertebră cervicală, iar după Hyrtl a cincea şi uneori a patra chiar, prezintă puncte costale analoage.

Sacrul se dezvoltă prin 40 de puncte de osificare. Fiecare piesă constitutivă a sacrului se dezvoltă ca o vertebră obişnuită, avînd cele trei puncte primitive cunoscute, adică un punct median pentru corp şi două puncte laterale sau neurale pentru masa apofizară. Primul punct primitiv median apare către a patra lună a vieţii fetale, iar celelalte două laterale, de la a patra la a şasea lună. Primele trei vertebre mai prezintă în plus, la partea anterioară a apofizelor transverse, alte două puncte, unul drept şi altul stîng, considerate de Gegenbauer ca punctele costale ale sacrului, care apar între a cincea şi a şaptea lună.

La aceste cinci puncte de osificare primitivă se adaugă pentru fiecare vertebră sacrată trei puncte complementare, unul pentru suprafaţa superioară a corpului, unul pentru suprafaţa inferioară şi un al treilea pentru apofiza spinoasă. Primele două apar între 10 şi 12 ani, iar punctul epifizar al apofizei spinoase apare abia la 15 — 18 ani.

Sudura diferitelor puncte osoase ale vertebrei sacrate se realizează ca la o vertebră obişnuită. Cele două puncte laterale se unesc între ele pe linia mediană şi închid înapoi canalul sacrat. Punctele costale se unesc apoi cu masa apofizară, formînd o piesă unică, şi care, la rîndul ei, se sudează cu corpul. Mult mai tîrziu se sudează şi punctele complementare sau epifizare, completînd vertebra.

Închiderea arcurilor sacrate, aşa cum a arătat Lagrot, nu se produce simultan. Sudura începe la 3 ani, cu cel de-al doilea arc sacrat şi se continuă la 4 ani şi jumătate cu cel de-al treilea arc sacrat, urmînd ca închiderea tuturor arcurilor să se termine în jurul vîrstei de 7 ani. Ultimul care se închide este arcul primei vertebre, între 8 şi 10 ani, iar după Poirier, chiar la 30 de ani. Această dehiscenţă a primului arc sacrat se numeşte „hiatul intermediar", fiind cuprins între un hiat superior lombo-sacrat, format prin mărirea spaţiului intervertebral dintre vertebra L_5 şi S_1, şi între un alt hiat inferior, zis secundar, format prin mărirea spaţiului dintre S_1 şi S_2. Hintze numeşte întreg acest complex de hiaturi „fontanela lombo-sacrată", şi ajunge la concluzia că, întocmai fontanelelor craniene, ea nu există la antropoide nou-născute, ci reprezintă o dispoziţie particulară a omului, care prin evoluţie a trecut la staţiunea bipedă.

La naştere, deci, arcurile sacrate şi arcul vertebrei L_5 prezintă o dehiscenţă normală. Peretele posterior al sacrului nu este reprezentat decît de o membrană fibroasă, care închide porţiunea terminală a canalului lombo-sacrat. Persistenţa dehiscenţei celui de-al cincilea şi al patrulea arc sacrat dă aşa-numitul hiat sacro-coccigian. Se afirmă că persistenţa dehiscenţei osoase a primelor arcuri sacrate trebuie considerată anormală abia după 7 ani, fiindcă dehiscenţele arcurilor posterioare reprezintă la copiii mai mici o dispoziţie normală.

Fuziunea între vertebrele sacrate începe de la 14—15 ani şi se termină la 30 de ani, efectuîndu-se progresiv, de obicei caudo-cranial. Dacă sudura corpilor se realizează uşor, fiind separate între ele doar de cîte un disc subţire intervertebral, sudura arcurilor posterioare, depărtate unele de altele, este mai dificilă, implicînd şi osificarea ligamentelor galbene. Cînd procesul de osificare al ligamentelor galbene nu este complet, persistă o metamerizare a arcurilor sacrate, constituind o anomalie, asociată de obicei dehiscenţei diferitelor arcuri sacrate.



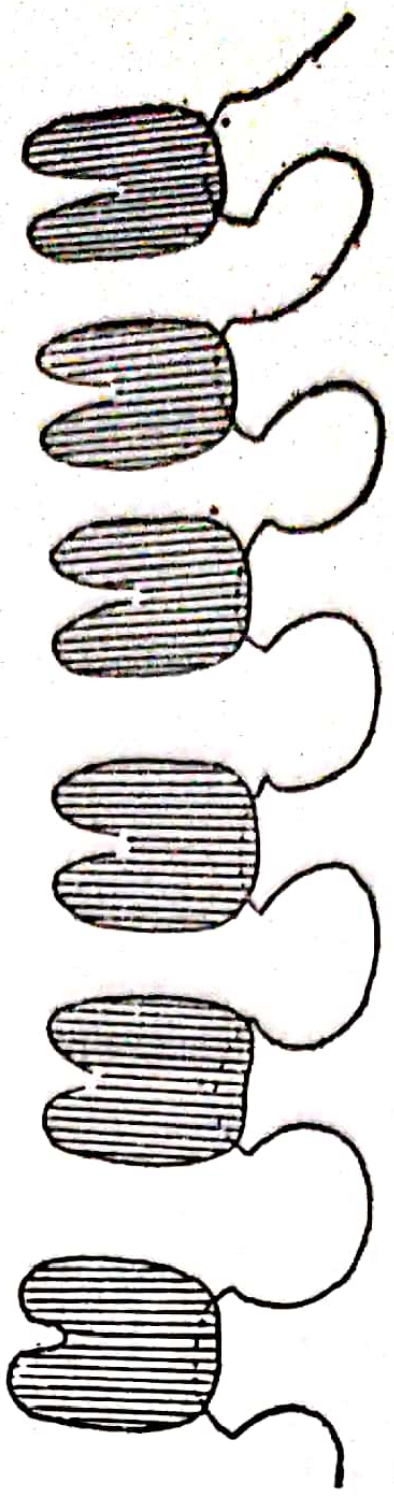

Fig. 58. — Fantele lui Hahn la nou-născut (radiografie).

Între 18 și 20 de ani apar cîte două noi piese, de fiecare parte, piesele marginale, care ocupă regiunea fațetelor auriculare și completează lateral sacrul.

Uneori în acest proces de sudură este prinsă și ultima vertebră lombară. Sacralizarea ultimei lombare se produce prin dezvoltarea exagerată a apofizelor ei transverse, care iau caractere de aripioare sacrate, luînd contact parțial ori total cu coxalele. Este o anomalie regresivă, întîlnindu-se în mod normal la maimuțele antropoide, al căror sacru este compus din șase vertebre. Cele cinci vertebre, care prin sudura lor formează *coccixul*, se dezvoltă, ca și corpurile vertebrelor obișnuite, printr-un punct primitiv, la care se adaugă mai tîrziu două puncte complementare și, în plus, două pentru coarnele osului. Punctele primitive apar la prima vertebră între 4 și 5 ani, la a doua, a treia și a patra între 6 și 9 ani și la a cincea între 9 și 10 ani. Sudura celor 5 piese osoase se efectuează caudo-cranial.

Între 12 și 14 ani, a cincea s-a sudat cu a patra, iar între 20 și 25 ani, primele două sînt uneori încă independente.

ANATOMIE

Coloana vertebrală este o piesă funcțională complexă, la care participă 33 sau 34 de segmente osoase, 344 de suprafețe articulare, 24 de meniscuri intervertebrale, 365 de ligamente cu 730 de puncte de inserție și asupra căreia acționează, după Reinberg, 750 de mușchi. Aceasta explică ușurința cu care coloana vertebrală reacționează la traumatisme și la infecții de tipul poliartritei.

Corpurile vertebrale au forme diferite, după regiune, iar între ele se găsesc discurile intervertebrale. Marginea osoasă a corpurilor vertebrale este alcătuită dintr-un os mai mult fibros decît encondral, de un tip mai special, asemănător unui sesamoid, cu fibrele Sharpey continuînd fibrele discale inserate pe ea.

La cîțiva milimetri de margine începe brusc cartilajul, care este așezat pe o placă osoasă ca un suport subțire și continuu. Țesutul osos vertebral la tineri este separat de o lamă cartilaginoasă, care dispare la adult, dar care poate să persiste. Ca și în articulațiile obișnuite, între cartilaj și placă nu există o unire prin continuitate fibrilară, ci prin simplă aderență moleculară.

Aceste plăci terminale sînt pînă la vîrsta de 50 de ani mai rezistente și opun o rezistență mai mare herniilor intraspongioase, permițînd ca herniile să se producă în special antero-posterior (Funka, Somogyi și Zsebock). Rezistența lamelor crește cu cît coborîm spre a cincea lombară, unde este maximă. De aceea, la acest nivel, herniile posterioare sînt cele mai frecvente.

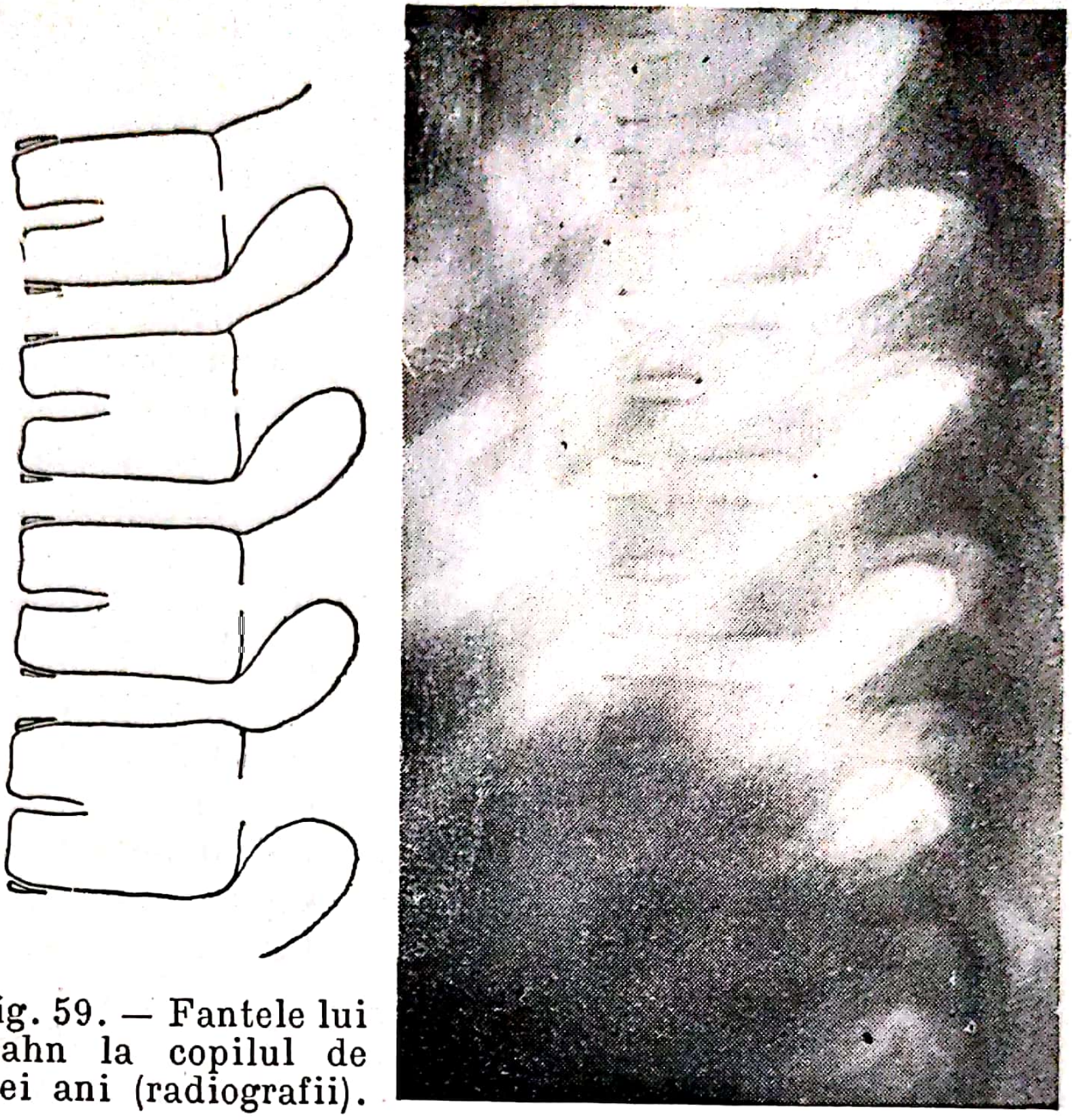
Fig. 59. — Fantele lui Hahn la copilul de trei ani (radiografii).

Inelul fibros al discului se unește cu cartilajul prin fibrele care ajung oblic, se îndoaie, devin tangențiale și trec în sistemele superficiale ale cartilajului. Aceste fibrile venite din disc nu se continuă niciodată cu trabeculele osoase. Alte fibre discale, însă, la periferie, se atașează marginii vertebrale și se încorporează substanței trabeculelor, de unde aderența strînsă a discului la corp. La contactul cu osul, marginal, există o zonă de fibro-cartilaj calcificat, mai mult sau mai puțin regulat, care dă umbre radiologice uneori accentuate.

Ligamentul anterior este atașat corpurilor vertebrale. Între ligament, marginea vertebrei și disc există un țesut conjunctiv cu o vascularizație mai mult venoasă, țesut gras și terminații nervoase senzitive. Această regiune este cea mai favorabilă dezvoltării edemelor și proceselor vasomotorii, la acest nivel apărînd osteofitele vertebrale.

Discurile intervertebrale sînt formațiuni fibro-cartilaginoase dispuse între corpurile a două vertebre. Fiecare disc este constituit dintr-o porțiune periferică fibroasă și una centrală, care constituie nucleul pulpos. Inelul fibros periferic este alcătuit din lame de fibre conjunctive, care se încrucișează în toate sensurile. Aceste fibre se inseră profund pe zona compactă osoasă, continuîndu-se cu fibrele lui Sharpey. Inelul fibros este sprijinit înainte de ligamentul comun vertebral anterior și mai puțin sprijinit înapoi de ligamentul comun posterior, care este constituit dintr-o bandeletă fibroasă mediană, ce trimite mici prelungiri laterale la nivelul discului. Partea posterioară a discului în regiunile laterale reprezintă deci un loc de mică rezistență, dispoziție care explică frecvența herniilor discale postero-laterale.

Nucleul pulpos central este alcătuit dintr-o masă de aspect gelatinos, ca o lentilă turtită, formată dintr-un țesut fibros foarte lax, infiltrat de lichid, de cîteva celule cartilaginoase și resturi din coarda dorsală. Cu vîrsta, resturile din această coardă dorsală devin din ce în ce mai rare, cedînd locul substanței fundamentale și ajungînd să dispară complet, de obicei către 55 de ani. În regiunea dorsală și lombară, nucleul pulpos este așezat la unirea treimii mijlocii cu treimea posterioară, iar în regiunea cervicală ceva mai înainte, chiar la unirea treimii anterioare cu treimea medie.

Dacă se consideră însă aparatul vertebral în totalitate, nucleul pulpos apare situat la jumătate distanță între fața anterioară a rahisului și planul interliniilor articulare ale micilor articulații posterioare, ceea ce permite o mișcare perfectă de basculă (fig. 60).

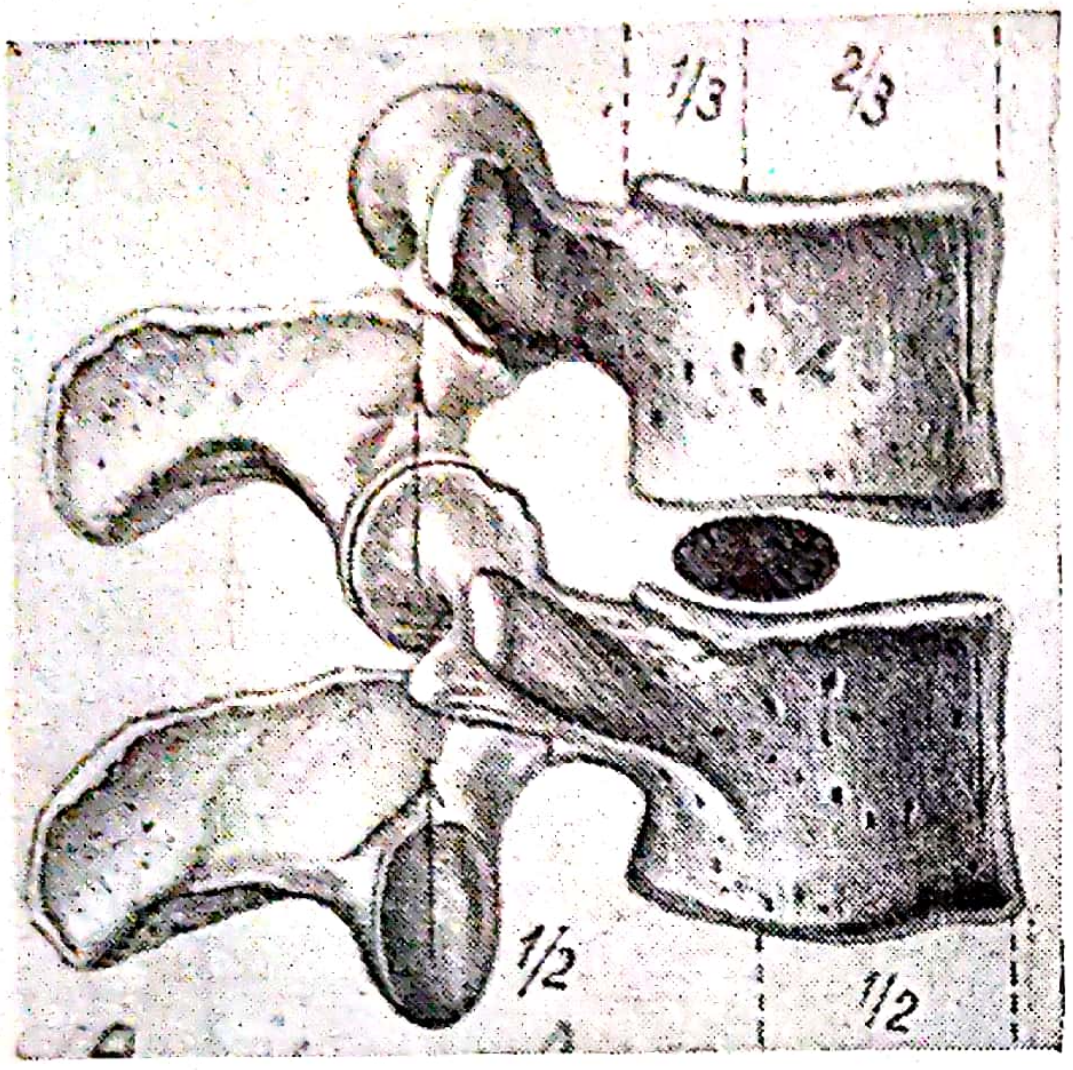

Fig. 60. — Situația nucleului pulpos.

Situația lui nu este însă fixă, fiindcă el se mobilizează în cursul mișcărilor. Deplasările nucleului pulpos sînt posibile deoarece este deformabil, elastic și expansibil. Elasticitatea și expansibilitatea nucleului depind de conținutul său în apă. Nucleul se află astfel într-o permanentă presiune, care depășește pe aceea care se exercită asupra lui în statică și dinamică. Se înțelege astfel de ce orice defect al pereților care-l adăpostesc duce la hernierea lui.

Limita superioară și cea inferioară a discurilor sînt alcătuite din lamele cartilaginoase. Aceste lamele au un rol de protecție contra presiunii nucleului și de protejare a discului împotriva infecțiilor.

Vascularizația variază și ea cu vîrsta. La embrion pătrund în țesutul discului intervertebral, superior și inferior, prin lamele cartilaginoase, cîte trei vase, care se obstruează o dată cu vîrsta, astfel că la terminarea creșterii discul nu mai este vascularizat. Prezența vaselor în discul adult este posibilă numai în condiții patologice.

Nutriția cartilajului se face prin imbibiție, prin cartilajul de înveliș al suprafețelor vertebrale. Aceasta explică frecvența alterărilor degenerative.

Inervația discurilor nu este încă bine cunoscută. Oricum, se pune în discuție numai inervația inelului fibros, deoarece nucleul pulpos, în mod absolut sigur, nu este inervat. Se pare că ramurile nervoase provin din nervii sinu-vertebrali, care inervează și ligamentul vertebral comun posterior (fig. 61).

Prezența fibrelor nervoase la periferia discului ar fi suficientă ca să explice faptul că o hernie discală poate fi ea însăși dureroasă. Această inervație ar explica lombalgiile, care alcătuiesc uneori un simptom premergător, față de sciatica ce se instalează ulterior (C. Arseni și T. Iacob).

Rolul discurilor intervertebrale este multiplu. Aceste formațiuni contribuie, prin rezistența lor, la menținerea curburilor coloanei, favorizează prin elasticitatea lor revenirea la starea de echilibru, după terminarea mișcării, transmit greutatea corpului diferitelor segmente ale coloanei și amortizează șocurile sau presiunile la care fiecare segment este supus în mod special în cursul mișcărilor sau eforturilor. Simpla trecere de la decubit la stațiunea în picioare provoacă o suprapresiune de 45,500 kg, la nivelul discurilor lombare. În timpul mișcării de redresare, după o mișcare de flexie, suprapresiunea suportată de nucleul pulpos poate atinge 90 — 135 kg (Peter).

Nu vom insista asupra ligamentelor; vom reaminti numai particularităţile remarcate de Schmorl. Ligamentul longitudinal anterior este aderent corpului vertebral, pînă la nivelul cartilajului, şi trece apoi în punte peste inelul cartilaginos, peste discul intervertebral, peste inelul cartilaginos al vertebrei învecinate, aderînd din nou la aceasta la punctul de unire al inelului cartilaginos cu corpul. Ligamentul comun posterior are o dispoziţie contrară, şi anume se leagă intim de discul intervertebral, trecînd în punte peste corpul vertebral (fig. 62).

Cunoaşterea acestor dispoziţii are importanţă pentru explicarea unor leziuni osoase proliferative ale vertebrelor şi pentru felul cum poate hernia discul.

Anatomie clinică. Împărţirea clasică a coloanei vertebrale în diferite segmente ne-a creat uneori greutăţi în ceea ce priveşte găsirea şi identificarea punctelor de reper, precum şi delimitarea locului leziunilor constatate. De aceea ne-am gîndit că ar fi mai bine ca, din punct de vedere clinic, să împărţim coloana vertebrală în patru regiuni, care se pot delimita fără greutate, însemnîndu-le pe tegumente cu cîte o linie orizontală, cu creionul dermografic (fig. 63).

Regiunea cervico-dorsală este cuprinsă între linia orizontală care trece prin vîrfurile celor două apofize mastoide şi cea care trece prin spinele omoplaţilor, corespunzînd apofizei spinoase D_3.

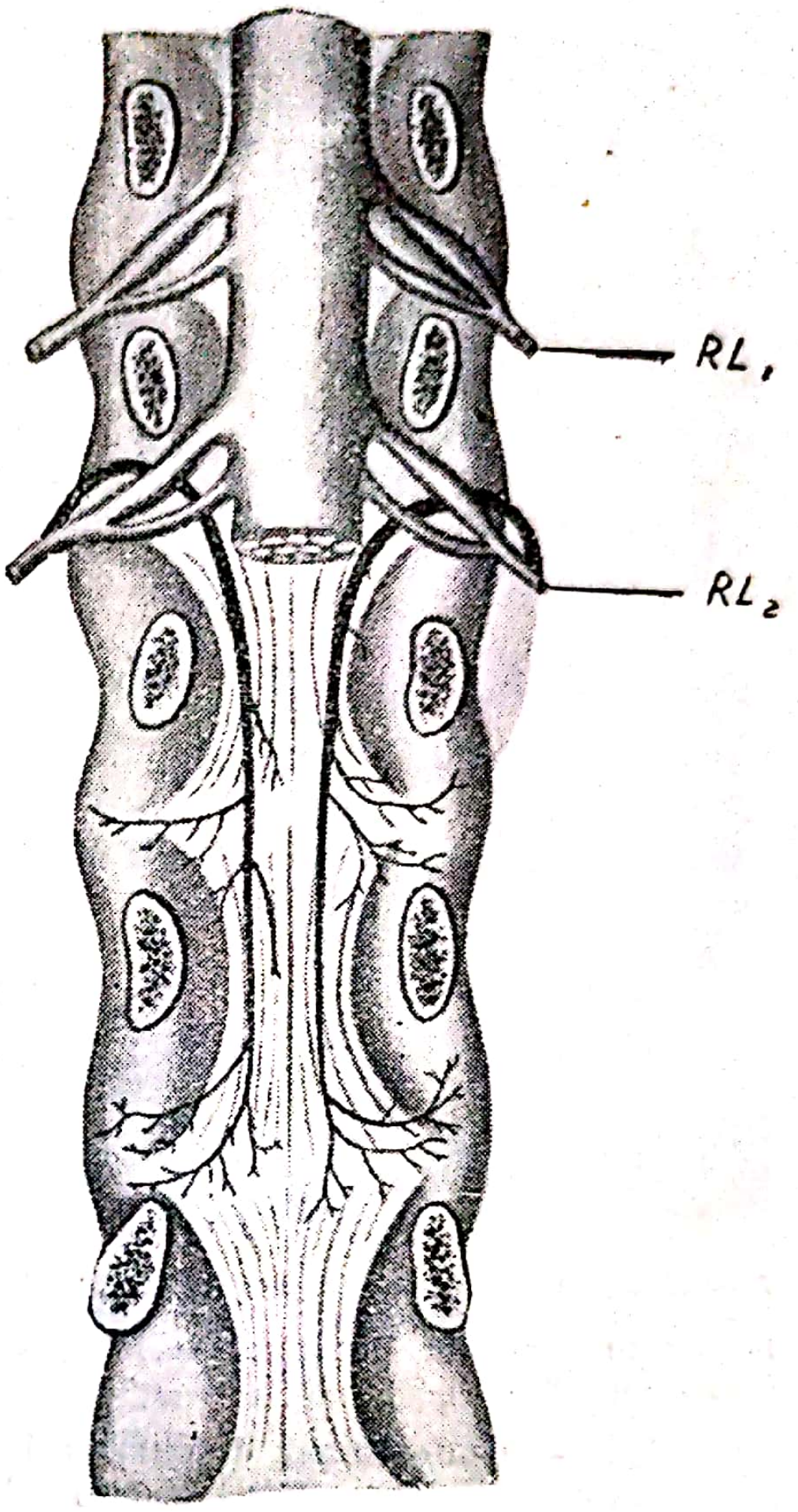

Fig. 61. — Inervaţia discurilor lombare. Părţi din rădăcina L_2. Nervii sinu-vertebrali se ramifică în discurile subiacente (după Spurling şi Bradford).

Regiunea dorsală medie este cuprinsă între linia orizontală inferioară precedentă şi una care trece prin vîrful omoplaţilor, corespunzînd apofizei spinoase D_7.

Regiunea lombară este cuprinsă între această linie şi una care trece prin punctele superioare ale crestelor iliace, deci prin dreptul apofizei spinoase L_4.

Regiunea lombo-sacrată se întinde de la linia orizontală biiliacă pînă la vîrful coccixului.

Prima regiune cuprinde vertebrele cervicale, primele trei dorsale, precum şi o parte din corpul vertebrei D_4. Al doilea segment clinic cuprinde restul corpului vertebrei D_4, următoarele trei vertebre dorsale (D_5, D_6, D_7) şi treimea superioară a corpului vertebrei D_8. În a treia regiune sînt cuprinse restul vertebrei D_8, următoarele patru vertebre dorsale, primele trei vertebre lombare şi treimea superioară a vertebrei L_4. În ultima regiune rămîn celelalte vertebre, pînă la coccix. Această împărţire are, după părerea noastră, o apreciabilă importanţă clinică, deoarece ne ajută la numerotarea exactă a vertebrelor, la delimitarea unor leziuni, la definirea unor malformații etc.

Partea de sus a regiunii cervico-dorsale se prezintă, într-o bună parte a întinderii ei, ca un jgheab cu ușoară concavitate posterioară. La persoanele slabe, marginile jgheabului, formate din mușchii complecși mari, înveliți de trapez, ies în evidență ca două cordoane groase, accentuînd șanțul vertebral dintre ei, începînd cam de la protuberanța occipitală externă.

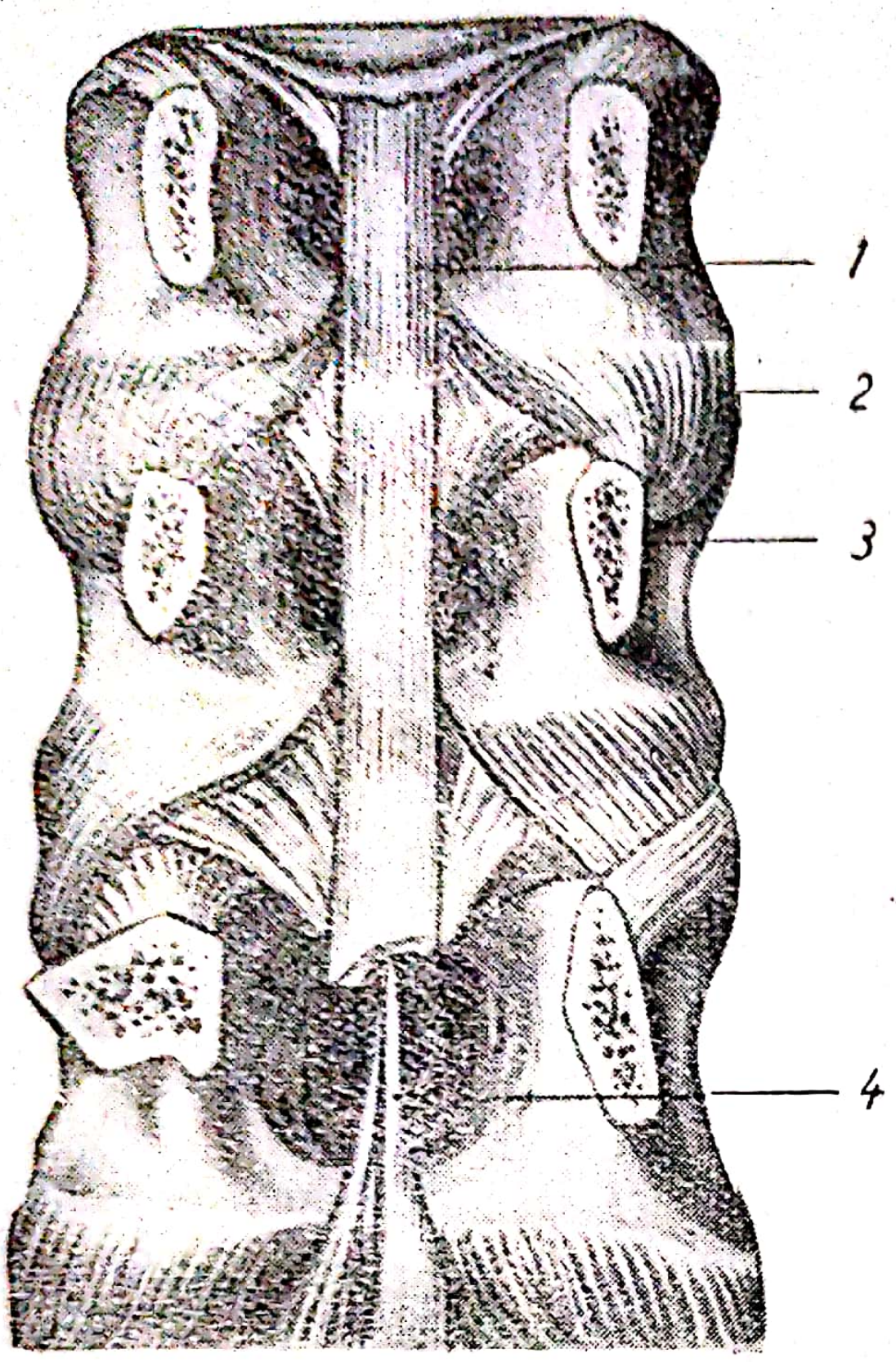

1 — ligamentul comun vertebral posterior; 2 — discul intervertebral; 3 — pediculul; 4— fasciculul profund al ligamentului posterior (după Poirier).

Fig. 62. — Conexiunea discurilor intervertebrale cu ligamentul vertebral comun posterior.

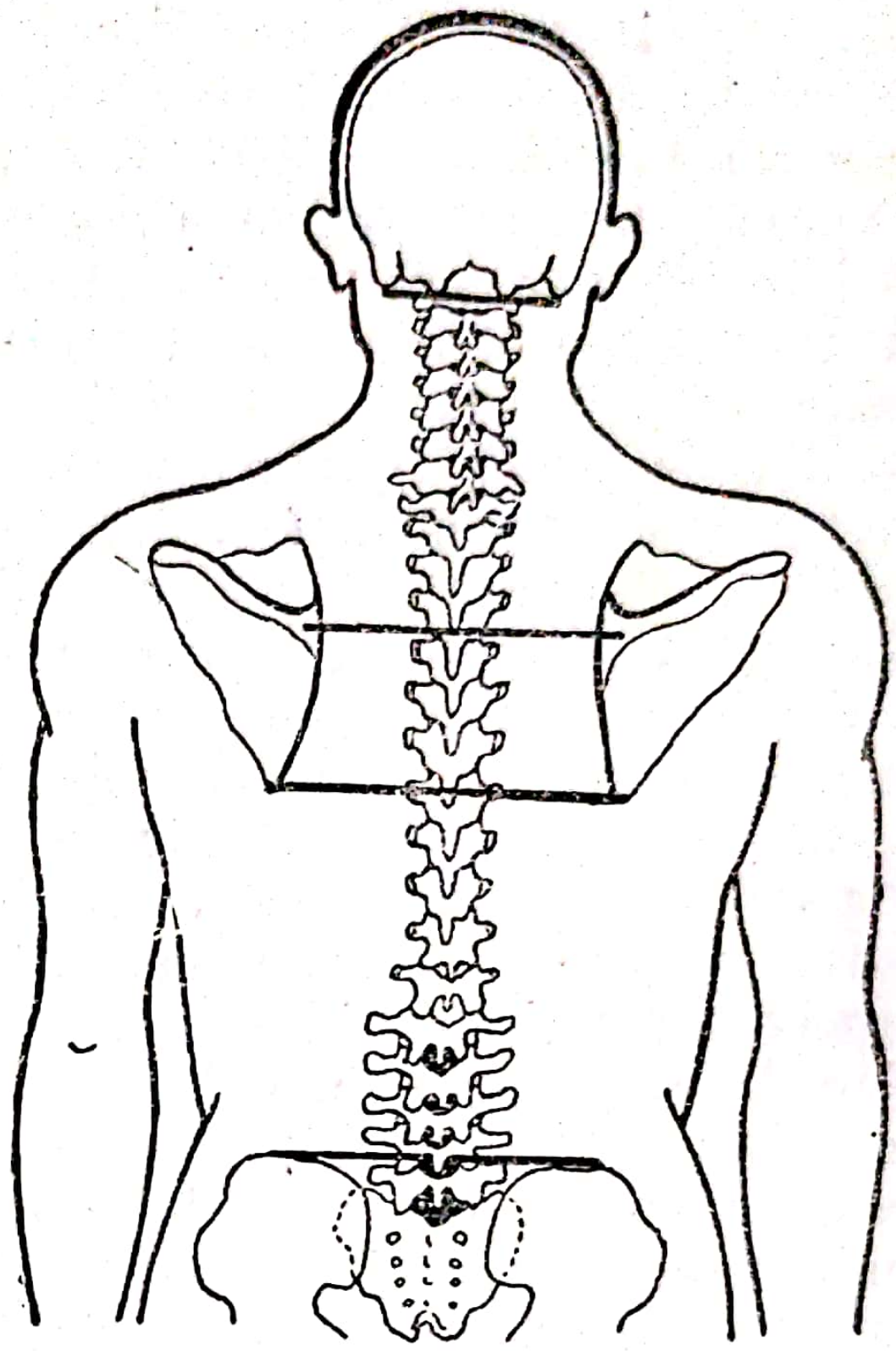

Fig. 63. — Împărțirea clinică a coloanei vertebrale și a părții posterioare a gîtului, trunchiului și lombelor.

La acest nivel se oprește de obicei inserția părului, în formă unghiulară. În unele cazuri, această inserție se face cu mult mai jos, așa încît ceafa dispare aproape în întregime; acest aspect corespunde, de cele mai multe ori, unor malformații osoase congenitale. Dacă palpăm regiunea de sus în jos, vom găsi că prima apofiză care se poate simți este aceea a axisului. La persoanele slabe și la copii, numerotarea celorlalte apofize spinoase se poate face destul de ușor. Spre partea inferioară a regiunii, bolnavul stînd în picioare și privind drept înainte, se observă una sau două apofize spinoase proeminente; în genere, cea de-a șaptea este cea mai evidentă; totuși, nu rare sînt cazurile cînd acest caracter îl prezintă vertebra C_6 sau D_1. În partea inferioară, regiunea este convexă posterior, iar apofizele spinoase sînt mai proeminente.

Regiunea dorsală medie se prezintă ușor curbă, cu convexitatea posterioară, și în genere cu un jgheab strîmt; numai la persoanele foarte slabe se observă proeminenţa apofizelor spinoase, ca un cordon. În regiunea lombară, şanţul este cu atît mai profund cu cît masele muşchilor lombari sînt mai bine dezvoltate.

Pornind de la punctele de reper date mai înainte, putem, prin palpare metodică, făcută cu ajutorul indexului de la mîna dreaptă şi de sus în jos, să numărăm exact fiecare apofiză spinoasă, pe care o simţim ca o proeminenţă, precedată şi urmată de o depresiune.

În cazurile de devieri laterale accentuate ale coloanei vertebrale, cu răsucirea corpurilor vertebrale, numerotarea întîmpină de multe ori mari greutăţi, chiar punctele de reper fixe, pe care le-am dat în prealabil, putînd să ne inducă în eroare. În aceste cazuri, localizarea leziunii nu se poate face cu precizie decît cu ajutorul radiografiei, punîndu-se indicatoare metalice în dreptul unei vertebre care se poate bine determina şi în dreptul celei care trebuie cunoscută. În mod normal, coloana vertebrală, privită din spate la un individ care stă în poziţie neforţată şi cu privire la orizont, este ca o linie aproape dreaptă, care se întinde de la protuberanţa occipitală externă la sacru. O foarte mică deviere laterală dorsală trebuie considerată ca fiziologică, datorită dezvoltării neuniforme a musculaturii membrelor superioare. Privită din profil, coloana prezintă patru curburi fiziologice, şi anume una cervicală, cu uşoară concavitate posterioară, una dorsală, cu concavitate foarte uşoară anterioară, una lombară, cu concavitate posterioară şi, în fine, cea sacrată, cu concavitate anterioară.

Explorarea coloanei vertebrale. Coloana se poate palpa în părţile ei laterale şi anterioare, dar numai în regiunea cervicală, sacrată şi coccigiană şi mai rareori şi în regiunea lombară. Prin palpare în faringe, se pot cerceta corpurile primelor trei vertebre cervicale, fixînd capul bolnavului astfel ca să privească drept înainte. Această fixare se poate face chiar de către medicul examinator, cu ajutorul mîinii stîngi, cu care apucă craniul în dreptul regiunii occipitale. Arătătorul mîinii drepte, care cercetează, trebuie apărat special de muşcătura involuntară a bolnavului cu un degetar metalic. Un procedeu utilizat pentru evitarea muşcăturilor îl constituie apăsarea, de către un ajutor, a obrazului între arcadele dentare. De sus în jos vom simţi arcul anterior al atlasului cu tuberculul său, partea anterioară a axisului şi corpul vertebrei C_3. Se poate uneori explora în jos pînă şi corpul vertebrei C_5, iar la copil şi C_6, dacă degetul se introduce în dreptul ultimilor doi molari. Cînd bolnavul întoarce capul se pot cerceta şi masele laterale ale axisului. Explorarea părţii anterioare a coloanei cervicale are o deosebită importanţă în ortopedie, pentru că în felul acesta ne putem da seama direct de leziunile tuberculoase în morbul lui Pott cervical, precum şi de prezenţa abceselor reci, consecutive acestei afecţiuni. Tot în regiunea cervicală se mai pot palpa lateral, la persoanele slabe şi la copii, unele părţi anatomice importante ca puncte de reper. În dreptul cartilajului cricoid se poate simţi destul de bine tuberculul anterior al apofizei transverse a vertebrei C_6, înaintea marginii anterioare a muşchiului sterno-cleido-mastoidian, adică tuberculul lui Chassaignac, atît de necesar pentru descoperirea arterei carotide primitive. Mult mai greu se poate simţi însă apofiza transversă a atlasului, imediat înaintea şi dedesubtul apofizei mastoide.

În partea cu totul inferioară a regiunii cervicale, în cazuri de anomalii, se pot palpa apofizele transverse, uneori destul de evidente, care nu sînt altceva decît coaste cervicale supranumerare, ce se articulează cu apofizele transverse ale vertebrei C_7, pe care le prelungesc.

La unele persoane slabe și la copii se pot palpa și corpurile vertebrelor lombare. Această palpare nu trebuie niciodată neglijată, fiindcă ne poate da indicații prețioase în caz de leziuni osoase incipiente.

Prin tact rectal putem să ne dăm seama de fața anterioară a sacrului și a coccixului.

Topografie vertebro-medulară. De foarte multe ori, în ortopedie este necesar să cunoaștem exact nivelul unde măduva sau rădăcinile nervoase sînt comprimate sau lezate. Unele intervenții ortopedico-chirurgicale nu se pot face decît cunoscînd perfect topografia vertebro-medulară, raporturile dintre măduvă și învelișurile ei și dintre rădăcinile nervoase, mai ales în regiunea cozii de cal. În cele ce urmează ne vom mulțumi să reproducem date fixate definitiv și devenite clasice.

Limita superioară a măduvei se găsește la jumătatea distanței dintre marginea găurii occipitale și marginea superioară a arcului atlasului. Limita inferioară a măduvei se găsește, la bărbat, la nivelul celei dintîi apofize spinoase lombare; la femeie, la nivelul celei de-a doua; la copil, la nivelul marginii inferioare a celei de-a treia. Segmentul cervical al măduvei începe la atlas și se termină la nivelul celui de-al șaselea spațiu interspinos; cel dorsal se termină la nivelul celei de-a noua apofize spinoase dorsale; segmentul lombar, la nivelul marginii superioare a celei de-a 12-a; segmentul sacrat, la nivelul marginii superioare a primei lombare. La regiunea cervicală trebuie să se adauge 1 la numărul unei apofize determinate, ca să se afle numărul rădăcinii care ia naștere la nivelul său; la regiunea dorsală superioară se adaugă 2; de la a șasea apofiză dorsală pînă la a 11-a trebuie să se adauge 3; partea inferioară a celei de-a 11-a apofize dorsale, spațiul interspinos subiacent și a 12-a apofiză corespund ultimelor trei perechi lombare; spațiul subiacent, perechilor sacrate.

La copil trebuie să modificăm ușor formula: de la prima pînă la a patra apofiză spinoasă dorsală trebuie să adăugăm 3, pentru a obține numărul rădăcinilor corespunzătoare; de la a șasea la a noua apofiză trebuie să adăugăm 4.

Fundul de sac dural se termină, înainte, la nivelul corpului celei de-a doua sacrate, iar înapoi, la vîrful primei apofize spinoase sacrate; la nou-născut coboară puțin mai jos decît la adult și se deplasează în timp ce corpul trece de la extensie la flexie (Chipault).

În ceea ce privește nivelul la care se desfac din măduvă nervii ce formează plexul cervical, dorsal, lombar și sacrat, precum și locul lor de emergență din coloana vertebrală, preferăm să dăm schema din fig. 64, care aparține lui Déjérine.

Orice perturbare în funcția unui segment medular aduce după sine o schimbare în comportarea unui reflex cutanat ori tendino-muscular, și se poate localiza oarecum la nivelul leziunii în măduvă după topografia reflexelor modificate ori abolite. În această direcție este foarte folositoare schema dată de Lévy-Valensi (fig. 65, 66).

Avînd în vedere că de multe ori trebuie să precizăm cărui nerv sau grup de nervi îi corespunde o anestezie parțială sau totală, vom reproduce teritoriile inervate de nervii senzitivo-motori (fig. 67).

Anatomie radiografică. O radiografie a coloanei vertebrale, făcută în bune condiții, nu poate fi înțeleasă decît de acela care cunoaște bine anatomia rahisului osos. Tehnica unei bune radiografii a coloanei nu e, desigur, ușoară și cere o instalație destul de puternică și mai ales existența unui bun ecran antidifuzor Bucky. Teleradiografiile (2 m distanță tub-placă), făcute în cel puțin două planuri, ar fi cele mai utile. Centrarea trebuie să fie foarte bine făcută în locul unde se presupune existența leziunii.

Sînt împrejurări cînd trebuie să facem radiografia coloanei vertebrale aproape concomitent în două filme, ca să le folosim pentru *imaginea stereoscopică*.

La nou-născut, corpurile vertebrale, pe radiografia făcută în poziție laterală, apar de formă ovalară, despărțite de arcurile vertebrale, deoarece între ele și acestea există formațiuni cartilaginoase (fig. 68). Corpurile prezintă la mijlocul lor, atît la partea anterioară, cît și la cea posterioară, cîte o fisură ce reprezintă canalele orizontale prin care pătrund

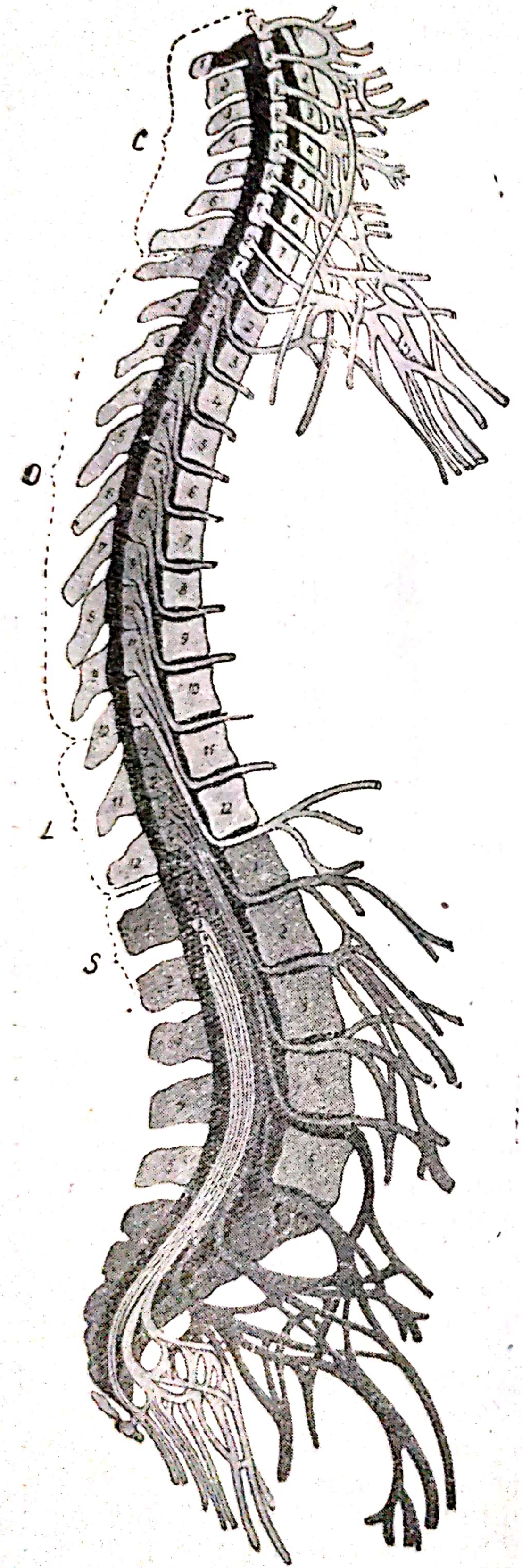

Fig. 64. — Topografia radiculo-medulară (după Déjérine).

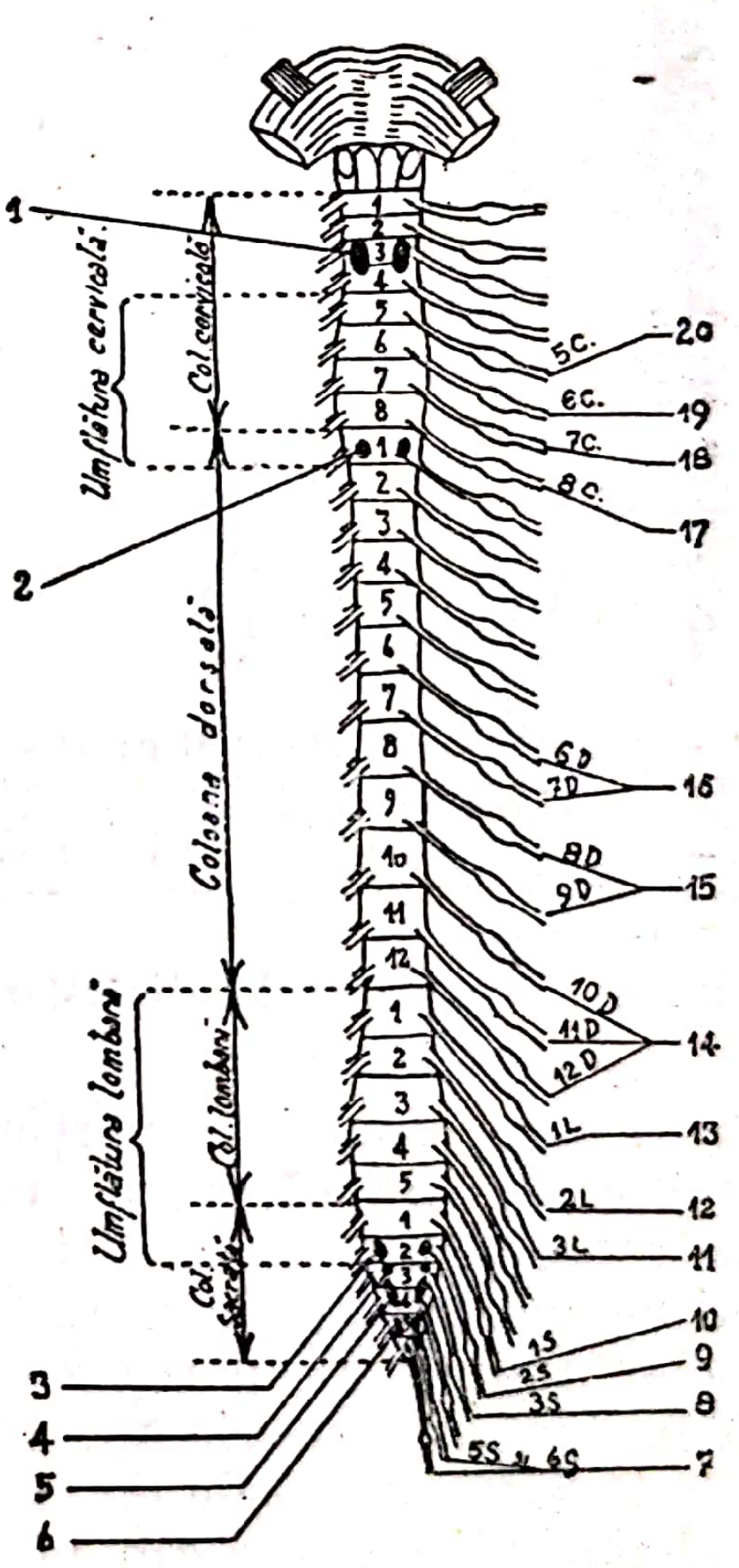
Umflătura cervicală
Col. cervicală
Coloana dorsală
Umflătura lombară
Col. lombară
Col. sacrală
5C
6C
7C
8C
6D
7D
8D
9D
10D
11D
12D
1L
2L
3L
1S
2S
3S
5S și 6S
1
2
3
4
5
6
7
8
9
10
11
12
13
14
15
16
17
18
19
20

1 — centrul frenic; *2* — c. simpatic; *3* — c. erecției; *4* — c. ejaculării; *5* — c. vezical și rectal; *6* — c. anal; *7* — reflex cutaneo-anal; *8*—r. cutanat bulbocavernos; *9*—r. cutaneo-plantar; *10* —r, ahilian; *11*—r. rotulian; *12*—r. adductorilor; *13*— r. cutanat cremasterian; *14* — r. cutanat abdominal mijlociu; *15* — r. cutanat abdominal superior; *16*—r. cuboido-pronator; *17*—r. cuboido-pronator; *18*—r. tricipitali; *19*—r. stilo-radial; *20* — r. bicipital (după Levy-Valensi).

Fig. 65. — Topografia medulară și schema localizărilor medulare.

vasele sanguine (canalul, sub forma unui fin şanţ, rămîne uneori vizibil pînă la vîrsta de 24 de ani). Privite antero-posterior, corpurile vertebrale apar de formă patrulateră, avînd în mijloc o porţiune mai limpede, care corespunde locului unde pătrund canalele vasculare amintite.

Spaţiile intervertebrale sînt, la nou-născut, egale în înălţime cu partea osificată; după cîteva luni, însă, apare diferenţa dintre dimensiunile corpului şi spaţiul intervertebral, şi anume, acesta din urmă se micşorează.

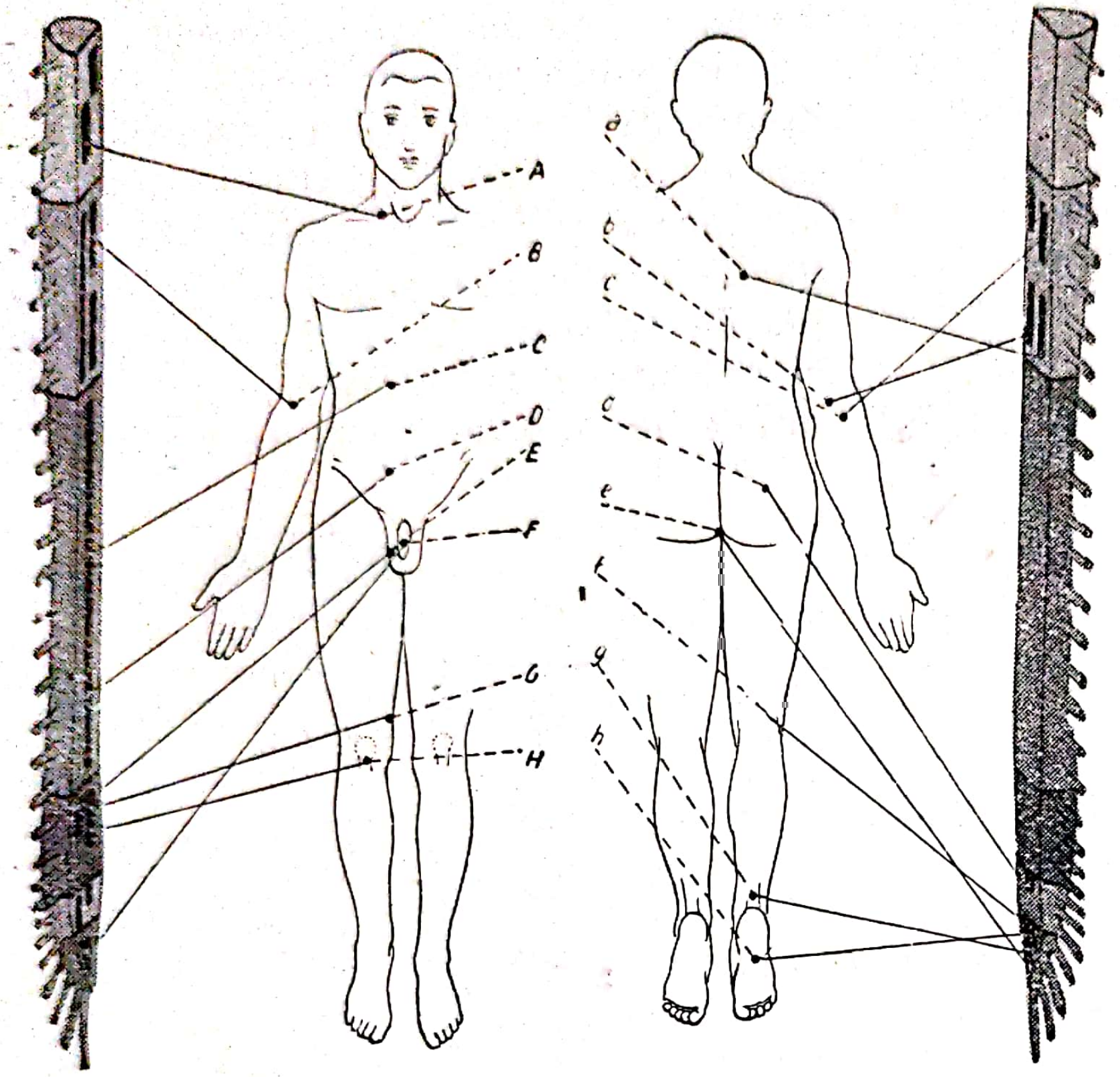

A — r. sterno-cleido-mastoidian; *B* — r. bicipital; *c.* — r. abdominal superior; *D* — r. abdominal inferior; *E* — r. cremasterian; *F* — r. cutanat bulbo — cavernos; *G* — r. adductor; *H* — r. rotulian; *a* — r. scapular; *b* — r. tricipital; c — r. cuboido-pronator; *d* — r. fesier; *e* — r. cutaneo-anal; *f* — r. bicipital; *g* — r. ahilian; *h* — r. plantar.

Fig. 66. — Schema localizărilor centrilor reflecşi.

Cînd nucleul osos al corpului vertebral nu a ajuns încă la întreaga lui dezvoltare, radiografic, din profil, corpul are o formă ovalară, fiindcă partea cartilaginoasă este foarte groasă; dacă persistă şi canalul vascular median şi orizontal amintit, atunci corpul vertebral se vede ca un cap „de broască ţestoasă" (fig. 69).

În jurul vîrstei de şase ani, corpul osos vertebral pare tăiat în două, sagital, iar pe radiografia din profil are o formă aproape patrulateră, avînd uneori o prelungire mediană anterioară, care reprezintă porţiunea osoasă ce desparte cele două inele cartilaginoase care căptuşesc în sus şi în jos vertebra. Acest aspect normal în trepte de scară a fost de multe ori greşit interpretat, pînă la lucrările lui Schmorl. Pe radiografia făcută din profil, zona ocupată de cartilajul inelar amintit ar apărea ca o lipsă de substanţă în corpul vertebral osos, la partea lui anterioară, către colţurile de sus şi de jos (fig. 70).

Deseori, punctele de calcificare din inelul cartilaginos marginal se văd pe radiografiile din profil ca nişte umbre triunghiulare singuratice, care tind să completeze scobiturile marginii anterioare ale vertebrei cu aspect de trepte de scară (fig. 71).

Acestea nu se datoresc unor tulburări de osificare, ci sînt înfăţişări normale ale dezvoltării în timp a corpurilor vertebrale.

Pentru regiunea cervicală superioară trebuie făcute cel puţin două radiografii, una pentru atlas şi axis, iar alta pentru restul vertebrelor.

La adult, regiunea suboccipitală poate să fie scoasă în evidenţă, dacă radiografia din faţă se face transbucal, cu regiunea suboccipitală pe placă. În modul acesta se poate vedea atlasul şi axisul între cele două maxilare. Linia de proiecţie care contureazǎ occipitalul la partea inferioară se vede prin transparență osoasă, fiindcă se suprapune peste partea superioară a maselor laterale ale atlasului. Pe o bună radiografie, făcută în anumită poziție, se pot vedea chiar condilii occipitali și se întrevăd și cavitățile glenoide ale atlasului. Atlasul, neavînd un corp propriu-zis, este înlocuit de apofiza odontoidă a axisului.

Cea de-a doua vertebră — axisul — este mai evidentă în spațiul intermaxilar decît precedenta și i se recunosc corpul, apofizele transverse, cu găurile care le perforează, apofiza spinoasă, care e bifidă, și apofizele articulare, care se unesc cu cele respective ale vertebrei C_3 (fig. 72).

Cu o deschidere și mai mare a gurii, cînd maxilarele se îndepărtează apreciabil între ele, se poate radiografia și a treia și chiar, într-o oarecare măsură, a patra vertebră cervicală.

Vertebrele cervicale, în total, au o mai mare dezvoltare frontală. Corpurile vertebrale privite din față se prezintă cu o margine superioară ușor concavă și cu una inferioară convexă. Marginile vertebrelor și acelea ale apofizelor transverse se continuă, dar pe alt plan.

Trebuie să amintim posibilitatea existenței, în această regiune, a unor rudimente de coaste supranumerare, mai ales

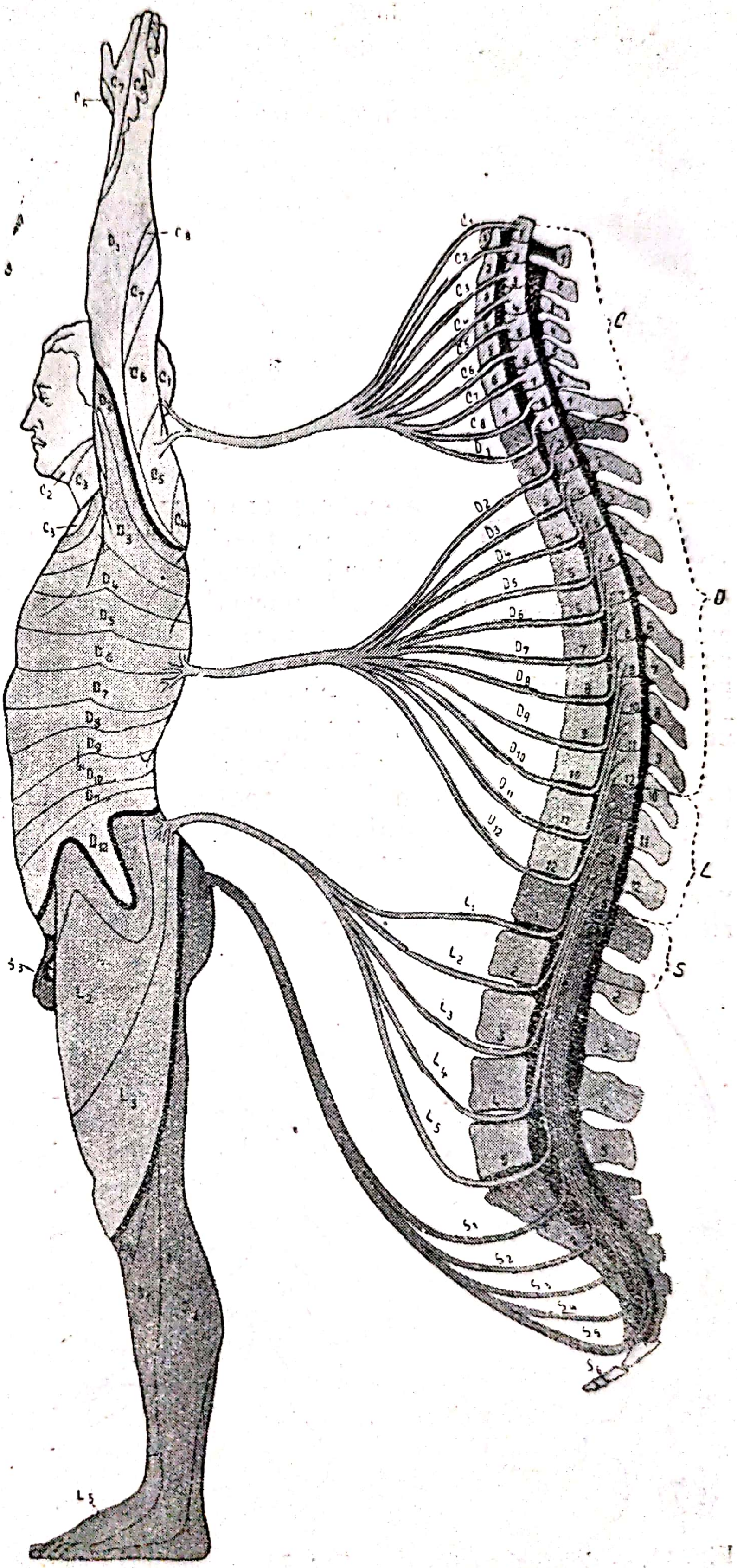

Fig. 67.— Dermatomerele cutanate și corespondentele lor medulare și radiculare.

la vertebra C_7, care, radiologic, apare cu apofizele transverse foarte prelungite, depășind lateral pe acelea ale vertebrei D_1.

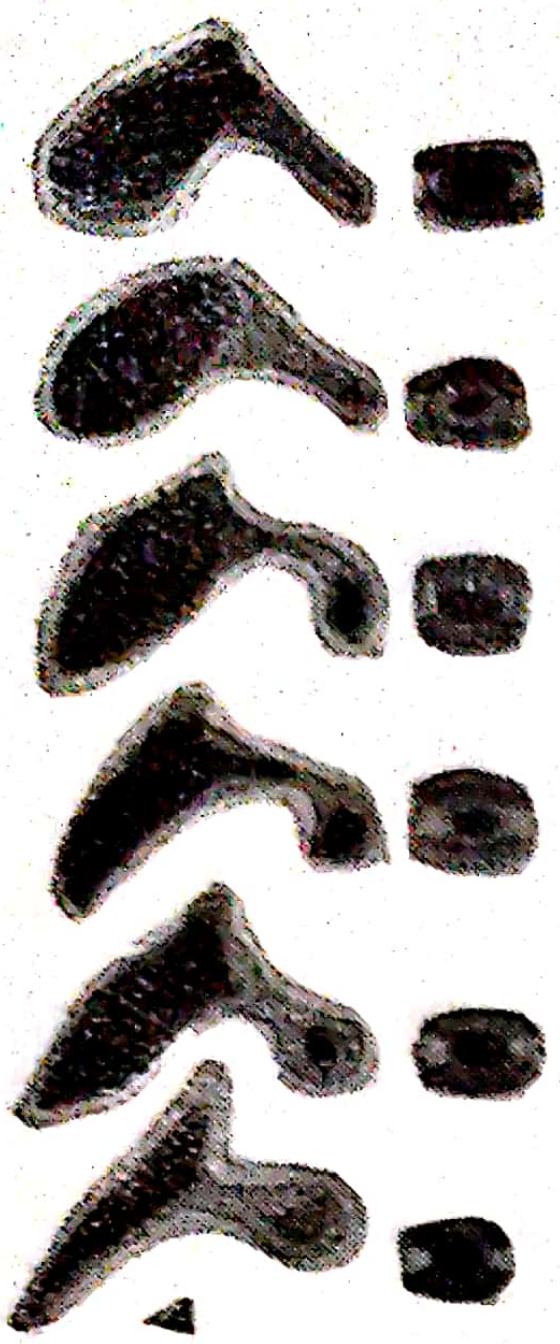

Fig. 68. — Aspectul radiografic al coloanei nou-născutului (corpuri vertebrale în „diabolo") (după Schmorl).

În segmentul dorsal, spre deosebire de cel cervical, corpurile vertebrelor sînt micşorate în lăţime şi mai mărite în înălţime, aşa încît secţiunea frontală tinde să ia o formă pătrată. Pe corpul fiecărei vertebre se proiectează imaginea apofizei spinoase, care este ovalară şi unică, spre deosebire de apofizele cervicale, bifide şi lăţite (fig. 73).

În regiunea dorsală se mai adaugă la imaginea radiografică a coloanei şi proiecţia coastelor care prezintă un cap, un gît şi o tuberozitate. Aceste trei segmente sînt distincte, mai ales la prima coastă, şi se suprapun într-o oarecare măsură pe apofizele transverse ale vertebrelor respective.

Apofizele articulare superioare au, în genere, forma unor mici proeminenţe care pornesc de la baza apofizei transverse şi se unesc cu imagini aproape asemănătoare care pornesc de la corpul vertebrei următoare, apărînd prin transparenţă osoasă, spre unghiurile corpurilor vertebrale. Lamele vertebrale sînt vizibile parţial sub corpurile vertebrale respective, pe care pare că le prelungesc oarecum în spaţiul intervertebral. În orice caz, lama este mult mai puţin evidentă decît în regiunea cervicală, unde tot spaţiul intervertebral este ocupat de imaginea ei.

La nivelul coloanei dorso-lombare, corpurile vertebrelor încep să fie mai late, apofizele articulare ceva mai evidente, iar lamele vertebrale se proiectează în întregime pe imaginea corpului vertebral. În spaţiile intervertebrale se văd apofiza articulară inferioară a vertebrei de sus şi cea superioară a celei de jos, precum şi imaginea întărită a apofizei spinoase a vertebrei imediat superioare. Lateral, la ulti-

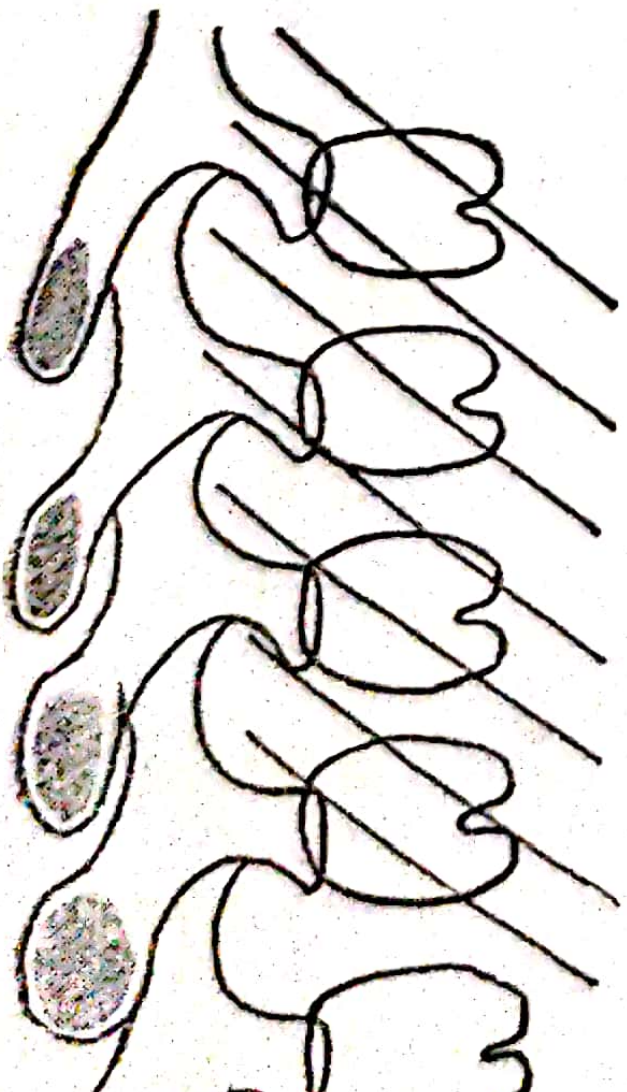

Fig. 69. — Corpuri vertebrale în formă de „cap de broască".



Fig. 70. — Corpuri vertebrale în formă de zăvor sau de trepte de scară.

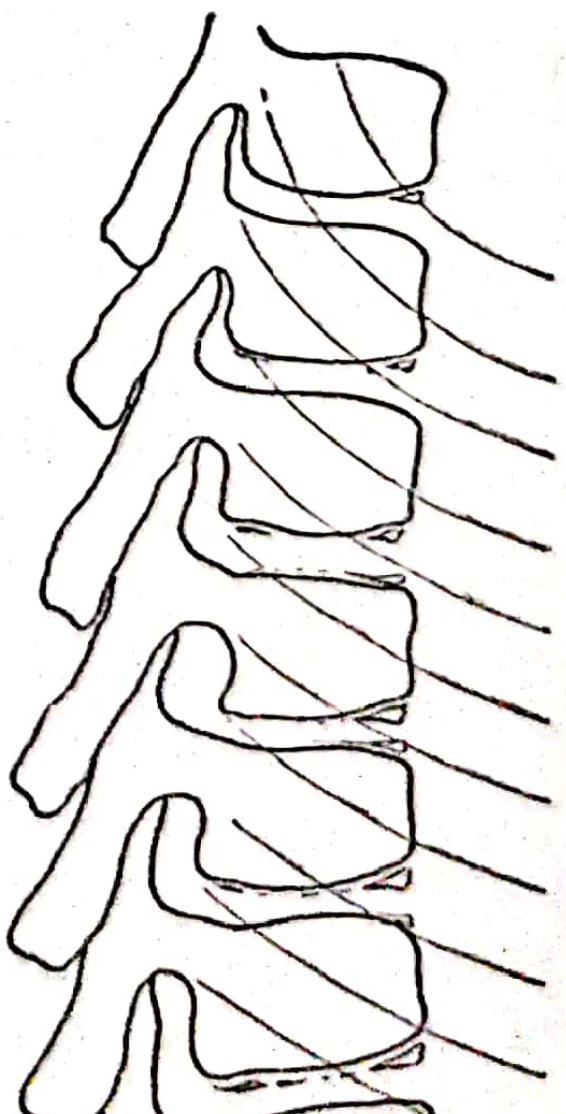

Fig. 71. — Puncte de osificare în regiunea epifizară a vertebrelor.

mele dorsale, se pun în evidență coaste rudimentare, iar la cele lombare, apofizele transversale, mult mărite. Vertebra L_5 are o înfățișare mai aparte; ea se întinde între cele două oase coxale, este ceva mai lată decît L_4 și are o înălțime mai mică în partea sa posterioară, care se evidențiază mai puternic la radiografie (fig. 74).

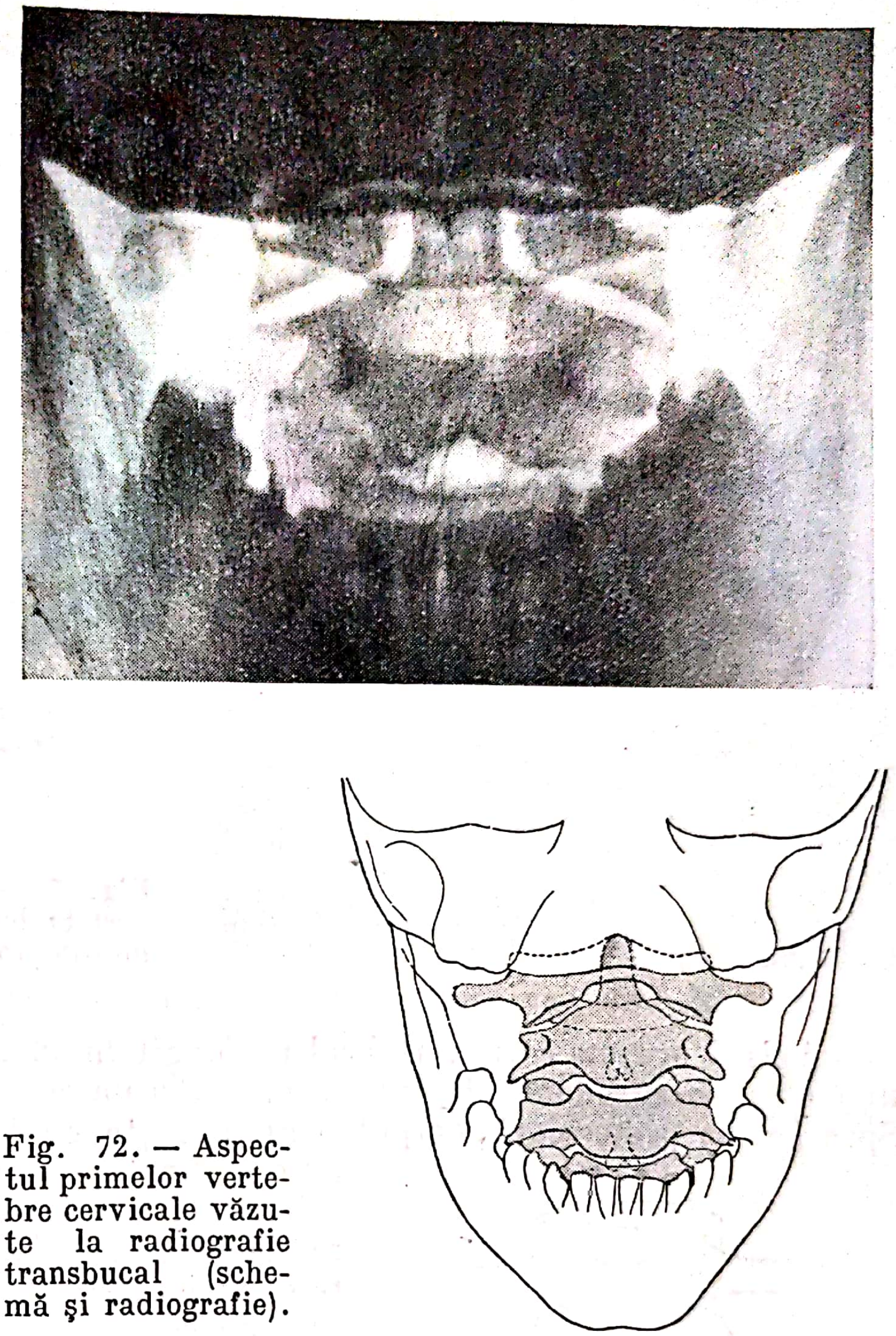

Fig. 72. — Aspectul primelor vertebre cervicale văzute la radiografie transbucal (schemă și radiografie).

Apofizele sale transverse sînt mai late decît celelalte asemănătoare aripilor unui fluture și uneori bifide, iar imaginea lor, într-o radiografie luată în poziție normală, nu întîlnește aproape niciodată pe aceea a oaselor coxale. Cînd acest lucru se întîmplă totuși, imaginea nu trebuie luată drept ceea ce se numește o sacralizare, pentru că o radiografie făcută la același bolnav, căruia i se ridică bazinul, ne poate arăta imaginile apofizelor transverse perfect deosebite de acelea ale oaselor coxale. Lamele vertebrale ale vertebrei L_5 iau înfățișarea unor punți osoase mai întărite, care par că fac unirea între marginea celor două apofize transverse, fiind uneori greșit interpretate drept corpul vertebral, a cărui imagine este cu mult mai ștearsă.

Pe o radiografie centrată către mijlocul coloanei lombare se obține o imagine oarecum caracteristică „de fluture".

În profil, segmentul superior al coloanei, pe o radiografie făcută în bune condiții tehnice (fig. 75), poate arăta primele două vertebre cu înfățișarea lor mai deosebită decît a celorlalte.

Atlasul, a cărui margine superioară se pierde în umbra puternică a occipitalului, prezintă totuși arcul și tuberculul său anterior. Imediat posterior acestora este imaginea — cîteodată destul de evidentă — a apofizei odontoide, care prelungește în sus corpul vertebrei C_2. Cavitățile glenoide se pierd în umbra occipitalului.

În profil, atlasul prezintă de asemenea o imagine limitată, datorită suprapunerii celor două jumătăți ale arcului posterior și a tuberculului posterior.

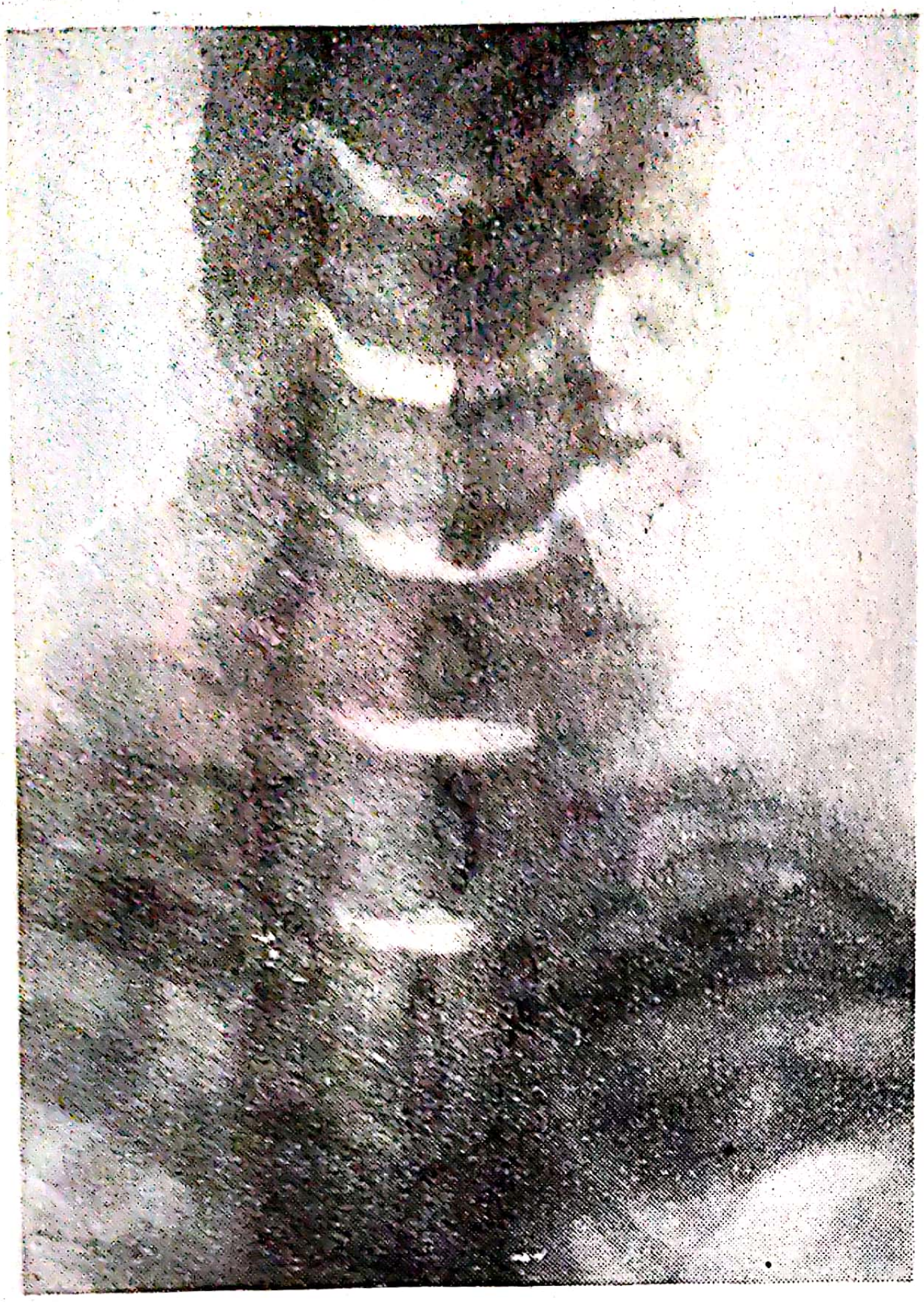

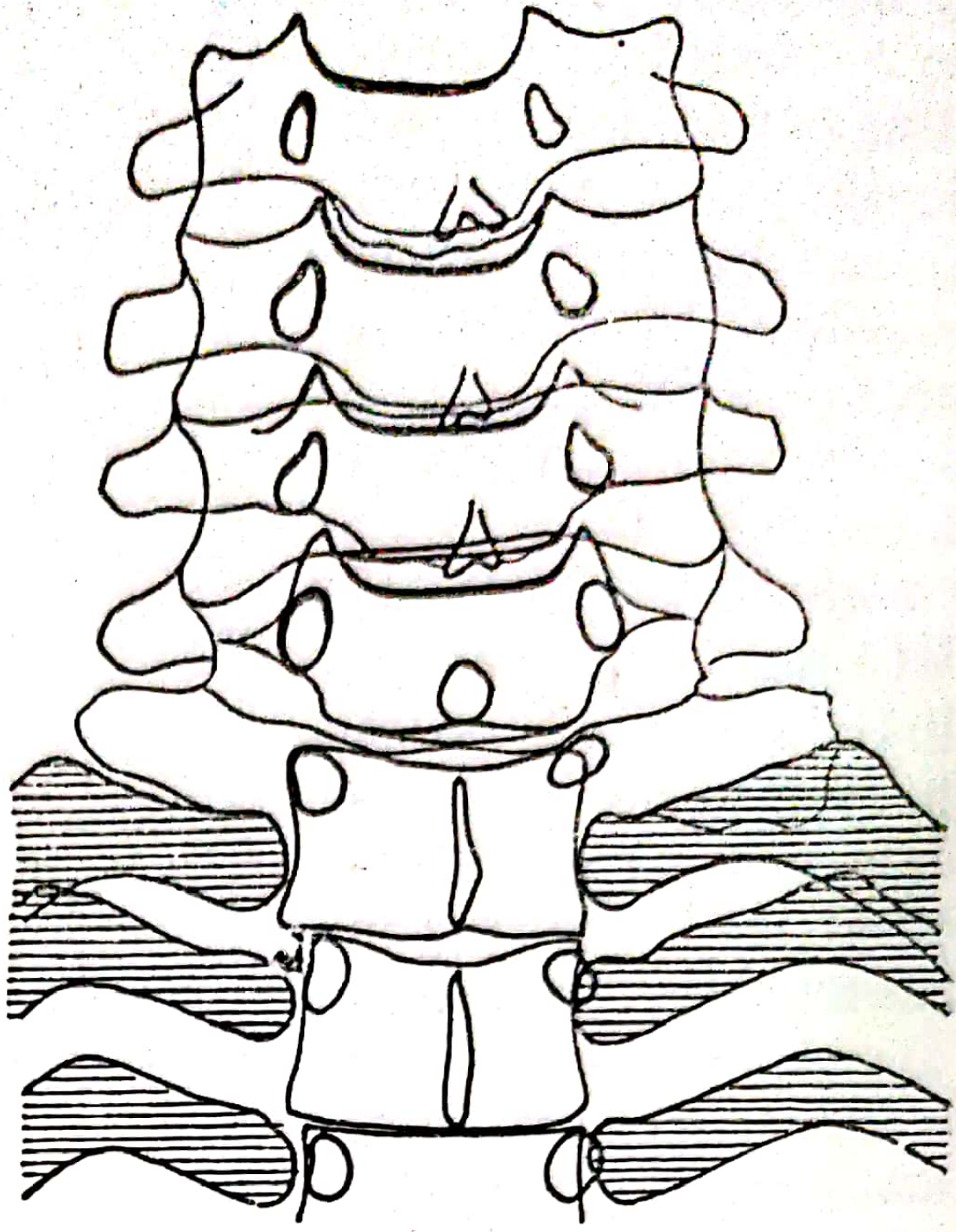

Fig. 73. — Aspectul radiografic al vertebrelor cervicale și al primelor dorsale (radiografie).

Axisul are un corp vertebral prelungit în sus, vertical, care se continuă cu apofiza odontoidă care seamănă cu un con puțin mai gros la bază. Spre partea posterioară, corpul se prelungește cu lamele vertebrale, care au o înclinație oblică în jos și cu o apofiză orizontală lată la extremitatea sa. La unirea lamei cu apofiza spinoasă se văd fațetele articulare. Celelalte vertebre cervicale au corpurile mai mult sau mai puțin egale și asemănătoare ca formă; pe marginea lor pot fi recunoscute cu puțină experiență apofizele transverse, cu amănuntele lor destul de complicate.

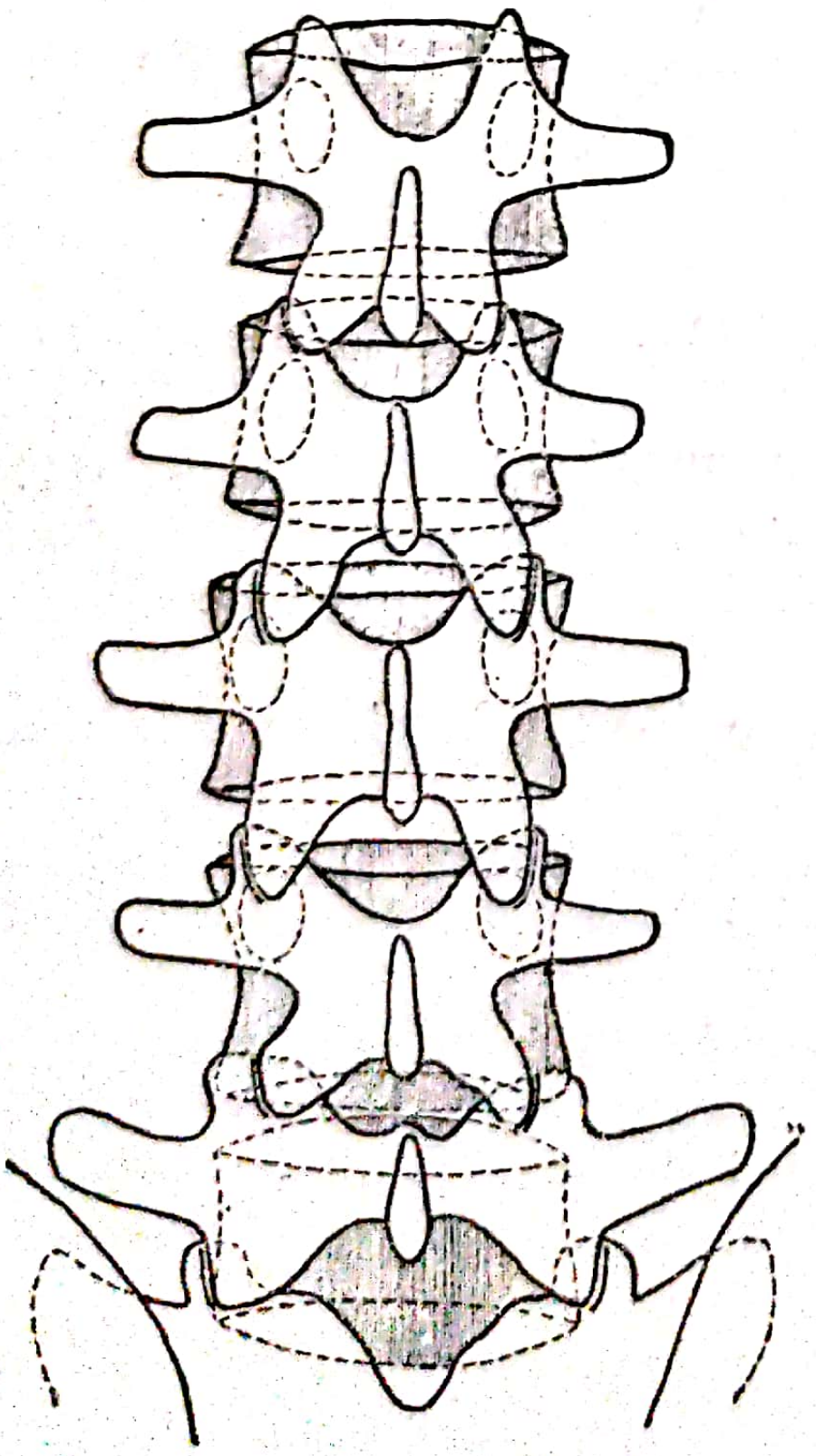

Fig. 74. — „Fluturele“ vertebral.

Coloana dorsală, în profil, poate avea diferite înfățișări, în raport cu vîrsta. De pildă, la copiii mici de tot, la naștere, chiar spațiile intervertebrale sînt tot atît de mari ca și corpurile vertebrale. Mai tîrziu, corpurile devin ovalare și spațiile intervertebrale se micșorează pe jumătate.

În perioada de creștere, în colțurile vertebrelor apar punctele de osificare (fig. 76).

La adult, în profil, corpurile vertebrale au aceeași mărime, iar spațiile intervertebrale sînt reduse în înălțime. Apofizele spinoase se pot deosebi de umbrele arcurilor costale, ca și pediculii, care de-

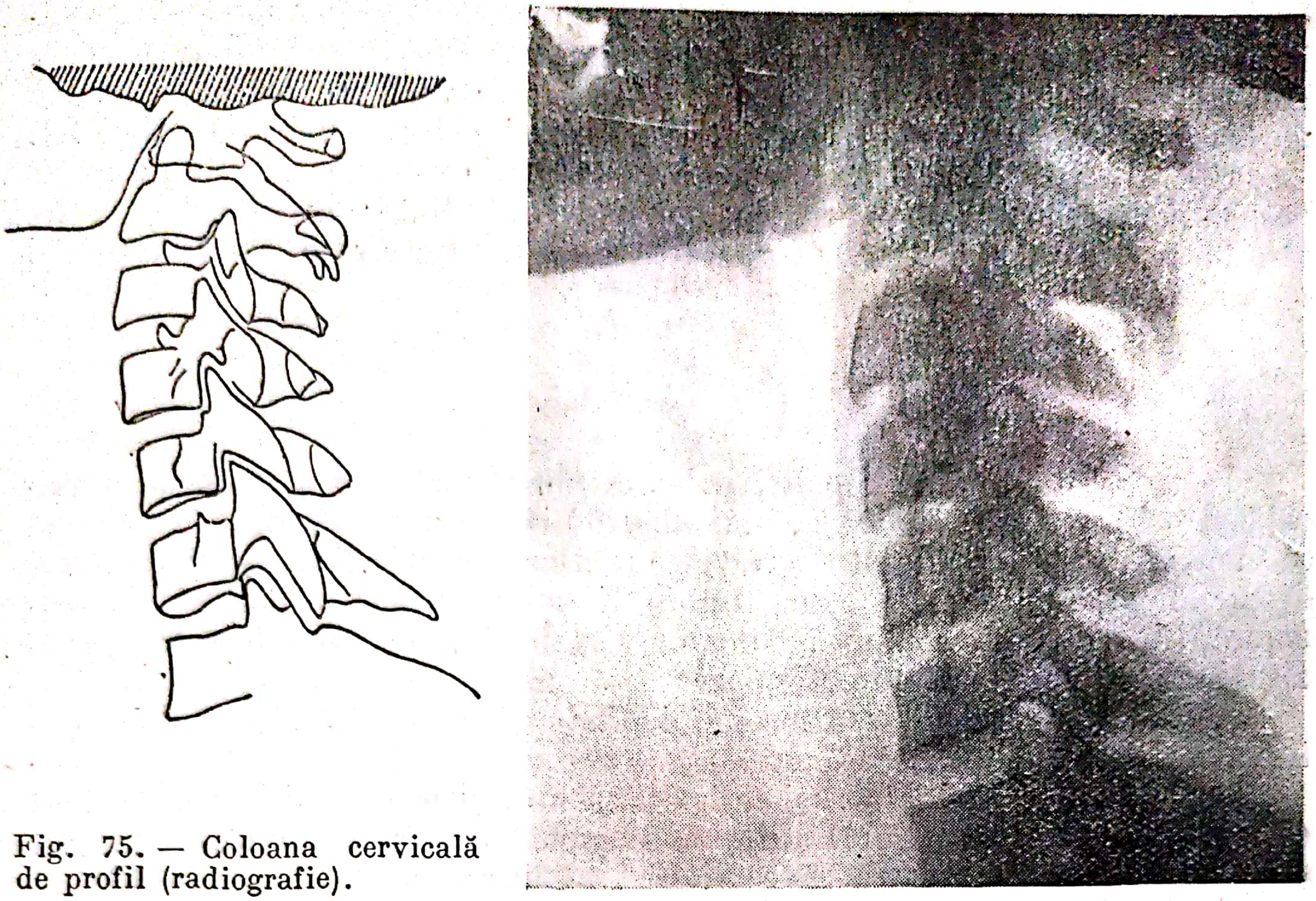

Fig. 75. — Coloana cervicală de profil (radiografie).

limitează, printr-un contur în formă de arc, gaura de conjugare. Apofizele articulare superioare sînt destul de evidente.

Profilul coloanei vertebrale lombare prezintă ca particularitate faptul că direcţia apofizelor spinoase este mai orizontală şi că lipsa umbrelor

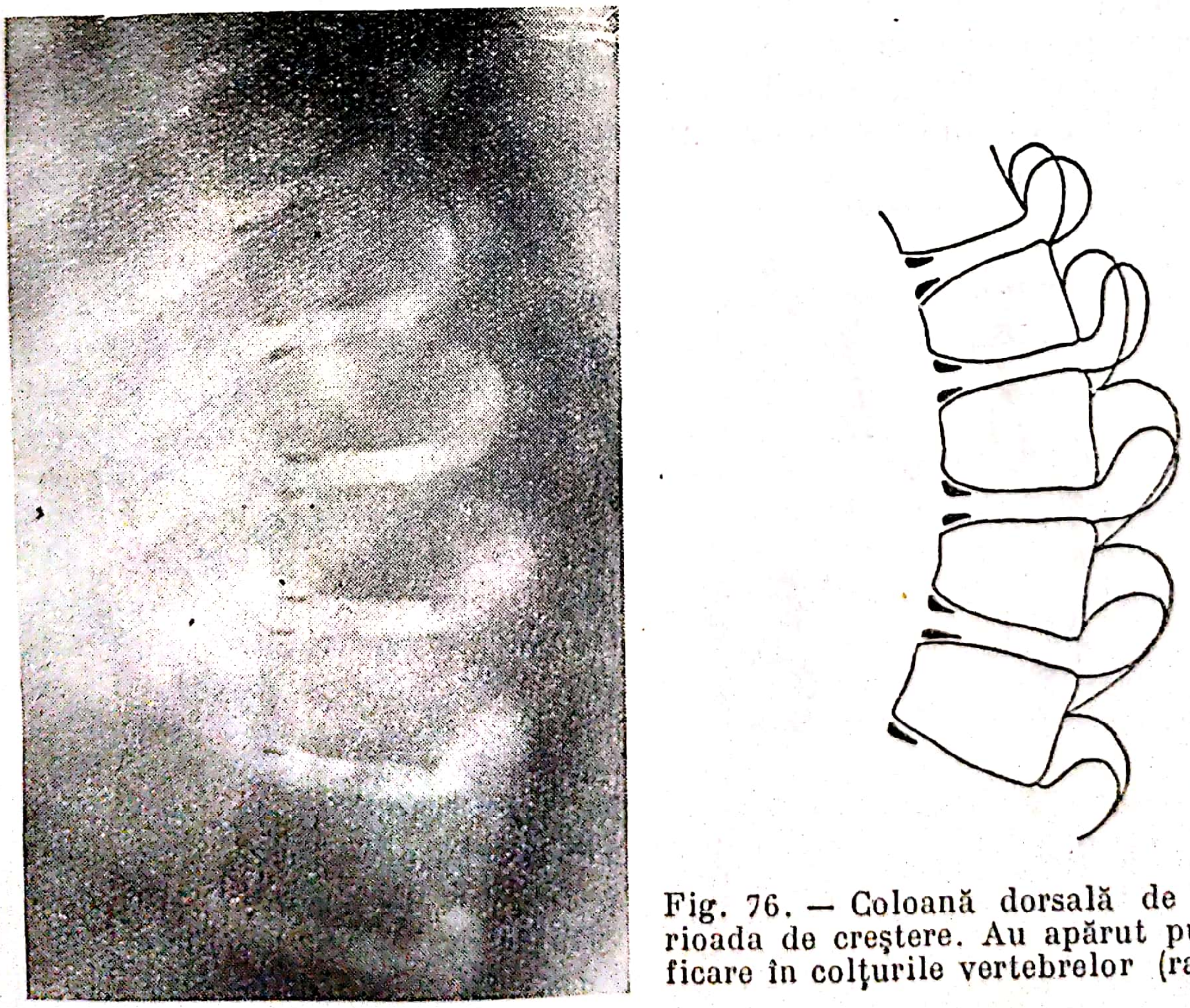

Fig. 76. — Coloană dorsală de profil, în perioada de creştere. Au apărut punctele de osificare în colţurile vertebrelor (radiografie).

coastelor permite să se pună în evidență mult mai bine apofizele articulare superioare și inferioare, apofizele transverse și pediculii respectivi. Din cauza lordozei normale, corpurile ultimelor vertebre lombare sînt la partea anterioară puțin mai distanțate, iar discurile intervertebrale mai înalte.

Uneori, pe radiografiile de față, articulațiile interapofizare sînt prinse perpendicular de incidența razelor, putînd fi studiate; de cele mai multe ori, însă, pentru punerea lor în evidență este necesară radiografia coloanei de trei sferturi.

BIOMECANICĂ

În ortostatism și în repaus, coloana vertebrală are o direcție verticală și o formă ușor sinuoasă, mai ales în plan sagital. Atitudinea și forma se mențin grație jocului tonicității musculare, elasticității ligamentelor și discurilor și, în fine, din cauza îmbinării anatomice a celor 24 de segmente din care este compusă coloana vertebrală, ce își adaptează unul altuia diferitele suprafețe articulare.

Atitudinea coloanei vertebrale depinde și de vîrstă, de sex, de profesie, de starea de oboseală etc.

Copilul mic, la 4 luni, își ridică trunchiul și poate ședea numai dacă este susținut, pe cînd capul și-l ține singur. La această vîrstă, în poziție șezîndă, coloana vertebrală este cifotică în întregime.

Contractura maselor mușchilor lombari nu se face decît într-un grad foarte redus. Această atitudine cifotică se schimbă către sfîrșitul primului an, și anume atunci cînd copilul începe să meargă, fiindcă pentru păstrarea echilibrului, în stațiunea bipedă, se formează o curbură lombară cu convexitatea înainte (lordoză). Linia gravitației, în stațiunea verticală, trece prin tragus, deci înaintea articulației atlanto-occipitală, prin partea anterioară a umărului, ușor posterior față de o linie care ar uni cele două capete femorale, prin mijlocul feței externe a marelui trohanter, anterior axului transversal al articulației genunchiului și puțin posterior celui tibio-tarsian.

Mișcările coloanei, mai mici sau mai mari, se fac prin ușoarele deplasări ale corpurilor vertebrale care au loc la nivelul discurilor intervertebrale, precum și la nivelul articulațiilor. Aceste mișcări, executate sub acțiunea musculară, sînt limitate de rezistența ligamentelor și a articulațiilor intervertebrale. La nivelul discurilor, mișcarea propriu-zisă e posibilă atît cît admite puterea de comprimare a țesutului fibro-cartilaginos din care este compus discul. Mișcarea propriu-zisă, care dă mlădiere totală coloanei, este rezultanta în primul rînd a micilor deplasări intervertebrale, posibile numai grație prezenței nucleului pulpos, de consistență, formă și așezare normale.

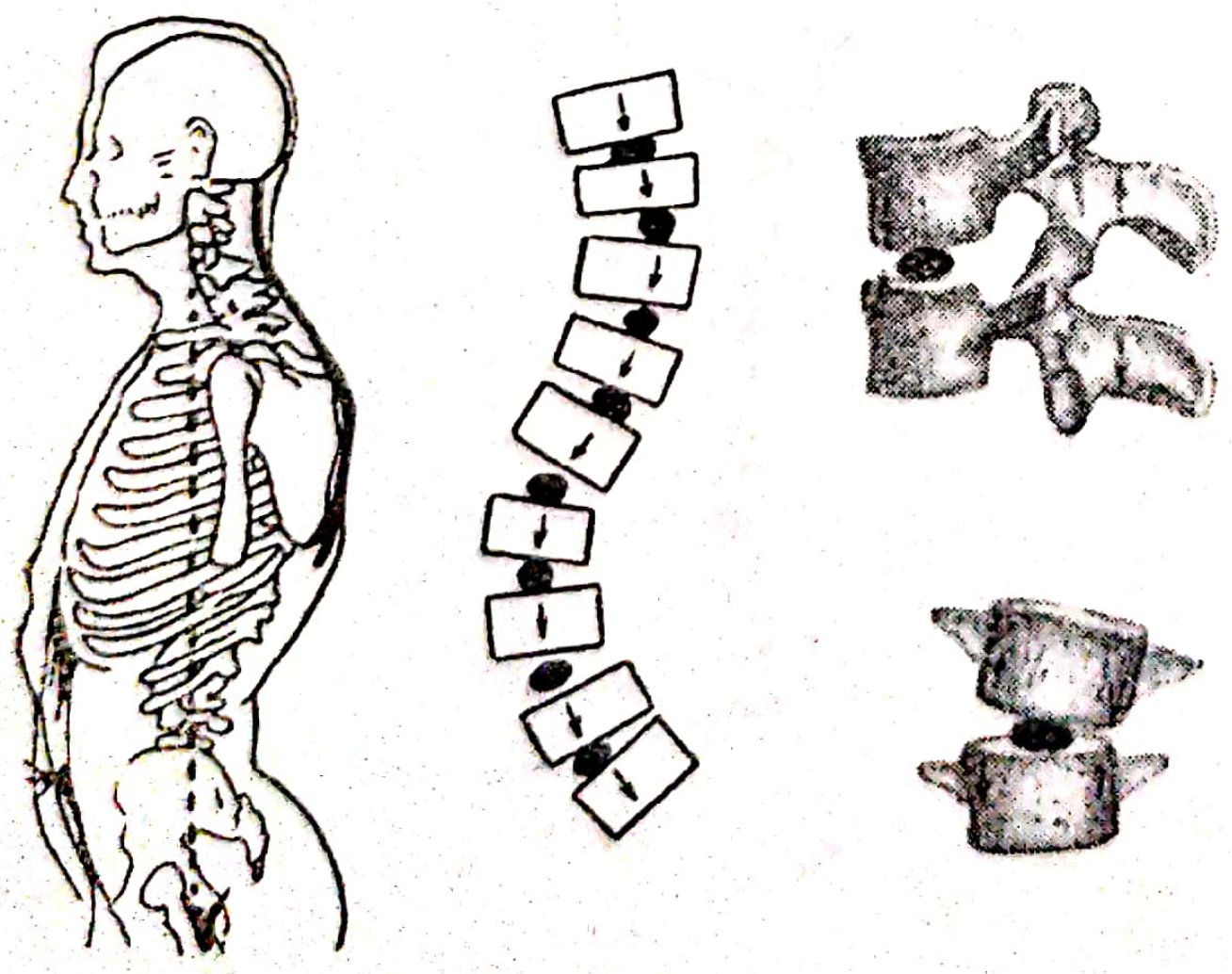

Fig. 77. — Linia verticală în raport cu coloana vertebrală. Rolul nucleului pulpos (după Calvé și Galland).

Mişcările de flexie-extensie vertebrale se execută pe nucleul pulpos, ca pe o axă. Acest nucleu este o adevărată bilă mecanică (rulment). Se înţelege că pe o astfel de bilă toate mişcările sînt posibile; totuşi, acestea vor fi limitate ori călăuzite de feluritele situaţii ale apofizelor articulare (fig. 77).

Nucleul pulpos, prin tensiunea lichidului aflat între elementele sale componente, are proprietatea de a fi elastic; datorită acestei proprietăţi sînt posibile mişcările coloanei şi sînt înlăturate efectele supărătoare ale presiunilor excesive sau ale şocurilor suferite de rahis. O apropiere a corpurilor vertebrale prin partea lor anterioară, într-o atitudine de flexie forţată, are loc prin comprimarea parţială a discului în jumătatea sa anterioară şi prin împingerea uşoară a nucleului pulpos posterior; în extensie, lucrurile se petrec invers. Mişcările sînt posibile, deci, prin rolul integral pe care-l joacă discul intervertebral, care formează un organ unitar. Prin fixarea sacrului, coloana vertebrală poate executa în întregime o mişcare de flexie, dar adevărata îndoire are loc în regiunea cervicală şi în cea lombară. Arcul cu concavitatea anterioară pe care-l formează coloana în întregul său nu este un arc de cerc, ci o linie curbă compusă din trei segmente, şi anume: unul cu raza mai mică pe care îl formează coloana cervicală, unul cu raza mare, care reprezintă coloana dorsală şi, în fine, unul cu raza mică a regiunii lombare. În mişcarea de flexie maximă, linia care prelungeşte axisul întretaie linia verticală într-un unghi de 140°.

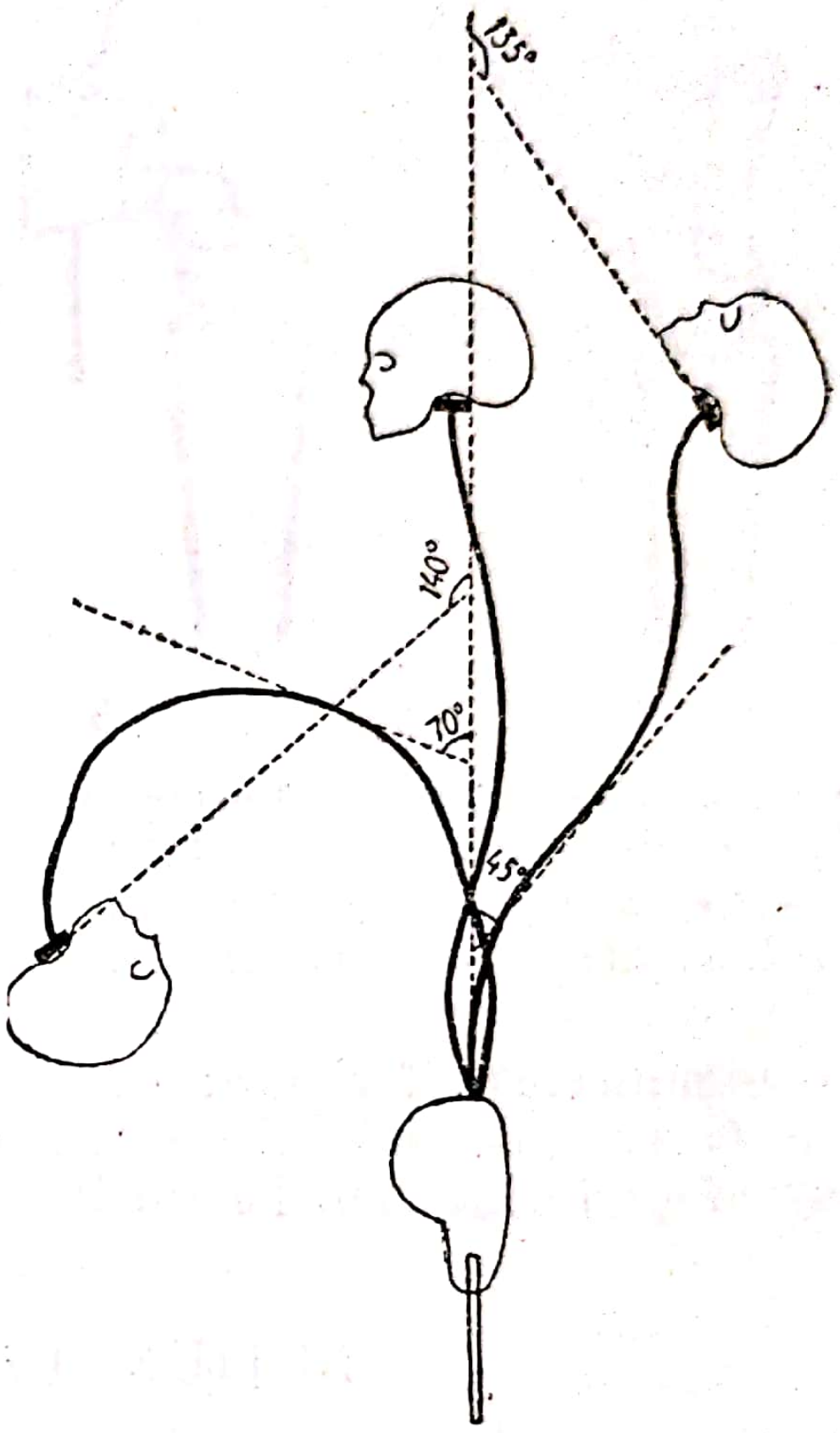

Fig. 78. — Mişcările de flexie şi de extensie ale coloanei

Mişcarea de flexie are amplitudinea cea mai mare la nivelul ultimelor două dorsale şi între lombare. Hiperextensia se face în aceleaşi regiuni, cu o amplitudine însă mai redusă (în regiunea lombară ajunge pînă la 30°, iar în cea dorsală, pînă la 45°) (fig. 78).

Muşchii care iniţiază mişcarea de flexie sînt aceia ai peretelui abdominal, mai ales dreptul abdominal şi cei doi oblici, precum şi muşchii subhioidieni, sterno-cleido-mastoidianul şi scalenul anterior. O dată mişcarea iniţiată, grupul antagonist al extensorilor intră în acţiune şi gradează flectarea trunchiului.

În extensie, lucrurile se petrec exact invers: muşchii şanţurilor vertebrale iniţiază mişcarea, la care se opune gradat grupul antagonist anterior, ca extensia să nu se facă brutal.

Mişcarea de lateralitate simplă este de mică amplitudine (30°); ea este ceva mai amplă în regiunea cervicală. Cînd are loc şi un oarecare grad de răsucire a coloanei, trunchiul se înclină lateral mai mult (fig. 79).

Muşchii care fac înclinarea laterală sînt de asemenea multipli. Pătratul lombar, psoasul, intertransversalii şi dreptul lateral al capului produc împreună o mișcare pură de înclinație laterală. De asemenea, contracția unilaterală a grupului flexor poate provoca mișcarea; mai intervin uneori și mușchii șanțurilor vertebrale și în special sistemul transverso-spinos.

Rotația este maximă în regiunea cervicală; coloana dorsală se rotează puțin numai dacă se înclină și lateral. În coloana lombară, mișcarea de răsucire se execută în extensie, mai ales în segmentul dorso-lombar; în flexie, această mișcare aproape nu există, deoarece condilii vertebrelor sînt așezați vertical în articulații și opresc mișcarea. Din această cauză nu se poate face nici înclinarea laterală.

Răsucirea se execută prin oblicii abdominali și intercostalii, care acționează, folosind coastele drept pîrghii. Ei sînt ajutați de sistemul spino-transvers al mușchilor șanțurilor vertebrale.

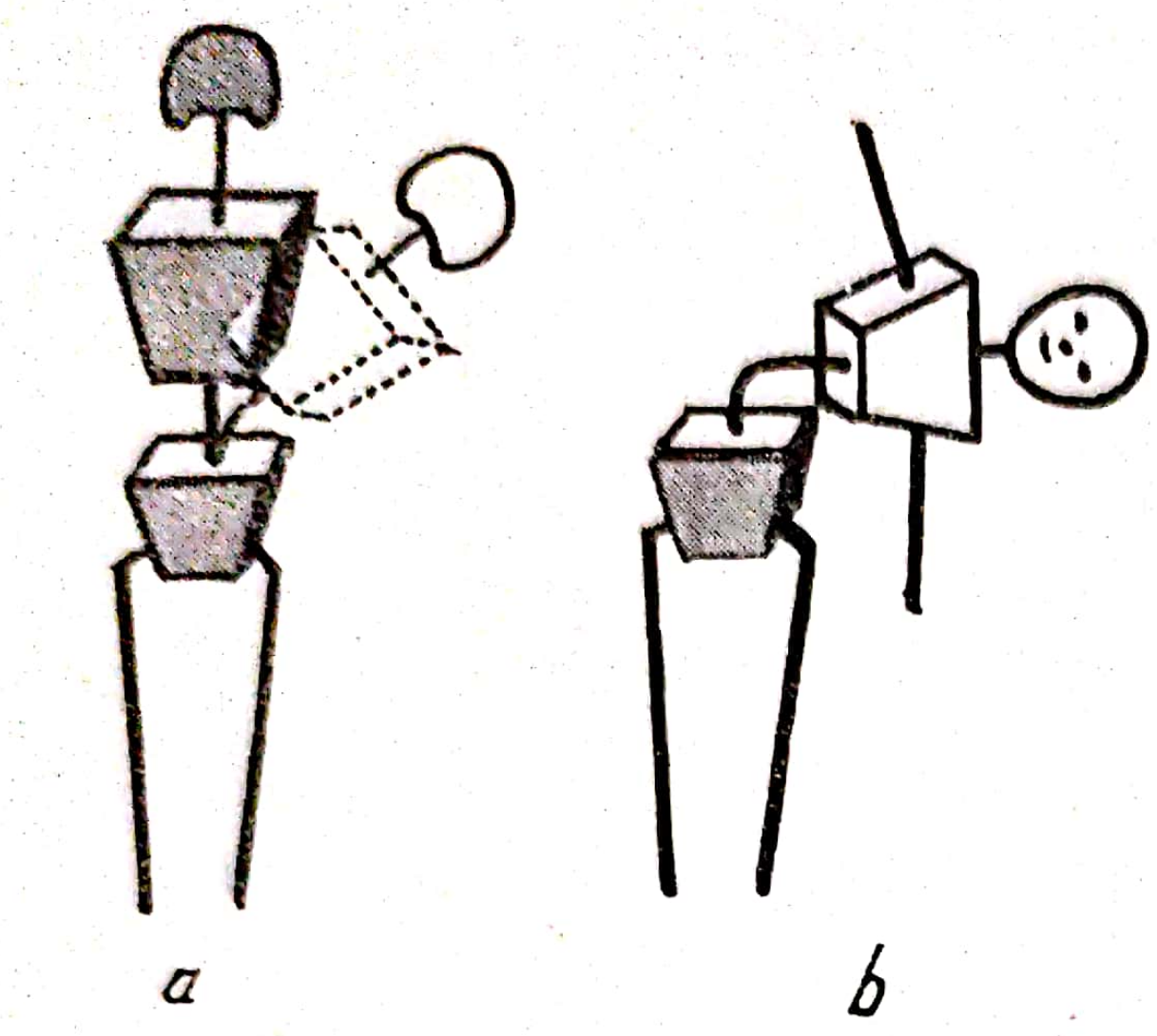

a — bolnav văzut din spate; b — răsucit și înclinat lateral.

Fig. 79. — Mișcările de lateralitate și de torsiune ale coloanei vertebrale.

BAZINUL

Bazinul este o formațiune anatomică complexă, care face legătura, prin coloana vertebrală, între trunchi și membrele inferioare; de aceea are un rol important în statică și mers.

O serie de mușchi care se inseră pe creste, spine, tuberozități sau pe suprafețe întinse fac legăturile fiziologice între diferite segmente.

NOȚIUNI DE EMBRIOLOGIE

Osul coxal are trei puncte primitive de osificare, ce apar între a doua și a patra lună; prin dezvoltare ulterioară, formează ilionul, ischionul și pubisul. Punctele complementare osoase apar în ramura ilio-pubiană, în acetabul, în creasta iliacă, în diversele spine și tuberozități către 10 ani.

La descrierea coloanei vertebrale s-a menționat momentul apariției punctelor de osificare la sacru și la coccix. Orice abatere de la normala apariție și dezvoltare a acestor puncte de osificare produce o deformație a bazinului, care îngreunează statica și mersul, iar la femei este o importantă cauză de distocie.

Oasele care alcătuiesc bazinul (coxalele, sacrul, coccixul) se articulează între ele foarte strîns, încît în mod normal formează un bloc destul de unitar.

Între sacru și coloana vertebrală se află articulația lombo-sacrată, care are aceeași particularitate și funcție ca oricare articulație intervertebrală lombară. Se caracterizează prin faptul că suprafața articulară a corpului sacrului este foarte înclinată înainte. Apofizele articulare superioare ale sacrului privesc îndărăt. Suprafața inferioară a vertebrei L_5 are o direcție mai orizontală; spațiul dintre sacru și vertebra L_5, mărit de partea anterioară, este ocupat de un disc intervertebral ușor cuneiform.

Coloana vertebrală, prin greutatea ei, nu cade înaintea sacrului la nivelul vertebrei L_5 din cauză că, între altele, este împiedicată la alunecare și prin apofizele articulare lombo-sacrate. Cînd totuși, dintr-o cauză sau alta, vertebra L_5 trece înaintea sacrului, se produce deformația denumită *spondilolistezis*, în care caz unghiul ce-l face sacrul cu segmentul vertebral lombar se micșorează la partea posterioară și sacrul tinde să se orizontalizeze. O deformație în sens invers este aceea a alunecării sacrului înaintea vertebrei L_5, deformație denumită *sacrolistezis*; în acest caz, sacrul tinde să devină vertical (fig. 80).

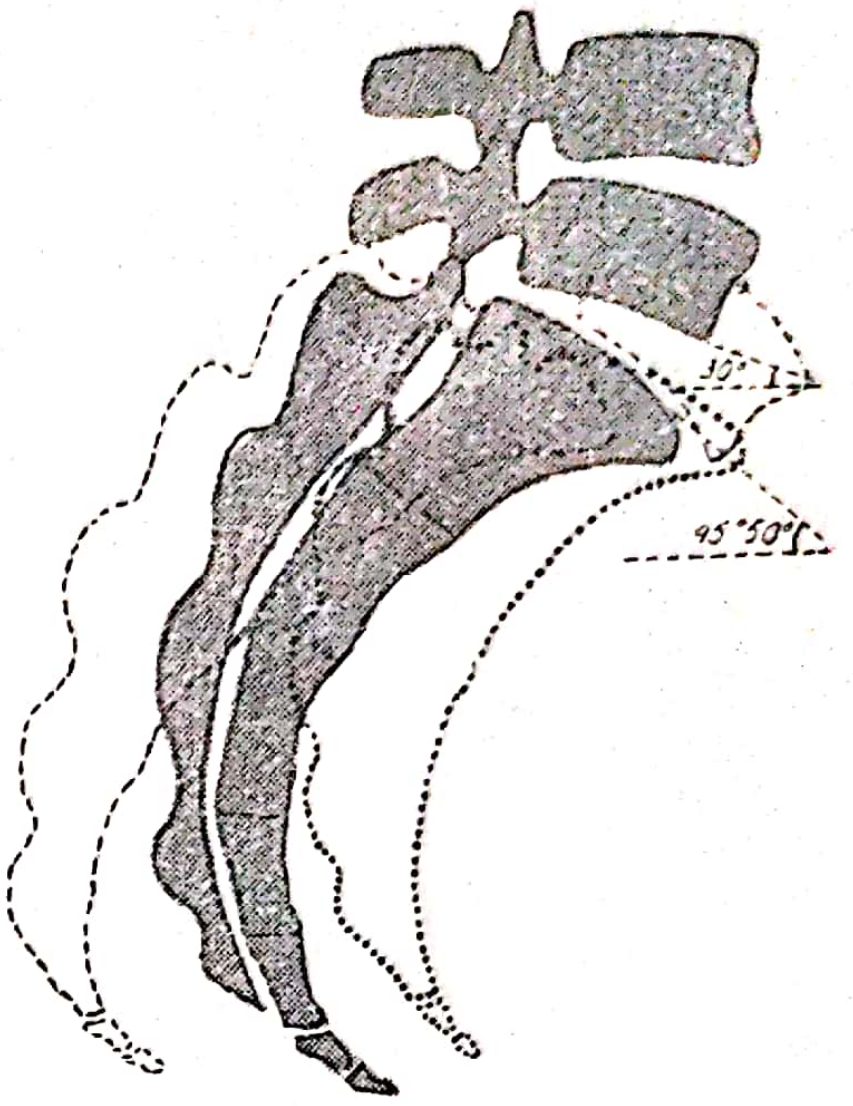

Fig. 80. — Sacrul în poziție normală în sacrolistezis și spondilolistezis.

Simfiza pubiană este o diartro-amfiartroză și permite la femei o oarecare depărtare a segmentelor osoase în cursul nașterii.

Între osul coxal și sacru există o articulație privită de unii drept o diartro-amfiartroză, iar de alții ca o articulație condiliană; are rol fiziologic în timpul nașterii, în special, și e uneori sediul unor afecțiuni importante. Suprafața articulară a sacrului are formă auriculară, deci ușor scobită în două sensuri, cu un contur eliptic, iar cea a ileonului e convexă în sens invers. Îmbinarea acestor două suprafețe apare ca o linie ușor sinuoasă, în formă de *S* prelungit. De reținut că articulația se împarte în două porțiuni, dintre care una antero-inferioară și alta postero-superioară. Direcția interstițiului auricular propriu-zis este oarecum sinuoasă, oblică înainte și în afară, înclinată cu 45° față de planul frontal. Articulația are o capsulă proprie, întărită la partea anterioară, dar mai cu seamă la cea posterioară, prin ligamente fibroase puternice. Cel sacro-iliac posterior este compus din patru ligamente oarecum distincte, între care cel mai important e cel ilio-transversal al lui Zaglas, care unește creasta osului iliac și tuberozitatea posterioară a acestuia cu sacrul.

În partea posterioară, articulațiile sacro-iliace se învecinează cu ambele spine posterioare ale coxalului, care se acoperă cu inserțiile mușchiului marele fesier și lateral cu cele ale fesierului mijlociu, și cu partea inferioară a masei musculare sacro-lombare, învelită de o aponevroză foarte puternică.

Sacrul este străbătut de canalul sacrat, care se întinde de la limita inferioară a vertebrei L_5 și pînă la coccix. În acest canal osos ajung alte patru canale transversale, care se deschid de o parte pe fața anterioară și de alta pe cea posterioară. Prin ele trec nervii sacrați. În partea superioară a canalului sacrat se află fundul de sac al durei mater, deci și limita lichidului cefalorahidian. Limita inferioară a acestui fund de sac se află, la adult, la partea inferioară a vertebrei S_2, iar la copii cu cîțiva milimetri mai jos.

Anatomie clinică. Bazinul oferă unele particularități care trebuie cunoscute. Privind din spate un individ mai slab, se observă crestele iliace, înfundarea ușoară a sacrului și uneori chiar apofizele lui spinoase. Spina iliacă anterioară și superioară, care se poate bine evidenția, servește drept reper pentru măsurătorile membrului inferior. La persoanele grase, descoperirea exactă a spinei este uneori grea; de aceea, noi

(Rădulescu) recurgem totdeauna la următorul mijloc, pe care îl considerăm a fi singurul bun şi cu ajutorul căruia nu ne putem înşela: palpăm cu toată palma mîinii şi cu degetele puţin încovoiate fosa iliacă, înaintînd înspre osul coxal; aşezăm, dacă acest lucru este posibil, membrul inferior în flexie pe abdomen. În felul acesta, în podul palmei vom avea spina iliacă anterioară, pe care o vom însemna pe tegument abia după ce membrul inferior a revenit la poziţia normală. Găsirea exactă a spinei iliace este de mare importanţă, fiindcă, fără acest punct fix, măsurătoarea membrului inferior nu se poate face.

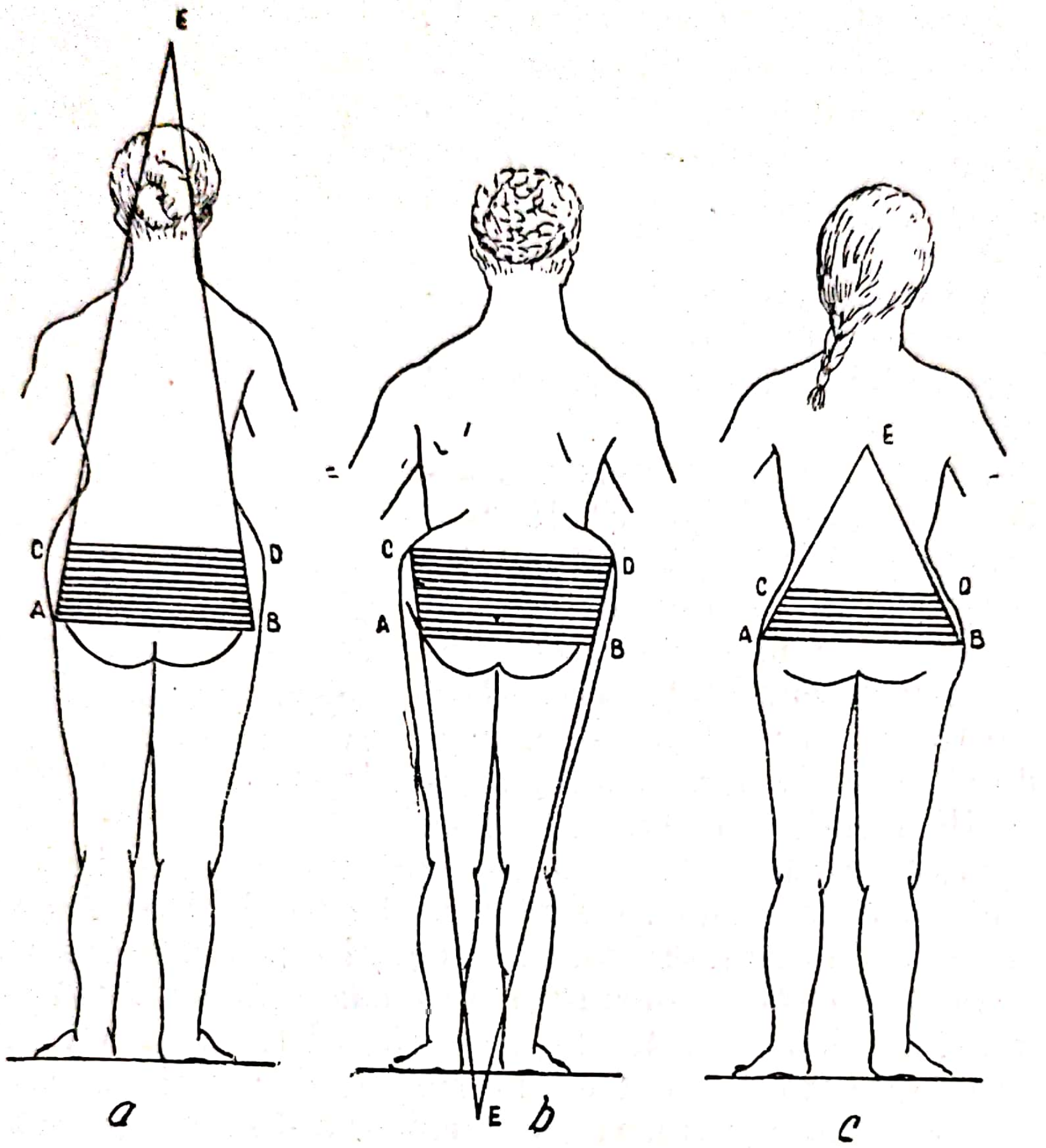

a — bazin normal *b* — spondilolistezis *c* — luxaţie congenitală de şold

Fig. 81. — Paralelogramul Neugebauer-Ribemont.

Spina iliacă postero-superioară se găseşte în dreptul unei mici gropiţe cutanate, la nivelul apofizei spinoase a vertebrei S_2, iar cea posterioară şi inferioară se pot palpa, cu greutate, ceva mai jos. Între aceste două proeminenţe osoase se găseşte articulaţia sacro-iliacă.

Dreapta care trece peste crestele oaselor iliace, ori la nivelul lor, în mod normal, este orizontală şi întretaie coloana lombară la nivelul superior al corpului vertebrei L_4. Orice diferenţă în lungimea membrelor inferioare produce o denivelare a bazinului; această denivelare poate fi corectată prin alungirea artificială a membrului inferior respectiv, aşezînd piciorul în ecvinism sau flectînd genunchiul membrului inferior de partea opusă.

Paralelogramul înscris în spate, în conturul bazinului Neugebauer-Ribemont, are formă diferită, după cum e vorba de un individ normal sau de unul cu spondilolistezis sau cu o luxaţie congenitală a şoldurilor (fig. 81).

În regiunea sacrată se mai poate limita și așa-numitul romb al lui Michaelis, unind vîrful apofizei vertebrei L_5 cu cele două spine iliace posterioare și superioare, iar în jos cu vîrful plicii interfesiere care corespunde vîrfului sacrului (fig. 82). Acest romb este deformat cînd bazinul este anormal, cînd există o deviere a coloanei vertebrale sau o diferență de lungime a membrelor inferioare. Aceste anomalii se traduc prin modificarea în lungime a uneia sau a mai multor laturi ale rombului. Astfel, cînd baza triunghiului superior este mică, există o micșorare simetrică sau asimetrică a diametrelor sale transverse, cum se întîlnește în bazinele mici, rahitice și strîmte, sau în atrofia uneia sau a ambelor aripioare sacrate și în anomalii de orientare a sacrului răsucit în jurul axului său vertical.

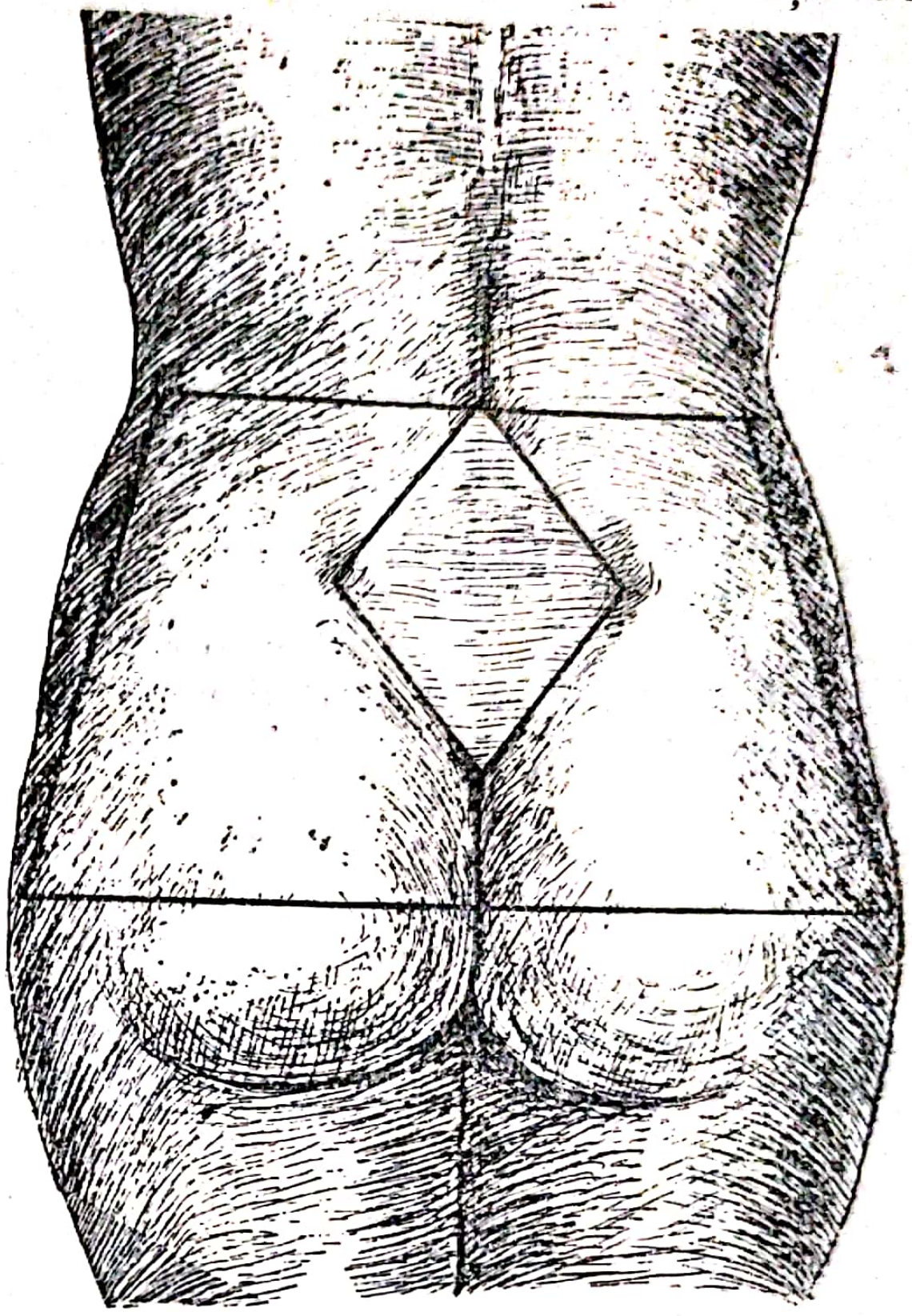
Fig. 82. — Paralelogramul Neugebauer-Ribemont și rombul lui Michaelis la omul normal.

Orice înclinare anterioară a bazinului va fi însoțită de o lordoză obligatorie de compensare, mai mult sau mai puțin accentuată, după gradul aplecării planului superior, care în mod obișnuit, față de orizontală, are o înclinație de 45°. Cînd planul orizontal dus prin crestele iliace întîlnește coloana la vertebra L_3, deformația este gravă și produsă de o înclinare mare a bazinului. În astfel de cazuri, relieful feselor se accentuează. Cînd linia biiliacă posterioară este înclinată lateral, există o atitudine vicioasă a unuia dintre membrele inferioare, ori o deplasare cu răsucire permanentă a coloanei vertebrale în segmentul lombar (scolioză lombară).

Anatomie radiografică. Bazinul osos se prezintă format, chiar de la naștere; ilionul și pubisul se unesc însă între ele printr-un cartilaj care se bifurcă în formă de Y și se află în dreptul cavității cotiloide. La copiii mici, ileonul osos este detașat de celelalte două oase (ischion și pubis), care se unesc oarecum între ele spre cavitatea cotiloidă, rămînînd în aparență despărțite în porțiunea inferioară a găurii obturatoare, prezentînd aspectul unui picior de rac (fig. 83). În unele împrejurări, ca în luxația congenitală a șoldului, ramura ischiatică rămîne aplazică față de congenera sa. La copilul mic pînă la 5 ani, dar mai ales în primul an, cele două interlinii articulare (anterioară și posterioară) se confundă între ele, astfel încît radiologic nu se observă decît un singur spațiu care se lărgește în jos. De la 5—10—11 ani, ambele suprafețe articulare înclinîndu-se, radiologic se văd două interlinii articulare separate; cea posterioară devine cea mai evidentă la fetițe (fig. 84) către vîrsta de 13 ani, pentru că atunci sacrul crește foarte mult în lărgime la sexul feminin, încît vîrful convexității liniei articulare anterioare este mai sus decît la copiii de sex masculin. La vîrsta adultă, interlinia articulară posterioară se vede la radiografie deschisă în jos, iar la bărbații de 45 de ani, aspectul radiologic este aproape identic cu acela al femeilor la aceeași vîrstă. În orice caz o corectă apreciere radiologică a articulației sacro-iliace nu este prea ușoară; radiografia trebuie executată cu centrări diverse ale tubului față de interlinia articulară, după golirea completă a anselor intestinale.

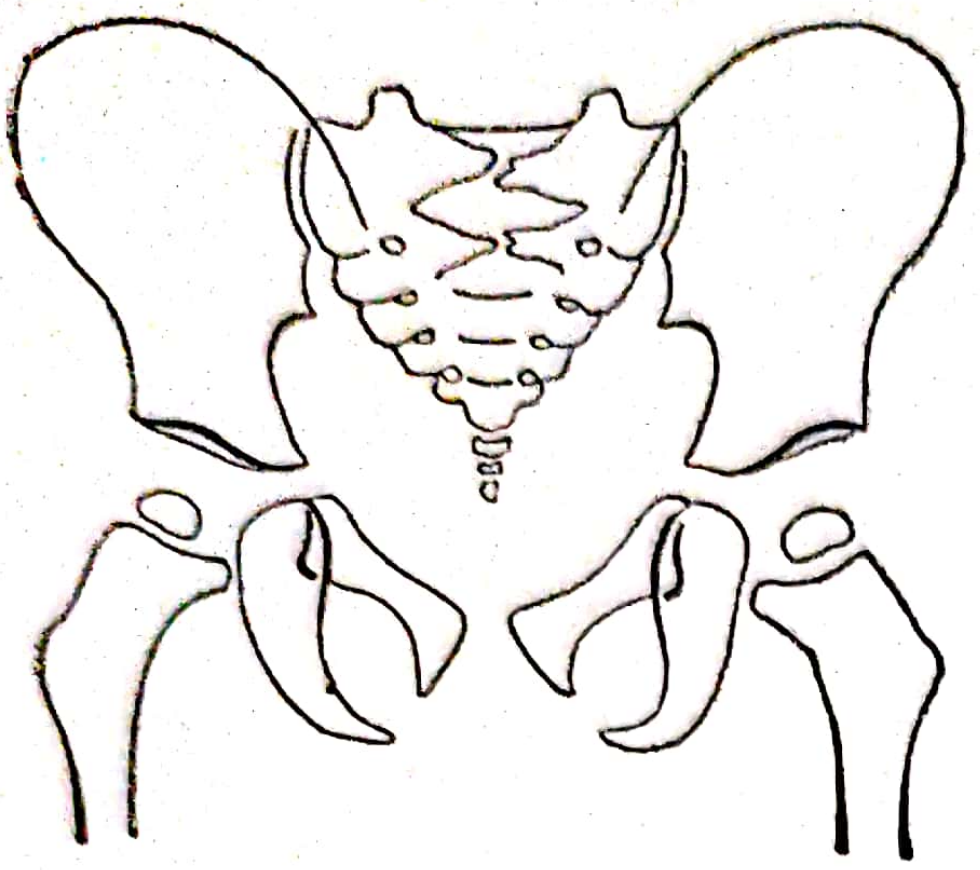

Fig. 83. — Radiografia bazinului copiilor mici. Se văd articulațiile sacroiliace și rahischizisul sacrat (schemă.)

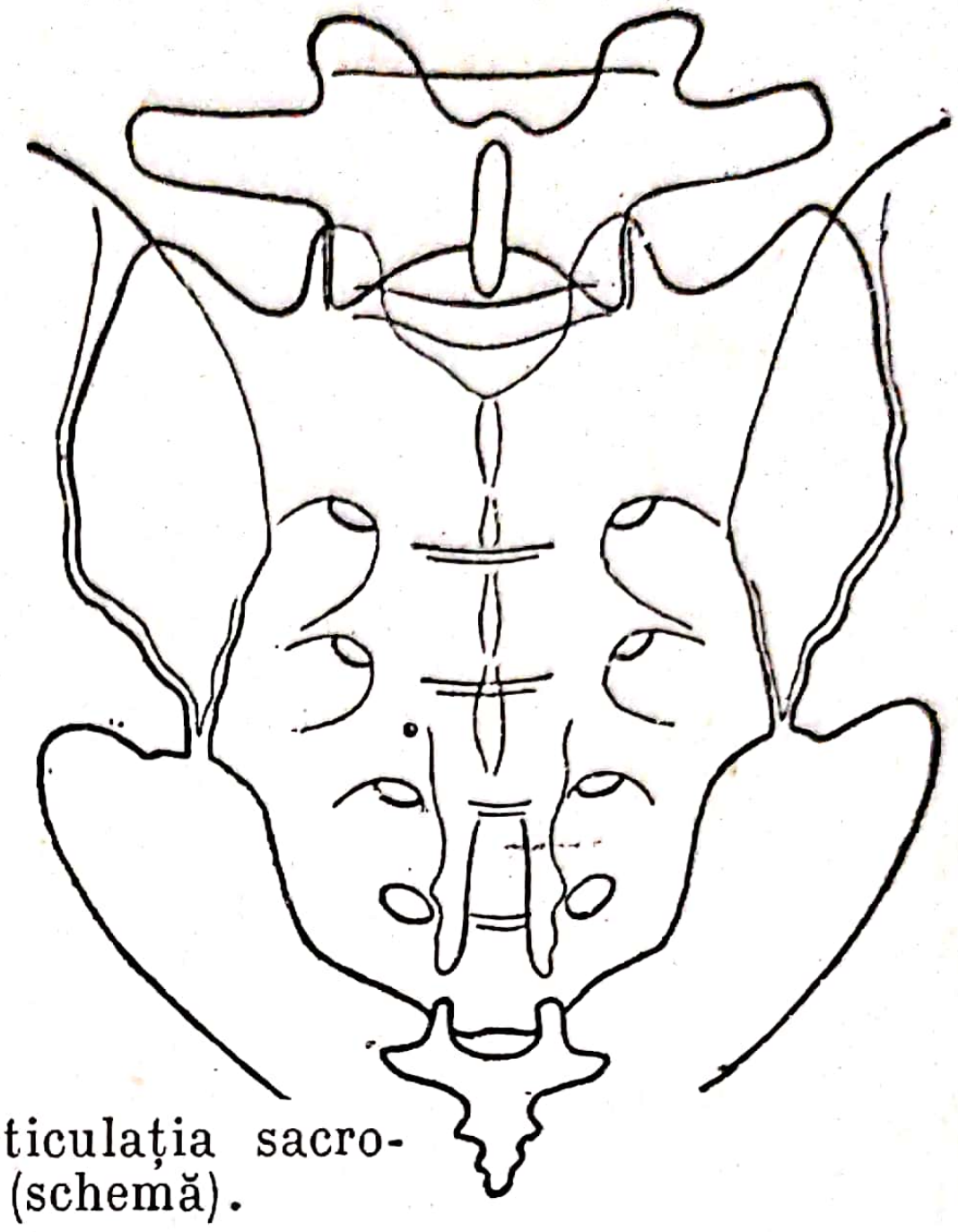

Fig. 84. — Articulația sacro-iliacă la adult (schemă).

BIOMECANICĂ

Biomecanica este exprimată prin mișcarea pe care o suferă tot bazinul în timpul mersului și prin mișcările îngăduite de articulațiile sacro-iliace și de cea pubiană în anumite împrejurări.

În timpul mersului, bazinul este mobilizat vertical și orizontal. Mersul ar fi foarte îngreunat dacă aceste deplasări n-ar fi posibile. Cînd corpul se sprijină pe unul din membrele inferioare, are loc o ușoară ridicare a bazinului de partea opusă. Coborîrea și ridicarea aceasta mică se fac după o curbă de formă mai complicată, care a fost înscrisă grafic de Carlet. Aceste mișcări sînt dictate de jocul diferitelor contracții musculare și de mișcările minimale îngăduite în mod normal de feluritele articulații ale oaselor care compun bazinul (fig. 85).

Oasele iliace se mișcă în raport cu sacrul, iar între ele numai în cazuri patologice, pentru că în articulația sacro-iliacă, ca și la simfiza pubiană, nu are loc, la adultul normal, nici o mișcare.

Lucrurile se petrec însă altfel la tineri și mai cu seamă la gravide, la care, din cauza relaxării ligamentelor și a infiltrării țesuturilor periarticulare cu serozitate, articulațiile amintite pot îngădui așa-numitele mișcări de nutație și contranutație, făcute de oasele iliace în jurul axei transversale. La gravide ele sînt temporare și au ca scop mărirea deschiderii inferioare a bazinului și deci îngăduirea expulzării fătului. Lărgirea strîmtorii inferioare se completează și printr-o mișcare de nutație a sacrului, ce se petrece în jurul unei axe fictive, care ar trece cam la nivelul celui de-al doilea segment sacrat. Această deplasare a părții inferioare a sacrului poate să ajungă uneori pînă la 15 mm. La indivizii tineri este posibilă o oarecare mişcare de basculă a sacrului, fiindcă ţesutul fibro-cartilaginos de la nivelul simfizei pubiene, pînă la o oarecare vîrstă, este mai elastic, asemănîndu-se întrucîtva cu condiţiile fiziologice ale femeii gravide.

Orice abatere de la condiţiile anatomo-clinice normale produce un dezechilibru al bazinului. Acesta poate fi datorit unor inegalităţi de lungime ale membrelor inferioare, unor atitudini anormale ale acestora, ale coloanei vertebrale sau unor tulburări musculare (pareze, paralizii). Un dezechilibru iniţial al bazinului aduce după sine deformaţii ale rahisului.

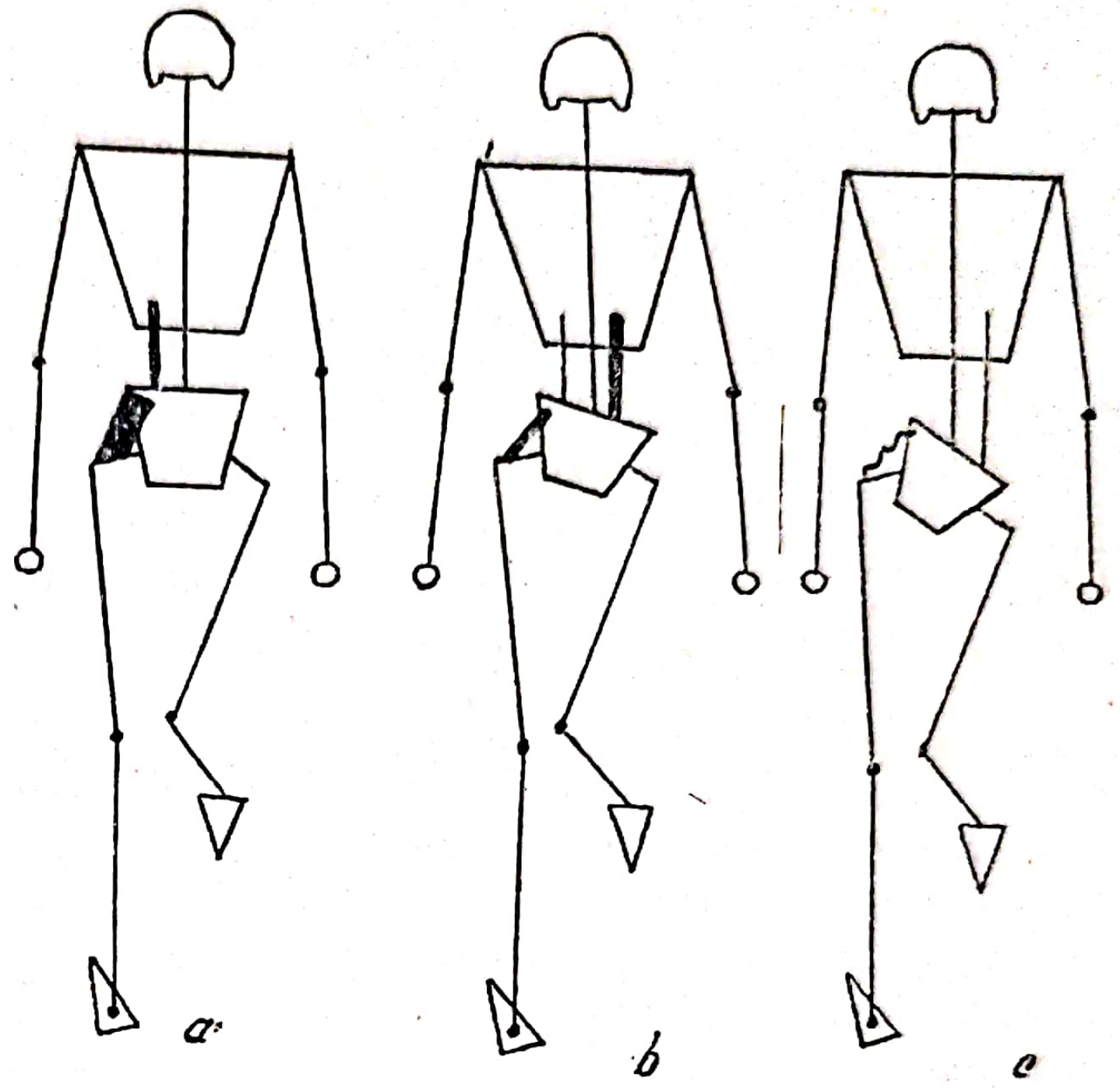

Fig. 85. — Rolul fesierului mijlociu şi semnul lui Trendelenburg.

a — La indivizii normali, bazinul se menţine în echilibru prin contracţia fesierului mijlociu de partea opusă membrului inferior ridicat;

b — echilibrul poate fi menţinut şi cu ajutorul toraco-abdominalilor opuşi;

c — semnul lui Trendelenburg.

MEMBRUL SUPERIOR

Membrul superior este organul important al prehensiunii, deci segmentul din corpul omenesc care a dat posibilitate omului să se diferenţieze de celelalte animale şi să creeze prin muncă toată actuala industrie, deci o bună parte din civilizaţie.

NOŢIUNI DE EMBRIOLOGIE

Cam către a treia săptămînă, embrionul prezintă la extremităţi doi muguri; din cel anterior, aşezat la nivelul regiunii cardiace, se va dezvolta membrul superior, iar din cel posterior, care apare ceva mai tîrziu, se va dezvolta membrul inferior. Evoluţia dezvoltării membrelor se face treptat, prin apariţia unor şanţuri care delimitează segmentele mari ale membrelor, şi mai apoi a unor şanţuri mai mici care duc la perfecţionarea ultimelor detalii ale degetelor etc. Tulburările care au loc din cauze necunoscute influenţează dezvoltarea normală a diverselor segmente ale membrelor şi produc malformaţii care pot merge de la o ectromelie totală pînă la un grad mic de sindactilie sau o deformaţie digitală. Alteori, deformaţiile interesează numai unele piese osoase, care sînt reduse în lungime ori în grosime sau prezintă anomalii de număr (hipertrofiile congenitale, mărirea numărului degetelor etc.).

CENTURA SCAPULARĂ

ANATOMIE

Membrul superior este solidar cu toracele prin centura scapulară, formată din clavicula şi omoplat; clavicula prezintă la extremitatea sa internă raporturi strînse cu sternul.

Clavicula are două puncte de osificare: unul primitiv, care apare la sfîrşitul primei luni a vieţii fetale, şi al doilea, secundar, care apare în extremitatea sternală a osului la 18 ani. Acest din urmă nucleu osos, complementar, nu trebuie confundat pe radiografie cu o fractură a extremităţii interne. Sînt împrejurări cînd osificarea acesteia se face numai parţial, şi atunci aplazia se încadrează în sindromul disostozei cleido-craniene descrisă de Marie Sainton.

Omoplatul are un punct principal de osificare la corp şi alte 8—10 puncte de osificare complementare. La naştere, apofiza acromială şi apofiza coracoidă sînt în genere cartilaginoase. Nucleul complementar al coracoidei se sudează abia către 16—18 ani cu restul apofizei, fapt care trebuie cunoscut pentru a nu fi interpretat pe o radiografie ca o fractură sau smulgere. Cam tot la aceeaşi vîrstă, în partea externă a acromionului apar cîţiva nuclei osoşi care se sudează complet cînd încetează creşterea. Prezenţa lor poate produce greşeli de interpretare, mergînd la diagnosticarea unei fracturi cominutive a osului.

Acromionul se uneşte cu clavicula prin articulaţia acromio-claviculară. Această articulaţie este o diartroză planiformă; posedă un menisc care îngăduie mişcări apreciabile, ce se execută în jurul inserţiei ligamentelor care pornesc de la acromion şi clavicula şi care se inseră inferior pe apofiza coracoidă. Clavicula se mai poate deplasa şi prin articulaţia sterns-claviculară, care, la rîndul ei, are un menisc intraarticular.

Un mare rol, atît în fiziologia, cît şi în patologia umărului, îl joacă aşa-numita bursă seroasă subacromială, asupra patologiei căreia s-a insistat de multă vreme de către diverşi autori.

Unii autori (Pfuhl, Fosc şi Frenkel, Pick) au individualizat ca o adevărată entitate funcţională şi morfologică a doua *articulaţie a umărului* (spaţiul subacromio-deltoidian). Suprafaţa articulară superioară ar fi formată de faţa inferioară concavă a acromionului, iar cea inferioară, de capsula articulaţiei scapulo-humerale, întărită intern de tendoanele supra- şi subspinosului şi ale subscapularului, ca şi de ligamentul coraco-humeral; extern se găsesc tuberozităţile humerale şi inserţiile tendinoase. Totalitatea formaţiunilor alcătuite din capsulă şi ligamentele întăritoare amintite formează o lamă groasă, căreia i se atribuie rolul unui „disc" ce separă articulaţia scapulo-humerală de această aşa-zisă a doua articulaţie a umărului. Rolul acesteia este foarte important, fiindcă participă într-o mare măsură la dinamica articulaţiei umărului. Experimental, desfiinţîndu-se articulaţia subacromială prin suturarea acromionului şi a ligamentului coraco-humeral de disc, se produce o limitare aproape la jumătate a mişcărilor. Procesele inflamatorii sau traumatice de la acest nivel contribuie și ele la producerea sindromului cunoscut sub numele de „periartrita scapulo-humerală“.

Nanta și Landsmeer (1948) ajung la concluzia că nu există, la nivelul regiunii, burse individualizate, fie subacromiale, fie subdeltoidiene, ci un spațiu virtual. Acesta e format extern de fascia subdeltoidiană care se continuă cu ligamentul acromio-coracoidian, superior feței inferioare a acromionului, intern la fascia care acoperă înainte subscapularul și supraspinosul, iar posterior subspinosul și micul rotund.

Sub această boltă acromio-claviculară, capul humeral se mișcă în mod normal liber, prin acțiunea mușchilor suspensori; mișcările sale nu sînt limitate decît prin punerea în tensiune a unuia sau altuia dintre tendoanele musculare, prin contactul părții proximale a diafizei cu acromionul și prin opunerea ligamentului acromio-coracoidian.

Pentru ca jocul articular să fie posibil trebuie să existe o armonie între contracțiile diferitelor grupe musculare, care mențin mereu capul în fața glenei și împiedică diafiza să ajungă la acromion.

Pe centura scapulară se inseră mai mulți mușchi, care o imobilizează în diverse direcții, dînd membrului superior și umărului posibilitatea să execute mișcări de cea mai mare amplitudine. Mușchiul trapez are rolul să fixeze omoplatul de torace, și prin aceasta dă altor mușchi (supra- și subspinosul, subscapularul, rotunzii) posibilitatea ca, prin contracția lor, să poată mișca humerusul, luînd punct fix pe omoplat.

BIOMECANICĂ

Deplasările centurii scapulare se fac avînd drept pîrghie de sprijin clavicula, fixată prin extremitatea sa internă la stern. În jurul acestui punct fix, clavicula se deplasează în sus, făcînd un unghi cu orizontala de 30—40°, iar în jos de la 8 la 10°; de asemenea se deplasează antero-posterior. Deplasările omoplatului fac posibile mișcările centurii scapulare. S-a descris chiar o articulație scapulo-toracică între fața lui anterioară, căptușită de subscapular, și fața externă a coastelor și mușchilor intercostali, în care sinoviala ar fi reprezentată de spațiile celulare intermusculare. Marele dințat separă această articulație în două spații, unul interserato-scapular și unul interserato-toracic, dintre care ultimul este adevăratul spațiu de mobilitate a acestei articulații.

Mușchii și aponevrozele care se fixează pe omoplat au două roluri importante: de a imobiliza omoplatul cînd membrul superior ia un punct solid de sprijin toracic, sau de a mobiliza omoplatul cînd membrul superior execută mișcări de mare amplitudine.

Omoplatul poate fi mișcat în sens vertical sau lateral prin diverși mușchi care se inseră pe el. Omoplatul mai efectuează și o mișcare de rotație, reprezentată în fond de basculareа unghiului său inferior, care poate ajunge la amplitudinea de 45°.

Dacă omoplatul ar fi fix, amplitudinea mișcărilor ar fi mult scăzută. Astfel, proiecția înainte a brațului nu ar mai fi posibilă decît pînă la 60°, limitarea făcîndu-se prin distensia mușchilor micul rotund și subspinos.

Dacă omoplatul ar fi fix, abducția nu ar fi posibilă decît pînă la 90°, limitarea datorindu-se distensiei ligamentului gleno-humeral inferior, contactului trohiterului cu cadrul glenoidian superior și mușchilor care încrucișează în jos articulația. Cavitatea glenoidă se va orienta lateral și în sus. Printr-o deplasare înapoi a umărului (clavicula se îndreaptă posterior

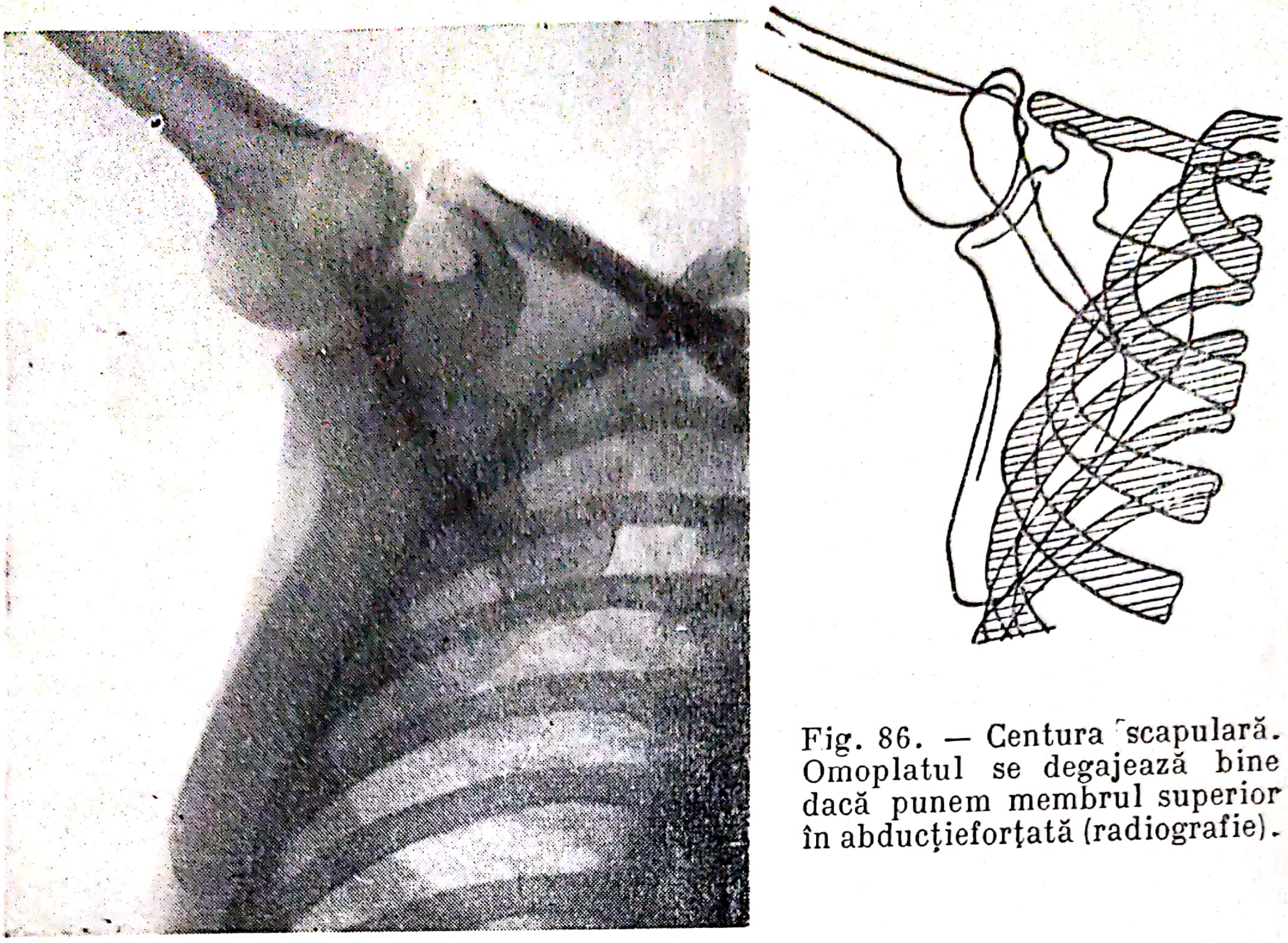

Fig. 86. — Centura scapulară. Omoplatul se degajează bine dacă punem membrul superior în abducţieforţată (radiografie).

şi în sus, omoplatul se apropie de coloană, se produce bascularea sa pînă sus, iar unghiul inferior se depărtează de coloană). Astfel braţul poate ajunge pînă la 150°. Pentru a se ajunge la verticalitate perfectă cînd se ridică doar un braţ, este suficientă o uşoară curbură a coloanei lombare în partea opusă.

Proiecţia înapoi a braţului este nulă dacă omoplatul este fix. Pentru a fi posibile cele 5—20° normale de proiecţie înapoi, cavitatea glenoidă se coboară şi unghiul inferior se deplasează spre coloană.

Deplasările omoplatului se întîlnesc de asemenea în mişcările de supinaţie forţată de 180°. Această mişcare datoreşte 90° supinaţiei mîinii, apoi rotaţiei externe a humerusului şi, în fine, deplasării omoplatului înapoi.

Regiunea posterioară, aşa-zisă scapulară, oferă ca punct de reper, uşor de simţit, spina omoplatului, care devine mai puţin proeminentă cu cît ne apropiem de coloana vertebrală. În poziţie normală a membrului superior, o linie care prelungeşte spina omoplatului spre coloana vertebrală trece între vertebrele D_3 şi D_4; această linie bispinoasă delimitează regiunea cervico-dorsală de cea dorso-lombară. Vîrful omoplatului, care se poate pune bine în evidenţă, provocînd mişcări ale membrului superior, se găseşte în mod normal şi în repaus la nivelul unei linii care trece prin vîrful apofizei spinoase a vertebrei D_7 sau între aceasta şi apofiza spinoasă a vertebrei D_8. La anumite persoane, omoplatul se evidenţiază bine, mai ales prin marginea sa internă, din cauza relaxării, parezei sau a paraliziei marelui dinţat *(scapulae alatae)*.

Pentru a putea radiografia toate oasele care compun regiunea, membrul superior trebuie aşezat în abducţie maximă; în această poziţie, omoplatul şi apofiza coracoidă devin evidente, iar clavicula, din cauza curburii ei, apare la partea externă neregulată, ca şi cînd ar fi suferit o fractură consolidată (fig. 86).

UMĂRUL

Anatomie clinică. Umărul este regiunea care uneşte membrul superior cu toracele. Se compune din: centura scapulară, regiunea clavipectorală, şi din regiunea, ca dimensiuni, aproximativ a limitelor muşchiului deltoid.

Regiunea clavi-pectorală reprezintă partea anterioară a umărului, care conţine clavicula şi muşchii ce se inseră pe ea. În fosa subclaviculară, în spaţiul pe care-l delimitează marele pectoral şi deltoidul, cam la 2,5 cm sub marginea anterioară a claviculei (foseta subclaviculară a lui Géry), se găseşte apofiza coracoidă. Prin palpare, în fosa supraclaviculară se simt pulsaţiile arterei, iar mai extern se pune în evidenţă o regiune mai dureroasă, care corespunde plexului brahial. În operaţiile pe membrul superior ne folosim de anestezie regională, infiltrînd cu soluţie de novocaină ţesuturile din imediata apropiere a plexului nervos.

Regiunea externă a umărului. Această parte cuprinde şi articulaţia, şi are ca limite cam pe acelea ale deltoidului; în sus se găseşte acromionul, unit cu extremitatea externă a claviculei, iar în jos inserţia în *V* a deltoidului pe humerus. Acromionul, care se uneşte printr-o articulaţie, în sine foarte puţin mobilă, cu clavicula, dar care în total îngăduie mari mişcări de ansamblu, formează un fel de acoperiş articulaţiei scapulo-humerale.

Sub acest arc osos, sub muşchiul deltoid, se simte capul humeral. În acest segment, avînd un traiect orizontal, se găseşte nervul circumflex, a cărui lezare are drept consecinţă paralizia deltoidului, infirmitate gravă.

Marea tuberozitate a humerusului este de asemenea proeminentă sub bolta acromio-claviculară: trohinul, puţin palpabil, se găseşte mai anterior, în dreptul articulaţiei acromio-claviculare. În partea inferioară a regiunii se află axila, cu elementele sale anatomice foarte importante.

Articulaţia scapulo-humerală esteo glenoidă, care formează elementul central al umărului, factor foarte important din punct de vedere funcţional.

Extremitatea superioară a humerusului, care ia parte la constituirea ei, are trei puncte de osificare: unul pentru cap (apare între a patra şi a opta lună după naştere), unul pentru trohiter şi altul pentru trohin. Către 6 ani, ultimii doi nuclei ajung la completa lor dezvoltare şi se unesc între ei, iar către 13 ani vin în contact şi cu cel al epifizei humerale. La 20 de ani începe sudura dintre epifiză şi diafiză.

Anatomia radiografică a umărului trebuie cunoscută pentru a se aprecia aspectele pe care le prezintă regiunea în diferite poziţii ale braţului. Radiografiile trebuie făcute, atît în direcţie antero-posterioară, cît şi supero-inferioară, astfel încît fasciculul de raze să treacă perpendicular pe baza axilei.

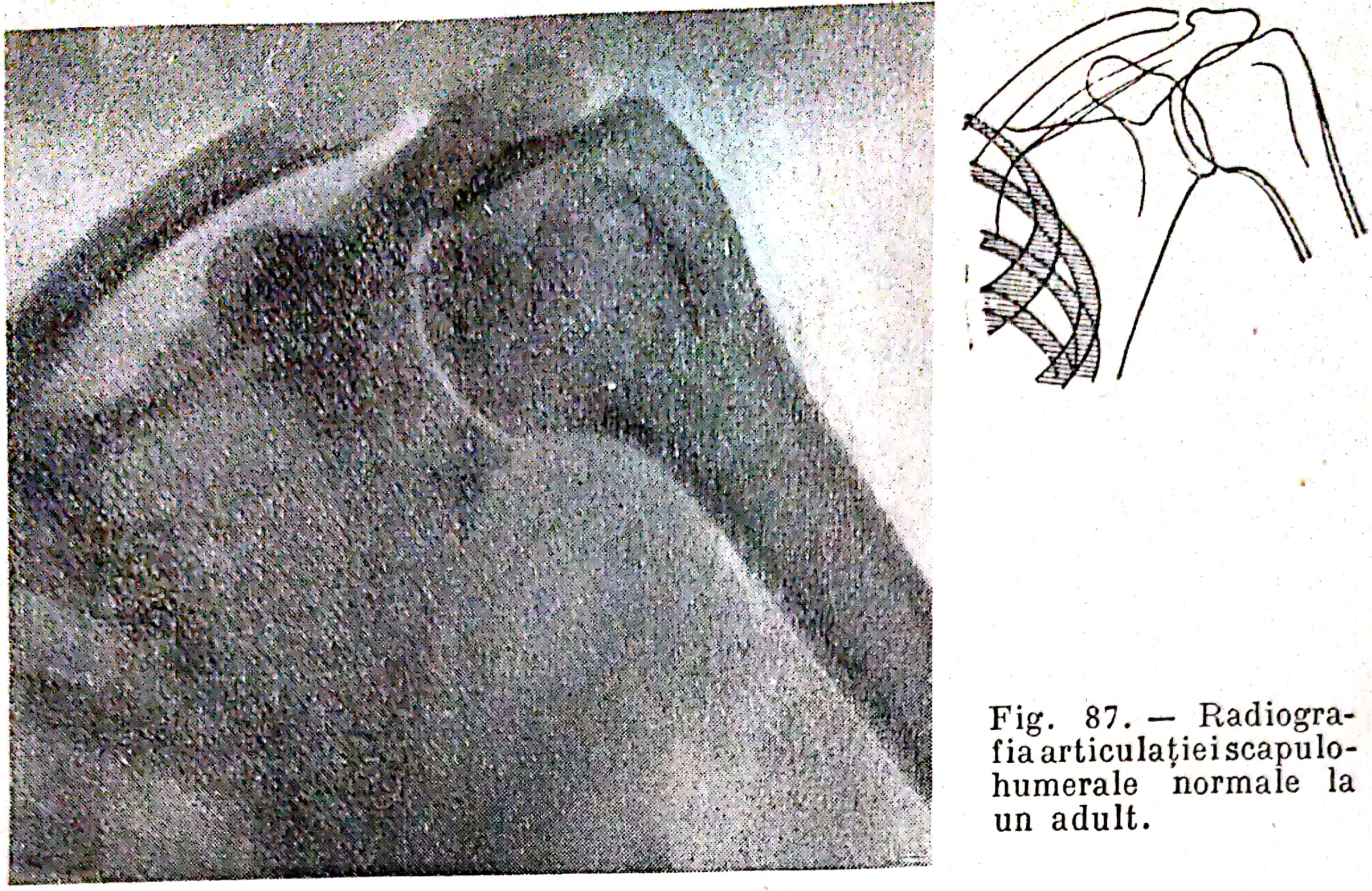

Fig. 87. — Radiografia articulației scapulo-humerale normale la un adult.

Proiecția suprafeței articulare a capului humeral în anumite poziții ale brațului nu corespunde decît într-o mică porțiune cu cavitatea glenoidă. Acest fapt poate da loc la greșeli de interpretare, punîndu-se diagnosticul de luxație atunci cînd nu există (fig. 87). De asemenea, imaginea normală determinată de existența cartilajului diafizo-epifizar

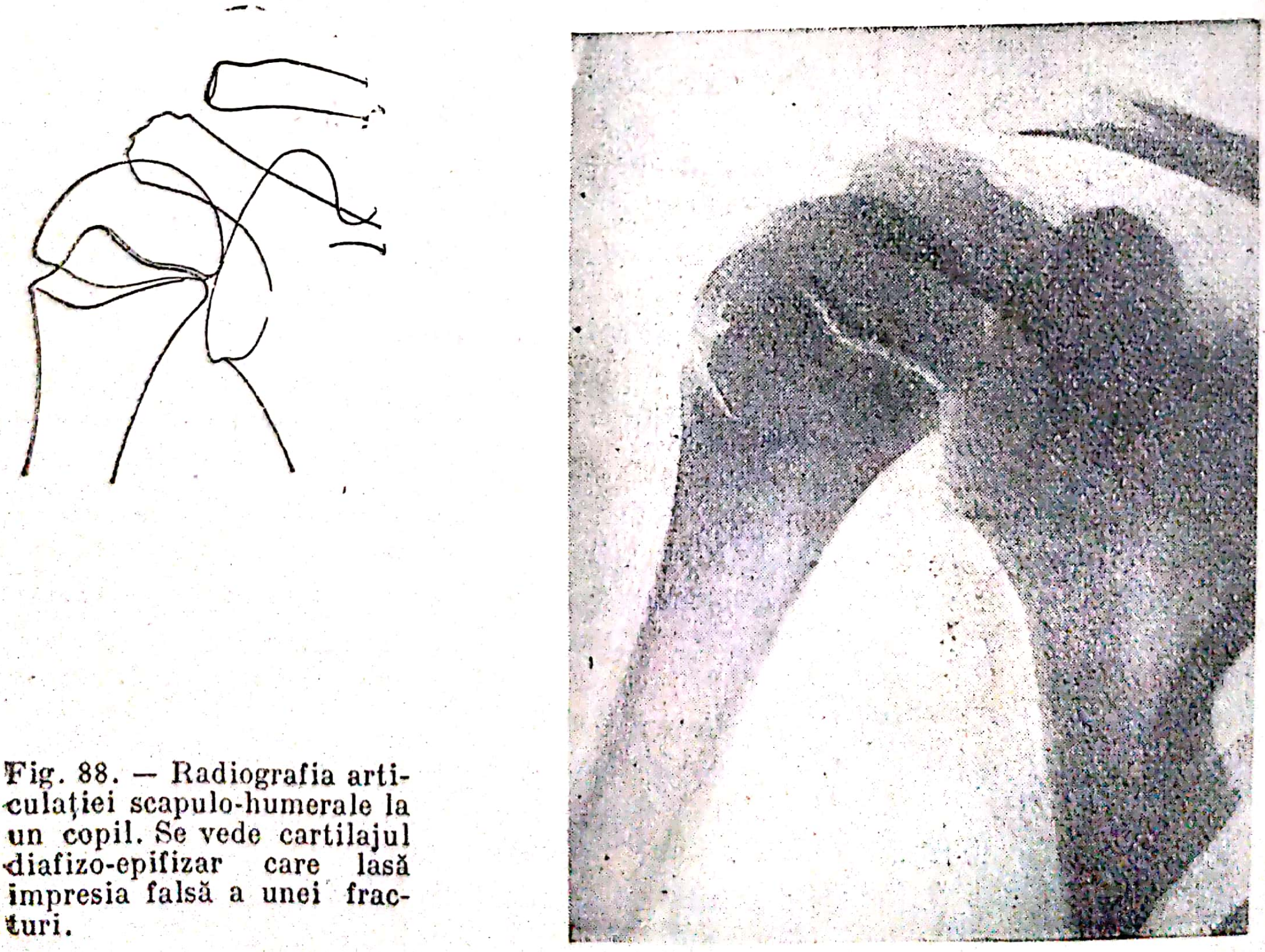

Fig. 88. — Radiografia articulației scapulo-humerale la un copil. Se vede cartilajul diafizo-epifizar care lasă impresia falsă a unei fracturi.

nu trebuie interpretată ca un traiect de fractură fără deplasare sau ca o epifizioliză (fig. 88).

BIOMECANICĂ

Se caracterizează prin faptul că toate mişcările sînt posibile. Mişcarea de abducţie a membrului superior se face în articulaţia scapulo-humerală pînă la orizontală, adică pînă cînd trohiterul se întîlneşte cu cadrul glenoidian; de la acest nivel, pînă la verticală, mişcarea e posibilă numai cu participarea omoplatului, care îşi îndepărtează unghiul inferior de coloana vertebrală. Pentru unii, participarea omoplatului începe chiar din momentul ridicării braţului, dar ea se execută într-o măsură foarte mică şi gradată pînă la poziţia orizontală. Cînd braţul atîrnă de-a lungul trunchiului, acţiunea de abducţie a deltoidului este nulă sau foarte puţin importantă.

În această situaţie, supraspinosul este, dimpotrivă, un abductor puternic, a cărui forţă merge însă descrescînd pe măsură ce braţul se ridică la orizontală. O dată ajuns la orizontală, axul braţului se continuă cu direcţia fibrelor supraspinosului, a cărui acţiune devine, prin urmare, din acest moment nulă, păstrînd doar un rol static. La începutul abducţiei, supraspinosul coboară capul humeral în raport cu glena şi îl împinge în cavitate, avînd în felul acesta un dublu rol: de a iniţia abducţia, permiţînd intrarea ulterioară în joc a deltoidului, şi de a coborî capul humeral, dînd astfel marii tuberozităţi posibilitatea să alunece sub obstacolul osos al acromionului. Puterea de abducţie a deltoidului merge crescînd pînă la orizontală, cînd intervine acţiunea musculaturii care comandă bascularea omoplatului şi, accesoriu, contracţia fasciculelor claviculare şi sterno-costale superioare ale marelui pectoral.

Umărul are mişcări de proiecţie a braţului înainte, înapoi, de rotaţie în afară şi înăuntru şi de circumducţie, trecînd prin toate mişcările intermediare.

Mişcările care depăşesc o anumită amplitudine se fac cu ajutorul basculării centurii scapulare şi prin înclinări compensatoare de coloană, aşa cum s-a arătat la studiul articulaţiei interscapulo-toracice.

COTUL

ANATOMIE

După cum se ştie, cotul este o trohleartroză compusă din articulaţia radio-humerală, humero-cubitală şi din cea radio-cubitală superioară. În regiunea anterioară (plica cotului) se găsesc elemente anatomice importante, de aceea faţa posterioară este abordabilă chirurgical, fiindcă prin acest loc se poate pătrunde mai uşor, fără pericol, în articulaţie.

Osificarea extremităţii inferioare a humerusului se face prin patru puncte, care apar către a doua lună fetală, şi anume cîte unul pentru trohlee, condil, epitrohlee şi epicondil. Extremitatea superioară a cubitusului și cea a radiusului au cîte un singur punct de osificare, ce apare tot în jumătatea lunii a doua a vieții fetale.

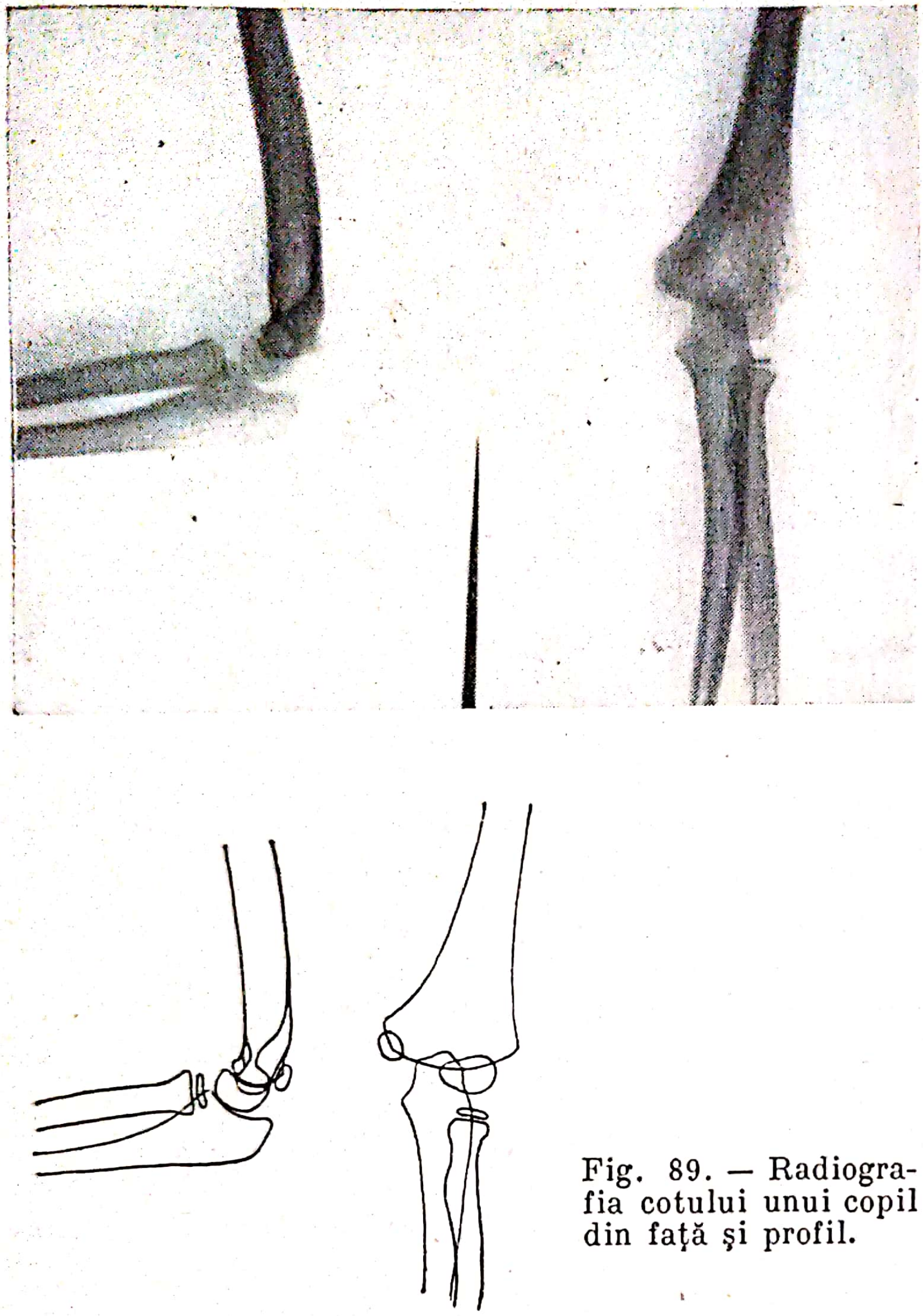
Fig. 89. — Radiografia cotului unui copil din față și profil.

Anatomie clinică. La partea posterioară se simte olecranul, mai ales cînd antebrațul este în flexie față de braț. De o parte și de alta sînt cele două proeminențe osoase: epitrohleea la partea internă și epicondilul la partea externă. Între epitrohlee, care se poate ușor delimita, și olecran, se află un șanț în care se găsește nervul cubital, pe care putem să-l dislocăm cu degetele într-o mică măsură, producînd individului o senzație de furnicătură, care merge spre marginea cubitală a mîinii, și un mic spasm de flexie al ultimelor degete. Epicondilul se simte ceva mai greu, la partea externă; este un punct de reper pentru mișcările pe care le execută sub el capul radial. Interlinia articulară a cotului, nefiind perfect orizontală, determină un cubitus valgus fiziologic, cam de 170°. Amplitudinea valgului este diferită de la individ la individ și mai accentuată la femei.

În mod normal, cînd antebrațul este în extensie față de braț, cele trei proeminențe osoase, și anume: olecranul, epitrohleea și epicondilul, se găsesc pe aceeași linie orizontală, iar în flexie completă vîrful olecranului se află mai jos și formează cu celelalte două proeminențe un triunghi cu vîrful în jos.

Anatomie radiografică. La copil trebuie cunoscute aspectele fragmentare ale extremităților determinate de osificarea incompletă, cu detaliile lor, ce se pot confunda cu leziuni, fracturi, luxații etc. (fig. 89). La adult trebuie cunoscut aspectul radiografic, atît din față, cît și din profil; numai așa se vor recunoaște cu ușurință abaterile de la normal (fig. 90).

BIOMECANICĂ

În articulația humero-cubitală se fac flexia și extensia antebrațului pe braț. Extensia este oprită prin pătrunderea olecranului în foseta olecraniană a humerusului, iar flexia prin intrarea ciocului apofizei coronoide



în foseta corespunzătoare a humerusului. La anumite persoane, care prezintă laxități articulare exagerate, mișcările depășesc, uneori impresionant, amplitudinea normală (oameni de cauciuc).

Articulația radio-cubitală superioară dă posibilitatea mișcărilor de pronație și de supinație ale antebrațului.

REGIUNEA RADIO-CARPIANĂ

ANATOMIE

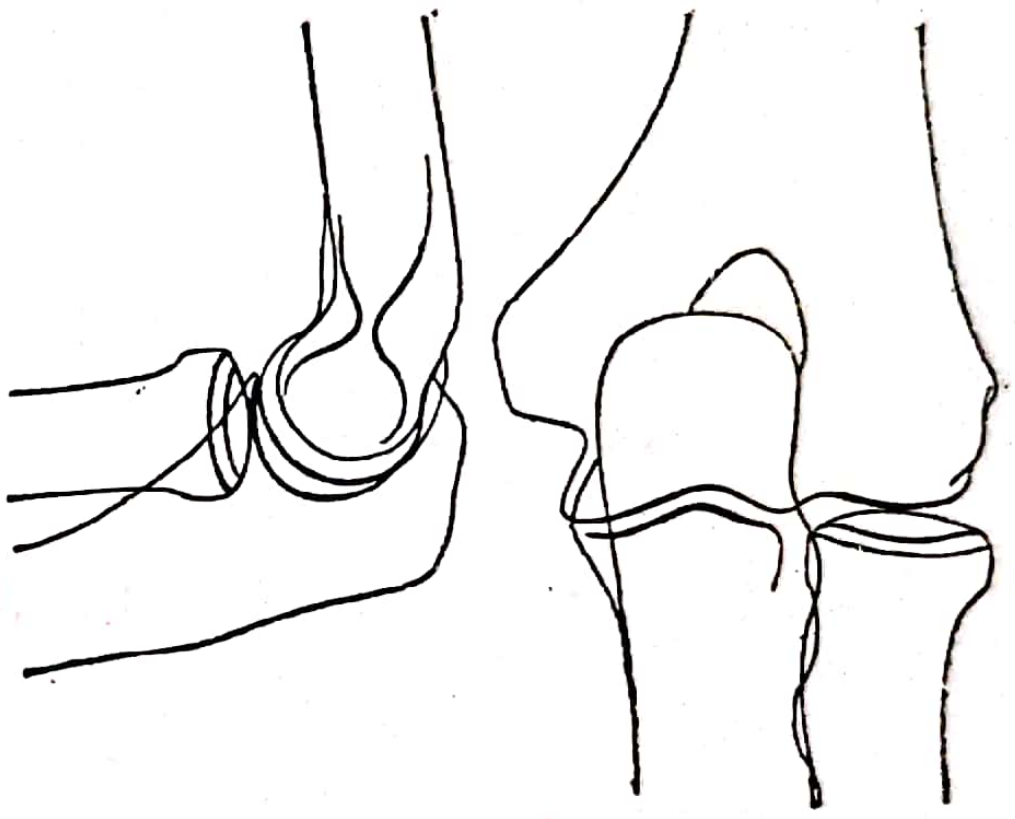

Fig. 90. — Radiografia cotului normal la adult din față și din profil.

Articulația radio-carpiană se compune dintr-un condil carpian și o cavitate glenoidă antibrahială, formată din fața articulară a radiusului și ligamentul triunghiular. Condilul carpian este compus din 8 oase, așezate în două rînduri, unite între ele prin interlinia articulară sinuoasă medio-carpiană. Mai toate mișcările acestei articulații se produc între condilul carpian și suprafața articulară a radiusului.

Primul rînd osos al carpului este compus din: scafoid, semilunar, piramidal și pisiform; ultimul nu ia parte la formarea articulației. Rîndul al doilea e format din: trapez, trapezoid, osul mare și osul cu cîrlig.

Masivul carpian are un aspect foarte simplu radiografic pînă la vîrsta de 5—6 ani (fig. 91), căci pînă la vîrsta aceasta nu există decît cîțiva nuclei de osificare. Din această cauză, leziunile traumatice se pot constata mai greu radiologic. Fiecare os se dezvoltă printr-un singur punct de osificare, cu excepția scafoidului, care are două puncte. La adult se constată toate oasele carpului în raporturile lor reciproce și examenul aprofundat al imaginilor radiografice normale face să se întipărească aspectele de la care orice abatare poate fi considerată patologică (fig. 92).

BIOMECANICĂ

Mișcările care se produc în articulația radio-carpiană sînt cele de flexie și de extensie, de abducție (înclinație radială), de adducție (înclinație cubitală) și de circumducție. Toate aceste mișcări se produc în jurul capului osului mare.

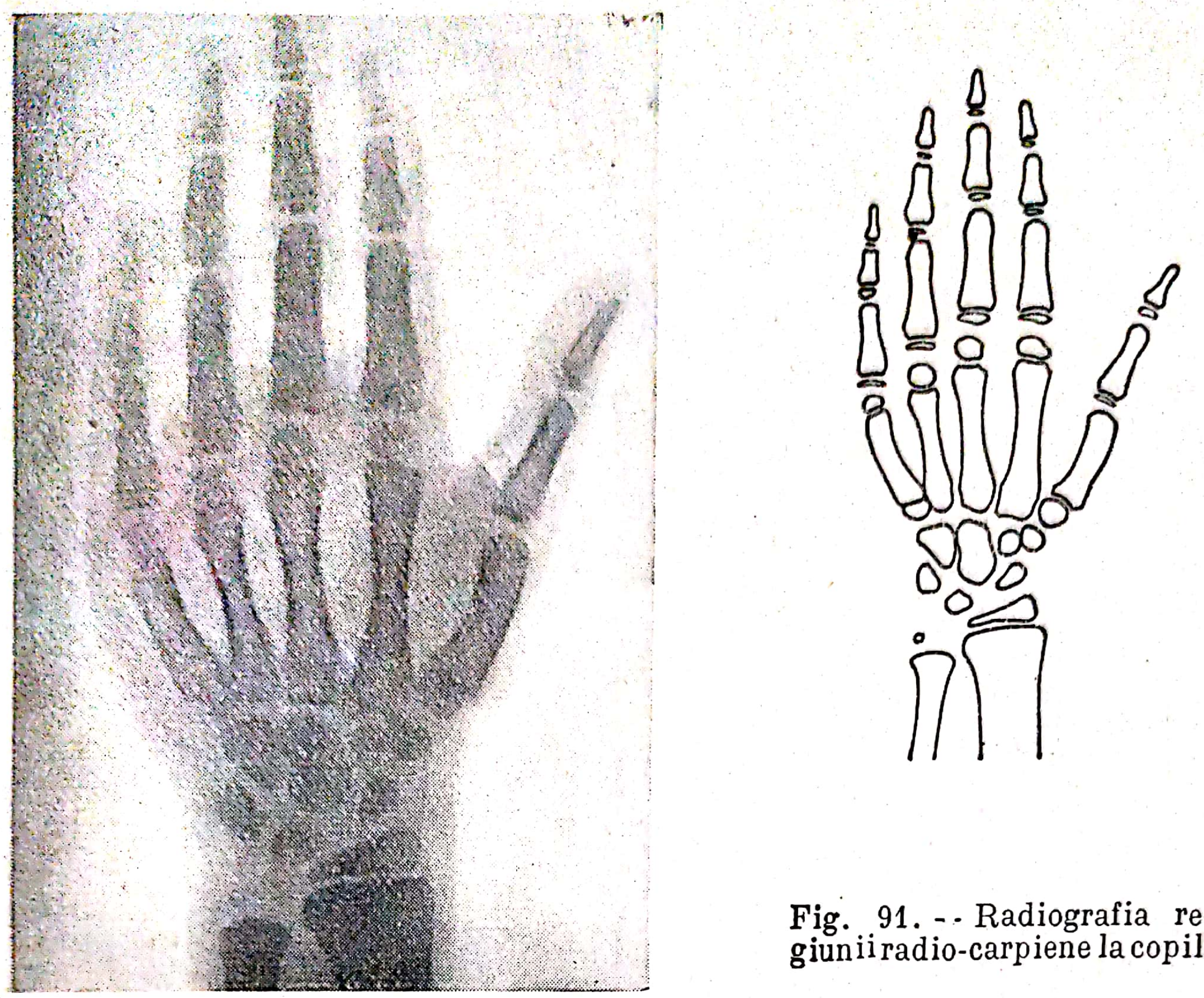

Fig. 91. -- Radiografia regiunii radio-carpiene la copil.

Trapezul este cel mai mobil dintre oasele carpului, el putînd pivota pe scafoid; această mobilitate este folosită în unele intervenții restauratoare ale policelui.

O articulație deosebit de importantă este cea trapezo-metacarpiană. Suprafața articulară a trapezului are formă de șa, iar aceea a bazei primului metacarpian a unei furci care încalecă suprafața trapezului. Suprafața trapezului este dirijată anterior și intern spre axa mîinii; ea este mai mare transversal decît antero-posterior, favorizînd deci mișcările de lateralitate ale policelui pe baza carpiană. Creasta ei delimitează o cavitate superioară mai mică, îndreptată superior și extern, și o cavitate mai întinsă, inferioară, înclinată inferior și intern.

MÎNA

Mîna, unul dintre cele mai perfecționate segmente ale aparatului locomotor, este indispensabilă proceselor complicate de prehensiune și muncă. Laba maimuțelor se apropie ca formă și funcție de mîna omului (fig. 93).

Maimuțele au un deget mare slab opozabil și mai scurt. Policele lor nu are un mușchi flexor lung, dar cu el maimuțele pot apuca unele obiecte.

Pentru a se ajunge la forma și funcția actuală a mîinii omului care dispune de nenumărate posibilități de prehensiune, laba animalelor a suferit, în decursul timpului, un șir lung de transformări impuse de condițiile de mediu extern din ce în ce mai complexe.

Mîna, prin conformația sa, a dat omului primitiv posibilitatea să făurească uneltele de muncă, toate progresele civilizației fiind legate de acest organ atît de perfect. „Dominarea naturii — a spus Engels — a început o dată cu dezvoltarea mîinii și a muncii“.

ANATOMIE

Mîna se compune dintr-un schelet alcătuit din cinci oase matacarpiene și 14 falange. Dintre oasele metacarpiene, cel mai important este primul, a cărui bază încalecă fața inferioară a trapezului, avînd astfel o mare mobilitate. Metacarpienele sînt prelungite de falange, cîte trei pentru fiecare deget, afară de police, care are două.

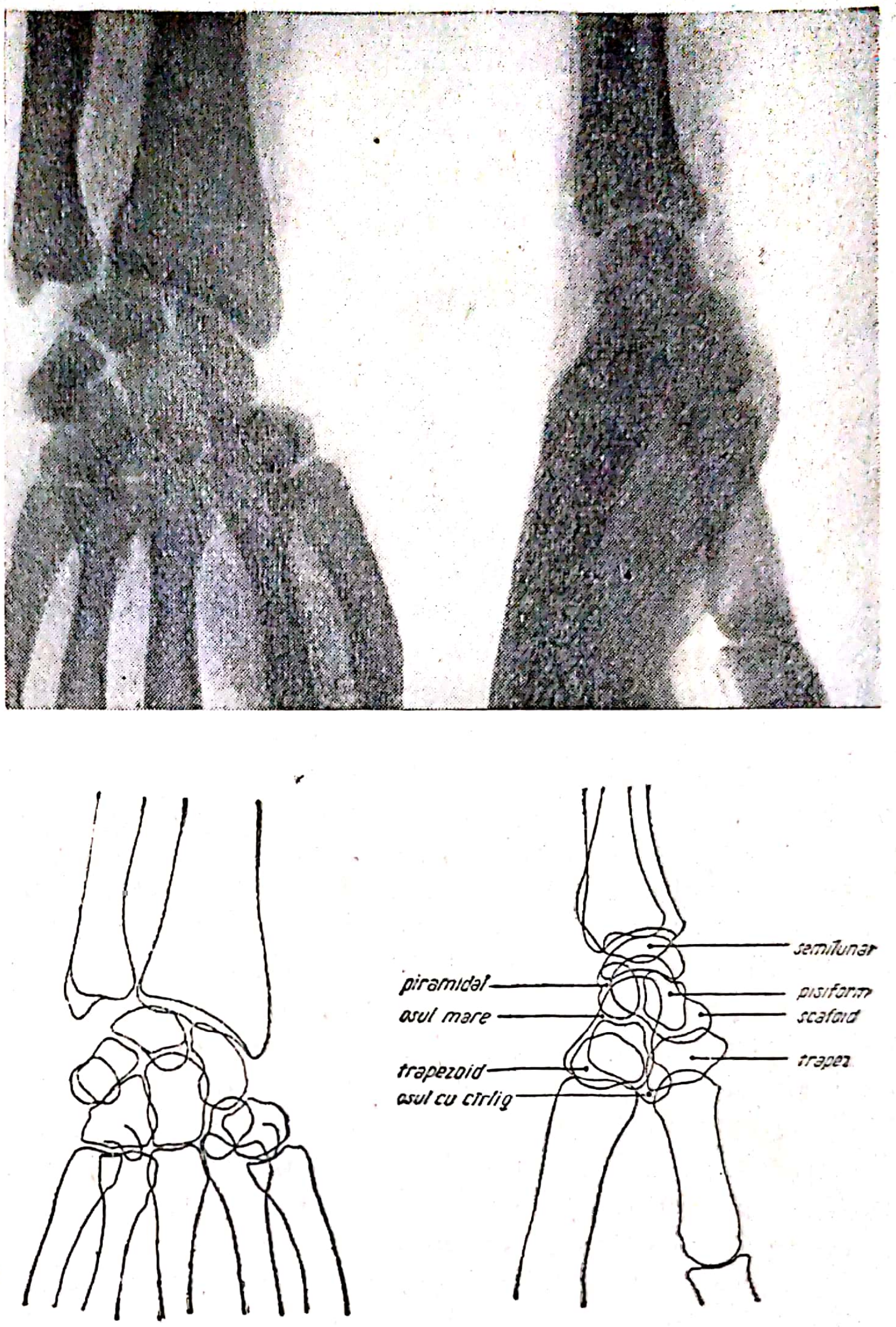

Fig. 92. — Radiografia regiunii radio-carpiene și a mîinii la adult, din față și profil.

Articulația metacarpo-trapeziană este o articulație prin îmbucare reciprocă, deci reprezintă tipul cel mai perfect de articulație. Celelalte articulații carpo-metacarpiene se fac cu ajutorul unor fațete, configurate invers, care își corespund exact. Deși aceste fațete nu sînt perfect plane și constituie și ele, în fond, mici articulații prin îmbucare reciprocă, se descriu ca făcînd parte din grupa artrodiilor.



Fig. 93. — Mînă de gorilă.

Primul metacarpian este independent de celelalte patru, ceea ce a și făcut să fie considerat drept o primă falangă a policelui. Celelalte patru metacarpiene, separate unul de altul la partea lor mijlocie, se articulează solid între ele la extremitatea lor carpiană și sînt de asemenea reunite prin ligamente la extremitatea lor distală. Extremitățile distale sau capetele celor patru metacarpiene nu prezintă fețe articulare între ele, ci sînt numai unite una la alta printr-o bandeletă fibroasă transversală, care se întinde de la cel de al II-lea metacarpian la al V-lea, trecînd pe dinaintea articulațiilor metacarpo-falangiene.

Articulațiile metacarpienelor cu primele falange sînt articulații condiliene, care permit numai mișcări de flexie și extensie, iar articulațiile interfalangiene sînt trohleartroze, care permit de asemenea tot numai mișcări de flexie și extensie, și într-o măsură foarte redusă și unele mișcări de lateralitate.

Aparatul acesta osteo-articular este pus în mișcare de un sistem musculo-tendinos complex, provenit, atît din musculatura antebrațului, cît și din musculatura locală. Fața palmară a mîinii are 19 mușchi proprii, grupați în eminența tenară, eminența hipotenară și regiunea ei mijlocie. Fața dorsală a mîinii nu prezintă, în mod normal, nici un mușchi propriu, ci numai tendoanele mușchilor extensori, cu tecile respective și ligamentele.

Relieful eminenței tenare se datorește celor patru mușchi: abductorul scurt al policelui, flexorul scurt al policelui, opozantul și adductorul policelui.

Relieful eminenței hipotenare se datorește altor patru mușchi, și anume: palmarul cutanat, abductorul degetului mic, scurtul flexor al degetului mic și opozantul degetului mic. În afara palmarului cutanat, care este superficial, ceilalți sînt situați sub fascie.

În regiunea palmară mijlocie întîlnim, în afara tendoanelor mușchilor flexori, cei patru mușchi lombricali, situați între tendoanele flexorului comun profund, și pe același plan cu ei și cei șapte mușchi interosoși, dintre care trei sînt palmari și ocupă toate cele patru spații interosoase.

Musculatura feței palmare a mîinii este acoperită de o fascie superficială, care se întinde pe toată palma, și o fascie profundă, care acoperă spațiile interosoase. Aceasta din urmă se continuă inferior cu ligamentul transvers al metacarpului și superior cu elementele articulației carpiene și radio-carpiene.

La nivelul falangelor, tendoanele flexorilor trec printr-un canal osteo-fibros, format de fața anterioară a falangelor și de cîte o lamă fibroasă recurbată, inserată pe marginile respective ale acestor oase.

În fine, pe partea dorsală a falangelor există un complex fibros, numit aponevroza dorsală a degetelor, formată din tendoanele extensorilor și de expansiunile tendinoase ale interosoșilor și lombricalilor. Contracția extensorului atrage extensia degetelor, iar contracția interosoșilor și lombricalilor flectează prima falangă și extinde numai pe ultimele două. Tot ea explică mișcările de abducție și adducție ale degetelor.

BIOMECANICĂ

Cea mai importantă funcție a mîinii este *prehensiunea*, adică posibilitatea de care dispune mîna omului de a prinde obiecte de diverse dimensiuni. Pentru a se face prehensiunea sînt necesare elemente care acționează astfel:

Degetele, pe de o parte, formînd o paletă rigidă, și policele, de altă parte, se pot apropia puternic spre extremitățile lor. Cu cît se vor depărta mai mult, ca să se apropie apoi cît trebuie, cu atît va exista posibilitatea de a prinde obiecte mai mari.

Din police și unul din degetele celelalte se face o pensă cu două brațe rigide. Cu vîrfurile acestor brațe de pensă se pot apuca obiecte mici și exercita lucruri fine.

Un șir de articulații permit deschiderea și închiderea mîinii, cu degetele în parte întinse sau cu ele în formă de semicerc.

O acoperire tegumentară segmentată prin pliuri peste țesuturile moi, mobile, permite să se facă, nu numai cu forță, dar și cu suplețe, închiderea și deschiderea mîinii pentru a apuca obiecte.

Un aparat neuro-muscular intact al mîinii, dar și al antebrațului, mobilizează componentele mîinii în sensul dorit pentru prehensiune sau pentru mișcarea în sens invers. Cu cît aparatul muscular va fi mai puternic, cu atît forța de prehensiune va fi mai mare.

Arhitectural și funcțional, mîna omului este dezvoltată deci ca să poată realiza prehensiunea cu două din ultimele patru degete, prehensiunea cu ultimele trei sau patru degete izolate sau cu ele și cu palma, precum și prehensiunea cea mai completă, care se face între coloana policelui, pe de o parte, și restul degetelor și al palmei, pe de alta.

Prehensiunea se mai poate face și între degete, dar este foarte slabă; se efectuează de către două degete alăturate, care joacă rolul unor brațe de pensă, apropiindu-se și îndepărtîndu-se unul de celălalt, printr-o mișcare de adducție și de abducție pe care o permit articulațiile metacarpo-falangiene. Sub acțiunea interosoșilor dorsali, degetele se îndepărtează unele de altele. La apropierea degetelor contribuie și flexorul comun al degetelor, precum și extensorul propriu al indexului, iar la îndepărtarea lor contribuie și extensorul comun al degetelor și extensorul propriu al degetului mic. Această formă de prehensiune permite o prindere simplă numai a obiectelor mici și subțiri, fără multă forță și nu pentru multă durată.

Prehensiunea între ultimele patru degete și podul palmei este posibilă prin acțiunea flexorului comun profund, care flectează falangele distale și a flexorului comun superficial, care flectează falangele proximale. Sub acțiunea acestor mușchi, degetele se strîng, se apropie și pot atinge prin fețele lor palmare podul palmei. Mîna se deschide și ulitimele patru degete se întind sub acțiunea extensorului comun, a extensorului propriu al indexului, a extensorului propriu al auricularului, precum și a interosoșilor și lombricalilor, care întind falangele mijlocii și distale. Acesta este modul prin care se pot ține obiectele (de exemplu, o căldare cu apă). Această formă de prehensiune poate fi efectuată cu destul de multă forță și permite prinderea unor obiecte de dimensiuni mai mari, pentru un timp mai îndelungat. Cu ajutorul ei se menține corpul suspendat de un obiect oarecare.

Prehensiunea cu ajutorul coloanei policelui este mult mai complexă, mai utilă. Amplitudinea și forța de prehensiune cu această coloană sînt mult mai mari. Desăvîrșirea opoziției policelui a reprezentat pentru om marele salt calitativ față de antropoid. Cu această nouă posibilitate de mișcare, omul primitiv a devenit în stare să mînuiască primele mijloace de apărare, iar mai tîrziu să-și creeze unelte.

Coloana policelui dispune de posibilități de mișcare variate față de restul mîinii. Mușchii care converg de la piesele osoase învecinate aduc policelui rezultanta forțelor lor. Policele se flectează sub acțiunea lungului flexor și se extinde sub acțiunea lungului și scurtului extensor. El se poate îndepărta de index sub acțiunea lungului abductor, lungului extensor, scurtului extensor şi scurtului abductor, şi se poate apropia de index sub acţiunea adductorului şi în partea lungului extensor şi a lungului flexor, mişcarea efectuîndu-se în special în articulaţia trapezo-metacarpiană.

Mişcarea principală pe care o execută însă coloana policelui este aceea de opoziţie, sub acţiunea scurtului abductor, scurtului flexor şi a opozantului. Mişcarea de opoziţie se execută în articulaţia trapezo-metacarpiană şi mai puţin în trapezo-scafoidiană, pe traiectoria unui arc de cerc. Întîi scurtul abductor îndepărtează policele la maximum şi-l aduce cu faţa palmară la faţa indexului. Opozantul şi lungul flexor apropie policele de unul din cele patru degete. Cu cît opoziţia se face spre auricular, cu atît intervine mai mult în mişcare şi scurtul flexor al policelui. Maximul de opoziţie normală este atingerea bazei degetului mic cu vîrful policelui.

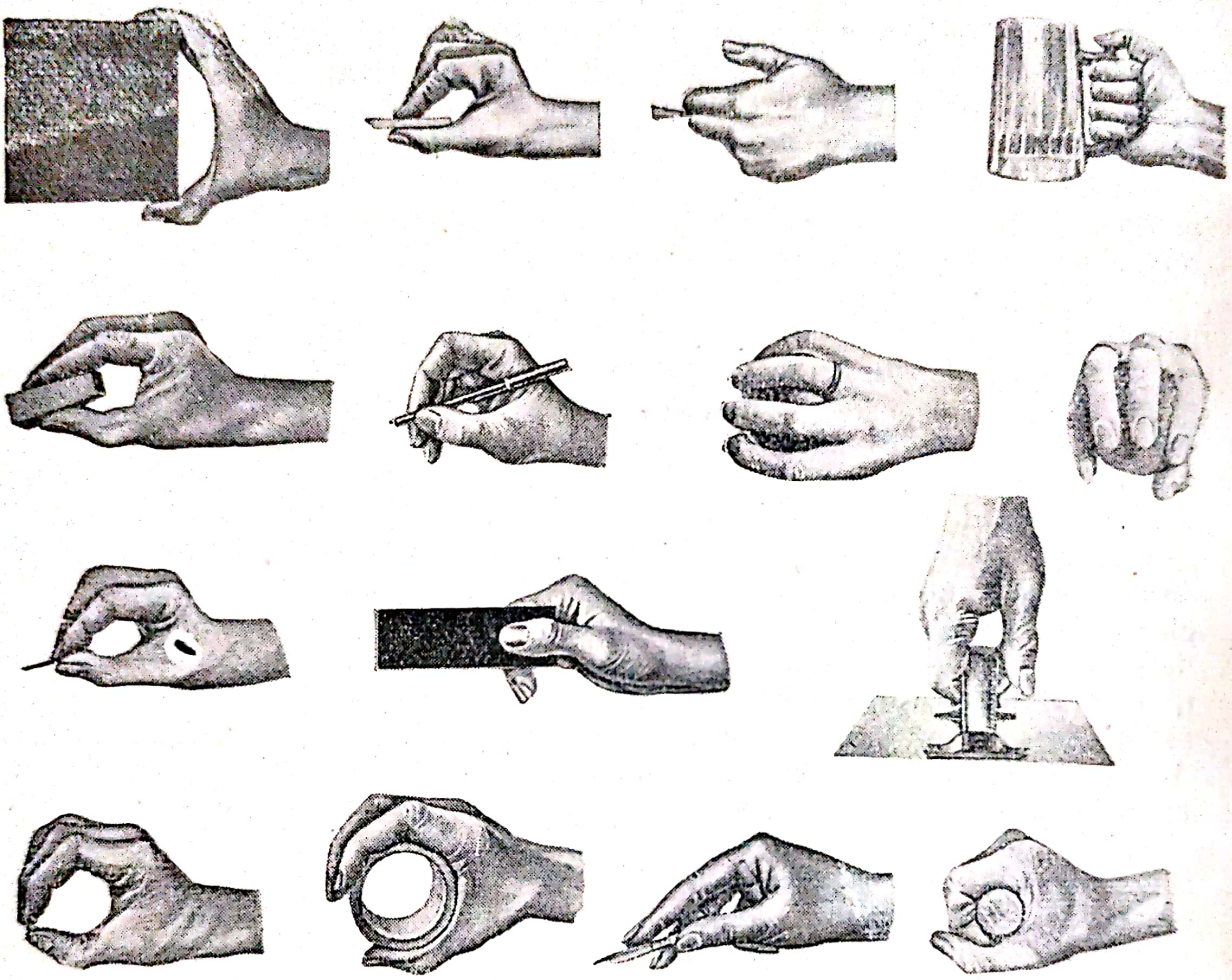

Fig. 94. — Diverse feluri de prehensiune.

Bineînţeles că şi al doilea braţ al pensei prehensoare va intra în acţiune, prin flexia ultimelor patru degete, şi astfel mîna poate forma un cerc complet sau incomplet, care poate prinde obiecte de diverse dimensiuni.

Se poate afirma, deci, că muşchii mîinii se pot împărţi în două mari grupe, după acţiunea lor principală. În prima grupă ar intra muşchii aşa-numiţi de atitudine, cum sînt extensorii degetelor, adductorul policelui şi muşchii opozanţi, care pun mîna în atitudinea cea mai potrivită pentru executarea unei munci şi o deschid pentru a pregăti prinderea. În a doua grupă ar intra mușchii de forță, cum sînt flexorii degetelor și adductorul policelui, care execută prinderea propriu-zisă.

Actul prehensiunii presupune însă în afara acestor mușchi și intrarea în acțiune a mușchilor fixatori ai pumnului, adică a primului și celui de-al doilea radial extern, a cubitalului anterior și posterior și a marelui și micului palmar.

Forța de prehensiune este strîns legată de poziția în care se fixează pumnul. Fixarea în flexie palmară duce la o prehensiune slabă ca forță, în timp ce fixarea într-un grad anumit de extensie dorsală duce la o prehensiune puternică, deoarece capetele de inserție ale mușchilor flexori se îndepărtează.

Prinderea se face în raport, pe de o parte, cu forma, dimensiunea, volumul și greutatea obiectelor și, pe de alta, cu forța și precizia pe care o pretinde mișcarea ce urmează a fi executată. Se pot descrie astfel mai multe feluri de prindere (fig. 94).

Prinderea cu mîna întreagă a uneltelor grele, cum ar fi ciocanul, sapa, furca etc., ținute de mînerul lor, pentru a fi utilizate cu forță. În acest caz, flexorii degetelor mențin unealta, iar policele întărește acțiunea lor, aplicîndu-se peste degete.

Prinderea prin adducția policelui, care se aplică pe marginea externă a indexului făcut cîrlig. Astfel se pot prinde obiecte late, subțiri și lungi, cum ar fi hățurile, ziarul etc.; prinderea astfel realizată are o forță și o precizie relativă.

Prinderea cu pensa police-index curbă este o prindere de precizie, dar fără forță.

Prinderea cu pensa police-index lungă, cu ramurile întinse, ca atunci cînd se prinde o pensă de disecție sau un arcuș; în acest caz, policele, sub acțiunea scurtului abductor, se aplică pe indexul flectat de interosoși și lombricali.

Prinderea cu primele trei degete extinse, în care policele cu falanga distală extinsă se aplică pe marginea laterală a mediusului, obiectul fiind prins între ele, în timp ce indexul întins servește drept conducător. Acesta este modul de prindere care unește forța cu precizia.

În afară de prehensiune, mîna mai dispune și de posibilitatea de a susține, de a împinge și de a agăța, mișcări care completează sau uneori chiar suplinesc pînă la un punct prehensiunea.

Susținerea se poate face cu fața dorsală, dar mai ales cu fața palmară a mîinilor.

Agățarea este posibilă datorită flexiei ultimelor două falange ale ultimelor patru degete.

Mîna propriu-zisă constituie cea mai întinsă suprafață de susținere, degetele nefiind decît accesorii. Iată de ce această posibilitate de mișcare o păstrează și indivizii cu degetele amputate.

Împingerea se efectuează de obicei tot cu fața palmară, care, fiind acoperită de perinițele de țesuturi moi tenariene și hipotenariene, permite transmiterea unei forțe foarte însemnate spre obiectul de împins, fără ca prin aceasta să se producă tulburări sau striviri ale oaselor. Această posibilitate de mișcare se păstrează și ea aproape intactă în amputațiile degetelor.

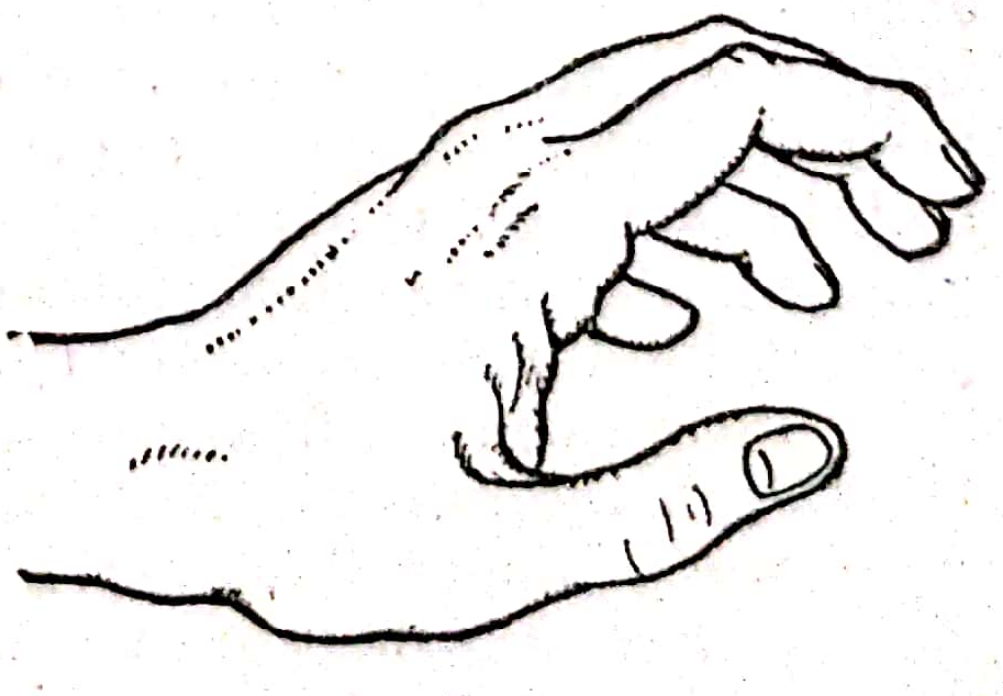

Fig. 95.—Poziția funcțională a mîinii.

În afara prehensiunii, susținerii și împingerii cu mîna strînsă în formă de pumn, omul mai are posibilitatea de a lovi și de a arunca, acțiuni care sînt forme mai deosebite de împingere, pentru executarea cărora , însă, se pune în joc întregul sistem articular și muscular al membrului care execută mișcarea, și chiar întregul corp.

Mîna omului, spre deosebire de laba animalelor, este și un mijloc auxiliar de exprimare sau de întărire a celor spuse.

Mîna are o poziție fiziologică ce trebuie dată totdeauna cînd se imobilizează pumnul. Această atitudine este o ușoară flexie dorsală și înclinare cubitală de 45° (fig. 95).

MEMBRUL INFERIOR

Membrele inferioare au rol static de mare importanță pentru corpul omenesc, dar și unul dinamic, care dă omului posibilitatea să meargă, să alerge, să sară.

NOȚIUNI DE EMBRIOLOGIE

Membrele inferioare se dezvoltă prin doi muguri proveniți dintr-un mugure primitiv posterior. Evoluția lor ulterioară este oarecum similară cu aceea a membrelor superioare.

ȘOLDUL

ANATOMIE

Elementul cel mai de seamă al regiunii este articulația coxo-femorală.

Anatomie clinică. Regiunea șoldului cuprinde, în partea anterioară, triunghiul lui Scarpa, cu toate elementele sale cunoscute din anatomie. În această regiune trebuie să reținem, ca punct de reper, locul unde se găsește capul femurului și raporturile sale cu vasele și nervii. Artera femorală corespunde unei linii care merge de la mijlocul arcadei crurale la partea posterioară a condilului intern al femurului. Imediat posterior și extern față de arteră, sub arcada crurală, deci în triunghiul lui Scarpa, se află capul femoral; intern față de arteră se găsesc vena și infundibulul crural. Nervii regiunii sînt: cruralul, femoro-cutanatul și obturatorul.

Ganglionii limfatici subcutanați sînt așezați în două grupe, dintre care unul superior, paralel cu plica și altul inferior, paralel cu vasele femorale; aceștia sînt interesați în anumite infecții ale membrului inferior. Ganglionii inguinali interni primesc vase limfatice de la partea internă a fesei, de la perineu și organele genitale externe; cei inguinali mijlocii de la partea subombilicală a abdomenului, iar cei externi, de la partea externă a fesei. Ganglionii limfatici profunzi sînt situați posterior de vena femorală, cel mai important fiind ganglionul lui Cloquet.

Plica observată în regiunea fesieră este determinată de marginea inferioară a marelui fesier. Cînd trohanterul, locul de inserție al marelui fesier, are o poziție anormală, plica fesieră se găsește la un nivel schimbat. În regiunea marelui trohanter există o bursă seroasă profundă între os și tensorul fasciei late care poate fi sediul unor bursite.

Tuberozitatea ischionului se poate simţi bine la copii şi la persoanele slabe; la persoane grase, lucrul e dificil şi palparea poate fi făcută numai dacă se flectează coapsa. Capul femoral se poate palpa în regiunea fesieră, imprimînd coapsei o mişcare de flexie pe bazin şi rotaţie internă. În partea externă a regiunii se găseşte marele trohanter, uşor delimitabil, mai cu seamă dacă se fac mici mişcări de flexie şi extensie ale coapsei pe bazin sau de rotaţie.

Articulaţia coxo-femorală este o enartroză, formată din capul femoral şi din cavitatea cotiloidă a osului coxal, care se întregeşte printr-o perniţă cartilaginoasă. Există o capsulă articulară care se inseră pe de o parte pe sprînceana cotiloidiană şi perniţa cartilaginoasă marginală (*limbus*), iar pe de alta pe femur. Această inserţie se face la partea anterioară în jurul gîtului, pe linia intertrohanteriană, iar la faţa posterioară, la unirea treimii externe cu cele două treimi interne ale gîtului femoral. Capsula înveleşte deci gîtul complet anterior şi incomplet posterior şi în jos.

Capsula prezintă o porţiune îngroşată datorită ligamentului ilio-femoral sau al lui Bertin-Bigelow, care se inseră sus pe ileon sub spina iliacă antero-inferioară, iar jos sub inserţia tendonului direct al muşchiului drept anterior al coapsei, care formează o întărire puternică a capsulei şi prin tendonul reflectat. Fasciculul trohanterian al ligamentului lui Bertin se inseră inferior pe partea antero-superioară a trohanterului, iar cel prefemoral, atît în foseta pretrohanteriană, cît şi mai jos, pe linia intertrohanteriană. Ligamentul pubo-femoral întăreşte de asemenea capsula; el se inseră superior pe eminenţa ilio-pectinee, iar inferior în foseta retrotrohanteriană. Ligamentul ischio-femoral este situat în faţa posterioară a articulaţiei, inserîndu-se pe jgheabul subcotiloidian spre ischion, la femur pe marele trohanter, înaintea fosetei digitale.

Ligamentul cel mai puternic şi mai important este cel al lui Bertin-Bigelow, fiindcă limitează, prin fasciculul superior, rotaţia externă, iar prin cel inferior, extensia. Ligamentele amintite au un puternic rol în statică şi în mers.

Extremitatea superioară a femurului prezintă trei puncte de osificare, pentru cap, marele trohanter şi micul trohanter, care apar după a cincea lună fetală.

Osul coxal prezintă trei puncte principale de osificare, care apar între a doua şi a patra lună fetală, pentru ileon, ischion şi pubis, iar punctele complementare apar pe la vîrsta de zece ani, pentru a forma osul acetabular, creasta iliacă, tuberozitatea ischionului şi diferitele spine ale osului coxal.

Anatomie radiografică. La copiii mici se vede nucleul osos al capului femoral sub o formă redusă: gîtul, mai ales înspre partea lui inferioară, este osificat chiar de la naştere, iar linia arcuită dintre gît şi micul trohanter este în aceeaşi direcţie cu aceea a arcului inferior al pubisului, care participă la formarea găurii obturatoare (fig. 96).

La adult, cavitatea cotiloidă trebuie să reprezinte în total o emisferă.

Radiografia de profil se face aşezînd membrul inferior în abducţie, tubul radiografic intern către rădăcina coapsei, iar placa, extern. Pentru radiografia comparativă a extremităţilor femorale de profil se recomandă poziţia de „picioare de broască", coapsele fiind deci flectate în abducţie şi în rotaţie externă, astfel ca feţele plantare ale picioarelor să fie faţă în faţă.

Pe radiografia de faţă, linia concavă care reprezintă conturul cotilului începe printr-o porţiune orizontală, ce se încovoaie apoi în jos, pînă în dreptul găurii obturatoare, de unde se ridică în sus şi înăuntru, formînd un aspect de lacrimă. Ramura externă reprezintă fundul cotilului, iar ramura internă,

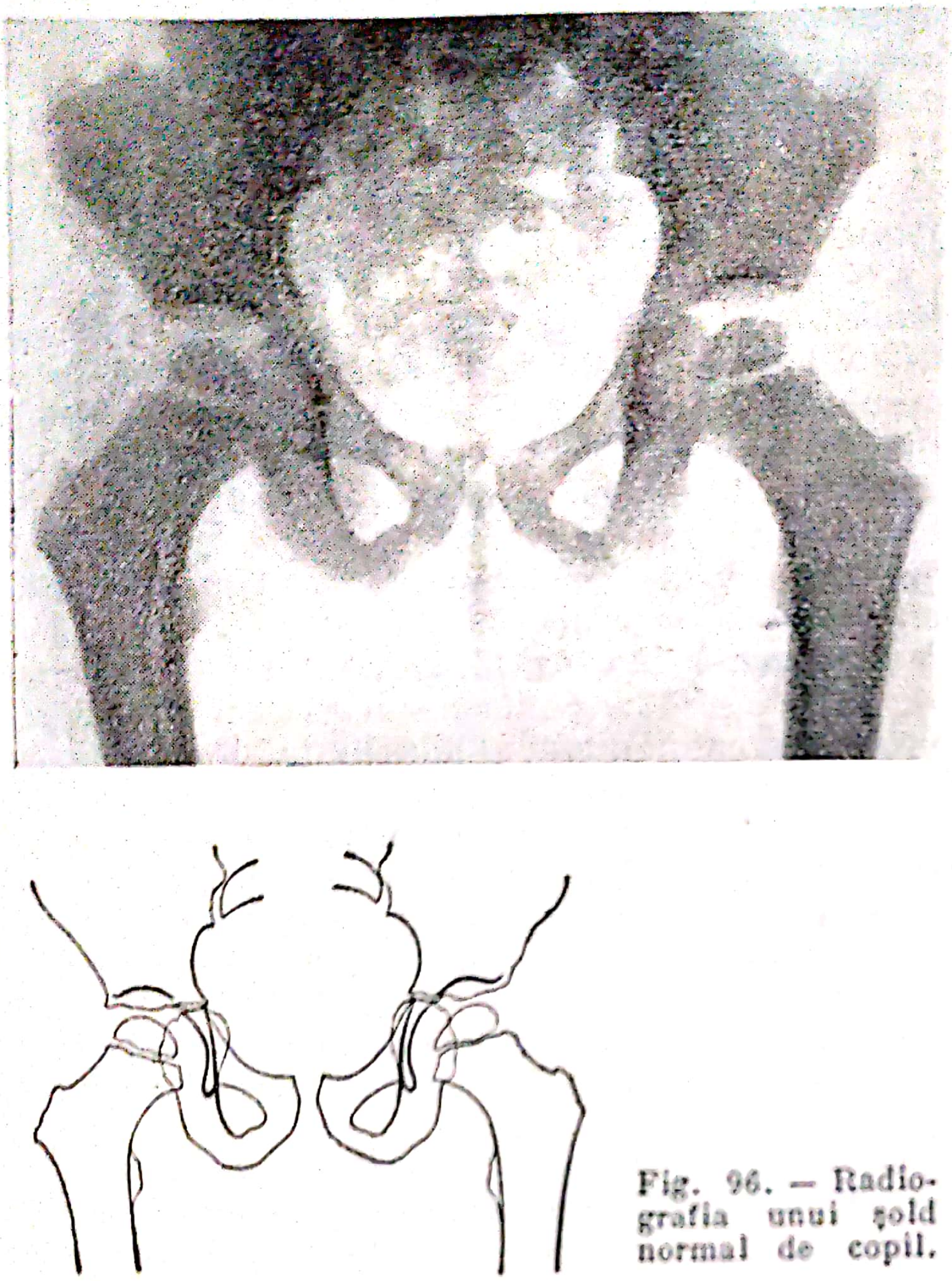

Fig. 96. — Radiografia unui șold normal de copil.

imaginea peretelui pelvian la același nivel (fig. 97). Această ramură internă, destul de scurtă, este puțin marcată, dar în incidența normală se proiectează pe ea două linii foarte nete, care o întăresc: linia denumită ilio-ischiatică, care reprezintă condensarea țesuturilor osoase ale strîmtorii superioare, la care se adaugă ramura ascendentă a ischionului, și linia inferioară a spinei sciatice. Sînt împrejurări cînd, printr-o anumită incidență a razelor, cele două linii se separă, așa încît uneori cea ilio-ischiatică poate fi complet izolată, evidențiindu-se deasupra liniei curbe a plafonului, paralel cu aceasta. Este imaginea de fals fund dublu.

Cu această ocazie amintim și de aspectul care poartă numele de veritabil cotil cu fund dublu și care, radiologic, se manifestă prin faptul că cele două ramuri ale imaginii de lacrimă se mențin paralele între ele pe toată întinderea lor (fig. 98).

BIOMECANICĂ

Mișcările sînt caracteristice enartrozelor. Datorită lungimii colului și înclinării sale pe diafiză, mișcările de flexie, extensie, abducție și adducție se asociază cu mișcări de rotație.

Flexia și extensia se fac în jurul unui ax transversal care trece prin vîrful marelui trohanter și fovea capului, amplitudinea totală fiind de 105—130°.

Mușchii flexori sînt, în totalitate, mai puternici decît mușchii extensori.

În flexie se relaxează partea anterioară a capsulei și ligamentul iliofemoral, mișcarea fiind limitată de mușchii posteriori ai coapsei. Flexorii principali sînt: dreptul anterior, psoasul iliac, tensorul fasciei lata și croitorul. Pînă la orizontală intervin și adductorii și dreptul intern, iar de la orizontală în sus, fesierul mijlociu și mic, prin fibrele lor anterioare.

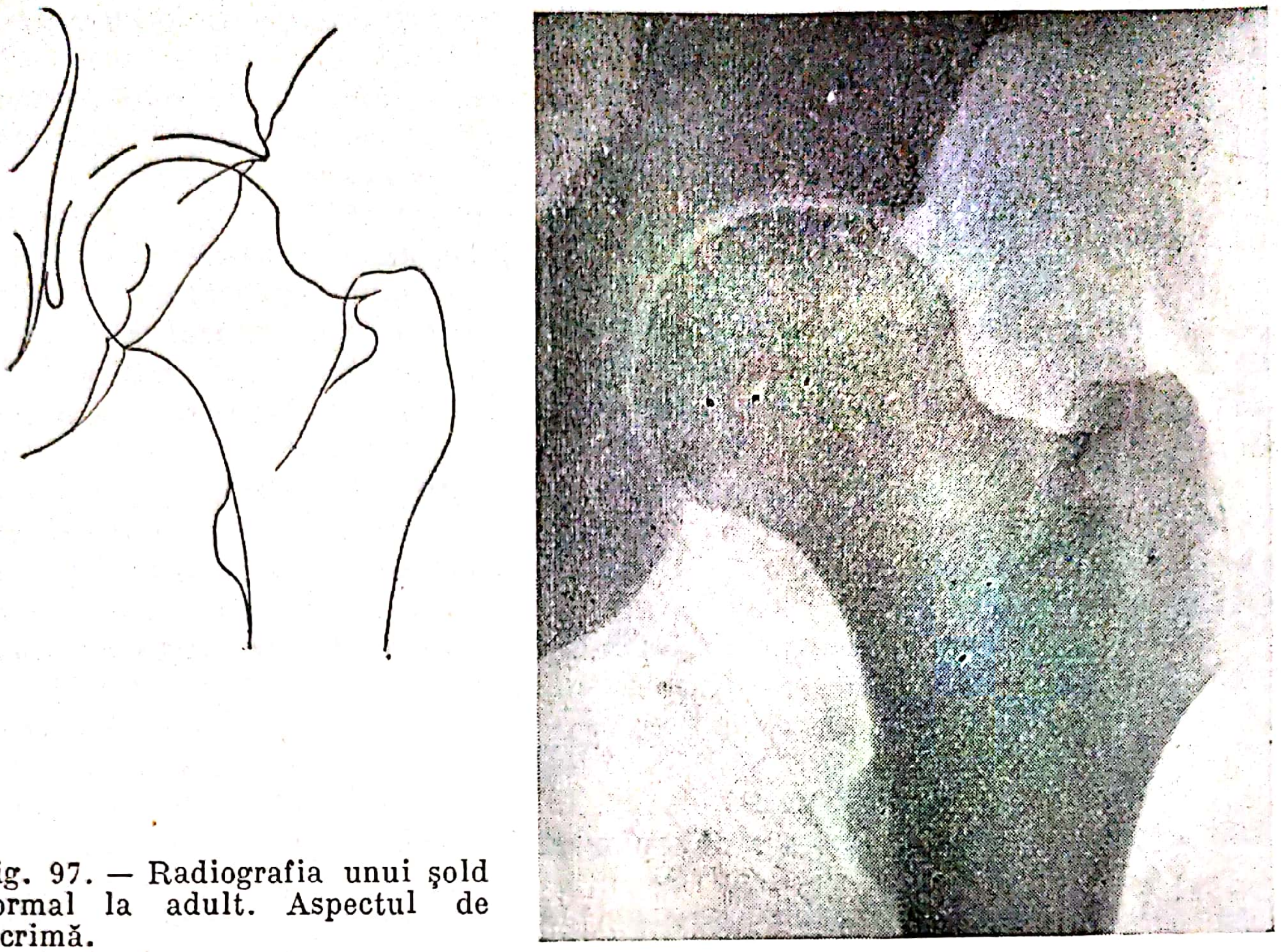

Fig. 97. — Radiografia unui șold normal la adult. Aspectul de lacrimă.

Extensia este limitată de partea anterioară a capsulei și ligamentul ilio-femoral, și este posibilă la maximum numai prin flexia articulației opuse și accentuarea curburii lombare. În această poziție, ligamentul ilio-pubian și cel ischio-femoral se întind și fixează puternic capul în cavitate. Extensorul principal este fesierul mare, ajutat de fibrele posterioare ale fesierului mijlociu și mic, de semimembranos, de semitendinos și de bicepsul femoral. Cînd coapsa se află dincolo de orizontală, intervin ca extensori adductorii, dreptul intern, obturatorul extern și pătratul femoral.

Abducția și adducția se fac în jurul unui ax sagital, care trece prin centrul capului; cînd coapsa este în flexie, abducția e limitată de ligamentul pubo-femoral, iar cînd e în extensie, de ligamentul ilio-pretrohanterian; adducția este limitată prin întîlnirea coapselor, iar cînd acestea se încrucișează, de ligamentul pretrohanterian și ligamentul rotund.

Abductorii sînt: tensorul fasciei lata, o parte din fesierul mare, fesierul mijlociu și mic, piriformul, croitorul și dreptul anterior. Ei sînt mai puțini și mai slabi decît mușchii adductori, care sînt: psoas iliacul, o parte din marele fesier, gemenii și obturatorul intern, pătratul femoral, obturatorul extern,

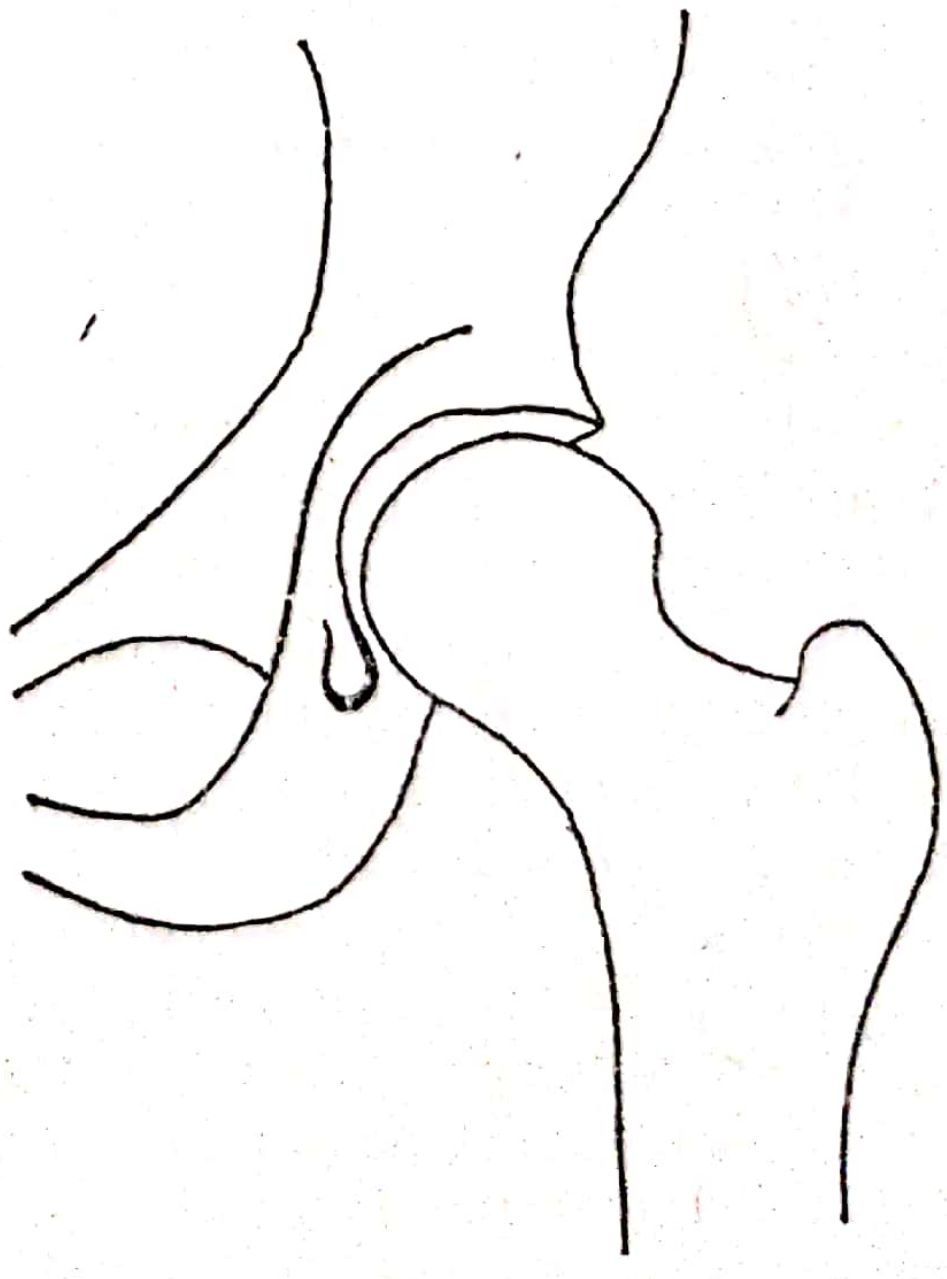

Fig. 98. — Cotil cu fund dublu.

pectineul, cei trei adductori puternici, dreptul intern, semimembranosul, semitendinosul.

Abducția unei coapse în extensie este de 40°, astfel că ambele coapse formează între ele un unghi de 80°. În flexia maximă a unei coapse, abducția atinge 70°, între ambele coapse fiind un unghi de 140°.

Rotația externă și internă se face în jurul unui ax vertical, care trece prin capul femurului. Rotația externă atinge 15° și este limitată de fasciculul ilio-pretrohanterian și de ligamentul rotund. Rotația internă atinge 35° și este limitată de ligamentul ischio-femoral și ilio-pretrohanterian. Cînd coapsa este în flexie și abducție, deci cînd ligamentele sînt relaxate, amplitudinea rotației (rotația externă plecînd de la cea internă) atinge 100°.

Rotatorii externi sînt: fesierul mijlociu și mic prin fasciculele posterioare, fesierul mare, piriformul, gemenii și obturatorul intern, obturatorul extern, pătratul femoral, pectineul, dreptul intern și croitorul. Ei sînt mai puternici decît rotatorii interni.

Circumducția rezultă prin succesiunea mișcărilor precedente.

GENUNCHIUL

ANATOMIE

Genunchiul trebuie cunoscut din punct de vedere anatomic fiindcă este o regiune asupra căreia se fac multe intervenții ortopedice chirurgicale.

Anatomie clinică. În mod normal, genunchiul are o ușoară atitudine de genuvalg fiziologic, gamba unindu-se cu coapsa într-un unghi obtuz, deschis în afară, care dispare cînd genunchiul este în flexie. Genunchiul prezintă o serie de reliefuri care trebuie bine cunoscute, și anume: un relief superior, median, produs de vastul extern și vastul intern. Rotula se recunoaște ușor subtegumentar. La inserția tendonului rotulian se află tuberozitatea anterioară a tibiei, care se prelungește cu creasta tibială. În partea externă a genunchiului se pun în evidență tuberculul lui Gerdy, care se află pe platoul extern tibial, reliefurile tendonului bicepsului și capul peroneului. În această regiune este important de cunoscut traiectul nervului sciatic popliteu extern, fiindcă poate fi foarte des lezat prin apăsarea aparatelor gipsate sau prin traumatism. Nervul are o situație superficială sub capul peroneului, în partea lui posterioară și externă.

La partea internă a genunchiului se află tendoanele semitendinosului și semimembranosului, care împreună cu croitorul formează laba de gîscă; mai sus este relieful adductorilor. Cînd genunchiul este extins, interlinia articulară se poate pune în evidență puțin mai sus de vîrful rotulei, pe cînd în flexie ea se află imedit sub vîrful acestui os. De altfel, la mișcările repetate, de flexie și de extensie, la nivelul amintit, se simte o denivelare între femur și tibie. Interlinia articulară, în partea sa internă, se pune în evidență așezînd membrul de cercetat cu coapsa în abducție maximă și flexie, cu genunchiul flectat și gamba așezată peste coapsa opusă. Interlinia articulară se vede la persoanele mai slabe, fiindcă devine evidentă marginea platoului tibial intern. La persoanele mai grase se pune în evidență explorînd regiunea cu vîrful degetului de la coapsă la gambă; în acest loc se simte marginea platoului tibial; mișcarea de flexie-extensie pune în evidență fără greș interlinia articulară. Dedesubtul acestei linii se poate palpa tuberozitatea internă a tibiei. La genunchi există burse seroase care aparțin articulației, cum este de pildă bursa subcvadricipitală, și apoi unele independente, cum sînt bursele prerotuliene, de obicei în număr de trei și cea pretibială între tendonul rotulian și pachetul adipos anterior al genunchiului. De asemenea, aproape la fiecare inserție musculară există cîte o bursă seroasă.

În partea posterioară a genunchiului există spațiul popliteu, străbătut de vase și nervi de mare importanță, ale căror raporturi și traiecte trebuie să fie cunoscute din anatomie.

Schematic, la articulația genunchiului există un ligament lateral intern, altul extern, aponevroza care fixează rotula în anumite poziții și care poartă numele de aripioarele rotulei, ligamentul rotulian și cel al cvadricepsului, care cuprind rotula între ele ca pe un sesamoid, și ligamentele încrucișate; ligamentul anterior se inseră pe condilul extern, iar cel posterior pe condilul intern (*AE*, *PI*). Meniscul extern are o formă circulară, iar cel intern formă de C (*OE*, *CI*).

Scheletul este compus din condilii femorali, platoul tibial și rotulă. Nucleul de osificare al femurului apare puțin înainte de naștere sau puțin după aceasta, iar epifiza se unește cu diafiza către 20 de ani.

Mult mai tîrziu apare un punct de osificare în tuberozitatea anterioară a tibiei, care, evoluînd, către vîrsta de 13 — 15 ani poate suferi unele tulburări, cunoscute sub numele de boala lui Schlatter-Osgood. Nucleii de osificare ai rotulei se osifică pînă cître vîrsta de 5 — 6 ani.

Anatomie radiografică. La un genunchi în extensie se observă că masa condilului intern este mai voluminoasă decît a celui extern. Contururile acestora sînt neregulate lateral, din cauza inserției ligamentelor laterale și a tendonului mușchiului popliteu. Contururile inferioare ale celor doi condili sînt neregulate, iar la mijloc prezintă o scobitură ușoară, care înconjură masivul spinelor tibiale. Interlinia articulară este clară, net delimitată și cu aceleași dimensiuni în întreaga ei întindere. Pe epifiză și pe o parte din diafiza femorală se proiectează umbra rotulei. Epifiza tibiei are și ea conturul intraarticular compus din trei segmente: două laterale, mai mult sau mai puțin orizontale, și unul median, ridicat, bimamelonat, care reprezintă cele două spine tibiale, dintre care cea externă este ceva mai teșită

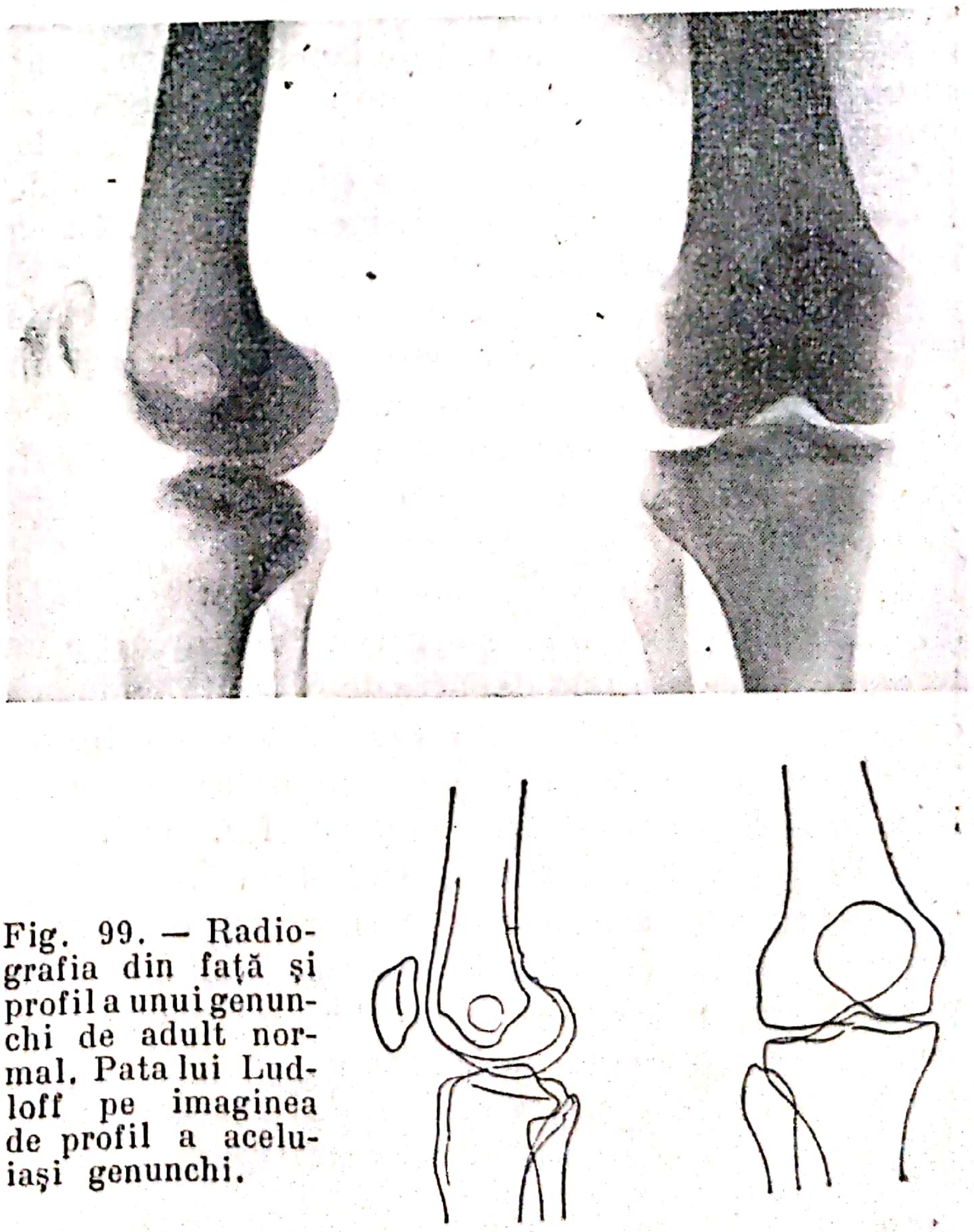

Fig. 99. — Radiografia din față și profil a unui genunchi de adult normal. Pata lui Ludloff pe imaginea de profil a aceluiași genunchi.

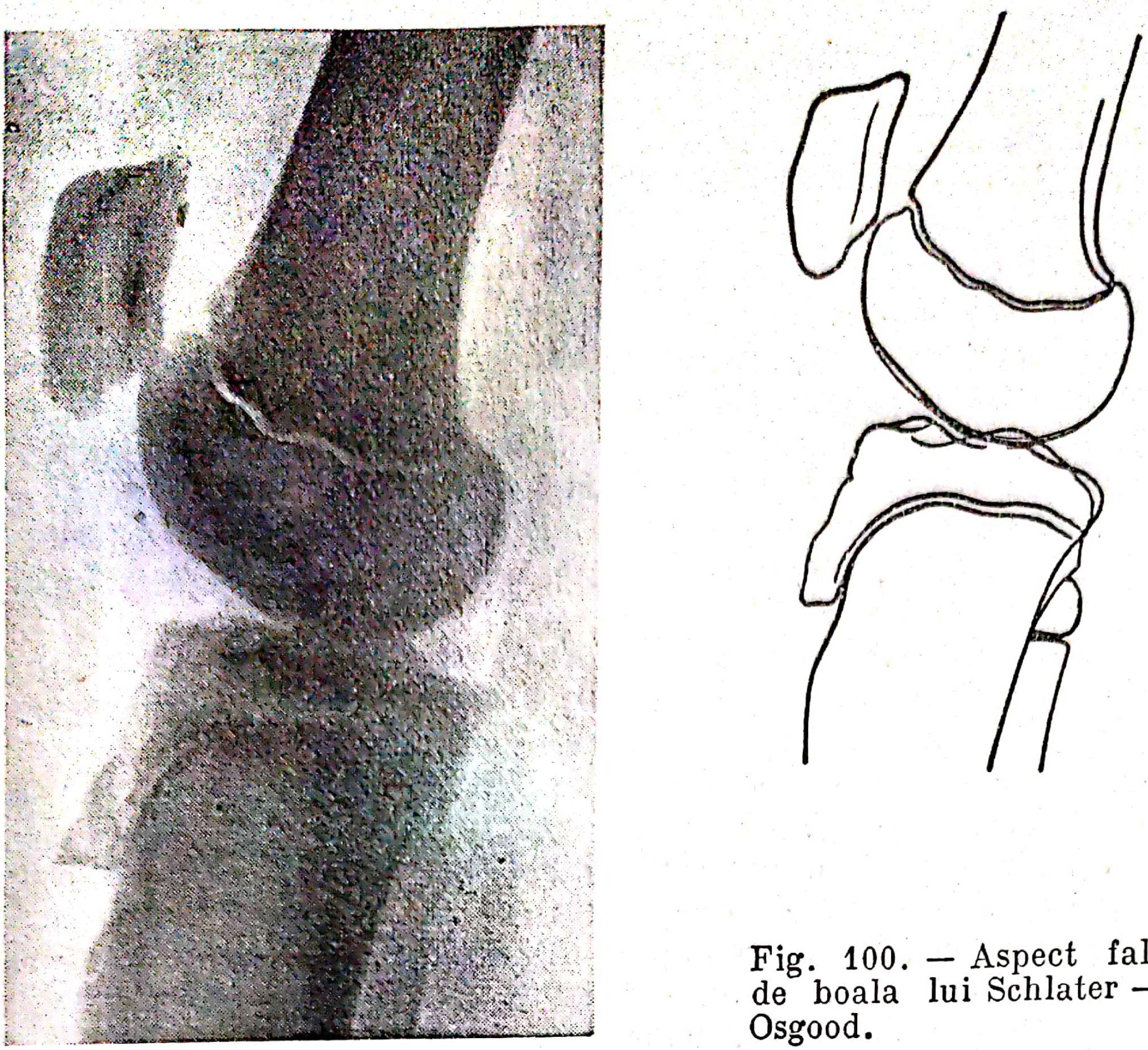

Fig. 100. — Aspect fals de boala lui Schlater — Osgood.

decît cea internă. Extern și mai jos de epifiza tibială se află capul peroneului, în formă de vîrf de lance, al cărui contur este pe mica întindere suprapus părții superioare a epifizei tibiale (fig. 99). Pe radiografia unui genunchi așezat în ușoară flexie pe un sul, folosindu-se un film curbat, interlinia articulară este foarte bine pusă în evidență și mai ales scobitura intercondiliană și cele două spine ale tibiei. În cazul acesta, foseta de inserție a mușchiului popliteu în condilul extern femoral apare mult mai adîncită. Pe o radiografie de profil a genunchiului în extensie se vede rotula cu contururile ei cam neregulate, detașată uneori în întregime de condilii femorali, care au contururi regulate, eliptice, în parte suprapuse, lăsînd în centrul lor un fel de pată, denumită pata lui Ludloff, și care nu trebuie confundată cu un focar de distrucție osoasă. Conturul condililor în profil are către partea anterioară, pe o mică distanță, o ușoară denivelare, care reprezintă un aspect normal; această imagine se accentuează și dă uneori impresia unei ștergeri de contur ori a unei pierderi de substanță, la condilul care a fost departe de placă în momentul radiografiei. La adolescenți se poate observa la partea anterioară o lipsă de coalescență a platoului tibial, care se continuă în jos ca un disc sau ca un bot de tapir și dă aspectul fals de boala lui Schlatter-Osgood (fig. 100).

În profil, în partea posterioară, imediat deasupra condilului intern al femurului se află în mod normal o proeminență osoasă mai mult sau mai puțin ascuțită, care reprezintă tuberculul marelui adductor. Tot la partea posterioară, în dreptul condililor, pe radiografia din profil se constată o pată mică, rotundă, suprapusă pe unul din condili, cu contururi nete, cît un bob de mazăre; este sesamoidul gemenului extern, care nu trebuie confundat cu un corp străin intraarticular

Extensia se face pînă la 180°, iar flexia pînă cînd faţa posterioară a gambei vine aproape în contact cu faţa posterioară a coapsei. În mişcarea de flexie, condilul femoral, care are pe secţiune un contur de volută şi nu de cerc, se mişcă faţă de platoul tibial, completat de meniscuri, în jurul mai multor puncte axiale şi nu într-o singură axă, ca o sferă (fig. 101 şi 102).

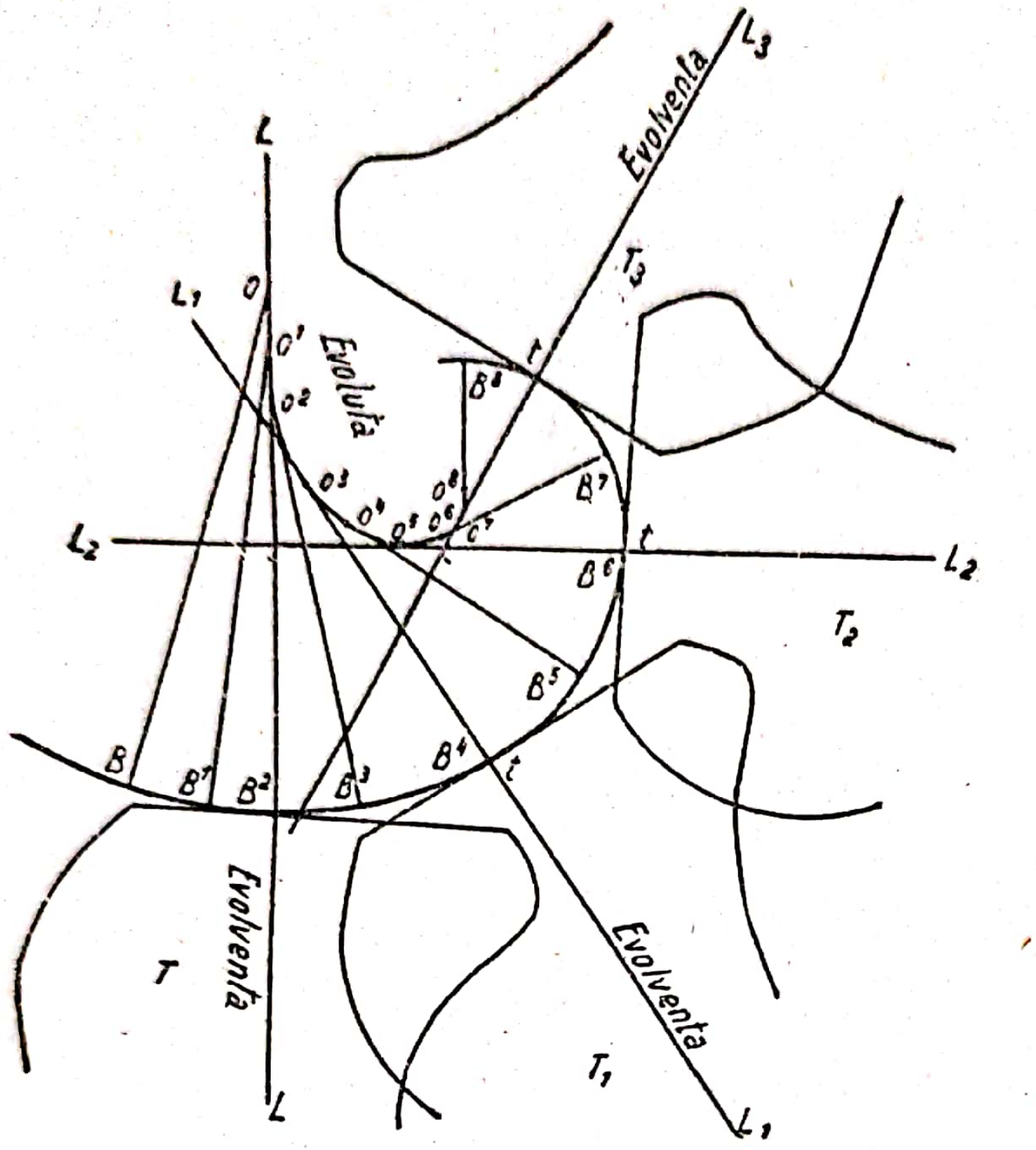

Fig. 101.— În cursul mişcării, axul lung al tibiei $(L—L)$ rămîne tangent (t) la curba $(B, B_1, B_2 \ldots B_8)$ descrisă de centrii de curbură succesivă ai condililor femorali $(O, O_1, O_2 \ldots\ldots O_8)$.

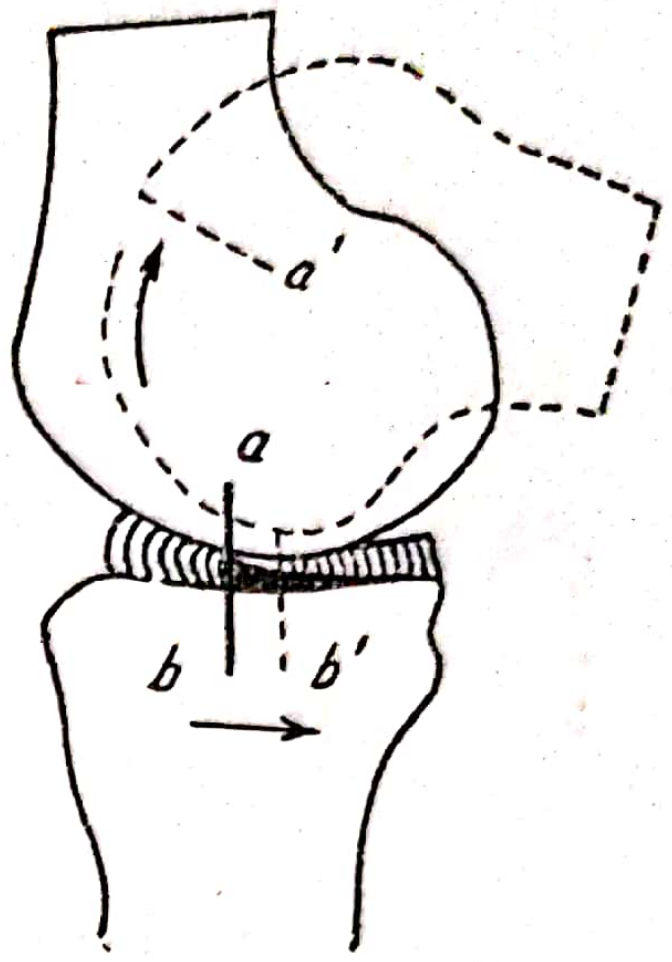

a-b — punctele de contact femoro-tibiale în extensie

a'-b' — aceleaşi puncte în flexie la unghi drept;

a-a' > b-b'—condilul a rulat, dar şi a alunecat dinainte înapoi după direcţia săgeţii (după F. Pouzet).

Fig. 102. — Experienţa lui Weber.

Meniscurile şi perinıţa grăsoasă anterioară completează articulaţia în aşa fel încît nu este posibilă decît mişcarea de flexie şi extensie. Cînd genunchiul este în semiflexie se execută şi o redusă mişcare de rotaţie, care poate ajunge pînă la 20° amplitudine; mişcarea este condiţionată de integritatea ligamentelor încrucişate. La unii indivizi, cu un oarecare grad de laxitate articulară, se pot executa şi foarte uşoare mişcări de lateralitate, care devin însă exagerate prin ruperea sau mărirea unuia din ligamentele laterale sau cînd în articulaţie există lichid.

REGIUNEA TIBIO-TARSIANĂ

ANATOMIE

Articulaţia tibio-tarsiană este asemănătoare cu o scoabă, formată din cele două maleole de o parte şi de alta, plafonul fiind partea orizontală a extremităţii distale a tibiei (fig. 103).

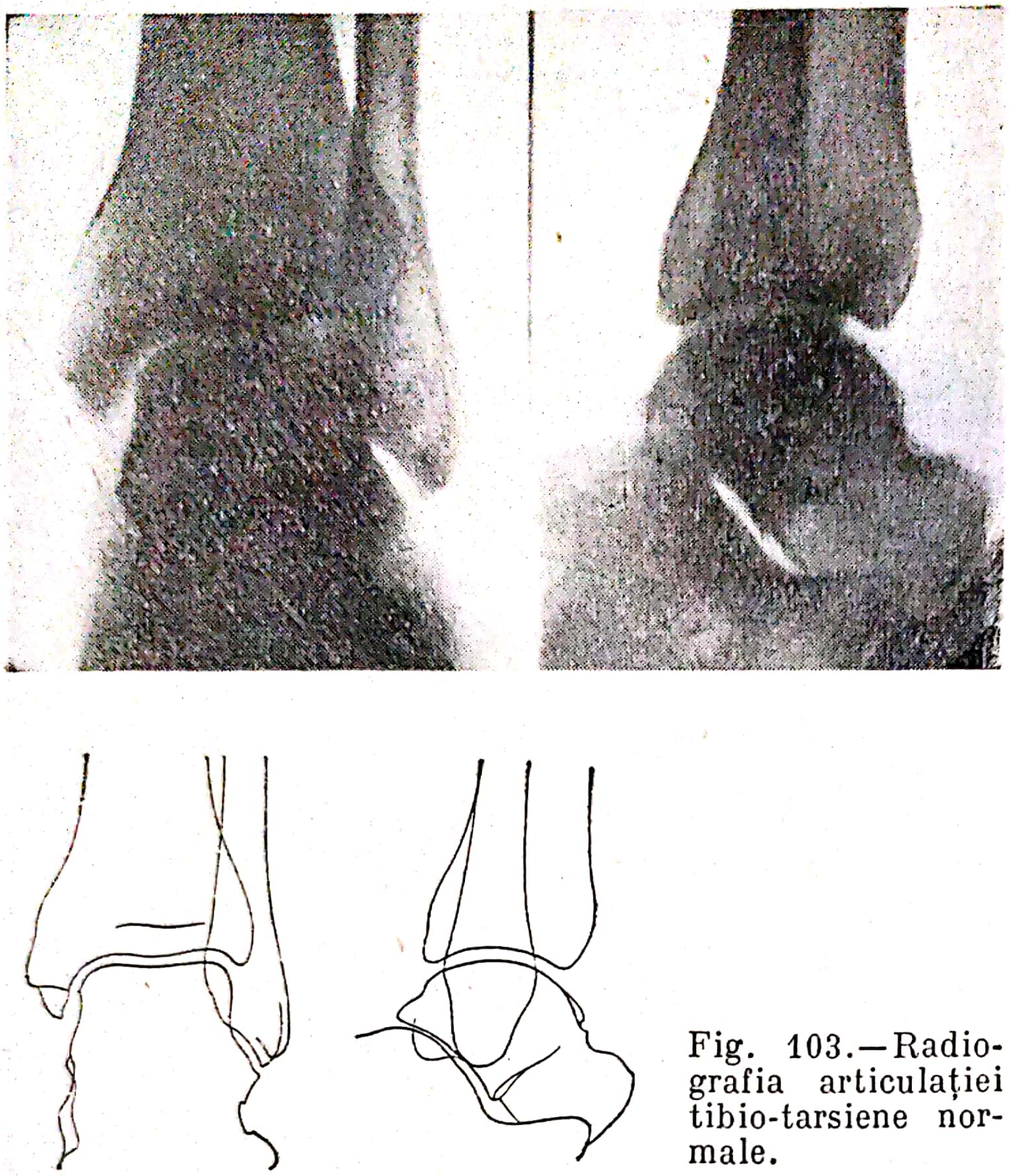

Fig. 103.—Radiografia articulației tibio-tarsiene normale.

Anatomie clinică. În dreptul acestei regiuni se constată reliefurile maleolelor, cu atît mai evidente cu cît individul este mai slab. La femeile grase și mai cu seamă cînd au și picioare plate, paniculul grăsos nu numai că maschează maleolele, dar face în jurul gleznei o brățară grasă, uneori destul de diformă, mai ales că după un efort îndelungat regiunea se și edemațiază.

Maleola externă, peronieră, este în mod normal mai lungă și mai mică decît cea internă, față de care este situată pe un plan posterior. Privind regiunea din spate, se vede relieful tendonului lui Ahile și în jurul lui două depresiuni destul de evidente. În stările patologice, aceste șanțuri dispar sau chiar bombează, acoperind relieful tendonului.

Anatomie radiografică. Pentru ca să se obțină o imagine bună antero-posterioară a articulației tibio-tarsiene se așază piciorul în varus, ca masivul astragalo-calcaneean să nu se suprapună peste această regiune. Cînd radiografia se execută în plan antero-posterior perfect, fără nici o deviere sau rotare a liniei articulare tibio-tarsiene, tuberculul tibial extern se suprapune umbrei maleolei peroniere spre baza sa pe o înălțime de circa 8—10 mm, în timp ce tuberculul postero-extern apare ca o îngroșare circulară, distanțat cu cîțiva milimetri de marginea externă a maleolei. Există diastază cînd umbra tuberculului extern nu se suprapune peste umbra peroneului. Cînd se face o radiografie antero-posterioară cu o răsucire de 10° spre partea internă, se pune în evidență spațiul articular tibio-peronier; umbra tuberculului tibial se întinde pe o suprafață mai mică. Cînd rotația de 10° este făcută spre partea externă apare foarte clar spațiul astragalo-tibial intern, dar se mărește umbra de suprapunere a tuberculului tibial extern peste aceea a peroneului.

BIOMECANICĂ

În această articulație au loc mișcările de flexie și de extensie ale piciorului, într-o axă care, deși este transversală, totuși face un unghi de 8° cu linia bimaleolară, așa încît, dacă piciorul se așază în flexie dorsală, vîrful merge în adducție. Amplitudinea mișcării de flexie-extensie este de 70°, dar flexia dorsală este aproape jumătate din flexia plantară.

În afară de această mișcare mai există și o extrem de redusă mișcare de lateralitate a astragalului în scoaba tibio-peronieră.

Mobilitatea articulației tibio-tarsiene variază însă de la individ la individ. În cazurile de hipermobilitate se ajunge la o extensie forțată, astfel ca piciorul să cadă la unghi drept față de sol, ca în poanta de balet.

Mișcările de lateralitate ale piciorului sînt împiedicate de maleole și în special de maleola peronieră, care este mai lungă. Linia care trece prin vîrful celor două maleole face cu orizontala un unghi de 25 — 30°.

Mișcările antero-posterioare ale piciorului sînt de foarte mică amplitudine; mai accentuată este deplasarea îndărăt cînd oprirea din mers se face brusc, și astragalul este reținut totuși de marginea posterioară a tibiei.

Greutatea corpului se transmite numai prin tibie, fiindcă peroneul nu are alt rost decît de a împiedica răsucirile și deviațiile laterale ale piciorului. Ea este transmisă la astragal, prin intermediul căruia se împarte la calcaneu, iar prin scafoid și cuboid, la antepicior. Platoul articular al pilonului tibial constituie sistemul de susținere, iar pensa maleolară, sistemul de direcție, care împiedică deplasările laterale ale astragalului, în timp ce marginea posterioară a tibiei oprește luxația astragalului înapoi. Cum maleola externă coboară mai jos decît cea internă, ea este aceea care reprezintă adevăratul tutore al piciorului, care-i împiedică deviația, și de aceea este considerată ca fiind segmentul osos cel mai important. Astragalul suportă greutatea corpului într-o zonă precisă, puțin înapoia și în afara centrului scripetelui astragalian, care corespunde unei zone din suprafața inferioară a epifizei tibiale, ce se află extern și puțin posterior față de mijlocul patrulaterului care reprezintă suprafața articulară.

În această regiune există și o articulație tibio-peronieră care are o însemnătate deosebită, fiindcă mărirea mișcărilor ei poate determina deviații însemnate, urmate de tulburări grave în mers și în ortostatism.

Articulația tibio-peronieră distală pare în 50% din cazuri să fie o diartroză, deoarece dispune de o prelungire a sinovialei tibio-tarsiene și de suprafețe cartilaginoase. Această articulație îngăduie o serie de mișcări: în flexie dorsală, maleola externă este îndepărtată pasiv, în timp ce în flexie plantară se apropie activ, fiindcă flexorii plantari coboară maleola și o rotează înăuntru, fixînd scripetele astragalian.

Strîngerea pensei tibio-peroniere este proporțională cu amplitudinea flexiei plantare.

Ușoarele deplasări ale maleolei externe adaptează morteza la deplasările astragalului. Ele se fac, nu atît prin elasticitatea ligamentară, deoarece ar trebui ca ligamentele să se întindă cu 4—5 mm, ci printr-o mișcare de spirală, care se poate descompune într-o deplasare verticală și o rotație în jurul axului său.

PICIORUL

Piciorul este o asociație complexă de diferite formațiuni anatomice interdependente, al cărui schelet este format din 26 de piese mici, în afară de sesamoide și oasele suplimentare, care se îmbină într-un minunat sistem arhitectonic, fiind legate între ele sau menținute prin ligamente ori formațiuni fibroase, relativ scurte, dar foarte puternice.

ANATOMIE

Scheletul piciorului se poate împărţi în trei mari părţi: masivul tarsian, metatarsul şi degetele. Tarsul, la rîndul său, se împarte în tars posterior (calcaneul şi astragalul) şi tars anterior (scafoidul, cuboidul şi cele trei cuneiforme).

Piesele scheletale sînt menţinute între ele prin muşchi şi capsulele micilor articulaţii, întărite de benzi ligamentare foarte puternice. Benzile ligamentare cele mai importante ca forţă şi ca mărime sînt ligamentul calcaneo-scafoidian şi ligamentul calcaneo-cuboidian, pe faţa plantară, şi ligamentul bifurcat în „Y", calcaneo-scafoido-cuboidian, pe faţa dorsală.

Musculatura se compune din muşchii care au inserţiile superioare pe oasele gambei, iar cele inferioare pe picior, unde se prezintă sub formă de tendoane, şi din muşchi propriu-zişi ai piciorului. Aponevroza plantară, întinsă între calcaneu şi capetele metatarsienelor, joacă un rol important în menţinerea formei piciorului şi în susţinerea greutăţii corpului.

Anatomie clinică. Cînd reliefurile şi bolţile sînt normale, ele dau piciorului aspectul cunoscut. Pe baza datelor de anatomie se poate aprecia funcţia muşchilor care se inseră pe oasele piciorului, se pot urmări reliefurile tendoanelor, pînă la locurile lor de inserţie.

Anatomie radiografică. La radiografia piciorului, atît din faţă, cît şi din profil, executată de preferinţă şi la piciorul opus pentru comparaţie, trebuie să se ţină seama de vîrsta bolnavului şi de existenţa oaselor supranumerare, foarte frecvente în această regiune, şi care pot fi greşit interpretate drept fragmentele unei fracturi (fig. 104, 105).

BIOMECANICĂ

Piciorul este construit astfel încît să poată suporta, nu numai greutatea individului, ci şi aceea pe care acesta o poartă uneori în plus; în acelaşi timp, piciorul are mari posibilităţi de mişcare. Deşi, în cele mai multe din articulaţiile sale, mişcările sînt foarte reduse, aproape neglijabile (de exemplu, în articulaţia scafoido-cuneiformă sau în articulaţiile inter-tarso-cuneiene), în totalitatea sa piciorul se poate mişca în toate sensurile.

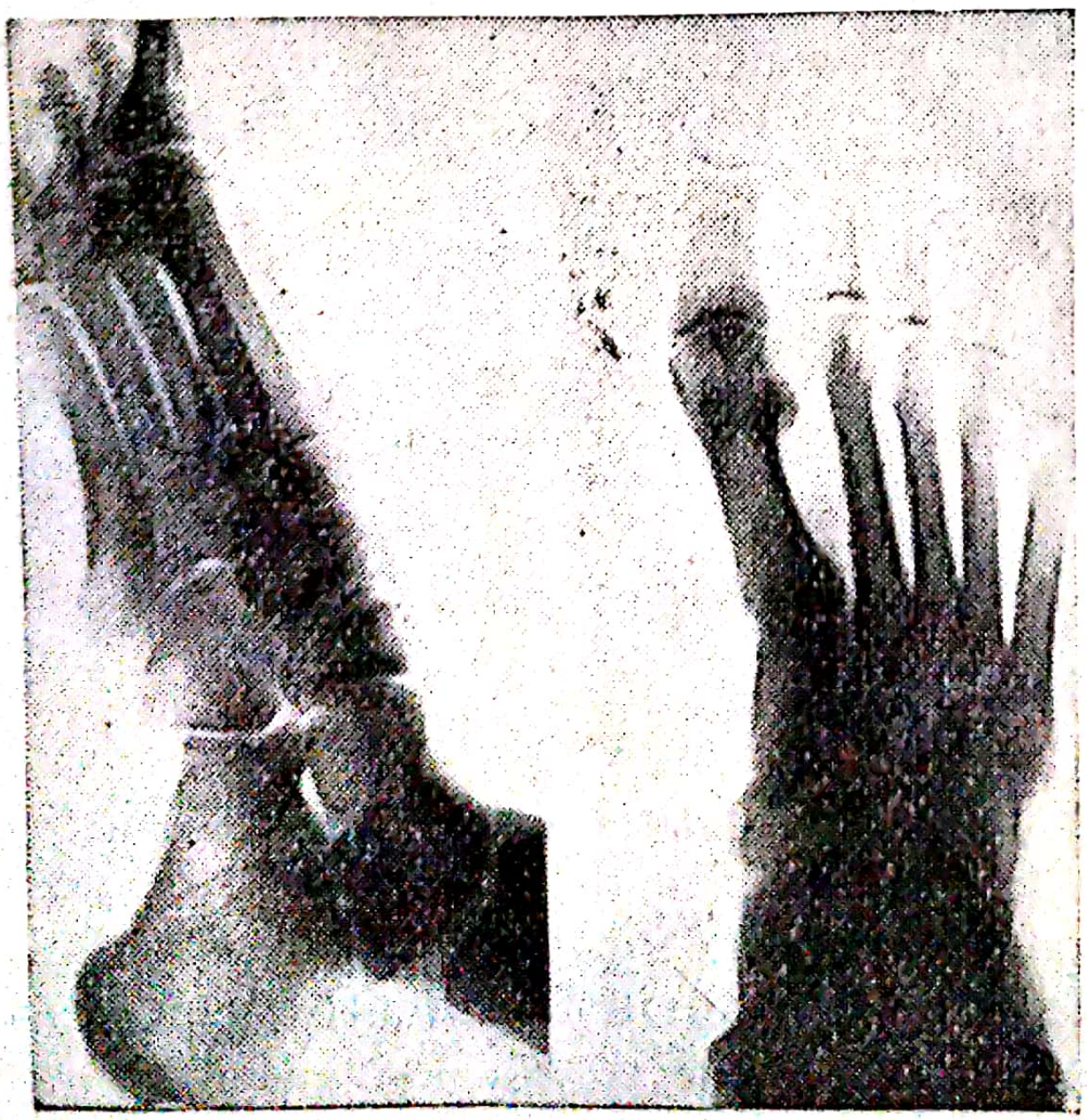

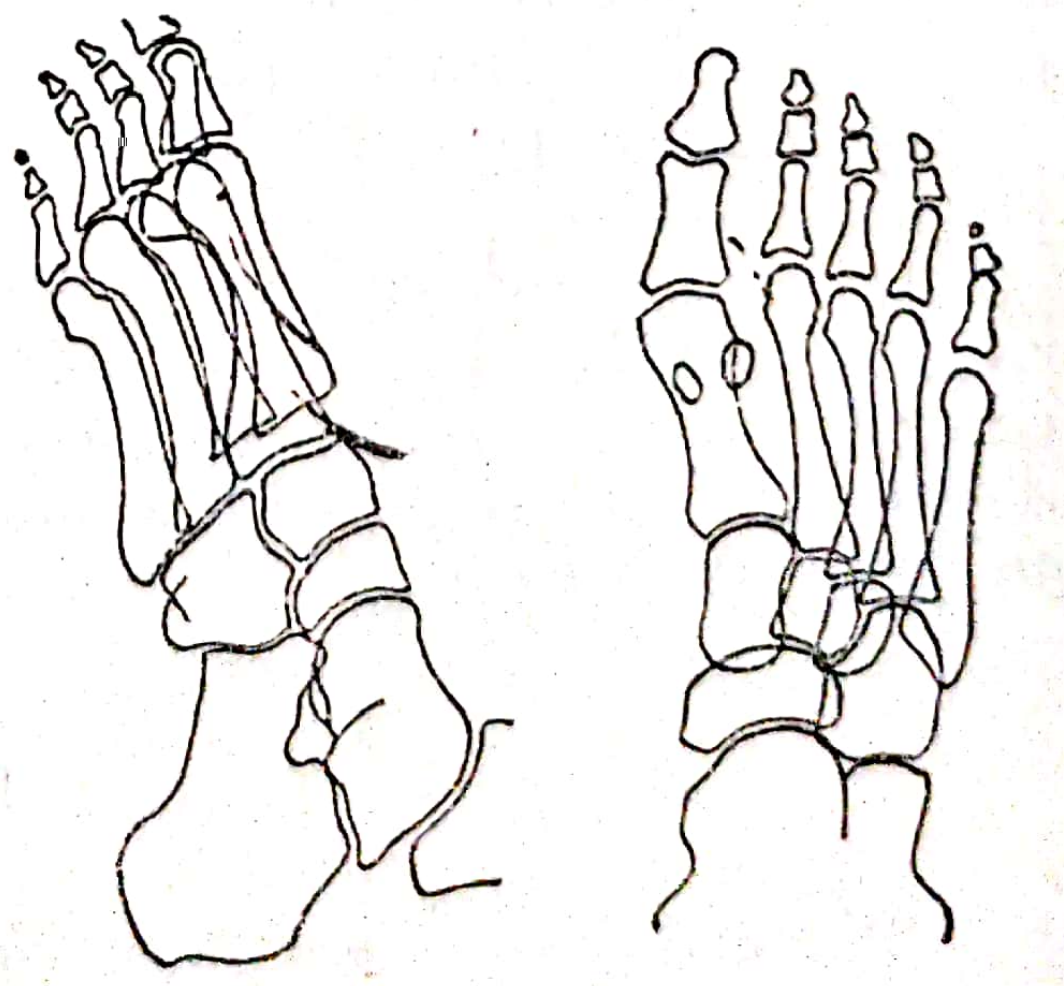

Fig. 104. — Radiografia de faţă şi profil a piciorului normal la adult.

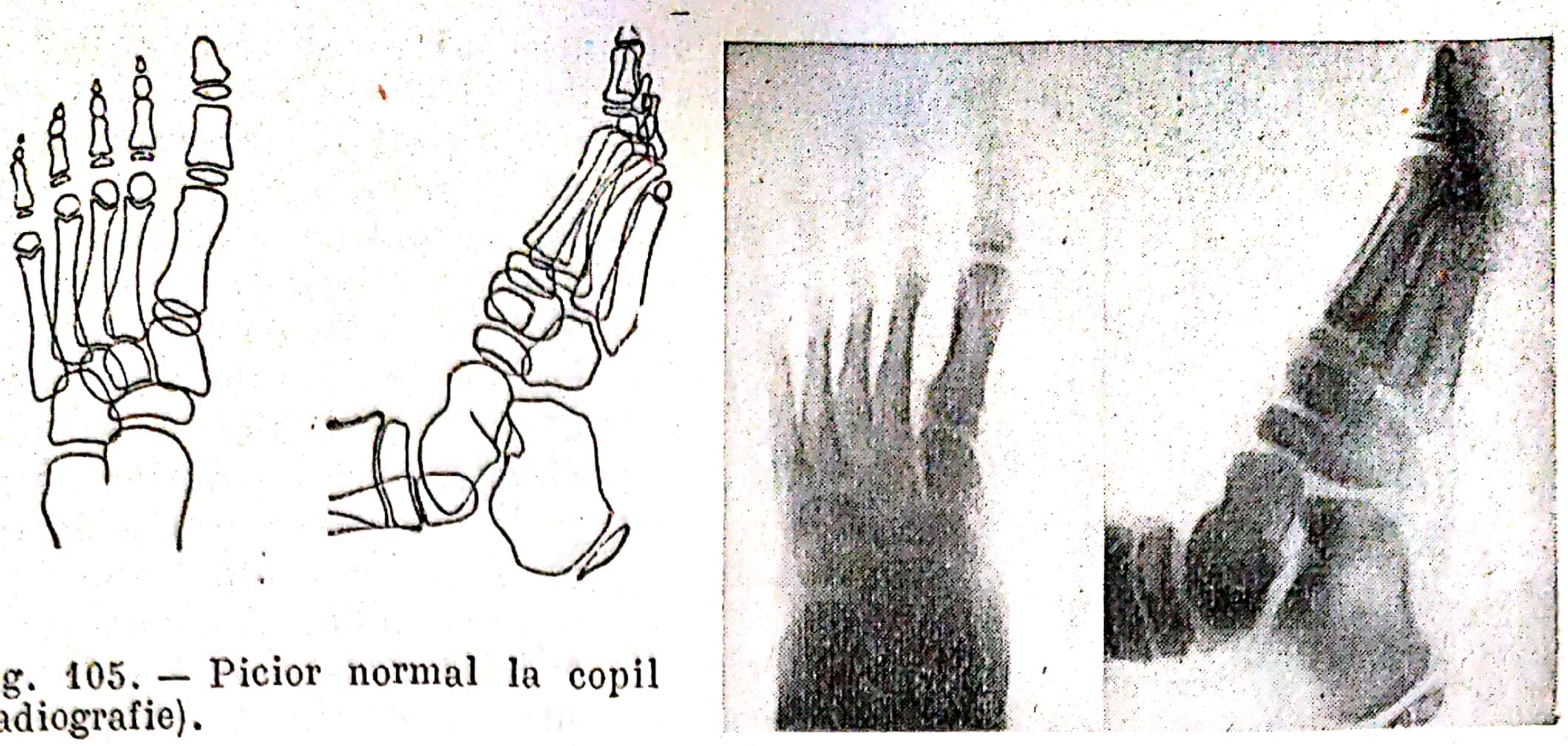

Fig. 105. — Picior normal la copil (radiografie).

El are mişcări de flexie şi extensie, de abducţie şi adducţie, de pronaţie şi supinaţie şi de rotaţie (fig. 106).

Articulaţia medio-tarsiană este o trohlee, iar mişcările oarecum spiroide se petrec în primul rînd între capul astragalului şi scafoid. Cuboidul descrie în acelaşi timp o mişcare pe faţa anterioară a calcaneului, dar cu amplitudine mult mai mică, angajînd, într-o măsură oarecare, şi calcaneul. Articulaţia subastragaliană permite o mişcare de învîrtire a calcaneului într-un sens sau altul şi de alunecare înainte, cu deplasarea extremităţii lui anterioare în abducţie sau adducţie.

Abducţia şi adducţia piciorului se execută mai cu seamă în subastragaliană, pe cînd supinaţia, pronaţia şi volutaţia piciorului se fac, în primul rînd, în medio-tarsiană şi apoi în subastragaliană. Cunoscînd aceste date, se pot înlătura unele diformităţi ale piciorului, desfiinţînd operator una sau alta dintre articulaţiile amintite, sau ambele. Trebuie ştiut că funcţia unei articulaţii desfiinţate poate fi suplinită în condiţii anormale de alta. Am observat deseori că bolnavi cu anchiloză osoasă tibio-tarsiană aveau mişcări foarte bune de extensie-flexie a piciorului, fiindcă acestea se executau în articulaţia medio-tarsiană, adaptată la noua sa funcţie de necesitate.

Toate mişcările amintite sînt condiţionate de o serie de muşchi a căror funcţie o vom arăta prin cîteva scheme (fig. 107, 108, 109, 110).

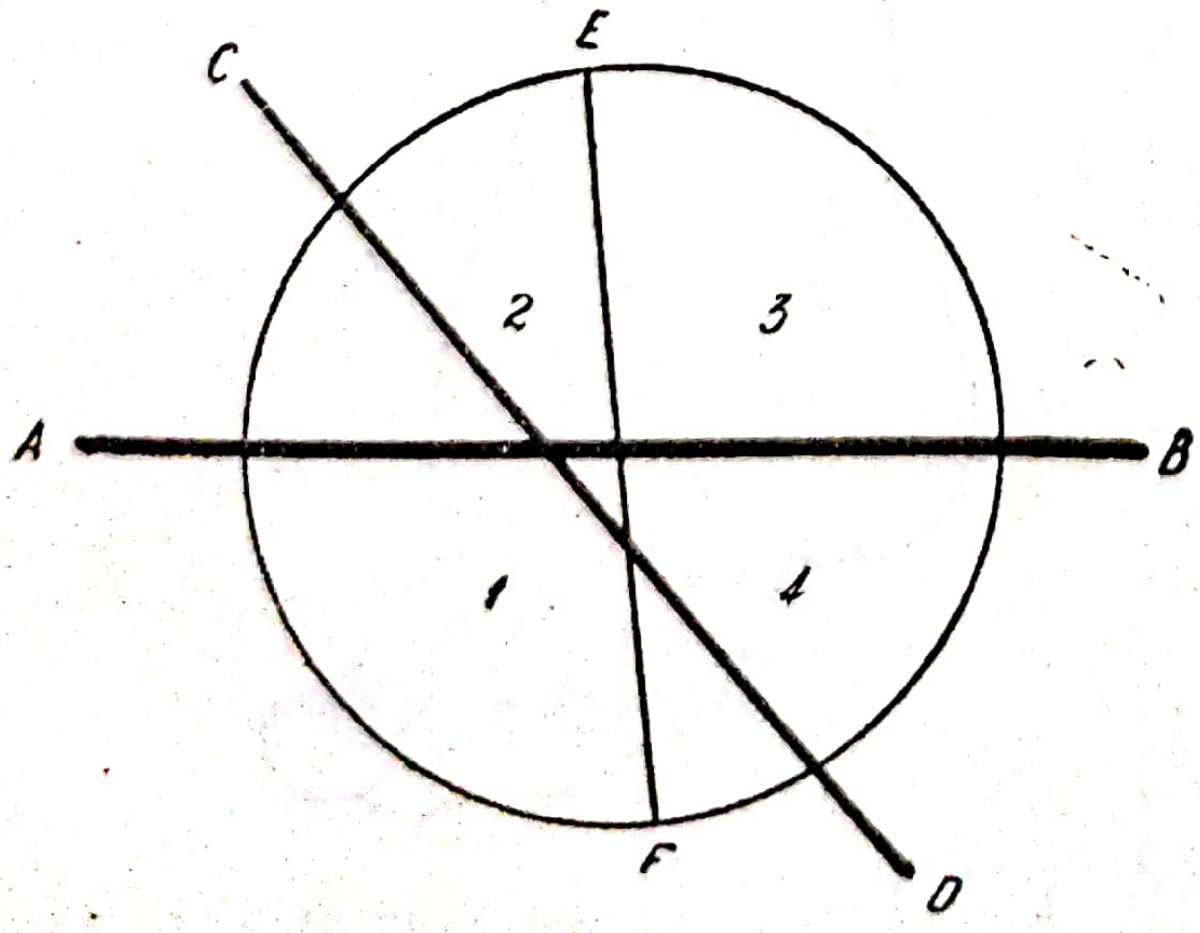

Fig. 106. — Schema mişcărilor piciorului.

Tendonul lui Ahile, care este tendonul tricepsului sural, se inseră în stare normală în mod egal de o parte şi de alta a calcaneului. La copii mici, cu picioare strîmbe în varus ecvin, congenitale, inserţia aceasta se întinde mult spre partea internă a calcaneului. Acţiunea muşchiului produce extensia piciorului, dar, în grad mic, şi adducţia şi rotaţia lui înăuntru.

Gambierul posterior este un muşchi care ajută în parte acţiunii tricepsului sural, pentru că şi el este extensor, şi într-un grad mai accentuat adductor şi rotator înăuntru al piciorului. Saltul calitativ care a avut loc în evoluţia animală, prin trecerea de la staţiunea patrupedă la staţiunea bipedă, a făcut ca piciorul omului să sufere modificări importante, atît din punctul de vedere al formei, cît şi funcţional. Stările de tranziţie se observă însă destul de clar. Există, spre exemplu, patrupede la care şederea pe întreaga lungime a plantei este posibilă (cangurul), printr-o dezvoltare puternică a calcaneului. Dezvoltarea calcaneului începe chiar de la digitigrade, la care inserţiile unui mare număr de muşchi se fac pentru staţiunea pe degete. De îndată ce calcaneul s-a aşezat pe sol, partea sa plantară, cu muşchii respectivi, se răsuceşte mai puţin în partea sa distală, creînd astfel, împreună cu celelalte piese scheletale, nişa plantară, în care nervii, vasele şi muşchii găsesc un loc ferit de presiune. Mai importante sînt însă condiţiile de staţiune care reies din formarea bolţii plantare, atît de necesară bipedului.

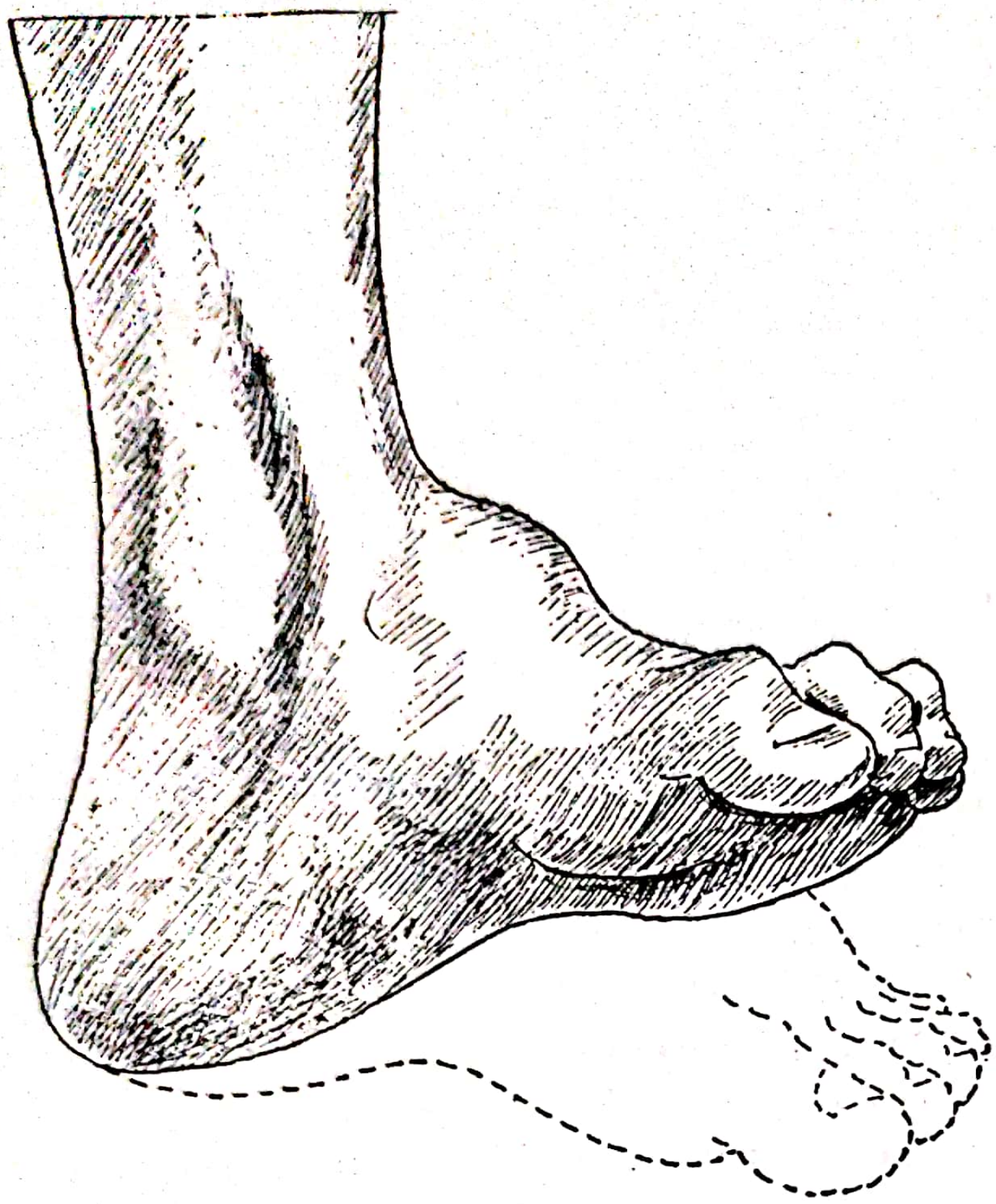

Fig. 107.— Acţiunea muşchiului gambier anterior.

Bolta este alcătuită prin torsionarea metatarsienelor, proces care are loc în filogenia omului, dar care se desăvîrşeşte de cele mai multe ori după naştere. În momentul în care se formează bolta şi tarsul anterior se ridică de la sol, mai mult în partea sa medială, metatarsienele ar

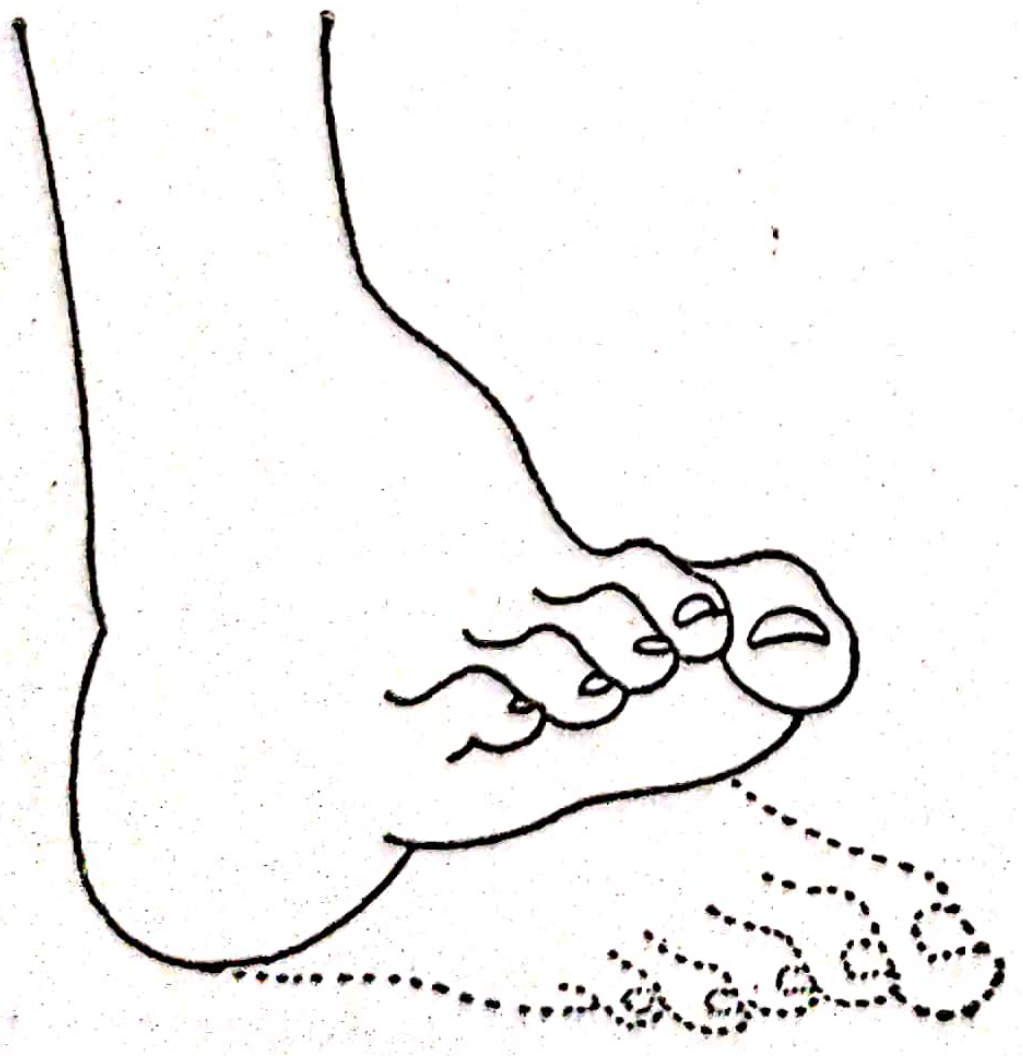

Fig. 108.— Acţiunea muşchiului extensor comun.

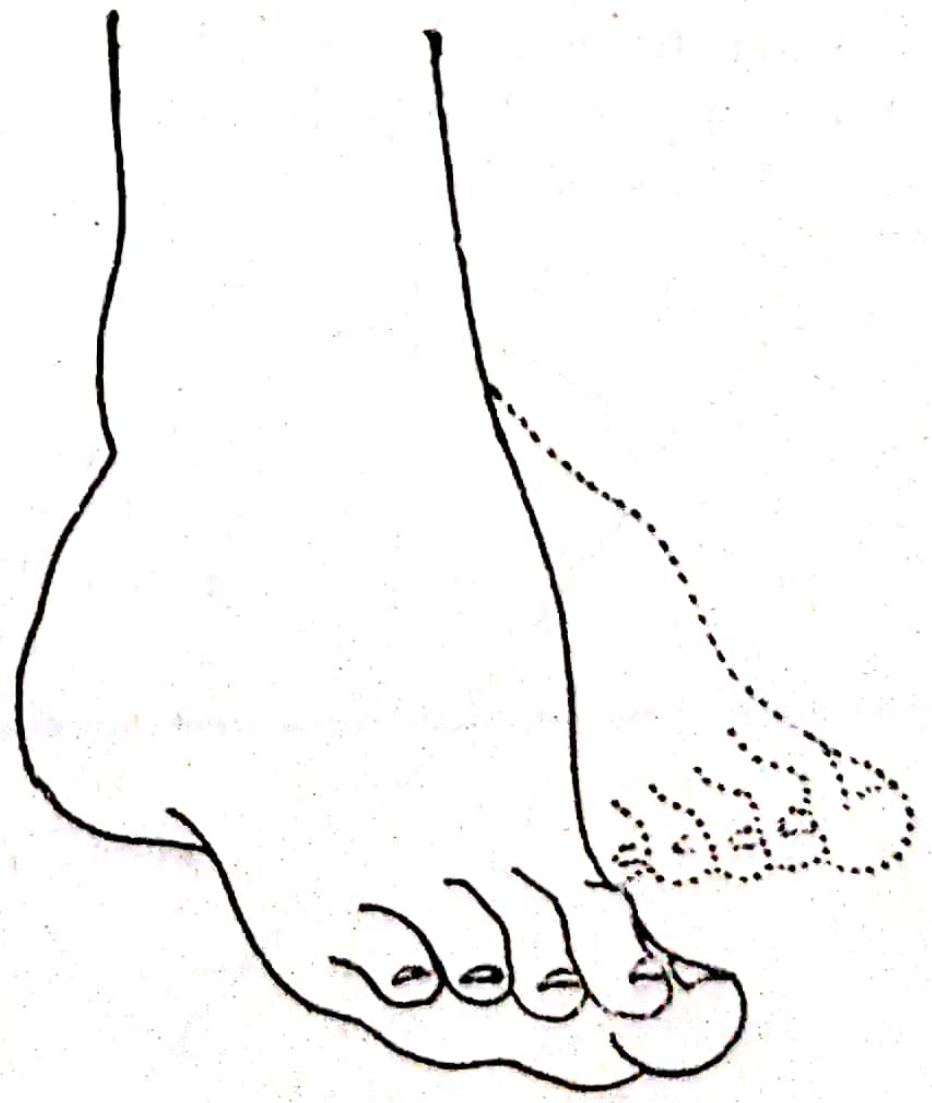

Fig. 109. — Acţiunea muşchilor peronieri laterali.

trebui să fie oblice înainte și în afară, fețele lor superioare urmînd să privească în această direcție. Metatarsienele, păstrînd aceleași raporturi cu tarsul, s-ar sprijini pe sol cu marginea sau fața externă a lor, sau a capetelor lor, iar degetele ar fi răsucite în afară. O dată cu ridicarea scafoidului de pe planul solului, în articulațiile tarso-metatarsiene se petrece însă un proces de răsucire înăuntru a metatarsienelor, astfel că, o dată cu formarea bolții, metatarsienele ajung să privească cu fețele superioare în sus și să ia sprijin cu fața inferioară a capetelor (fig. 111).

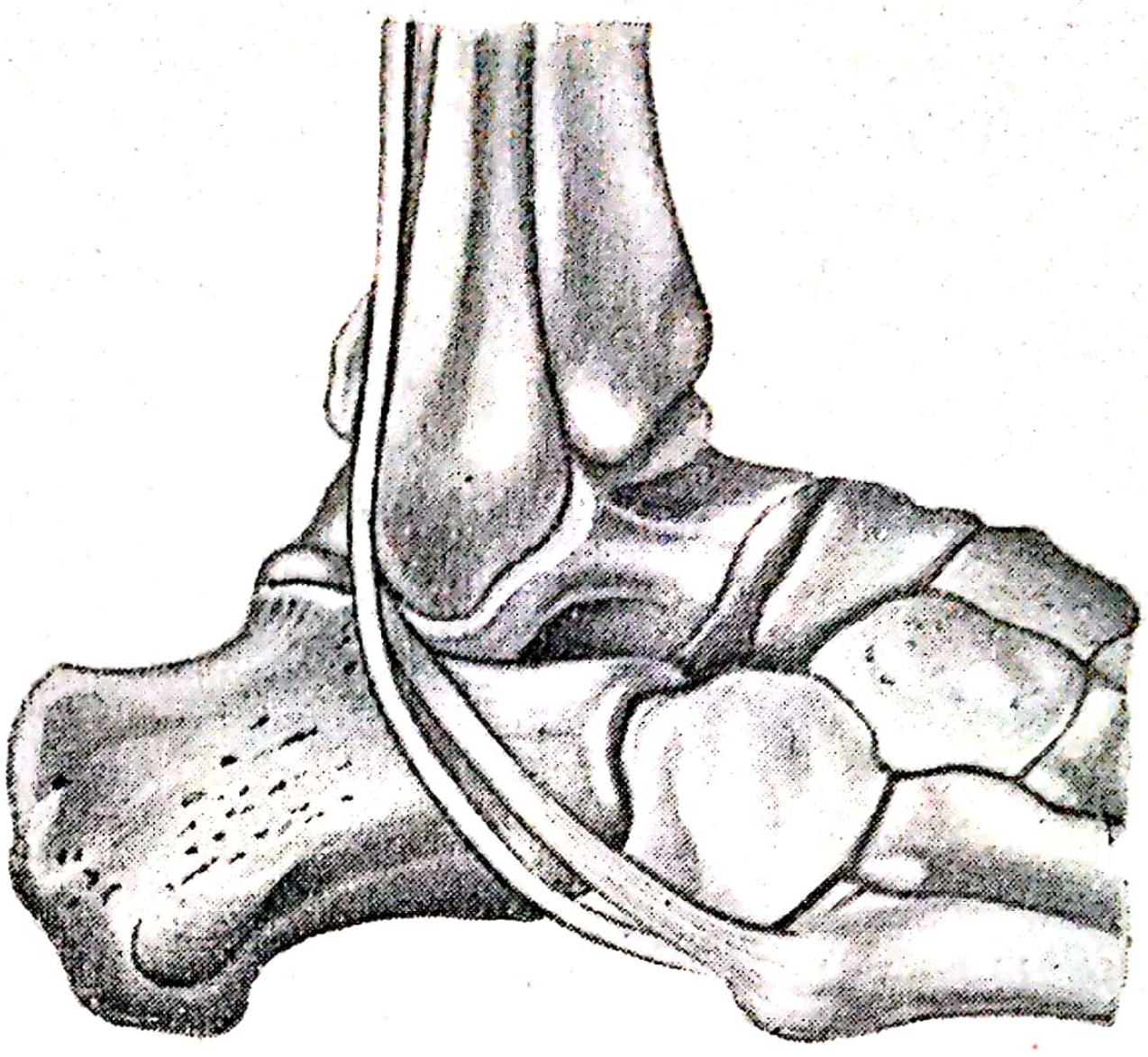
Fig. 110. — Inserția mușchilor peronieri laterali.

După părerea clasicilor, bolta piciorului este comparabilă cu o boltă arhitectonică. O astfel de boltă tehnică (cupolă, ogivă etc.) își suportă greutatea, și chiar pe aceea supraadăugată, prin înseși forma și așezarea pieselor componente, putîndu-se dispensa de legături ajutătoare între acestea, așa cum se întîmplă, de exemplu, la vechile arcuri de bolți compuse din blocuri de piatră netencuită, care intră în alcătuirea unor construcții grecești și romane.

Spre deosebire de bolta tehnică, cea scheletală are sarcina de a purta greutatea schimbătoare a corpului, astfel încît liniile de forță nu sînt totdeauna aceleași, iar punctele de sprijin sînt și mai puțin constante. Aceste linii de forță sînt permanent schimbate de greutatea corpului, de sarcina de purtat și de mișcare. Urmează deci că greutatea corpului nostru nu poate fi menținută decît de o bază orizontală sau de o boltă întărită prin legături între arcurile și punctele sale de sprijin.

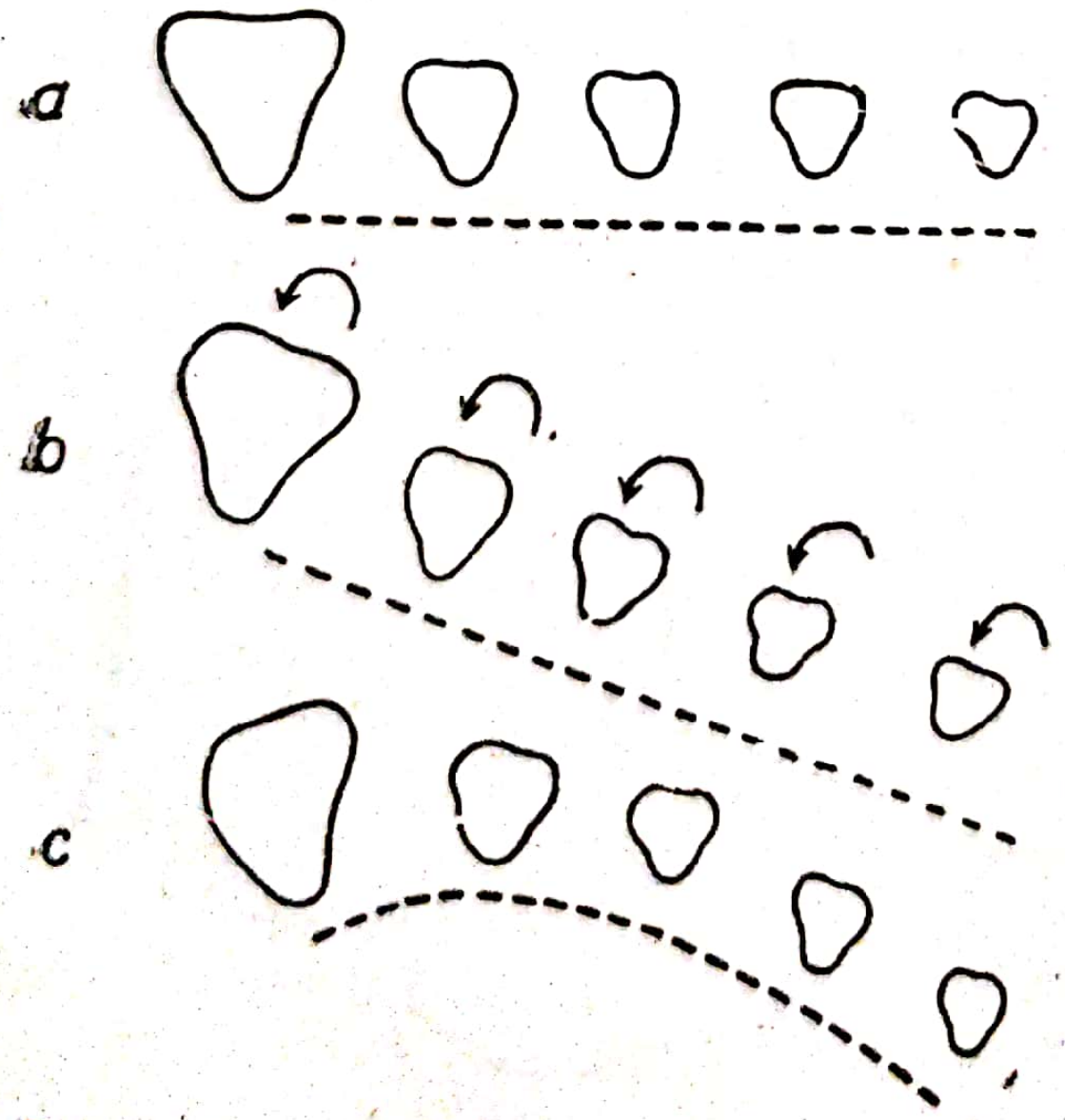

Fig. 111. — Torsiunea metatarsienelor.

Trebuie să adăugăm că, oricît de slabe ar fi aceste legături, ele sînt mult ajutate de forma relativ cuneiformă a oaselor, care se observă mai ales în punctele culminante ale bolții. Legăturile de sprijin ale bolții plantare sînt reprezentate, în primul rînd, de ligamentele interosoase și apoi de mușchi. Ligamentele leagă un os de osul vecin, așa cum cimentul unește pietrele de construcție, iar mușchii scurți plantari unesc pilonii bolții, contribuind la menținerea lor, chiar cînd punctele lor de inserție nu sînt pe calcaneu și pe metatarsiene. Mușchii lungi ai gambei nu reprezintă un element efectiv de susținere a bolţii, dar contribuie la [aceasta, atît prin acţiunea asupra punctelor de inserţie, cît şi prin rolul de chingă al unor tendoane. Astfel, lungul peronier şi gambierul anterior formează prin tendoanele lor o adevărată chingă, care trece pe sub boltă.

Aponevroza plantară, care uneşte punctele de sprijin ale bolţii — extremitatea posterioară a calcaneului şi capetele metatarsienelor jucînd rolul „tirantului" din bolta arhitectonică — nu permite pilonilor bolţii să se depărteze. Dacă se secţionează experimental aponevroza plantară, se obţine prăbuşirea bolţii.

În rezumat, bolta piciorului este just comparată cu o boltă realizată tehnic, dar numai în ceea ce priveşte forma sa anatomică. Din punct de vedere funcţional, însă, piciorul nu trebuie privit ca un organ static, ci ca unul prin excelenţă dinamic.

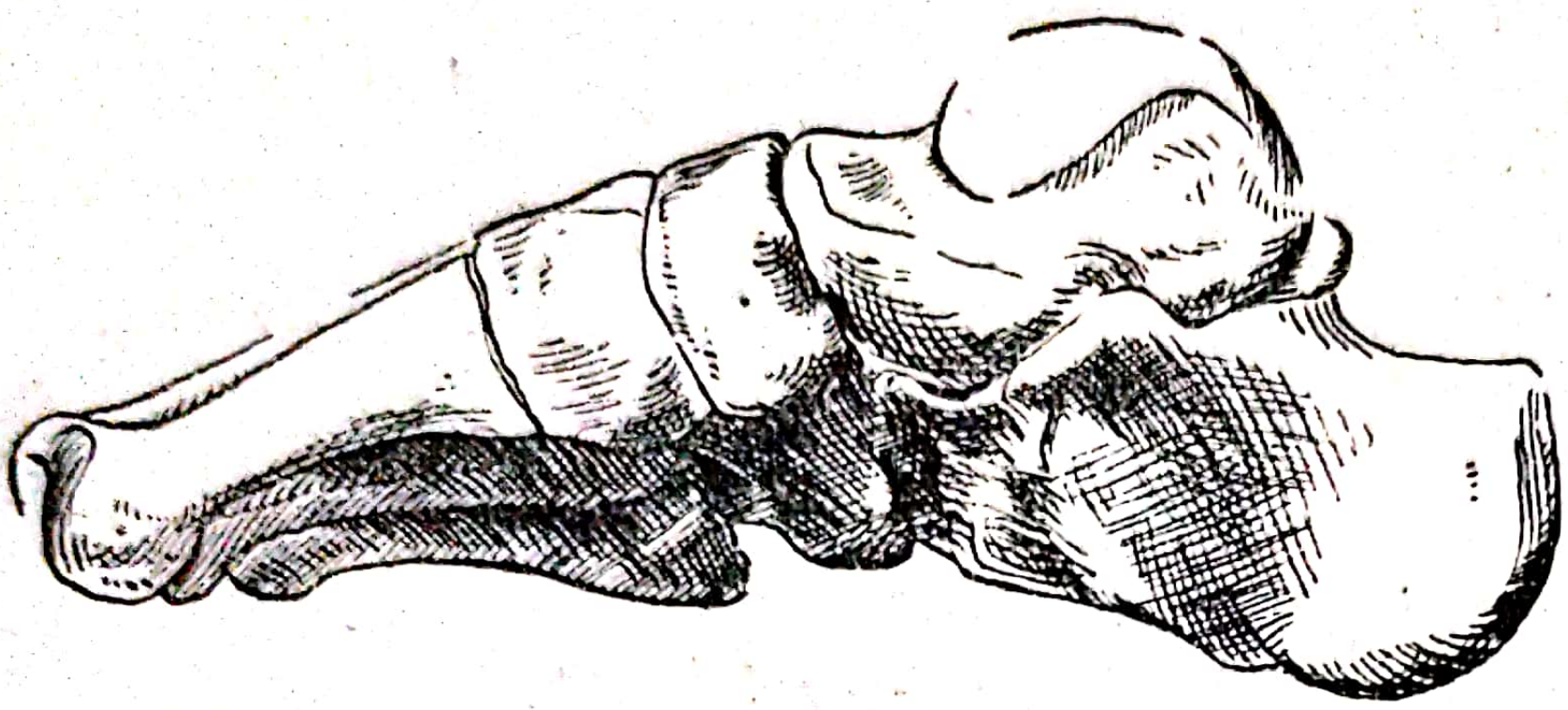

Fig. 112. — Bolta internă.

Bolta piciorului se poate împărţi în două bolţi lungi, una internă şi una externă, şi o boltă scurtă, bolta transversală anterioară, deşi acest mod de a privi dispoziţia anatomică este criticabil în unele puncte.

Bolta internă este formată din calcaneu, astragal, scafoid, cei trei cuneiformi şi primul metatarsian (fig. 112). Cuboidul, prin faptul că se găseşte inclavat între calcaneu şi al treilea cuneiform, intră şi el parţial în alcătuirea bolţii interne. Aşa cum este alcătuită această boltă, s-ar crede că menţinerea ei ar fi suficient asigurată de aponevroza plantară. Bolta internă este însă întărită de ligamentul calcaneo-scafoidian plantar şi de tendoanele muşchilor gambei. Astfel, tendonul flexorului lung şi halucelui formează un sprijin între sustentaculum tali şi primul metatarsian, tibialul posterior între sustentacul şi primul cuneiform, iar lungul peronier între cuboid şi scafoid. Primul capăt al liniei de susţinere corespunde locului unde tendonul abordează regiunea plantară, iar al doilea locului de inserţie (fig. 113).

În afară de aceste preţioase mijloace de susţinere mai există şi întăririle formate de ligamentele şi capsulele articulaţiilor care unesc oasele bolţii.

Bolta externă este formată din calcaneu

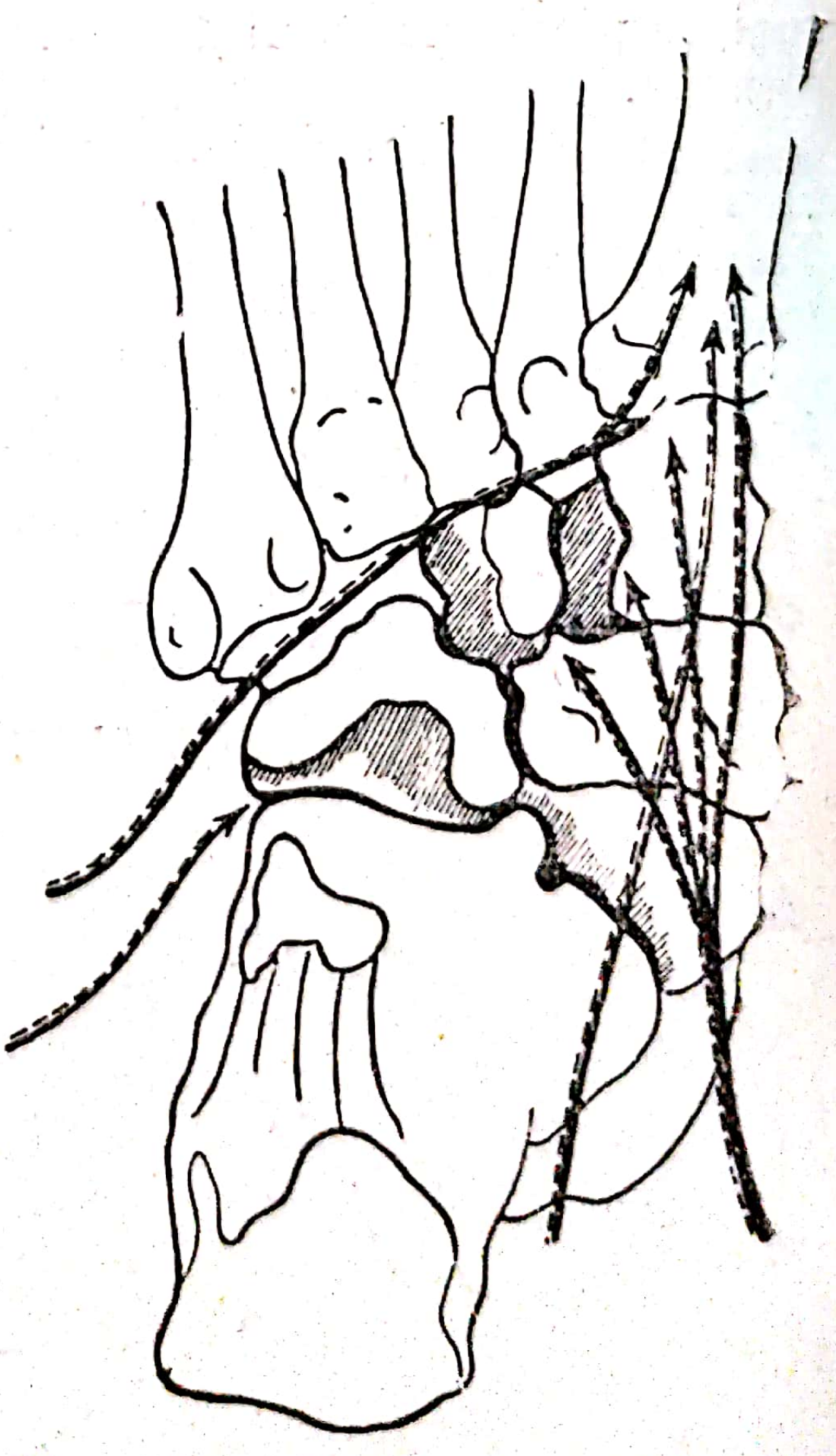

Fig. 113. — Liniile de sprijin ale bolţii interne.

cuboid, al patrulea şi al cincilea metatarsian. Mijloacele de sprijin osos ale acestei bolţi nu pot suporta întreaga greutate aşa cum se întîmplă în cazul bolţii interne; de aceea susţinerea este completată de capul astragalului şi prin el de scafoid şi cel de-al treilea cuneiform.

Ca sprijin anterior, aici nu se găseşte numai capul celui de-al patrulea şi al cincilea metatarsian, ci şi baza celui de-al cincilea metatarsian. Punctul culminant al bolţii se găseşte în articulaţia calcaneo-cuboidiană. Cînd greutatea devine mai mare; punctul de distribuire al forţelor către cele două arcuri ale bolţii se mută anterior, prin cuboid, către articulaţia tarso-metatarsiană, şi astfel cuboidul devine punctul culminant (piatră unghiulară), explicînd forma de cui pe care o are faţa sa externă.

Bolta este menţinută de ligamentele articulare dorsale şi plantare, de aponevroza plantară şi de muşchii plantari externi. Întregirea acestor mijloace de susţinere se face prin banda ligamento-plantară dintre baza metatarsianului al cincilea şi cuboid, şi dintre cuboid şi calcaneu.

Bolta transversală scurtă se ridică de la marginea externă a piciorului prin cuboid, are maximul de înălţare în dreptul celui de-al doilea cuneiform şi coboară puţin, către marginea internă, prin primul cuneiform. Unii autori au arătat, prin probe radiografice, existenţa unei bolţi de amplitudine mai mică, paralelă cu cea transversală, la nivelul capetelor metatarsienelor.

Charpy consideră că bolta externă serveşte la sprijin, iar cea internă la mişcare. Pentru unii autori, bolta externă este bolta principală; alţii aseamănă piciorul cu un pod; după alţii, tarsul şi primul metatarsian formează o boltă postero-internă de mişcare, iar evantaiul metatarso-tarsian formează o boltă antero-externă de statică. Prin secţiuni anatomice şi histologice şi clişee radiografice, I.A.Polietkov ajunge la o concepţie personală. Spre deosebire de părerile generale, el ajunge la concluzia că piciorul normal se prezintă ca o spirală răsucită în grade diferite. După acest autor, întreaga funcţie a piciorului (statică şi dinamică) este determinată de răsucirea şi dezrăsucirea spiralei, reprezentată de însăşi planta piciorului. Ceva mai mult, chiar patologia piciorului este explicată în acelaşi mod, răsucirea exagerată ducînd la un picior scobit, iar dezrăsucirea exagerată, la un picior plat.

După A.Rădulescu şi N. Robănescu, nu ar exista o boltă principală şi una secundară, sau una de staţiune şi una de mişcare. Prin acţiunea tuturor elementelor din care sînt alcătuite aceste bolţi, este posibilă biomecanica complexă a piciorului, care poate fi folosit în moduri variate, în deplasări, muncă, sărituri, dans, sport, transport de greutate etc. Astragalul trebuie inclavat în boltă şi considerat ca o cheie a sa, pentru că afecţiunile sale, ca şi atitudinile sale anormale, permanente, în articulaţia medio-tarsiană, ca şi în cea subastragaliană, contribuie foarte mult la patologia bolţii. Staţiunea se face pe un picior, cînd în uşoară pronaţie, cînd în supinaţie, fiind astfel mai mult solicitată una sau cealaltă dintre bolţi, şi nu amîndouă deodată. Acest fapt nu izolează însă funcţia celor două bolţi, pe care structura le face unitare (cuboidul intră parţial în alcătuirea bolţii interne, iar bolta externă este legată de cea internă prin astragal). În acest joc al bolţilor există un moment în care metatarsienele mijlocii suportă apăsarea greutăţii care se deplasează spre partea anterioară a bolţii: este momentul în care greutatea se mută de pe o boltă pe cealaltă (metatarsienele mijlocii mai suportă sprijinul anterior al bolţii şi în cazurile în care calcaneul se găseşte ridicat de la sol, ca în staţiunea în vîrful picioarelor sau prin purtarea unui toc mai înalt).

Iată deci că problema sprijinirii greutății corpului pe pilonul anterior al bolții, problemă atît de mult discutată, nu se limitează la concepția apăsării pe un singur metatarsian. Prin schimbul succesiv al bolților, toate capetele metatarsienelor devin, pe rînd, puncte de sprijin. În mers, alergare, sărituri, coborîtul scărilor etc., în general, în efortul digitigrad, greutatea se transmite prin astragal, scafoidului, și apoi metatarsienelor, cărora le revine, prin capetele lor, rolul de susținere. Stîlpul posterior al bolții (calcaneul) dă inserție, pe de o parte, tricepsului sural, care reprezintă rezultanta forțelor ce se opun în această situație gravitației, iar pe de altă parte dă inserție mușchilor plantari, care sînt un factor important pentru menținerea piciorului în stațiunea digitigradă (fig. 114).



Fig. 114.

a — acțiunea forțelor în stațiunea digitigradă; *b* — rezistența tricepsului; *c* — forța gravitației.

A — punct de sprijin;
B — centrul de greutate

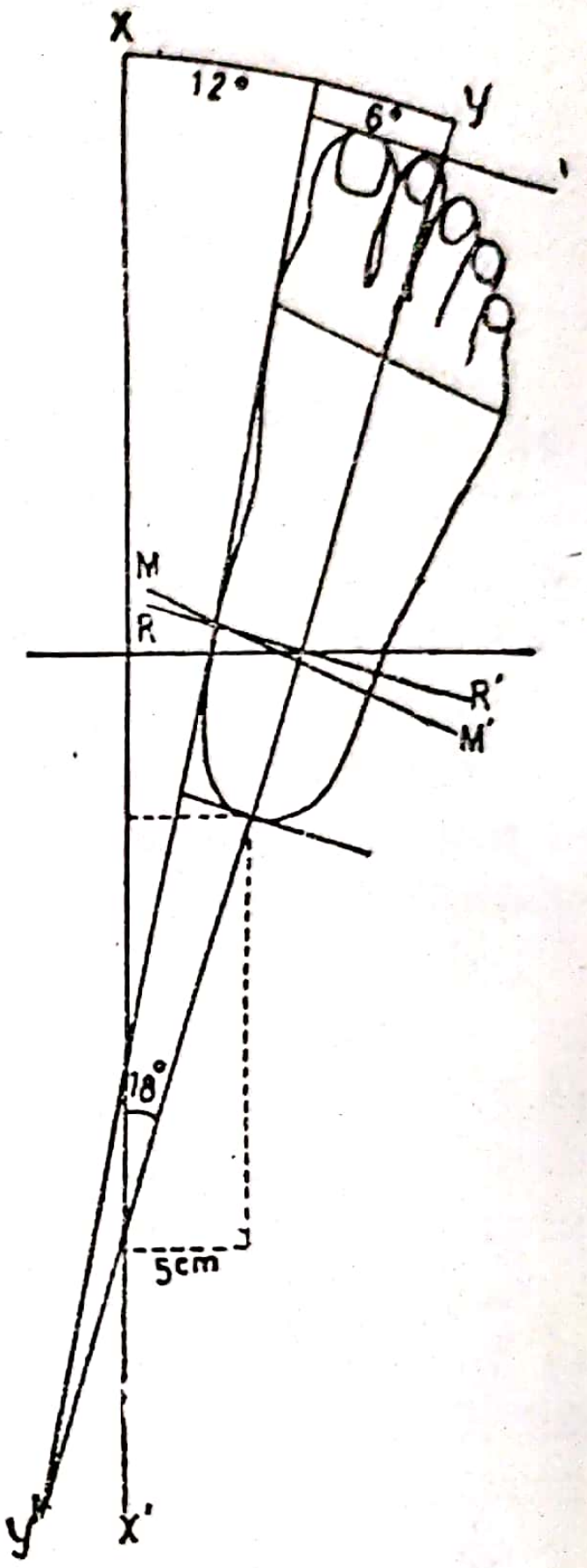

YY' — axa longitudinală a piciorului;

XX' — axa mediană a corpului;

RR' — axa de rotație tibio-astragaliană;

MM' — linia bimaleolară. Unghiul dintre *RR'* și *MM'* este de 8° (după Hendrix).

Fig. 115. — Statica piciorului în poziție normală.

În statică, piciorul este așezat în ușoară adducție (fig. 115).

Omul este un animal biped, plantigrad. Stațiunea bipedă a omului primitiv a reprezentat unul din primele salturi calitative care l-a diferențiat de antropoide.

Întregul organism a fost nevoit să se adapteze situației legate de noile condiții de viață. Trecerea de la stațiunea patrupedă la cea bipedă a făcut să se diferențieze foarte mult regiunea lombo-sacrată. Greutatea corpului, care la animalul patruped se repartiza aproape în mod egal spre cele patru unghiuri ale periferiei corpului, la animalul biped se repartizează numai la membrele inferioare, care ajung să suporte o greutate dublă. Regiunea lombo-sacrată devine astfel, la animalul biped, locul principal de întîlnire al celor două forţe cu acţiune contrară, care menţin corpul în poziţie de echilibru: pe de o parte gravitaţia, adică forţa care tinde să coboare centrul de greutate al corpului, iar pe de altă parte acţiunea comună a forţelor musculare şi ligamentare, care tind să-l menţină într-o poziţie convenabilă necesităţilor impuse de viaţă.

Devenind biped, aparatul locomotor al omului s-a adaptat acestei poziţii, care este fundamentală pentru statica şi dinamica lui. Liniile principale de forţă care acţionează asupra corpului omenesc fiind cele verticale, modificările structurale ale organelor de susţinere s-au orientat în special în această direcţie. Aşezarea trabeculelor din diferite segmente osoase constituie o dovadă concludentă în acest sens, şi orice tulburare patologică în statica şi dinamica corpului va atrage imediat o schimbare a direcţiei acestor trabecule pentru a se respecta liniile verticale de forţă, legate de ortostatism.

Sprijinul biped. Centrul de greutate al corpului, adică punctul asupra căruia se aplică forţa gravitaţiei, se află la încrucişarea unui plan orizontal care trece prin partea superioară a vertebrei L_2 cu un plan sagital. Cunoaştem direcţia pe care o ia firul de plumb pornind de la tragus cînd omul stă în profil. În faţă, firul de plumb cade între picioarele individului, şi anume în aşa-numitul poligon de susţinere, determinat de suprafaţa de sprijin a picioarelor, aflate în uşoară rotaţie externă, şi zona intermediară. Între axele picioarelor se face normal un unghi de 12 — 16°.

În sprijinul biped, centrul de greutate principal mai are şi doi centri secundari de greutate, situaţi în mijlocul articulaţiilor coxo-femorale. Proiecţia acestor centri secundari cade pe planul suprafeţelor plantare.

Menţinerea în poziţie verticală este, în ultimă analiză, rezultatul unui ansamblu de reflexe, proprioceptorii trimiţînd permanent spre centru stimuli privind diferitele intensităţi de tensiune la care sînt supuse tendoanele, ligamentele, articulaţiile şi muşchii din întregul corp şi diferitele regiuni ale ţesuturilor moi, precum şi modificările de repartizare a presiunii la nivelul tălpii.

Pentru procesele de coordonare, o mare importanţă mai au canalele semicirculare ale urechii interne şi senzaţiile vizuale, care informează scoarţa în cazul schimbărilor de poziţie ale corpului.

Statica însă nu ar fi posibilă în condiţii normale fără existenţă *reflexelor miotatice*. Muşchii, dar mai ales tendoanele şi ligamentele, prezintă în imediata lor vecinătate o bogată reţea de elemente receptoare, care sînt foarte sensibile la orice deplasare a elementelor din jurul lor, precum şi la tensiune. Cînd aceasta din urmă se măreşte, elementele senzitive sînt impresionate, încît influxurile pornite de la ele declanşează un act reflex, al cărui răspuns constă în creşterea şi mai mare a tensiunii musculare. Cu cît tensiunea de tracţiune este mai mare, cu atît mai numeroase vor fi elementele receptoare senzitive impresionate şi arcurile reflexe care vor intra în joc. Astfel, contracţia reflexă dezvoltată este paralelă cu tracţiunea exercitată.

O alungire de 8 mm poate declanşa o mărire de tensiune de 2 000 g, iar o distensie mai prelungită menţine o contracţie şi mai durabilă.

Dacă omul devine purtător de greutăţi în spate sau în mînă, echilibrul devine mai puţin stabil, deoarece proiecţia centrului de greutate se deplasează de partea greutăţii, spre marginea poligonului de susţinere. Pentru a restabili echilibrul, corpul se apleacă de partea contrară greutăţii, astfel ca proiecţia centrului de greutate principal al sistemului om-greutate să cadă mai către mijlocul poligonului de susţinere.

Cînd corpul tinde să se aplece înainte, mușchii posteriori ai diferitelor segmente sînt puși în tensiune și șirul reflexelor miotatice intră în acțiune, împiedicînd prăbușirea lui.

Gemenii și ischio-gambierii susțin gamba să nu se flecteze față de coapsă, iar tricepsul sural susține piciorul să nu se flecteze pe gambă. Bazinul oscilează, dar este susținut în poziție normală de ischio-gambieri, de psoași și de mușchii care au o inserție pe el și alta pe trunchi sau pe coapsă. Trunchiul stă în echilibru prin contracția tonică a marilor drepți abdominali și aceea a mușchilor șanțurilor vertebrale. Capul ar cădea înainte dacă n-ar fi susținut de mușchii cefii și îndărăt dacă nu ar acționa cei ai gîtului, încît pentru poziția obișnuită intermediară trebuie să acționeze concomitent și antagonist ambele grupe musculare.

Acțiunea reflexă exercitată asupra mușchilor în tensiune incită una inversă asupra mușchilor antagoniști, a căror tensiune scade. Această lege principală, care reglează mișcările, a fost formulată de Sherrington și i s-a dat numele de „legea inducției reciproce". Întregul sistem muscular se găsește prin urmare într-o tensiune moderată, într-o stare de contracție posturală reflexă, adică într-un anumit tonus. Tonusul static sau tonusul de atitudine ne apare astfel ca rezultatul luptei mușchilor contra acțiunii permanente a gravitației.

Statica presupune deci participarea unui mare număr de grupe musculare, ceea ce duce la creșterea metabolismului pînă la 25% față de metabolismul de repaus complet în decubit.

Forței greutății corpului i se opun astfel în statică forța activă a mușchilor și cea pasivă a ligamentelor, care laolaltă mențin poziția verticală; datorită reflexelor miotatice, mușchii execută o serie de contracții, care în ansamblu dau corpului mici oscilații intermitente în sens lateral și antero-posterior. Oscilațiile antero-posterioare sînt mai mari și au o frecvență superioară celor laterale, fapt explicabil, deoarece articulațiile corpului au mișcări antero-posterioare mult mai ample decît laterale; deci, stabilitatea în sens antero-posterior este mai mică.

Stabilitatea obținută prin contracția tonică a mușchilor este ajutată și uneori suplinită de o stabilitate pasivă asigurată de ligamente, capsulă articulară etc. Genunchiul, spre exemplu, în hiperextensie își limitează recurvatul prin punerea în tensiune a ligamentelor posterioare și prin inextensibilitatea capsulei. Șoldul este și el limitat în hiperextensie de tensiunea ligamentului ilio-femoral al lui Bertin.

Făcîndu-se extensia șoldului și aceea a genunchiului la maximul posibil fiziologic, sprijinul pe membrul inferior corespunzător se face fără inervația tonusului mușchilor, și se înlătură continua echilibrare prin acționarea simultană a agoniștilor și a antagoniștilor.

În felul acesta, chiar cînd mușchii genunchiului și ai șoldului sînt deficitari sau sînt lipsiți total de funcție, bolnavul poate totuși să-și mențină o stabilitate pasivă, dacă verticala dusă din centrul de greutate trece îndărătul articulației șoldului și înaintea aceleia a genunchiului. Stațiunea în picioare este astfel posibilă fără intervenția vreunui mușchi, cu excepția acțiunii indispensabile tonice a tricepsului sural, care împiedică glezna de a se flecta sub greutatea corpului (fig. 116).

Sprijinul uniped. În anumite situații, în special în mers, corpul trebuie să se sprijine pe un singur membru inferior. În aceste cazuri, întreaga greutate este transmisă prin liniile de forță spre membrul inferior de sprijin și proiecția centrului se deplasează spre acesta.

Centrul de greutate secundar al membrului inferior de sprijin se stabilește pe aceeași verticală cu centrul de greutate principal, ceea ce atrage o înclinare a corpului de partea acestui membru. Înclinarea face ca întreg membrul inferior să fie forțat să stea într-o atitudine de valgus, pentru ca proiecția centrului de greutate să cadă în interiorul micșorat al bazei de susținere, care se rezumă numai la suprafața plantară. Coapsa se duce în ușoară adducție, genunchiul în ușor valgus, iar piciorul, pentru a se desfășura mai bine pe sol, se va așeza și el în valgus. Cînd situația se permanentizează ca la amputații de un membru inferior, turtirea bolților piciorului rămas și valgul lui accentuat apar ca o consecință firească.

Articulația coxo-femorală, prin însăși natura construcției ei nu suportă însă numai greutatea corpului, ci de patru ori această greutate, deoarece, după legile pîrghiilor de gradul I, brațul forței de la capătul femoral la marele trohanter, pe care se inseră puternici mușchi abductori, este de trei ori mai mic decît brațul rezistenței; prin urmare, abductorii vor trebui să exercite o acțiune egală cu de patru ori greutatea corporală (fig. 117). Astfel, asupra capului femoral al membrului inferior de sprijin se exercită, în loc de o forță - să zicem de 60 kg — una de 240 kg.

Dacă individul normal se sprijină pe unul din membrele inferioare și-l ridică pe celălalt (coapsa și genunchiul în flexie), fără să se susțină de ceva și fără să-și sprijine gamba de coapsa cealaltă, bazinul rămîne în situație orizontală, deși o clipă avea tendința să se încline de partea unde corpul nu mai este sprijinit. Menținerea în poziție orizontală se datorește în primul rînd acțiunii mușchiului fesier mijlociu.

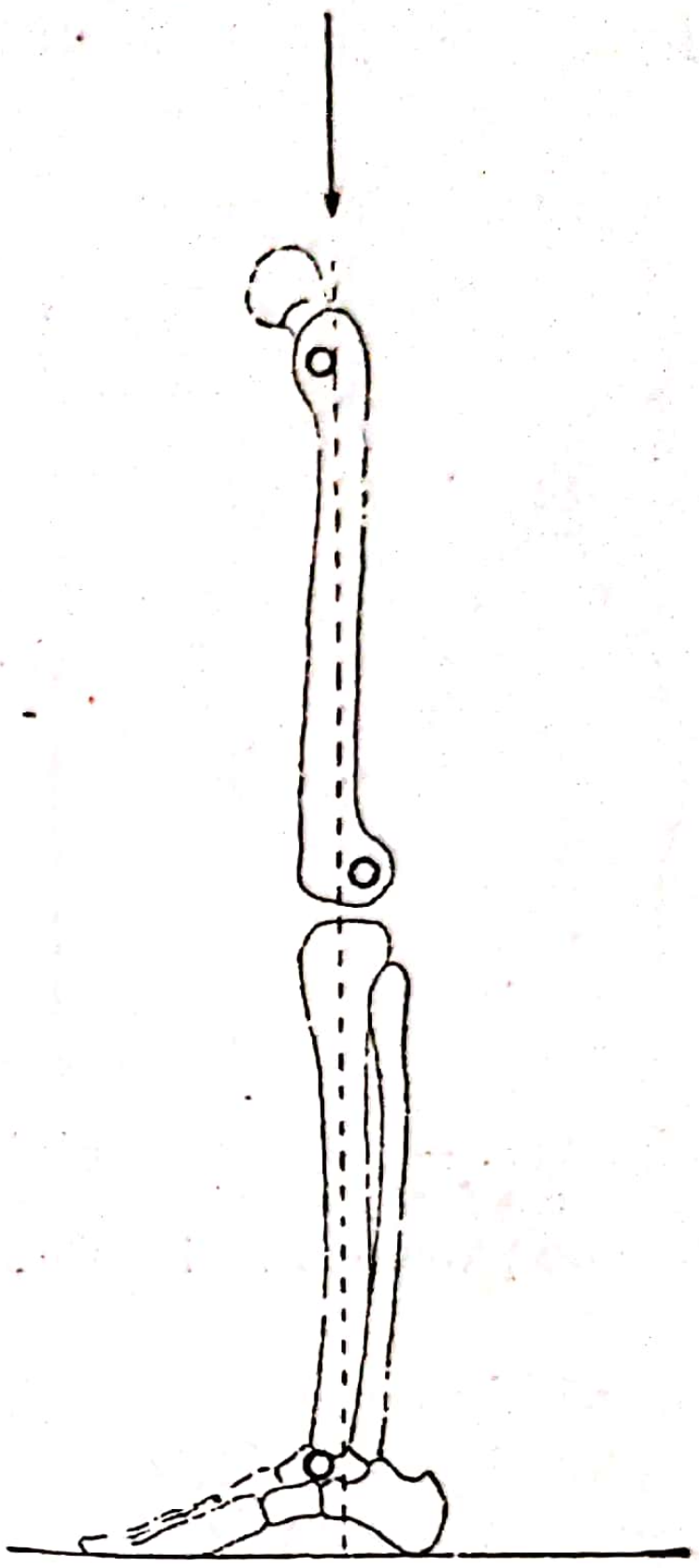

Fig. 116. — Stabilitatea pasivă a membrului inferior este asigurată prin ducerea șoldului în extensie și a genunchiului în recurvat, în acest caz proiecția centrului de greutate trecînd posterior de șold și anterior de genunchi.

MERSUL

Mersul este o deprindere motorie. Încă din viața intrauterină copilul are reflexul absolut al mișcării, al necesității de a se mișca. O dată cu nașterea, el face o serie de mișcări dezordonate, care reprezintă rezultatul unei simple înlănțuiri de reflexe absolute.

În primii ani de viață, copilul începe să-și formeze reflexele condiționate necesare mersului, reflexele catenare.

Sfîrșitul unui asemenea reflex constituie excitantul reflexului următor, necesar continuării mersului.

Excitanții care se ivesc (prezența părinților, sunetele, culorile, mîncarea, exemplul celor din jur etc.) fac, ca treptat, copilul să înceapă prin a ridica capul, a sta în șezut, a se tîrî, a merge de-a bușilea, a se ridica în picioare și a face cei dintîi pași. În primii ani merge cu o bază largă de susținere și legănîndu-se, pentru a-și menține echilibrul, imitînd astfel mersul antropoidelor. Abia către vîrsta de 3—5 ani, mersul copilul începe să se asemene mersului unui om adult. Toată această evoluţie confirmă principiul că locomoţia ontogenetică repetă la început locomoţia filogenetică.

Evoluţia filogenetică a dus la dezvoltarea unei forme arhitecturale a corpului omenesc, în aşa fel ca acesta să poată acţiona cu o remarcabilă conservare de energie, şi în acelaşi timp să respecte cele două mari cerinţe ale mersului: stabilitatea şi mobilitatea. Stabilitatea este esenţială, deoarece balansarea şi echilibrul trebuie menţinute în timpul accelerării şi oscilaţiilor care se produc cu fiecare pas. Mobilitatea care rezultă din coordonarea activităţilor musculare, a gravitaţiei şi a inerţiei sistemelor de pîrghii, este indispensabilă dirijării diferitelor segmente ale corpului pe traiectoria de progresiune.

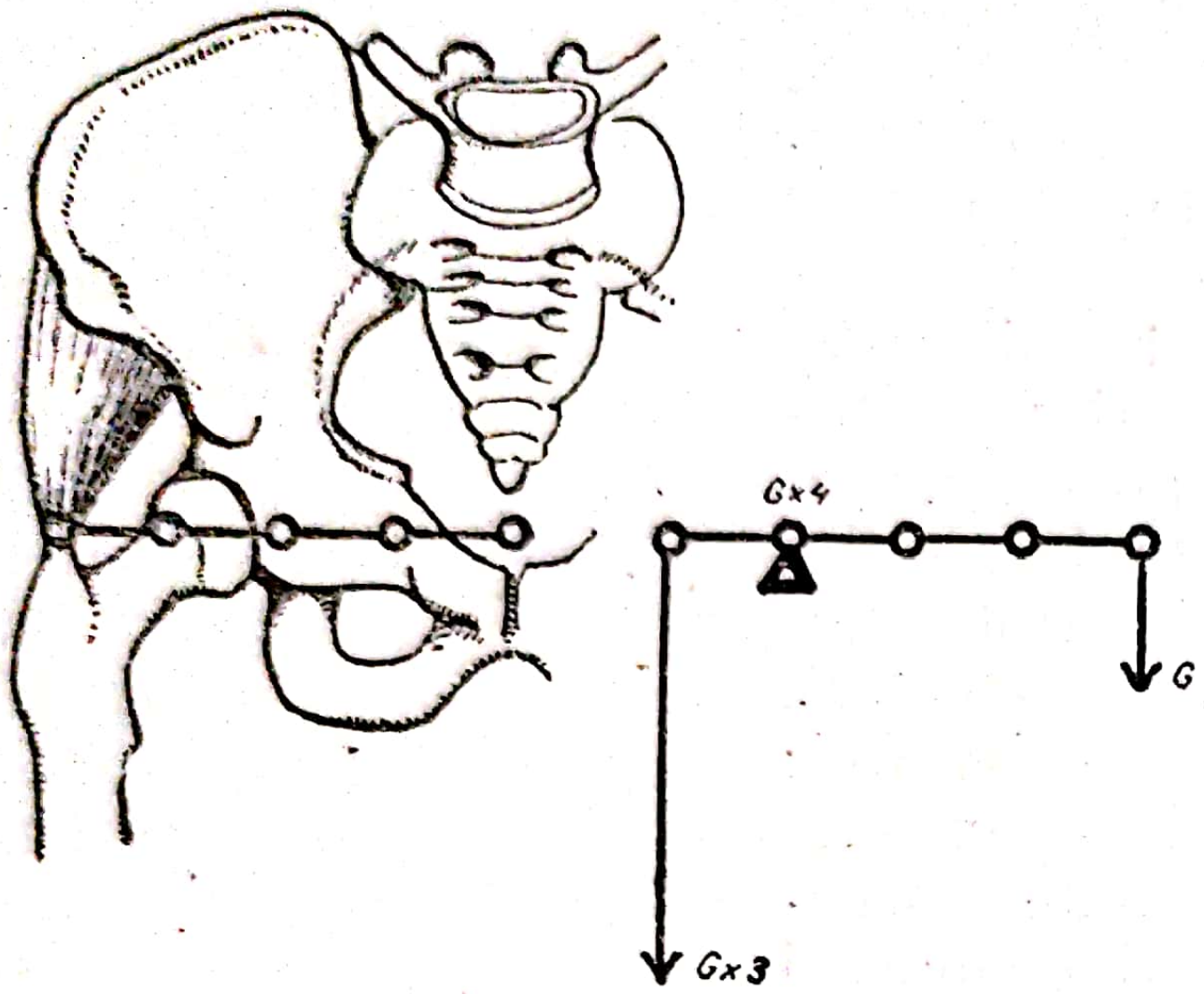

Fig. 117. — Asupra capului femoral se exercită, nu o forţă egală cu greutatea corpului, ci una de patru ori mai mare.

Realizarea practică a înlănţuirii reflexelor catenare se face prin semnalizările continue pe care le primeşte sistemul nervos central de la proprioceptorii din muşchi, tendoane şi articulaţii, de la organe interne, de la sensibilitatea tactilă (prin jocul de presiuni exercitat asupra ţesuturilor moi ale plantei), de la impresii vizuale (prin urmărirea deplasării în spaţiu), prin intervenţia canalelor semicirculare. Toate aceste semnalizări se adună în zona motorie corticală, care după A. G. Ivanov-Smolenski, are capacitatea de a percepe, a analiza şi sintetiza excitaţiile kinestezice venite din organele aparatului locomotor.

Aceasta este în fond baza procesului de coordonare prin care Sadcikov înţelege totalitatea proceselor ce permit sistemului nervos central să dirijeze continuu şi permanent mişcările.

Mersul, ca orice deprindere motorie, se bazează pe acţiuni biomecanice. În deplasare, corpul omenesc, considerat un mobil, este supus acţiunii următoarelor forţe, care acţionează asupra centrului de greutate: gravitaţia, care-l trage în jos, şi rezistenţa aerului, care i se opune din faţă. Aceste două elemente, după principiul paralelogramului forţelor, dau o rezultantă care trebuie învinsă de o forţă; pentru a fi posibilă deplasarea, forţa aceasta trebuie să depăşească cu puţin în valoare rezultanta amintită (fig. 118).

Toate forţele de opoziţie trebuie învinse de forţele interne ale corpului, reprezentate de grupele musculare care intră în acţiune prin intermediul sistemului de pîrghii osteo-articulare.

În mersul normal, drept înainte, individul se deplasează pe o linie imaginară de progresiune. Această linie este considerată ca fiind distanţa cea mai scurtă dintre două puncte prin care a trecut individul. Marginea internă a plantelor cade pe această linie, obţinîndu-se astfel cea mai mare economie de consum de energie musculară şi cea mai bună stabilitate. Ca în orice mişcare pe care o execută corpul omenesc, primul impuls porneşte din apropierea centrului de greutate. Trunchiul se apleacă înainte, pentru ca proiecţia acestui centru să treacă înaintea bazei de susţinere. Aproape concomitent, membrul inferior de sprijin se extinde, şi corpul este proiectat înainte și puțin în sus. Celălalt membru inferior, în momentul cînd devine pendulant, părăsește solul și este proiectat înaintea membrului de sprijin și fixat din nou pe sol. Lucrurile se repetă apoi cu membrele inversate (fig. 119).

Mersul omenesc este deci un joc constant, între cele două membre inferioare, în care acestea își asumă, alternativ, funcția de suport și de propulsor. El se compune dintr-o serie de perioade de sprijin unilateral, separate prin perioade de sprijin bilateral. Perioada de sprijin unilateral cuprinde cea mai mare parte din timpul unui pas, perioada de sprijin bilateral cuprinzînd o șesime din timpul total.

Perioada de sprijin dublu constă din sprijinul pe vîrf al membrului posterior și pe călcîi și apoi pe planta celui anterior. Este urmată de perioada de sprijin unilateral, în care un membru părăsește solul și devine pendulant, trece pe lîngă membrul de sprijin dirijat la verticală, realizînd astfel momentul verticalei, și devine anterior. Aceasta a impus împărțirea perioadei de sprijin unilateral într-o fază posterioară și o fază anterioară.

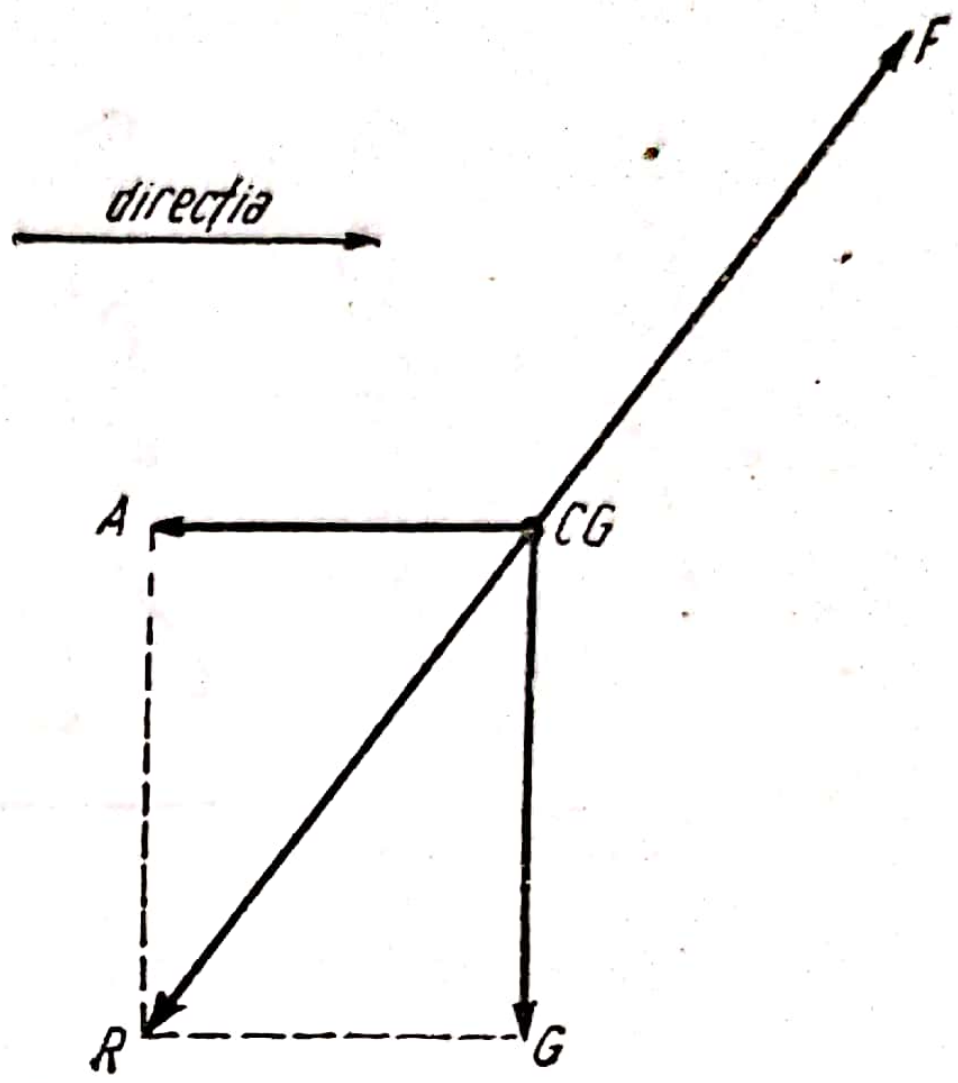

A— rezistența aerului; C G — centrul de greutate; G — forța gravitației; R — rezultanta paralelogramului forțelor; F — forța necesară învingerii rezultantei.

Fig. 118. — Forțele care acționează asupra centrului de greutate în timpul mersului.

În perioada de sprijin unilateral, membrul de sprijin este blocat, cu șoldul și genunchiul în hiperextensie, datorită mușchilor fesieri ischio-gambieri și cvadricepsului, care alcătuiesc un puternic manșon în jurul acestor articulații, în timp ce tricepsul sural și gambierul anterior stăpînesc mișcarea de rulare a plantei pe sol. Planta atinge solul întîi cu călcîiul, apoi cu marginea externă, pentru ca apoi întreaga greutate a corpului să se transmită prin bolta anterioară, dinafară înăuntru, spre capul primului metatarsian. Gambierul anterior are rolul de a susține greutatea piciorului, la care se adaugă și greutatea încălțămintei, ca să nu cadă brusc pe sol atunci cînd planta se aplică cu călcîiul. Peronierilor le revine rolul de a îndrepta piciorul în valgus după ce acesta a rulat pe marginea externă în ușor varus. Tricepsul sural, extensorul comun al degetelor, extensorul propriu al halucelui și chiar peronierii fac extensia piciorului, astfel încît la începutul perioadei următoare, de sprijin bilateral, doar halucele să mai păstreze contactul cu solul.

Dacă faza posterioară a perioadei de sprijin unilateral este o fază exclusiv de sprijin, în faza anterioară, care urmează momentului verticalei, în afară de sprijinul pe care-l dă membrul respectiv, el devine și membru propulsor, împingînd corpul înainte și în sus. Propulsia constă într-o extensie a șoldului și a genunchiului, și o extensie oarecare a piciorului. Cunoașterea acestui mecanism explică de ce, la bolnavii la care sprijinul se realizează prin blocarea pasivă a șoldului și a genunchiului în hiperextensie, propulsia este foarte greu de realizat, deoarece hiperextensia care ar fi putut executa aceste mișcări este utilizată numai pentru sprijin.

Extensia piciorului pe gambă se realizează, într-o primă fază, pe principiul unei pîrghii de gradul al II-lea (F.R.S.), S fiind la degete, rezistența

R la articulaţia tibio-tarsiană şi forţa F la nivelul inserţiei tendonului ahilian pe calcaneu (fig. 120 a).

Într-o fază următoare, corpul fiind ridicat pe vîrful piciorului, proiecţia centrului de greutate (R) se deplasează înaintea sprijinului (S) şi mişcarea continuă, pe principiul unei pîrghii de gradul I (R.S.F.) (fig. 120 *b*).

Concomitent cu toate aceste acţiuni pe care le suferă membrul inferior de sprijin, membrul inferior pendulant prezintă şi el o serie de importante acţiuni. Imediat înainte de a deveni pendulant, la sfîrşitul perioadei de sprijin dublu, se extinde din şold şi se flectează din genunchi, datorită acţiunii ischio-gambierilor. În chiar momentul în care halucele pierde contactul cu solul, flexia genunchiului, care atinge în acest moment aproximativ 60°, este frînată de contracţia cvadricepsului. În această poziţie, în mod normal, întregul membru poate pendula înainte, fără a atinge solul, printr-o uşoară flexie a coapsei pe bazin.

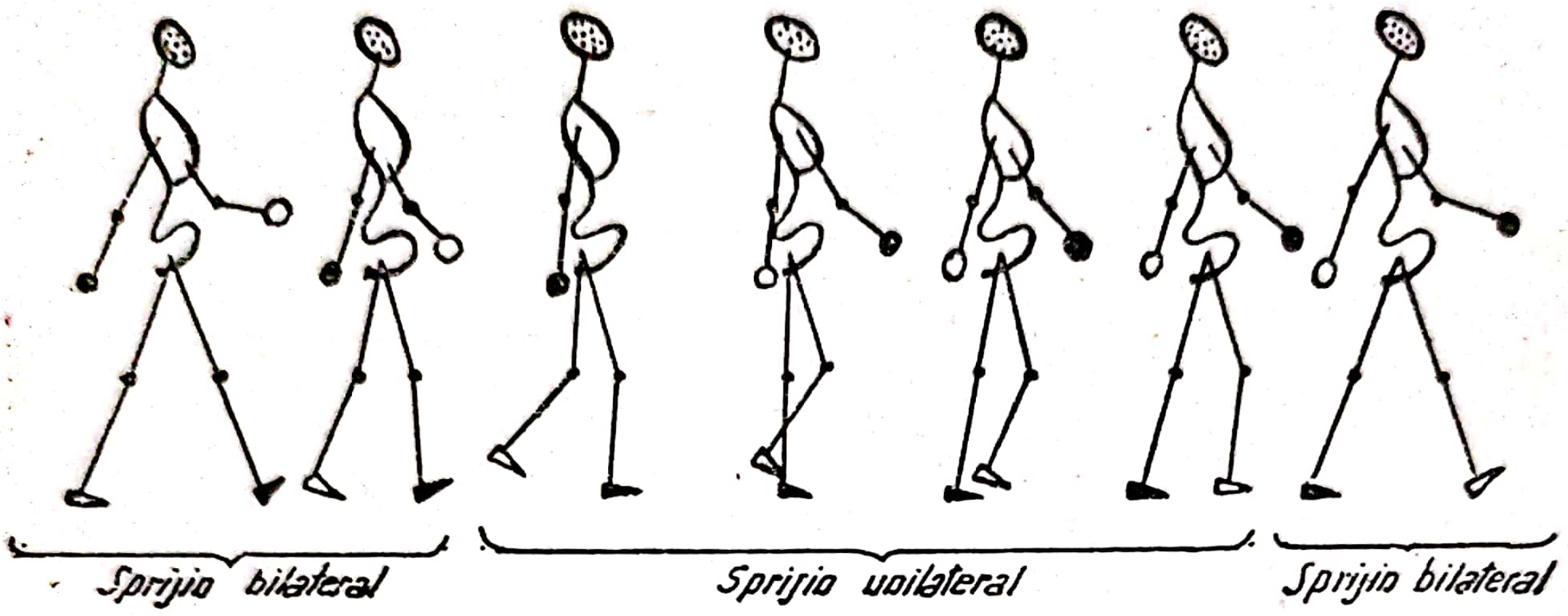

Fig. 119. — Fazele mersului normal.

După ce trece de momentul verticalei, gamba se extinde şi continuă să penduleze înainte, nu atît prin acţiunea musculară, cît prin inerţie. Muşchii ischio-gambieri intervin să blocheze această extensie atunci cînd gamba ajunge în poziţie optimă pentru a lua contact cu solul. În acest moment, călcîiul se sprijină pe sol şi se intră în perioada de sprijin bilateral, care se realizează cînd piciorul a rulat şi se sprijină numai prin antepicior. Treptat, în timp ce ambele picioare rulează, greutatea corpului se transmite de pe piciorul posterior pe cel anterior, şi în cele din urmă flexia halucelui se face tot după principiul pîrghiilor (fig. 121).

În această fază, membrul anterior se pregăteşte pentru blocajul necesar în perioada de sprijin unilateral, ce se produce după mecanismul pe care l-am descris, iar membrul posterior se pregăteşte pentru a deveni membru pendulant, extinzînd şoldul şi flectînd genunchiul.

Acţiunea marilor grupe musculare, în timpul mersului, este însă mult mai complexă decît a fost prezentată. Cum studiul acţiunilor musculare este de o mare importanţă pentru înţelegerea mecanismului mersului normal sau patologic, vom reveni deci asupra lui. În cele ce urmează se va descrie numai acţiunea pe care muşchii o au în mers, neglijîndu-se celelalte acţiuni ale lor.

Fesierul mare începe să se contracte imediat înainte de a se atinge solul cu călcîiul şi aceasta face ca flexia piciorului să se micşoreze treptat pînă în momentul în care genunchiul se găseşte în extensie maximă. El se contractă deci puternic pentru a extinde coapsa şi se relaxează cînd se intră în faza de sprijin dublu şi de pendulare.

Abductorii menţin bazinul la orizontală, în momentele în care sprijinul pe membrul opus este slab sau lipseşte. Ei intră în joc la sfîrşitul fazei pendulare, imediat înainte de a se atinge solul cu călcîiul, şi se contractă cu atît mai puternic cu cît membrul de sprijin se încarcă cu greutatea corpului, iar celălalt se descarcă. Cînd membrul pendulant a trecut înainte,

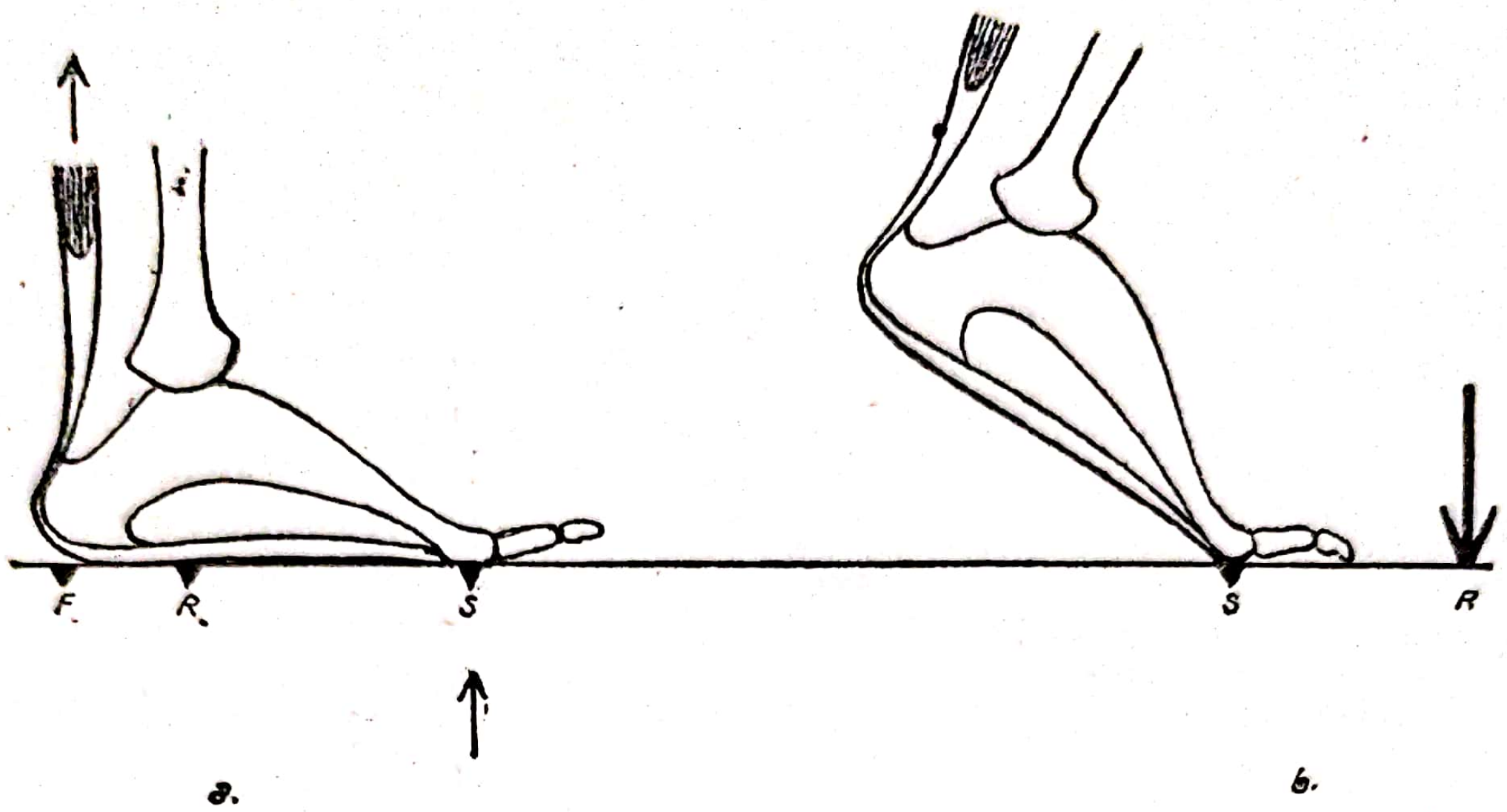

a — în prima fază, extensia piciorului se face pe principiul unei pîrghii de gradul al II-lea;
b — în cea de-a doua fază se face pe principiul unei pîrghii de gradul I.

Fig. 120

contracţia lor slăbeşte şi încetează complet o dată ce începe noua fază de sprijin bilateral.

Adductorii menţin membrul pendulant pe o linie mijlocie, nepermiţînd abducţia. Imediat înainte şi în timp ce membrul a devenit de sprijin, ei servesc să menţină corpul pe linia de progresiune.

Cvadricepsul previne flexia bruscă sau excesivă a genunchiului şi devine activ imediat înaintea şi în timpul fazei de sprijin. Înainte de a se atinge solul cu călcîiul, el menţine genunchiul în extensie, iar cînd călcîiul a atins solul şi genunchiul se flectează uşor, el se contractă puternic, activînd ca un reglator al acestei flexii şi nelăsînd genunchiul să se prăbuşească. La sfîrşitul fazei de sprijin, cînd axa transversală de funcţie a genunchiului trece înaintea axei transverse a articulaţiilor metatarso-falangiene şi genunchiul tinde să se prăbuşească brusc, sub influenţa gravitaţiei şi inerţiei coapsei, cvadricepsul este din nou activ, pentru a preveni flexia bruscă şi a crea o mişcare armonioasă.

Muşchii posteriori ai coapsei se contractă în ultima parte a fazei de pendulare, extinzînd genunchiul înainte de a se atinge solul cu călcîiul. Imediat după ce acest fenomen a avut loc, cvadricepsul ajută la stabilizarea genunchiului şi la întărirea acţiunii fesierului mare, de extensie a şoldului. Cînd mersul este rapid şi cu paşi mari, ei iau de asemenea parte la flexia genunchiului, în timpul ultimei părţi a fazei de sprijin şi al primei părţi a fazei de pendulare.

Tricepsul sural stabilizează piciorul pentru a nu se flecta dorsal în timpul perioadei de sprijin. El intră în acţiune cînd planta s-a aşezat pe sol. Cînd planta începe să ruleze înainte, acţiunea devine mai puternică şi atinge maximul cînd călcîiul este ridicat de pe sol. Cînd greutatea corpului s-a deplasat înainte şi flexia genunchiului s-a efectuat, puterea de contracţie descreşte, pentru a dispărea complet cînd piciorul a părăsit solul.

Grupul tibial anterior (gambierul anterior, extensorul propriu și extensorul comun) este activ, dar cu intensități mărite, în tot timpul mersului. Cînd călcîiul atinge solul, acest grup muscular este puternic contractat, și această contracție atinge maximul cînd planta tinde să se așeze pe sol, prevenind o mișcare bruscă. În restul fazei de sprijin are acțiunea de a stabiliza glezna. Cînd piciorul părăsește solul, mușchii amintiți sînt în ușoară contracție, pentru a permite piciorului pendulant să treacă peste sol. În partea finală a pendulării, contracția se mărește din nou, pentru ca piciorul pendulant să se mențină la unghiul necesar, sub care călcîiul va ataca solul.

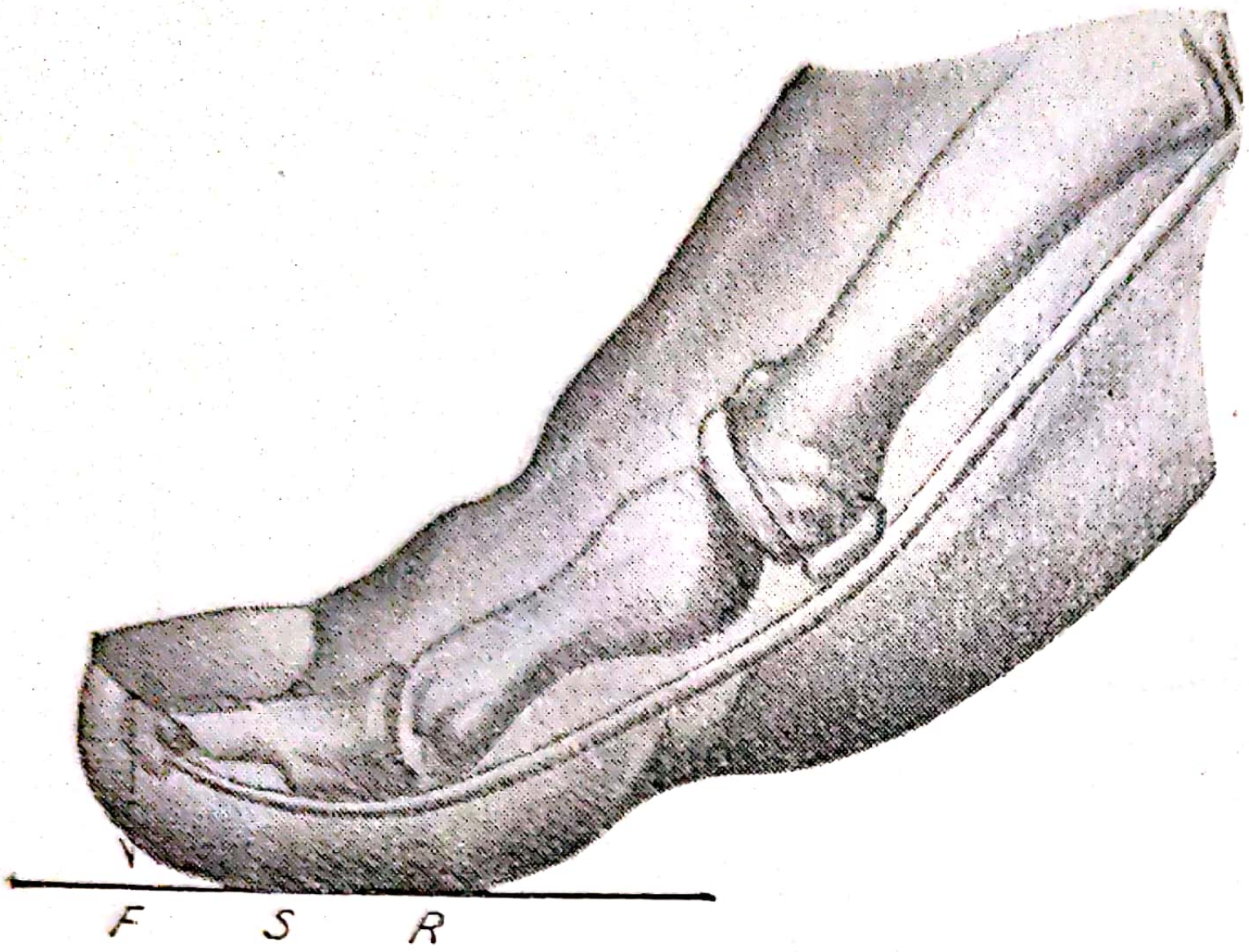

Fig. 121. — Halucele se flectează pe picior tot pe principiul pîrghiilor.

Mușchii peronieri sînt stabilizatorii laterali ai piciorului și ai gleznei. Ei sînt activi în faza de sprijin, activitatea lor fiind maximă imediat ce călcîiul este ridicat de pe sol. Ei duc piciorul în valgus, mutînd greutatea corpului pe capul celui de-al doilea și al primului metatarsian. Scurtul peronier intră primul în acțiune, și apoi lungul peronier, forțînd împreună piciorul în valg, acțiune la care se împotrivesc cei doi gambieri.

Interpretarea datelor pe care ni le furnizează kinemograma este de un mare interes pentru studiul mersului normal și patologic (fig. 122).

Traiectoria șoldului prezintă două oscilații verticale, una faza de sprijin și una în faza de pendulare. Curba este joasă cînd călcîiul atinge solul, se urcă treptat în timp ce corpul rotează pe genunchi și apoi pe gleznă, pentru a atinge maximul în punctul în care centrul de greutate cade vertical pe șold, genunchi și gleznă. De la acest punct, curba scade treptat. Arcul de cerc cu centrul la nivelul articulației gleznei este datorit faptului că șoldul se menține în extensie, genunchiul la fel, și glezna este fixată de tendonul ahilian, astfel că centrul de rotație se schimbă înainte de la gleznă spre articulațiile metatarso-falangiene. Această schimbare a centrului de rotație are și scopul de a lungi extremitatea, și se menține pînă cînd călcîiul membrului opus atinge solul, începîndu-se astfel faza de sprijin bilateral. Cînd începe faza de pendulare, curba șoldului se ridică din nou treptat, corpul fiind ridicat de membrul opus.

Curba pe care o descrie genunchiul are următorul aspect: cînd călcîiul atinge solul, genunchiul este în extensie. Curba coboară ușor din momentul în care gamba se flectează. Tibia, începînd să se roteze extern, provoacă o urcare a curbei. Cînd piciorul se așterne pe sol, tibia continuă să se roteze, astfel că traiectoria continuă să urce lent, genunchiul fiind acum în extensie la 150° față de perpendiculară. De la acest punct, traiectoria începe să coboare, dar coborîrea este mai neregulată decît urcarea, deoarece centrul de rotație s-a mutat pe articulațiile metatarso-falangiene, glezna fiind fixată de tendonul achilian, ceea ce duce și la alungirea relativă a membrului.

Cînd piciorul părăseşte solul pentru a intra în faza de pendulare, începe flexia coapsei şi curba urcă repede, pentru a atinge maximul său cînd coapsa este în flexie maximă şi genunchiul în flexie de 40°. Curba cade apoi brusc cînd genunchiul este întins; călcîiul atinge solul şi începe faza de sprijin bilateral. Această cădere este rezultatul trecerii întregii greutăţi corporale asupra membrului inferior.

Curba articulaţiei gleznei este puţin complicată. Are o traiectorie descendentă pînă cînd călcîiul atinge solul şi piciorul se aşterne pe sol, şi rămîne la acest nivel, deoarece extremitatea rotează deasupra gleznei şi centrul de rotaţie se mută înainte pe articulaţiile metatarso-falangiene. Cînd această deplasare s-a realizat şi piciorul părăseşte solul, curba se ridică rapid, pentru a se coborî apoi, după ce genunchiul a atins maximul de flexie şi coapsa a început să se întindă. De la acest punct, curba merge în jos pe măsură ce genunchiul se extinde, coboară lin pînă cînd este atinsă extensia maximă, apoi coboară brusc cînd călcîiul atinge solul.

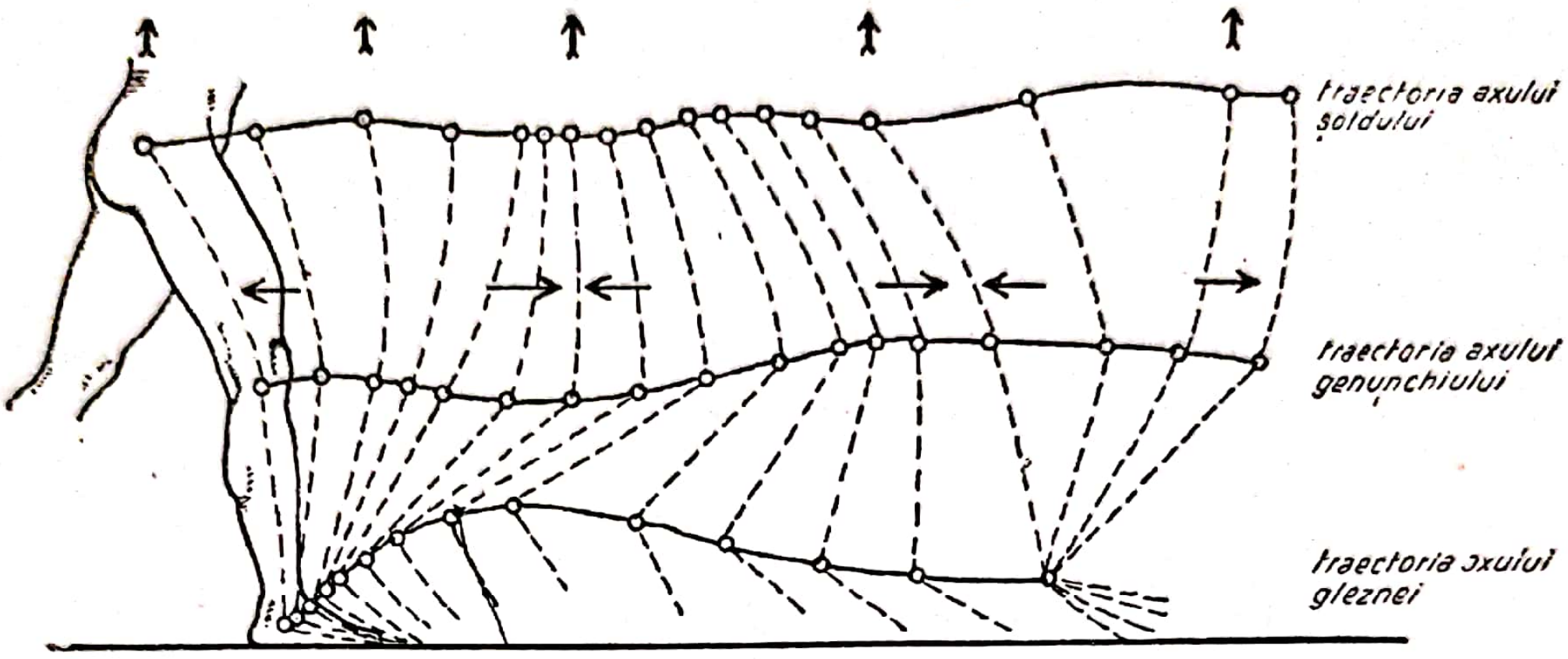
traectoria axului şoldului
traectoria axului genunchiului
traectoria axului gleznei

Fig. 122. — Kinemograma mersului normal.

Trunchiul şi membrele superioare participă şi ele în mers.

Umerii şi membrele superioare sînt proiectate înainte şi înapoi, prin torsiuni ale coloanei în acelaşi ritm cu deplasările membrelor inferioare, dar în sens opus acestora, corpul echilibrîndu-se astfel în jurul centrului de greutate. Mişcările de proiecţie ale membrelor superioare înainte ajută de asemenea, prin inerţia pe care o dau deplasării centrului de greutate înainte.

Cum remarcă Leonardo da Vinci: „Mersul omului are caracteristica generală a patrupedelor, care mişcă membrele în cruce. Cînd merge, omul îşi mişcă cele patru membre ca şi calul, în cruce; păşeşte întîi cu dreptul şi întinde în acelaşi timp înainte mîna stîngă, sau invers" (Fragmente alese, Ed. de stat, 1952, pag. 45—46).

Mişcările sincrone ale trunchiului şi ale extremităţilor superioare ajută balansarea şi ritmul de înaintare, prin menţinerea corpului într-o poziţie în care centrul de greutate poate fi folosit cît mai bine.

În timpul mersului, corpul execută o serie de oscilaţii în sens vertical, transversal şi antero-posterior.

Oscilaţiile verticale, în medie de 3—4 cm, au maximele în momentul verticalei şi minimele în perioadele de sprijin bilateral; deci, în timp ce membrul pendulant execută faza posterioară, corpul se ridică, iar în timp ce execută pasul anterior, scoboară.

[illegible]

În poziția de sprijin [illegible] poziție verticală; [illegible] poziția de sprijin [illegible] poziție verticală [illegible] poziția de sprijin [illegible]

Oscilațiile transversale, maxime în momentul verticalei, redau înclinările alternative ale trunchiului de partea membrului de sprijin, pentru a apropia de poligonul de susținere proiecția centrului de greutate. Oscilațiile antero-posterioare se execută pe direcția deplasării.

În perioada de sprijin bilateral, corpul are o poziție verticală; în faza posterioară a perioadei de sprijin unilateral, el se înclină înapoi, în momentul verticalei are din nou o poziție verticală și în faza anterioară a perioadei de sprijin unilateral se înclină înainte.

SEMEIOLOGIA ORTOPEDICĂ

În acest capitol vom trece în revistă mijloacele de cercetare în ortopedie, lăsînd la o parte pe acelea care sînt cu totul specifice anumitor specialităţi cu care ortopedia are legături.

EXAMENUL CLINIC AL BOLNAVULUI

Examenul clinic al bolnavului trebuie să fie amănunţit, iar „foaia de observaţie“ bine redactată, pentru a servi ca document comparativ faţă de constatările anterioare sau de cele ce vor urma.

Poate că în nici o altă specialitate nu se cere o consemnare a observaţiilor făcute în diverse etape ale evoluţiei bolii ca în ortopedie. Corectarea unei diformităţi, care se face în etape, într-un interval de timp mai lung, nu poate fi supravegheată sau apreciată decît cercetînd şi comparînd datele scrise şi diverse documente (grafice, mulaje, radiografii, filme cinematografice, fotografii).

O bună observaţie clinică scrisă serveşte prin urmare, nu numai ca îndrumător preţios în stabilirea diagnosticului, dar şi ca reper al etapei de la care s-a pornit; în felul acesta se pot aprecia just valoarea tratamentului aplicat şi gradul de îmbunătăţire obţinut.

Iată elementele care trebuie să figureze într-o foaie de observaţie.

ANAMNEZA

Vîrsta. Poate să ne dea indicaţii asupra naturii unei diformităţi. Aparatul locomotor, spre exemplu, are anumite caracteristici la vîrste diferite, fapt care favorizează producerea unor diformităţi numai într-o epocă restrînsă a vieţii. Astfel, ţesutul osos conţine mai multe elemente elastice şi mai puţine săruri minerale în prima perioadă a vieţii, dar se îmbogăţeşte cu acestea din urmă progresiv, pentru a deveni foarte rezistent la adolescenţi şi mai ales la adulţi. Cu cît se înaintează în vîrstă, spre bătrîneţe, scheletul suferă un proces fiziologic de resorbţie, de osteoporoză senilă, ceea ce explică apariţia frecventă, după traumatisme minime, a fracturilor şi posibilităţile restrînse de consolidare.

Punctele de osificare secundare apar, cu excepţia unuia singur (al extremităţii inferioare a femurului), după naştere, pînă la 20—22 de ani. La această vîrstă apar ultimele puncte, şi anume acela al extremităţii interne a claviculei şi acela al unghiului pubial al coxalului. În tot timpul evoluţiei, pînă la sudura lor, se pot produce o serie întreagă de tulburări în osificare; în urma unor traumatisme pot surveni decolări urmate de tulburări în creşterea osului sau deformaţii ale acestuia.

Copiii se nasc cu diverse malformaţii congenitale (malformaţii ectromelice, amelii, lipsa unor oase sau degete, polidactilie, hipertrofii scheletale, tulburări în segmentarea, în numărul şi în diferenţierea elementelor vertebrale etc.).

Diformităţi congenitale ca: boala preluxantă, a şoldului, picioarele şi mîinile strîmbe, diformităţile consecutive encefalopatiilor intra partum sau congestiilor şi hemoragiilor cerebrale produse la naştere, care produc hemi-, tetra- sau paraplegii spastice, paraliziile obstetricale, torticolisul, trebuie depistate precoce şi tratate în consecinţă.

Luxaţiile sînt rare la copii, care au elemente bune de susţinere a articulaţiilor. La ei se întîlnesc frecvent fracturi-decolări, diformităţi după rahitism sau după boli infecţioase (urmări ale virozei mio-mielitice paralizante, ale artritelor după boli contagioase) sau diferite manifestări osteo-articulare ale sifilisului congenital, pseudoparalizia de tip Parrot, în primele şase luni de la naştere (osteo-condrita lui Wegner, periostita osificantă, artritele bilaterale de genunchi etc.). Se ştie că în primele trei luni de la naştere un copil nu poate avea o osteo-artrită de natură tuberculoasă, ci una infecţioasă. În ultimul timp am observat, la copiii care se prezentau cu deformare în genu valg foarte accentuat, distrugeri ale unui singur condil femoral în urma artritelor infecţioase tratate cu antibiotice intraarticular.

În jurul pubertăţii, cînd puterea de rezistenţă a organismului este mai diminuată, se constată diformităţile datorite tuberculozei, osteomielitei şi unor tumori osoase. În această epocă sînt frecvente de asemenea tulburările în zonele de creştere: apofizita vertebrală, boala osteogenetică, scolioza, cifoza etc.

La adolescenţi sînt mai frecvente diformităţile rezultate în urma traumatismelor rău tratate, leziunile produse în urma accidentelor de sport (rupturi de menisc, luxaţii acromio-claviculare, luxaţiile recidivante de umăr, hernii musculare etc.).

La adulţi se întîlnesc în special diformităţi în urma fracturilor şi luxaţiilor greşit tratate. La această vîrstă apar mai frecvent leziuni osteo-articulare de natură infecţioasă şi leziuni în urma reumatismului cronic infecţios sau degenerativ.

Bătrînii fac cu uşurinţă mai ales fracturi de col femoral, care, netratate, se însoţesc adesea de pseudartroze. Ei fac mai rar luxaţii, deoarece segmentele osoase osteoporotice se rup înainte de a se luxa. Infecţiile osteo-articulare capătă la această vîrstă un caracter foarte grav.

Sexul are de asemenea importanţă. Sînt boli care au predilecţie pentru un sex, cum este spre exemplu luxaţia congenitală coxo-femorală, care se întîlneşte mai frecvent la fetiţe. În epoca pubertăţii, probabil în legătură cu tulburările endocrine caracteristice acestei vîrste, încep să apară la fete o serie de diformităţi, datorite în special unei relaxări exagerate a aparatelor de susţinere capsulo-ligamentare (scolioza aşa-zisă esenţială, picioare plate etc.).

La menopauză, de asemenea apar o serie de boli osteo-articulare, în genere cu caracter degenerativ, osteofitic sau decalcificant (artroze, spondiloze, osteomalacia, periartroza scapulo-humerală stîngă, asupra căreia insistăm noi).

Condițiile de viață. Apariția unei boli și evoluția ei sînt și în legătură cu condițiile mediului extern în care trăiește bolnavul.

Felul de hrană, îmbrăcămintea și încălțămintea, igiena locuinței sau cea personală, comportamentul și starea sănătății persoanelor din mediul înconjurător, pot influența evoluția unei boli. Acestea toate trebuie consemnate într-o bună foaie de observație.

Profesia. Toate datele care privesc condițiile de muncă trebuie cercetate amănunțit; de ele depinde în mare măsură apariția unei boli cu caracter ortopedic și a unui număr important de diformații în urma unor boli profesionale.

Munca exercitată în mediu toxic poate duce la diverse radiculonevrite, la paralizii sau la anumite osteite. Sînt astfel cunoscute polinevritele sau paralizia saturnină a extensorilor mîinii la tipografi, paraliziile parțiale hidrargirice, necroza osoasă fosforică, radionecroza osoasă a radiologilor (care se observă foarte rar), decalcificările celor care lucrează în minele de uraniu și se abat de la mijloacele de protecție instituite etc.

Diferitele atitudini vicioase, impuse de condițiile de muncă, pot duce de asemenea la o serie de diformități: scolioza unor școlari, scolioza strungarilor în fier, boala lui Madelung (radius curvus) a spălătoreselor etc.

Traumatismele specifice anumitor profesii au și ele un rol important în etio-patogenia diformităților. Astfel se pot întîlni: boala săpătorilor (fracturarea apofizelor spinoase), teno-sinovitele și chiar artroza gîtului mîinii la pianiști și la lucrători cu perforatoarele pneumatice, boala lui Pellegrini Stieda, a călăreților, leziunile de menisc ale minerilor, ale balerinelor, ale fotbaliștilor și ale rugbiștilor, ala casnicelor cu artroza genunchiului, epicondilita humerală a jucătorilor de tenis sau a scriitorilor (crampa scriitorilor), fractura oaselor antebrațului în dos de furculiță la șoferi prin întoarcerea manivelei, teno-sinovitele crepitante ale extensorilor mîinii întîlnite la tîmplarii care lucrează cu rindeaua și la călcătorese etc.

Antecedentele. Cercetarea antecedentelor poate furniza date foarte prețioase pentru stabilirea diagnosticului. Diformitățile au, de cele mai multe ori, legături importante cu bolile din trecutul bolnavului sau al ascedenților săi.

Antecedentele ereditare și colaterale trebuie să fie obiectul unor cercetări amănunțite; de multe ori este foarte folositoare o examinare directă a antecesorilor, a fraților, surorilor etc. De pildă:

Într-un caz diagnosticat greșit „coxalgie“ am bănuit existența unei displazii periostale cu fractură consolidată vicios, observînd semnul scleroticelor albastre (ochi de păpușă) la tatăl copilului bolnav. Din cercetarea făcută am aflat că părintele copilului avusese deseori fracturi după accidente neînsemnate; de altfel, diagnosticul afecțiunii copilului a fost confirmat apoi radiologic (fractură recentă, fără deplasare, și alta consolidată cu calus vicios și cu dezaxare).

O serie de boli cu caracter ortopedic s-au dovedit a fi ereditare, congenitale sau familiale.

În tuberculoză, transmiterea directă de la mamă la copil poate fi considerată ca practic neglijabilă, fiindcă se pare că nu există decît cazuri excepționale de infecții *intra partum*, paucibacilare, sau sub formă virotică (dacă există). Se transmite însă copilului o rezistență scăzută la tuberculoză.

În sifilis, transmiterea la copil *intra partum* se face în mod sigur pe cale directă.

Printre bolile neuro-musculare considerate ca fiind congenitale și care pot fi tratate ortopedic cităm: sindromul lui Little, paralizia spinală spastică etc. Sînt apoi afecțiuni care îmbracă un aspect ereditar sau familial, cum este paralizia de tip Charcot-Marie.

Printre tulburările endocrine care au acţiune asupra osteogenezei amintim în special acele disfuncţii ale hipofizei şi corpului tiroid care produc nanismul, acondroplazia, acromegalia, precum şi alte foarte multe anomalii osoase. Un mare număr de anomalii morfologice s-au dovedit de asemenea a avea caractere, fie ereditare, fie familiale; caracterele ereditare apar la mai multe generaţii, cum se întîmplă cu anchilozele interfalangiene, cu brahidactilia, ectrodactilia, hiperfalangia, sindactilia, picioarele strîmbe congenitale etc. În grupul anomaliilor cu caracter mai larg familial mai pot fi încadrate *genu varum* şi *genu valgum*, piciorul plat, gigantismul parţial al unui membru etc. Unele din aceste diformităţi sînt în funcţie de condiţii specifice de trai sau de muncă, sau de aceleaşi influenţe exterioare la membrii unei familii.

Antecedentele personale au o deosebită importanţă. O cercetare amănunţită a suferinţelor avute de bolnav poate explica natura bolii actuale.

Trebuie insistat asupra *traumatismelor* suferite în repetate rînduri de aceeaşi regiune, cînd afecţiunea pentru care se prezintă bolnavul poate fi produsă pe cale mecanică. Traumatismul asupra căruia insistă bolnavul ori familia nu trebuie înlăturat ca factor productiv al afecţiunii actuale decît după o cercetare foarte amănunţită.

În unele afecţiuni ortopedice, *microtraumatismele* joacă un rol foarte important, de aceea trebuie descoperite în cursul anamnezei, fiindcă sînt de multe ori cauza unor artroze.

Afecţiunea pe care o prezintă bolnavul poate fi datorită unor *infecţii* inaparente sau cărora li s-a dat puţină importanţă; de aceea trebuie insistat asupra existenţei otitelor, amigdalitelor, bronhopneumoniei, furunculozei etc. Unele afecţiuni ortopedice, de pildă osteomielita, pot prezenta la început o simptomatologie neînsemnată, pentru ca la un moment dat, după ani de zile, să se evidenţieze prin fenomene clinice grave.

Tusea convulsivă, rujeola, scarlatina, tifosul exantematic produc o scădere a mijloacelor de rezistenţă ale organismului, favorizînd apariţia tuberculozei. De la o adenopatie traheobronşică fără manifestări clinice se poate produce, pe cale sanguină mai ales, însămînţarea cu bacili Koch a unor articulaţii, a corpurilor vertebrale etc.

În timpul convalescenţei sau după o boală infecto-contagioasă pot apărea manifestările unor afecţiuni osteo-articulare datorite acestora. Deşi pot îmbrăca un aspect clinic variat, existenţa unei boli infecto-contagioase ne îndreaptă atenţia către diagnosticul just; de pildă, spondilita tifică poate fi confundată cu un morb Pott, osteitele tifice însoţite de abcese cu cele de natură tuberculoasă sau osteomielitice etc.

Dintre afecţiunile cronice, de o deosebită importanţă este depistarea în antecedente a manifestărilor unei *tuberculoze* sau a *sifilisului*. Tuberculoza trebuie descoperită în antecedentele bolnavului sub cele mai discrete forme ale ei: adenopatii, otite, fistule perianale, conjunctivite şi keratite, pleurezii sero-fibrinoase etc.

Existenţa sifilisului congenital, cît şi a celui cîştigat, trebuie totdeauna avută în vedere. Toate mijloacele clinice, de laborator, precum şi tratamentul de probă, trebuie aplicate pentru lămurirea acestui diagnostic.

Diagnosticul multor diformităţi este uşurat dacă se cunosc în antecedentele bolnavului manifestările unui *reumatism acut* de tip Sokolski-Bouillaud sau ale unui reumatism cronic. Cercetarea amănunţită a amigdalelor, descoperirea unei sinuzite fără manifestări clinice deosebite, a granuloamelor și a pioreei alveolare pot explica etiologia unor afecțiuni articulare cu caracter deformant.

Rahitismul în faza lui floridă sau tardivă produce diformități osoase destul de mari. O cercetare stăruitoare poate descoperi în prima copilărie existența tulburărilor caracteristice; de aceea, este o datorie esențială ca înainte de examinarea unui copil să se precizeze în cursul interogatoriului părinților la ce vîrstă a început să meargă, epoca la care au apărut dinții și existența unor eventuale tulburări gastro-intestinale de care a suferit.

De multe ori, blenoragia, chiar cînd se manifestă numai sub forma unei ușoare salpingo-ovarite, a unei metrite la femeie sau a unei „picături matinale", a unei prostatite la bărbat, poate fi cauza unor artrite cu evoluție mai acută. De aceea, cînd anumite semne pledează în acest sens la un fost bolnav de blenoragie care se crede vindecat, trebuie făcut examenul ginecologic, examenul prostatei sau al secreției matinale.

Funcția glandelor cu secreție internă trebuie neapărat cercetată, fiindcă descoperirea unei discrinii ușurează de multe ori diagnosticul unor afecțiuni ortopedice și indicația terapeutică.

EVOLUȚIA BOLII

În foaia de observație trebuie consemnată evoluția bolii pînă în momentul examinării.

Relațiile asupra debutului bolii pot ușura deseori diagnosticul; de aceea, în această direcție trebuie insistat în cursul anamnezei. Informațiile căpătate de la bolnavi sau de la părinții bolnavilor trebuie acceptate cu mult discernămînt.

Cînd afecțiunea ar putea fi produsă de un traumatism, trebuie insistat asupra condițiilor în care s-a produs acesta, asupra intensității sale și mai ales asupra intervalului de timp dintre momentul traumatismului și începutul bolii.

Dacă blocajul articulației genunchiului a survenit după extensie și rotație bruscă, consecutive unei flexii exagerate a genunchiului, diagnosticul de ruptură de menisc este mult ușurat.

Poziția în care s-a aflat mîna în cădere poate da indicații asupra tipului de fractură care s-a putut produce la nivelul extremității inferioare a radiusului.

Intensitatea traumatismului are și ea importanță. Un traumatism neînsemnat nu poate produce fracturi sau luxații, decît în condiții speciale de fragilitate osoasă sau de laxitate articulară.

De asemenea, traumatismul, prin tulburările vaso-motorii pe care le provoacă, poate evidenția sau agrava o leziune tuberculoasă preexistentă care nu se manifestase clinic.

Pentru a stabili dacă boala sau diformitatea este ori nu congenitală, trebuie făcută o cercetare stăruitoare, fiindcă de multe ori apariția simptomelor evidente poate fi întîrziată. Sînt părinți care afirmă cu toată convingerea că afecțiunea copilului lor a apărut de curînd, și anume cu ocazia unui traumatism; pînă atunci o priveau ca pe o particularitate sau ca pe o deprindere rea (ridicarea unui umăr în scolioză, mersul legănat în luxația congenitală a șoldului).

Am avut prilejul să vedem copii cu luxații congenitale bilaterale ale șoldurilor ai căror părinți nu observaseră mersul legănat ca de rață, cí numai lordoza concomitentă, şi pe aceasta numai în urma unui traumatism neînsemnat, produs recent.

De multe ori, simptomele unei afecţiuni congenitale nu sînt constatate de la naşterea copilului, ci mai tîrziu, cu prilejul începerii unei funcţii (de pildă, simptomele unei luxaţii congenitale de şold nu devin evidente decît după ce copilul a început să meargă).

În cursul interogatoriului trebuie insistat îndeosebi aspura unor simptome cărora bolnavul sau părinţii bolnavului nu le-au dat importanţa necesară. De pildă, de multe ori părinţii unor copii bolnavi se lasă impresionaţi de durerea pe care o acuză aceştia, neobservînd eventualele diformităţi decît atunci cînd sînt cu totul evidente.

Este necesar în unele afecţiuni ortopedice (de pildă, în tuberculoza osteo-articulară) să se stabilească data cînd au apărut unele simptome prodromale (inapetenţă, subfebrilitate, oboseală în aparenţă nejustificată, transpiraţii nocturne). Toate aceste date pot uşura diagnosticul şi precizarea debutului clinic.

Debutul clinic brusc, febril, este caracteristic unei osteomielite acute, unei artrite infecţioase sau gonococice etc.; debutul insidios, alături de celelalte simptome, pledează pentru o leziune de natură tuberculoasă, iar debutul nedureros, pentru o leziune sifilitică.

Bineînţeles că pentru o apreciere corectă a evoluţiei unei afecţiuni trebuie studiate şi urmărite toate simptomele: durere, impotenţă funcţională, febră, aspectul local. Numai astfel vom avea imaginea dinamică a evoluţiei afecţiunii pe care o cercetăm.

EXAMENUL SOMATIC GENERAL

Cercetarea bolnavului trebuie să fie amănunţită, examinarea trebuind să fie făcută după ce acesta a fost dezbrăcat complet. Această măsură nu este totdeauna uşor de adus la îndeplinire, fiindcă la mulţi bolnavi sentimentul de pudoare, pe care trebuie să-l cruţăm, este foarte accentuat. Se înseamnă apoi orice abatere de la forma sau atitudinile normale. Pentru ca cercetarea să se facă în condiţii optime, bolnavul trebuie să fie aşezat în faţa examinatorului care se găseşte cu spatele la sursa de lumină. În special la copii nu se va începe niciodată cercetarea regiunii bolnave asupra căreia s-a atras atenţia; este indicat chiar ca aceasta să fie la început cu bună ştiinţă nesocotită, pentru a se căpăta toate datele celelalte, pentru a căpăta încrederea bolnavului şi a nu-i provoca din primul moment durere.

Indiferent de afecţiunea sau diformaţia pentru care se prezintă bolnavul, examenul clinic general trebuie să cuprindă cercetarea tuturor organelor: tegumentele (culoarea, elasticitatea, hipertricoza) vor fi cercetate cu stăruinţă, fiindcă pot furniza uneori indicaţii preţioase. Astfel, în elefantiazisul congenital, tegumentele sînt îngroşate, infiltrate, foarte puţin elastice şi nu sînt mobilizabile pe planurile profunde; în edemul cronic familial al lui Meige, ele prezintă îngroşări întinse. În sindromul Echlers Danlos se întîlnesc laxitatea tegumentară şi tumori moluscoide, care se adaugă hiperlaxităţii articulare generalizate. În aşa-zisa boală amniotică, tegumentele prezintă de asemenea o serie întreagă de stigmate. Petele, nevii plani sau hipertrofici, tumoretele sesile sau pediculate, trebuie bine căutate şi descrise, ca şi toate tulburările termice pe care la constatăm la nivelul lor.

Se va cerceta apoi țesutul celular subcutanat. Grosimea stratului lui se determină de obicei prin strîngerea între police și index a plicii care se formează paraombilical. Se va consemna prezența eventualelor lipoame, a nodulilor pe traiectul nervilor etc.

Se vor examina forma capului, prezența tardivă sau închiderea precoce a fontanelelor la copii, existența exostozelor etc. De asemenea se va observa felul de inserție a părului spre frunte, la ceafă.

Se va face examenul sprîncenelor (oprirea spre jumătatea externă ne face să ne gîndim la o hipotiroidie) și al ochilor (culoarea scleroticelor, nistagmus, reacția pupilară, uneori fundul de ochi). Se vor cerceta dentiția și starea amigdalelor. Examenul gurii și al faringelui se face la copii către sfîrșitul examenului clinic.

Se vor palpa toate regiunile unde ganglionii sînt ușor de cercetat, pentru a constata existența și mărimea lor. În sifilis se întîlnește o micropoliadenie generalizată. În adenopatia latero-cervicală tuberculoasă, ganglionii sînt neregulați, uneori aderenți la țesuturile învecinate, de consistență moale și chiar fistulizați. În tuberculoza osteo-articulară există totdeauna o adenopatie regională care trebuie evidențiată.

La copii se vor aprecia semnele lăsate de rahitism (fontanele, forma craniului, forma bolții palatine, mătăniile rahitice, îngroșările din zonele bulbare ale oaselor, forma și dispoziția dinților etc.).

Se vor cerceta funcțiile unor glande cu secreție internă, iar altele vor fi examinate și direct (tiroida, paratiroida, testiculul, ovarele etc.).

În prognosticul unor afecțiuni la care sînt necesare tratamente ortopedico-chirurgicale, sînt de mare importanță relațiile asupra temperamentului, voinței și inteligenței bolnavului. Spre exemplu, la un copil cu boala lui Little, de tip superior, cu greu se vor putea obține succese în urma tratamentului ortopedico-chirurgical, iar rezultatele unei artroplastii vor fi mai rele la indivizii lipsiți de voință.

Pentru a pune un diagnostic precis se vor cerceta *semnele subiective*, dar mai ales cele *obiective*, care furnizează totdeauna date prețioase.

Semnele subiective. Unul din cele mai importante semne este desigur *durerea*, de care trebuie ținut seama ca de o indicație prețioasă. Nu trebuie uitat că intensitatea ei este în funcție de temperamentul bolnavului, de împrejurări, de vîrstă și de sex. Se îndreaptă atenția examinatorului asupra regiunii bolnave, dar de multe ori poate fi iradiată, manifestîndu-se într-un teritoriu depărtat de acela unde există leziunea, putînd prilejui greșeli însemnate de diagnostic. Exemple tipice le constituie durerea iradiată la genunchi în cazurile de coxalgie sau durerile în centură la bolnavii de morbul Pott. În unele cazuri, dimpotrivă, durerea lipsește, deși leziunea locală are o evoluție gravă (artritele tabetice, siringomielice).

Sensibilitatea tactilă dureroasă și termică se examinează după tehnicile cunoscute.

Semnele obiective. În vederea stabilirii unui diagnostic corect se vor folosi toate datele pe care le pot furniza inspecția, palpația, percuția, auscultația, constatarea sensibilității sub diferitele ei forme, măsurătoarea, explorările instrumentale etc. Asupra unora din aceste mijloace de investigație, care fac parte din arsenalul comun al tuturor disciplinelor medicale, nu vom insista, dar vom remarca că în ortopedie nu trebuie neglijată folosirea nici uneia din ele. Ne vom opri însă asupra metodelor care sînt oarecum de neînlăturat în explorările clinice ale ortopediei.

Măsurătoarea. Măsurătorile unui segment sînt necesare pentru aprecierea exactă a unei scurtări sau precizarea unei diformități etc.

Aceste măsurători trebuie făcute fără greşeală şi interpretate exact. Instrumentul cel mai preţios pentru măsurătoare este panglica metrică folosită în croitorie. Cu aceasta se pot măsura lungimea, lăţimea şi grosimea unui segment.

Pentru măsurarea membrelor inferioare se procedează în felul următor: bolnavul se aşază în decubit dorsal pe un pat tare, cu membrele inferioare, atît cît permite leziunea, într-o poziţie simetrică, apropiată cît mai mult de cea normală. Ele vor fi în extensie, cu rotula la zenit; ambele spine iliace anterioare şi superioare vor fi aşezate pe orizontala care cade perpendicular pe linia mediană a corpului. După ce au fost puse în evidenţă spinele iliace anterioare şi superioare, se măsoară distanţa dintre spină şi una din maleole, de predilecţie cea externă. Cauze de greşeli: reperarea incorectă a spinelor iliace anterioare şi superioare, aşezarea membrelor inferioare în poziţii diferite, denivelarea bazinului. Spina iliacă superioară şi anterioară nu se pot pune în evidenţă la copii mici şi la persoanele grase. Pentru a aprecia diferenţele de lungime ale membrelor pelviene se aşază copilul în decubit dorsal pe un plan dur şi flectăm simetric şoldurile şi genunchii, astfel ca suprafeţele plantare de la picioare să ia contact cu planul pe care este aşezat copilul.

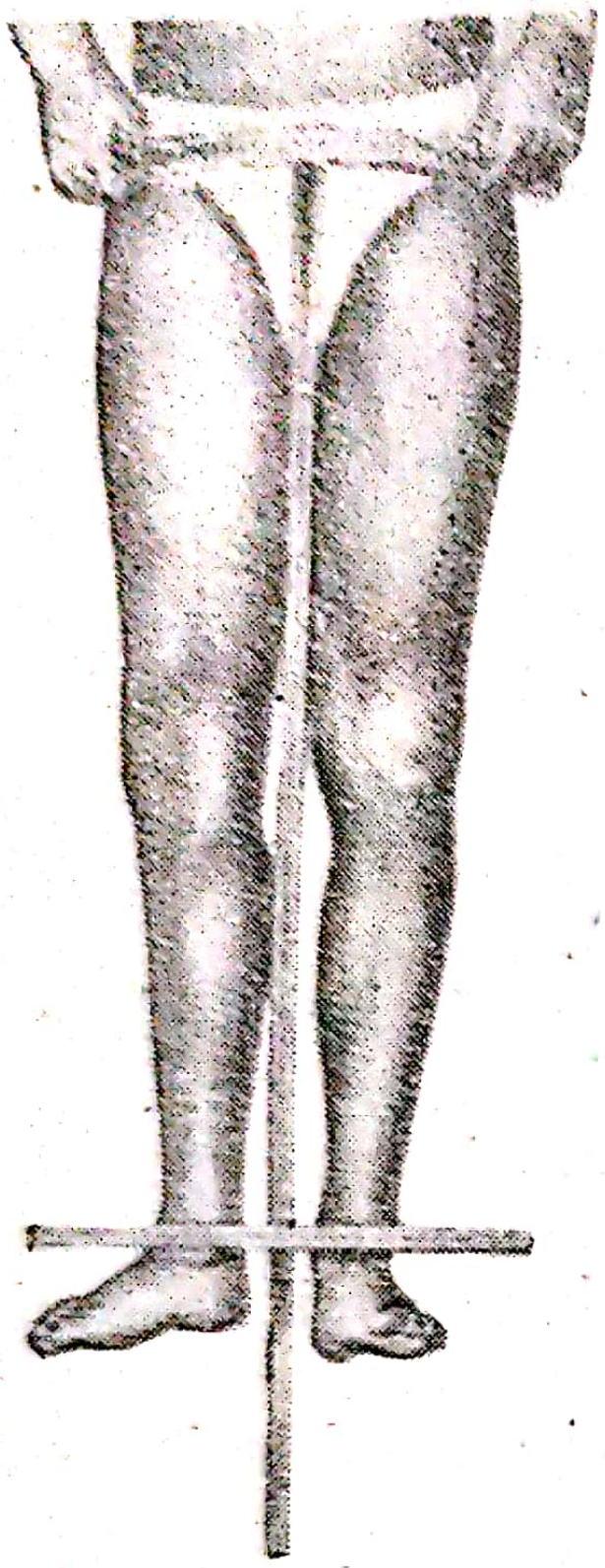

Fig. 123. — Măsurătorul lui Delbet (după Leveuf, Girode şi Monod).

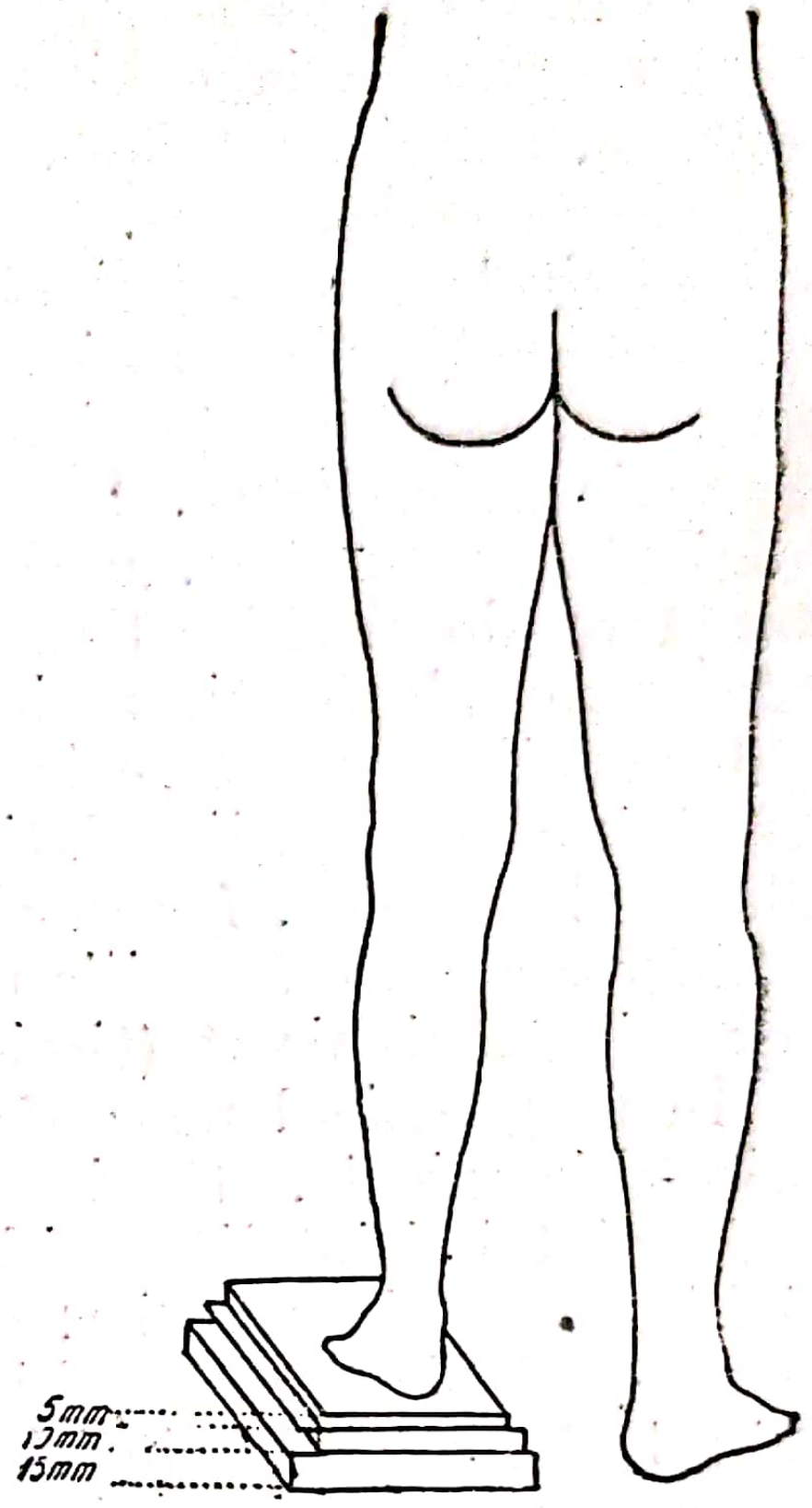

Fig. 124. — Măsurarea scurtării membrului inferior cu scînduri gradate.

În caz normal, dacă se trece un plan orizontal, genunchii sînt la acelaşi nivel.

Pentru obţinerea unui rezultat şi mai precis s-a propus măsurătorul lui Delbet, compus dintr-o bară metalică gradată, pe care alunecă două lame metalice subţiri şi flexibile (fig. 123). Se aşază bazinul în poziţie normală şi se trece una din lamele perpendiculare flexibile, peste cele două spine iliace anterioare şi superioare reperate anterior; pe rigla gradată se poate citi cifra obţinută cînd a doua lamă metalică, perpendiculară, trece în dreptul maleolei.

Un alt mijloc de a măsura scurtarea unui membru inferior este acela pe care-l întrebuinţăm ca să controlăm rezultatul obţinut cu ajutorul metrului de croitor. În acest scop, sub membrul inferior mai scurt se așază cîteva scînduri cu lungimea de 25 cm, lățimea de 10 cm și cu grosimi diferite, de la $^{1}/_{2}$ pînă la 2 cm. Grosimea scîndurilor e notată pe margini în cifre (fig. 124).

Adunînd dimensiunile înscrise pe muchea scîndurilor necesare pentru compensarea scurtării se obține cifra căutată; aceasta trebuie să coincidă cu rezultatul obținut prin măsurătoarea de la spina iliacă antero-superioară la maleolă. Aceste măsurători dau rezultatul global, dar nu dau o indicație asupra segmentului scurtat, de aceea este necesară măsurarea fiecărui segment în parte.

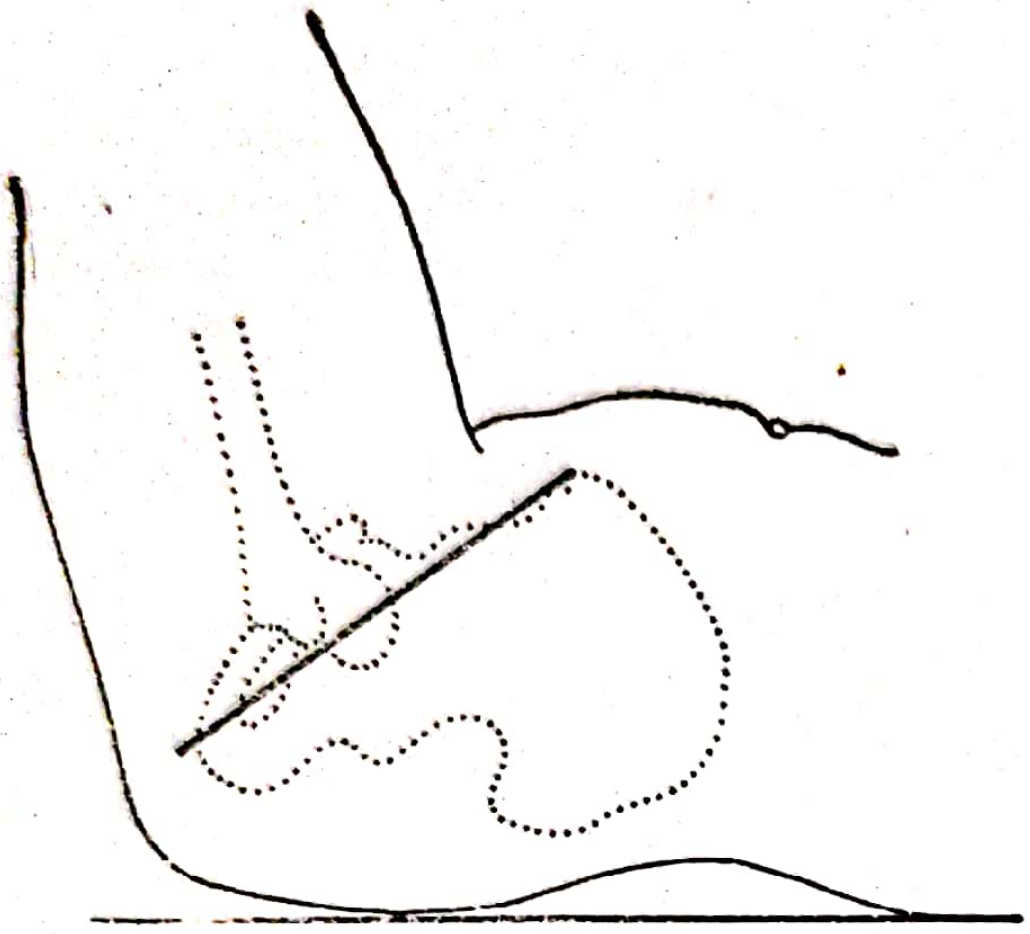

Fig. 125. — Linia lui Nélaton-Roser.

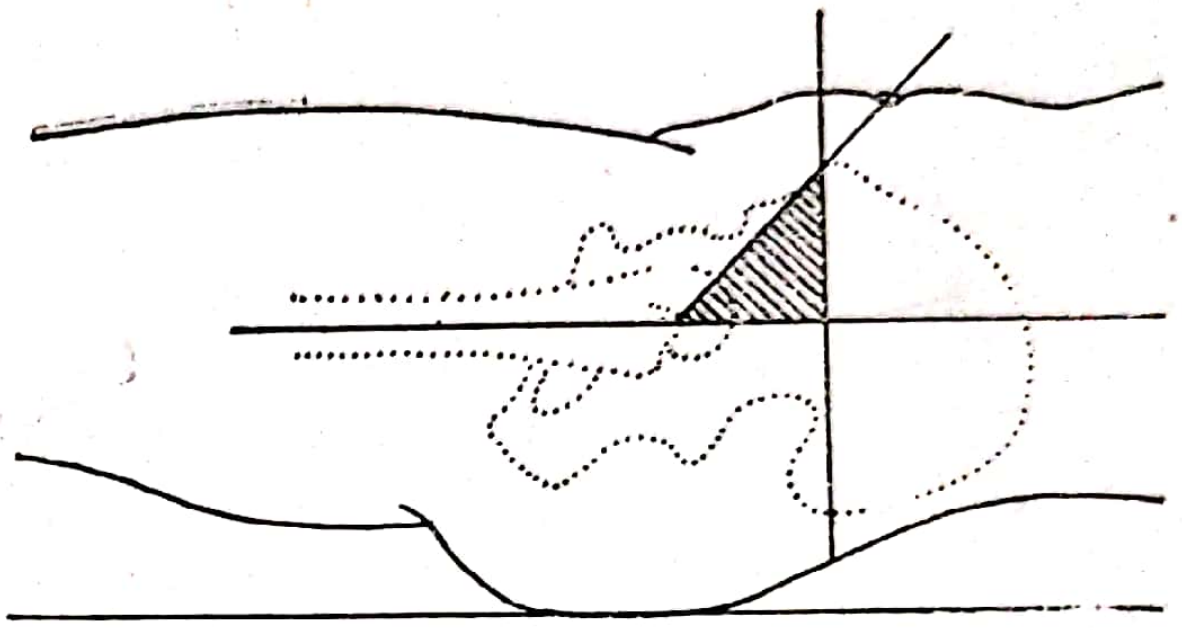

Fig. 126. — Triunghiul femoral al lui Bryant și linia trohantero-ombilicală a lui Schőmacker.

La membrul inferior, diferența care eventual ar exista între extremitatea superioară a unui femur și a celuilalt se poate aprecia prin măsurarea distanței dintre spina iliacă antero-superioară și vîrful marelui trohanter. Distanța mai mică, deci apropierea marelui trohanter de spina iliacă, arată existența unei luxații sau a unei coxa vara, iar mărirea distanței, o coxa valga. Aceleași indicații ni le pot da latura triunghiului lui Bryant-Ogston, semnul lui Nélaton-Roser sau linia lui Schömacker, linia bitrohanteriană a lui Peter, măsurătoarea lui Schantz etc.

Linia Nélaton-Roser se trasează punîndu-se în evidență marginea superioară a marelui trohanter, ischionul și spina iliacă anterioară și superioară (fig. 125). Se așază bolnavul în decubit lateral, pe partea opusă leziunii, cu coapsa bolnavă flectată în unghi drept pe bazin, și se trage o linie dreaptă între spina iliacă antero-superioară și ischion. Dacă linia întîlnește marginea superioară a marelui trohanter, semnul este negativ și deci raporturile sînt normale. Dacă marginea superioară a trohanterului depășește această margine, este vorba de o scurtare prin luxație, fractură, coxa vara etc.

Triunghiul lui Bryant (fig. 126) se determină după așezarea bolnavului în decubit dorsal, astfel: se unește spina iliacă antero-superioară cu vîrful marelui trohanter, foarte corect reperat. O altă linie prelungește axul femurului, trecînd prin mijlocul marelui trohanter, spre creasta iliacă. Din spina iliacă antero-superioară se coboară o perpendiculară pe linia precedentă și astfel se formează un triunghi care în mod normal este dreptunghiular și aproape isoscel. Dacă marele trohanter se deplasează, forma triunghiului se modifică; latura lui orizontală se scurtează sau se formează un triunghi, dar dincolo de perpendiculara coborîtă din spina antero-superioară (triunghi inversat).

Dacă se fac triunghiuri comparative, se poate aprecia exact scurtarea, măsurîndu-se baza triunghiurilor.

Linia lui Schömacker este dusă din vîrful marelui trohanter, trecînd prin spina iliacă antero-superioară şi prelungindu-se spre linia mediană a abdomenului, pe care o depăşeşte. În mod normal, această linie atinge ombilicul sau ajunge foarte aproape de el; în cazurile în care marele trohanter se deplasează în sus, linia va trece sub ombilic. Distanţa de la ombilic şi pînă la locul unde linia lui Schömacker întîlneşte linia ombilico-pubiană reprezintă scurtarea.


Fig. 127. — Compas pentru măsurat unghiurile.

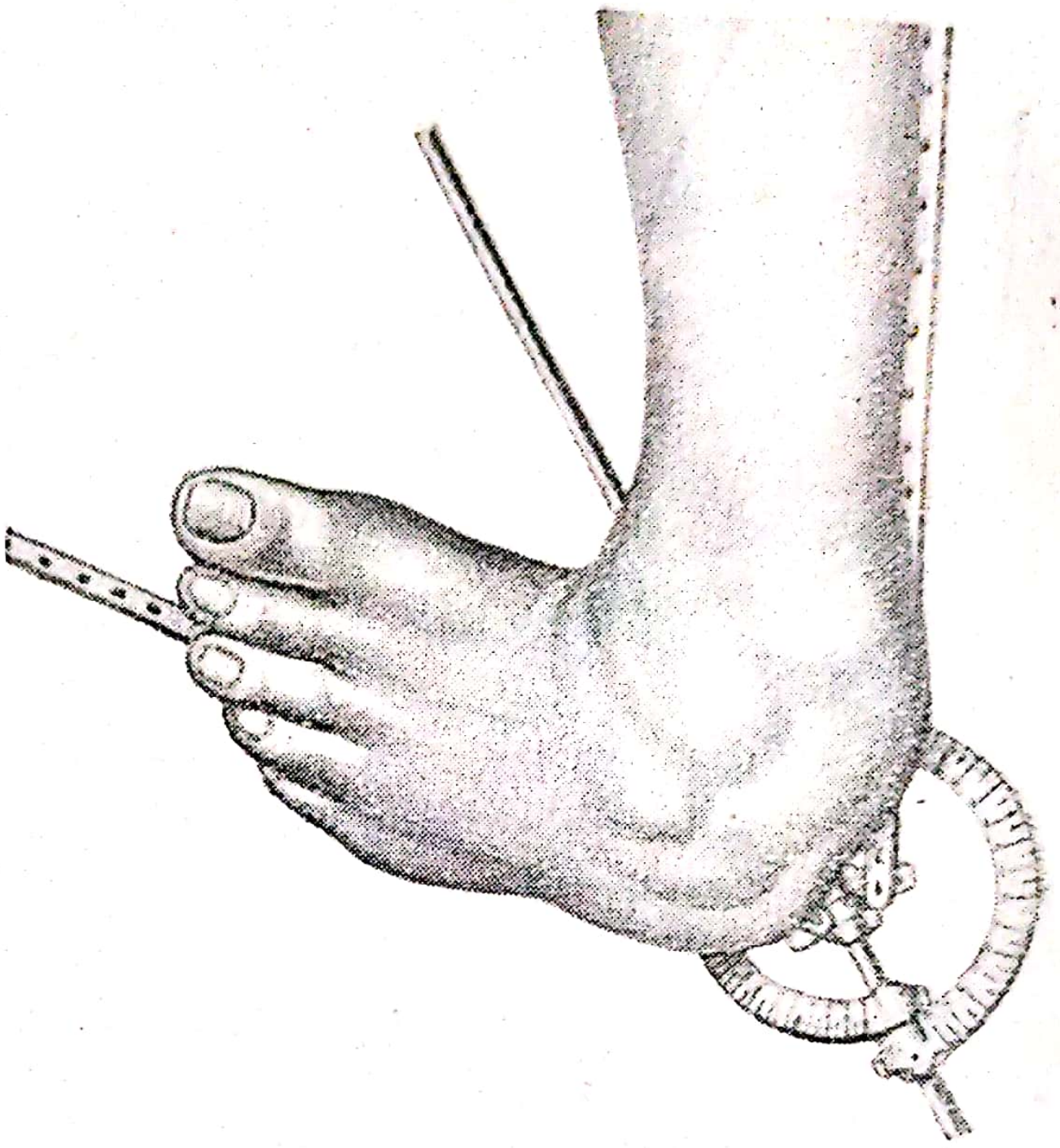
Fig. 128. — Aparatul lui Gutsch pentru măsurat simultan în trei direcţii.

Linia bitrohanteriană a lui Peter trece prin vîrfurile marilor trohantere şi atinge marginea superioară a simfizei pubiene. Ea este paralelă în mod normal cu linia care uneşte cele două spine iliace antero-superioare. Dacă unul din trohantere se deplasează în sus, aceste două linii nu vor mai fi paralele, ci tind să se apropie de partea bolnavă.

Aprecierea lui Schantz este mai puţin precisă şi constă în simpla palpare comparativă a şoldurilor, cu policele fixate pe spinele iliace antero-superioare, iar cu celelalte degete pe vîrful trohanterelor. Se poate astfel simţi dacă, într-una din părţi, distanţa dintre spină şi trohanter este mai mică.

Coapsa se poate măsura între vîrful trohanterului mare şi interlinia articulară externă a genunchiului, proiectată pe piele, printr-o linie trasată cu creion dermografic după ce s-au făcut mişcări de flexie-extensie la genunchiul bolnavului. De la această linie pînă la maleola externă se măsoară gamba.

Grosimea unui segment, în comparaţie cu partea similară opusă, se măsoară cu „metrul de croitorie", trecut exact la acelaşi nivel şi în aceeaşi poziţie de ambele părţi. De pildă, grosimea coapsei se măsoară la 5—8—10 cm etc. deasupra rotulei. În acest scop se măsoară mai întîi, de la baza rotulei pe mijlocul coapsei, distanța hotărîtă, iar în acel loc, reperat cu creionul dermografic, se măsoară circumferința coapsei. Se procedează în același fel și de partea opusă, notîndu-se eventualele diferențe de dimensiune; unii autori preconizează, în astfel de împrejurări, întrebuințarea unui metru de hîrtie foarte subțire, care nu permite să se strîngă părțile moi mai mult într-o parte decît în cealaltă, deoarece hîrtia se rupe.

Pentru a obține date precise asupra devierilor unghiulare trebuie folosite aparate ceva mai complexe, cum sînt diversele compasuri, goniometre etc.

Un instrument simplu este cel de forma unui compas, între brațele căruia se poate citi deschiderea unghiulară pe un cadran pe care se mișcă un indicator (fig. 127). În felul acesta se apreciază în același timp unghiul direct și cel complementar. Există o serie de aparate măsurătoare de unghiuri, cum sînt cele ale lui Bayer, Hoffa, Moeltgen, Gutsch etc. (fig. 128).

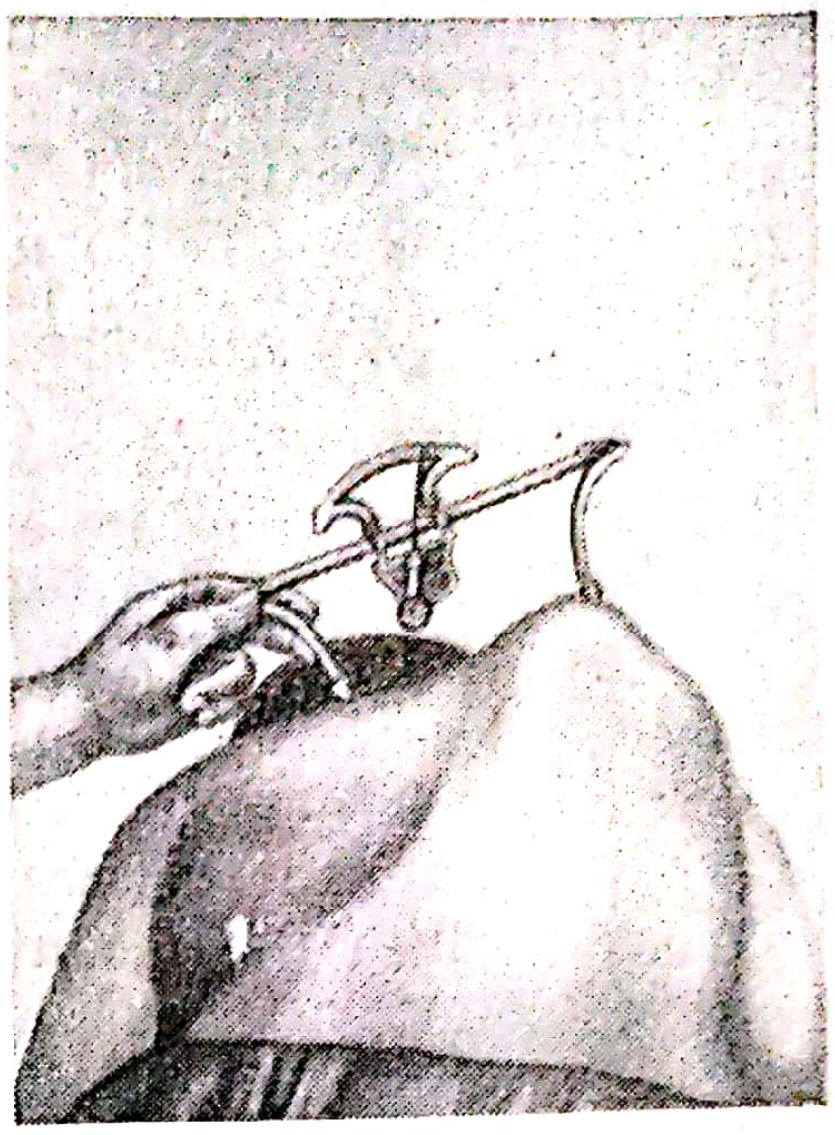

Fig. 129. — Compasul de nivel al lui Schultess.

Pentru depistarea denivelărilor față de orizontală sau a abaterilor de la verticală se întrebuințează de obicei mijloace simple: rigla și sfoara cu plumb. Variante mai complicate ale firului cu plumb sînt: scoliozometrul lui Mikulicz și panglica măsurătoare a lui Beely-Birchoff.

Denivelarea bazinului se constată cînd bolnavul este în poziție verticală, așezînd o riglă în poziție strict orizontală, la nivelul spinei antero-superioare mai ridicate și apreciind diferența pînă la punctul de aplecare a spinei antero-superioare opuse.

Denivelarea bazinului sau a grilajului costal se mai poate pune bine în evidență cu ajutorul unui aparat (trapezul de nivel și compasul de nivel al lui Schultess). Principiul se bazează pe deplasarea pendulară a unui indicator care arată pe un cadran orice înclinație suferită de aparat (fig. 129). Cifrele indicate nu ne arată exact diferența de nivel. Aceasta se poate afla printr-un calcul trigonometric. Lavermicoca a creat un nivelator simplu ca întrebuințare și care prezintă avantajul că ne dă imediat în cm, fără calcule, chiar diferența de nivel.

Măsurătoarea unghiurilor se mai poate face și pe clișeele radiografice, cu ajutorul unor rigle sau al unor echere transparente, de celuloid.

Reflexele. Trebuie căutate cu atenție, deoarece de multe ori ne pot indica localizarea afecțiunii care determină diformitatea.

Reflexul tendinos bicipital corespunde arcului reflex C_5, prin percuția tendonului bicipital producîndu-se flexia antebrațului pe braț.

Reflexul stilo-radial răspunde arcului reflex C_6 și C_8, prin percuția apofizei stiloide producîndu-se flexia antebrațului pe braț, cu ușoară pronație (C_6) și flexia degetelor (C_8).

Reflexul tricipital este în funcție de arcul reflex C_7, prin percuția tendonului tricipital producîndu-se extensia antebrațului pe braț.

Reflexul cubito-pronator corespunde arcului reflex C_8 și se obține prin percuția capătului distal, cubital, producîndu-se o mișcare de pronație. Reflexul cutanat abdominal superior este produsul arcului reflex D_6

și D_7; dacă se trece cu un vîrf mai ascuțit deasupra tegumentelor supraombilicale, se produce contracția mușchilor abdominali. Dacă aceeași manevră se face pe tegumentele latero-ombilicale, se pune în acțiune reflexul cutanat abdominal mijlociu, care corespunde arcului D_8 și D_9, iar subombilical se produce reflexul cutanat abdominal inferior al arcurilor D_{10}, D_{11} și D_{12}

Reflexul cutanat cremasterian, care se pune în evidență prin atingerea tegumentelor antero-externe ale coapsei, urmată de o retracție a testiculului de partea respectivă, corespunde arcului L_1.

Reflexul tendinos rotulian corespunde arcului reflex L_3. Se caută prin percuția tendonului rotulian, genunchiul fiind îndoit la marginea patului și așezat peste genunchiul celălalt, sau întins în pat, peste o mică pernă. Percuția mai ales în partea internă a tendonului rotulian provoacă extensia gambei sau contracția cvadricepsului. În timpul cercetării acestui reflex trebuie distrasă atenția bolnavului.

Pentru căutarea reflexului tendinos ahilian, care corespunde arcului S_1, se așază bolnavul în genunchi, cu spatele la examinator și picioarele *atîrnînd* peste marginea patului, sau în pat, în decubit dorsal, cu membrele inferioare în rotație externă și în ușoară flexie a genunchiului, sau în decubit ventral, cu gamba la zenit și mîna examinatorului pe plantă. În una din aceste poziții se percutează tendonul ahilian, provocîndu-se o mișcare de flexie a piciorului.

Reflexul cutanato-plantar corespunde arcului S_2. Prin trecerea unui vîrf ascuțit peste marginea externă a plantei se produce flexia degetelor piciorului. În leziunile fasciculului piramidal se produce extensia halucelui (semnul lui Babinski), iar uneori o răsfirare în evantai a celorlalte degete (semnul evantaiului, al lui Dupré). La copiii pînă la doi ani, aceste două semne sînt prezente în mod normal.

Exagerarea reflexelor osteo-tendinoase se întîlnește în leziunile neuronilor motori centrali (fasciculul piramidal), deci în paraliziile spastice encefalopatice, în simptomele de compresiune medulară (morbul lui Pott, tumoare medulară sau vertebrală etc.).

Diminuarea sau abolirea reflexelor osteo-tendinoase o întîlnim în leziunile neuronului senzitiv centripet sau ale celui motor centrifug, în radiculite, paralizie infantilă, tabes, nevrite, polinevrite, secțiuni nervoase etc.

Constatarea mișcărilor. Anumite afecțiuni se manifestă prin reducerea amplitudinii unei mișcări sau prin executarea sa anormală, anarhică. Durerea este un element care împiedică executarea mișcării active sau pasive într-o articulație bolnavă. De multe ori, însă, se adaugă frica, de aceea, pentru o apreciere justă înainte de încercarea mobilității trebuie cîștigată încrederea bolnavului. De multe ori este necesară anestezierea regiunii pentru constatarea existenței mișcării, și nu de puține ori, după dispariția durerii, mișcarea se poate face cu toată amplitudinea.

Cînd afecțiunea este de natură musculară, trebuie examinată cu multă atenție *funcția fiecărui mușchi* în parte. La copii mari și la adulți se poate aprecia starea funcțională a mușchilor paralizați în parte sau total, fie printr-un examen electric bine condus, fie prin gradul mișcărilor voluntare, care de multe ori dă indicații mai prețioase decît examenul electric. La copii, examenul electric nu dă indicații bune; de aceea, producerea mișcărilor prin procedeul propus de Spitzy — cercetarea cu acul — este simplă, ingenioasă și practică. Puterea de contracție a mușchilor peronieri se încearcă apăsînd pielea cu vîrful acului la marginea internă a piciorului (fig. 130).

Cînd aceşti muşchi sînt paralizaţi, copilul nu se poate apăra decît flectînd puţin piciorul şi ducîndu-l în uşoară supinaţie. Pentru cercetarea cvadricepsului, copilul se aşază la marginea unei mese cu genunchii îndoiţi şi se fixează coapsa uşor cu o mînă, iar gamba se înţeapă pe faţa ei posterioară. În caz de paralizie a cvadricepsului are loc o mişcare de flexie a gambei pe coapsă, iar cînd cvadricepsul este parţial paralizat, numai o schiţare a mişcării de extensie a gambei de coapsă. În toate aceste examene, dar mai ales cînd folosim pe cel electric, trebuie să cunoaştem foarte bine anatomia şi fiziologia regiunii, cu punctele precise musculare sau nervoase asupra cărora trebuie să acţioneze electrozii.

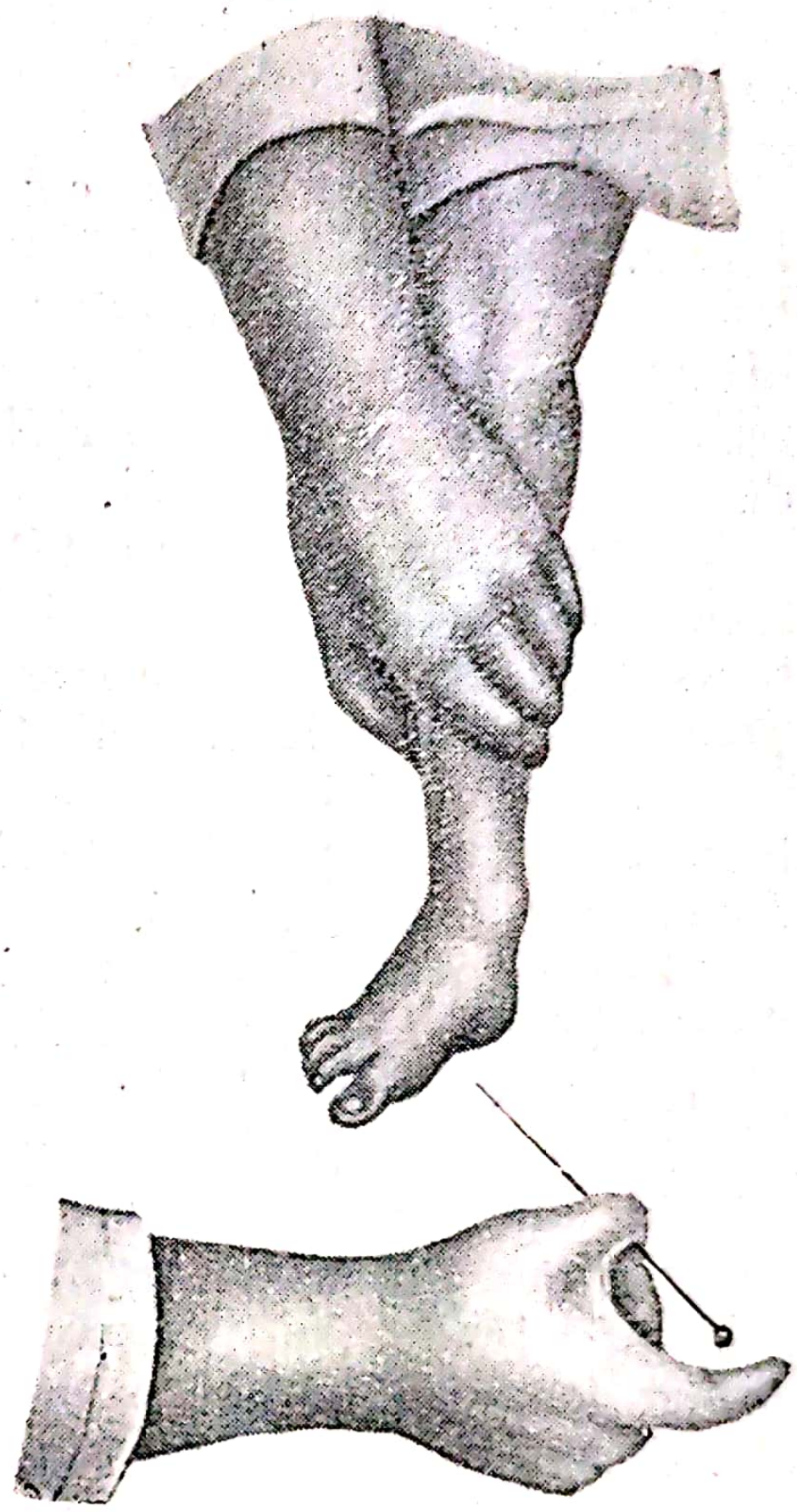

Fig. 130. — Examenul funcţiei muşchilor, cu acul (după Spitzy).

Examenul electric (electrodiagnosticul). Este un mijloc de investigaţie de mare folos în precizarea bilanţului deficitului motor şi uneori chiar în stabilirea prognosticului. Se foloseşte, fie electrodiagnosticul de stimulare, fie cel de explorare a activităţii spontane (electromiografia).

Pentru electrodiagnosticul de stimulare se folosesc excitabilitatea faradică şi cea galvanică. Excitabilitatea faradică se caută prin aplicarea unui electrod pozitiv de mare suprafaţă (10 — 20 cm²) pe o regiune mediană a corpului, în timp ce cu electrodul explorator negativ, cilindric, mobil, se caută excitabilitatea punctelor motorii ale muşchilor şi nervilor. În nervii pe cale de degenerare, excitabilitatea faradică scade foarte repede, ajungînd pînă la lipsă totală de excitabilitate.

Excitabilitatea la curent galvanic se caută cu aceiaşi electrozi, dar prin întreruperea curentului, cu o cheie de mînă, pe aceleaşi puncte motorii. În nervii pe cale de degenerare, ea persistă mai multă vreme decît la curentul faradic.

„Reacţia de degenerescenţă“ se bazează pe modificările cantitative şi calitative care se obţin prin explorarea excitabilităţii la curentul faradic şi la cel galvanic. Reacţia de degenerescenţă este parţială cînd se constată o hiperexcitabilitate a nervului, cu răspuns motor lent. Reacţia de degenerescenţă este totală cînd excitabilitatea nervului este abolită şi cînd la explorarea cu un curent galvanic muşchiul răspunde numai la excitaţii longitudinale. Cînd nu se mai obţine nici un răspuns, este vorba de o inexcitabilitate totală a nervului şi a muşchiului.

Uneori trebuie să ţinem seamă de determinarea excitabilităţii cronaxice, care se caută în aceleaşi puncte motorii, cu stimuli electrici de durată reglabilă, de ordinul zecimii de milisecundă. Durata stimulilor este crescută progresiv, pînă la obţinerea răspunsului. Reacţiile de degenerescenţă se traduc printr-o mărire a duratei acţiunii stimulilor, care poate atinge valori de sute de ori mai mari decît cele normale sau prin pierderea răspunsului motor. Durata acțiunii stimulilor pînă la determinarea răspunsului motor din partea mușchiului reprezintă *cronaxia*.

O cauză frecventă de eroare în examenul electric este hipotermia membrului examinat, datorită tulburărilor vasomotorii care însoțesc leziunile nervoase, și care poate produce o aparentă reacție de degenerescență parțială, cu hipoexcitabilitate și contracție lentă.

Electromiografia arată modificări de activitate electrică ale unui mușchi contractat activ; este o metodă mai rar folosită și fără mare importanță practică.

Valorificarea capacității funcționale musculare. Este indispensabilă în multe din examinările ortopedice și pare la prima vedere, un lucru foarte ușor. Practica de toate zilele arată că problema valorificării forței musculare, în clinică, este tot atît de greu de rezolvat ca și problemele ridicate de fenomenele metabolice sau electrice de la nivelul mușchiului.

Cauza principală a greutății de care se lovesc studiile clinice și experimentale în valorificarea forței musculare este de natură biologică și matematică. Mușchiul este un organ a cărui funcție nu se poate încadra decît cu greutate în formule matematice

Pentru clinician, problema forței musculare este cel puțin tot atît de importantă, ca și problemele ridicate de fenomenele metabolice sau electrice de la nivelul mușchiului.

Puterea de acțiune a unui mușchi depinde de foarte numeroși factori. În primul rînd este legată de caracteristicile anatomice ale mușchiului, și anume de numărul fibrelor și de lungimea lor. Forța de contracție este în raport în special cu numărul fibrelor, deci cu secțiunea lui transversală, de unde și numele care i se dă acesteia, de *secțiune fiziologică* (un cm^2 de secțiune poate să tragă 5—8 kg). Din cauza numărului mare de fibre prinse pe tendon, un mușchi peniform este puternic, dar, din cauza oblicității fibrelor, numai o parte din forța lor de contracție este utilizată etc. Calculele matematice ale acestor date sînt prea complexe și nu demonstrează realitatea. Mult mai aproape de clinică sînt dinamometria și studiul amplitudinilor de mișcare. Dinamometria nu se poate face însă decît pe grupe mari musculare, este greoaie, pretinde pentru fiecare grupă un aparat special, este inexactă și în funcție de tăria schimbătoare a arcului metalic, și aproape imposibil de aplicat la copii mici.

Cunoscînd aceste dificultăți greu de înlăturat, cercetătorii au utilizat curentul electric. Într-adevăr, s-a încercat să se noteze rezultatele cu valori cuprinse între 0 și 5, după cum urmează:

0= degenerescență totală; nu mai există nici urmă de contractilitate;
1= degenerescență parțială;
2= degenerescență parțială cu contractilitate slabă;
3 = degenerescență parțială cu contractilitate favorabilă;
4 = contractilitatea corespunde unui mușchi practic normal;
5 sau X = mușchi normal.

Această metodă, izolată de clinică, s-a dovedit insuficientă. Leziunea musculară în poliomielită este, așa cum a remarcat D. A. Markov, „în mozaic“, fibrele lezate fiind alăturate fibrelor rămase intacte. Reacția electrică va fi variabilă pentru același mușchi, fiind foarte greu de precizat dacă o reacție mai bună se datorește faptului că electrodul s-a așezat întîmplător în zona motorie, pe un grup de fibre distruse sau pe unele încă intacte. Electrodul așezat pe traiectul nervilor nu are o acțiune electivă, fiindcă pune în mișcare întregul grup muscular tributar ca inervație nervului respectiv. În perioada de regresiune a paraliziilor, vindecarea clinică precede vindecarea electrică, încît la examenul electric muşchiul poate prezenta în continuare o reacţie de degenerescenţă totală, pe cînd la examenul clinic poate să schiţeze mişcarea care-i este caracteristică.

Toate aceste fapte au făcut pe C. Iordănescu şi C. Baciu să imagineze o scară mixtă, clinică şi electrică, de determinare a capacităţii funcţionale musculare, notată cu valori tot de la 0 la 5.

	CLINIC	ELECTRIC
0	Paralizie totală; nu se poate simţi la palpare nici o fibră musculară care se contractă, nu se simte alunecarea tendonului, nu se execută nici o mişcare	Reacţie de degenerescenţă totală. Prag galvanic de excitabilitate mare (peste 17 mA)
1	Se pot palpa unele grupe de fibre musculare care se contractă; se simte alunecarea tendonului; nu se execută mişcarea	Reacţie de degenerescenţă totală. Prag galvanic de excitabilitate mai mic (peste 10 mA)
2	Se palpează o masă mai importantă de fibre musculare care se contractă; se simte alunecarea tendonului; se execută o mişcare cu forţă şi amplitudine utilă, dar insuficientă pentru funcţie	Reacţie de degenerescenţă parţială. Prag faradic de excitabilitate maxim
3	Corpul muscular se contractă în masă, tendonul se reliefează sub tegumente; mişcarea rezultată are o forţă şi o amplitudine suficientă pentru funcţie, fără a fi însă normală	Reacţie de degenerescenţă parţială. Prag faradic de excitabilitate mai scăzut
4	Corpul muscular se contractă în masă; tendonul se reliefează sub tegumente; mişcarea rezultată are o amplitudine şi o forţă aparent normale pentru funcţie, dar după un timp scurt de activitate forţa şi amplitudinea descresc	Reacţie de degenerescenţă parţială. Prag de excitabilitate aproape normal, dar contracţie lentă
5	Muşchi normal	Normal

Acest tabel cu date clinice şi electrice care variază de la 0 la 5 prezintă unele avantaje faţă de alte metode. Îmbinarea examenului clinic cu examenul electric permite o valorificare mai judicioasă, un examen controlînd pe celălalt, permite studiul capacităţii funcţionale musculare în raport cu funcţia principală la care participă muşchiul: mersul pentru membrele inferioare, prehensiunea şi susţinerea în bastoane sau cîrji pentru muşchii membrelor superioare.

Bineînţeles că nu vor fi folosite mersul şi sprijinul pe cîrji sau bastoane, ci unele probe echivalente acestora, care se pot aplica la pat. Astfel, pentru muşchii care au un rol mai important în locomoţie se pot găsi unele manevre care să pună muşchiul cercetat în condiţii cît mai apropiate de funcţia lui principală.

Scara clinică și electrică 0—5 nu permite înregistrarea ameliorărilor minime, ci numai a celor evidente; rezultatele sînt totuși interesante, deoarece se poate urmări îmbunătățirea funcției.

Tulburările mersului (șchiopătarea). Examenul clinic al unui bolnav trebuie totdeauna completat cu examenul staticii și al mersului. Orice abatere de la mersul normal este o șchiopătare. Aceasta nu se datorește numai diferenței de lungime a membrelor inferioare, ci și unei paralizii discrete a unui mușchi, unei atitudini vicioase a coloanei vertebrale lombare, unor raporturi anormale cu bazinul, deformației acestuia, unor dureri etc. Sînt cazuri cînd șchiopătarea nu este evidentă decît după oboseală. O scurtare fără dezaxare a unui membru inferior pînă la 3 cm nu produce șchiopătare, fiind mascată uneori printr-un mers forțat, rigid, anormal în totalitatea sa, iar de cele mai multe ori prin deplasarea bazinului La copii mici este greu de apreciat mersul normal sau patologic; în astfel de împrejurări trebuie întrebuințate felurite mijloace pentru a căpăta încrederea micilor bolnavi sau trebuie urmărit mersul cînd părăsesc cabinetul medical. Cînd copilul este mai înțelegător, examinarea decurge în condiții bune; este necesar ca bolnavul să meargă mai mult timp, pentru a învinge tendința lui de a ascunde adevăratul grad de șchiopătare. În cazul constatării unei șchiopătări trebuie stabilit dacă este o cauză tranzitorie sau definitivă.

Șchiopătarea poate fi consecința diverselor leziuni posttraumatice ale membrului inferior (fracturi vindecate cu dezaxare, pseudartroze, rupere de meniscuri, de ligamente). În unele afecțiuni, șchiopătarea temporară poate fi datorită unei colecții purulente în regiunea plantară, cu sau fără prezența unui corp străin, existenței unei bătături în partea anterioară a piciorului, la nivelul degetelor mai mult sau mai puțin deformate, sau la nivelul unor deformații osoase evidente (exostoze etc.). Bolnavul va șchiopăta în cursul leziunilor inflamatorii (artrite infecțioase) sau în cursul artritelor cronice (tuberculoase deformante etc.), care schimbă statica piciorului. Deosebirea dintre șchiopătarea produsă de o leziune cronică și una acută constă în faptul că într-o leziune acută bolnavul calcă pe partea piciorului unde nu există leziunea, pe cînd în cea cronică își apără întreg piciorul de apăsare. Există leziuni, uneori destul de accentuate (anchiloza tibio-tarsiană), cu un mers acceptabil, fără șchiopătare. În astfel de cazuri, destul de rare, articulațiile din apropiere, devenind foarte laxe, capătă o funcție nouă și permit un mers în aparență normal.

Scurtarea gambei sau vindecarea incorectă cu dezaxare a unei fracturi sau existența unei pseudartroze, paraliziile nervilor sau atrofiile musculare, se însoțesc de șchiopătare.

Infecții acute ori cronice ale genunchiului, existența unor fracturi intraarticulare incorect tratate, pot fi cauza șchiopătării. Anchilozele, fie în extensie, fie mai ales într-o poziție vicioasă de flexie, produc șchiopătări accentuate.

Anchilozele în poziție normală sau vicioasă consecutive artritelor acute sau cronice ale șoldului, fracturile vicios consolidate ale extremității superioare a femurului ori pseudartrozele colului femoral sînt motive de șchiopătare. Cu o anchiloză a șoldului, bolnavul șchioapătă, schițînd un fel de salut (fig.131) sau corectîndu-și diformitatea prin accentuarea lordozei lombare (fig. 132).

În luxația congenitală a șoldului sau cînd unghiul colului femoral față de diafiză este diferit de cel normal (coxa vara ori valga), șchiopătarea este caracteristică (mers de rață). În clinică se întîlnesc șchiopătări care nu se datoresc leziunilor membrelor inferioare, ci celor ale sistemului nervos cum sînt mersurile ataxice, coreiforme, spastice.

Paraliziile musculare (paralizia infantilă) se însoțesc de un mers șchiopătat caracteristic fiecărui grup muscular paralizat sau asocierii lor pe regiuni.

Radiografia. În ortopedie se utilizează mult acest element de mare valoare documentară. Într-un număr mare de cazuri este greu de stabilit un diagnostic precis sau de a elimina unele presupuneri în cursul diagnosticului diferențial fără ajutorul unei bune radiografii. Există multe afecțiuni ortopedice al căror diagnostic nu se poate pune prin simple mijloace clinice, pentru că simptomatologia clinică este săracă și necaracteristică. Numai așa se explică pentru ce o dată cu descoperirea razelor X de către Röntgen (1890) s-au descris un număr impresionant de afecțiuni ortopedice care nici măcar nu se bănuiau mai înainte. Este de-ajuns că citām grupa epifizitelor și apofizitelor, cu aspectul lor atît de multiplu și variat, afecțiunile care se caracterizează prin resorbția sau condensarea osului, ca să ne dăm seama de importanța deosebită pe care o are radiografia în ortopedie. Acest mijloc nu trebuie considerat decît ca un element prețios ajutător, extrem de prețios dacă radiografia este bine executată din punct de vedere tehnic și mai ales corect interpretată.

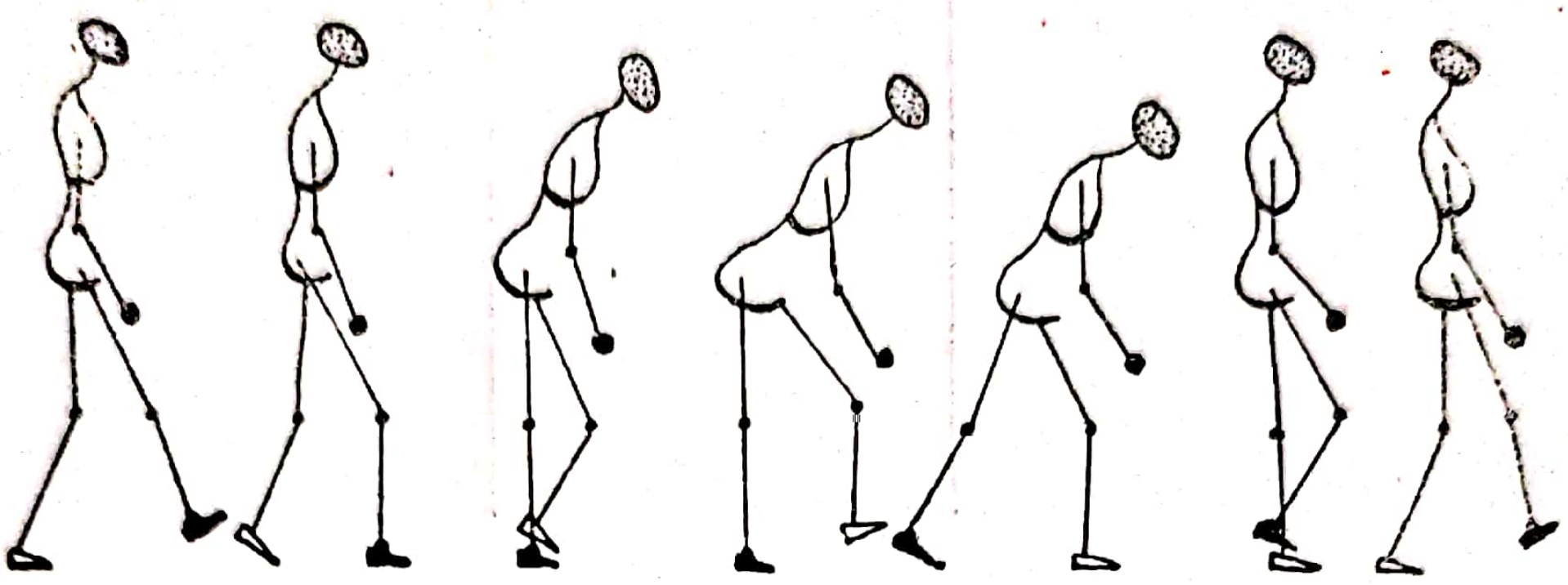

Fig. 131. — Anchiloză a șoldului. Bolnavul merge salutînd.

Radiografia nu ne dispensează niciodată de examenul clinic foarte amănunțit al bolnavului. De aceea nu este permis unui radiolog să pună un diagnostic fără să poată aprecia semnele clinice sau fără să colaboreze strîns cu clinicianul. Un medic ortoped, după părerea noastră, trebuie la rîndul lui să cunoască detaliile tehnice strict necesare, așa încît el însuși, la nevoie, să fie un executant al radiografiilor și să interpreteze corect radiografiile care i se prezintă.

Aspectele radiografice ale unei articulații nu pot fi judecate decît prin comparația pe care o facem cu radiografia încheieturii similare făcută în același timp, cu aceeași duritate de raze, deci pe același clișeu. Am văzut aspecte radiografice considerate ca expresia unei ușoare decalcificări pentru că, din

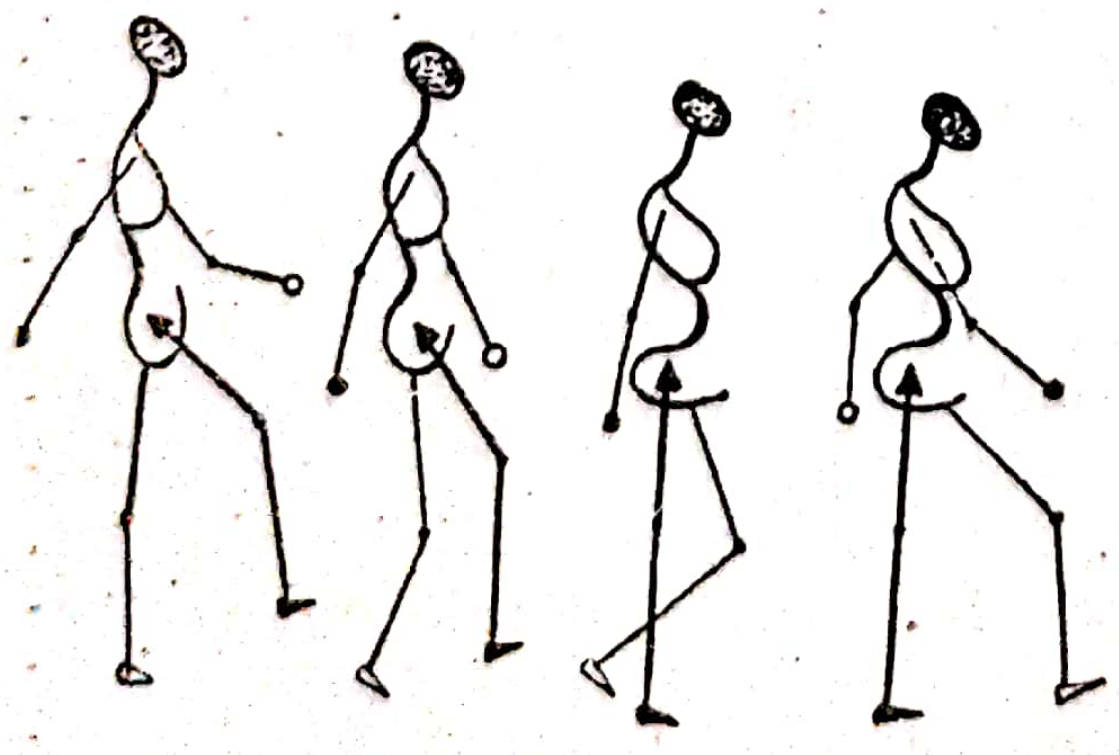

Fig. 132. — Anchiloză a șoldului. Mersul cu lordoză lombară de compensare.

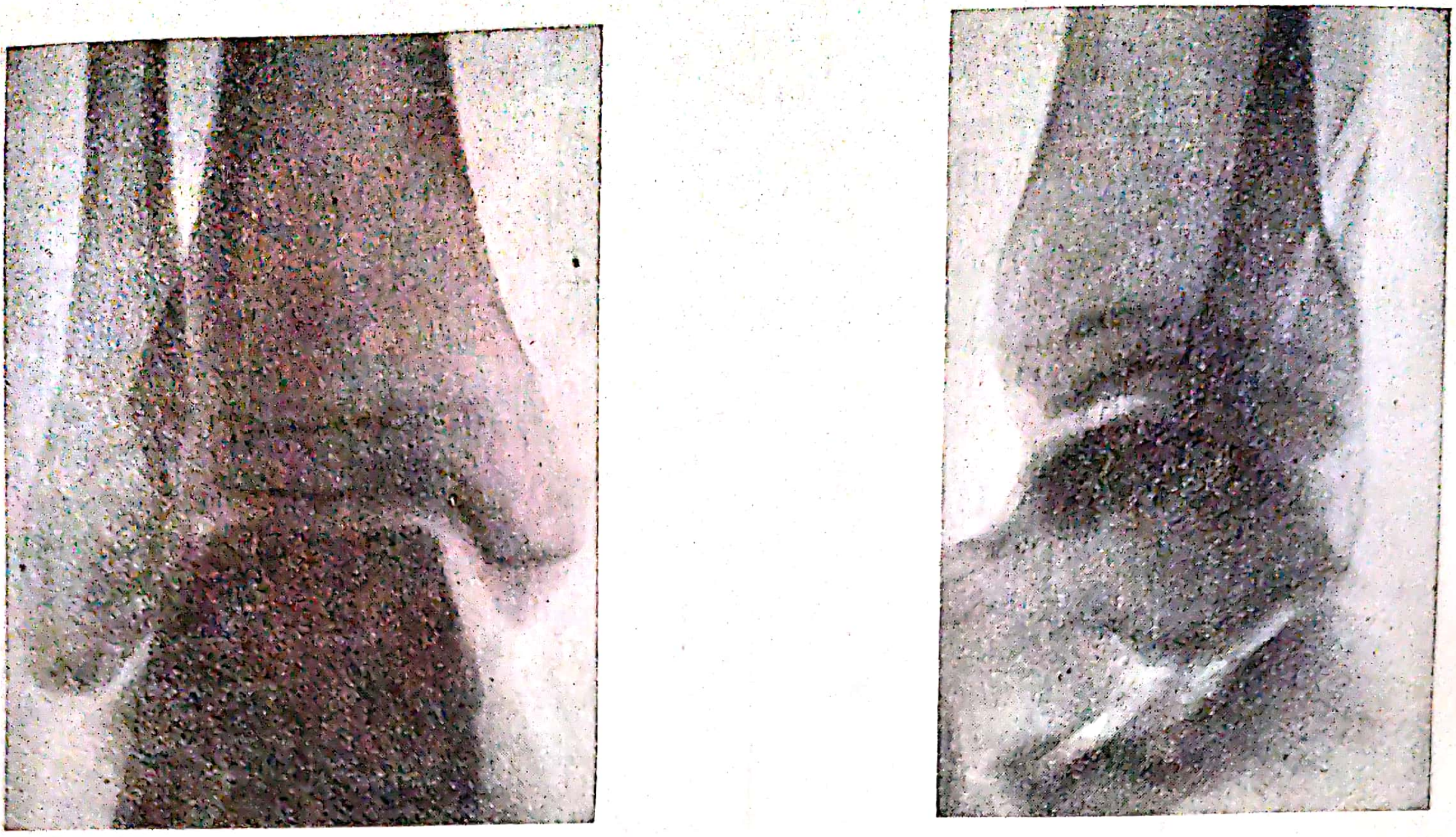

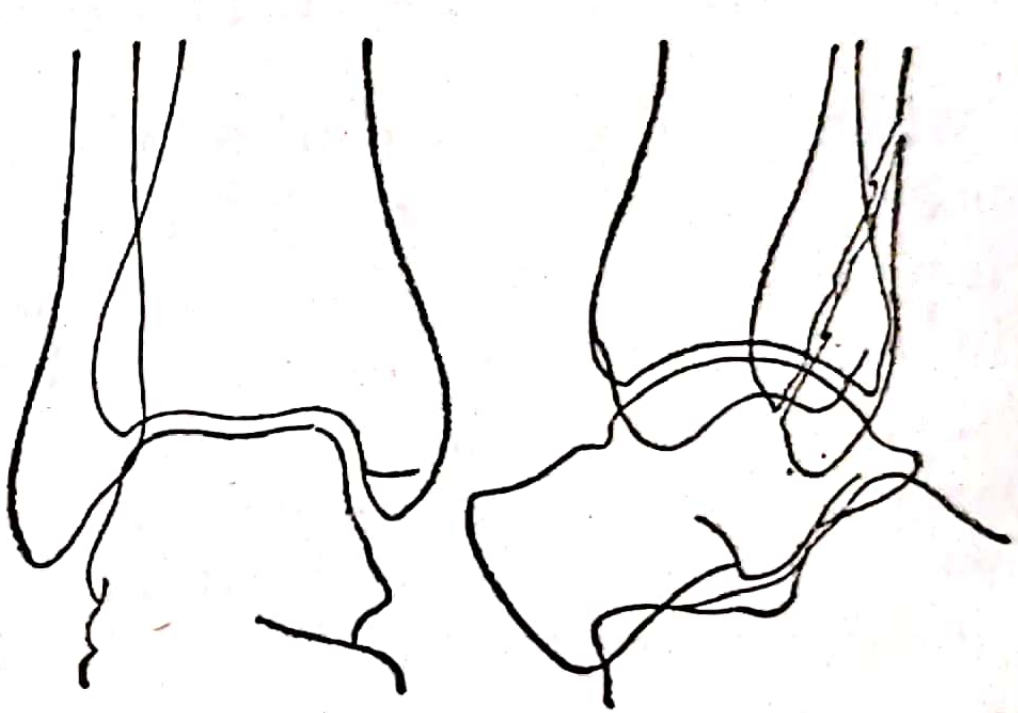

Fig. 133. — Privită din faţă, radiografia extremităţii inferioare a gambei nu prezintă osos nimic anormal, dar din profil se vede fractura (radiografie).

întîmplare, placa radiografică a regiunii presupuse bolnave fusese expusă în alte condiţii şi developată diferit decît radiografia regiunii sănătoase.

Radiografiile trebuie executate în mai multe poziţii şi uneori cu diverse incidenţe ale razelor, pentru a evidenţia elementul patologic. Pentru justificarea acestei perseverări trebuie să existe presupunerea clinică bazată pe o perfectă examinare a bolnavului. Radiografia din faţă făcută unui bolnav care suferise un traumatism al piciorului nu arată nimic osos, pe cînd cea din profil arată o evidentă fractură a peroneului (fig. 133).

Este o greşeală punerea diagnosticului numai pe baza unei radiografii, fără cunoaşterea împrejurărilor clinice sau cu nesocotirea acestora. De asemenea, stabilirea unui diagnostic pe baza elementelor constatate pe o radiografie dintr-o singură poziţie poate să se dovedească o greşeală dacă elementele patologice nu sînt întîlnite pe radiografiile făcute în alte poziţii.

De pildă, o radiografie din poziţia antero-posterioară poate arăta aspectul unei cifoze pottice, cu distrucţiile unor vertebre etc. Dacă ne mulţumim numai cu acest aspect radiografic, fără un examen clinic minuţios, condamnăm bolnavul la tratamentul foarte îndelungat al tuberculozei vertebrale. După cercetarea clinică se poate constata o cifoză tetanică la un bolnav care cu cîteva luni mai înainte se vindecase de un tetanos destul de grav sau care se manifestă pe radiografia din poziţia antero-posterioară prin aspecte asemănătoare tuberculozei vertebrale.

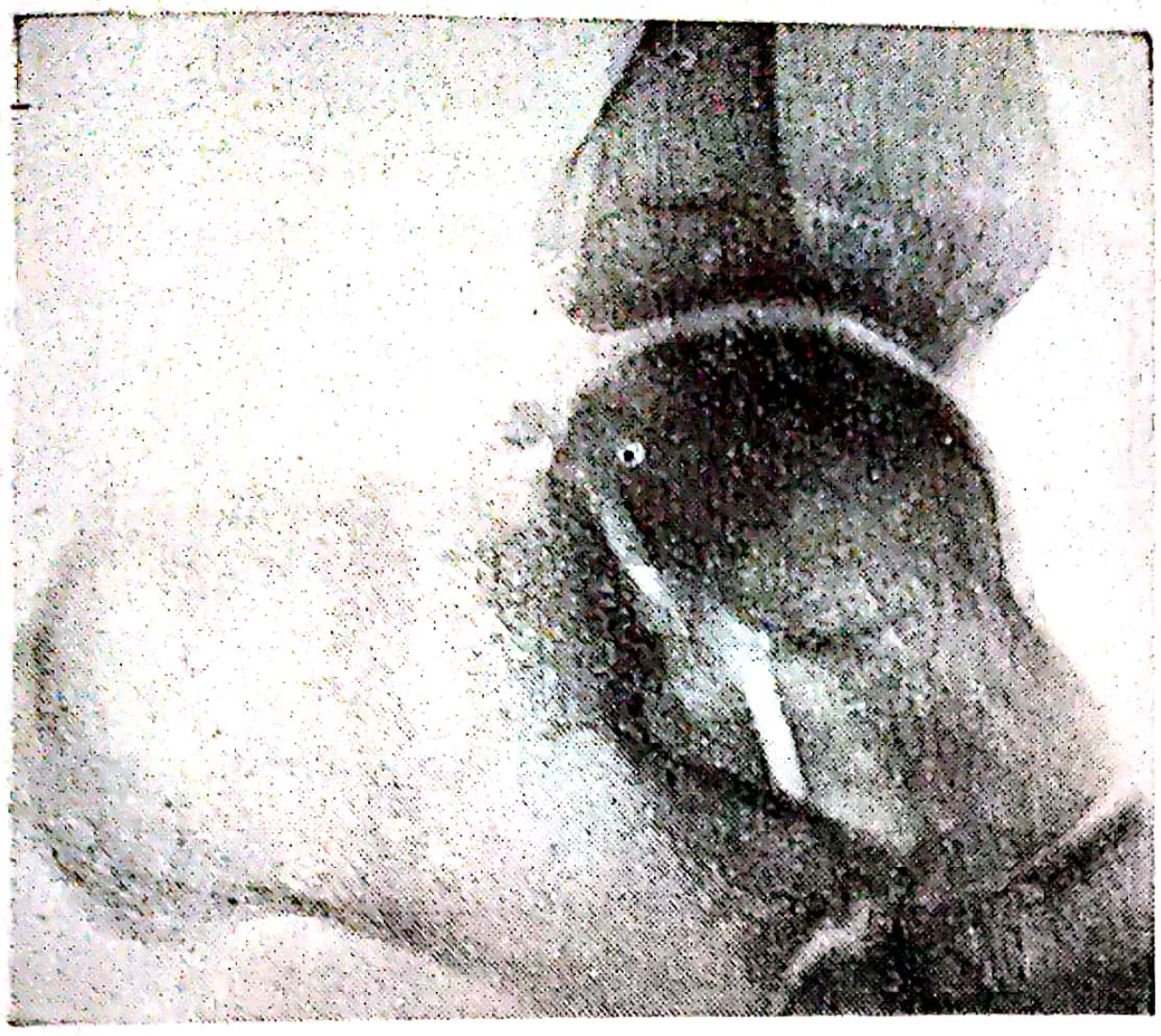

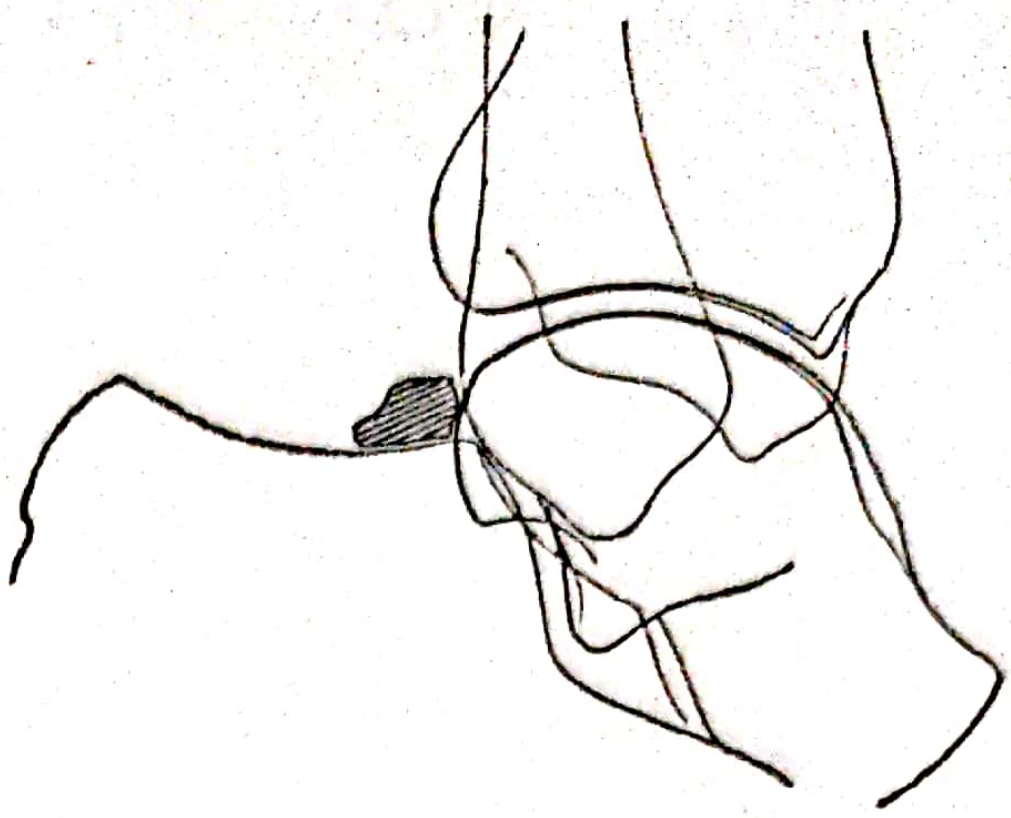

Fig. 134. — Osul trigon.

Cunoaşterea diferitelor anomalii osoase, a prezenţei oaselor supranumerare, a sesamoidelor, a zonelor de creştere, ca şi a punctelor de osificare etc., pune medicul la adăpostul unor greşeli grosolane. Un os trigon nu trebuie luat drept o fractură Shepherd (fig. 134, 135) şi nici sesamoidul gemenului drept un corp străin articular.

În aprecierea evoluţiei unei scolioze, documentul radiografic este un mijloc cu totul aproximativ, fiindcă nu putem avea filme făcute exact în aceeaşi poziţie şi la aceleaşi dimensiuni focar — coloană.

În ultimii ani s-a introdus şi în examenul radiologic al aparatului locomotor *tomografia*, cu ajutorul căreia se pot mai bine evidenţia unele leziuni sau profunzimea întinderii lor, elemente care nu apar pe radiografiile obişnuite.

Sînt cazuri cînd *radiografia stereoscopică* ne este foarte necesară. Se execută folosindu-se pentru o regiune două filme distanţate, expuse aproape în acelaşi timp, cu acelaşi fascicul de raze. Cele două filme obţinute sînt examinate la stereoscop şi se obţine o singură imagine în relief.

Radiografia este un document de mare valoare, şi ca atare el trebuie păstrat în cele mai perfecte condiţii în filmoteca serviciului respectiv, pentru ca evoluţia bolii să poată fi urmărită şi diferitele aspecte ale acestor documente să fie corect interpretate.

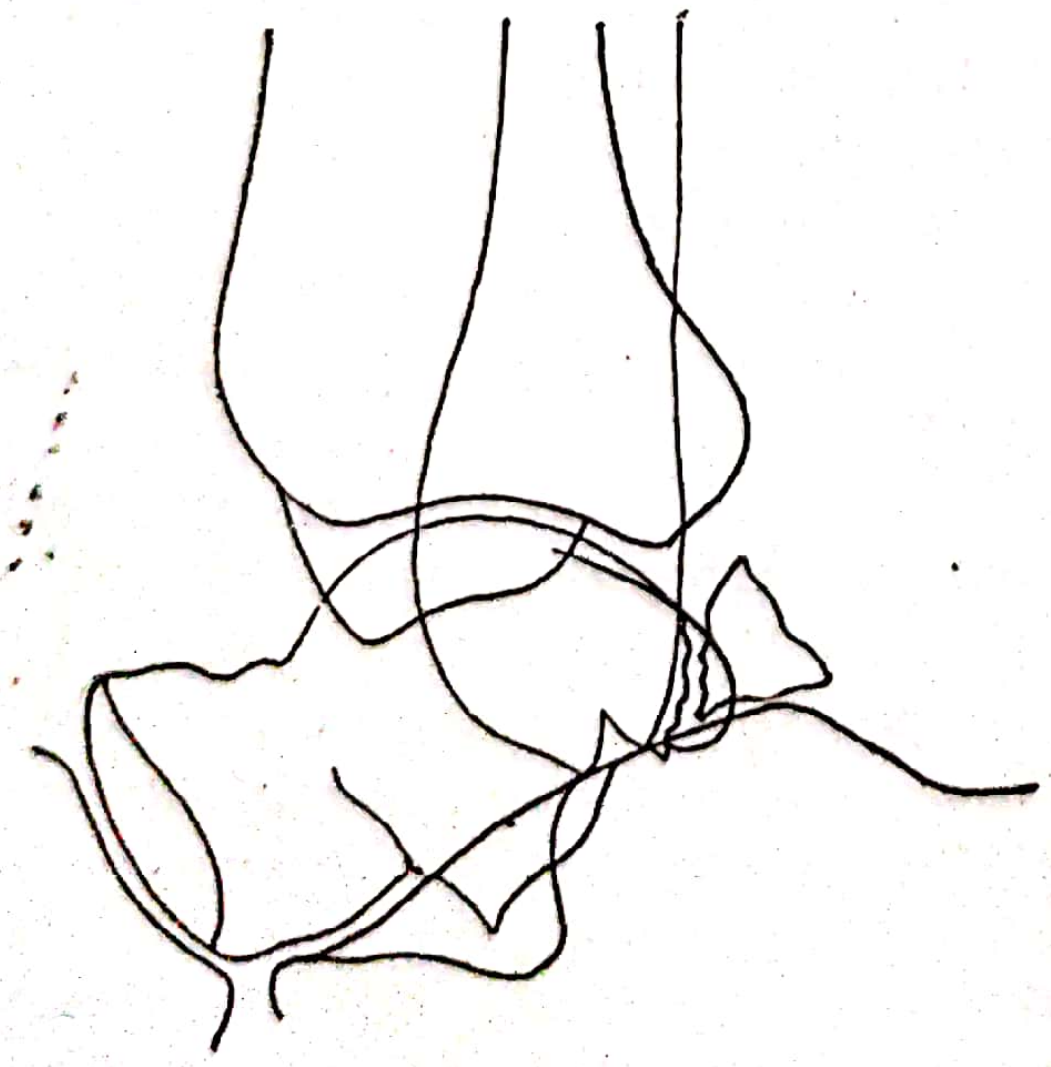

Fig. 135. — Fractura Shepherd.

Arteriografia. Poate constitui, în unele din afecţiunile care interesează direct sau indirect ortopedia, o metodă utilă de investigaţie.

Este indicată în special în următoarele cazuri: 1) în precizarea sediului unui anevrism arterio-venos, care poate constitui cauza unei hipertrofii congenitale a membrului sau poate duce la tulburări metabolice cu calcificări consecutive; 2) în controlul marilor vase comprimate prin fracturi vicios consolidate sau punerea în evidenţă a spasmului vascular posttraumatic, care însoţeşte uneori fracturile cominutive ale membrelor (fig. 136);



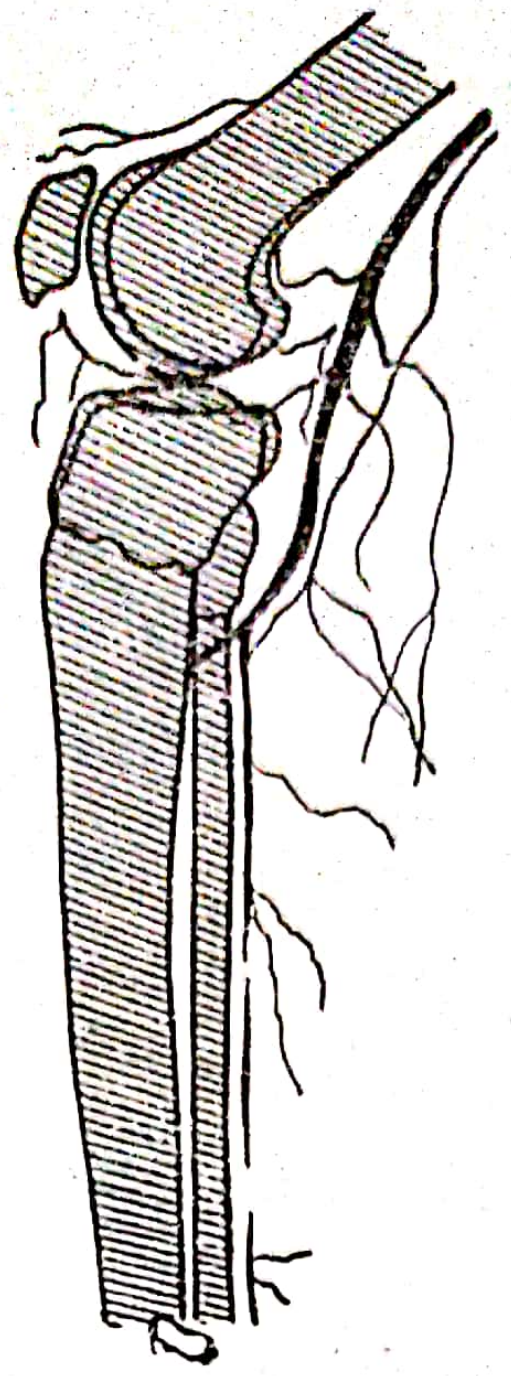

Fig. 136. — Arteriografie: spasmul trunchiurilor vasculare, după fractură cominutivă de gambă (din colecţia personală).

3) în diagnosticul diferenţial al unor afecţiuni vasculare ce se pot asocia diformităţilor osteo-articulare: de exemplu, o bridă care strangulează artera subclavie pe coastele cervicale; 4) în precizarea naturii maligne sau benigne a tumorilor; 5) în stadiul refacerii circulaţiei la nivelul bonturilor de amputaţie, al secţiunii marilor vase sau după arteriectomie.

Contraindicaţiile arteriografiei sînt legate de vîrstă (nu am făcut arteriografii sub 14 ani şi nici peste 55 de ani) şi de starea generală a bolnavului. Arteriografia este o intervenţie chirurgicală care trebuie făcută în condiţii perfecte de asepsie, sub anestezie generală sau rahidiană. Injectarea soluţiei de contrast este foarte dureroasă, încît bolnavul, din cauza durerii vii, poate mişca membrul pe placa radiografică şi astfel să nu reuşească investigaţia.

Obliterarea exagerată a lumenului vascular în care se injectează soluţia precum şi prezenţa unor zone de tegumente transplantate pe membrul de investigat, pot fi considerate drept contraindicaţii.

Într-un număr de peste 60 de arteriografii nu am avut decît două accidente locale. Un bolnav suferind de tromboangeită obliterantă, cu lumenul femoralei foarte îngustat, a prezentat o zonă dermică ce s-a necrozat şi eliminat necesitînd o grefare. La alt bolnav, amputat de coapsă, cu transplant de tegumente făcut pentru retuşare de bont, s-a necrozat şi eliminat transplantul necesar refacerii lui.

Ca soluţie de contrast folosim umbral 40 sau 60%, în cantitate de 20 ml pentru membrul superior şi 40 ml pentru membrul inferior.

Documentarea prin mulaje. Alt mijloc care poate servi la studiul clinic şi la urmărirea evoluţiei unei boli este acela al mulajelor diformităţilor; acestea trebuie luate extemporaneu, înainte ca afecţiunea să fie tratată, obţinîndu-se o indicaţie valoroasă în vederea continuării tratamentului şi o apreciere a rezultatului obţinut prin tratament.

Un mulaj documentar special este cel întrebuinţat de noi în Spitalul de ortopedie din Cluj încă din 1924 şi publicat de Alice Rădulescu în 1927; este un mijloc plastic şi grafic în acelaşi timp, ieftin şi uşor de aplicat. El constă în luarea unui mulaj al regiunii coloanei vertebrale în lungime, completat cu unul orizontal, parţial sau circular, acolo unde diformitatea costală este mai mare. Aceste mulaje se obţin punînd una peste alta 8—10 foi mai lungi de tarlatan cu lăţimea de 4—6 cm, care se înmoaie în gips. Aceste benzi se aşază de-a lungul coloanei vertebrale în aşa fel încît să imprime toate inflexiunile acesteia. Vîrfurile apofizelor spinoase sînt însemnate pe piele, în prealabil, cu creion chimic, pentru ca semnele să se imprime şi pe mulaje.



a — înainte de tratament

b — după tratament (procedeu dr. Alice Rădulescu)

Fig. 137. — Un mijloc personal practic de documentare plastică în diformitățile coloanei și ale toracelui.

Mulajele circulare se taie în două părți simetrice, se scot de pe bolnav și se unesc apoi între ele prin feși gipsate (fig. 137).

Pentru a obține conturul mulajelor cu dimensiuni reduse trebuie să urmărim suprafața interioară a benzilor gipsate cu ajutorul unui pantograf. În felul acesta putem păstra indicațiile obținute grafic pe mici cartoane. Avantajul acestor mici mulaje este evident; ele redau curburi și inflexiuni patologice în cel mai scurt timp și cu o cheltuială minimă. Cu ajutorul lor se pot controla îmbunătățirile obținute prin tratament, fără să se refacă un mulaj nou, ci punîndu-le pe cele vechi pe corpul bolnavului.

Zațepin și Abarbannel (1926) preconizează un procedeu similar. Autorii întrebuințează , în loc de feși gipsate de oarecare lățime, șnururi făcute din feși. La nivelul vertebrei C_7 plasează o riglă de care fixează șnurul gipsat, pe care-l întind de-a lungul coloanei, marcată pe tegumente cu tinctură de iod. De la acest șnur se pun alte două, perpendiculare, pentru reper.

Metoda plastică (mulaje gipsate totale) este, teoretic, foarte bună; în practică însă are inconveniente, pentru că cere din partea bolnavului răbdarea de a suferi confecționarea mulajului; executarea și păstrarea mulajului sînt grele și necesită un material costisitor.

Galeazzi execută mulaje ale toracelui pe o masă specială, bolnavul fiind cu trunchiul flectat. În timpul tratamentului special se comparau pozitivele obținute la diverse intervale cu cel recent, așezîndu-le unele lîngă altele pe suporturi speciale.



Fig. 138. — Aparatul lui Schultess pentru înscrierea diformităţilor toracice în trei planuri.

Documentarea grafică. Este un mijloc superior faţă de măsurătorile simple, mai ales în devierile coloanei vertebrale. Înscrierea şi redarea imaginilor se pot face în diferite planuri; cele mai bune aparate inscriptoare sînt acelea care ne dau imaginea scoliozei în trei planuri. Printre aparatele cu ajutorul cărora se pot înscrie contururile toracelui într-un singur plan, cele mai importante sînt aparatul lui Ghillini sau similarele lui. Principiul pe care se bazează este acela al înscrierii contururilor pe o sticlă mată. Rezultatele obţinute se copiază apoi pe o hîrtie şi se păstrează ca document. Toate aceste aparate sînt verticale, şi cu ajutorul lor nu se obţine decît o imagine mai mult sau mai puţin corectă în plan frontal; profilul apare cu totul aproximativ. Pentru a căpăta grafica diformităţilor toracice pe secţiune orizontală, s-a propus de către Beely un aparat (cirtometru) compus dintr-o serie de beţişoare paralele între ele şi mobile într-un singur plan, aşa încît vîrfurile lor plasate pe torace să reprezinte linia neregulată a conturului deformat. În felul acesta se obţin unele indicaţii grafice preţioase. S-a conceput chiar un aparat compus dintr-o serie de aparate Beely suprapuse, aşa încît în acelaşi timp putem obţine contururile toracelui la diferite niveluri, precum şi devierile coloanei. Există multe aparate inscriptoare, care ne dau graficul toracelui, bazate pe principiul pantografului, dar toate au dezavantaje, deoarece la cea mai mică mişcare a bolnavului două înscrieri succesive nu sînt în acelaşi timp şi superpozabile. Aparate care înscriu simultan profilurile în cele trei planuri sînt: scoliozometrul lui Schultess (fig. 138) şi pantoscoliozometrul lui Lavermicoca.

Aparatatul lui Schultess este compus dintr-un sistem de fixare a bolnavului şi un altul de înscriere în trei planuri independente (frontal, sagital, orizontal). Cu ajutorul lui se obţin, pe trei foi de hîrtie, contururile necesare care privesc devierile laterale şi antero-posterioare ale coloanei, precum şi deformaţiile costale. Cu ajutorul acestui aparat se poate urmări destul de bine, în timp, evoluţia unei scolioze; are însă şi unele dezavantaje şi anume că nu poate fi folosit la copiii fricoşi şi la unele persoane prea impresionabile deoarece, cu toate asigurările şi prevenirile noastre, am observat lipotimii chiar la fete de 15—16 ani, iar fixarea bolnavului nu se poate face corect din cauză că fixatoarele bazinului şi cele din axile nu sînt mobile în toate direcţiile şi deci impune bolnavului o altă atitudine decît aceea pe care o are în mod obişnuit. De asemenea, aparatul fiind prea costisitor nu poate avea o întrebuinţare largă.

Pantoscoliozometrul lui Lavermicoca, întrebuințat de însuși autorul lui în clinica lui Galeazzi, are incontestabil superioritate practică față de aparatul lui Schultess, pentru că înscrie rapid, într-o poziție neforțată a bolnavului, toate contururile, în cele trei planuri pe o singură foaie de hîrtie, redusă ca dimensiuni, așa încît se poate păstra o dată cu foaia de observație a bolnavului.

Documentarea fotografică și cinematografică. Prima este foarte întrebuințată, și demonstrează varietatea cazurilor clinice. Cea de-a doua prezintă avantajul de a reda în condiții plastice o diformitate cu consecințele ei, rezultatul unei operații, plasarea unui aparat ortopedic, precum și consecințele unui tratament. Dezavantajul stă în faptul că este un mijloc costisitor prin aparatura pe care o cere.

Bazîndu-se tot pe înregistrări pe peliculă, *kinemograma și stroboscopia* sînt cele două mijloace utile de documentare prin care putem urmări în toate fazele ei o anumită mișcare normală sau patologică.

Examenele de laborator. Constituie, ca în orice disciplină medicală, importante metode ajutătoare, fiind uneori indispensabile punerii unui diagnostic corect. Vom enumera cîteva dintre examenele de laborator mai des cerute.

Viteza de sedimentare a eritrocitelor (normal, 3,8 mm după prima oră) se accelerează în procesele inflamatorii acute, în cele cronice și în procesele de resorbție cînd există tumori maligne. În tuberculoză, evoluția V.S.E. constituie o bună metodă de control al evoluției bolii.

Hemograma reprezintă un complex de date care trebuie interpretate în corelație unele cu celelalte și în special în legătură cu realitatea clinică. Numai în aceste condiții ea capătă întreaga sa valoare în practica medico-chirurgicală. Tuberculozele osteo-articulare, ca și cele ganglionare, se însoțesc de o creștere a leucocitozei, cu limfocitoză și monocitoză, iar în cancer hemograma este caracterizată prin anemie progresivă hipocromă și ușoară leucocitoză cu polinucleoză, monocitoză și eozinofilie.

Procesele inflamatorii acute se însoțesc de hemograme caracterizate prin leucocitoză, neutrofilie cu deviere spre stînga a formulei Arneth, ușoară eozinofilie, tablou eritrocitar normal.

Procesele inflamatorii cronice produc o anemie moderată; leucograma arată o ușoară leucocitoză, neutrofilie și eozinofilie moderată.

În osteopatiile din cursul bolilor de sînge se constată tablourile sanguine caracteristice.

Mielograma trebuie făcută în toate leziunile osteo-articulare de natură canceroasă sau în urma bolilor sanguine, în care caz capătă aspectele tipice ale acestora.

Calcemia (normal 9—11 mg %) crește în osteita fibroasă Recklinghausen, hipervitaminoza D, hipertiroidism etc., și scade în rahitism, osteomalacie, hipovitaminoză D etc.

Calciuria (normal 0,02—0,3 g în 24 de ore) indică eventualele tulburări de metabolism calcic datorite paratiroidelor.

Fosfatemia (normal 3—4 mg %) este crescută în hipervitaminoza D, în hipoparatiroidism etc., și scăzută în rahitism, osteomalacie, hiperparatiroidism etc.

Fosfataza (normal 4—8 u. Jenner și Kayl) crește în osteita fibroasă a lui Recklinghausen, în rahitism, în osteita lui Paget, în tumori maligne etc.

Albumoza lui Bence—Jones în urină poate indica eventual un osteosarcom, dar mai ales un mielom multiplu (boala lui Rustitsky-Kahler).

Dozarea diferitelor vitamine (în special a vitaminei C) este de asemenea indicată în osteopatiile prin hiper- sau hipovitaminoze.

Examenul cito-bacteriologic al lichidului articular urmărește punerea în evidență a agentului patogen, după colorare cu Gram și cu Ziehl-Neelsen. În gută se găsesc și cristale de urat acid de sodiu.

Testul de sensibilitate la antibiotice ne este de mare folos pentru determinarea antibioticului cu cea mai mare eficacitate în stingerea unei infecții osteo-articulare.

Inocularea la cobai o utilizăm în special pentru depistarea proceselor tuberculoase atipice, folosind pentru inoculare lichid extras din articulație. Această inoculare trebuie făcută concomitent la doi cobai.

Biopsia se practică sub toate formele ei, prin intervenție chirurgicală sau prin puncție, pentru stabilirea diagnosticului în tumori, în micoze, în infecții; pentru depistarea proceselor tuberculoase atipice se folosește frecvent *sinovectomia parțială*, de fapt tot o biopsie.

METODELE DE TRATAMENT ORTOPEDICO-CHIRURGICAL

MIJLOACELE ORTOPEDICE PROPRIU-ZISE

Ortopedia posedă pentru tratament un număr destul de variat de mijloace proprii, nesîngerînde; unele din acestea se pot executa de către medicul specializat sau de către persoane competente, iar altele, numai de tehnicieni (mecanici, bandagişti, cizmari specializaţi etc.), la indicaţia, prescripţia şi sub controlul medicului ortoped.

PANSAMENTELE SAU APARATELE GIPSATE

Gipsul a fost întrebuinţat pentru prima oară ca material pentru confecţionarea aparatelor de Pirogov şi aproape în acelaşi timp de Mathyissen (1852), iar Van den Loo l-a întrebuinţat în 1883. Medicii arabi se pare că l-au folosit însă cu mult mai înainte, dar fără tifon.

Cu ajutorul acestor aparate se imobilizează articulaţiile, fragmentele osoase la nivelul unei fracturi sau se fixează un membru sau un segment de membru în poziţia dorită. Pansamentul gipsat poate servi extemporaneu, cînd se ia forma unei regiuni în poziţia normală sau corectată, în vederea confecţionării unui aparat ortopedic. Aceste pansamente extemporanee poartă numele de „mulaje gipsate".

Pentru executarea unui aparat gipsat este nevoie de un material şi instrumentar anumit.

Materialul. Gipsul este un sulfat de calciu ($CaSO_4+2H_2O$) care are densitatea 2,32. Gipsul folosit pentru aparatele ortopedice se numeşte în mod curent „gips de alabastru" şi se prezintă în comerţ ca o pulbere albă, fină, foarte uşoară şi unsuroasă la pipăit. Există însă mai multe feluri de gipsuri, care se deosebesc între ele prin culoare, fineţe, greutate, prin viteza cu care se dizolvă în apă şi timpul în care se întăresc. Aspectul nu este un mijloc sigur de a aprecia calităţile gipsului, fiindcă se poate ca după aspect să pară foarte bun şi în realitate să fie „hidratat" ori „mort", în care caz nu mai poate fi folosit. Dimpotrivă, un gips mai grunjos la pipăit, cu o coloraţie mai cenuşie, cu toate impurităţile sale (argilă, oxid de fier, carbonat de calciu etc.), poate fi un material acceptabil, ce poate servi la facerea mulajelor (gips de stucatură, care este un produs semihidratat). Pentru a proba calităţile unui gips, se iau bucăţele suprapuse de tifon nescrobit, cu ţesătura destul de rară, şi se înmoaie într-un amestec de gips cu apă, de consistența laptelui bătut. Se scoate apoi tifonul, se întinde, luîndu-i prisosul de gips, și se lasă să se zvînte; dacă se întărește în cel mult 10 minute, gipsul este bun. Un gips care s-a umezit (hidratat) nu este pentru totdeauna pierdut, ci se poate eventual transforma într-unul bun dacă se încălzește întins în strat subțire pe tăvi metalice așezate pe un cuptor cald și se amestecă mereu cu o lopățică de lemn. Căldura la care trebuie să fie supus un gips hidratat trebuie să rămînă tot timpul sub 120°, altfel se calcinează și nu mai poate fi folosit pentru facerea aparatelor gipsate, devenind „gips mort“

Gipsul, împreună cu tifonul, simplu sau scrobit (amidonat), la care se adaugă apa necesară, se întărește ca piatra într-un scurt interval de timp. Apa care l-a hidratat la limită trebuie să se evaporeze, luînd căldura din mediul învecinat, în primul rînd de la segmentul corpului peste care a fost așezat gipsul. În astfel de împrejurări, aparatul gipsat se încălzește destul de bine, iar apa se evaporă sub formă de aburi ușori, care ies de pe suprafața lui. Un gips care în aceleași împrejurări rămîne rece, chiar dacă după un timp îndelungat se întărește, va crăpa sau se va înmuia și nu va corespunde scopului, deoarece conține mai multă apă decît este strict necesar.

De asemnea, un gips care se întărește greu nu este bun, pentru că bolnavul trebuie să rămînă prea mult în anumite poziții pe care le suportă greu, și fiindcă deseori rămîne moale, rece.

Întărirea rapidă este o proprietate prețioasă, și de ea ne folosim ca să putem fixa foarte repede o regiune în poziția dorită. Un gips anhidru, însă, care se prinde prea repede, nu este nici el bun, fiindcă nu lasă timpul necesar confecționării unui aparat mare, bine modelat, cu toate detaliile sale, și crapă sau se desface în felii, neavînd coeziunea necesară, deoarece feluritele straturi nu se întăresc în același timp. Apa caldă grăbește prinderea, cu condiția să nu treacă de 38°, fiindcă altfel întărirea se încetinește și aparatul nu mai are calitate bună.

Se poate grăbi întărirea unui aparat gipsat dacă se întrebuințează mai mult gips sau se adaugă apei o oarecare cantitate de alaun, silicat de potasiu în soluție concentrată, puțin ciment etc. Sarea de bucătărie grăbește și ea prinderea, dar aparatul gipsat se hidratează repede și crapă.

Cînd vrem să-i întîrziem întărirea, facem aparatul cu feși scrobite (tarlatan) în loc să întrebuințăm pe cele simple de tifon sau adăugăm în cantități mici amidon, dextrină, borax, glicerină, gelatină etc.

Gipsul ales trebuie în orice caz să fie cernut printr-o sită deasă înainte de întrebuințare, ca să nu se strecoare corpi străini duri sau grunji, deoarce aceștia, încorporîndu-se în aparat, pot da naștere mai tîrziu, prin apăsare, la ulcerații ale pielii. Ca să nu se hidrateze, gipsul trebuie ținut într-o cameră uscată, în lăzi căptușite ori în cutii de tinichea zincată. De obicei, în aceste cutii, gipsul se pune pe jumătate, iar restul se umple cu feși gipsate pe care le avem astfel totdeauna la îndemînă.

Fașa gipsată se face din tifon hidrofil, din organdi, care este tot o țesătură de bumbac, dar mai rară, sau din tifon ușor scrobit (tarlatan), la care se adaugă gips în pulbere. Tifonul sau tarlatanul trebuie să fie țesut mai rar, așa încît pe o lungime de un centimetru să aibă 7—8 fire.

Se întrebuințează tifonul scrobit (tarlatanul) mai ales cînd gipsul se întărește prea repede sau cînd aparatul trebuie să dureze mai multă vreme; preferăm, în genere, tifonul neamidonat, gipsat, pentru că se usucă mai repede, lucru important cînd vrem să fixăm extremitățile coaptate ale unei fracturi sau rezultatul unei operații ortopedice; cu materialul acesta, aparatul este mai bine modelat.

Cînd pe fașă este mult gips și cînd se unge fiecare strat de tifon cu apă cu gips de consistența unei smîntîni îngroșate (platru), aparatul este mai durabil, dar mai gros și inestetic; dimpotrivă, cînd feșile au puțin gips și apa este mai puțin stoarsă, aparatul este mai subțire, mai estetic, dar mai puțin durabil. S-a căutat să se înlocuiască gipsul prin alte substanțe, care să aibă aceleași proprietăți, dar să fie mai ușor de mînuit. Cea mai reușită substanță este „Cellona“. Se întrebuințează feși impregnate cu această substanță, care rămîne aderentă de țesătură și are un asect asemănător gipsului; are avantajul că cu ajutorul ei se poate face un aparat subțire, ușor și durabil, se poate întrebuința oriunde, fără să se facă murdărie. Pentru confecționarea unui aparat nu este nevoie decît de feșile amintite în număr necesar, fără pulbere de substanță în plus. Pentru aparate mici, care trebuie să fie ușoare și bine modelate, acest produs este foarte bun. În prezent există preparate care îngădue o modelare foarte bună a aparatelor gipsate și care se pot usca după voință, la momentul ales.

Tifonul sau tarlatanul servește la facerea feșilor sau la confecționarea atelelor, care nu sînt altceva decît bucăți mari de tifon așezate în straturi și croite în raport cu regiunea unde vor fi așezate.

Feșile de tifon sau cele tăiate din bucata de tarlatan nu trebuie să aibă o margine dublată. În genere ele au 5—6 metri lungime și 20; 15 sau 10 cm lățime. La confecționarea unui aparat gipsat pentru picioarele copiilor mici se vor întrebuința feși a căror lățime nu trebuie să fie mai mare de 5 cm.

Prepararea unei feși cu gips cere, bineînțeles, oarecare experiență; nu oricine poate face din primul moment o fașă gipsată corectă, deși lucrul pare simplu în aparență. Pentru o fașă de tifon de 5 metri lungime și lată de 15 cm se întrebuințează, întinzîndu-se într-un strat uniform, 350 grame de gips; cînd fașa este lată de 20 cm, se întrebuințează 520 g. Feșile gipsate uscate se confecționează de obicei din feși obișnuite, care se desfac ușor la un capăt pe o masă netedă sau într-o tavă mai mare, smălțuită, și se acoperă apoi treptat cu un strat de praf de gips și se răsucesc din nou pe măsură ce în continuare se desface fașa. Răspîndirea egală a gipsului se face întinzîndu-l în mod uniform cu marginea cubitală a mîinii, în timp ce cu cealaltă se răsucește fașa bine, dar nu prea strîns, pentru ca apa să poată pătrunde ușor pînă la mijlocul său (fig. 139).

Cu o oarecare experiență se reușește să se facă feși bune, nici prea strînse, nici prea largi și cu cantitatea de gips necesară. Răspîndirea gipsului pe fașă se poate face uniform și cu ajutorul marginii unei scînduri netede sau cu ajutorul unor aparate speciale (fig. 140) mai mult sau mai puțin complicate, care fac feșile foarte repede cu un strat uniform de gips.

Vata servește pentru acoperirea regiunii, apărînd tegumentele de duritatea aparatului, dacă este așezată în straturi uniforme și subțiri; în locurile unde există proeminențe osoase, grosimea stratului de vată se va dubla sau tripla. Peste vată se va trece o fașă uscată, moale, cu ochiuri largi (organdi) ca s-o fixeze uniform, fără neregularități. Orice înghemuire a vatei sau transformare a feșii în cordoane poate produce ulterior eroziuni ale tegumentelor și chiar escare. Vata are dezavantajul că după un scurt timp, din cauza transpirației, se înmoaie, se scămoșează și se strînge în gogoloașe, care pot eventual leza tegumentele.

Dacă se pune un strat prea gros de vată, aparatul gipsat nu se mai poate modela bine pe suprafețe neregulate și pe reliefuri osoase, devine larg, alunecă, nemaicorespunzînd scopului pentru care a fost creat.

Vata gumată este o vată nehidrofilă, împachetată în straturi subțiri, comprimate și albuminate pe ambele fețe. Are avantajul, față de vata medicală obişnuită, de a se îmbiba greu cu lichide; nu se fărîmiţează, menţinîndu-se ca un strat uniform şi oarecum elastic între aparatul gipsat şi suprafaţa corpului.

Perniţele de vată se fac dintr-un strat de vată (gros cel puţin cît degetul), de diverse dimensiuni, învelit în tifon; acesta se coase pe faţa care nu va fi în contact cu tegumentele. Aceste perniţe se așază peste crestele sau apofizele oaselor, mai ales cînd se fac aparate gipsate direct pe piele, pe locul unde va apăsa breteaua unui aparat ortopedic, la locul de compresiune pentru îndreptarea unor diformităţi etc. Ca să nu se deplaseze, tegumentele peste care vor fi așezate se ung cu mastisol.

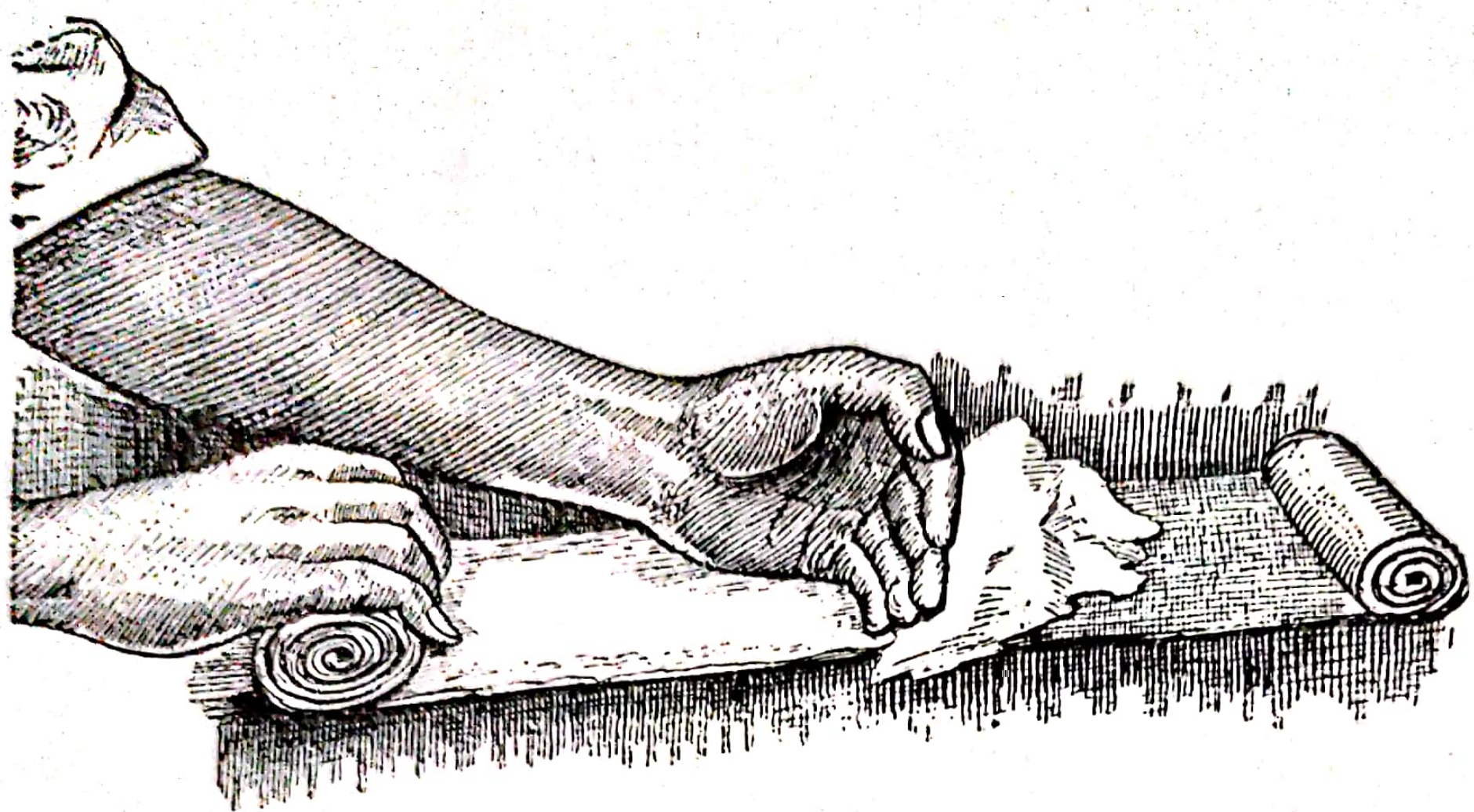

Fig. 139. — Confecţionarea feşilor gipsate cu mîna.

Tricoul tubulat este un țesut elastic de bumbac, confecționat în ochiuri ca un fel de ciorap, dar fără dungă de cusătură. Se prezintă în formă de tuburi, de cîte 20—30 metri lungime, cu diametre diferite, de la 3 la 30 cm, după cum va trebui să îmbrace o regiune mai subțire ori mai groasă: antebraț, gambă, coapsă, torace etc. (fig. 141).

Acest tricou are avantajul că, fiind un țesut elastic în toate direcțiile, se modelează bine, fără să comprime părți de dimensiuni variate dintr-o regiune a corpului. Se poate pune în strat dublu pe regiunea unde urmează să se facă aparatul gipsat, pentru ca acesta să nu se lipească de tegumente ori de peri. Cînd este necesară crearea unor ferestre în aparatul gipsat sau acesta trebuie tăiat în lung, foaia internă se poate menține intactă. Pentru torace, tricoul se răscroiește la subțiori și se însăilează pe umeri, dar există și tricouri speciale care au mîneci și n-au cusături.

Feșile de hîrtie creponată (creață) se întrebuințează ca strat izolator între tegumente și gips; se trec ca feșile obișnuite, fără a fi întinse, lăsîndu-le să-și păstreze aspectul obișnuit. În felul acesta, între tegumente și planul dur al aparatului gipsat se interpune un element cu oarecare elasticitate. La nivelul proeminențelor osoase, ori în locul unde

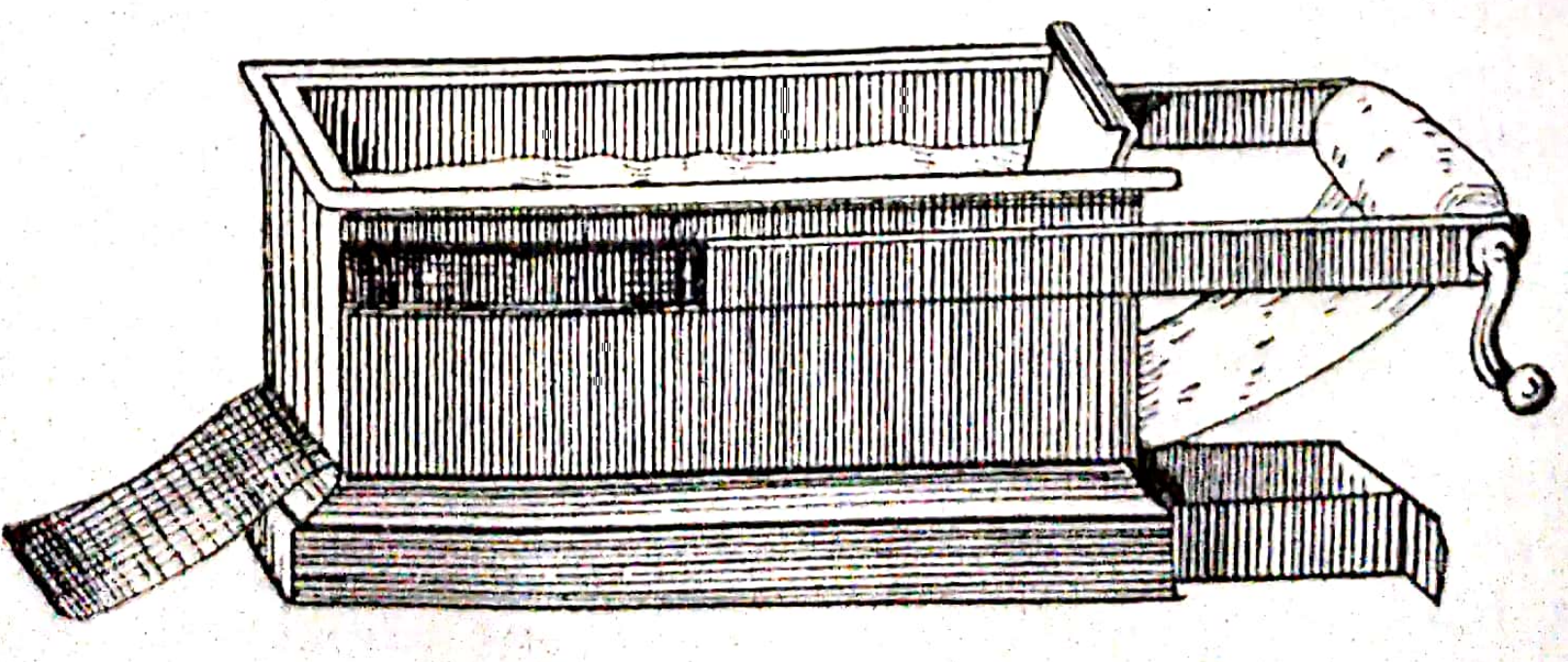

Fig. 140. — Aparat pentru confecţionarea feşilor gipsate.

aparatul poate exercita o apăsare, se pun mai multe straturi de hîrtie creponată. Aceste feşi se folosesc însă aproape exclusiv la confecţionarea mulajelor gipsate, ca gipsul să nu vină în contact direct cu pielea şi să nu murdărească bolnavul.

Întăritoarele se întrebuinţează pentru mărirea rezistenţei unui aparat gipsat; ele se compun din fîşii lungi modelate, de furnir, speteze de lemn subţire, bucăţi de carton sau şuviţe subţiri de zinc, aluminiu, oţel etc.

Unii autori fac un adevărat gips armat de forma betonului armat, incorporînd în straturile lui, fie sîrme subţiri multiple, fie chiar o pînză metalică flexibilă.

S-au încercat întăritoare din fuior de cînepă obişnuită, desfăşurat în amestecul de apă cu gips şi care se aşază peste primele straturi de gips făcute cu tifon, pentru întărirea aparatului.

Găsim cu totul nejustificate aceste întăritoare, fiindcă îngreunează inutil aparatele şi pot determina o serie de alte neplăceri (compresiuni, escare).

Atelele. Se confecţionează aşezîndu-se cîte 6—8—10—12 foi de tifon sau de tarlatan unele peste altele; uneori aceste straturi sînt însăilate cu aţă de bumbac la oarecare distanţă de marginile lor, ca să nu alunece. Aceste atele au diferite dimensiuni, atît în lungime, cît şi ca lăţime, după scopul pe care trebuie să-l îndeplinească. Celelalte servesc, spre exemplu, la confecţionarea corsetelor gipsate, la facerea unor aparate în formă de jgheaburi, iar altele, pentru întărirea în anumite regiuni a aparatelor gipsate. Atela se moaie în gips cu apă, de consistenţă obişnuită, şi apoi se stoarce şi se netezeşte, fie pe o suprafaţă întinsă, de pildă o masă de sticlă groasă, fie între două mîini, în felul următor: atela este scoasă de un ajutor din vasul cu apă cu gips în care a fost înmuiată şi este ţinută vertical de una din extremităţi; un alt ajutor o prinde între palme, storcînd-o de sus în jos de excesul de apă şi de gips, şi netezind-o în acelaşi timp.

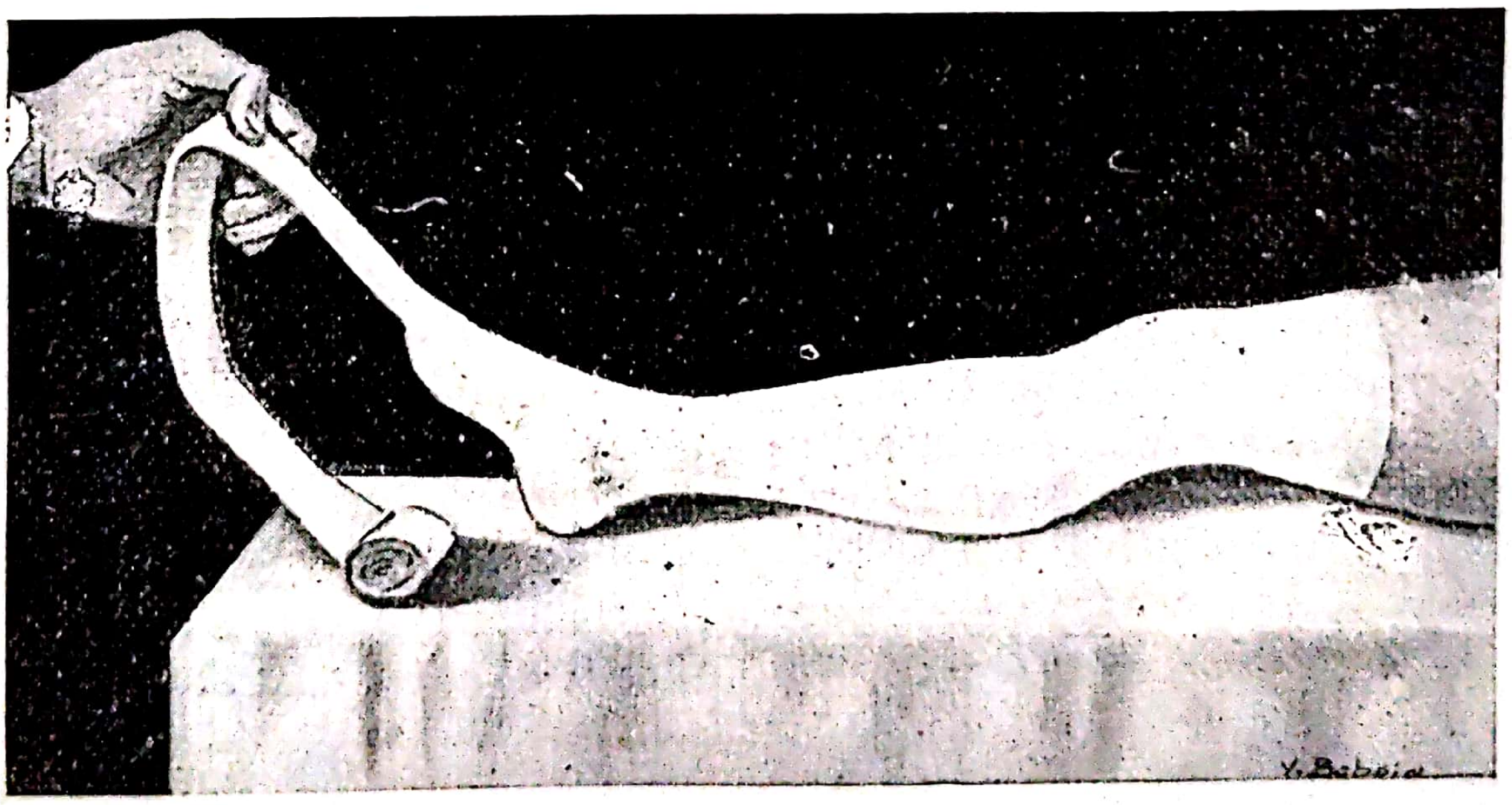

Fig 141 — Membrul inferior se îmbracă în tricou în formă tubulară, extensibil.

Instrumentarul. Sînt necesare o serie de instrumente, un aparat de tracţiune, o masă ortopedică şi un aparat de suspensie. Instrumentele folosite sînt (fig. 142): cuţit şi foarfece pentru tăiat gips, ferăstrău de gips, pensă de îndepărtat marginile aparatului gipsat tăiat, în formă de cioc de raţă, pense de desfăcut gipsul, instrumente pentru modelat unele lame metalice, un lighean smălţuit, o tăviţă renală. Trebuie să avem la îndemînă şi eventualele accesorii necesare felurítelor forme de aparate gipsate: scărițe metalice sau patină de lemn pentru mers, curele cu sîrme pentru mulaje, bare metalice articulate (balamale) pentru gipsurile armate etc.

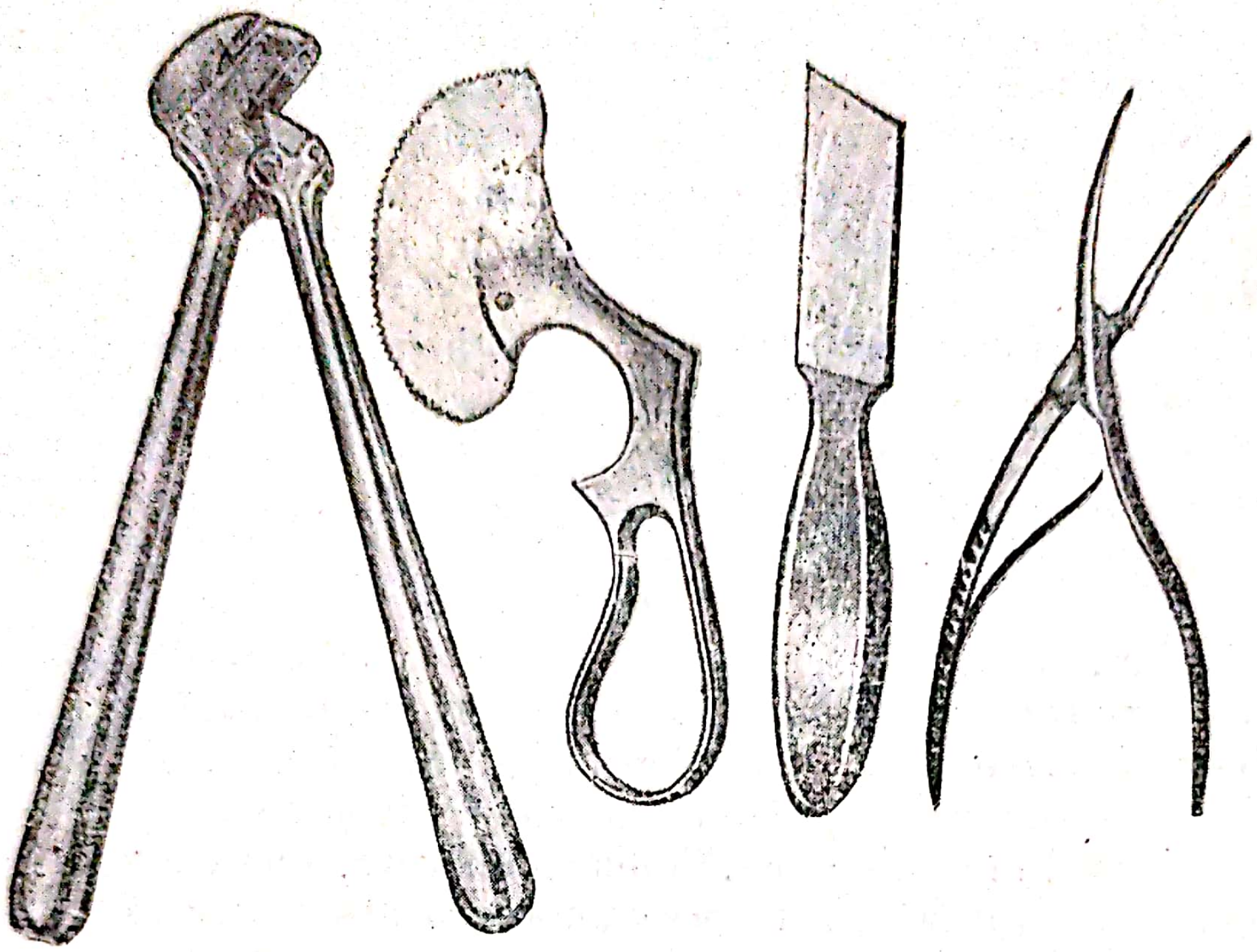

Fig. 142. — Diverse instrumente care servesc la tăierea, desfacerea sau înlăturarea aparatelor gipsate.

Cînd nu avem o masă ortopedică, pentru confecționarea unui aparat gipsat la membrele inferioare se poate întrebuința un simplu pelvisuport care se adaptează la o masă obișnuită, folosind sau nu extensia manuală. Cele mai simple dintre aceste aparate sînt: pelvisuportul lui Cusco (fig. 143), al lui Bruns, cel portativ al lui Privat, ori acela mai complet al lui Ollier (fig. 144). Toate acestea au dezavantajul că nu îngăduie decît o tracțiune redusă, inconstantă și necontrolabilă.

Confecționarea diferitelor aparate gipsate. Pentru confecționarea unui aparat gipsat se vor pregăti materialul și instrumentarul amintit. Apa cu gips se prepară în felul următor: în vasul în care dorim să se obțină amestecul se pune apă rece, călduță sau caldă, după cum gipsul este de foarte bună calitate sau mediocru, anhidru sau semihidratat, știind că apa rece moderează întărirea gipsului, iar apa caldă (pînă la 38°) o grăbește. Pulberea fină de gips se presară peste apă, cu o mînă, treptat, în timp ce cu cealaltă mînă se amestecă continuu și repede, pînă obținem un

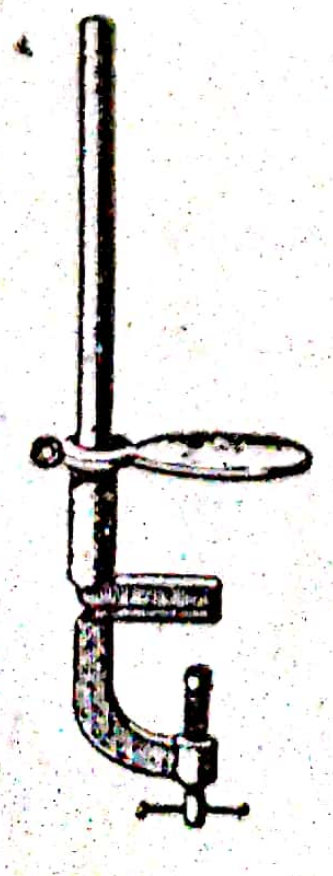

Fig. 143. — Pelvisuportul lui Cusco.

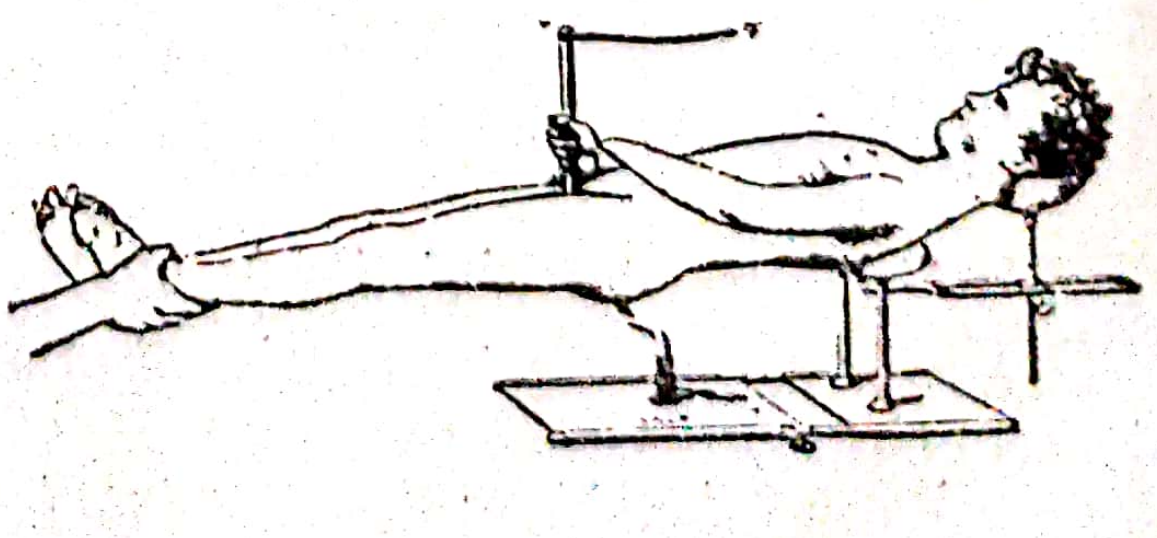

Fig. 144. — Suportul mai complet al lui Ollier (după Maisonnet).

lichid de consistență uniformă, ca laptele bătut. Într-un astfel de lichid se desfășoară o fașă confecționată din tifon ușor scrobit (tarlatan), care se strînge apoi repede, obținîndu-se o nouă fașă, de data aceasta îmbibată cu gipsul dizolvat în apă, care va fi imediat întrebuințat, ca nu cumva să se întărească.

Acest fel de a proceda necesită mai multe ajutoare, iar aparatul se poate întări pe alocuri, înainte de a fi terminat, din cauza eventualei întîrzieri a refacerii feșilor. De aceea, mai des se întrebuințează feși pregătite gata gipsate, care se pun într-un vas cu apă și se lasă pînă cînd din ele nu mai ies bășici de aer, semn că apa a pătruns în toată fașa, înmuind gipsul. Feșile vor fi lăsate într-o cantitate de apă care să le depășească, fără a fi apăsate sau stoarse.

Înainte de întrebuințare, cînd fașa este scoasă din apă, trebuie ușor stoarsă; acest lucru se face apucînd-o cu degetele ambelor mîini de capete și răsucind-o puțin în sens invers (fig. 145), înlăturînd astfel numai excesul de apă, nu și gipsul.

Pentru vata sau tricoul care acoperă pielea se trag feșile gipsate circular, începînd de la extremități, nu prea strîns, dar nici prea larg. Pentru aceasta, *fașa care stă în podul palmei trebuie să ruleze exact, fără să fie îndepărtată de pe planul regiunii unde se face aparatul.*

Se va evita, mai ales la primele straturi, răsucirea feșii. În momentul cînd aceasta nu se mai adaptează la regiune este bine să fie tăiată cu foarfecele, reîncepîndu-se desfășurarea, ori să fie înlocuită cu o fașă de dimensiuni apropiate.

În anumite regiuni, unde fașa trece peste porțiuni mai proeminente, pentru ca să se poată adapta bine, trebuie crestată cu foarfecele și apoi modelată. Peste fașa astfel trasă se va întinde din cînd în cînd cu mîna un strat subțire de gips cu apă (de consistența smîntînii), preparat extemporaneu în cantitate mai mică, într-o tăviță renală. Din loc în loc, și mai ales către plici, marginile feșii pot forma o coardă întinsă, inadaptabilă la regiune; ca să se modeleze perfect se crestează marginea ei cu vîrful foarfecelui, perpendicular pe lungime.

În regiunile de flexie, mai ales în regiunea inguinală, peste umeri sau cînd un corset gipsat trebuie întărit în partea sa anterioară sau posterioară, feșile se trec de cîteva ori în lățime.

Acest fel de a proceda este îngăduit numai dacă la nivelul unde se fac îndoiturile de fașă există un strat apreciabil de feși trase în prealabil circular sau cînd marginile îndoite coincid cu însăși marginea aparatului, care va fi apoi tăiată și netezită.

Pentru ca un aparat gipsat să aibă durabilitate, trebuie ca în același loc să se suprapună 8 — 14 straturi de tifon, după dimensiunile aparatului, după regiune etc.

Ca să obținem un aparat lustruit, deci mult mai rezistent la frecare, mai refractar la îmbibarea cu lichide și cu un aspect mai frumos, se va așeza, la sfîrșitul confecționării aparatului și imediat înainte de

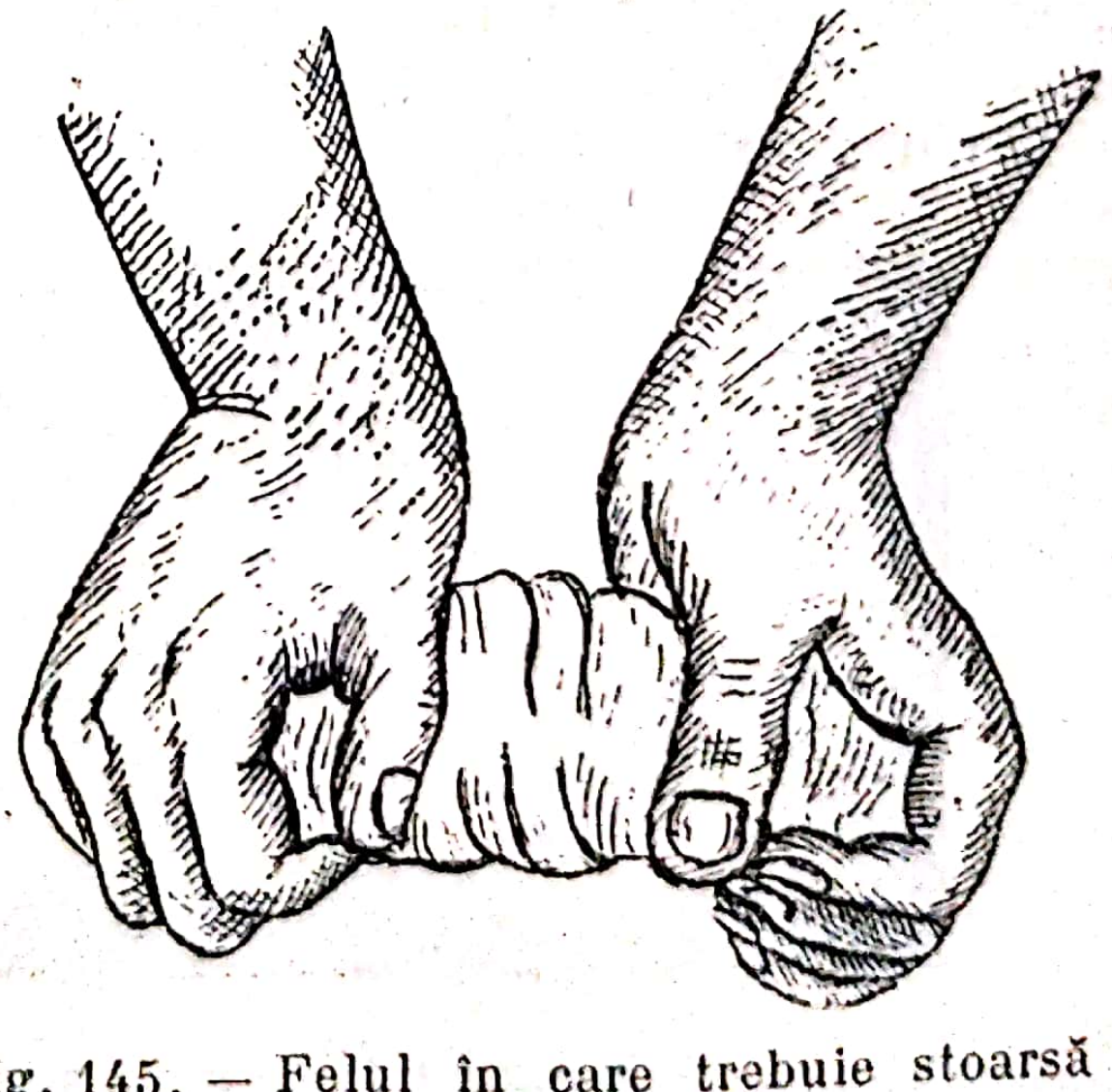

Fig. 145. — Felul în care trebuie stoarsă corect o fașă gipsată.

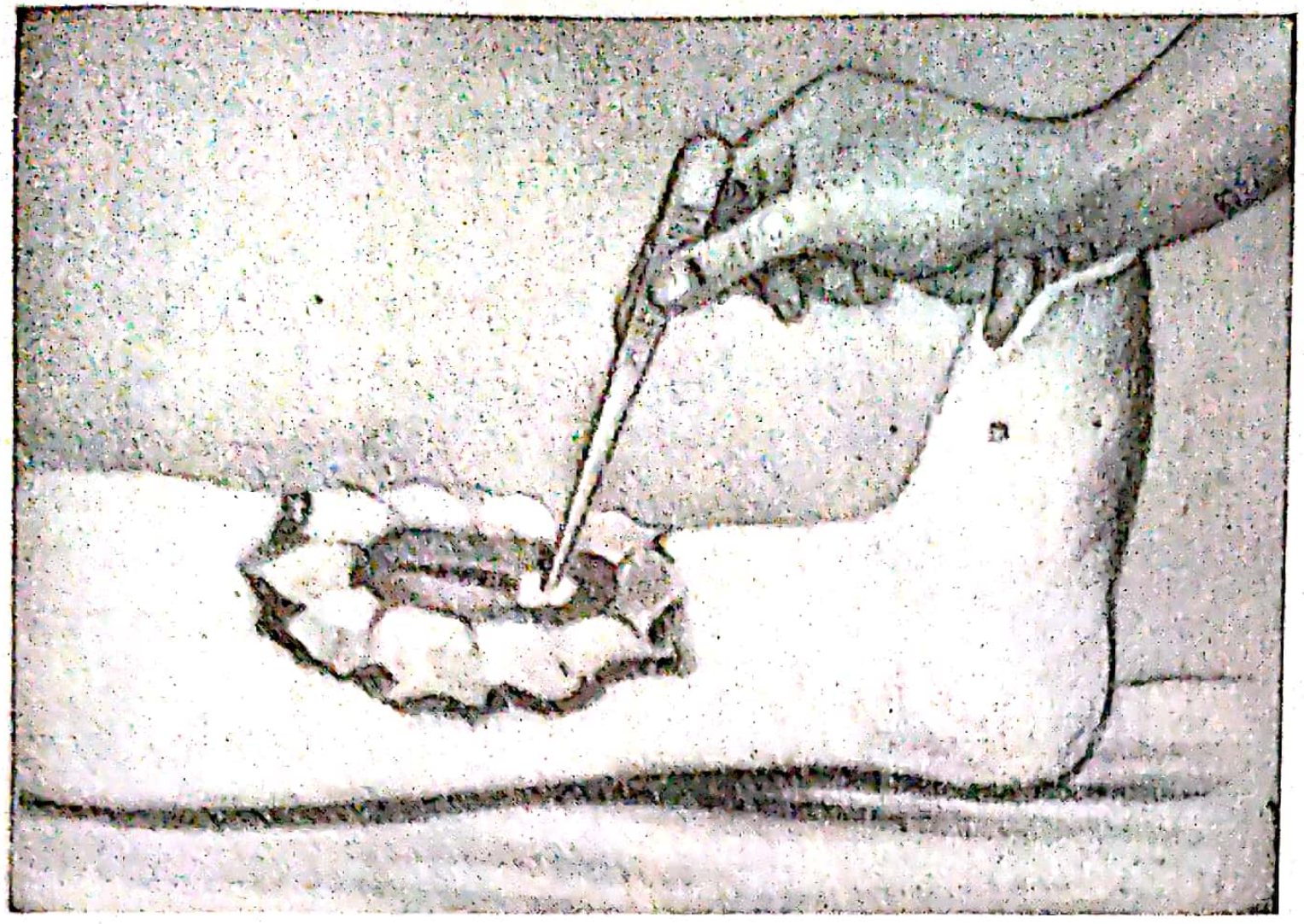

Fig. 146. — Fereastră făcută în aparatul gipsat, pentru a se putea pansa o plagă.

a se întări, o foaie sau două de tifon lat muiate în amestec de apă cu gips, care vor fi adaptate regiunii prin crestături și vor fi netezite bine cu puțină apă cu gips; este mijlocul cel mai bun și cel mai simplu. Lustruirea se mai poate face și după ce gipsul s-a uscat. Aparatul care prezintă neregularități și margini de feși zdrențuite se udă pe alocuri și se netezesc asperitățile cu un bisturiu; apoi se ia puțin praf de gips și se pune într-o tăviță renală care se ține aplecată și care conține puțină apă. Gipsul la limita apei, se înmoaie, iar amestecul se așază pe micile scobituri ale aparatului gipsat. Cu podul palmei se netezește pînă la obținerea unei suprafețe perfect netede; în felul acesta, aparatul gipsat va fi lustruit, frumos și durabil. Trebuie să ne ferim de celelalte mijloace propuse, și anume de a lăcui aparatul, de a-l acoperi cu scrobeală etc.

Modelarea aparatului se face treptat, înainte de a se întări gipsul, înconjurînd cu mîna porțiunile osoase proeminente; *modelarea se face în jurul crestelor osoase, al maleolelor, al apofizelor etc., și nu pe ele.* Scopul modelării aparatului nu este numai apărarea proeminențelor osoase împotriva apăsării, ci în același timp și împiedicarea deplasării sale. Întărirea aparatului trebuie să se facă imediat ce s-a terminat confecționarea sa. Pînă ce aparatul se va întări, trebuie ținut în așa fel încît să nu fie comprimat de degetele celui care-l susține sau de vreun corp tare peste care se așază, fiindcă orice înfundare va produce în cele din urmă dureri și leziuni ale tegumentelor bolnavului.

Cînd înfundarea s-a produs, se taie gipsul în formă de cruce în dreptul ei cu un cuțit de gips. Cu o lamă metalică lată sau cu o pensă numită „cioc de rață“ se ridică porțiunile care formează înfundarea și se trece pe deasupra o fașă gipsată.

Un aparat corespunde scopului cînd nu îngăduie mișcarea în regiunile

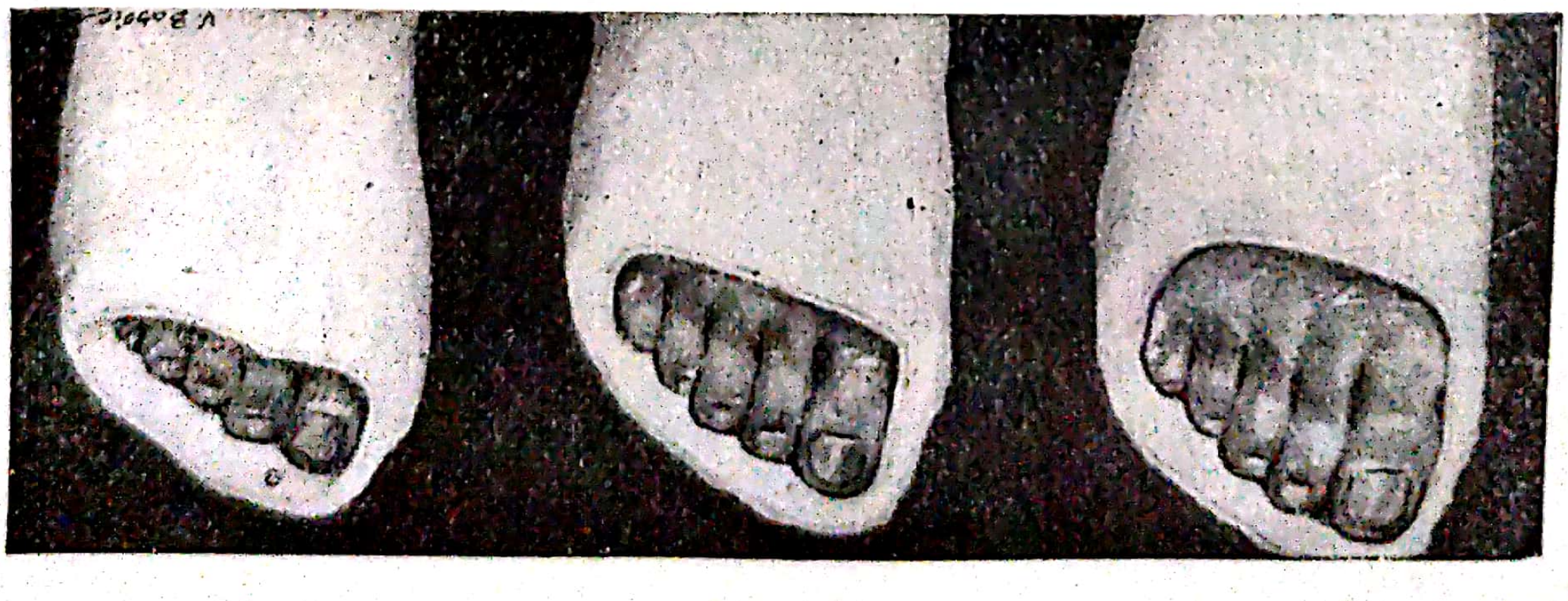

Fig. 147. — În figura din mijloc se vede cum trebuie făcută corect o fereastră în gips pentru controlul degetelor.

peste care a fost pus, cînd lasă indemnă circulația și nu lezează prin apăsare tegumentele, proeminențele oaselor sau nervii superficiali.

O dată aparatul isprăvit, se va proceda la tăierea și aranjarea marginilor și a ferestrelor, prin care se urmărește evoluția unor eventuale plăgi (fig. 146) sau se apreciază starea circulației (fig. 147).

De la început, degetele de la picior vor fi lăsate libere pe fața lor dorsală, pentru a putea aprecia în fiecare moment, după colorația, căldura și mobilitatea lor, dacă aparatul este sau nu prea strîns și dacă circulația este stînjenită.

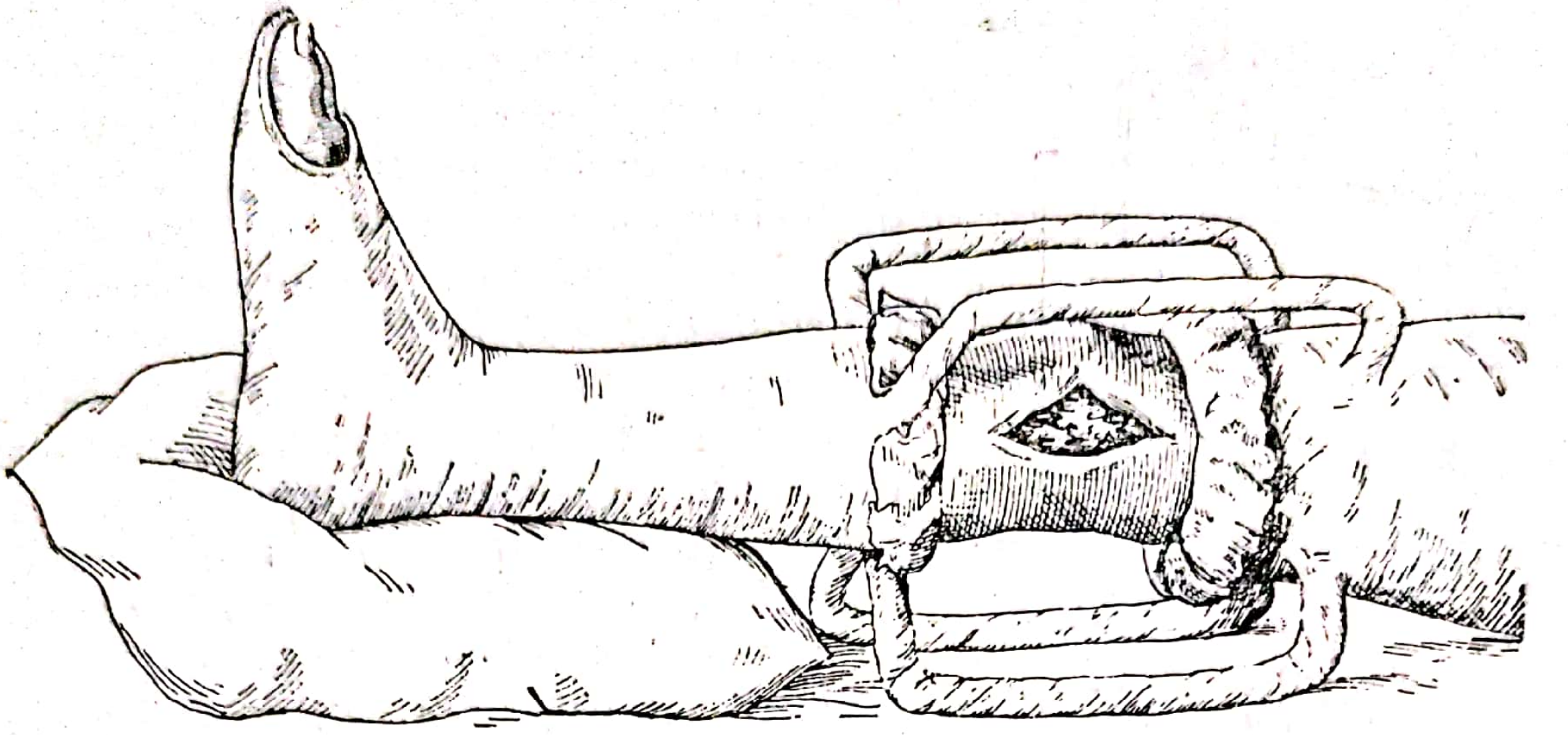

Fig. 148. — Aparat gipsat armat pentru pansat o plagă articulară infectată.

Un aparat gipsat se usucă în 24 de ore, cu condiția ca în acest timp să fie neînvelit și într-o atmosferă caldă.

Un aparat gipsat bine confecționat nu trebuie să jeneze bolnavul, să lase liberă circulația și să nu influențeze sensibilitatea; el trebuie să fie cît mai subțire, totuși foarte rezistent, să nu se miște și să se usuce complet în cel mult 24 de ore. Cînd trebuie să se obțină o uscare rapidă se poate întrebuința aparatul „phön".

Porțiunile care sînt de prisos, ca și ferestrele, se taie cu ajutorul unui cuțit cu lamă mai lată sau cu o lamă de cuțit de cizmărie, al cărui mîner se învelește cu piele sau cu tifon; în lipsa acestui cuțit se poate întrebuința și bisturiul. Marginile aparatului gipsat se netezesc cu apă cu gips. Ca să nu jeneze bolnavul, vata sau tricoul va depăși marginile aparatului gipsat cu 1—2 cm. Pentru ca vata să nu se fărîmițeze ori tricoul să nu se răsucească, se vor fixa cu o fașă cu gips, de preferință amidonată. Aranjarea marginilor aparatului gipsat, precum și tăierea ferestrelor, se face mai bine după 24 de ore; *ferestrele de decompresiune, într-o regiune operată, se fac însă imediat*, pentru ca eventuala îmbibare a pansamentelor cu sînge să nu producă vreo compresiune asupra tegumentelor suturate sau tulburări grave circulatorii.

Cînd gipsul este foarte gros și rezistent, pe locul unde urmează să fie tăiat va fi îmbibat cu apă sărată, ca să devină mai moale.

Cînd bolnavul prezintă o plagă articulară sau o fractură deschisă, infectată sau nu, de multe ori, aparatul gipsat trebuie făcut cu anse gipsate, ori armat. Pentru acest scop, între cele două segmente ale aparatului se pun atele de gips curbate, feși de tifon răsucite și înmuiate de gips sau bare de fier îndoite în anumite direcții, după necesitate, care se încorporează parțial sau total în aparat. Dacă se întrebuințează lame de fier, ca să nu ruginească, ele vor fi învelite în prealabil cu un strat subțire de feși gipsate și încorporate prin extremitățile lor la aparatul gipsat. Aceste atele curbe de gips sau lame metalice gipsate și îndoite trebuie să imobilizeze complet regiunea, lăsînd posibilitatea de controlare sau tratare a eventualelor plăgi (fig. 148). Cînd ferestrele sînt foarte mari și aparatul gipsat se face în vederea executării unei operații, este bine să se încorporeze gipsului, în locurile mai puțin rezistente, porțiuni metalice și, de preferință, lame subțiri de duraluminiu.

Aceste aparate au dezavantajul că după cîteva zile încep să se miște totuși la nivelul unde se află plaga, nemaicorespunzînd scopului. Acest neajuns se poate evita inclavînd prin extremitățile lor, la cele două porțiuni ale gipsului, noi anse metalice, care se pot întinde treptat, fie prin elasticitatea lor, fie prin diferite dispozitive (fig. 149). Cînd este necesară mobilizarea unei articulații de cîteva ori pe zi, gipsul va fi tăiat în formă de jgheab, pe partea de flexie a articulației (fig. 150).

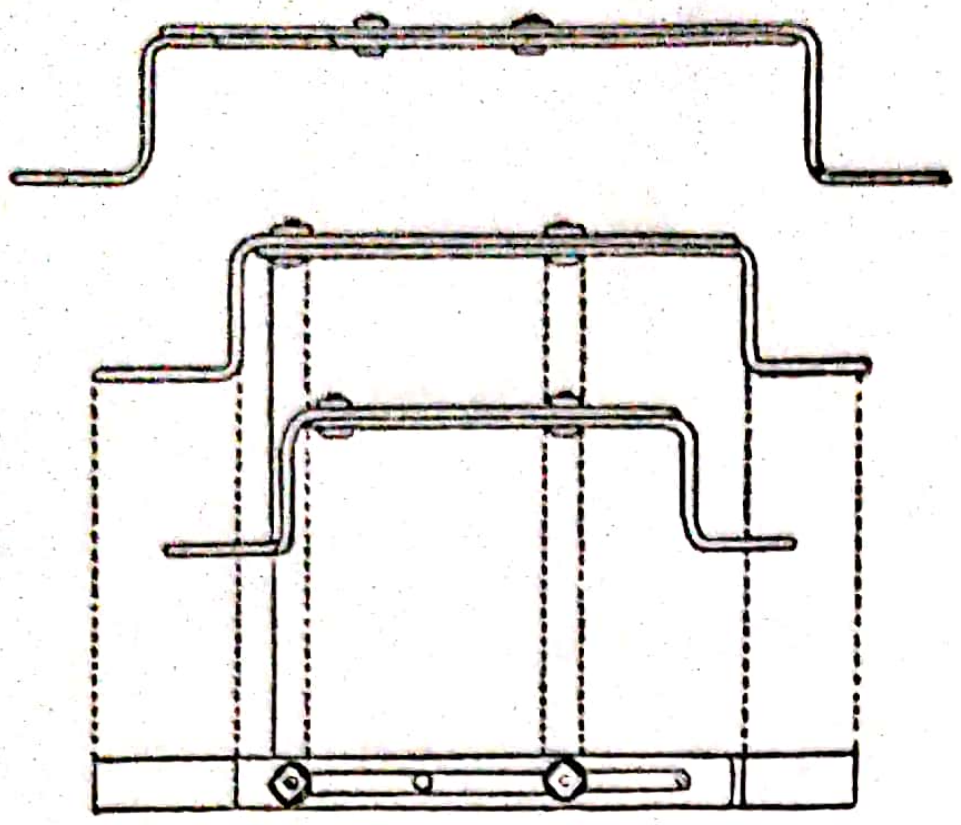
Fig. 149. — Atelele extensoare ale lui Senlecq. Diverse mărimi.

Sînt împrejurări cînd un aparat gipsat trebuie făcut în prealabil în vederea unei operații și a fixării rezultatului obținut. Aceste aparate sînt în genere bivalve, astfel ca folosirea lor să fie posibilă imediat după intervenție. Se procedează în general astfel: se confecționează un aparat gipsat care se taie după uscare în două porțiuni (valve) cu ajutorul cuțitului de gips, cu foarfecele de gips al lui Stille, cu al lui Privat sau cu ferăstraiele drepte sau circulare de mînă.

Aparatele gipsate amovibile trebuie modelate după materialul unui pansament făcut ca pentru o plagă fictivă, pansament care va exista totuși după operație. În acest caz se vor așeza în poziție bună cele două valve și se vor fixa trecîndu-se circular sau parțial, de la o valvă la alta și din loc în loc, benzi de emplastru adeziv, care la nevoie se vor scoate, pentru controlarea plăgii.

Cînd dorim ca aparatul să devină inamovibil se trec peste cele două valve feși amidonate înmuiate în apă, ori feși gipsate, după ce am avut grijă să udăm aparatul, să-l facem neregulat pe porțiunea pe unde vor trece feșile sau să-l ungem cu apă cu gips, pentru ca adeziunea să se facă în condiții mai bune.

Jgheaburile de gips (gutierele). Sînt împrejurări cînd este necesar un control direct al regiunii imobilizate prin gips sau cînd imobilizarea trebuie să fie temporară; în aceste

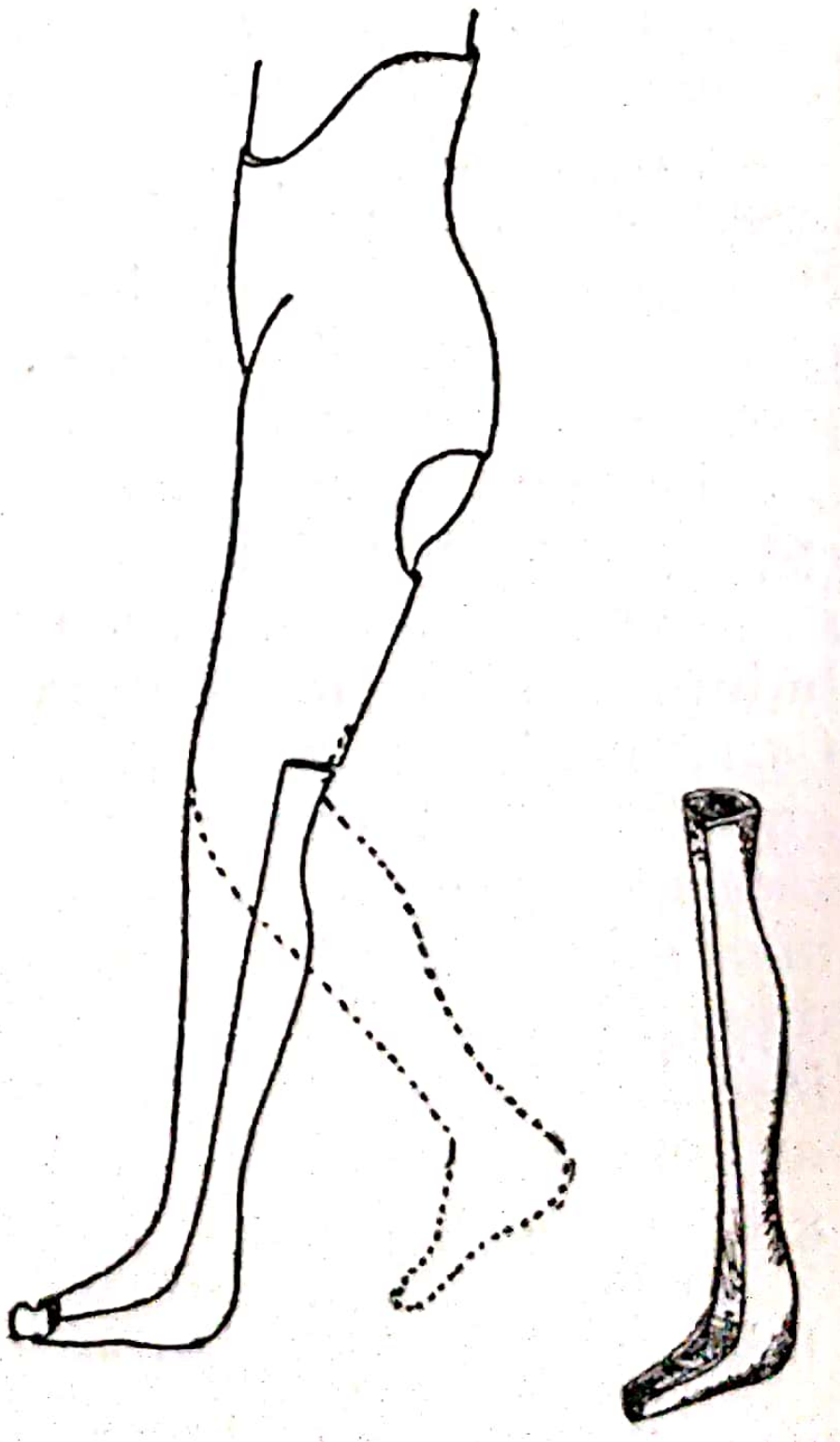
Fig. 150.— Aparat gipsat tăiat la partea posterioară a gambei în formă de jgheab pentru mobilizarea genunchiului și a piciorului (după Lance).

condiții este indicat un aparat gipsat în formă de jgheab. De multe ori, astfel de aparate sînt necesare în ortopedie pentru menținerea unei corecții sau împiedicarea unei diformități (paralizie infantilă, infecții ale articulațiilor etc.), îngăduind în același timp aplicarea unui tratament activ (masaj, electroterapie, actinoterapie, balneoterapie, mecanoterapie etc.). Ele mai pot fi folosite ca mijloace de contenție relativă, în cursul convalescenței, după o intervenție ortopedico-chirurgicală.

Jgheaburile erau întrebuințate frecvent în serviciile de chirurgie pentru a menține în poziție bună, după coaptare, pînă la vindecare, fracturile de gambă. Gutierele prezentau chiar un avantaj față de aparatele circulare, prin faptul că dădeau posibilitatea unui control direct și permiteau, prin gradul de elasticitate pe care-l posedă, să se stringă sau să se lărgească după dorință și împrejurări. Aveau însă marele inconvenient de a permite mobilizarea fragmentelor de fractură, împiedicînd deci consolidarea. Astăzi, în tratamentul fracturilor nu se mai întrebuințează decît foarte rar gutierele.

Aceste jgheaburi (gutiere) se fac, fie direct pe piele, fie peste un strat uniform de vată, ori peste un tricou. La membrul inferior, pentru fracturile fără deplasare ale oaselor gambei, de obicei se confecționa jgheabul lui Hergott, care cuprindea întreaga gambă și fața plantară a piciorului, iar lateral depășea jumătatea circumferinței membrului. Pentru confecționare se ia o atelă din 12—14 foi de tarlatan, mai lată la extremitatea dinspre genunchi și mai îngustă la cea dinspre picior, și se înmoaie în apă cu gips. La extremitatea dinspre picior se fac două tăieturi longitudinale, așa încît se împarte atela în trei porțiuni, una mai lată la mijloc și două mai înguste la margini. Porțiunea mediană se așază la talpa piciorului, iar cele laterale se răstoarnă peste picior. Se mai pot pune două benzi circulare gipsate, una la maleole și alta la genunchi.

Jgheabul lui Maisonneuve se face dintr-o atelă posterioară, în formă de *L*, care cuprinde o parte din coapsă, gamba, regiunea plantară, și depășește vîrful degetelor trecînd chiar pe fața dorsală a piciorului. O a doua atelă, în formă de *U*, trece pe partea internă a coapsei, pe cea internă a gambei, pe sub talpă și ajunge pe partea externă a gambei și a coapsei. Pentru ca aparatul să se modeleze bine, se trage circular pe deasupra lui, în momentul cînd începe să fie ușor întărit, o fașă de tifon des, care se scoate după ce aparatul s-a uscat și și-a luat forma definitivă.

Cînd vrem ca aparatul să fie mai strîns pe gambă ori pe regiunea peste care s-a modelat, se trec din loc în loc benzi adezive ca niște anse circulare, care se strîng după voință.

Un astfel de aparat dădea rezultate bune numai în fracturile fără deplasare. Chiar după reducerea perfectă a fragmentelor osoase, aparatele acestea nu puteau menține rezultatul căpătat, și fragmentele se deplasau ulterior aproape totdeauna; fixarea degetelor prin îndoirea atelei posterioare pe fața dorsală a piciorului nu ajuta cu nimic din punctul de vedere al imobilizării și îngreuna controlul degetelor.

În tratamentul paraliziei infantile, de pildă, pentru a evita diformitățile ce s-ar putea ivi, se mențin în echilibru diversele grupuri musculare prin diferite jgheaburi de gips, care pot fi înlăturate și repuse ușor după ce s-au făcut tratamentele indicate (balneo-actinoterapie, kinetoterapie, ionizări, masaj etc.).

La confecționarea acestor atele trebuie avut grijă ca marginile să nu depășească cu mult jumătate din grosimea segmentului unde s-au aplicat, pentru ca scoaterea și repunerea lor să se facă cu ușurință.

Atelele gipsate se fac după unele operații sau intervenții ortopedice la cot, genunchi, mînă.

Aparatele gipsate fără căptușeală (făcute direct pe piele). Tehnica acestor aparate, care la membrele inferioare servesc mai cu seamă ca aparate de mers, a fost bine pusă la punct, în toate detaliile, de Fritz Schnek, elevul lui Lorenz Böhler.

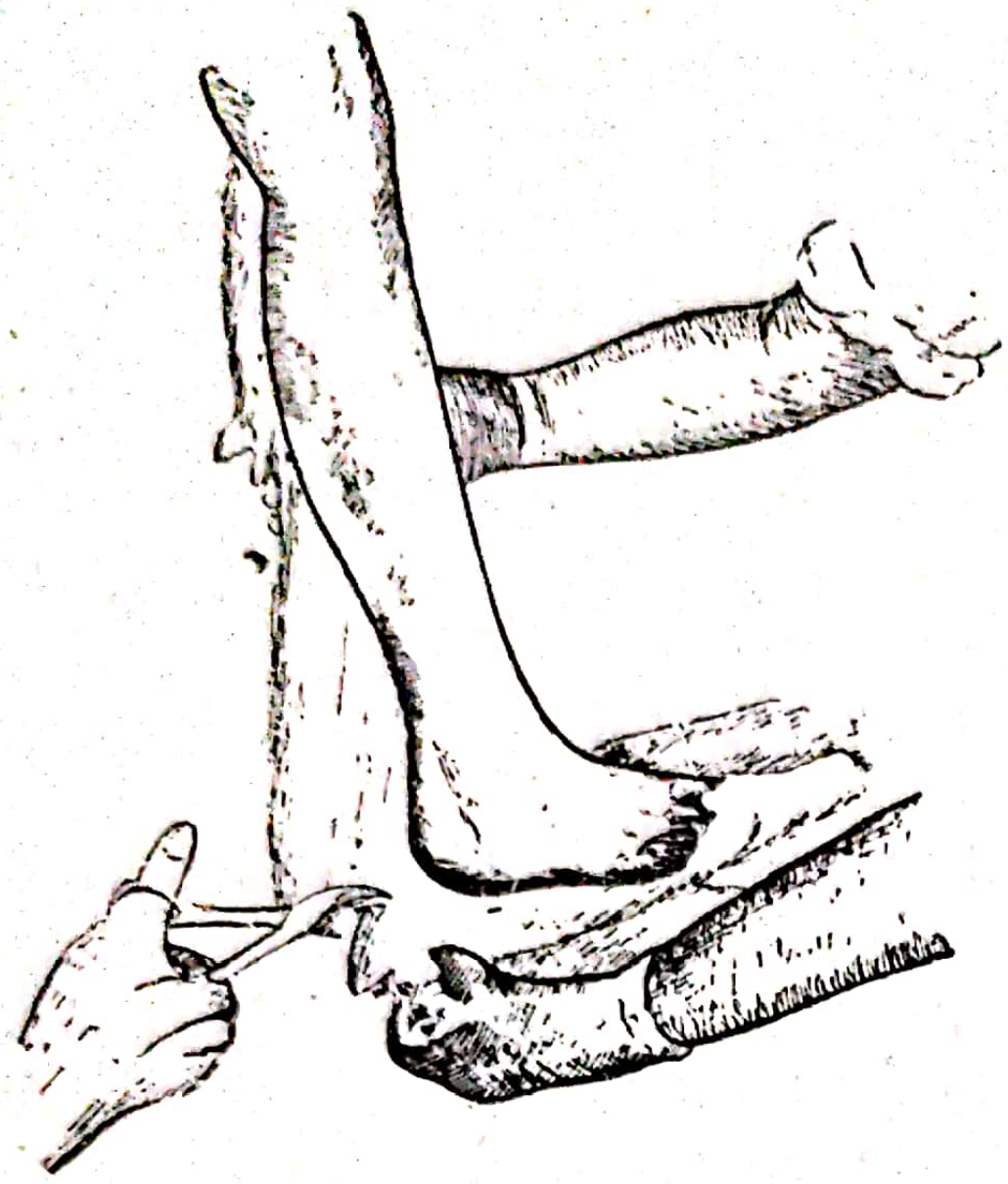

Fig. 151. — Cum se face un aparat gipsat direct pe piele (după Schnek).

Böhler spunea: „Chirurgii și ortopezii înlătură mai ales aparatul gipsat circular, necăptușit, fiindcă produce escare, tulburări grave ale circulației, gangrenă și contractură ischemică. Toate acestea sînt adevărate, dar grație unei tehnici convenabile, cu supraveghere atentă, se pot totdeauna evita aceste tulburări“.

Aceste aparate se aplică mai ales în cazurile de fracturi închise, fiindcă înlesnesc o contenție bună și permit mersul precoce; în alte împrejurări, întrebuințarea lor este foarte rară.

În principiu, un aparat necăptușit se compune dintr-o atelă netedă și perfect modelată pe trei sferturi din grosimea segmentului, care se așază direct pe tegumente; *după ce atela a început să se întărească*, se trag circular feși gipsate. Atelele trebuie să fie ude, bine netezite și adaptate la regiune prin tăieturi făcute pe marginile lor (fig. 151).

Schnek recomandă ca regiunea pe care se va pune aparatul să nu fie nici rasă, nici unsă cu vaselină. Încorporîndu-se perii la partea interioară a aparatului, menținerea acestuia este mai sigură; într-o lună, perii cad, astfel încît la scoaterea aparatului nu se produc dureri. În fiecare regiune atelele se vor așeza într-un anumit fel; în acest mod se pot confecționa aparate bune, durabile și foarte folositoare, mai ales pentru mers, în fracturile gambei sau ale piciorului. În aceste cazuri se încorporează în gips o scăriță metalică, ce depășește călcîiul. Pentru ca bolnavul să nu alunece și să meargă mai sigur se pot așeza rondele de cauciuc sau se poate acoperi scărița cu o bucată de piele (fig. 152).

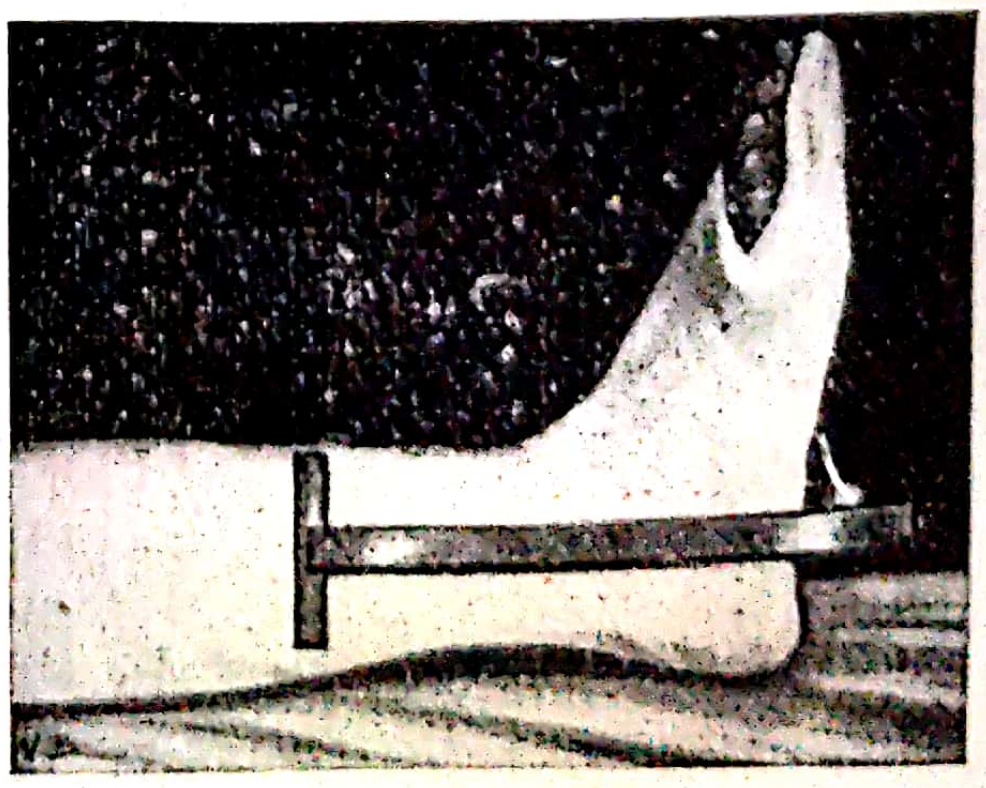

Fig. 152. — Scăriță metalică gipsată care urmează să fie fixată cu feși gipsate de aparat.

Pentru un aparat gipsat de mers se poate încorpora un toc de lemn în dreptul călcîiului și la talpă o lamă de aluminiu.

Pentru ca aparatul să fie mai ușor, tocul se poate face din plută groasă.

Unul dintre cele mai bune mijloace pe care le folosim este acela al așazișelor *patine de lemn*, cărora le dăm o formă specială, cu greutatea cît mai mică. Ele sînt făcute din lemn de brad uscat, cu mari spații goale în interior (fig. 153). Prin acestea se trec, fie lame maleabile de tinichea, fie mai bine benzi *de pînză*, care se încorporează în bandajul gipsat (fig. 154). Aparatele de mers se întrebuințează în convalescență, bolnavul folosindu-se de un baston special (fig. 155).

Corsetele gipsate. Aceste aparate se fac în jurul toracelui, cu scopul de a obține imobilitatea coloanei vertebrale sau corectarea unor diformități.

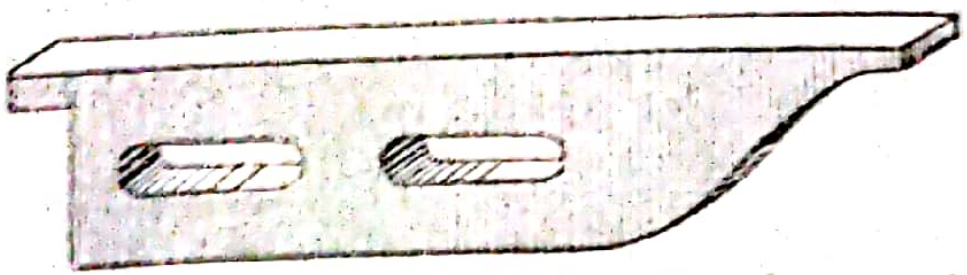

Fig. 153. — Patină de brad uscat, perforată larg în două locuri.

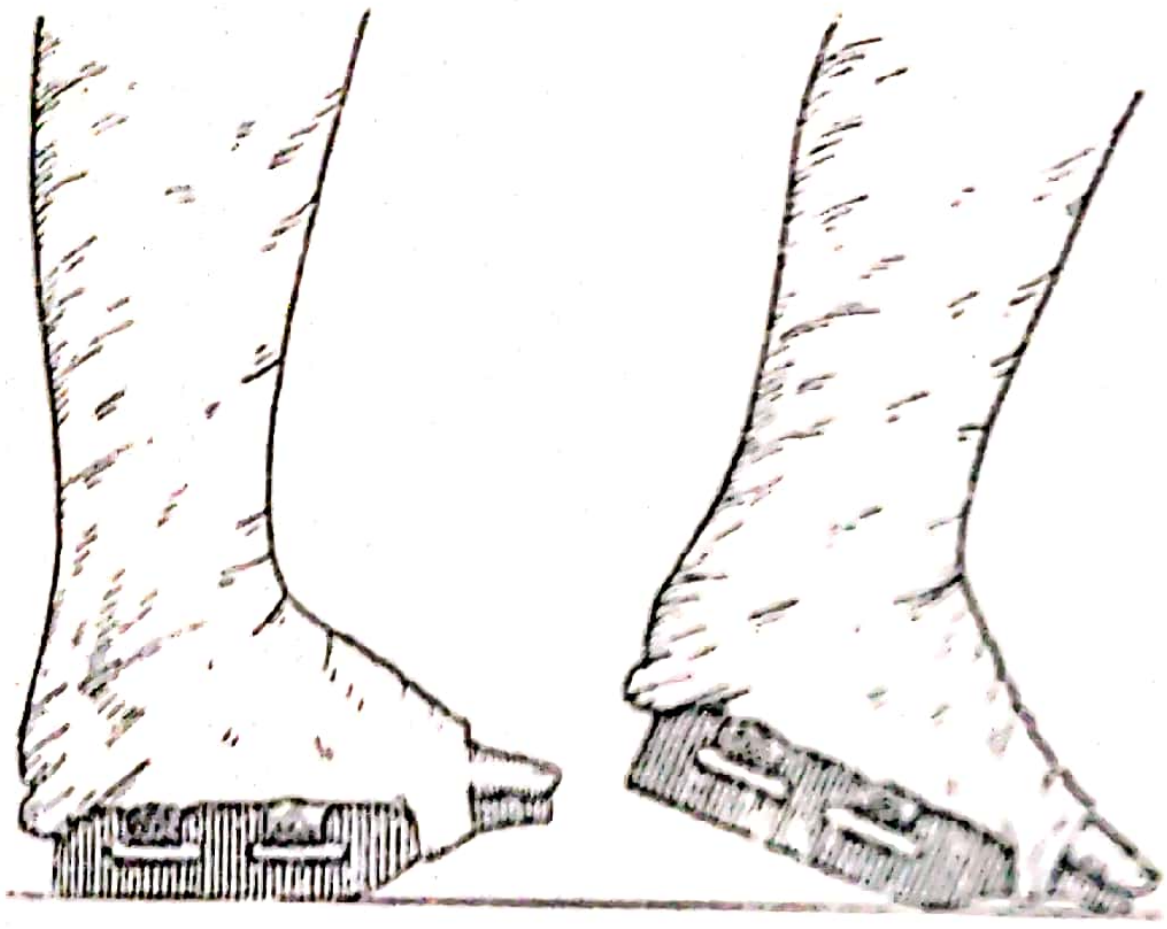

Fig. 154. — Mersul cu patina de lemn fixată la aparat.

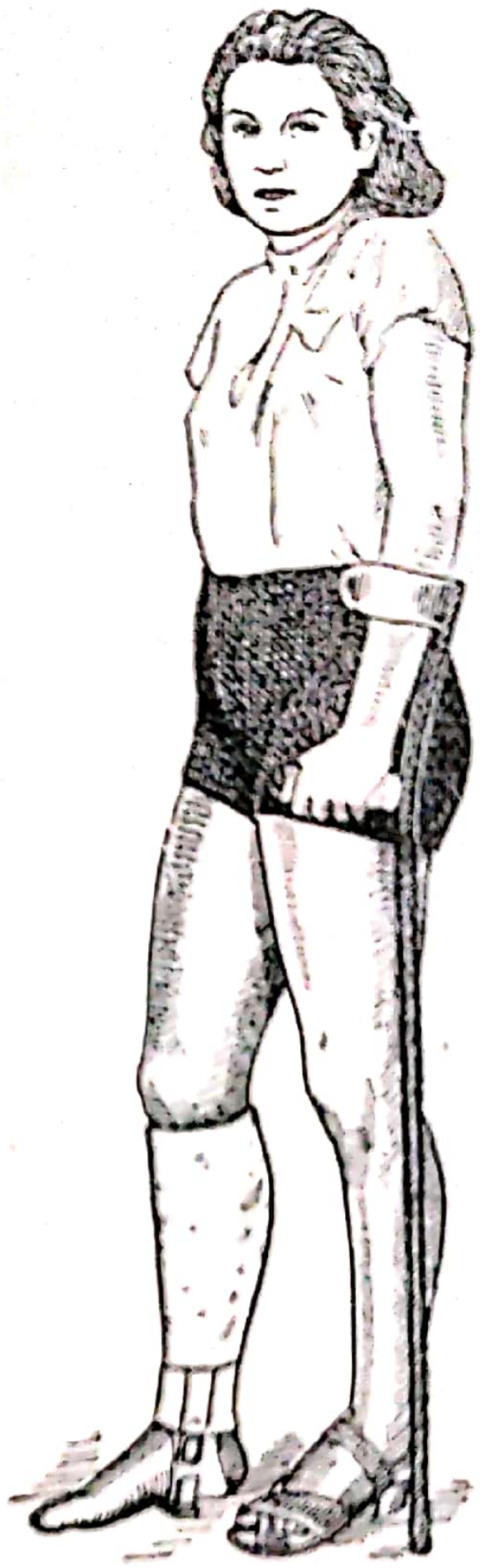

Fig. 155. — Scărița de mers și bastonul de susținere (după Rostock).

Se folosesc mai cu seamă în tratamentul tuberculozei vertebrale (morbul lui Pott), al fracturilor coloanei vertebrale și al scoliozelor. Bolnavul se așază în poziție verticală (fig. 156) sau orizontală (fig. 157), după împrejurări și după scopul urmărit. El trebuie în prealabil fixat în poziția de corectare, fie cu ajutorul unei mese ortopedice, fie cu un căpăstru făcut extemporaneu din tifon sau pregătit dinainte din piele căptușită. Acest căpăstru se agață de un aparat de suspensie (aparate tip Sayre) sau, în lipsă, de o scară dublă, în vîrful căreia se așază un scripete de suspensie sau o bară transversală. Scripetele se mai poate înfige și fixa în partea de sus a pervazului ușii.

Practic este aparatul alcătuit dintr-un cadru metalic, ale cărui extremități inferioare se sprijină pe cîte un trepied, și care are la mijlocul porțiunii transversale un scripete peste care se trece sfoara sau lanțul ce susține căpăstrul cu care se fixează capul.

Se recomandă în cazuri de scolioză anume cadre metalice, dintre care unele foarte complicate, al căror scop este acela de a obține o îndreptare a coloanei vertebrale prin extensie, făcute cu ajutorul unui căpăstru și prin diverse compresiuni laterale, bolnavul fiind așezat pe un scaun rotator sau în picioare, cu bazinul fixat sau nu. Există și cadre sau aparate speciale de pînză, care se încorporează în bandajul gipsat (fig. 154). Aparatele de mers se întrebuințează în convalescență, bolnavul folosindu-se de un baston special (fig. 155).

Corsetele gipsate. Aceste aparate se fac în jurul toracelui, cu scopul de a obține imobilitatea coloanei vertebrale sau corectarea unor diformități.



Fig. 153. — Patină de brad uscat, perforată larg în două locuri.

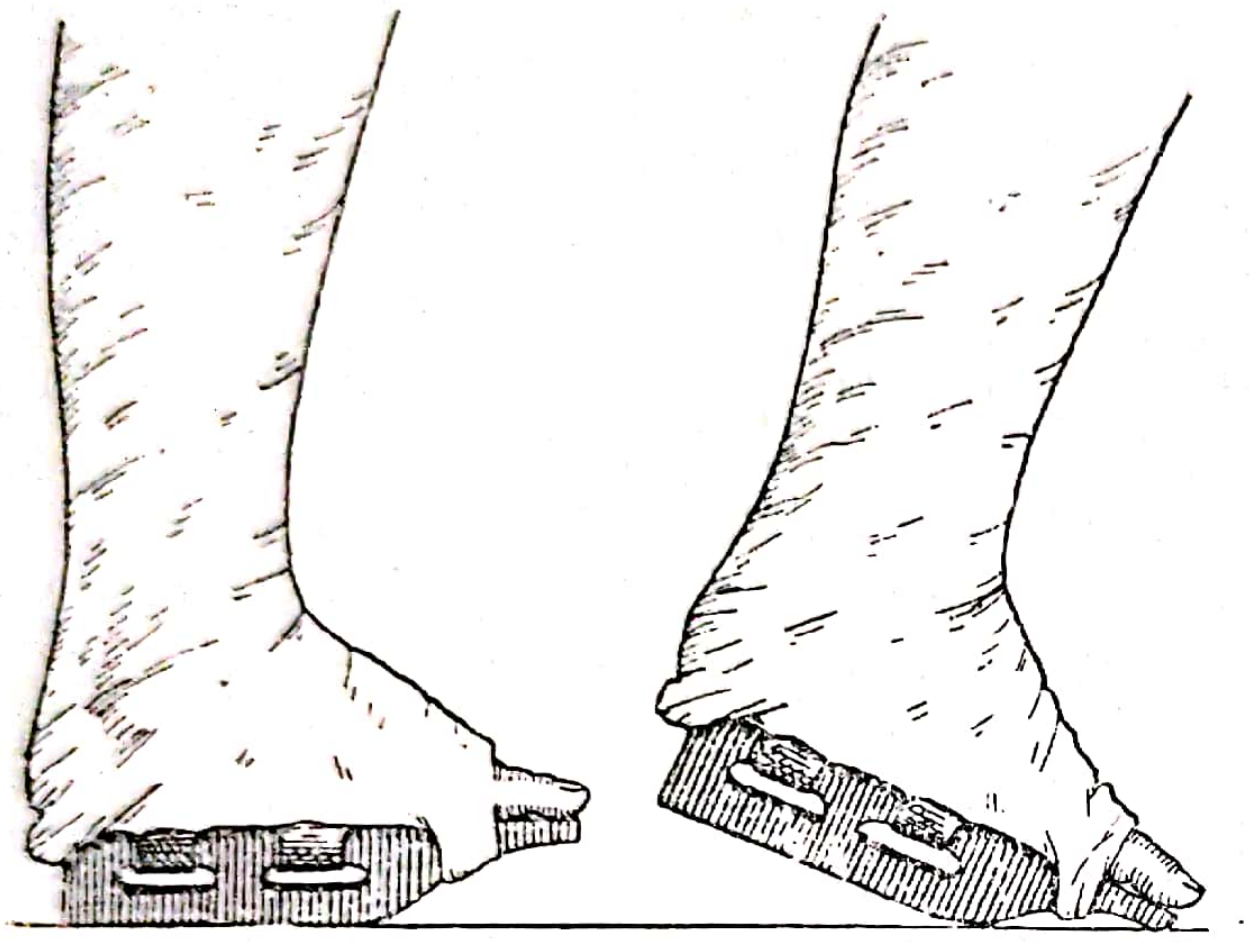

Fig. 154. — Mersul cu patina de lemn fixată la aparat.



Fig. 155. — Scărița de mers și bastonul de susținere (după Rostock).

Se folosesc mai cu seamă în tratamentul tuberculozei vertebrale (morbul lui Pott), al fracturilor coloanei vertebrale și al scoliozelor. Bolnavul se așază în poziție verticală (fig. 156) sau orizontală (fig. 157), după împrejurări și după scopul urmărit. El trebuie în prealabil fixat în poziția de corectare, fie cu ajutorul unei mese ortopedice, fie cu un căpăstru făcut extemporaneu din tifon sau pregătit dinainte din piele căptușită. Acest căpăstru se agață de un aparat de suspensie (aparate tip Sayre) sau, în lipsă, de o scară dublă, în vîrful căreia se așază un scripete de suspensie sau o bară transversală. Scripetele se mai poate înfige și fixa în partea de sus a pervazului ușii.

Practic este aparatul alcătuit dintr-un cadru metalic, ale cărui extremități inferioare se sprijină pe cîte un trepied, și care are la mijlocul porțiunii transversale un scripete peste care se trece sfoara sau lanțul ce susține căpăstrul cu care se fixează capul.

Se recomandă în cazuri de scolioză anume cadre metalice, dintre care unele foarte complicate, al căror scop este acela de a obține o îndreptare a coloanei vertebrale prin extensie, făcute cu ajutorul unui căpăstru și prin diverse compresiuni laterale, bolnavul fiind așezat pe un scaun rotator sau în picioare, cu bazinul fixat sau nu. Există și cadre sau aparate speciale care permit, în scolioze, corectările urmărite, prin aplicarea corsetului, modelarea coloanei vertebrale în flexie şi detorsiune, cum ar fi cadrul lui Abott, masa lui Galeazzi, masa noastră personală (fig. 158) etc. Despre unele dintre aceste dispozitive vom insista la tratamentul scoliozei. Pentru fracturile coloanei există aparate şi de extensie şi de lordozare în acelaşi timp (fig. 159).

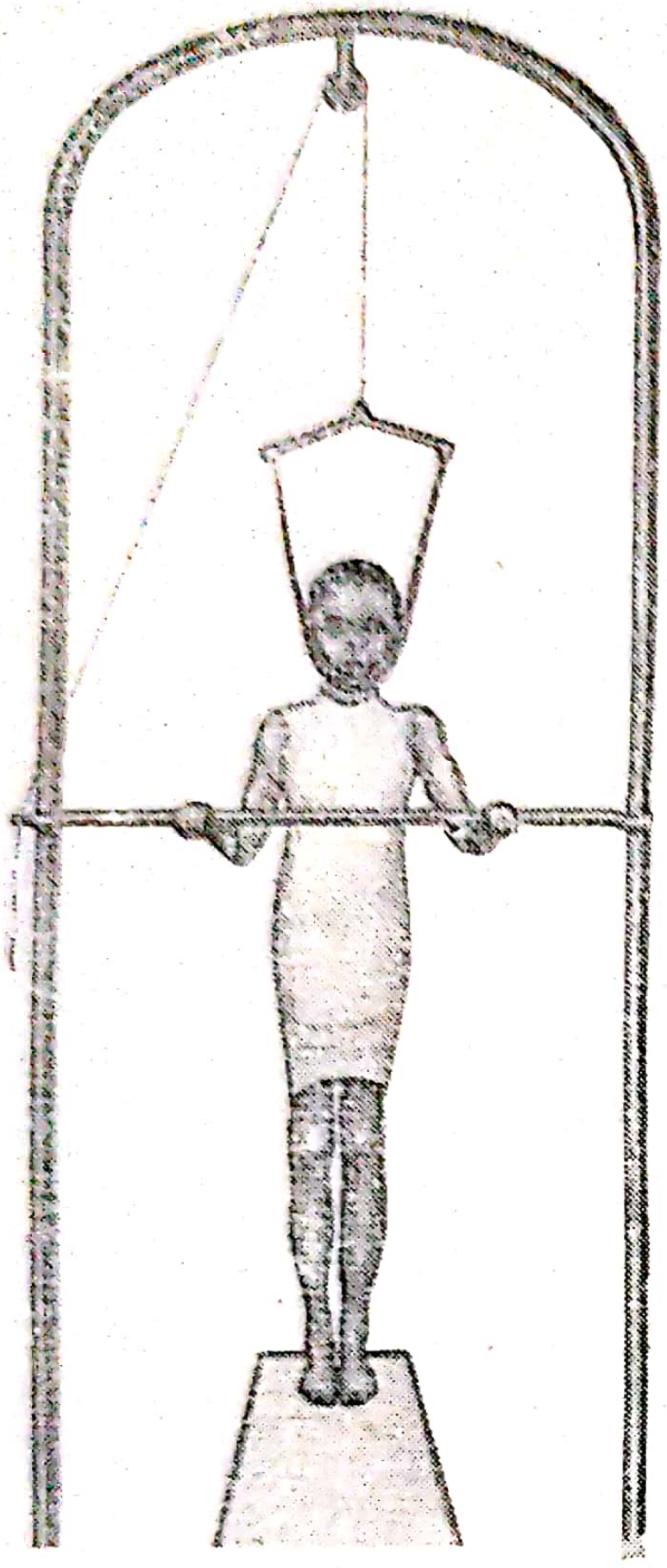

Fig. 156. — Extensia cu căpăstru la un aparat tip Sayre.

Corsetele se obţin întrebuinţînd feşi gipsate, care se trag circular, atele croite după forma trunchiului, ori folosind în acelaşi timp amîndouă mijloacele. Corsetul gipsat trebuie totdeauna să cuprindă umerii şi bazinul, mai rare fiind cazurile cînd se ridică numai pînă la nivelul axilelor. Atelele gipsate sînt absolut necesare pentru întărirea corsetelor gipsate, cînd acestea se fac în poziţie de hipercorecţie şi mai cu seamă cînd bolnavul este aşezat în poziţie orizontală. Bolnavul este îmbrăcat într-un tricou bine întins pe torace, ca să nu lase cute, sau cu un strat uniform de vată hidrofilă ori gomată, care se fixează uniform şi fără dungi cu ajutorul unor feşi uscate, moi, trecute circular. Înainte de a se întări, corsetul gipsat trebuie să fie bine modelat. De multe ori ne servim în acelaşi timp şi de atele, care au o grosime de 6 — 8 foi, bine netezite, ce se pun ca o centură în regiunea lombo-abdominală sau ca nişte bretele drepte sau încrucişate pe umeri, pe faţa anterioară şi posterioară a toracelui. La sfîrşit se aşază pe faţa dorsală şi ventrală a corsetului, mai ales cînd este făcut în poziţie verticală, cîte o foaie de tifon, largă, înmuiată în apă cu gips, ca să obţinem o suprafaţă perfect netedă, deci un aparat lustruit şi trainic. Cînd se întrebuinţează, pentru obţinerea corecţiilor laterale, benzi de tracţiune ce se leagă de stîlpii cadrului în care se aşază bolnavul, se pot interpune, în dreptul ansei acestor benzi, mici perniţe confecţionate din vată şi acoperite de tifon, sau bucăţi de pîslă

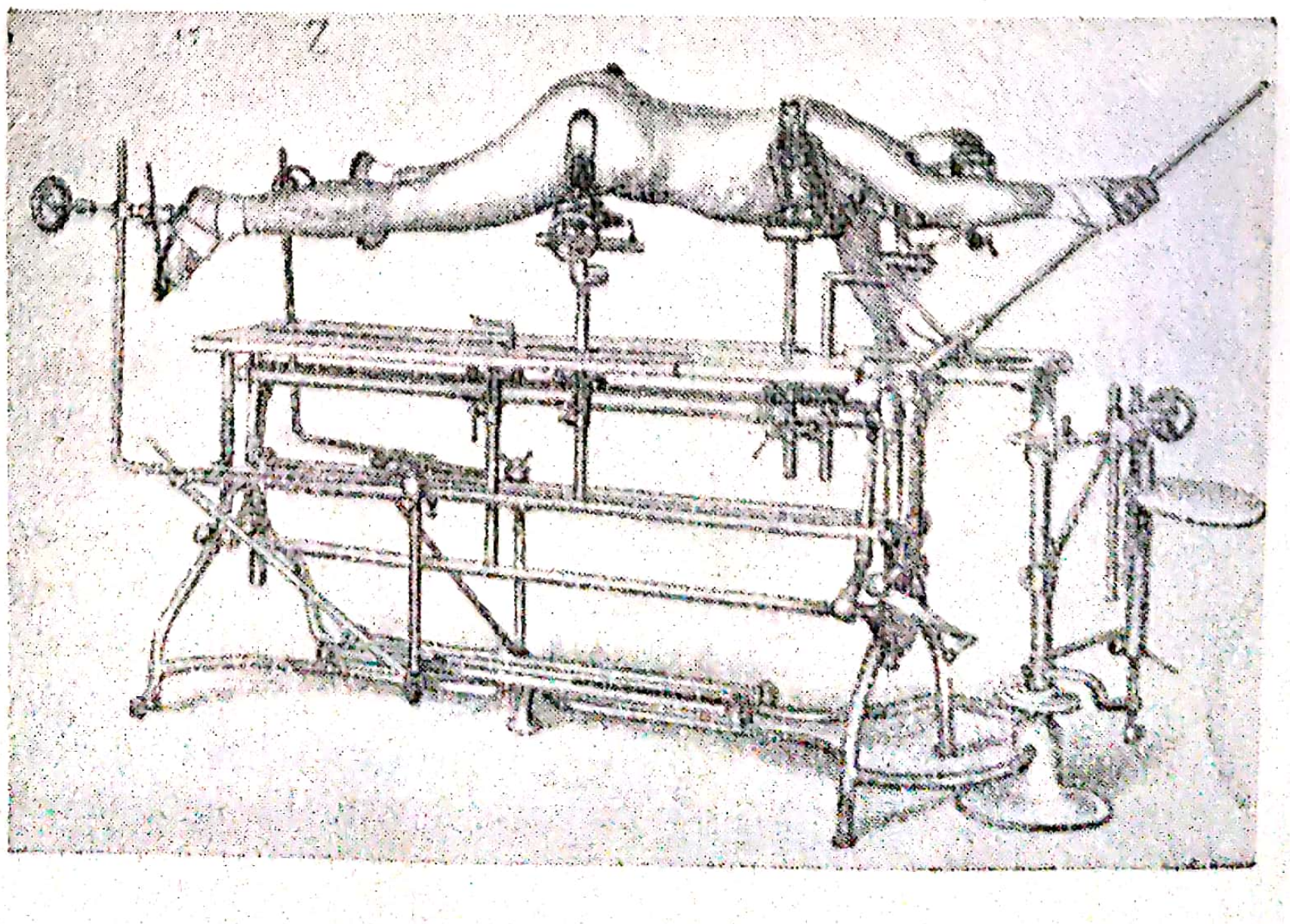

Fig. 157. — Bolnavul este aşezat orizontal pe masa „sistem Rădulescu“ cu ajutorul căreia se corectează scolioza.

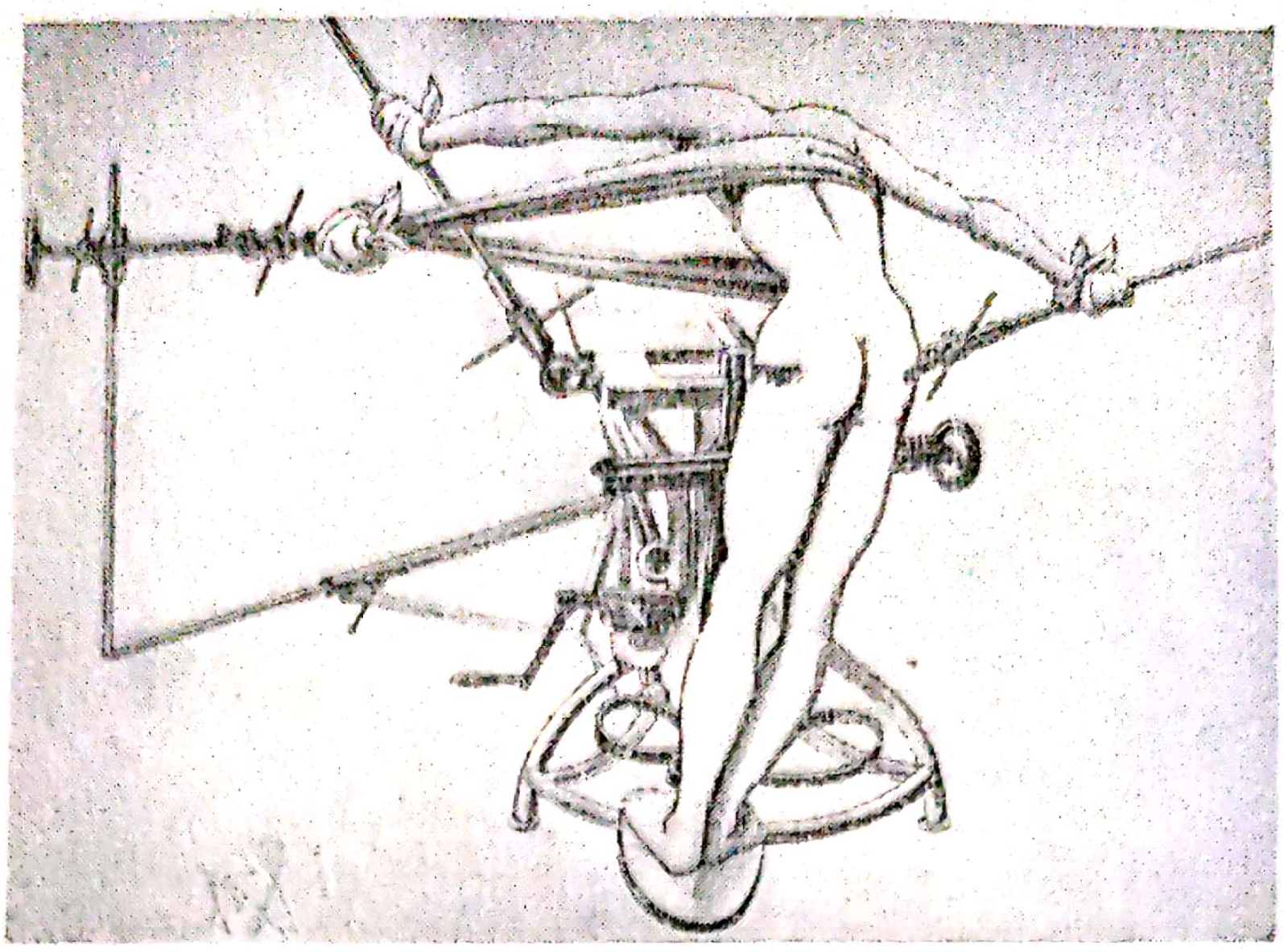

Fig. 158. — Corectarea scoliozei pe masa „sistem Rădulescu".

de diferite grosimi. Corsetele făcute în astfel de condiții cer mai multă experiență și sînt mai greu de executat.

După ce se obține un corset bun, el trebuie netezit și tăiat, astfel încît să îngăduie mișcările brațelor sau cînd este indicată șederea bolnavului pe scaun sau chiar mersul. În același timp se vor face ferestrele necesare pentru a se permite respirația, cele necesare degajării parțiale sau în total ale regiunii abdominale și cele necesare în vederea decompresiunii sau a compresiunii ulterioare a regiunii prin diverse mijloace (fig. 160).

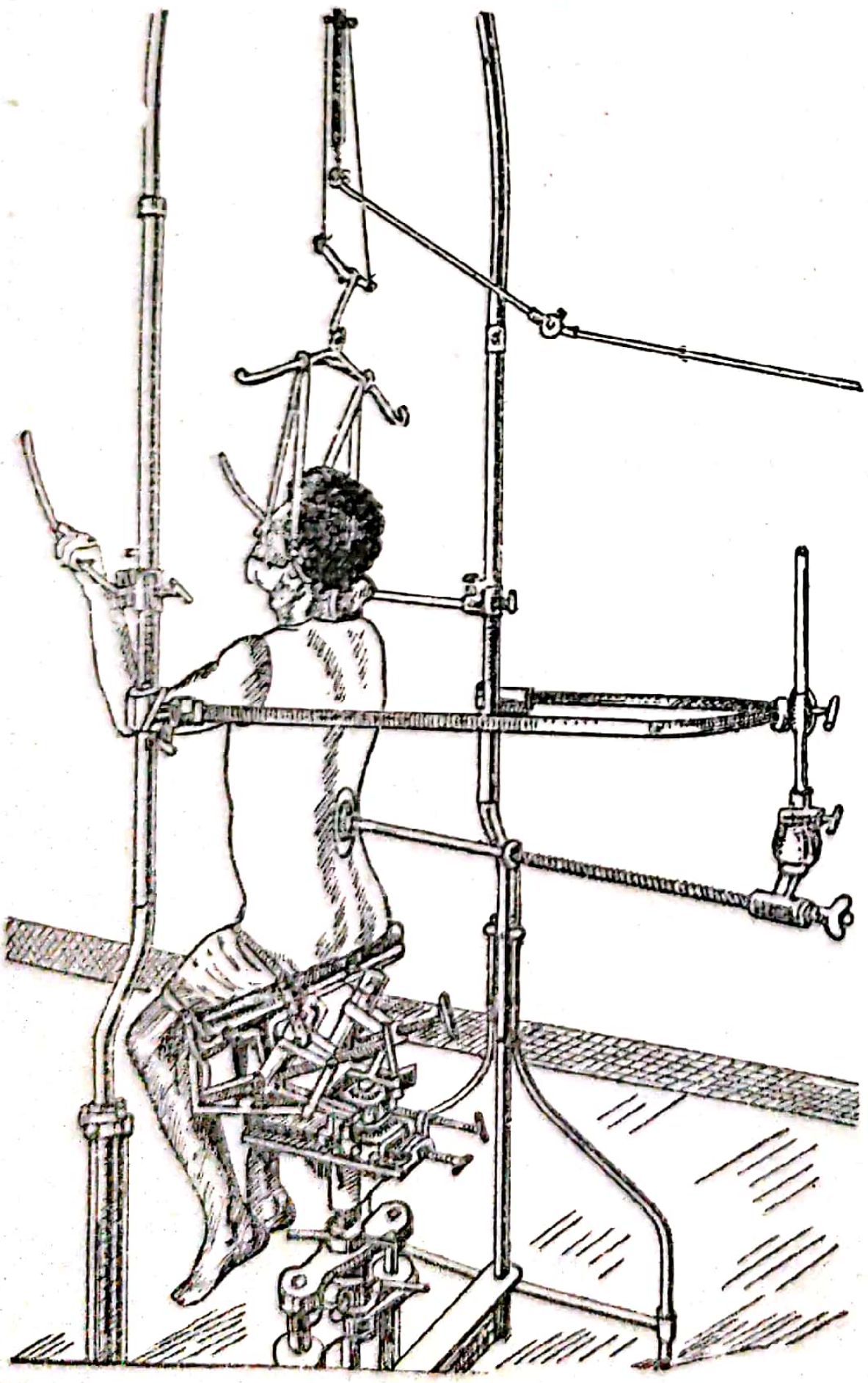

Fig. 159. — Reducerea fracturii prin hiperextensie în poziție șezîndă.

Cînd un corset cuprinde și gîtul bolnavului, poartă numele de corset cu guler ofițeresc ori medicis, iar cînd fixează și capul, poartă numele de corset minervă.

Pentru confecționarea ultimului se cere o tehnică anumită. Extensia corectă a capului se face cu ajutorul unui căpăstru care se leagă de o mică bară de lemn, susținută la rîndul ei de un lanț sau de o sfoară groasă rezistentă, care trece printr-un scripete simplu ori multiplicat, fixat la plafon, la o scară dublă, la pervazul unei uși sau la un aparat special de extensie de tip Sayre. Căpăstrul care prinde capul trebuie confecționat extemporaneu. Se poate face în două feluri, și anume:

Se iau o bandă îngustă de pînză obișnuită și două ace de siguranță;

lungimea benzii trebuie să fie egală cu distanţa de la cap la picioare plus 20 cm. Obţinem o mare ansă legînd între ele cele două extremităţi libere, pe care o împărţim apoi în părţi egale, punînd în cele două puncte intermediare cîte un ac de siguranţă. În partea din mijloc a ansei introducem capul, în aşa fel încît o parte a benzii vine sub occiput, iar cealaltă cuprinde bărbia. Extremităţile benzii în formă de ansă, ţinute vertical, se trec peste extremităţile barei de lemn sau metal de susţinere. În dreptul acelor de siguranţă, deci deasupra urechilor, se pun rondele de vată, ca să se ferească bolnavul de compresiunea tegumentelor. Pentru ca tracţiunea să se facă în direcţie şi mai bună, Calot întrebuința altă bandă de pînză, care lega mijlocul ansei suboccipitale de mijlocul barei de suspensie (fig. 161). Aceasta se aşază de la sine în plan frontal.

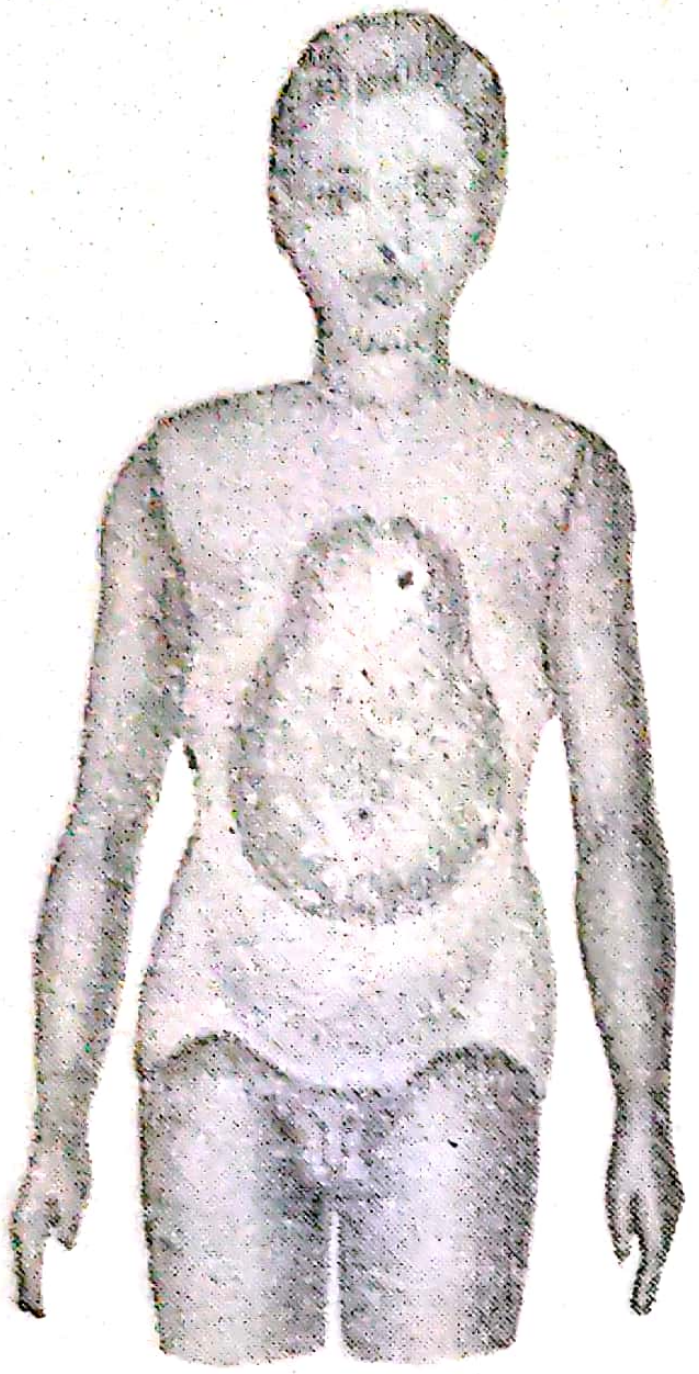
Fig. 160. — Corset gipsat modelat.

Un alt mijloc mai simplu de confecţionat căpăstrul este următorul: se iau două benzi de tifon, dens, în lăţime de 4 — 5 cm, după vîrsta bolnavului, şi se aşază cu jumătăţile lor în aşa fel încît una să cuprindă bărbia şi să treacă înaintea urechilor, iar cealaltă sub occiput şi înapoia urechilor. În locul unde se încrucişează se înnoadă, exact la acelaşi nivel, deasupra urechilor, sau se fixează însăilîndu-se cu un ac şi aţă de bumbac moale, ca să nu jeneze bolnavul. Extremităţile fiecărei benzi se înnoadă între ele strict la acelaşi nivel, şi la oarecare distanţă; ansele se fixează de extremităţile barei de lemn sau metal. Aparatul minervă trebuie să fixeze, atît bărbia, cît şi occiputul, lăsînd urechile libere. Alţi autori preferă să prindă printr-o bandă gipsată fruntea bolnavului, lăsînd liberă mandibula, ca să se înlăture atrofia care se observă adesea la copiii mici imobilizaţi în astfel de aparate mult timp. Pentru ca porţiunea de aparat care fixează gîtul să nu fie prea groasă şi nemodelată este preferabil să se întrebuinţeze atele gipsate, bine croite pe regiune, care se vor aşeza, una anterior şi alta posterior, iar peste ele se vor trage feşi circulare. Aceste aparate nu trebuie să fie strînse, ca să nu asfixieze bolnavul ori să împiedice într-un fel oarecare alimentarea. Bărbia trebuie să fie prinsă în gips şi să stea pe el ca pe o consolă (fig. 162). După ce aparatul s-a uscat, se taie feres-

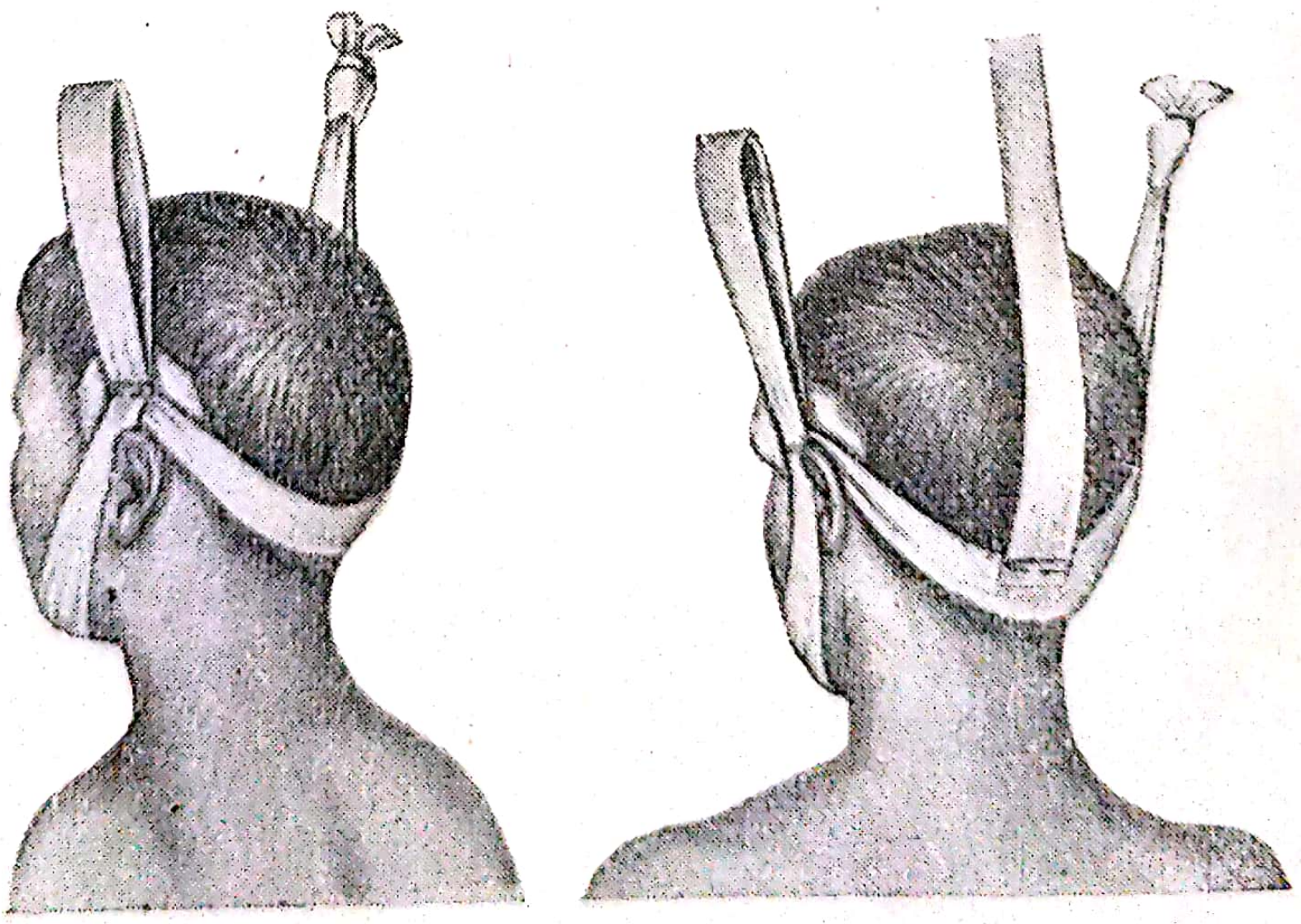
Fig. 161. — Căpăstru făcut extemporaneu din tifon (după Calot).

trele necesare pentru respiraţie, înghiţire etc. Aparatele minervă repetate deformează gîtul, lungindu-l, precum şi bărbia, oprind la copii mandibula să se dezvolte. Pentru înlăturarea acestor diformităţi, aparatul care întinde coloana cervicală şi fixează bărbia nu trebuie folosit mai mult de trei luni. Ulterior se folosesc aparate minervă cu fixarea frunţii şi nu a mandibulei.

Corsetele gipsate pot fi *amovibile*, în care caz pot servi, în afară de fixare, şi în vederea transportului, pentru efectuarea unor tratamente locale sau generale (helioterapie, actinoterapie, pansamente etc.) ori pentru a obişnui bolnavul să părăsească încetul cu încetul acest mijloc de fixare. Aparatele bivalve se obţin exact ca şi celelalte, urmînd tehnica amintită şi întrebuinţînd de preferinţă feşi amidonate, gipsate. Lateral, pe două feţe perfect opuse, se însemnă cu un creion chimic linia pe care corsetul să fie tăiat, ca să fie astfel compus din două valve, una anterioară şi alta posterioară. Marginile gipsului se netezesc bine cu apă cu gips mai gros ori, eventual, se tivesc cu o faşă gipsată amidonată, ca să nu se fărîmiţeze sau cu o bandă de emplastru. Pentru ca bolnavul să fie fixat în corsetul refăcut din cele două jumătăţi ale sale, se vor uni acestea, temporar, între ele prin benzi adezive, iar către mijloc, pentru mai multă siguranţă, se încinge bolnavul cu o chingă lată cu cataramă. În alt procedeu se încorporează la una din laturile corsetului, în ambele margini ale valvelor, chingi foarte scurte, care vor îndeplini funcţia de balamale, iar la cealaltă latură se încorporează de o parte şi de alta a tăieturii bucăţi scurte de pînză groasă, fixate cu catarame sau capse. Cu un şnur se pot fixa foarte bine ambele valve, ca să nu se mişte între ele.

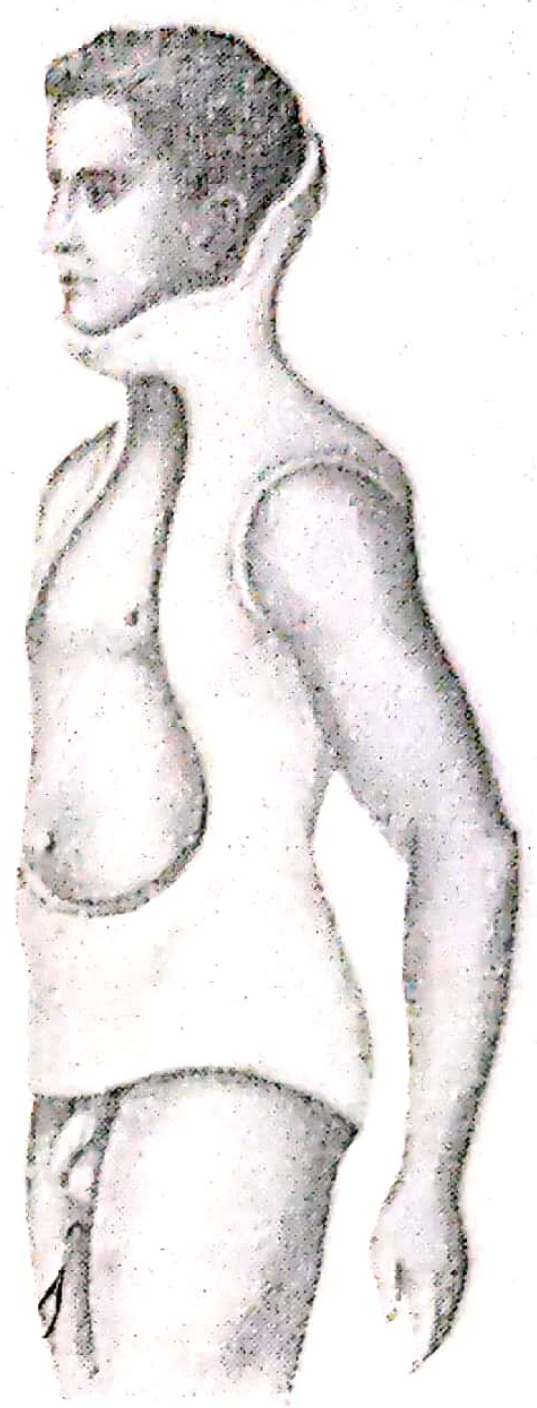
Fig. 162. — Aparat gipsat „Minerva“ modelat.

Aparatele gipsate cu cameră liberă (Ducroquet). Aceste aparate au fost imaginate cu două scopuri: întîi pentru obţinerea unor mişcări articulare, al căror grad de amplitudine să fie totuşi limitat, ca să nu producă deplasarea fragmentelor osoase fixate la un alt nivel, şi apoi cu scopul de a obţine corectarea unor atitudini vicioase ale membrelor. Primul caz se referă, de pildă, la mişcările care trebuie executate în articulaţia coxo-femorală, la copii cu luxaţie congenitală repusă şi fixată în aparat gipsat, iar al doilea caz priveşte corectarea treptată şi activă a unui genunchi în varus sau în valgus, a unui cot strîmb etc.

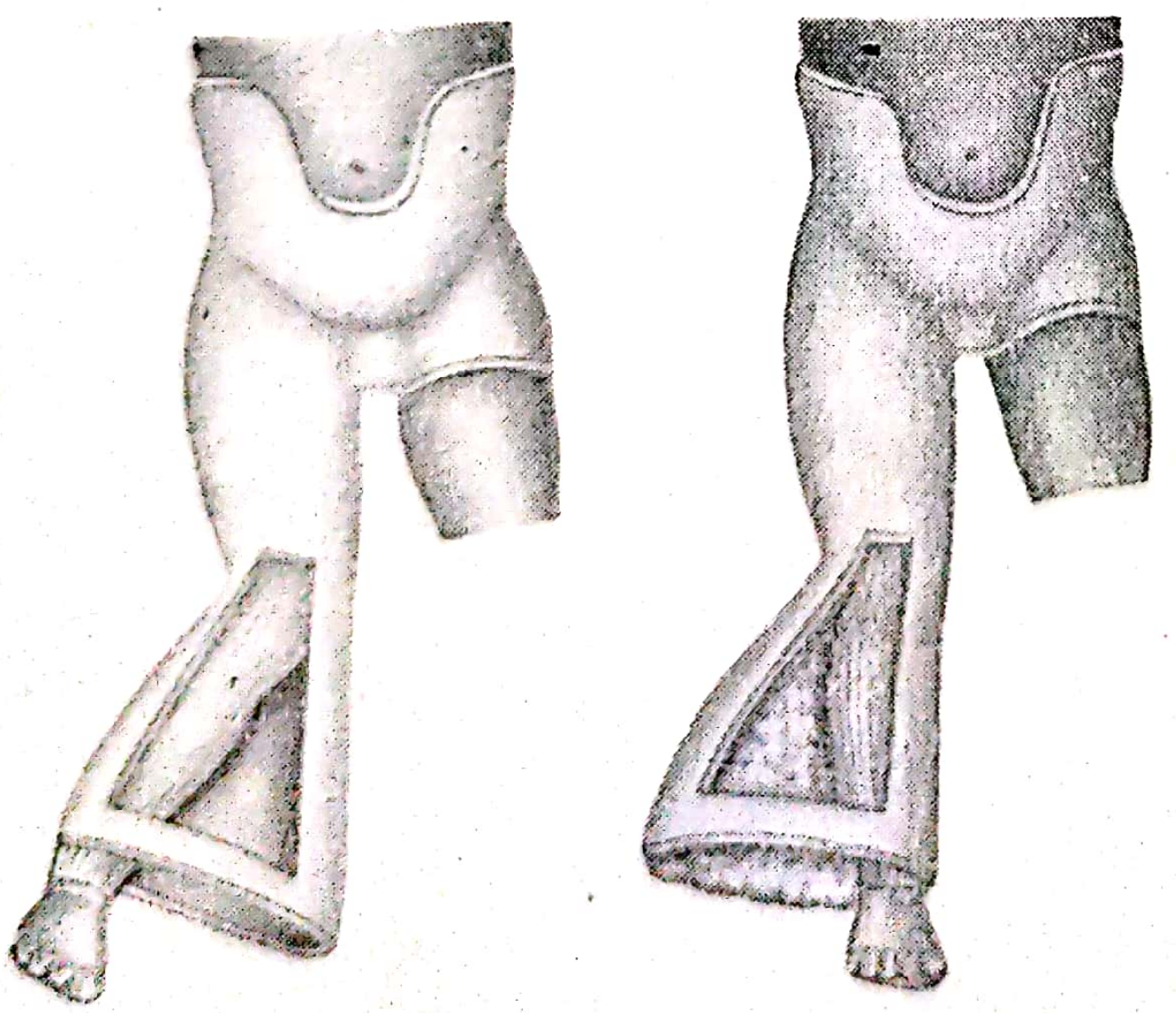
Fig. 163. — Aparat gipsat cu cameră liberă (Ducroquet).

Aceste aparate se confecţionează astfel: în direcţia în care dorim ca un segment de membru să se poată deplasa pe o întindere maximă hotărîtă, se pune un strat foarte gros de vată, peste care se face pansamentul gipsat, după tehnica cunoscută. După ce aparatul gipsat s-a uscat, se face o fereastră la locul unde se găseşte vata, sau aceasta se scoate prin partea inferioară a aparatului, care are o deschizătură în formă de clopot. Pentru obţinerea corectării dorite, vata se aşază din nou, dar pe partea opusă, aşa încît împinge treptat segmentul care trebuie corectat pînă ce, după un interval lung de timp şi cu răbdare, se obţine îndreptarea. Astfel de aparate cu cameră liberă se pot face, de pildă, pentru un bazin deviat, lăsînd bolnavul să meargă cu membrele inferioare, astfel ca bazinul să fie forţat să revină treptat în situaţia normală, avînd loc pentru aceasta în camera liberă (fig. 163).

Aparatele gipsate articulate sînt cele care se compun din două manşoane, modelate fiecare perfect pe cîte un segment dintr-un membru, lăsîndu-se articulaţia intermediară liberă. Între cele două manşoane gipsate se pune o balama simplă, metalică, ale cărei extremităţi se încorporează de o parte şi de alta a articulaţiei la cele două manşoane. Un element de tracţiune continuă sub formă de resort sau cordoane care se pot strînge, aduc treptat corectarea căutată la nivelul articulaţiei.

Aparate gripsate în doi timpi (făcute în aceeaşi şedinţă). În ortopedie sînt foarte dese împrejurările cînd nu se poate obţine o îndreptare a unei diformităţi dintr-o dată, ci succesiv, pe segmente. De pildă, dacă se urmăreşte corectarea unei scolioze care are două curburi accentuate, laterale şi de sens invers, se procedează la corectarea şi detorsionarea unui segment, neţinînd seamă că acest fapt amplifică curbura segmentului din continuitate şi după confecţionarea aparatului gipsat în porţiunea corectată se procedează la îndreptarea coloanei vertebrale rămase liberă. Porţiunea unde cele două fragmente ale corsetului gipsat se unesc trebuie adaptată astfel încît să nu lezeze bolnavul.

Aparate gipsate pentru corecţia în etape. La nivelul deformaţiei, aparatul gipsat confecţionat în prealabil se taie circular. Pe partea convexă, din porţiunea inferioară se retează la acest nivel un segment semilunar. Se face corectarea deformaţiei şi apoi, ca rezultatul să se menţină, se aşază bucăţi de plută între marginile gipsului, care se îndepărtează între ele la partea de flexie (fig.164 şi 165). Cînd se urmăreşte alungirea segmentului se face tracţiune pe segmentul inferior, contratracţiune pe cel superior şi, după ce s-a obţinut îndepărtarea suficientă a segmentelor aparatului, se pun în patru locuri bucăţi de plută (dopuri), care menţin rezultatul obţinut, iar peste ele se trag feşi gipsate.

Dacă trebuie modificate atitudini anormale laterale, se procedează asemănător, porţiunea semilunară fiind tăiată lateral de partea convexă.

Alungirea prin îndepărtarea fragmentelor aparatului gipsat se poate obţine şi prin încorporarea în aparatul gipsat, de o parte şi de alta, a două bare metalice care se îndepărtează între ele printr-un dispozitiv special.

Se recomandă întrebuinţarea aparatelor gipsate în etape, pentru evitarea anchilozării şi înlăturarea poziţiilor vicioase, care complică aşa-zisul reumatism cronic deformant. Se aplică un aparat gipsat circular în poziţie de flexie antalgică, după ce s-a făcut corectarea, pînă ce bolnavul acuză dureri mici. Aparatul se lasă timp de 8 — 10 zile, şi apoi este tăiat în două valve. Bolnavului i se fac uşoare mobilizări articulare zilnic. După cîteva săptămîni se pune al doilea aparat în poziţie şi mai corectă, repetîndu-se astfel pînă la obţinerea rezultatului dorit.

Bineînțeles, în acest interval de timp se folosesc mijloacele medicamentoase prescrise.

Aparate de gips cu sucitor (Mommsen-Biesalsky). Se întrebuințează astfel de aparate cînd se urmărește corectarea treptată a unei poziții de semiflexie la nivelul unei articulații. Un astfel de aparat se construiește în felul următor; în poziția în care se află membrul respectiv se face un aparat gipsat, care cuprinde membrul în întregime. După ce s-a întărit, se taie gipsul circular la nivelul articulației respective și se scoate o porțiune semilunară de pe fața în direcția căreia trebuie să se obțină corecția. În fragmentul proximal al aparatului gipsat se încorporează, pe fața în direcția căreia se urmărește să se obțină corecția, o bară sau ansă metalică. Între cele două segmente gipsate se fixează în părțile laterale cîte o piesă metalică articulată la mijloc. După ce aparatul s-a uscat, se pune o sfoară dublă destul de puternică, ce cuprinde în ansa ei aparatul gipsat la nivelul porțiunii distale, și ale cărei extremități se leagă de bara metalică.

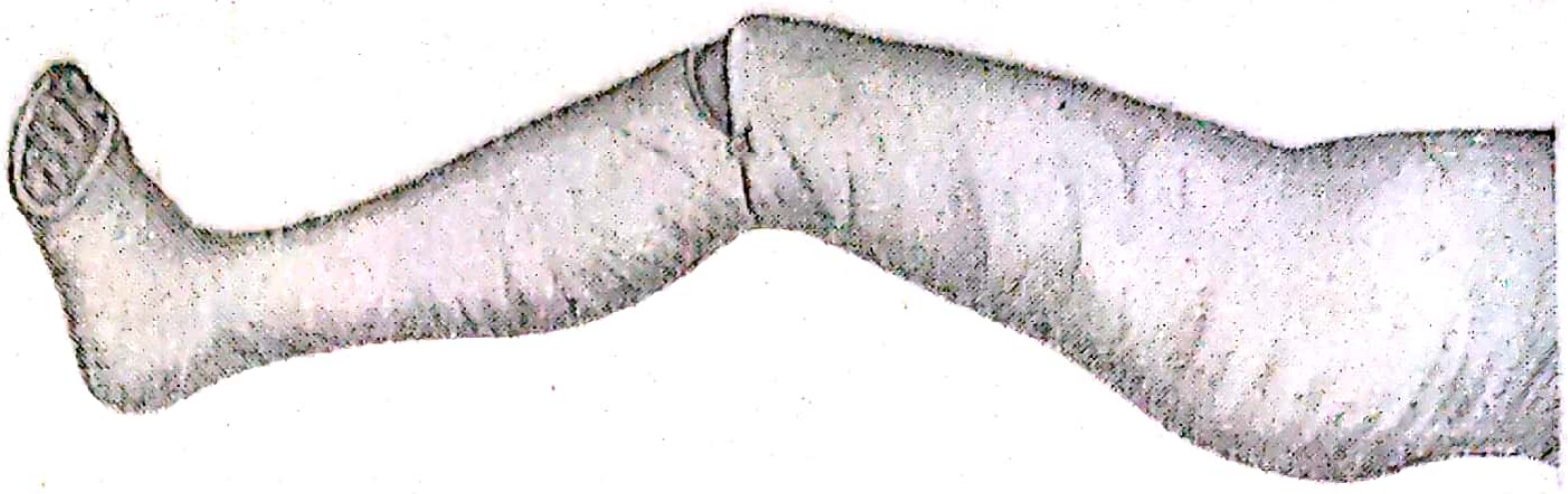

Fig. 164. — Se face tăierea circulară a aparatului gipsat și la partea anterioară se scoate o porțiune semilunară.



Fig. 165. — Se obține corectarea punîndu-se la partea posterioară un dop de plută (Hoffa).

Între cele două sfori se pune un băț sau o bucată de scîndură, cu ajutorul căreia se răsucește și deci se scurtează sfoara, așa cum se face cu struna ferăstrăului de dulgher (fig. 166).

Aparate gipsate prin telescopaj. Spitzy, pentru ca să obțină alungirea unui membru la un nivel anumit (în fracturi recente), pentru corectarea treptată a unei diformități ori alungirea unui os pe cale sîngerîndă, prin diverse osteotomii, a imaginat așa-numitul aparat gipsat prin telescopaj. El procedează în felul următor: execută mai întîi un aparat gipsat „central“ (cum îi zice el), adică proximal, pe care-l prelungește puțin sub nivelul locului unde trebuie să se lungească osul. După ce aparatul se usucă, se întinde pe partea lui distală un strat de parafină de jur împrejur, peste care face un al doilea aparat gipsat, care va cuprinde restul de membru, precum și elementul de tracțiune, care poate fi cuiul lui Codivilla-Steinmann sau broșa lui Kirschner. Prin tracțiune puternică, cele două tuburi de gips, vîrîte unul într-altul, alunecă și îngăduie o alungire puternică și în direcție bună.

Patul de gips. Acest mijloc de tratament ortopedic este de mare valoare, mai ales la copii. El permite înlăturarea treptată a diformităților rahisului, precum și obținerea imobilizării acestuia, scoțînd vertebrele bolnave de sub influența apăsării dăunătoare.

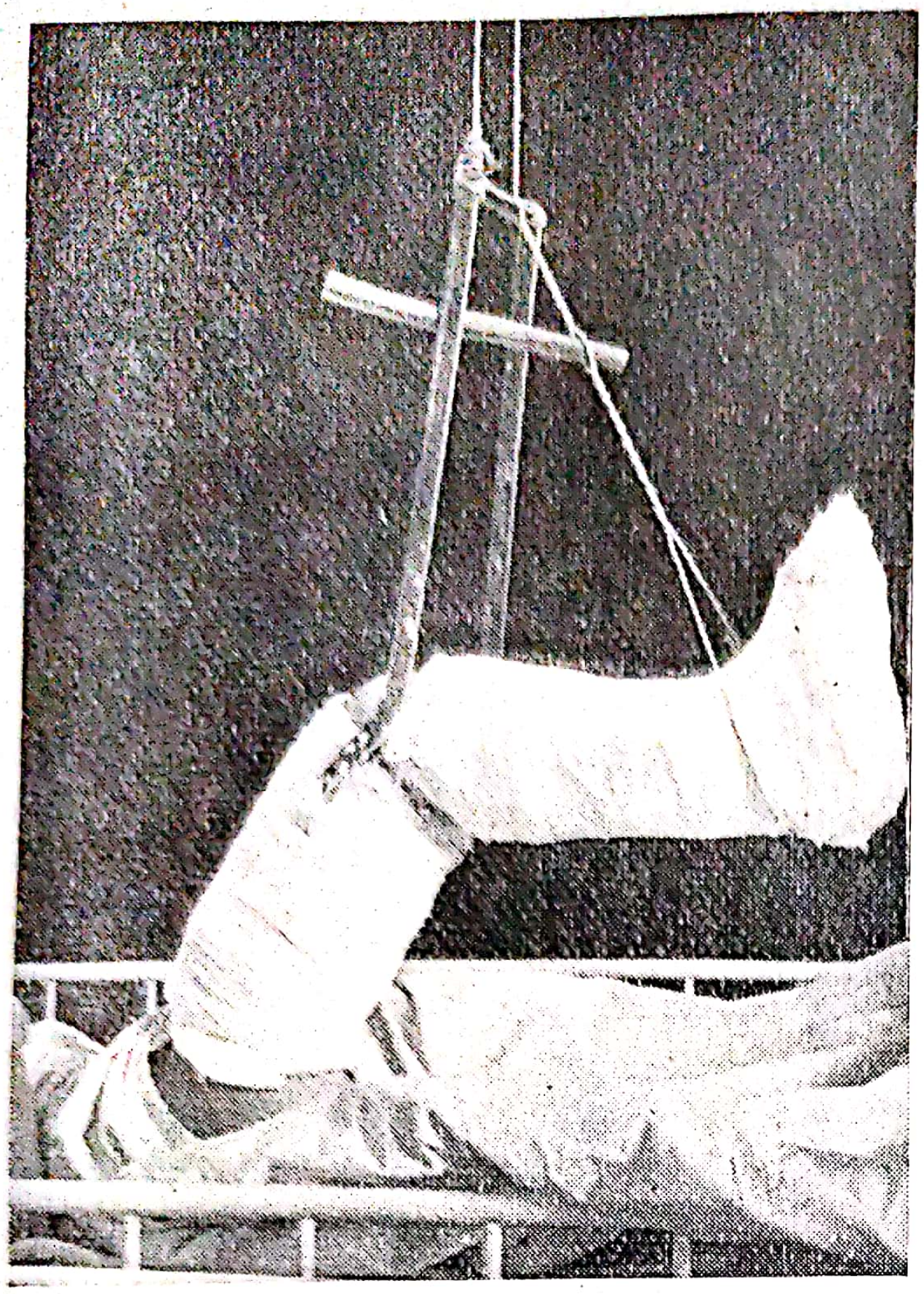

Fig. 166. — Aparat cu sucitor.

Folosind patul de gips, bolnavul imobilizat poate fi supus în același timp unui tratament general foarte prețios. Astfel, în morbul Pott se poate întrebuința helio- sau actinoterapia, iar în scolioză, în rahitism sau paralizia infantilă, în afară de mijloacele terapeutice amintite se întrebuințează masajul, gimnastica și electroterapia. Patul de gips permite toate îngrijirile igienice ale bolnavului, ca și supravegherea ușoară și continuă a evoluției diformității, chiar de către medici nespecializați ori de către membrii familiei bolnavului.

Patul de gips nu permite tratamentul ambulatoriu, bolnavul trebuind să păstreze o imobilizare continuă. Acest fapt poate constitui un dezavantaj în tratamentul unor scolioze sau în unele operații făcute pe coloana vertebrală pentru morbul lui Pott, pentru că, în astfel de cazuri, orice fel de tratament ambulatoriu fără sinostozarea realizată are marele neajuns de a nu scoate corpurile vertebrale bolnave de sub înrîurirea nefericită a apăsării și a gravitației.

După tehnica lui Lorenz (1887), patul gipsat se face în felul următor: bolnavul este așezat în decubit ventral, sprijinit pe niște suluri care se așază sub frunte, sub torace, în dreptul umerilor, la partea anterioară a coapselor și sub regiunea anterioară a articulațiilor tibio-tarsiene. Cu ajutorul acestor pernițe se dă trunchiului un grad apreciabil de reclinație în segmentul unde este leziunea, mai ales în regiunea lombară.

Pe regiunea dorsală pînă la jumătatea feselor se pune un strat subțire de vată, o bucată de tricou, sau una de molton catifelat, care, la rîndul ei, se acoperă cu 1—2 straturi de tifon moale. Peste acestea se întind feși de tifon late muiate în apă cu gips, care merg unele de la cap la fese, longitudinal, altele paralel cu acestea, de la umeri în jos, încrucișîndu-se de la dreapta la stînga și invers, iar altele perpendicular în dreptul umerilor și în regiunea lombară. În dreptul umerilor, în regiunea mediană și pe laturi, se pot pune chiar atele de întărire. Se obține un strat uniform gipsat, care modelează bine partea dorsală a toracelui împreună cu capul și se întinde lateral pînă la jumătatea toracelui. După ce s-a întărit, se scoate acest mulaj, ce reprezintă patul în care va sta bolnavul și care urmează să fie ulterior pregătit în forma lui definitivă. În acest scop se trece peste el, deci la partea exterioară, o foaie de tifon silicatată sau o foaie de tarlatan scrobită, gipsată și netezită. La interior, cînd nu are nici vată, nici tricou, aparatul se netezește cu apă cu gips, iar după ce se usucă complet, se unge cu o soluție de șelac care-l va face impermeabil pentru lichide, și apoi se lustruiește. Cînd în loc de vată s-a pus pe torace de la început o bucată de tricou, de flanelă sau de molton, imediat ce se scoate patul de pe bolnav, marginile căptușelii se îndoaie peste acelea ale aparatului și se fixează la acesta cu ajutorul unei feși gipsate sau cu una silicatată. La un astfel de pat se pot adăuga, după nevoie, curele de fixare sau bucăți de pîslă pentru obținerea unei corecții mai accentuate etc.

Din expunerea aceasta reiese că, la un copil, chiar cuminte, execuția este relativ greu de înfăptuit, necesită multe ajutoare și în orice caz nu pot fi obținute reclinația și compresiunea în segmentul deformat, ci numai accentuarea lordozei lombare, ceea ce reprezintă o iluzie de corectare în cazul unei diformități dorsale.

La copiii mici, fricoși, cu dureri în regiunea vertebrală, confecționarea unor astfel de aparate este fără îndoială îngreunată. Suprimarea unei scolioze care prezintă două curburi, cu rotațiile respective, devine aproape imposibilă. Paturile făcute după tehnica lui Lorenz nu dau nici extensia și contraextensia regiunii care trebuie imobilizată și scoasă de sub presiune.

Pentru ca să se evite aceste neajunsuri folosim un procedeu personal, corespunzător tuturor împrejurărilor, ușor de realizat, foarte indicat la bolnavii sensibili și mai cu seamă la copii.

Procedeul poate fi folosit cu mare ușurință chiar de medici practicieni care n-au obișnuința confecționării aparatelor gipsate.

Tehnica procedeului Rădulescu. Materialul necesar constă dintr-o ladă de scînduri (dimensiuni 1,20 × 0,80 × 0,60 m) în care se află nisip fin și ușor umed, apoi gips de bună calitate, cîțiva metri de tifon, vată, strujitură de lemn care servește la împachetatul obiectelor fragile și două scînduri mici de brad.

Se execută mai întîi în nisip, cu mîinile, forma aproximativă a mulajului dorit, ținînd seama de dimensiunile bolnavului și de corecțiile ce ar trebui făcute pentru suprimarea deformațiilor coloanei și ale toracelui; cu alte cuvinte, se va face o scobitură pentru cap într-un plan inferior, apoi o alta la nivelul bazinului și al feselor, unindu-le printr-un jgheab curbat în care se va modela toracele și se va obține reclinația la nivelul deviației (fig. 167).

În caz de scolioză trebuie cunoscute perfect inflexiunile care trebuie date rahisului, bazinului și membrelor etc. pentru obținerea unei îndreptări ortopedice; aceasta reprezintă desigur o greutate, care nu are nici o legătură cu tehnica executării patului de gips. Pe mulajul de nisip obținut se așază o foaie sau două de tifon, pe toată lungimea lui, depășindu-l în lățime. Tifonul trebuie lăsat să cadă ușor, ca să acopere neregularitățile mulajului de nisip; el are scopul să scutească bolnavul de senzația neplăcută de umezeală cînd se așază pe nisip.

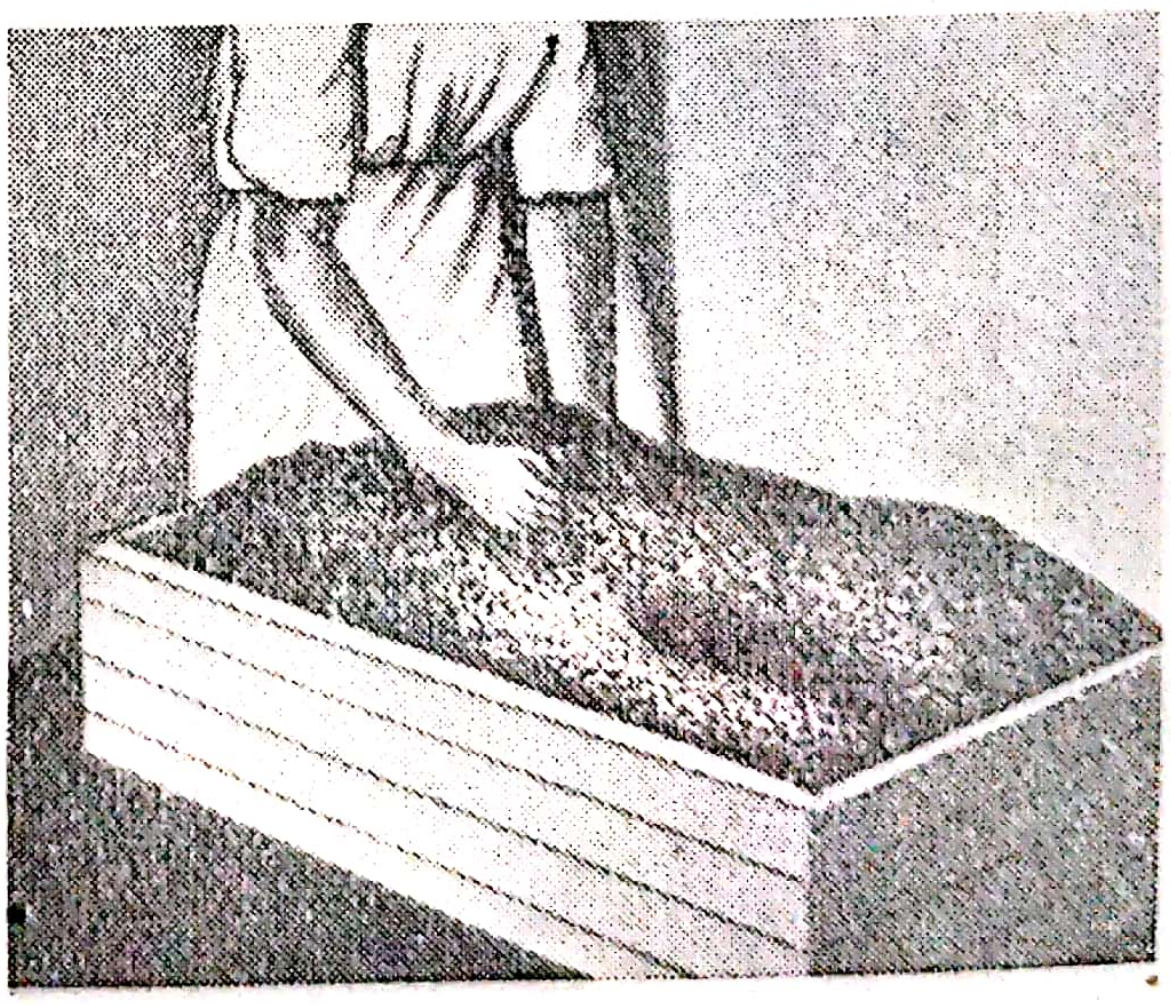

Fig. 167. — Se face în nisip, cu mîinile, forma aproximativă a mulajului (procedeu Rădulescu).

În loc de tifon se poate întrebuința o bucată de finet sau o pătură uniformă de vată. Pe tifon se așază bolnavul în decubit dorsal sau lateral, în funcție de diformitatea care urmează să fie îndreptată. Dacă mulajul făcut nu corespunde dimensiunilor bolnavului, atunci printr-o ușoară apăsare asupra bolnavului se imprimă nisipului forma și dimensiunile reale. Ridicînd bolnavul, se modifică cu mîinile, după dorință, acest negativ provizoriu. Reclinația și celelalte corecții ale coloanei vertebrale și ale toracelui se desăvîrșesc adăugînd sau scoțînd pe alocuri nisip; se așază din nou bolnavul pe foaia de tifon, care acoperă acum mulajul de nisip desăvîrșit, și corecțiile ultime se fac aducînd sub bolnav nisipul necesar, acolo unde trebuie mărită o curbură, sau înlăturînd din el acolo unde trebuie să se obțină o deviație în sens invers. Se apasă apoi ușor bolnavul în nisip, insistînd asupra toracelui, bazinului, umerilor și capului (fig. 168). Adăugînd nisip împrejurul corpului pe sub tifon, obținem o muchie mai ridicată și teșită, care mărginește mulajul, și o ușoară scobitură transversală în care corpul bolnavului se așază mai bine. Se înlătură apoi cu precauție bolnavul, fie dintr-o dată de către doi inși, fie succesiv: întîi capul, apoi trunchiul; fiind sprijinit de spate, se ridică în întregime de pe mulajul de nisip, fără să se tîrască. Cu grijă se scoate apoi tifonul; negativul rămîne intact.

Acesta se stropește uniform cu apă, folosind în acest caz o mică stropitoare sau o mică mătură udată în apă, pe care o scuturăm pe deasupra, pentru ca nisipul de pe pătura superficială să adere, formînd o scoarță unică și să nu se năruiască. Se netezește ușor interiorul mulajului cu dosul mîinii, ca să nu rămînă nici un fel de neregularitate, adăugînd sau scoțînd mici cantități de nisip.

Se pune peste negativul de nisip astfel obținut o foaie de tifon înmuiat în apă, care se așază așa încît să se întindă perfect peste toate inflexiunile mulajului. Pentru aceasta se întinde de către două persoane tifonul și se lasă să cadă ușor peste forma de nisip, îndreptîndu-se ca să nu facă în nici o parte cute sau neregularități.

Într-un lighean se face un amestec omogen de apă cu gips, de consistența smîntînii sau a terciului, și cu mîinile făcute căuș sau cu ajutorul unui vas cu gît, se toarnă uniform terciul de gips peste toată suprafața mulajului și mai ales pe părțile laterale care sînt în relief. Gipsul care se strînge în adîncituri se ia cu mîna și se întinde egal pe toată suprafața.

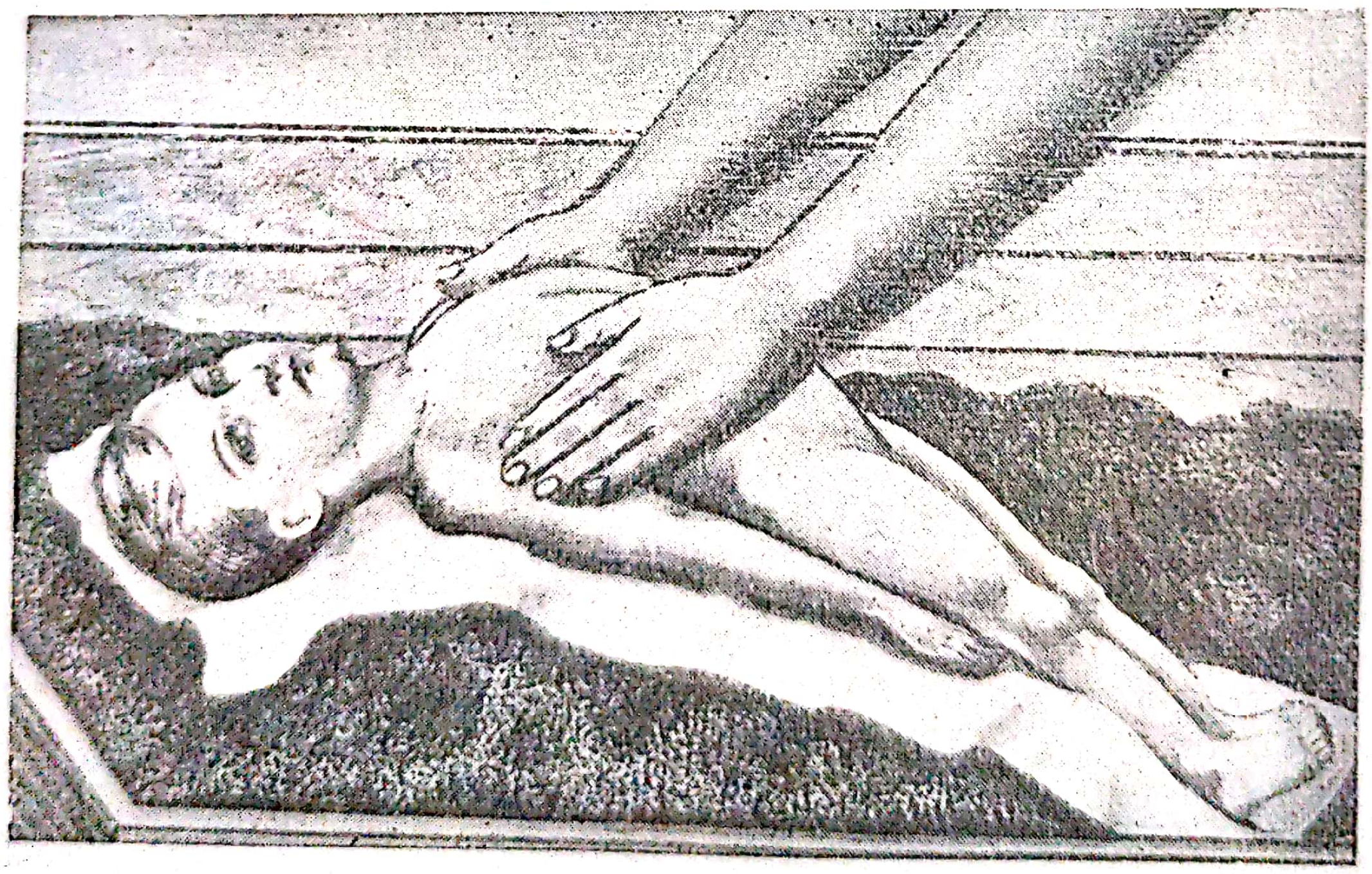

Fig. 168. — Așezarea copilului peste mulajul provizoriu de nisip.

Se pune apoi pe mulaj încă o foaie de tifon în terciul de gips, iar pe deasupra ei se toarnă din nou un alt strat de soluție de gips, pe care-l netezim perfect cu dosul mîinii și al degetelor, ca să obținem un mulaj de o grosime uniformă (3—4 mm). Se mai poate netezi, la sfîrșit, cu vată înmuiată în apă și schimbată des.

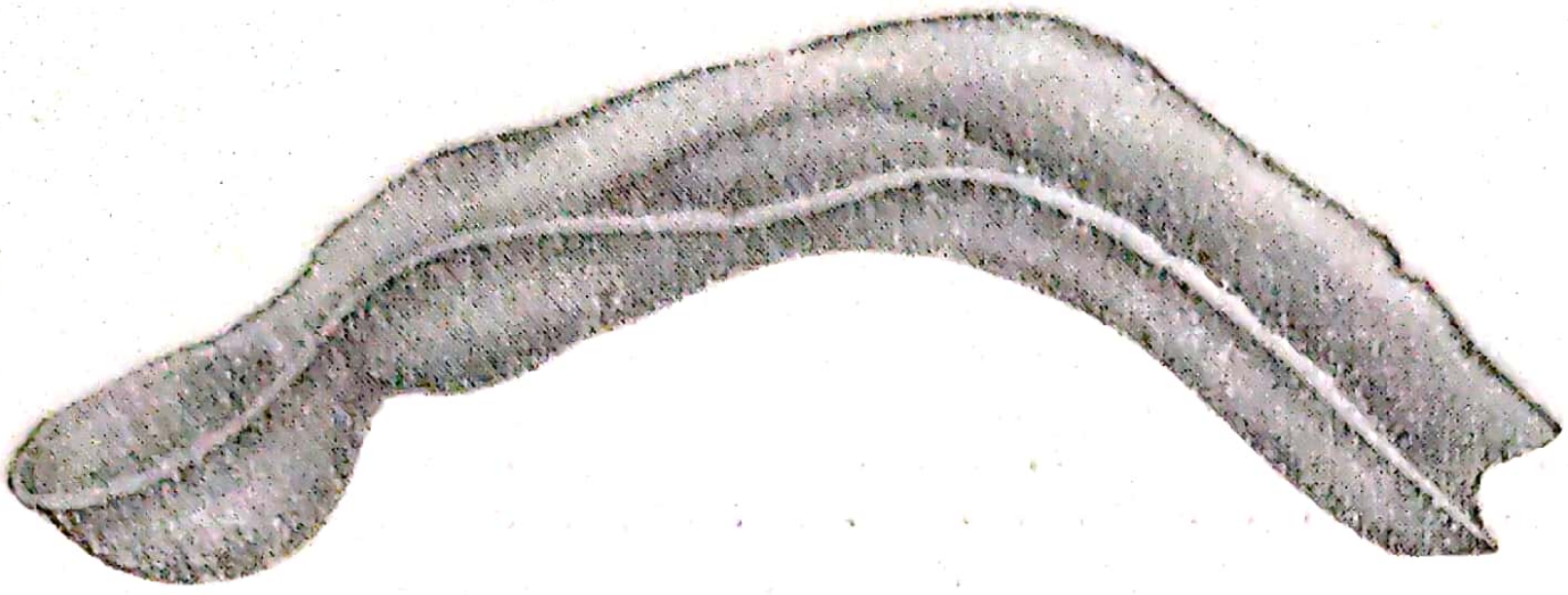

Fig. 169. — Patul confecționat (procedeu Rădulescu).

În această stare se lasă patul de gips să se întărească (5—10 minute) și apoi se taie marginile care întrec mulajul propriu-zis și care sînt de prisos, cu ajutorul unui cuțit de gips (fig. 169).

Cînd patul gipsat este întărit, se sapă nisipul de sub el spre cap și spre picioare, nu însă și spre mijlocul lui, ca eventual să nu se rupă. Se ridică cu grijă în întregime întorcîndu-l pe o latură și se așază tot așa pe o masă; cu o perie aspră de sîrmă se curăță de nisipul care rămîne încă aderent pe suprafața lui exterioară. Se iau apoi două scînduri de brad care au lățimea mulajului, modelate sau nu, după forma lui, și se așază perpendicular pe aparat, una în dreptul umerilor, iar cealaltă spre bazin. Patul obținut se întărește prin fixarea celor două suporturi de lemn în felul următor:

Se pune mulajul de gips pe masă, cu fața în jos; un ajutor așază scîndurile la nivelurile amintite în poziție bună. Pe fața exterioară a patului și mai ales în jurul scîndurilor se modelează cu mîna strujitura de lemn înmuiată în terciul de gips pregătit într-un lighean. Această strujitură gipsată se așază într-un strat uniform, nu prea gros, cu predilecție la baza scîndurilor, care trebuie să fie bine fixate, și către părțile de mai slabă rezistență ale patului (fig. 170). Totul se netezește apoi cu un strat de terci de gips simplu.

O dată patul confecționat, se pune la uscat, fie într-o cameră uscă-

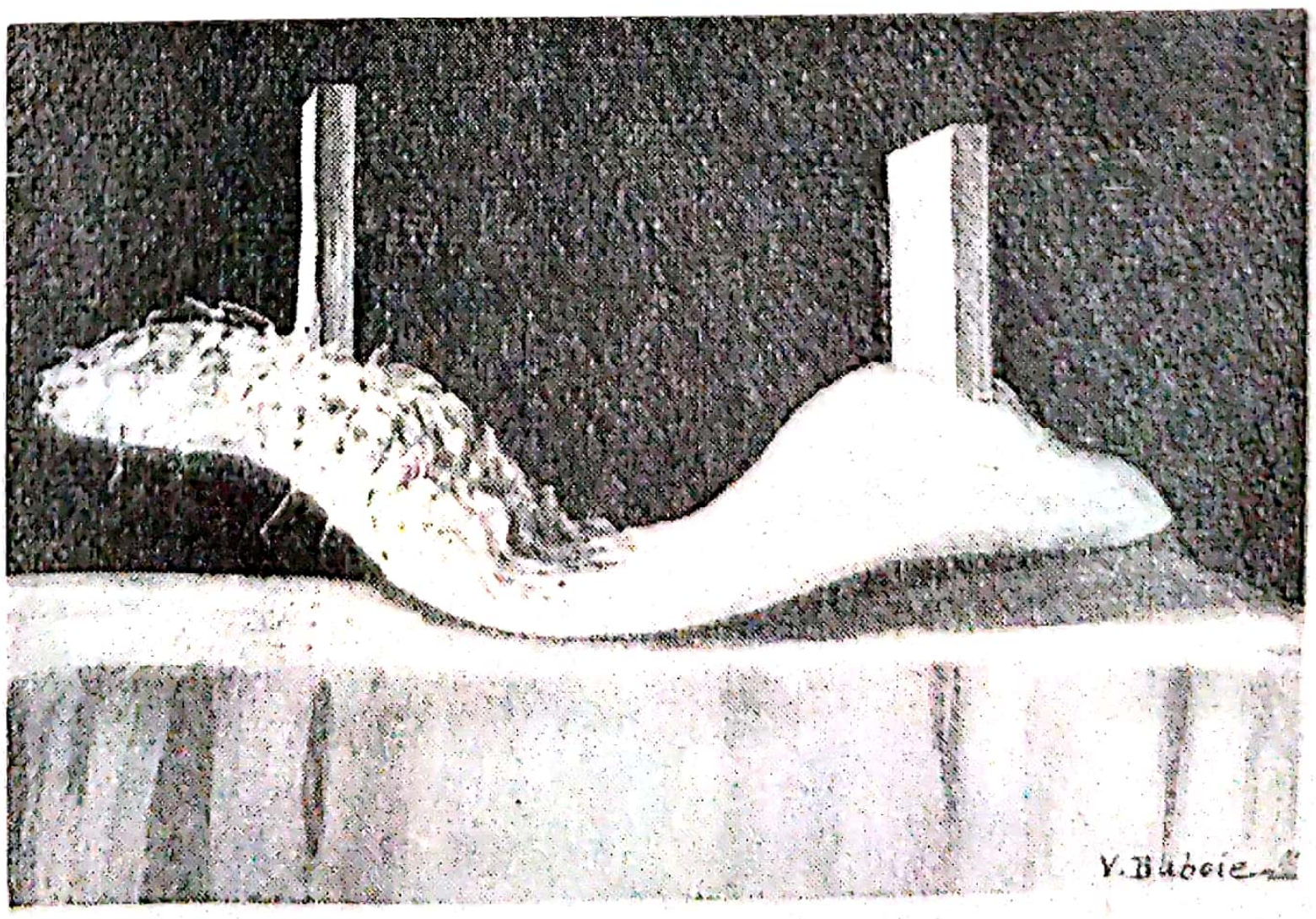

Fig. 170. — Pe fața exterioară a patului se pune strujitură de lemn gipsată.

toare, cu pereți de azbest, încălzită printr-o serpentină de calorifer, fie lăsîndu-l la soare, în timpul zilei. Să nu se pună lîngă o sursă de căldură prea mare, pentru că poate crăpa.

Patul se mai poate netezi și impermeabiliza, după uscarea lui completă, dacă îl ungem cu un strat de șelac, cu duco, ceară sau rășină dizolvată în alcool ori eter. Impermeabilitatea se poate obține prin amestecul a trei părți de gips cu o parte de ciment sau prin cufundarea aparatului uscat și netezit timp de o oră în următorul amestec cald (80—90°).

Stearină sau parafină	4 000 g
Sacîz	500 g
Ceară albă	500 g
Terebentină	200 g

Se poate unge de asemenea partea dinăuntru a patului sau a aparatelor bivalve cu una sau mai multe pături de celuloid, sau se pulverizează cu un strat de duco. Preferăm să punem pe el o pînză impermeabilă și peste aceasta un cearșaf îndoit, perfect întins, fără cute. În felul acesta se poate păstra destul de bine igiena patului.

Ulterior, în dreptul curburilor de corectat și pentru mărirea gradului de reclinație a rahisului se pot pune sub cearșaf straturi de pîslă sau flaneluță cu grosimi gradate. Unii preferă să capitoneze fața internă a patului, mai ales atunci cînd acesta servește pentru simpla imobilizare, fără corectare.

La pat se pot adăuga curele, chingi, pieptare etc., cu care să se împiedice mișcarea și deformarea toracelui anterior (fig. 171).

Tehnica expusă este de o execuție simplă și orice medic care ar urma indicațiile date va reuși, chiar din prima dată, să confecționeze un bun pat gipsat, mai ales pentru morbul lui Pott sau scolioze.

Procedeul descris este incontestabil superior celui clasic, și un pat construit astfel nu va prilejui niciodată escare, bineînțeles dacă bolnavul va avea o igienă riguroasă.

Patul gipsat produce, în comparație cu corsetul, infinit mai puține escare.

Prin întrebuințarea procedeului amintit se poate obține un pat complet, care să susțină eventual și membrele în întregime, așezate în diferite poziții și înclinații, dictate de necesitatea corecțiilor care se urmăresc. Prin înclinația inversă a planurilor care se întîlnesc în punctul maxim al diformi-

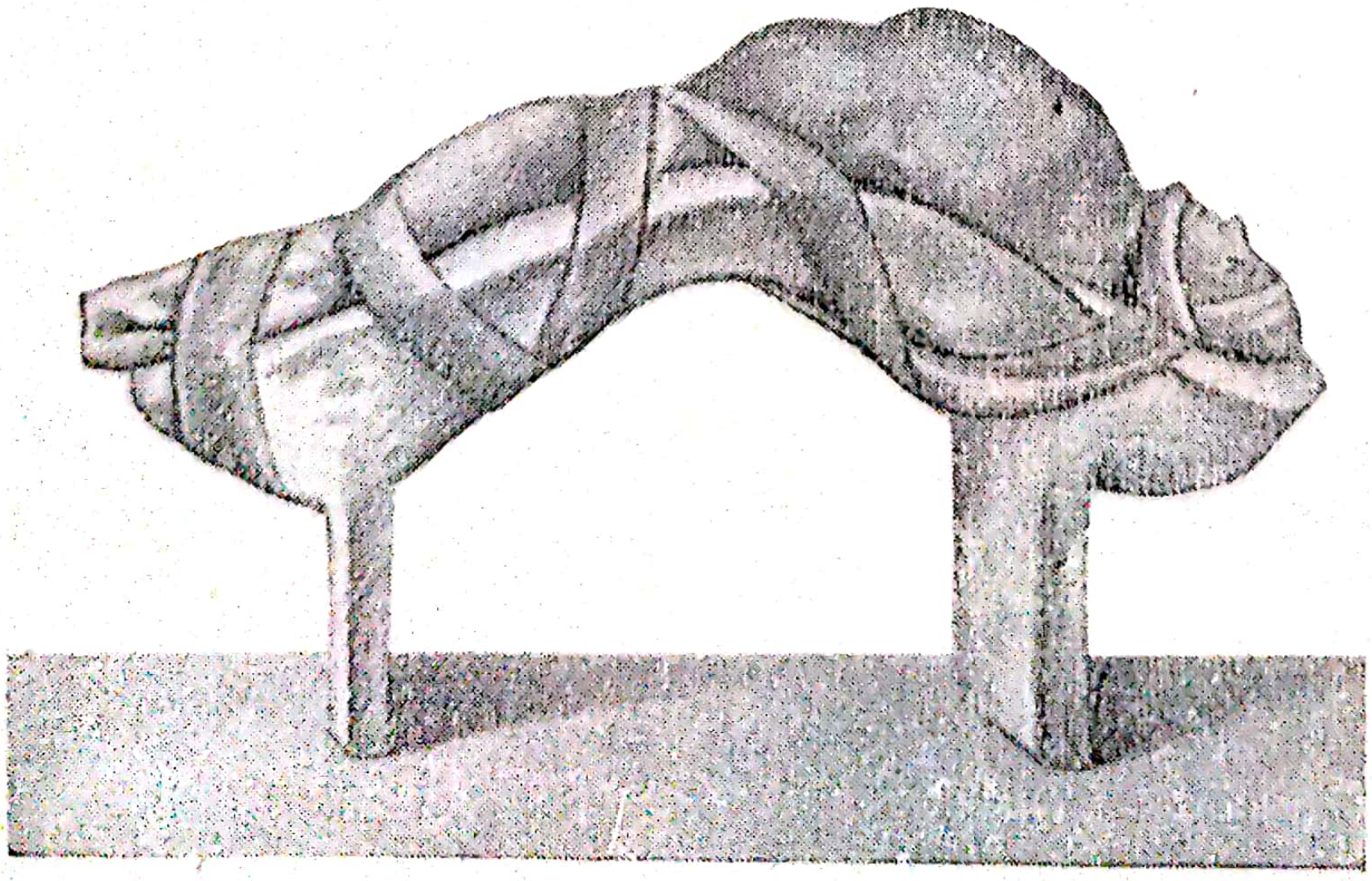

Fig. 171. — Pat gipsat complet, în care bolnavul stă fixat cu chingi.

tății se pot obține o extensie și o contraextensie foarte bună și în același timp perfect suportabile.

Cînd avem de îngrijit leziuni complexe (morbul lui Pott asociat cu coxalgie) putem instala chiar la acest pat mijloacele de extensie necesară, punînd, de pildă, în direcția capului o ansă metalică, de care se va fixa căpăstrul Glisson, cu care se va face extensia, în timp ce pentru membrul inferior se va așeza în prelungirea gipsului o bară metalică în formă de ansă cu un scripete, peste care va aluneca sfoara legată de banda adezivă fixată de membrul inferior bolnav.

Cînd tratamentul morbului lui Pott se face pe litoral, confecționarea patului de gips este mult ușurată prin existența nisipului de pe plajă.

Un aparat gipsat poate să jeneze bolnavul pentru că este prea strîns și împiedică circulația, pentru că este prea larg și în el se mișcă segmentele care trebuie să fie perfect imobilizate (fracturi), fiindcă prin alunecare produce compresiuni asupra proeminențelor osoase, pentru că apasă un nerv (sciaticul popliteu extern, cubitalul etc.) sau pentru că are o neregularitate sau un corp străin care poate produce o escară. Cînd bolnavul acuză dureri este inutilă administrarea diferitelor medicamente (antinevralgice, barbiturice), care nu înlătură cauza ce poate produce complicații.

O mică fereastră la locul unei compresiuni, tăierea gipsului în lungime și pe partea mediană pentru restabilirea circulației, uneori o simplă așezare corectă a bolnavului în pat, pentru ca marginea aparatului să nu compreseze, pot aduce liniștea bolnavului. Dacă aceste mici încercări nu reușesc, aparatul trebuie de îndată înlăturat, pentru a nu produce complicații grave.

Urmările unui aparat gipsat rău aplicat. Dacă este prea strîns și împiedică circulația, un aparat poate da loc la o necroză sau chiar la o gangrenă tegumentară mai mult sau mai puțin întinsă; în cazurile mai ușoare se ajunge la retracție ischemică de tip Volkmann, cu toate consecințele ei grave. O compresiune pe nerv produce consecutiv paralizie în teritoriul inervat de el, dar pînă la acest rezultat produce dureri foarte vii, uneori insuportabile. Este de-ajuns ca nervul să fie comprimat cîteva ore pentru ca paralizia să se instaleze pentru un timp foarte îndelungat, uneori pentru totdeauna. Neregularitățile interioare ale gipsului sau cele produse printr-o apăsare dinafară înăuntru, înainte ca gipsul să fie întărit, cu scopul de a aduce o îndreptare în plus, pot produce escare superficiale sau profunde, greu vindecabile. Un aparat gipsat nu produce de la început tulburări, mai ales cînd fixează o regiune unde s-a făcut o operație ortopedico-chirurgicală, ci după 24 sau 48 de ore, deoarece în operațiile pe oase, neputîndu-se face totdeauna o hemostază perfectă, se produc hematoame într-un spațiu inextensibil, și atunci pot avea loc tulburări circulatorii importante, cu consecințele lor cunoscute. Lambourile tegumentelor care nu au sub ele o bună căptușeală musculară pot să se necrozeze prin apăsarea pe care o suferă din cauza compreselor îmbibate cu sînge, ce devin rigide, ca niște scoarțe imediat sub stratul de gips inextensibil. Pentru evitarea multora dintre complicațiile amintite *este foarte prudent să se taie de la început ferestre de decompresiune în gips* sau măcar de îndată ce primele fenomene se arată sub forma lor chiar cea mai ușoară.

Ferestrele amintite trebuie făcute mai ales în regiunile unde segmentele articulare sînt așezate în flexie. Cînd se despică în lung un aparat gipsat care strînge sau se face o fereastră într-un gips care apasă, *se va avea grijă să se taie neapărat și fașa cu care s-a fixat vata sau un pansament*; de foarte multe ori această fașă umedă sau strînsă este elementul care împiedică circulația, și nu gipsul. În caz de compresiune prin îmbibarea pansamentului cu sînge și întărirea lui, se va schimba, cu toate precauțiile de asepsie, extrem de riguroase.

Dacă, din cauza unei mișcări făcute de bolnav înainte ca aparatul gipsat să se fi uscat, se produc crăpături în dreptul unei articulații; dacă atitudinea nu s-a schimbat, se poate repara în felul următor: se zgîrie cu ajutorul unui cuțit sau al unui instrument special, ca o mică greblă, suprafața gipsului pe o întindere cît mai mare, de o parte și de alta a rupturii, și se unge această suprafață cu apă cu gips de consistență mai lichidă. Se așază apoi feși de tifon gipsate, încrucișînd în diferite direcții locul unde este rupt gipsul, netezindu-se cu apă cu gips pînă se obține un strat destul de gros și uniform. O precauție necesară este aceea ca feșile care se trec să depășească bine marginile crăpăturii, la niveluri diferite, ca să nu facă o muchie unică, fiindcă în felul acesta se pot ușor dezlipi toate straturile de feși adăugate.

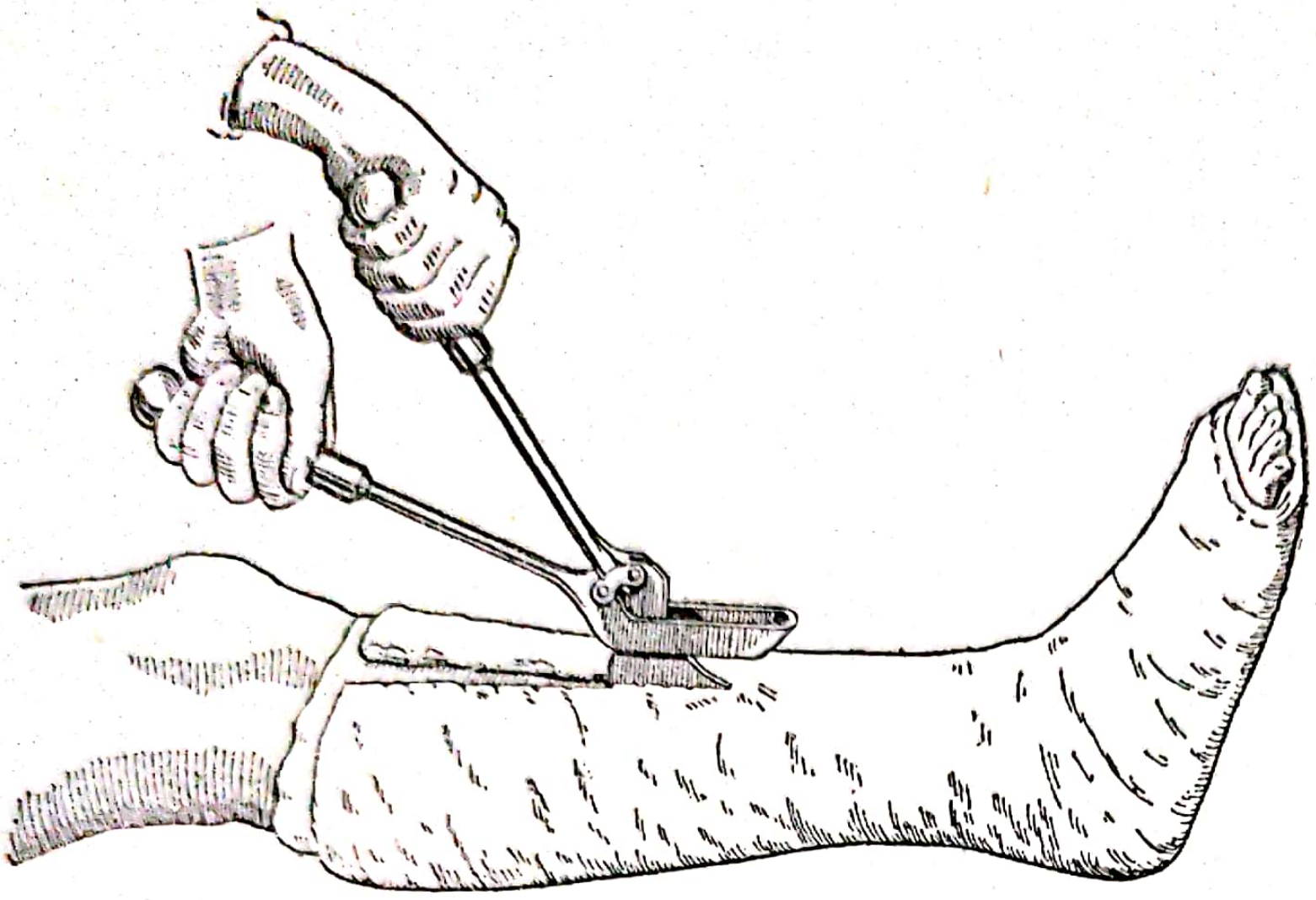

Fig. 172.—Cum se taie un aparat gipsat cu foarfeca Stille.

Cînd într-o porțiune a aparatului gipsat s-a făcut o înfundare din greșeală sau accidental, se scoate această porțiune, tăindu-se gipsul pe o întindere ceva mai mare. Marginile obținute se subțiază mult cu un cuțit, tăindu-se pieziș, și se procedează apoi la refacere, după cum s-a arătat, cu singura deosebire că pe locul unde lipsește gipsul se pun, din cînd în cînd, feși tăiate strict cu aceleași dimensiuni, iar peste ele se întind, încrucișate, feși mai lungi.

Dacă aparatului gipsat i s-a făcut o fereastră, mai cu seamă după o intervenție chirurgicală, fie ca să se scoată în primele 24—48 de ore pansamentul îmbibat, fie pentru scoaterea firelor, urmează ca porțiunea care lipsește să fie refăcută, fiindcă în dreptul ferestrei, părțile moi, fiind libere, se tumefiază și uneori se strangulează de marginea gipsului, făcînd un „edem de fereastră“, care va avea mare influență asupra recuperării funcționale. Este indicat să se scoată perfect intact capacul gipsat, care se va așeza apoi peste fereastra făcută, fixîndu-se cu o fașă uscată sau chiar cu una gipsată.

Îndepărtarea aparatului gipsat se face folosind diferite instrumente, cum sînt: cuțitul de gips, foarfecele model Stille (fig. 172) sau Privat, al lui Seutin, modificate de Mathieu, ferăstrăul de gips, o lamă metalică cu margini teșite pentru apărarea tegumentelor, o pensă pentru îndepărtat marginile gipsului cu ciocul de rață. Aparatul gipsat va fi tăiat după linii cît mai scurte, trasate de preferință în prealabil cu creionul chimic. Începînd de la margine, se introduce cu grijă partea boantă a aparatului de tăiat gips (Stille sau Privat) și se înaintează prinzînd cu răbdare porțiuni mici de gips.

Cînd trebuie înlăturat un aparat gipsat aplicat direct pe tegumente, se procedează în felul următor: se ia o lamă de metal, teșită perfect de jur împrejur, la nevoie coada unei linguri sau încălțătorul de pantofi, și se introduce ușor între aparat și piele, pe o distanță oarecare și în direcția în care trebuie tăiat, gipsul se moaie ștergîndu-se cu un tampon de vată îmbibat în apă cu sare. Se taie apoi gipsul de la marginea lui pe distanța corespunzătoare apărătorului metalic; se desfac, într-o parte și alta, marginile gipsului astfel obținute și lama se introduce mai departe, procedînd tot așa pînă cînd aparatul gipsat este tăiat în întregime.

Dacă tegumentele sînt apărate, aparatul se poate tăia și cu un ferăstrău de mînă semicircular pentru gips. Cele electrice nu s-au dovedit folositoare, fiindcă se încălzesc încît gipsul, intrînd între dinții ferăstrăului, se cimentează și îl face repede inutilizabil.

Sub aparatul gipsat, tegumentele sînt în genere acoperite cu un strat de epiderm descuamat, amestecat cu secreție sebacee, care nu trebuie îndepărtat prin frecare sau prin spălare cu apă și săpun; se va unge regiunea cu un strat gros de vaselină și se va face un mic pansament deasupra. După 2—3 zile, stratul amintit va fi îndepărtat cu cea mai mare ușurință, sub el rămînînd tegumente normale. Procedînd astfel, nu se vor produce infecții locale.

De multe ori aparatul gipsat este înlăturat parțial, așa încît rămîne sub formă de jgheab, servind și mai departe la imobilizare. În acest scop, aparatul este scos și curățit de vata murdară din interior, care se înlocuiește cu alta curată, și apoi așezat la loc, pentru ca segmentul bolnav să fie imobil și în poziție bună. În felul acesta, bolnavul se obișnuiește treptat fără aparat, de care nu trebuie lipsit dintr-o dată, fiindcă va avea dureri și în articulațiile sănătoase care au fost imobilizate.

Sînt cazuri cînd trebuie să se taie gipsul, pentru a se îngădui mișcări într-o articulație un timp determinat. De pildă, într-un aparat gipsat mare care cuprinde bazinul și întreg membrul inferior, pentru imobilizarea riguroasă a șoldului se poate tăia aparatul în formă de jgheab, la partea posterioară, de la nivelul genunchiului în jos. Scoțîndu-se această clapă gipsată, se fac, fie activ, fie pasiv, mișcări în tibio-tarsiană și la genunchi, ca să se înlăture eventualele redori articulare. Între ședințele de mobilizare se așază la loc clapa gipsată, care se fixează, fie cu feși de tifon uscat, fie cu benzi adezive.

EXTENSIA CONTINUĂ

Un mijloc de tratament ortopedic foarte bun este extensia continuă, care imobilizează un segment prin întindere, iar în anumite împrejurări îndreaptă unele atitudini anormale. Hippocrat înțelegea ca întinderea să fie făcută momentan, fie cu ajutorul mîinilor, fie cu un fel de aparat compus din inele din piele căptușite și scînduri. Cam în același fel procedau și Paracelsus și Fabricius Hildanus. Întinderea treptată și prelungită a fost întrebuințată pentru prima oară într-un spital de Guy de Chauliac, la 1863, dar răspîndirea metodei este mai recentă.

Preferințele specialiștilor și posibilitățile lor materiale au mărit numărul procedeelor de întindere, adaptîndu-le feluritelor cazuri clinice.

Întinderea are mai multe indicații: se folosește, de pildă, pentru a se așeza cap la cap fragmentele osoase ale unei fracturi; se suprimă cu ajutorul ei unele contracturi musculare și se îndreaptă prin aceasta unele atitudini vicioase ale membrelor. În vederea unui tratament ortopedico-chirurgical care trebuie aplicat pentru înlăturarea unor diformități congenitale ori cîștigate, întinderea poate pregăti actul operator sau intervenția ortopedică pentru a se obține rezultatul cel mai bun. De pildă, la o luxație congenitală care nu poate fi repusă la prima încercare, repunerea pe cale nesîngerîndă poate reuși, după o întindere destul de puternică a membrului inferior, timp uneori îndelungat.

Unele rezultate operatorii nu pot fi mulțumitoare decît dacă se instituie la momentul potrivit o extensie bună. Așa se întîmplă, în genere, după operațiile artroplastice, cînd o îndepărtare a suprafețelor articulare prin extensie poate da bune rezultate.

În tratamentul diverselor localizări ale tuberculozei osteo-articulare cu deformații și distrucții osoase mai mult sau mai puțin evidente, extensia bine aplicată înlesnește înlăturarea suprafețelor articulare de la acțiunea ulcerativă a apăsării. Dacă extensia se face treptat și susținut, se suprimă durerea și diformitățile.

Cu ajutorul acestei metode se poate păstra oarecum tonicitatea musculară și sînt posibile unele mișcări articulare cu ajutorul anumitor dispozitive, menținîndu-se fixată numai regiunea dorită. În plus, regiunea poate fi cercetată permanent amănunțit, se pot face pansamente, mici intervenții, se pot aplica mijloace fizioterapice prețioase (helioterapie, actinoterapie, termoterapie etc.) și executa controlul radioscopic și radiografic pe loc.

După modul de aplicare, există *tracțiune indirectă* sau *directă* (chirurgicală).

Tracțiunea indirectă se poate executa pe o suprafață întinsă și pe o suprafață redusă.

Extensia pe o suprafață întinsă se face cu ajutorul benzilor lipicioase. Benzile întrebuințate sînt foarte diferite: emplastrul, colemplastrul, leucoplastul, elastoplastul sau benzi de flaneluță care se fac adezive dacă se ung cu diverse cleiuri. Dăm formula unora din ele.

Cleiul lui Unna

Gelatină	15	părți
Apă distilată	45	„
Oxid de zinc	10	„
Glicerină	25	„

Cleiul lui Heusner

Colofoniu	50	părți
Alcool 90°	50	„
Terebentină de Veneția	1	parte
Benzină	10	părți

Cleiul lui Desfosses

Clei de pește	50	părți
Clei ordinar	50	„
Apă	50	„
Tanin	12	„
Timol	2	„
Glicerină	2	„

Se întrebuințează încălzit la baie de apă

Dintre cleiurile care se găsesc pregătite gata, cităm: mastisolul, mastiplastul etc.

Extensia cu ajutorul benzilor lipicioase se face după curățirea pielii cu apă și săpun și apoi cu alcool, fără să se radă perii, fiindcă permit o lipire mai bună a benzii; ei vor trebui îndreptați în sens contrar tracțiunii, ca bolnavul să nu aibă dureri (fig.173). Banda de diachilon tăiată în fîșii lungi, astfel încît să înconjure în ansă segmentul asupra căruia se face tracțiunea și lată de 8—10 cm, se aplică pe piele după ce suprafața care conține emplastrul se încălzește deasupra unei lămpi cu alcool. Pentru ca adeziunea să se facă pe o suprafață mai mare și deci întinderea să fie mai puternică, se crestează capetele benzii în lungime, iar fîșiile obținute se lipesc pe tegumente, îndepărtate între ele, ca dezlipirea să nu se facă așa de ușor (fig. 174).

Din loc în loc, banda longitudinală se fixează cu altele circulare, mai înguste; este de preferat însă ca aceste benzi să se aplice elicoidal, într-un sens și într-altul, pentru ca să nu stranguleze părțile moi, împiedicînd circulația; suprafața de lipire fiind întinsă la niveluri diferite, banda rezistă mult mai bine la alunecare. Peste benzile de emplastru aplicate se trage o fașă obișnuită de tifon, de la periferie spre porțiunile proximale.

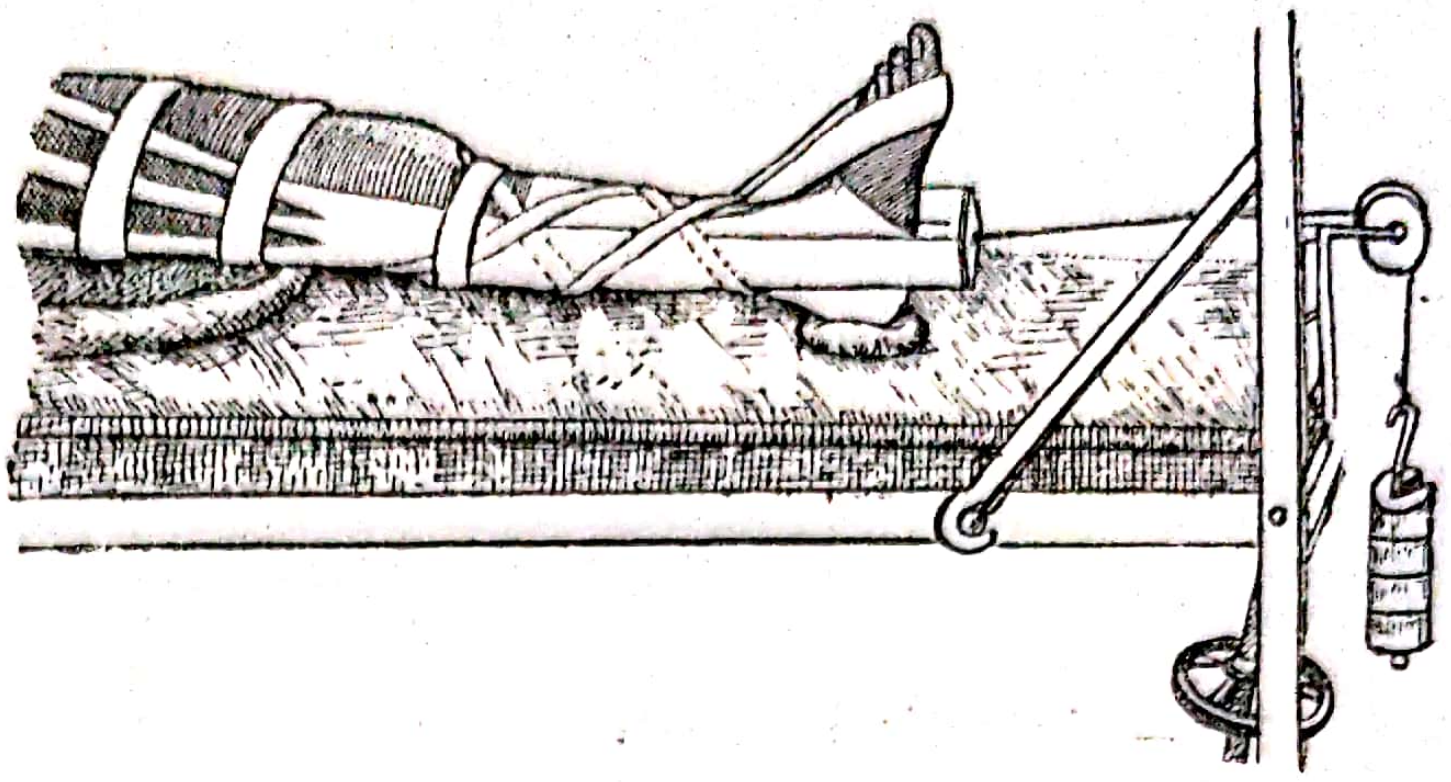

Fig. 173. — Extensia membrului inferior cu benzi adezive.

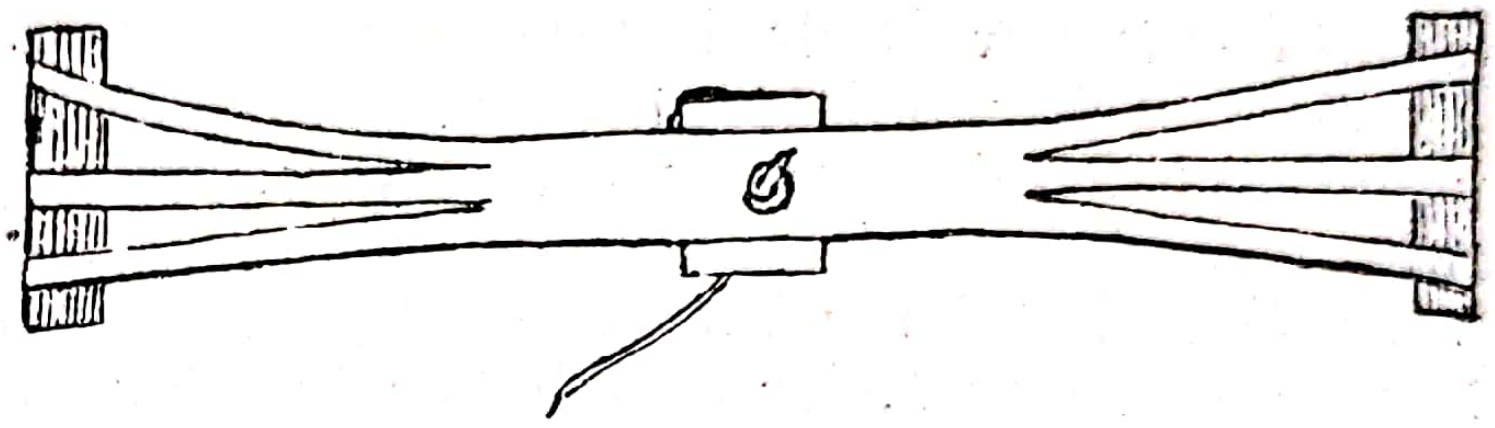

Fig. 174. — Crestarea leucoplastului și lipirea capetelor pe scîndurele pînă se vor lipi pe tegumentele bolnavului.

La partea unde banda formează o ansă, adică la capătul membrului care urmează să fie întins, se așază o scîndurică, cu grosimea de 1 cm, lățimea cel puțin cît banda adezivă, iar lungimea egală cu distanța bimaleolară. Banda adezivă nu trebuie lipită pe maleole și pe creasta tibială, pentru că se produc escare și bolnavul nu poate suporta aparatul.

Leucoplastul, emplastrul, colemplastrul etc. sînt benzi adezive destul de bune, dar au dezavantajul că se dezlipesc relativ repede, nepermițînd o tracțiune prea mare.

Întinderea se face cu ajutorul unor greutăți fixate la capătul unei sfori rezistente ce trece peste un scripete și al cărei capăt proximal se fixează în mijlocul scîndurii amintite. O bună extensie se face cu ajutorul flaneluței din țesătură de bumbac, care are pe o parte mai mult puf și care se lipește bine pe tegumente cu ajutorul unuia din cleiurile descrise.

Benzile se taie în lungime, în așa fel încît firele groase de țesătură să fie în direcția tracțiunii. Pe partea lor mai păroasă, cleiul, preparat gata sau făcut de noi, se întinde în mod uniform.

Eventualele iritații ale pielii și flictenele se evită ușor întrebuințînd cleiul care conține oxid de zinc. La copiii mici se recomandă impermeabilizarea benzilor de flaneluță prin înmuierea lor într-o soluție de bicromat de potasiu 2%.

Indiferent de materialul întrebuințat ca bandă de tracțiune, el trebuie lăsat cel puțin o oră, în cazuri de urgențe, pînă la aplicarea greutăților; în cazurile obișnuite este indicat ca acest interval să fie mai lung. În felul acesta se evită dezlipirile, extensia putînd dura chiar 30 — 40 de zile. În fracturi, fixarea benzilor se poate face deasupra focarului de fractură (Bardenheuer) sau dedesubtul acestui loc (Tillaux); primul mijloc este



Fig. 175. — Extensie la zenit.

incontestabil cel bun, deşi astăzi extensia cu benzi este aproape total perimată la adult.

La membrul inferior, oricare ar fi sistemul de extensie, trebuie să se asigure piciorului atitudinea normală de unghi aproape drept faţă de gambă, evitîndu-se complicaţia gravă a fixării lui în ecvinism. În acest scop se pot lipi benzi de flaneluţă şi pe picior, făcîndu-se o tracţiune uşoară printr-o sfoară care trece peste un scripete sau cîrlig aşezat la zenit. Pentru aceasta este nevoie de instalarea unui cadru.

Se mai întrebuinţează un jgheab de lemn, care menţine piciorul în unghi drept. Noi procedăm mai simplu, punînd între scăriţă şi talpa piciorului o lamă de tinichea zincată mai groasă, în formă de S; o parte, care poate fi eventual învelită cu un strat de flanelă, sprijină talpa piciorului în poziţie normală, iar cealaltă parte scîndurica. Lama aceasta, devenind prin îndoire elastică, permite piciorului mişcări din articulaţia tibiotarsiană, aşa încît se înlătură înţepenirile articulare care se observă după o extensie îndelungată, iar degetele libere pot executa de asemenea mişcări. Unul din elevii noştri, Cîmpean, a imaginat un aparat în care atitudinea normală a piciorului, precum şi mişcările în articulaţia tibio-tarsiană, se fac în limite stabilite şi după împrejurări.

Aparatul se compune dintr-o scîndură pe care se află nişte mici şine metalice pe care alunecă o talpă metalică ce se adaptează la planta piciorului şi dincolo de ea o alta paralelă, fixată de cea dintîi prin două bare metalice înconjurate, una cu un resort, şi alta prevăzută cu un şurub. Avantajul acestui aparat este că ecvinismul se poate corecta treptat şi piciorul poate executa mişcări activo-pasive foarte folositoare (fig.176).

Toate aceste mijloace de extensie nu dau rezultate decît dacă se face în acelaşi timp şi o contraextensie valoroasă. Cel mai simplu mijloc este acela al ridicării picioarelor patului pe suporturi sau pe cărămizi la partea unde se află membrele inferioare ale bolnavului. Noi foloseam la paturile obişnuite suporturi speciale, după un model al nostru, cu care se obţinea o ridicare treptată a patului la o înălţime cît de mare. Prin acest procedeu, contraextensia este făcută de greutatea corpului bolnavului (fig.177).

Patul nostru ortopedic are marele avantaj că permite modificarea foarte simplă a planului orizontal, înclinîndu-l spre cap sau spre picioare, precum şi transformarea imediată din pat cu somieră într-unul tare.

Se poate face o contraextensie temporară ţinînd bolnavul orizontal pe pat. În acest scop se folosesc anumite aparate, care se sprijină pe unele reliefuri osoase. Tipul acestor aparate este cunoscuta atelă a lui Thomas, care este în realitate un inel metalic bine căptuşit, ce se aşază la rădăcina coapsei, avînd punct de sprijin pe ischionul corespunzător. La membrul superior, o astfel de atelă se sprijină pe cutia toracică, la umăr (fig.178).

De la inel porneşte o ansă metalică lungă ce înconjură lateral, fie membrul superior, fie membrul inferior în întregime, în aşa fel încît între picior sau mînă şi mijlocul ansei să fie o distanţă apreciabilă.

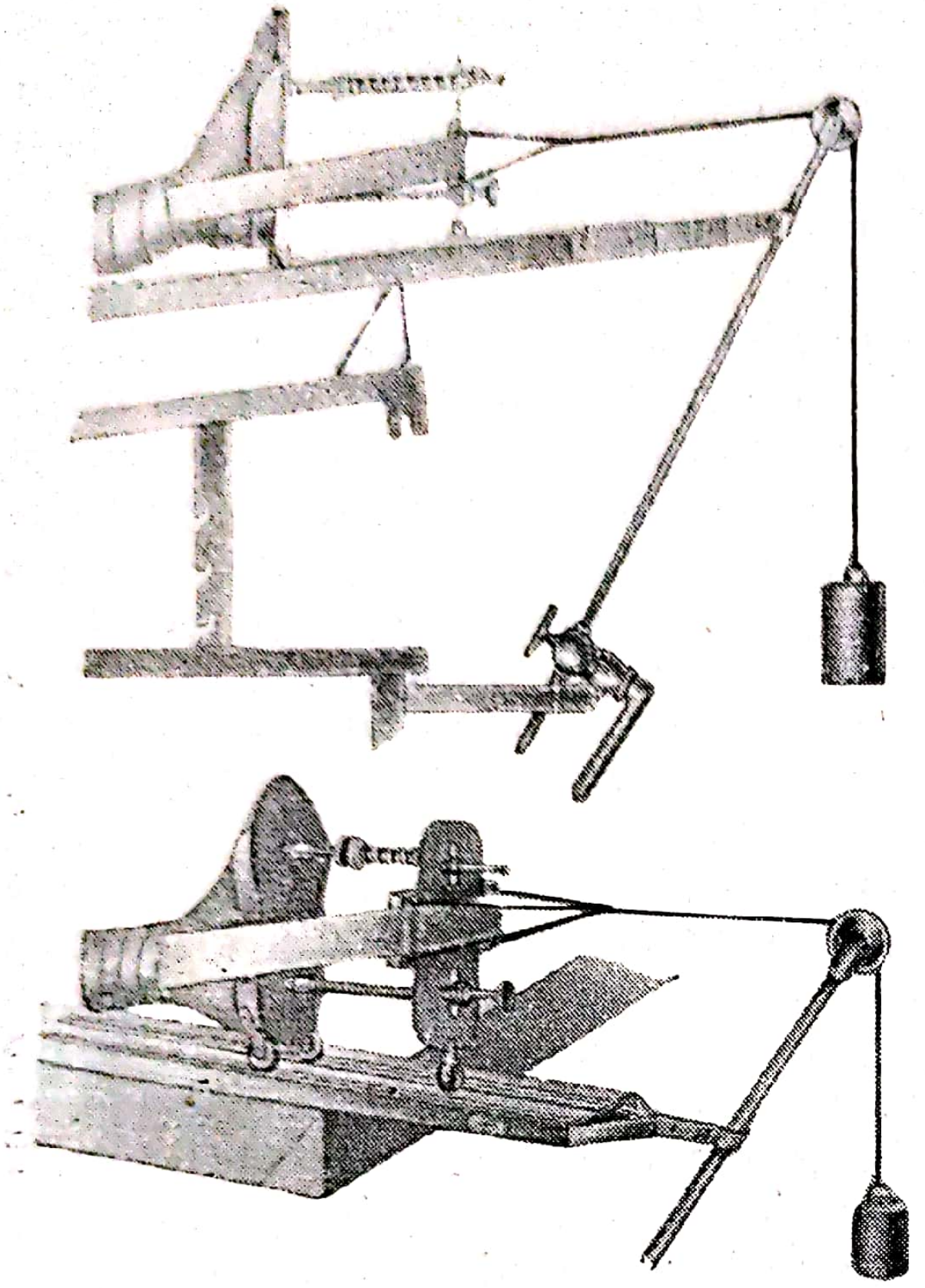

Fig. 176. — Aparat pentru înlăturarea ecvinismului (Cîmpean).

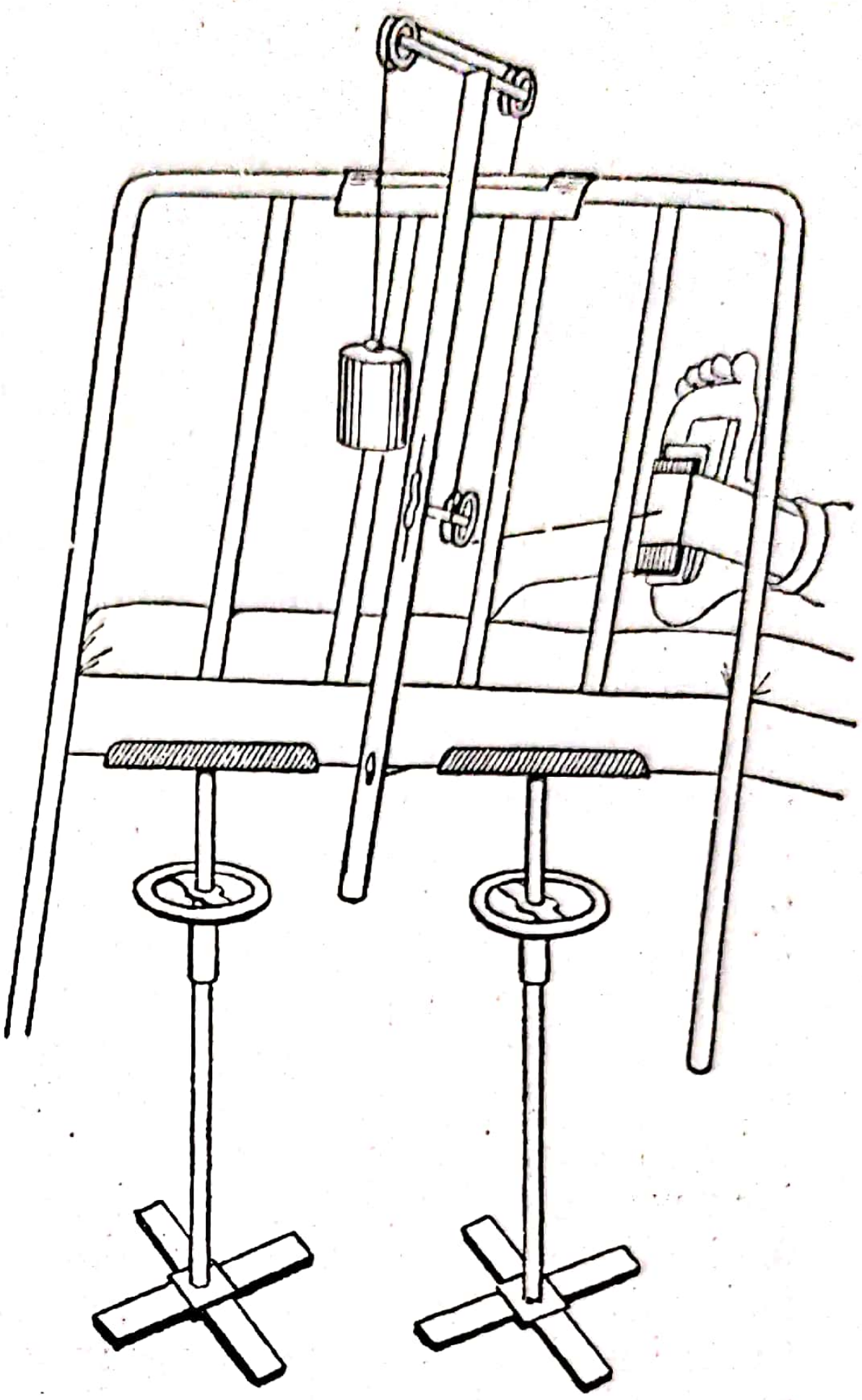

Fig. 177. — Ridicarea patului pentru contraextensie cu aparate speciale Rădulescu.

Întinderea se face prin benzi adezive ce se fixează în mijlocul ansei, care prezintă o scobitură, fie cu ajutorul unui tub de cauciuc întins, fie cu arc metalic. Atela lui Thomas sau altele similare servesc la fixarea şi extinderea necesară pentru transportarea răniţilor, mai ales în timp de război.

Pentru membrul superior există aparate care susţin braţul în abducţie şi permit extensia, lăsînd libere mişcările necesare (aparatele Pouliquen, Masmonteuil, Böhler, Huc etc.) (fig. 179).

Extensia pe suprafaţa redusă se face cu ajutorul diverselor aparate. De pildă, întinderea se face cu ajutorul unui coşuleţ care are la unul din capete un inel de lemn făcut din trestie ce serveşte la împletitul scaunelor (fig 180). Se aplică în felul următor: peste gamba bolnavului se face un pansament uscat cu vată mai multă, apoi coşuleţul se introduce pînă la partea superioară a gambei, de



Fig. 178. — Extensia membrului superior cu atela Thomas prin benzi lipicioase (după Desfosses).

unde se întinde apoi în jos pînă spre picior, luînd forma gambei prin depărtarea relativă și gradată a șuvițelor de trestie ce-l compun. La extremitatea inelului de lemn, de o parte și de alta, se pun sfori de tracțiune, ce se unesc la mijlocul unei scărițe de la care pleacă o sfoară, de a cărei extremitate atîrnă o greutate. Astfel de coșulețe se mai fac și dintr-o substanță numită „nidroză“, care are avantajul că se modelează mai bine pe regiune și este mai puțin supărătoare. Aceste coșulețe au dezavantajul că pot produce escare pe picior, dacă nu se iau precauțiile necesare.

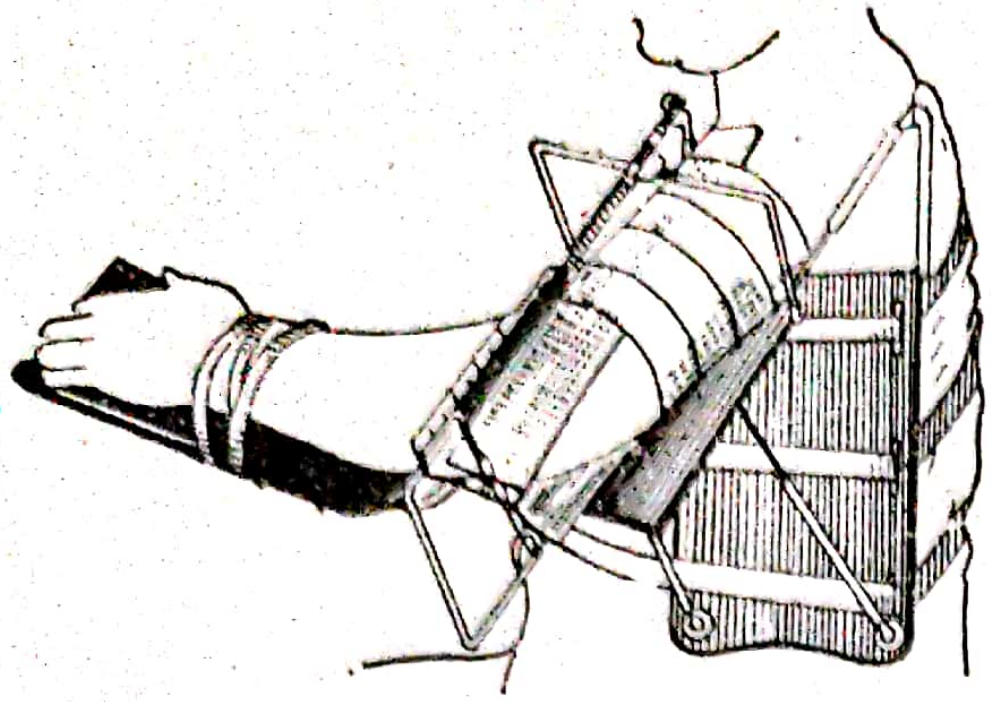

Fig. 179. — Atela metalică pentru extensia brațului în abducție (după Judet).

Extensia pe o porțiune limitată se mai face și prin intermediul unor ghetre de piele ori de postav, care îmbracă piciorul și o parte din gambă (fig. 181), sau prin acela al unei cizmulițe de gips, de ale cărei părți laterale se fixează niște cîrlige pentru tracțiune. Acest din urmă sistem, necontrolat continuu, este periculos, din cauză că gipsul poate apăsa pe partea dorsală a piciorului și produce tulburări grave de circulație, escare etc. Aceste accidente se produc mai ales cînd aparatul gipsat este căptușit cu vată, pentru că piciorul nu este fixat în interiorul lui; dacă aparatul se face direct pe piele, după normele date de Schnek, poate fi folositor.

Un sistem de extensie prin intermediul unui aparat gipsat este și acela preconizat de Gaza. Se face o atelă de forma tălpii, compusă din mai multe foi de tifon gipsat; ea nu trebuie să depășească lateral marginile plantei, iar spre degete, șanțul de flexie. Se pregătesc apoi benzi de flaneluță, în așa fel încît una din ele să cuprindă fața posterioară a gambei în jumătatea inferioară, să treacă peste călcîi, pe talpă, iar la nivelul degetelor să fie tăiată în fîșii mai mici, care se introduc prin spațiul interdigital pînă pe fața dorsală a piciorului. A doua bandă trece în ansă, de pe părțile laterale, peste maleole și atela de gips, iar a treia trebuie să cuprindă fața dorsală a piciorului și planta. Toate aceste materiale trebuie pregătite în prealabil. Atela cu gips se înmoaie în apă și în ea se introduce în formă de *U* o sîrmă, ale cărei extremități rămîn sus și jos ca niște butoniere (fig. 182).

Tracțiunea se va face cu ajutorul acestor sîrme prin intermediul plăcii gipsate, care este bine fixată la picior cu benzile de flaneluță adezivă.

Înainte de a se întări, atela se așază pe talpa piciorului, fixîndu-se cu o fașă uscată, pentru ca să se modeleze perfect. Piciorul se unge cu ulei și se așază benzile de flaneluță amintite. Acest aparat, bine

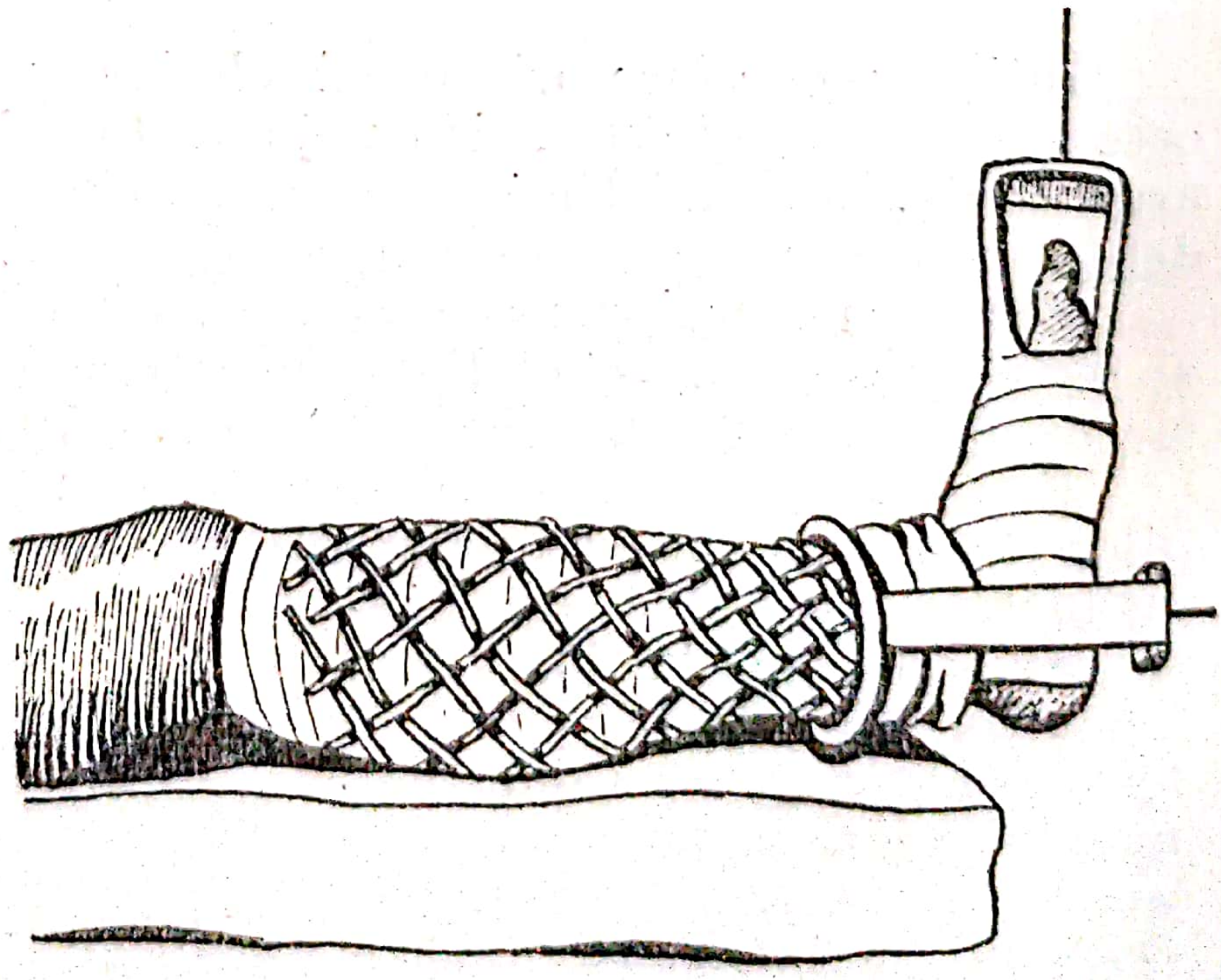

Fig. 180 — Extensie cu coșuleț făcut din trestie exotică.

confecționat, poate susține tracțiuni destul de puternice fără să periclitezе circulația piciorului sau tegumentele.

Tracțiunea indirectă se poate face, atît la membrul inferior, cît și la cel superior, și atunci cînd diverse segmente sînt în flexie; în acest caz trebuie întrebuințate aparate de susținere. Acestea pot avea sau nu un hamac, reprezentat de o pînză inextensibilă între două susținătoare metalice.

Hamacul poate să fie fix și deci să facă parte integrantă dintr-un aparat așezat pe patul bolnavului sau să fie suspendat prin sfori care trec peste diferite scripete, pe un cadru de lemn fixat la patul pacientului (fig. 183).

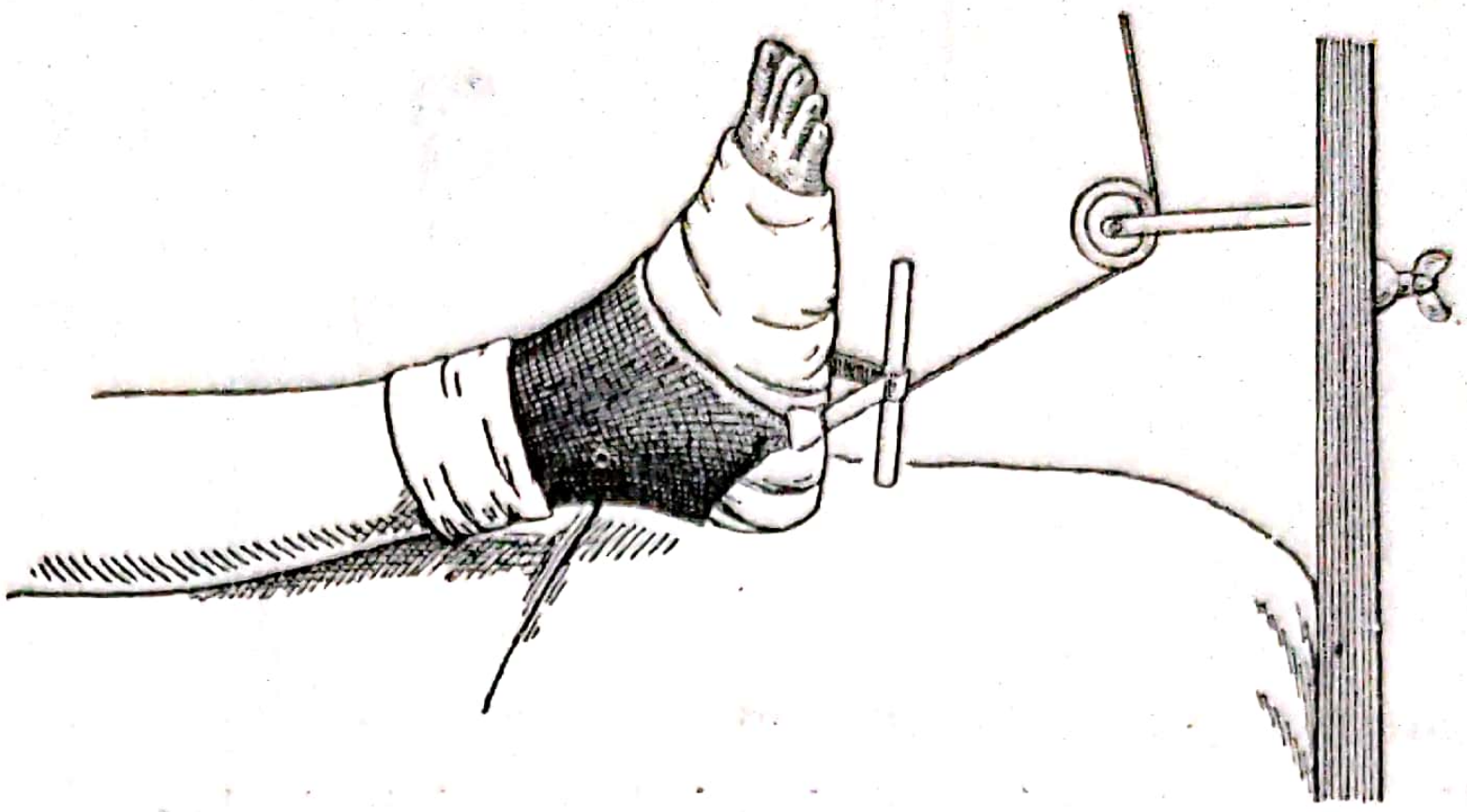

Fig. 181. — Gheatră din piele pentru extensie care se așază peste un pansament vătuit.

Contragreutatea hamacului și a segmentului de membru corespunzător se realizează cu ajutorul greutăților reprezentate de obicei de saci cu nisip. Aceste aparate se întrebuințează mai cu seamă în cazuri de fracturi, uneori deschise și supurate, permițînd un drenaj continuu (fig. 184).

Aparatul cel mai simplu este atela lui Braun. Aceasta derivă din aparatul primitiv imaginat de J.L.Petit (1719), ce nu era altceva decît o atelă de lemn pe care se așeza în poziție orizontală gamba în flexie față de coapsă. La această atelă, Böhler a adăugat un scripete pentru extensie și o serie de alte scripete care pot face și extensia coapsei, gamba rămînînd în aceeași flexie. Putti a perfecționat această atelă dînd mai multe posibilități de modificare a unghiurilor de flexie. Ciaklin folosește această atelă, căreia i-a făcut unele mici modificări (fig. 185).

Alte aparate bazate pe principii similare, cu sau fără hamac, au fost propuse în mare număr și pentru extensia membrului superior.

Tracțiunea directă (chirurgicală). Ideea de a se face tracțiunea directă asupra osului și nu a părților moi aparține lui Codivilla, care în 1903 a realizat-o practic trecînd prin calcaneu un fel de cui metalic asupra căruia se face apoi tracțiunea cu ajutorul greutăților. În 1907, elvețianul Steinmann trece cuie similare prin condilii femorali și face tracțiunea cu ajutorul unor lame semicirculare ce se prind de cuiele amintite și se îmbină între ele. Procedeul e cunoscut sub numele de extensie continuă prin cuiul Codivilla-Steinmann.

În 1915, Finochietto a recurs, pentru extensia membrului inferior, la o lamă

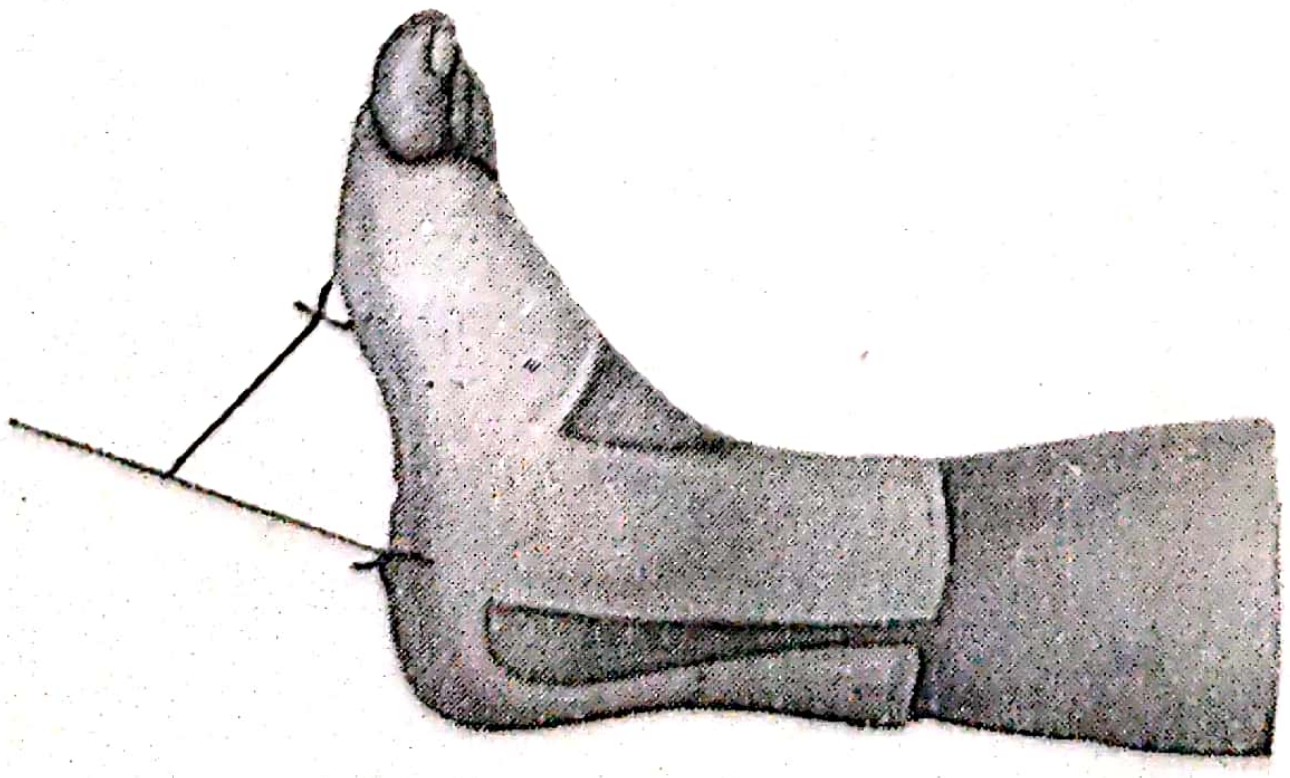

Fig. 182. — Aparatul lui Gaza pentru tracțiune.

metalică flexibilă pe care o trecea între tendonul lui Ahile și calcaneu; procedeul este cunoscut sub denumirea de *scărița lui Finochietto.* Willems întrebuința niște tije în formă de șuruburi pe care le introducea în condilii femorali sau deasupra maleolelor. De aceste șuruburi erau agățate niște lanțuri fixate prin capetele lor de o bară metalică de care se făcea extensia. Un progres îl constituie scărița lui Schmerz (fig. 186) care în realitate este o sîrmă foarte groasă, elastică, răsucită la mijloc ca un arc, o dată, de două sau de trei ori și care are două extremități libere ascuțite și inoxidabile, în formă de cuie, ce se introduc în extremitățile osoase.

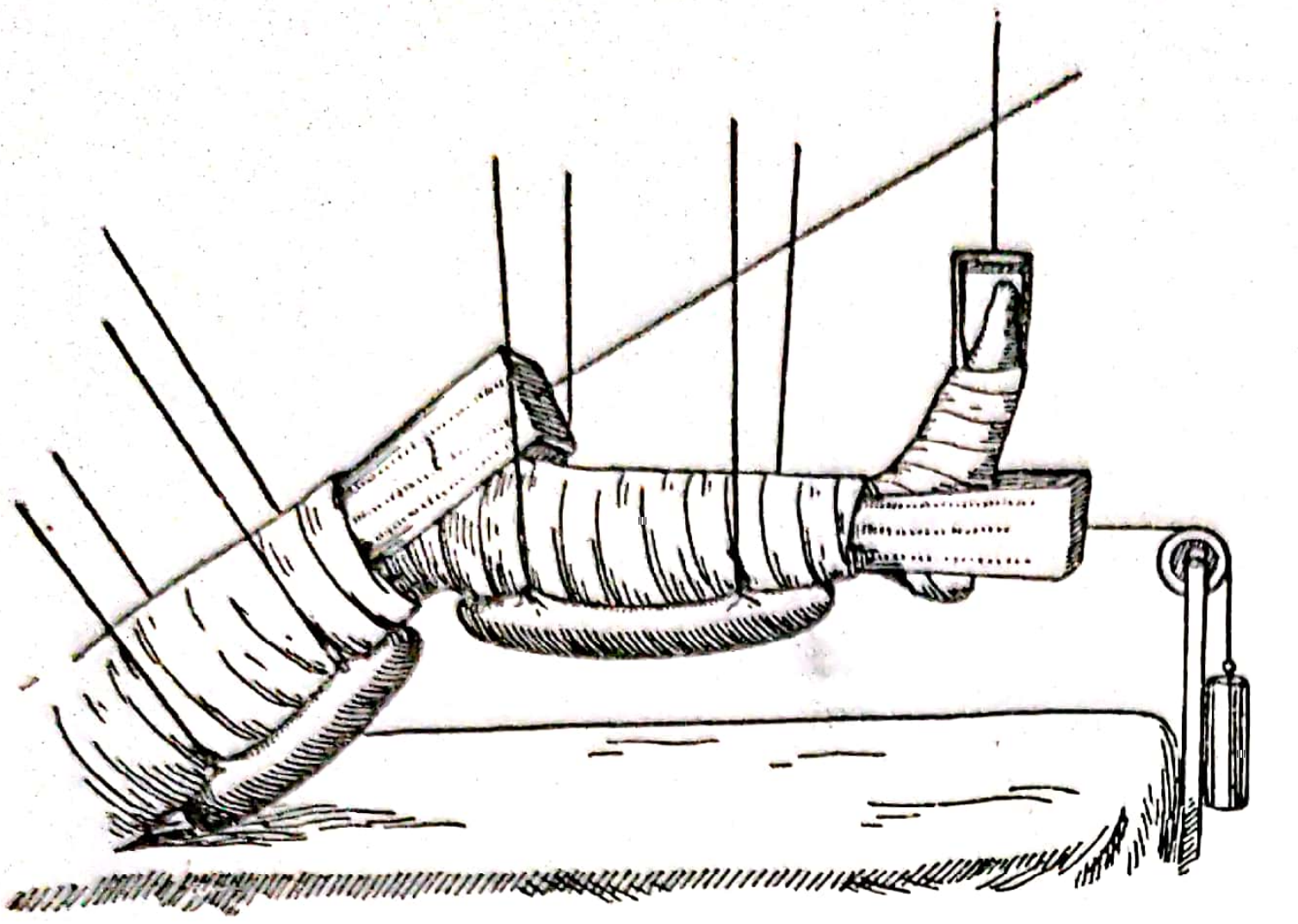

Fig. 183. — Tracțiune cu benzi de flaneluță în hamac suspendat.

Cuiele și vîrfurile metalice groase care se introduc în os și se țin un timp îndelungat prezintă dezavantajul că produc escare în jurul lor și de multe ori infecții întinse și chiar focare de osteomielită sau artrite.

O idee fericită a fost aceea a folosirii broșelor metalice de oțel inoxidabil V2A, foarte rezistente la întindere. Această broșă se introduce cu ajutorul unui perforator de mînă (Johansen) sau cu motoare de mînă propulsoare (Koth, Beck, Kirschner, Schömacker) (fig. 190).

Broșele amintite se pot introduce corect dacă se folosește un îndrumător metalic ce are într-o parte o mică piesă tubulară, prin care se introduce sîrma, iar la partea cealaltă, ce fixează regiunea, o paletă în formă de inel, prin mijlocul căreia iese sîrma (fig. 191). După ce se scoate acest îndrumător, se așază scărița de extensie (fig. 192). Rădulescu a construit un aparat care are marele avantaj că este în același timp îndrumător de broșă,

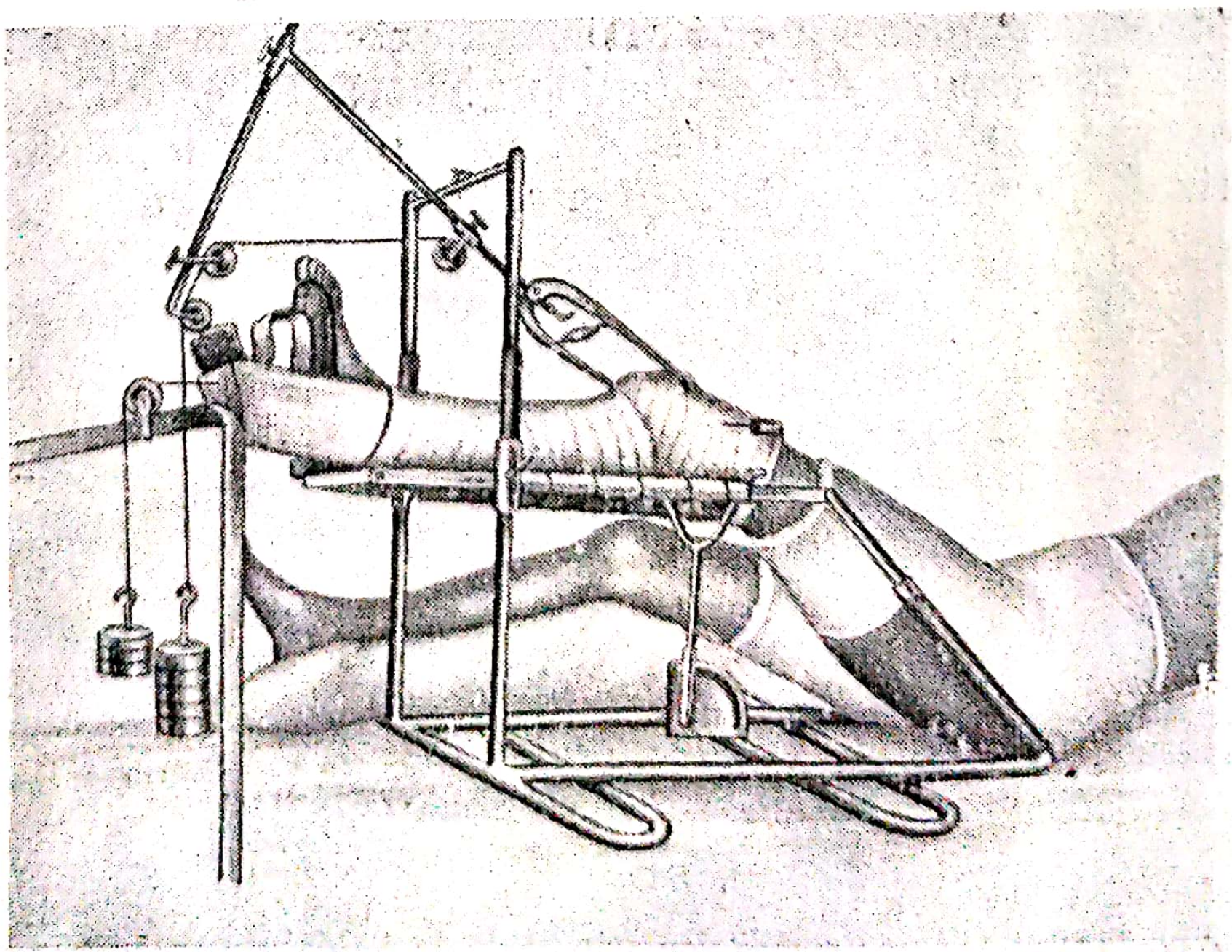

Fig. 184. — Un aparat cu hamac fix și cu extensie directă prin sîrmă Kirscher (tip Putti modificat) asociat cu aparat gipsat. Între talpa piciorului și scăriță se vede interpusă o lamă de zinc lată, în formă de *S*, pentru evitarea ecvinismului.

scăriţă pentru extensie în direcţii variate şi element de contraextensie. Întrebuinţarea aparatului este extrem de comodă şi rapidă (fig. 193).

De multe ori aparatul de extensie trebuie înglobat în aparatul gipsat

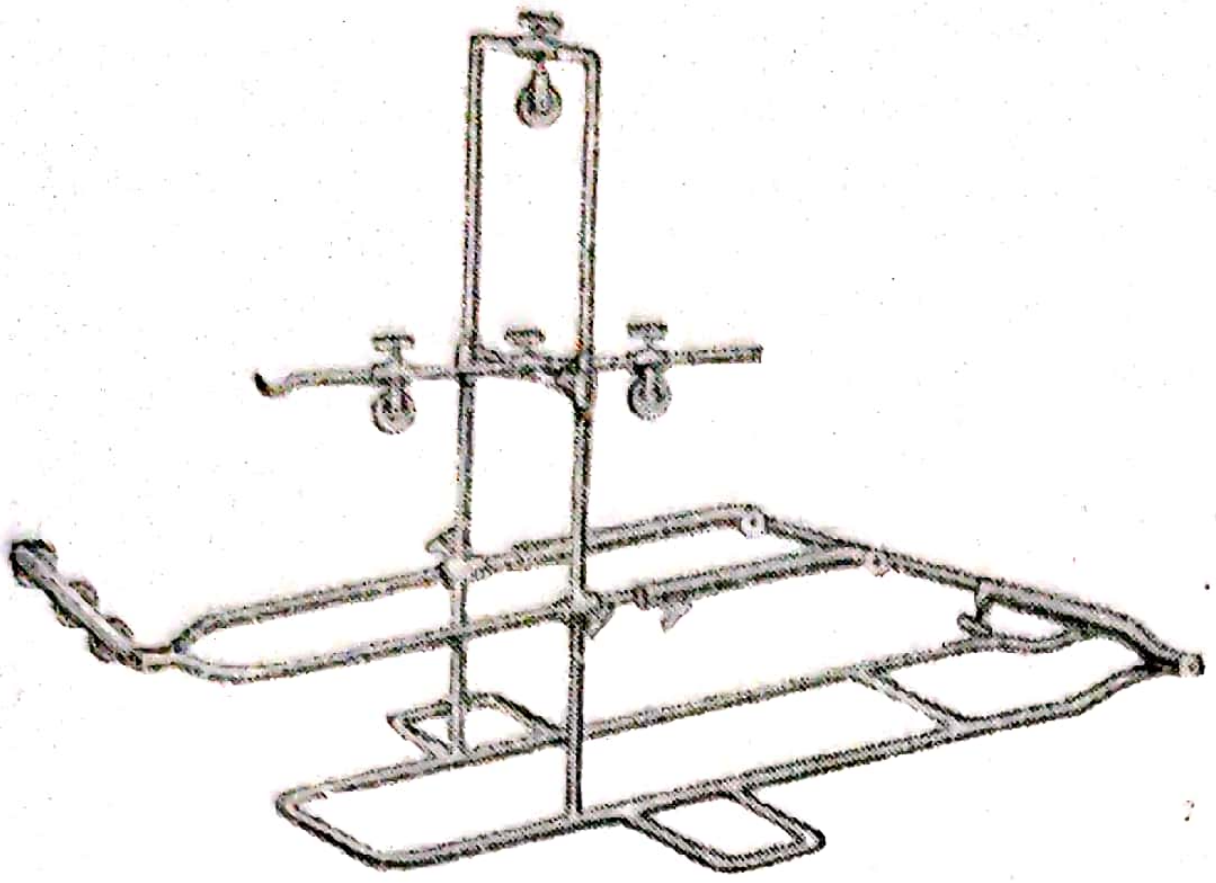

Fig. 185. — Atela lui Ciaklin.

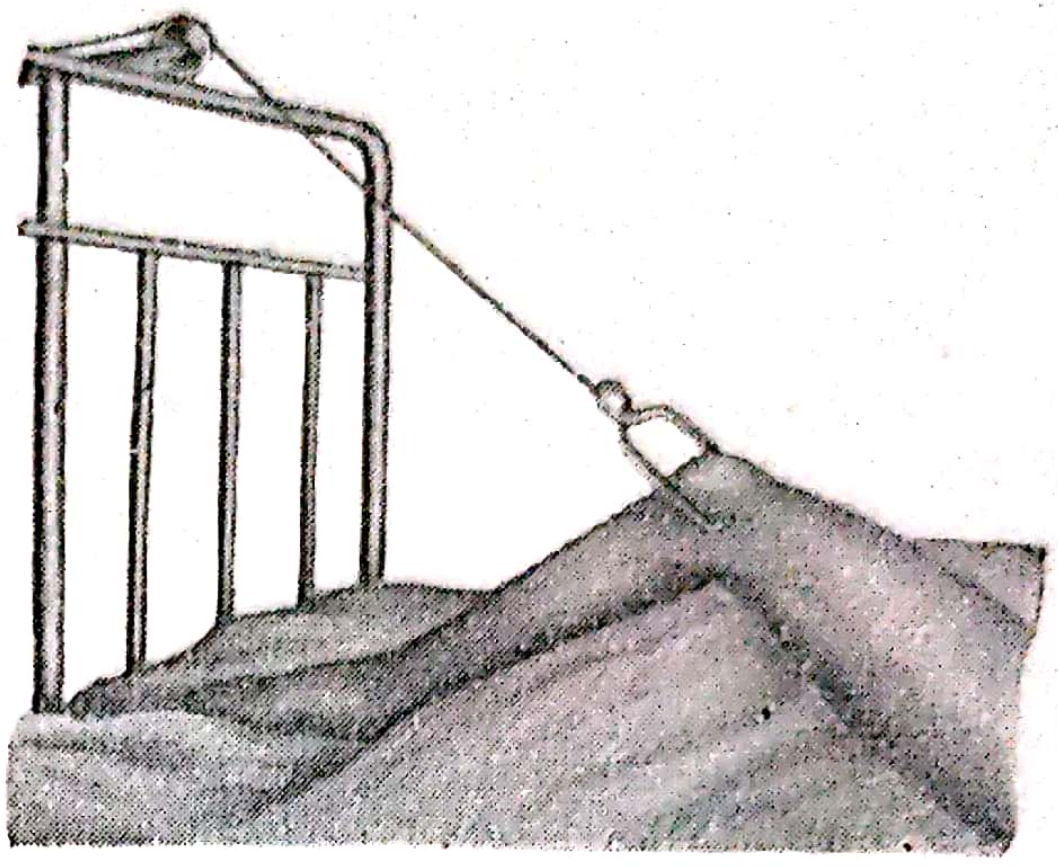

Fig. 186. — Scăriţa lui Schmertz pentru tracţiune directă.

cu sîrma sau cu sîrmele care străbat oasele pentru a se menține un rezultat ortopedic sau operator. Tehnica este următoarea:

În jurul broșelor, la locul unde ele străbat tegumentele, se așază rondele metalice cu orificiul central, pentru a apăra tegumentele de apăsarea scăriței, și se pun pansamente sterile. Obiceiul de a lăsa nepansate locurile de intrare și de ieșire ale broșei este greșit și demonstrează o neglijență condamnabilă. De la pansament spre capetele libere se înfășoară broșele cu o fașă îngustă gipsată, care se lasă să se usuce. Se execută apoi aparatul gipsat circular, cuprinzîndu-se în el și broșele gipsate, care mențin fragmentele și nu îngăduie deplasări și răsuciri. Aparatul gipsat se aplică direct pe tegumente, folosindu-se în prealabil o atelă posterioară gipsată, care se fixează cu o fașă uscată. Se completează apoi cu feși gipsate circulare și se modelează bine pe reliefurile osoase.

Cînd tracțiunea se face cu ajutorul unei scărițe în formă de potcoavă, modelarea gipsului se execută în jurul extremităților către broșa de tracțiune. Se mulează bine gipsul pe scăriță în sensul direcției tracțiunii și eventual în cel al contraextensiei, dacă există o a doua scăriță pentru aceasta.



Fig. 187. — Tracţiune cu aparatul lui Kirschner şi cu masa ortopedică „sistem Rădulescu".

Scăriţa Rădulescu are nişte lame metalice neflexibile care permit foarte bine mularea aparatului gipsat la acest nivel.

Extensia se poate face trecînd broşa prin diverse oase şi la anumite niveluri (fig. 194). Spre exemplu, la tibia se poate face transfixia la cele două extremităţi şi către mijlocul osului. La femur, transfixia se face în diafiză, în apropiere de epifiză, distală sau prin marele trohanter, sîrma pătrunzînd prin os în sens sagital. La oasele antebraţului se face prin extremităţile distale, imediat deasupra cartilajelor diafizo-epifizare, prin olecran, la baza lui şi nu la vîrf; la calcaneu, în dreptul şi în prelungirea maleolelor şi numai în anumite împrejurări sub inserţia tendonului lui Ahile sau spre vîrful tuberozităţii. La mînă, prin ultimele metacarpiene, cît mai aproape de extremităţile lor distale, cam la un lat de deget de capetele lor. Ca să se aşeze bine metacarpienele în acelaşi plan şi să se repereze bine capetele lor, degetele sînt flectate la nivelul articulaţiilor metacarpo-falangiene. Nu este permis să fie trecută sîrma prin hematomul unei fracturi, prin hematomul postoperator sau prin capsula articulară.



Fig. 188. — Aparatul de extensie al lui Cuendet.

Greutatea întrebuinţată pentru extensia membrelor inferioare nu trebuie să depăşească, decît în anumite împrejurări, a şaptea parte din greutatea corpului bolnavului. Cu controlul radiografic ne putem da seama de cîtă greutate trebuie să uzăm. Depărtarea fragmentelor prin tracţiune excesivă nu este permisă.

În fracturile gambei, Cuendet întrebuinţează, ca mijloc de extensie directă şi coaptare a fragmentelor osoase, broşele Kirschner, pe care le trece prin extremitatea superioară a tibiei şi prin cea inferioară. Aceste broşe sînt unite între ele cu bare laterale metalice rigide care se pot alungi, şi ale căror extremităţi se fixează de două arcuri metalice puternice ce



fractură oblică a femurului;

coaptarea şi menţinerea fragmentelor prin aparatul gipsat;

aparatul de coaptare.

Fig. 189. — Aparatul de tracţiune transosoasă al lui Pais.

Fig. 190. — Perforator de mînă pentru introducerea broșelor metalice.



fixează sîrmele (fig. 188). În fracturile oaselor gambei în porțiunea inferioară întrebuințăm ca mijloc de extensie extemporanee sau cu o durată de cîteva zile pensa specială de astragal a lui Rădulescu, ai cărei colți inoxidabili se înfig în părțile laterale ale astragalului; reducerea și coaptarea se fac în condiții bune, deoarece cu ajutorul pensei amintite se pot face, nu numai tracțiuni, ci și torsiuni și detorsiuni pînă la obținerea celui mai bun rezultat, care se fixează apoi printr-un aparat gipsat aplicat direct pe piele (fig. 195).

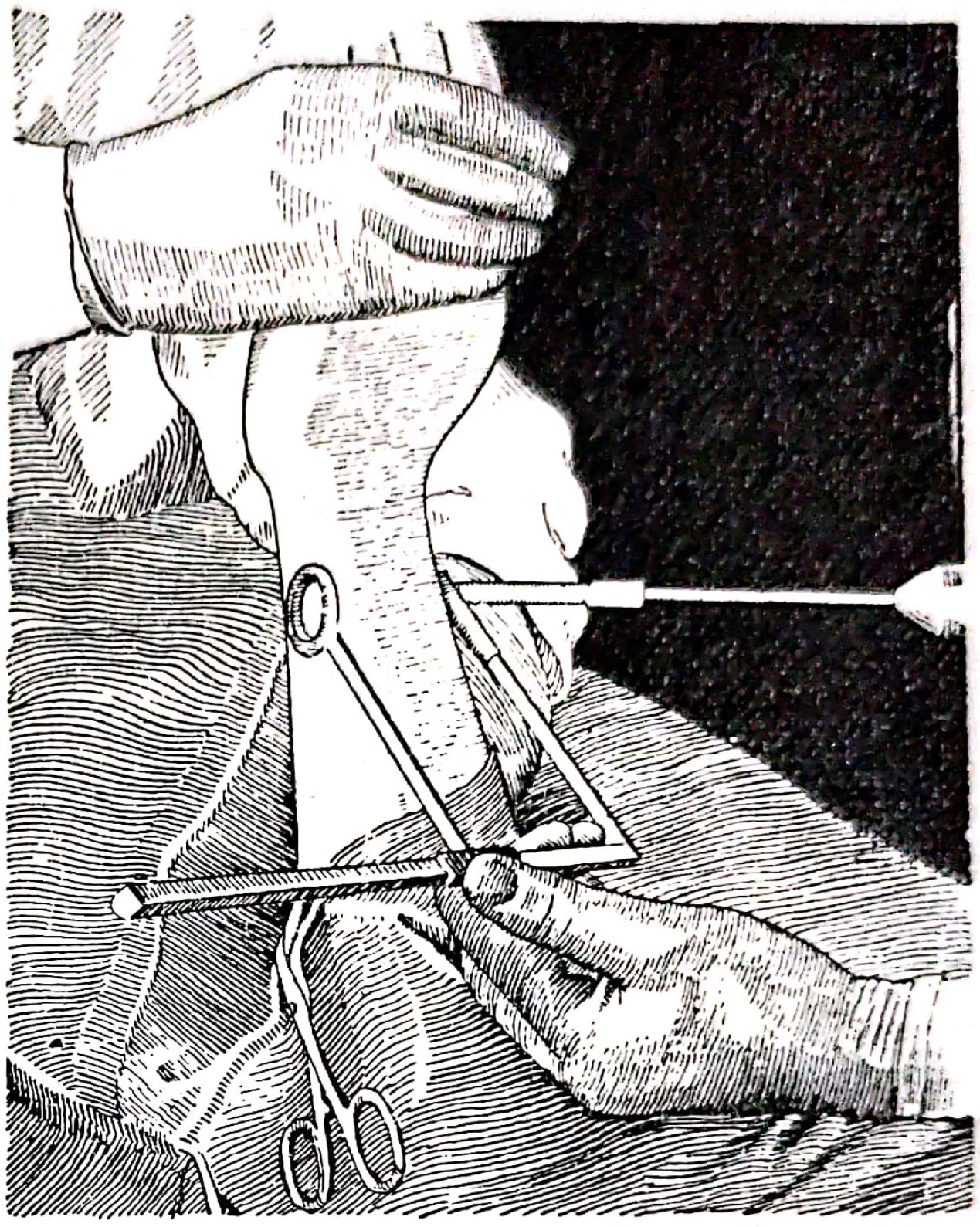

Fig. 191. — Aplicarea la gîtul mîinii a unei sîrme de extensie prin conductor.

PRESIUNEA CONTINUA

Extensia continuă nu este recomandată însă în toate cazurile de imobilizare, și deseori avem nevoie de o presiune continuă. Este cunoscut faptul că extensia unui focar de fractură prelungește și uneori împiedică consolidarea, în timp ce presiunea accelerează consolidarea. Pentru aceasta s-au imaginat o serie de aparate sau de mijloace mai simple, prin care două fragmente osoase se pot imobiliza,

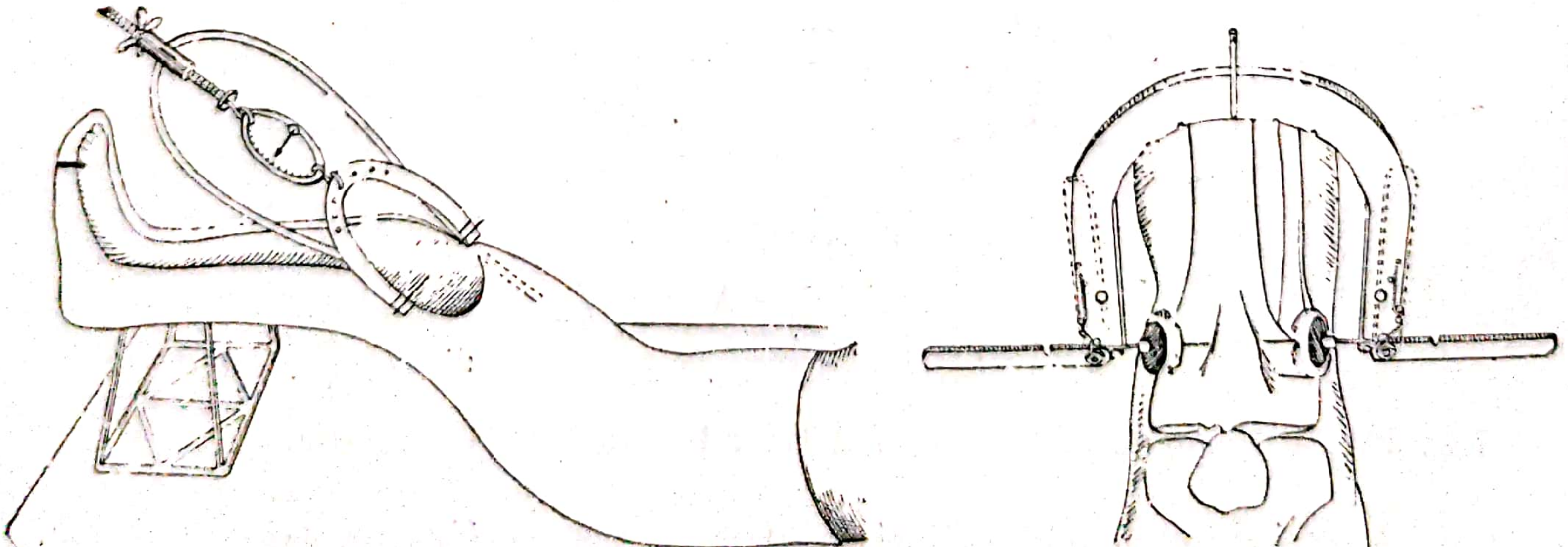

Fig. 192. — Întinderea sîrmei se face cu ajutorul unor scărițe speciale de tip Beck, Johansen sau Böhler.





Fig. 193. — Scărița lui Rădulescu.

dar în același timp se pot și presa unul pe celălalt. Astfel, pentru pseudartrozele de gambă operate, Böhler a imaginat un sistem de două broșe, trecute paralel, una prin fragmentul superior, și una prin fragmentul inferior, și care se arcuiesc la capetele lor exterioare de o parte și de alta. Segmentul care nu poate încă beneficia de presiunea obținută prin mers beneficiază de presiunea care rezultă prin însăși forța de arcuire.

MANEVRELE MANUALE SAU CORECTĂRI PRIN APARATE

În practica zilnică a ortopediei se folosesc deseori, pentru corectarea unor diformități puțin avansate, o serie de manevre manuale.

Astfel, în piciorul strîmb congenital al copiilor, curînd după naștere, diformitatea se poate înlătura ușor prin anumite manopere care vor fi descrise la capitolul respectiv.

Altădată ortopezii urmăreau obținerea *osteoclaziilor*, adică ruperea ori sfărîmarea unui os pe cale nesîngerîndă, cu mîna sau cu diferite aparate speciale, uneori foarte complicate. Astăzi, osteoclaziile sînt înlăturate, fiindcă rezultatele se obțineau prin ruptura și atrițiunea părților moi, hemoragii apreciabile, compresiuni nervoase, traumatizarea tegumentelor, care aveau uneori consecințe destul de grave, iar ruperea oaselor se făcea la întîmplare.

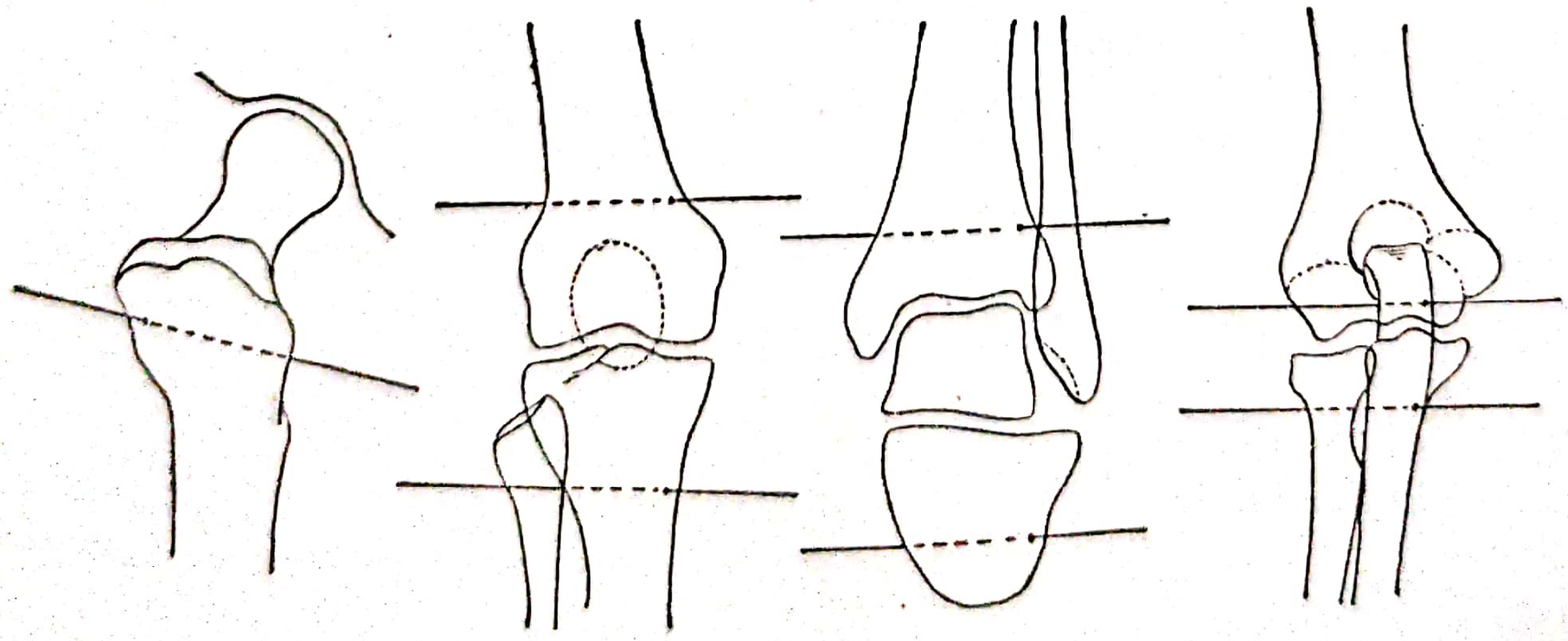

Fig. 194. — Locurile pe unde se pot trece broșele pentru extensie.

PROTEZE, APARATE ŞI ÎNCĂLŢĂMINTE ORTOPEDICĂ

Denumirea de „proteză“ vine de la cuvintele greceşti: *pro*= în loc şi *tithemi* = aşeza, arătînd prin urmare aparatul care *înlocuieşte pierderea unui organ în întregime sau a unui segment al corpului* (proteză dentară, proteză oculară, proteza membrului inferior etc.). Unele din aceste proteze au pretenţia de a înlocui ca dimensiune, formă, colorit şi chiar funcţie organul care lipseşte, cum ar fi, de pildă, proteza dentară, ochiul artificial; altele caută să înlocuiască pe cît posibil funcţia, lăsînd pe al doilea plan asemănarea exterioară (protezele membrului inferior, superior etc.).

În limbajul comun, se întrebuinţează cuvîntul proteză de multe ori în mod greşit, şi faptul poate da naştere la confuzii: cînd se vorbeşte, spre exemplu, de vreun „aparat ortopedic“ care are drept scop să îndrepte o atitudine, să permită reluarea unei funcţii (în pseudartroze) sau care serveşte la recîştigarea unei funcţii etc., i se spune cu totul greşit „proteză“, prin asemănarea cu cuvîntul a proteja.

Protezele au, în termeni improprii, dar sugestivi, anatomia şi fiziologia lor. Un membru artificial se compune şi el din tegumente, dintr-un schelet, din articulaţii şi uneori chiar din elemente care se pot compara cu muşchii şi nervii, fiindcă se pot contracta automat sau voluntar (resorturi, chingi şi coarde elastice, bucăţi de gumă etc.), care dau posibilitatea de a funcţiona aproape ca şi segmentul din corp înlăturat. Pentru ca o proteză să fie bună trebuie să corespundă scopului pentru care a fost creată, prin urmare să tindă să imite formal cît mai mult anatomia organului sau a segmentului pierdut şi să poată răspunde fiziologiei acestuia.

Aparatele ortopedice nu înlocuiesc o lipsă anatomică, ci caută să înlăture o diformitate şi să redea posibilitatea unei funcţii cît mai corecte a aparatului locomotor deficient în unele segmente ale lui.

Ele fixează permanent sau intermitent anumite articulaţii bolnave, suplinesc funcţia unui grup muscular paralizat, în sfîrşit, fixează sau limitează mişcarea dezordonată a unui membru balant. Mai sînt întrebuinţate pentru a menţine rezultatul obţinut după înlăturarea unei deformaţii sau chiar pentru corectarea gradată a acesteia.

Aparatele ortopedice şi intervenţiile chirurgicale nu trebuie considerate drept metode separate de tratament, care se elimină reciproc. Între ele există legături strînse, aparatele ortopedice fiind de obicei recomandate, fie pentru pregătirea unei intervenţii, fie cu scopul de a continua tratamentul în convalescenţă sau pentru completarea sa.

Copilul cu un picior ecvin paralitic are un mers caracteristic, apărut ca o necesitate de adaptare la noua situaţie. Dacă se aplică un aparat pentru corectarea deformării, se va putea aprecia eventual rezultatul aşteptat printr-o intervenţie chirurgicală. Noi am observat deseori că aceşti bolnavi, operaţi fără o pregătire de reeducare funcţională prin aparatură,

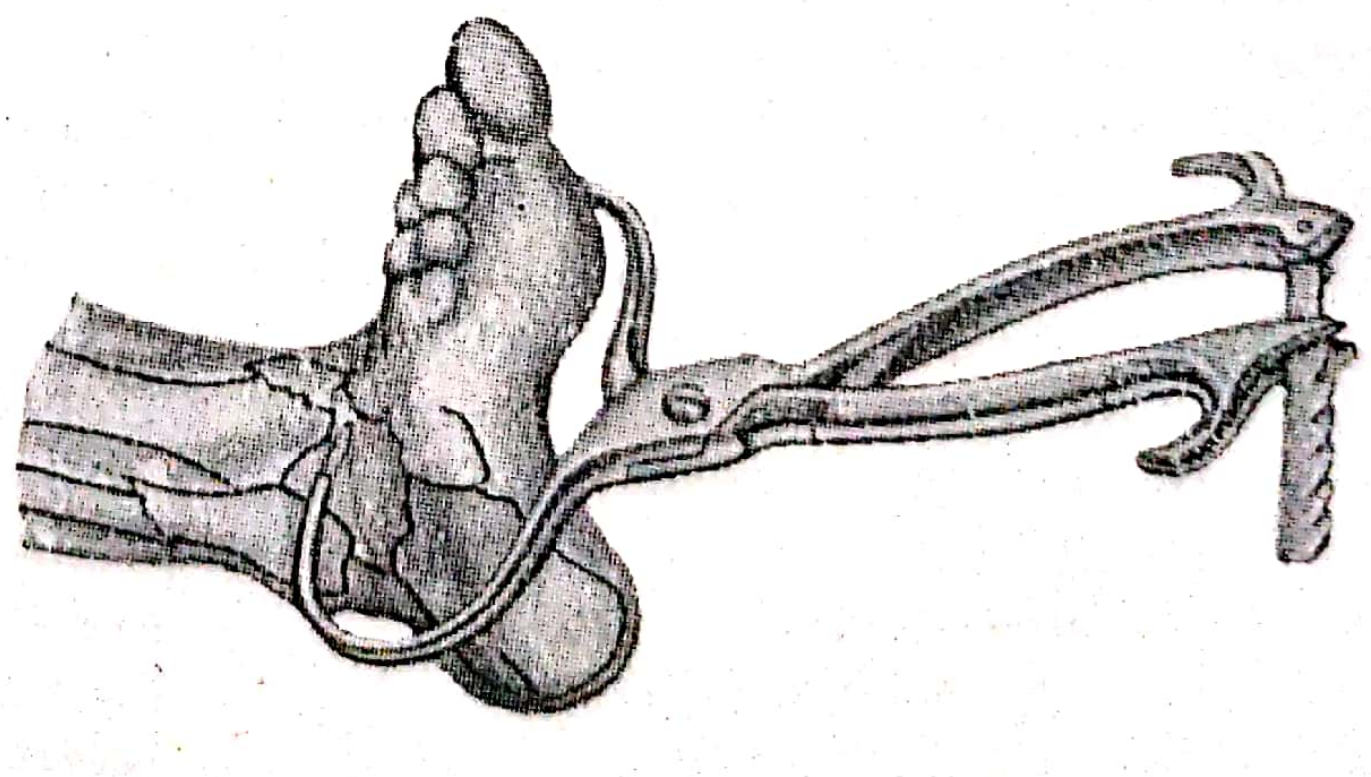

Fig. 195. — Tracţiune directă, astragaliană, cu cleşte special Rădulescu.

continuau să meargă mult timp după operație aproape ca și înainte, pînă se creau noile reflexe, noua deprindere de a merge cu un picior aproape normal. De aceea, așa cum face Friedland din Moscova în paraliziile spastice, trebuie să recomandăm bolnavilor ca înainte de operație, timp de cîteva luni, să poarte aparate ortopedice compensatoare și pregătitoare, cu ajutorul cărora diformitatea să fie corectată într-o bună măsură, aparate care să-l oblige să se deplaseze în condiții cît mai asemănătoare condițiilor postoperatorii.

Aparatele ortopedice pot de asemenea să mențină rezultatul obținut prin operație. De exemplu, în cazurile de *genu flexum* în care s-a făcut o osteotomie supracondiliană, pentru a-l face ușor recurvat, este indicat ca bolnavul să poarte cîtva timp un aparat cruro-gambier cu articulația genunchiului liberată pentru flexie, dar blocată în recurvat, pentru a se menține rezultatul obținut pe cale chirurgicală.

Greutatea confecționării unui aparat ortopedic constă în aceea că el trebuie să realizeze, simultan, mai multe condiții;

1. să fie construit dintr-un material suficient de solid pentru a putea rezista greutății corpului, dar în același timp suficient de ușor pentru a nu supraîncărca un membru care dispune de o forță musculară foarte diminuată;

2. să mențină o poziție cît mai corectă a segmentelor, pentru a preveni diformitățile, dar în același timp să ofere posibilități de mișcare, fie activă, fie pasivă, pentru articulația interesată, în axa sa normală. Această condiție este uneori foarte greu de realizat. Să luăm exemplul unui genunchi excesiv de recurvat, care urmează să fie corectat cu un aparat cruro-gambier de un tip oarecare, cu articulația liberă. Pentru menținerea poziției de recurvat strict necesară, axa articulației aparatului trebuie deplasată ușor înapoi față de normal. Printr-un dispozitiv trebuie să blocheze genunchiul în extensie în poziția cea mai favorabilă de recurvat. În mișcarea de flexie a genunchiului, însă, rămasă liberă, axa articulației aparatului stă pe loc, în timp ce axa fiziologică a genunchiului se deplasează înainte și ușor în jos, prin alunecarea platoului tibial pe condilii femorali. Din această neconcordanță rezultă o mișcare nesincronă de flexie mecanică a aparatului față de aceea a genunchiului și, prin urmare, dificultate în mers;

3. să înlocuiască mecanic, pe cît posibil, acțiunea pe care n-o mai pot face unele grupe musculare paralizate. Într-o paralizie de cvadriceps, de exemplu, se poate aplica aparatului o bandă elastică între coapsă și gambă de partea anterioară sau în piciorul varus ecvin corectabil, un arc metalic sau o curea, ce se poate scurta, așezată oblic și latero-externă pe gheată. Tensiunea și forța acestor materiale care încearcă să înlocuiască acțiunea musculară nu pot fi însă just gradate și, mai ales, întreținute, ceea ce face ca mersul bolnavului să se modifice de la zi la zi;

4. să fie construite din materiale moi și fine, care să nu lezeze tegumentele, dar în același timp suficient de rezistente și nedeformabile, încît, odată adaptate perfect, să se mențină cît mai mult;

5. costul aparatelor ortopedice, mai ales al celor indicate provizoriu la copii în dezvoltare, trebuie să fie cît mai ieftin.

Aparatul ortopedic trebuie descris în amănunțime de un medic ortoped competent. Lăsat la discreția tehnicianului, poate fi un instrument care să nu ajute la îmbunătățirea staticii și dinamicii bolnavului și, în loc să prevină sau să înlăture o diformitate, o camuflează doar, îngreunînd funcția bolnavului.

Medicul ortoped care recomandă aparatul sau gheata ortopedică trebuie să aibă și cunoștințele necesare în ceea ce privește felul și calitatea materialelor din care urmează să fie construit și să știe să ceară înlăturarea defectelor prin indicații competente pe care le dă tehnicianului. De aceea, un instructaj în această direcție într-un atelier de ortopedie este necesar aceluia care dorește să fie un bun medic ortoped.

Măsuri și mulaje. Protezele și aparatele ortopedice trebuie să îndeplinească anumite condiții statice și dinamice pentru a corespunde scopului pentru care au fost confecționate. Ele se vor executa deci ținînd seama de caracteristicile individuale, ceea ce presupune o măsurare foarte exactă a lungimilor și diametrelor care ne interesează și chiar luarea unor mulaje pentru respectarea cît mai fidelă a acestor particularități.

Unirea pieselor care alcătuiesc proteza, gheata sau aparatul ortopedic trebuie astfel executată încît să redea, nu numai forma, ci și funcția care lipsește sau care este deficientă.

Materialele întrebuințate vor fi de bună calitate, rezistente și suficient de ușoare, pentru a nu îngreuna posibilitatea de a pune în mișcare proteza sau aparatul ortopedic.

Luarea măsurilor. După indicația medicală a tipului de aparat sau de proteză care urmează a fi confecționat, luarea măsurilor reprezintă prima etapă importantă. Se face, atît pentru stabilirea diferitelor dimensiuni ale segmentelor, cît și pentru controlul mulajului pozitiv. De corectitudinea lor depinde reușita întregului proces de confecționare.

Pentru efectuarea unor măsurători corecte este nevoie de un metru de pînză de croitorie, de un creion dermografic pentru însemnarea diverselor repere anatomice, de un fir cu plumb pentru siguranța măsurării lungimilor verticale și, în unele cazuri, de cadre sau dispozitive speciale pentru luarea măsurilor, cum ar fi protozimetrul lui Teacenko sau dispozitivul de înregistrare fotografică al lui Rössel, precum și de unele proteze sau aparate de probă.

Toate datele obținute vor fi notate în registrul de comandă, fără a se face de la început corecția necesară. Astfel, este știut că protezele de coapsă trebuie să fie cu 1—1,5 cm mai scurte, iar cele pentru dezarticulație de șold cu 1,5—2 cm mai scurte decît membrul sănătos. Cele pentru membrul superior trebuie confecționate cu 1—2 cm mai scurte, ceea ce le face mai ușor de condus și de ascuns sub mîneca hainei. Datele care rezultă după eventualele corecții vor putea fi trecute lîngă datele brute obținute. La copii, dimensiunile neputînd fi considerate definitive, se vor face șine de susținere reglabile, pentru alungirile necesare ulterior.

Pentru luarea măsurătorilor, bolnavul va fi dezbrăcat și așezat în poziția cea mai bună, pentru a se asigura o simetrie a celor două jumătăți de corp, fără ca acest lucru să fie incomod. Un reper de mare importanță este bazinul. Linia care unește cele două spine iliace anterioare și superioare trebuie să fie în momentul măsurătorilor paralelă cu aceea a articulațiilor șoldului și cu umerii.

Măsurătorile se adresează, atît membrelor bolnave, pentru a se putea afla dimensiunile interioare ale protezelor și ale aparatelor, cît și membrelor sănătoase, pentru a avea dimensiunile exterioare, ca atunci cînd vor fi construite să respecte cît mai mult forma normală.

Pentru măsurarea lungimii segmentelor membrului inferior trebuie să găsim următoarele repere anatomice (fig. 196 și 197): tuberozitatea ischiatică, vîrful marelui trohanter, punctul cel mai înalt al crestei iliace, spinele iliace, interlinia articulară a genunchiului, baza și vîrful rotulei, vîrful maleolei externe și interne. Cu aceste repere putem afla lungimea de la vîrful marelui trohanter la creasta iliacă, lungimea de la vîrful marelui trohanter la sol, lungimea de la ischion la sol, lungimea coapsei de la tuberozitatea ischiatică la interlinia articulației genunchiului, la vîrful maleolei externe sau interne și la sol, și lungimea piciorului de la marginea posterioară a călcîiului, la vîrful halucelui. Dintre circumferințe (fig. 198), ne interesează circumferința trunchiului peste crestele iliace, circumferința coapsei la bază, în treimea superioară și în cea inferioară, circumferința articulației genunchiului, circumferința cea mai voluminoasă a gambei, circumferința supramaleolară în treimea inferioară a gambei la 8 cm deasupra vîrfului maleolei interne, circumferința călcîiului, circumferința piciorului în dreptul articulației metatarso-falangiene, circumferința gleznei la 1 cm deasupra vîrfului maleolei interne și circumferința bolții piciorului la punctul maxim.

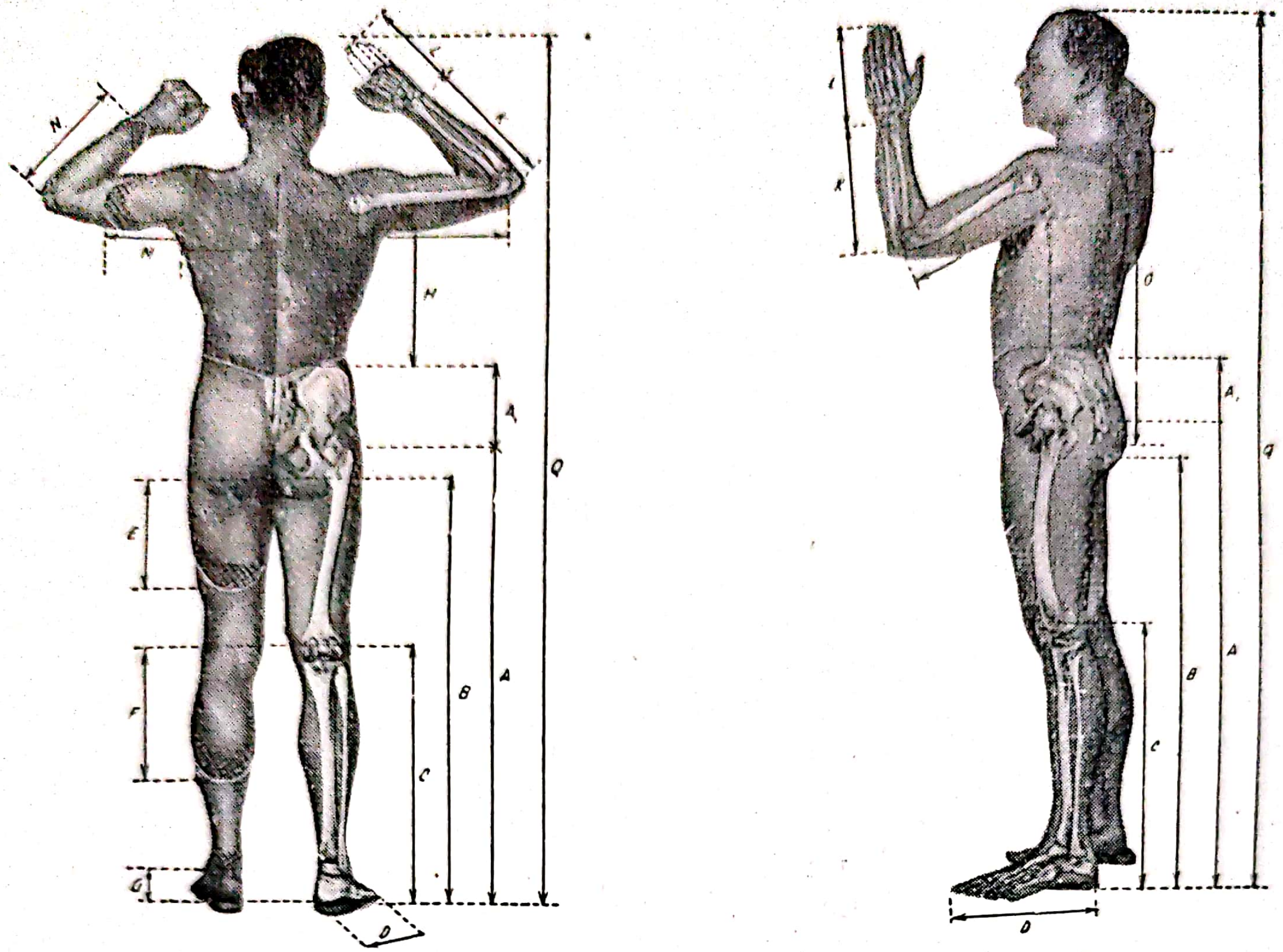

A — vîrful marelui trohanter — sol; A_1—creasta iliacă—vîrful marelui trohanter; B — ischion — sol; C — axa genunchiului; D—planta; H — axila-creasta iliacă; I—marea tuberozitate-vîrful olecranului; K—vîrful olecranului — interlinia radio-carpiană; L — interlinia radio-carpiană—vîrful mediusului; O — vertebra C^7 — vîrful coccixului; Q — talia; E — ischion — vîrful bontului coapsei; F — axa genunchiului — vîrful bontului gambei; G^7 — vîrful bontului lung al gambei — sol; M — marea tuberozitate — vîrful bontului bratului; N — vîrful olecranului — vîrful bontului antebrațului; P — lățimea spatelui.

Fig. 196-197. — Măsurătorile verticale pentru confecționarea protezelor și aparatelor (după H. Pfau).

Pentru construcția protezelor se măsoară și dimensiunile bonturilor, și anume lungimea bontului (pentru coapsă, de la ischion la vîrful bontului, iar pentru gambă, de la interlinia articulației genunchiului la vîrful bontului), circumferința vîrfului bontului la 3 cm deasupra vîrfului, circumferința porțiunii celei mai voluminoase a bontului și circumferința bazei bontului (pentru coapsă, la nivelul inserției adductorilor la pube, iar pentru gambă, la nivelul apofizei tibiale anterioare). În amputațiile de gambă se mai măsoară și circumferințele coapsei pe care se va fixa manșonul.

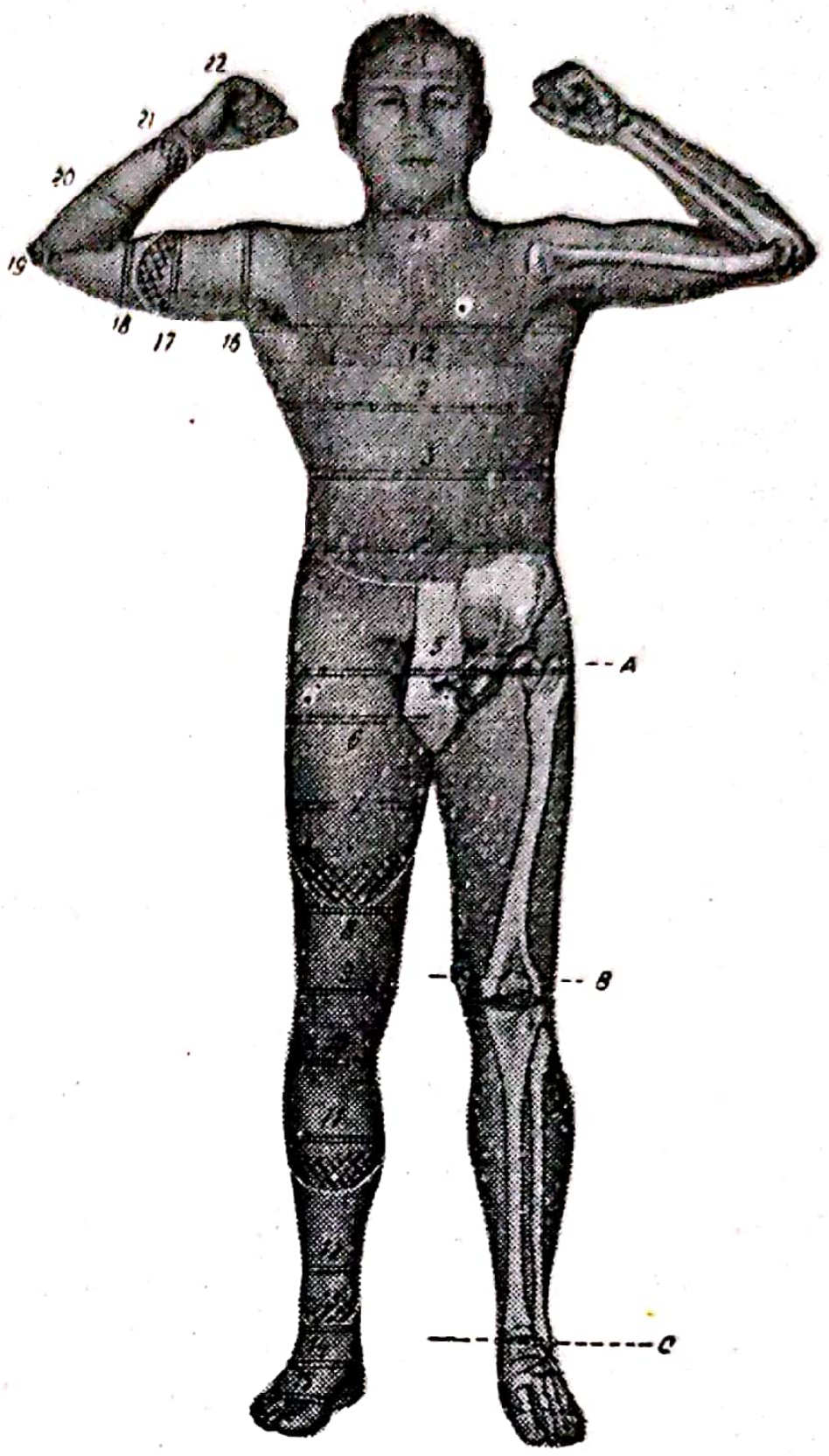

Fig. 198. — Măsurarea diametrelor necesare confecționării protezelor și aparatelor (după H. Pfau).

Pentru măsurarea lungimilor membrelor superioare trebuie reperate marginea externă a acromionului, vîrful axilei, epicondilul humeral, apofiza stiloidă cubitală și vîrful mediusului. Cu aceste repere putem afla lungimea brațului de la marginea externă a acromionului la epicondil, lungimea antebrațului, de la epicondilul humeral la vîrful stiloidei cubitale, și lungimea mîinii de la plica de flexie a pumnului la vîrful degetului mijlociu pe fața dorsală a mîinii. Dintre circumferințe ne interesează circumferința toracelui, circumferința diagonală a umărului, circumferința brațului la porțiunea cea mai voluminoasă, circumferința cotului, circumferința antebrațului în treimea superioară, circumferința în treimea inferioară și circumferința mîinii.

Pentru construcția protezelor membrului superior se măsoară de asemenea dimensiunile bonturilor, și anume: lungimea bontului, circumferința bontului la partea cea mai voluminoasă și circumferința bazei bontului. La bonturile de antebraț se mai măsoară și circumferințele brațului pe care se va fixa manșeta protezei. În cazurile de amputații parțiale ale mîinii, luarea măsurătorilor va fi completată cu schița, atît a mîinii sănătoase, cît și a celei bolnave mutilate, prin trasarea contururilor pe hîrtia pe care au fost așezate ambele mîini una lîngă alta în mod simetric.

Luarea mulajelor. Pentru facerea unor aparate ortopedice sau proteze este necesar să se facă o *formă negativă* din gips, apoi *modelul pozitiv*, care să corespundă cît mai exact realității, servind ca suport și înlesnind o executare tehnică corectă.

Indicațiile medicului specialist, însoțite chiar de explicații verbale ample, nu au atîta valoare cît mulajul perfect, care dă tehnicianului priceput posibilitatea să execute un aparat corect.

Segmentul căruia urmează să i se ia mulajul negativ este uns cu vaselină sau, dacă se poate, îmbrăcat într-un tricou tubular sau cu feși de hîrtie creponată. Cînd mulajul se face direct pe piele, regiunile cu păr (axilele, pubele etc.) vor fi acoperite cu foiță de celofan, care se lipește de jur împrejur la tegumente, cu mastisol, pentru ca gipsul să nu înglobeze firele de păr, producînd dureri bolnavului la ridicarea mulajului.

După ce se face astfel protecția tegumentelor, bolnavul este așezat în poziția cea mai corectă pentru luarea mulajului, la nevoie suspendat pe un cadru Sayre sau întins pe o masă ortopedică.

Se îndreaptă pe cît posibil diformitatea, ca viitorul aparat să poată îndeplini rolul său corector fără să jeneze și ca să se poată repera punctele sau regiunile pe care se va sprijini; acestea vor fi modelate cu grijă în negativul pe care-l facem. Mulaj înseamnă obținerea exactă a formei unei regiuni, cu toate reliefurile sale, dar nu și a unor reliefuri noi, pe care să le creăm artificial, apăsînd ori strîngînd cu fașa.

Punctele de sprijin trebuie să fie osoase, pentru ca aparatul viitor să nu oscileze în sens vertical, dar mai ales să nu se răsucească. Prin modelarea negativului de gips putem pune în evidență trunchiurile de con ale diverselor segmente de membre, care în genere se continuă unul cu altul în sens invers. În felul acesta, posibilitățile de deplasare ale viitorului aparat vor fi aproape inexistente. La membrul inferior se modelează maleolele, făcîndu-se apoi trunchiul de con cu baza în sus pînă la partea cea mai groasă a gambei, apoi trunchiul de con cu vîrful superior, modelîndu-se baza pe reliefurile platoului tibial. Rînd pe rînd se modelează mulajul în jurul condililor, al ischionului și al crestei iliace. La membrul inferior există deci puncte de presiune și contrapresiune, și diverse trunchiuri de conuri, care se succed invers, dînd aparatului stabilitate și prin aceasta posibilitatea de a răspunde scopului pentru care a fost creat.

La membrul superior, punctele de presiune de la pumn și de la cot trebuie bine mulate.

Regiunile care pot suporta diferitele aparate ortopedice și mai ales protezele sînt, de sus în jos: domul acromio-clavicular, centura pelviană, genunchiul deasupra condililor femorali, conul maleolar și partea dorsală a piciorului (fig. 199).

Pentru a lua bine mulajul, se pun planurile articulare de același fel, existente sau închipuite ale ambelor membre inferioare, la același nivel și aceeași atitudine. Pentru a se lua mulajul pe un bont de coapsă, normal și bine tratat, se așază și se susține bolnavul în așa fel încît centura scapulară și cea pelviană să fie orizontale, deci paralele între ele; membrul inferior sănătos va sprijini corpul așa cum ar face-o dacă ar exista și congenerul său. Cel mai bun mijloc pentru atingerea acestui scop este aparatul pe care-l recomandă F. Martin, compus dintr-o scîndură orizontală pe care stă piciorul sănătos al bolnavului și de la care pleacă vertical trei stîlpi de lemn pe care se plimbă o serie de cursori orizontali, tot de lemn, ce fixează umerii, capul, bazinul, iar pe unul mai lat se sprijină chiar bontul (fig. 200).

O perfectă atitudine a protezei, care să reproducă forma și particularitățile membrului amputat, nu se poate obține decît dacă folosim mijlocul propus de Martin, și anume, să se deseneze pe o hîrtie mare așezată pe o planșetă, cu ajutorul unui pantograf, forma bontului, precum și aceea a membrului inferior intact, așezat în ușor recurvat normal, atît din față, cît și din profil. Pentru ca să se obțină conturul membrului amputat în întregime, se întoarce hîrtia și se copiază prin transparență imaginea celui sănătos; acesta se reproduce apoi pe hîrtia de pe planșetă în continuarea conturului bontului.

Cu un dispozitiv special se menține vertical mulajul bontului și se reface folosind pămînt de sculptură, întreg membrul inferior, ținînd seama de conturul desenat.

Pe acesta se face un nou mulaj negativ, se toarnă în gips, făcîndu-se apoi pozitivul pe care se va lucra proteza. Acest fel de a proceda este incontestabil ideal, însă cere mult timp, personal specializat pentru executarea desenului și a mulajului, scumpind apreciabil prețul protezelor.

Intr-un bun atelier se poate face totuşi o proteză corectă, luîndu-se mulajul în mod obişnuit, precum şi făcînd măsurătorile amintite, fără să se mai reconstituiască membrul amputat.

Un negativ al piciorului se poate face în mai multe feluri, folosind materiale diverse, de pildă: terci de gips, parafină topită, feşi gipsate, clei de zinc etc. Luarea negativului numai parţial (pe jumătate grosime) se face în nisip umed, după procedeul nostru, în clei de zinc sau terci gros de gips. De obicei, aceste negative se iau pentru picioarele strîmbe cu atitudini anormale ale degetelor, în vederea confecţionării ghetelor ortopedice, fiindcă, în asemenea cazuri, un mulaj făcut cu ajutorul feşilor gipsate este greu de executat şi nu poate fi absolut exact (fig. 201).

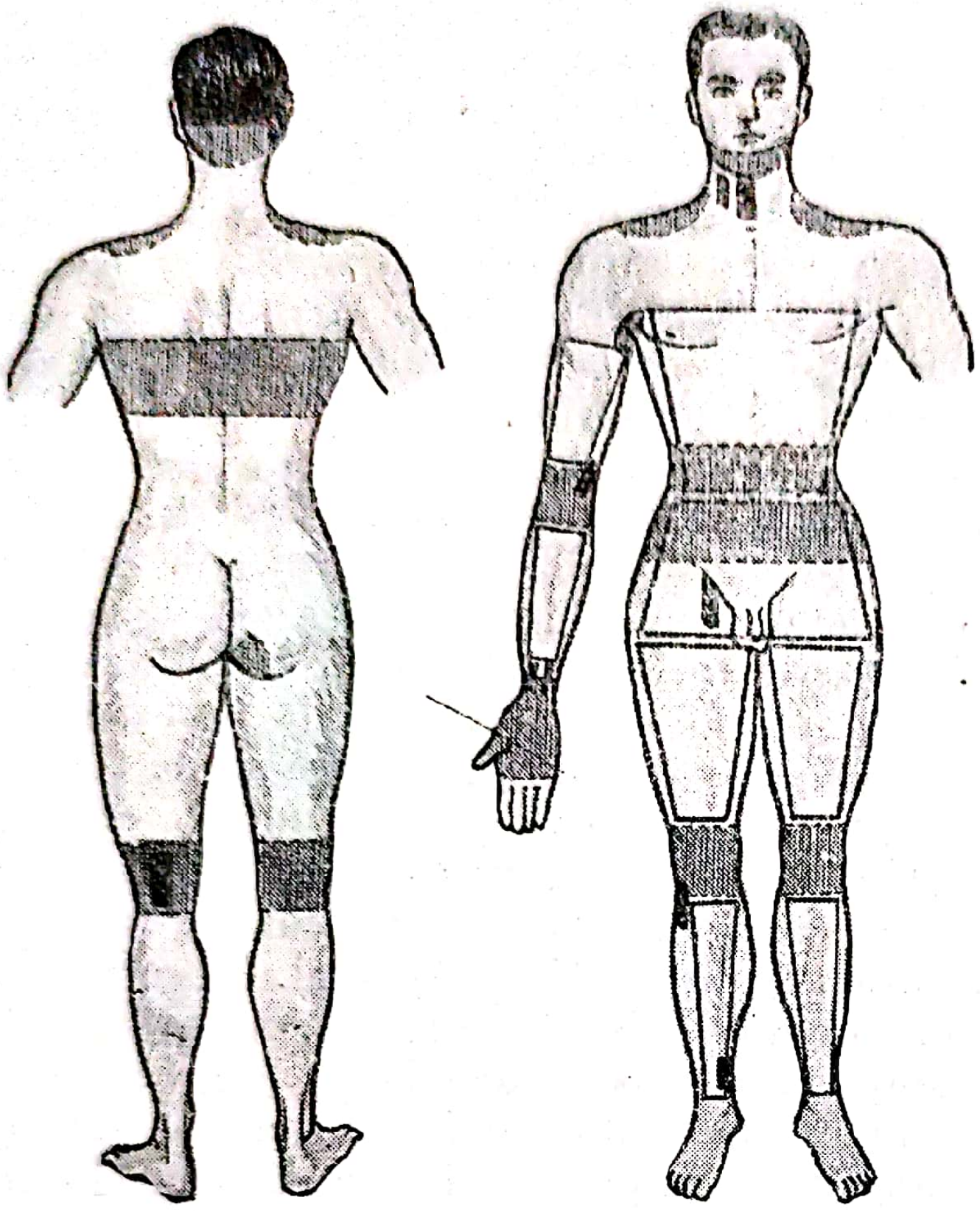

Fig. 199. — Regiunile de presiune şi contra-presiune, precum şi conurile care dau aparatelor stabilitate.

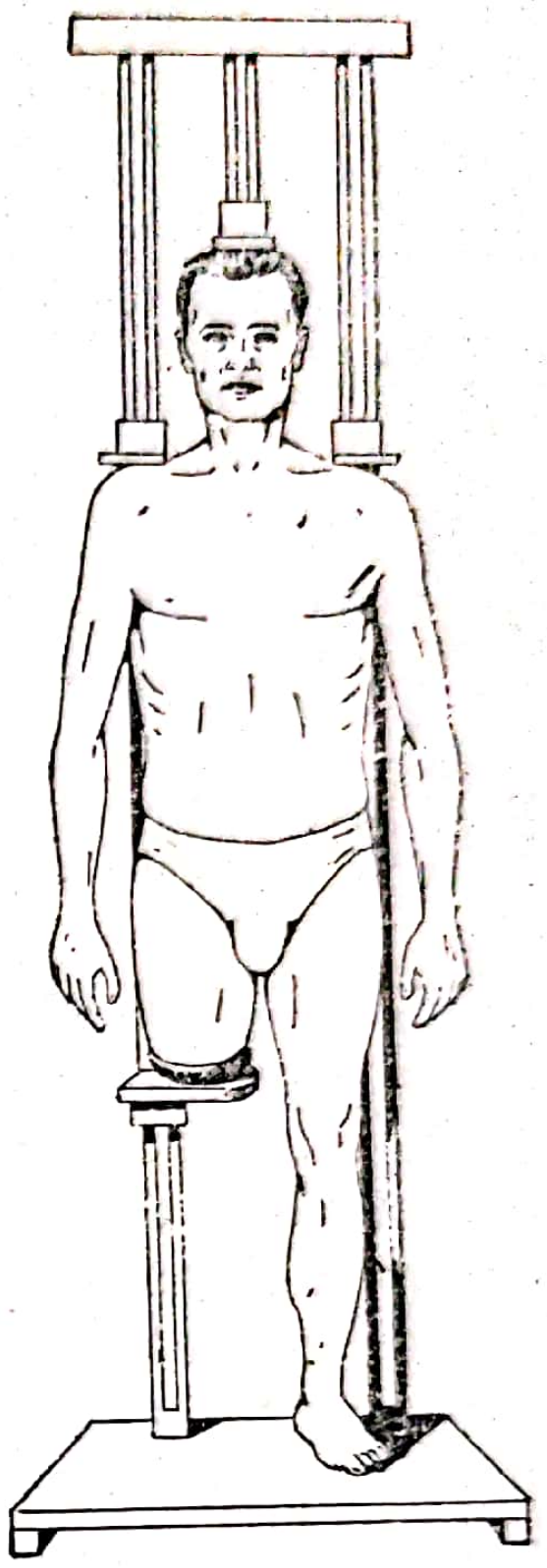

Fig. 200. — Aparatul lui F.Martin pentru luarea corectă a mulajului de gips.

Iată cum se procedează pentru un mulaj în nisip:

Se pudrează bine piciorul cu pulbere de talc şi într-o cutie cu nisip fin, umed, bolnavul va apăsa foarte uşor cu talpa în poziţia în care calcă obişnuit. În urma astfel obţinută în nisip se toarnă terci de gips, iar în mijlocul acestuia se pune o lamă metalică încîrligată la extremitatea liberă. După ce gipsul s-a uscat, se scoate şi se uniformizează suprafaţa sa, care poate avea unele asperităţi.

Cînd se urmăreşte, de pildă, corectarea unui picior plat, se adaugă în partea internă a piciorului nisip pînă se obţin atitudinea şi bolta dorită. În forma astfel obţinută se toarnă gips şi se obţine pozitivul întărit, pe care se poate apoi lucra susţinătorul de metal şi de piele în condiţii bune.

Cînd mulajul unui picior se ia direct în gips se face un amestec mai gros de apă cu gips, fin, alabastru, care se toarnă într-o cutie de carton sau de metal, iar piciorul uns cu un strat de vaselină se pune să calce în masa aceasta de gips, cu care se completează lipsurile de pe lături, ca să nu rămînă spaţii libere între piele şi gips. Cînd acesta se usucă, piciorul se scoate cu băgare de seamă, treptat, ca să nu se strice modelul. Se pune apoi un strat uniform de şelac şi se toarnă gips gros cu apă, ca să se obţină mulajul pozitiv. După ce totul se usucă, se sparge coaja negativă cu dalta şi ciocanul, pînă cînd se ajunge la stratul de şelac, apoi modelul pozitiv se uniformizează la suprafaţă. Cam tot în felul acesta se procedează şi cu cleiul de zinc sau cu parafina.

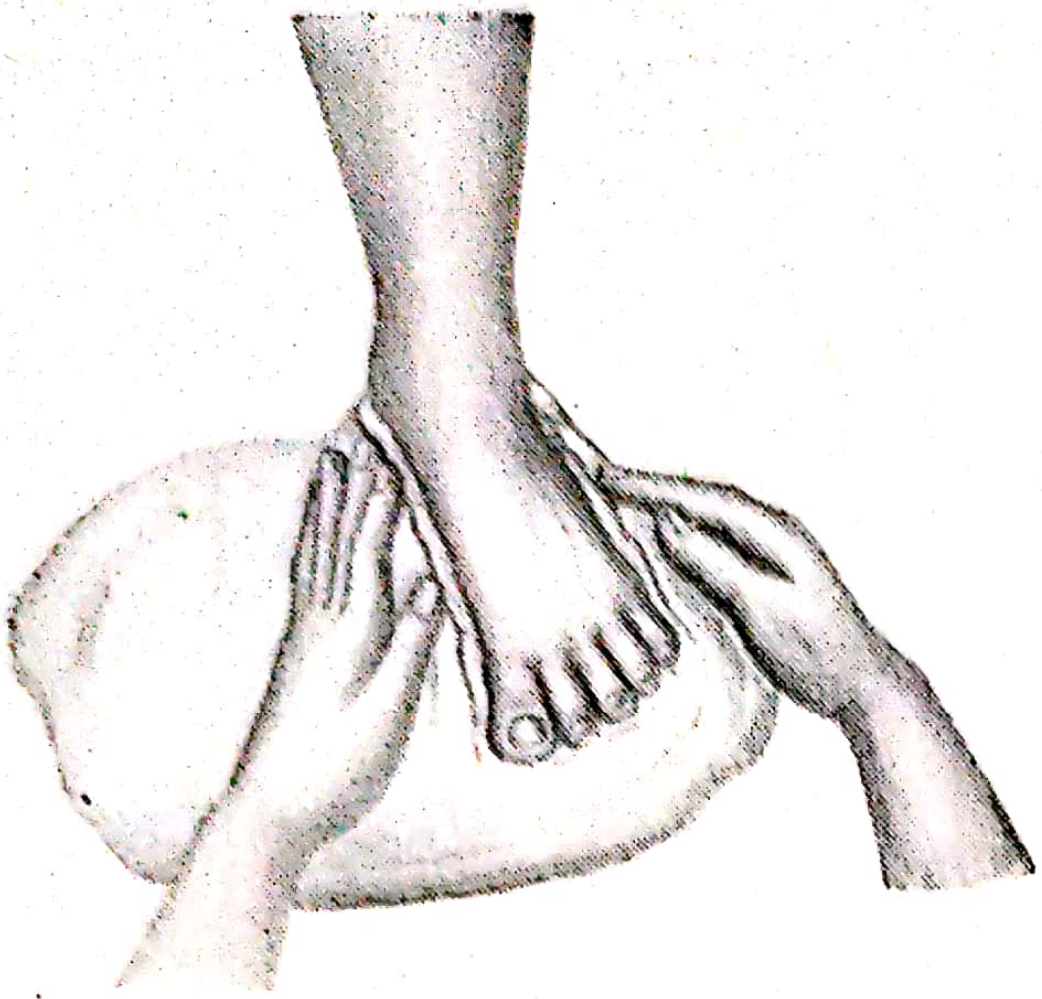
Fig. 201. — Negativul se poate face în terci gros de gips (după Albee).

Mulajul se mai poate face întrebuinţînd feşi gipsate. Pentru aceasta este nevoie de feşi gipsate de diverse dimensiuni, lame speciale înguste şi maleabile de zinc sau, în lipsa lor, de curele de 2 — 3 cm lăţime care să aibă fixată la una din extremităţi o sîrmă subţire şi, în fine, gips fin sau chiar gips de stucatură. Segmentul de membru se aşază în poziţie de imobilizare, care trebuie obţinută prin aparatul ortopedic, sau în poziţia de corectare maximă, ţinînd seama de faptul că aparatul aplicat în astfel de condiţii să nu producă dureri, tulburări în circulaţie ori răniri. Tegumentele se ung cu vaselină sau se protejează prin feşi de hîrtie sau prin celofan. Pe direcţia în care urmează să fie tăiat mulajul, se aşază lame lungi şi flexibile de tablă zincată răsucite la capete, ca să nu zgîrie, sau curele înguste şi subţiri, peste care vin sîrmele amintite. În poziţia de corectare se începe confecţionarea mulajului, în acelaşi fel ca un aparat gipsat. Mulajul trebuie să fie însă foarte subţire; se vor trage feşi gipsate atît cît este necesar pentru ca, după întărire, gipsul să-şi păstreze forma. Cu cît un mulaj este mai subţire, cu atît este mai bun, pentru că se va dezlipi mai uşor de pozitiv. Cînd începe să se întărească mulajul, se trasează liniile necesare de reper cu creion chimic, şi apoi tăiem, cu un cuţit special sau cu bisturiul, urmărind sîrma de deasupra curelei, care este apucată şi întinsă cu mîna stîngă (fig. 202). Îndepărtînd uşor şi cu grijă marginile căpătate prin tăiere, putem scoate aparatul păstrîndu-i forma intactă.

După aceea se unesc cele două margini ale mulajului, avînd ca reper liniile trasate, şi pe deasupra se trage o faşă uscată sau se lipeşte cu puţin terci de gips pentru a se menţine în această situaţie.

Cu acest negativ, care răspunde exact modelului, fiindcă a fost mulat pe toate proeminenţele sau depresiunile existente, se face pozitivul, pe care se lucrează apoi aparatul definitiv. În acest scop se ţin mulajele negative suspendate pe ţăruşi de lemn, într-o cameră uscată şi bine aerisită, timp de 24—48 de ore, pentru a se usca, apoi se pune în interiorul negativului un strat uniform de talc sau se unge cu şelac ori cu vaselină colorată şi se toarnă în ele terci gros de gips, fără să se facă bule mari de aer. Înainte de a se întări, se înfige în mijlocul lui o bară de fier de care urmează să fie apucat. Cînd pozitivul este foarte greu, cum este acela al unui torace, de pildă, se pune în mijlocul lui un lemn gros sau o ţeavă de dimensiuni mari, care se scoate înainte de uscare, ca să nu fie prea greu. După ce se usucă, se îndepărtează negativul pînă la stratul de şelac

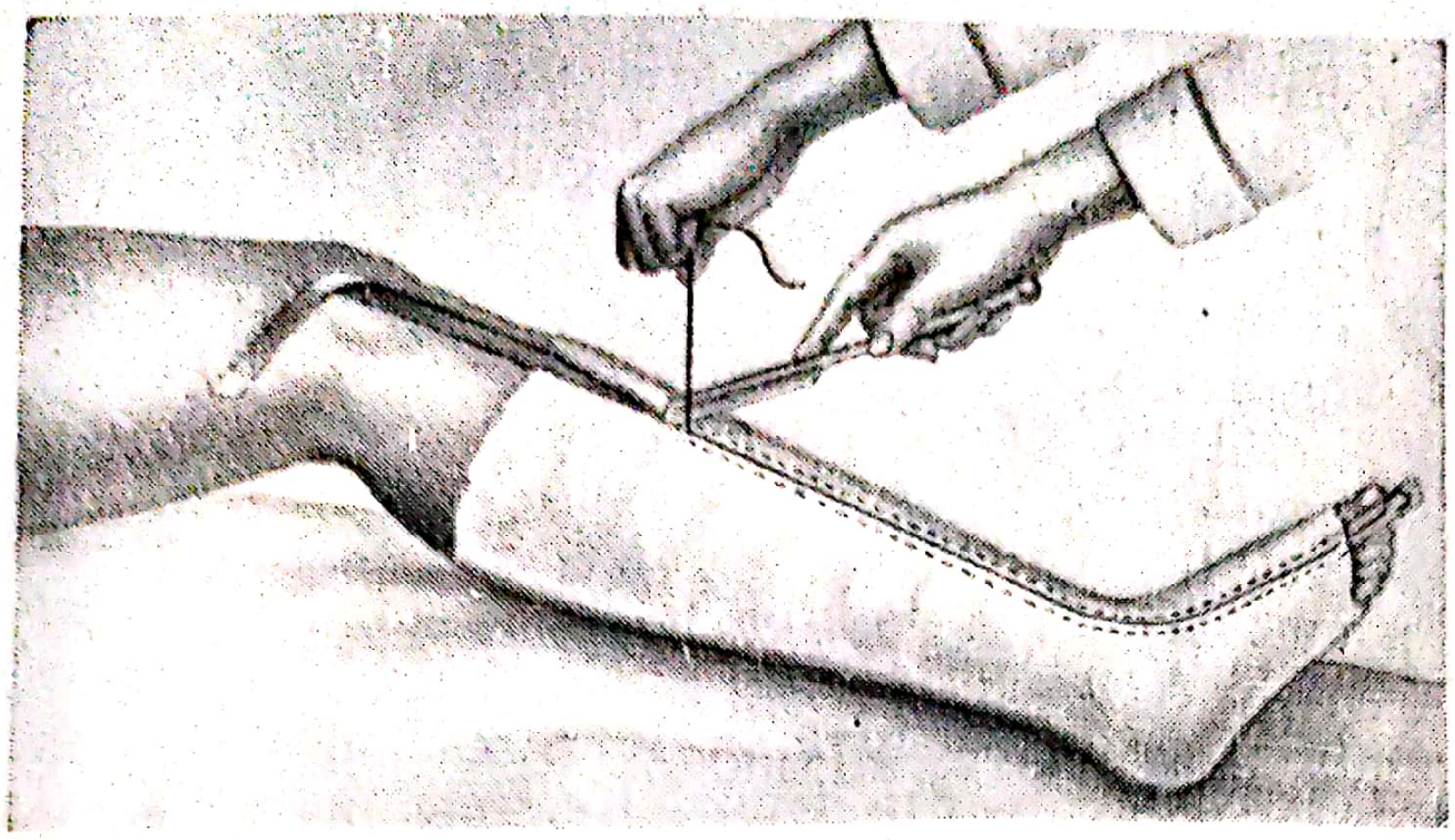

Fig. 202. — Mulajul de gips, cînd începe să se întărească, se taie de-a lungul curelei ce s-a pus pe piele şi al firului de sîrmă.

sau de ulei şi se obţine pozitivul brut. Acesta urmează să fie lucrat şi netezit, iar în locul unde eventual lipseşte puţin gips se zgîrie cu un instrument metalic şi se adaugă gips pînă se capătă o suprafaţă netedă. După ce se şlefuieşte pozitivul cu o pilă, se verifică dacă dimensiunile lui corespund celor din registrul de măsurători.

Se trece apoi la ultima manoperă şi anume la încărcarea cu „smîntînă“ de gips a pozitivului, pentru a-i mări circumferinţele cu 1—1,5 cm, mărime necesară pentru căptuşirea protezei sau a aparatului. Încărcarea trebuie să fie uniformă, fără să ducă la pierderea reliefurilor caracteristice ale regiunilor mulate.

Aceste modele pozitive se lasă să se usuce la soare sau, mai bine, în cuptoare speciale, şi numai după aceea urmează să fie folosite.

Pe ele se desenează forma aparatului care urmează să se construiască, se indică grafic linia articulară, precum şi punctul unde capetele barelor metalice de întărire ale diverselor segmente urmează să se îmbine în vederea formării unei articulaţii metalice.

Trebuie să avem grijă ca, de îndată după confecţionarea unui mulaj, să se însemne cu creion chimic locul exact unde urmează să se facă o degajare în aparat ori o deschidere, sau să se adauge un element de compresiune. Se vor nota apoi pe suprafaţa lui numele bolnavului, adresa şi data cînd s-a făcut; aceste date se vor trece şi pe pozitiv. Pe aceste pozitive se întinde pielea umedă, care va constitui manşonul aparatului, şi se bate la margini cu ţinte ca să se menţină pînă la uscare după forma exactă a mulajului. Şinele metalice laterale de întărire se îndoaie de asemenea şi se aşază, bătîndu-se şi ele provizoriu cu cuie care trec prin piele la gips; balamalele de unire între două şine vor corespunde exact locului unde s-a însemnat cu creionul chimic articulaţia aparatului. Cînd mulajele negative sînt trimise dintr-o altă localitate la un institut care trebuie să facă un aparat, este necesar să luăm unele precauţii. Mulajul va fi umplut bine cu strujitură de lemn (cu care se împachetează obiectele fragile) şi va fi aşezat într-o ladă de lemn în care să se pună talaj, ca să nu existe spaţii libere; în felul acesta mulajul nu se freacă de pereţii interiori ai cutiei în timpul transportului.

Este absolut necesar să se indice în acelaşi timp, în scris, felul aparatului dorit, materialul din care să fie confecţionat, diagnosticul bolii şi localizarea. Cînd se ia un mulaj în vederea unei proteze ca să înlocuiască un segment de membru, bolnavul trebuie aşezat în poziţie absolut normală, sprijinit astfel ca şi cînd ar avea intact membrul său amputat. În asemenea condiţii se modelează bine bontul (fig. 203) şi locul exact unde urmează

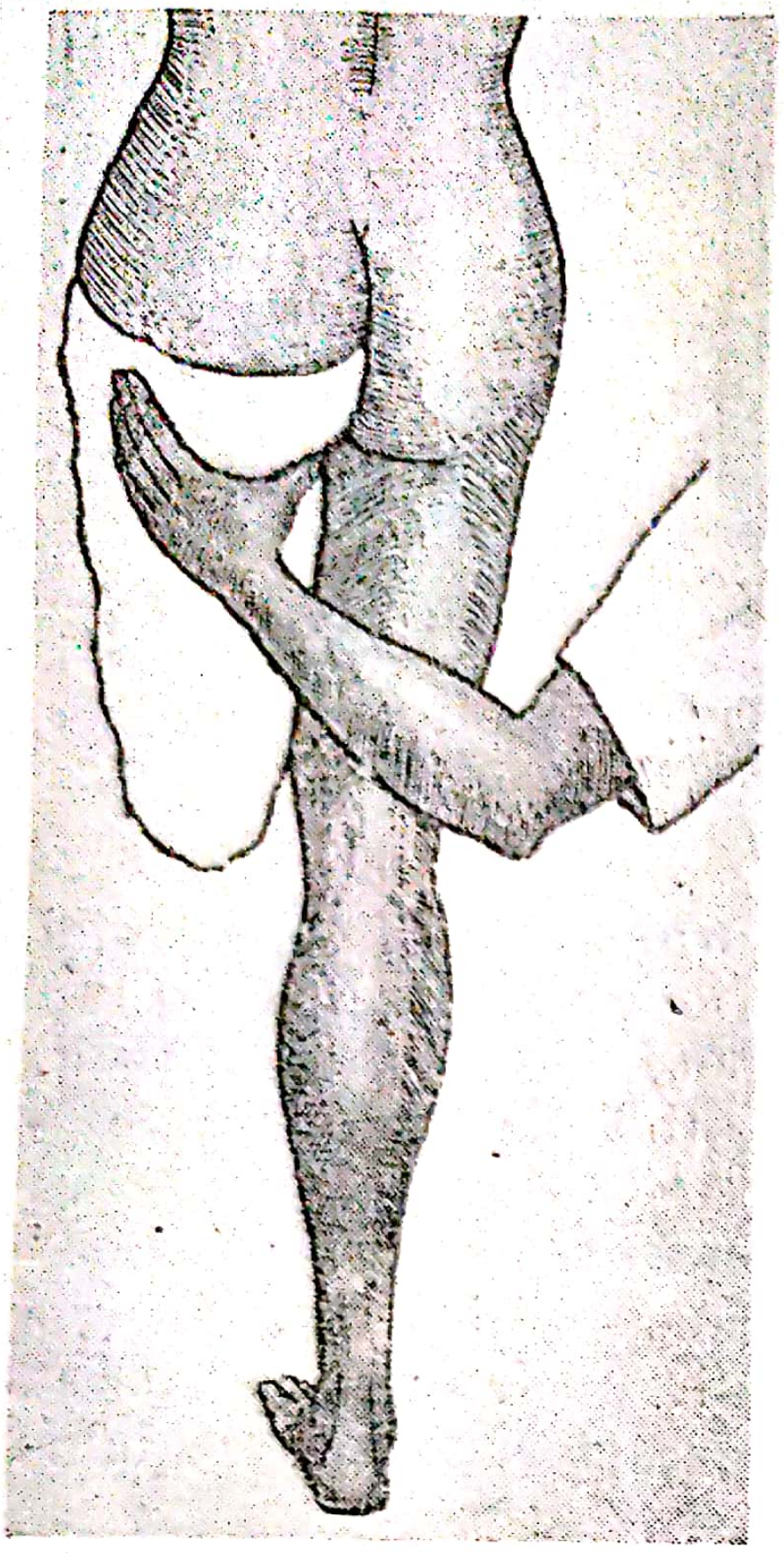

Fig. 203.—Cum se modelează un negativ.

ca aparatul să aibă punctul de sprijin și de contact cu corpul (de pildă: ischionul sau platoul tibial). Un model negativ trebuie astfel executat încît să nu se miște de loc, nici vertical, nici să se rotească, și să se evidențieze prin el toate neregularitățile și proeminențele scheletului, precum și punctele de sprijin (fig. 204).

Pe mulajele pozitive se pot executa și *aparatele ortopedice* compuse numai din șine metalice căptușite cu piele de căprioară sau cu meșină și eventual cu unele curele circulare.

Metoda originală a lui Hessing (aparatele lui Hessing) constă în folosirea mulajelor pozitive făcute din lemn. Hessing lua pe o hîrtie forma segmentului căruia trebuia să i se facă un aparat ortopedic cu manșon de piele sau un corset. După această schiță, tăia în lemn un mulaj cu dimensiunile necesare. Pe acest mulaj întindea pielea, pe care o bătea în cuie, punea provizoriu șinele ca să încheie șarnierele etc.

Se obișnuiește astăzi să se dea numele de *aparat Hessing* oricărui aparat ortopedic compus din manșoane de piele cu șnururi care fixează o articulație bolnavă într-o atitudine mai bună sau realizează o degajare a presiunii prin faptul că șinele metalice de întărire ajung în formă de scăriță sub călcîi, la o opincuță cu talpă metalică sau la tocul ghetei.

Materialele pentru confecționarea aparatelor ortopedice și a protezelor. Aparatele ortopedice pot fi confecționate din silicați, oxid de zinc, carton, piele, cutil, celuloid, plexiglas, metal ușor etc. Un medic specialist poate confecționa singur unele aparate, cum sînt cele alcătuite din carton gros, din celuloid, din ortofixator, din benzi silicatate sau chiar din plăci de aluminiu etc.; nu poate confecționa aparate din piele armate cu atele de metal, care trebuie făcute în ateliere de specialitate.

Aparatele cu silicat de potasiu, de magneziu și cu *oxid de zinc* (Karevski). Silicatul de potasiu se găsește în soluție (33—60% silicat), care trebuie ținut la adăpost de umezeală, fiindcă este higroscopică.

Un aparat silicatat se confecționează în același fel ca și unul gipsat, adică se trec circular feși îmbibate în soluție de silicat, pînă se obține în fiecare loc o grosime de 8—10 foi. Aparatele acestea se întăresc foarte greu (uneori chiar după cîteva zile), așa încît trebuie luate precauțiile necesare ca regiunea unde s-a pus un astfel de aparat să rămînă mereu în poziție bună. S-a căutat să se grăbească întărirea feșilor silicatate punîndu-se eter sau alcool peste aparat. Atitudinile vicioase, o dată îndreptate, se pot menține în poziție bună punîndu-se deasupra un aparat gipsat subțire, dar suficient de solid ca să se mențină segmentele corpului în poziția dorită pînă ce se usucă cel silicatat.

Pentru ca silicatul de sodiu, de potasiu sau de magneziu ori cel de zinc să se usuce mai repede, i se asociază carbonat de calciu, fosfat de calciu, dextrină, ciment și mai ales magnezit. Cu tot dezavantajul de a se usca atît de greu, aparatele acestea sînt totuși incontestabil superioare celor din gips, pentru că sînt mai ușoare, au o oarecare elasticitate, un aspect mai plăcut și se pot folosi în multe împrejurări în care gipsul, cu rigiditatea lui, nu este indicat.

Aparate cu clei. Aceste aparate se confecționează luîndu-se clei obișnuit în bucățele mici care se pun într-un vas cu apă rece. Acest vas se pune într-o căldare cu apă (baie de apă), care se încălzește; conținutul se amestecă pînă cînd tot cleiul se topește. Se mai adaugă eventual bucățele de clei pînă cînd conținutul ia o consistență foarte siropoasă. Cu acest clei se îmbibă atelele și feșile de tifon care vor servi la confecționarea aparatului. Segmentul pe care se aplică aparatul se acoperă cu tricou sau cu vată peste care se trece uniform o fașă de tifon moale. Atelele încleiate se pun lateral și în lungime, iar cînd dorim ca aparatul să aibă o consistență și mai mare se pot încorpora fîșii de furnir subțire de lemn. Asemenea aparate servesc în genere la fracturați după ce s-a făcut consolidarea, care se găsesc în convalescență. Ele pot fi deci aparate ușoare de mers.



Fig. 204. — Mulajul negativ al unui bont.

Aparate de carton gros. Acestea se confecționează din carton gros care se pune în apă, pînă se moaie. În felul acesta se poate modela perfect pe regiune, tăindu-se cu un foarfece puternic după dimensiunile necesare (fig. 205). Se trece în jurul lui o fașă ca să nu-și piardă forma obținută, și se lasă să se usuce în apropierea unei surse de căldură. Ca să fie mai rezistent, și chiar impermeabil, se poate unge, atît la interior, cît și la exterior, cu celuloid dizolvat în acetonă.

Asemenea aparate se întrebuințează mai ales la copii mici, de pildă, pentru imobilizarea membrului superior în abducție (paralizie obstetricală sau infantilă) sau pentru menținerea, între două ședințe de masaj modelant, a corecției unui picior strîmb congenital.

Aparate de celuloid. Sînt, de asemenea, deseori recomandate, de aceea tehnica confecționării lor este necesar să fie cunoscută.

Celuloidul, obținut din filme spălate sau jucării, se dizolvă timp de o jumătate de oră, într-un vas în care s-a pus o cantitate egală de acetonă. Vasul trebuie să fie perfect acoperit, deoarece acetona este volatilă.

Cu mîna îmbrăcată în mănușe de cauciuc se vor trage apoi feși de tifon, pe mulajul pozitiv, peste feși întinzîndu-se cîte un strat cît mai uniform de celuloid. Este necesar să se tragă zece rînduri de feși, după care, la suprafață se va întinde un ultim strat mai gros de celuloid.

Se pot confecționa astfel aparate bivalve, ale căror margini pot fi acoperite cu piele fină de căprioară. La nevoie, părți ale acestor aparate pot fi armate cu sîrmă.

Pentru a nu se aprinde ușor, este bine să se adauge și unele săruri metalice de Al, Mg, Ca sau Fe.

Aparate din pînză cu balene de oțel. Se întrebuințează de obicei pentru imobilizarea coloanei dorso-lombo-sacrate. Pînza trebuie să fie inextensibilă și de bună calitate. Aparatele se armează cu balene de oțel, ca la centurile denumite lombostat, sau cu oțel dur, care oferă o rezistență mai mare.

Aparate făcute din manşon de piele cu armătură metalică (aparatele Hessing) se întrebuinţează pentru fixarea continuă sau cu întrerupere a unei articulaţii. Mersul poate fi posibil chiar cu o articulaţie balantă dacă se face un aparat ortopedic care să cuprindă segmentele supra- şi subiacente cu manşoane de piele ce se strîng cu şnururi, iar în dreptul articulaţiei balante se unesc cele două segmente ale aparatului printr-o articulaţie care se poate bloca în poziţie verticală, fie cu un dispozitiv automat, fie printr-un zăvor, pe care îl pune în funcţiune bolnavul, chiar fiind îmbrăcat cu pantaloni sau fustă.

Cu acest dispozitiv, bolnavul poate să-şi deblocheze articulaţia cînd şade şi să-şi aşeze de pildă gamba în flexie pe coapsă, ca să nu jeneze pe cei din jurul său.

Alte aparate au scopul să imobilizeze pe cît posibil o articulaţie, dar în acelaşi timp să evite presiunea şi contactul ulcerativ la nivelul suprafeţelor articulare, cum este necesar să se facă de pildă în tuberculoza articulară (coxalgie, tuberculoză a genunchiului etc.).

Degajarea articulară se face prin prelungirea acestor atele astfel încît să depăşească suprafaţa plantară, în formă de scăriţă, sau prin fixarea în tocul ghetei. Cînd bolnavul va sta în poziţie verticală, greutatea corpului se transmite prin barele de oţel direct la tocul ghetei sau la scăriţa de sub călcîi. Astfel de aparate se întrebuinţează în perioada de convalescenţă a tuberculozei osteo-articulare.

Pentru degajarea articulaţiei tibio-tarsiene, aparatul cu opincuţă sau cel ce se fixează de tocul ghetei are punct de sprijin superior pe condilii tibiali.

La membrul superior, aparatele de fixare articulară trebuie să se compună şi dintr-un corset, la care se fixează aparatul de degajare şi imobilizare. Se înţelege că modelele aparatelor sînt foarte variate, dar principiul şi rostul lor rămîn aceleaşi.

Alte aparate ortopedice servesc pentru înlăturarea defectelor din cauza pseudartrozelor. În aceste cazuri, aparatul are scopul să refacă la exterior continuitatea pîrghiei osoase care lipseşte. Realizarea tehnică a unor asemenea aparate nu e totdeauna uşoară, mai ales cînd pseudartroza se găseşte în imediata apropiere a articulaţiei.

Cu ajutorul aparatelor Hessing, bolnavul poate sta în picioare, merge sau poate apuca cu membrul superior cînd pseudartroza se află la acesta.

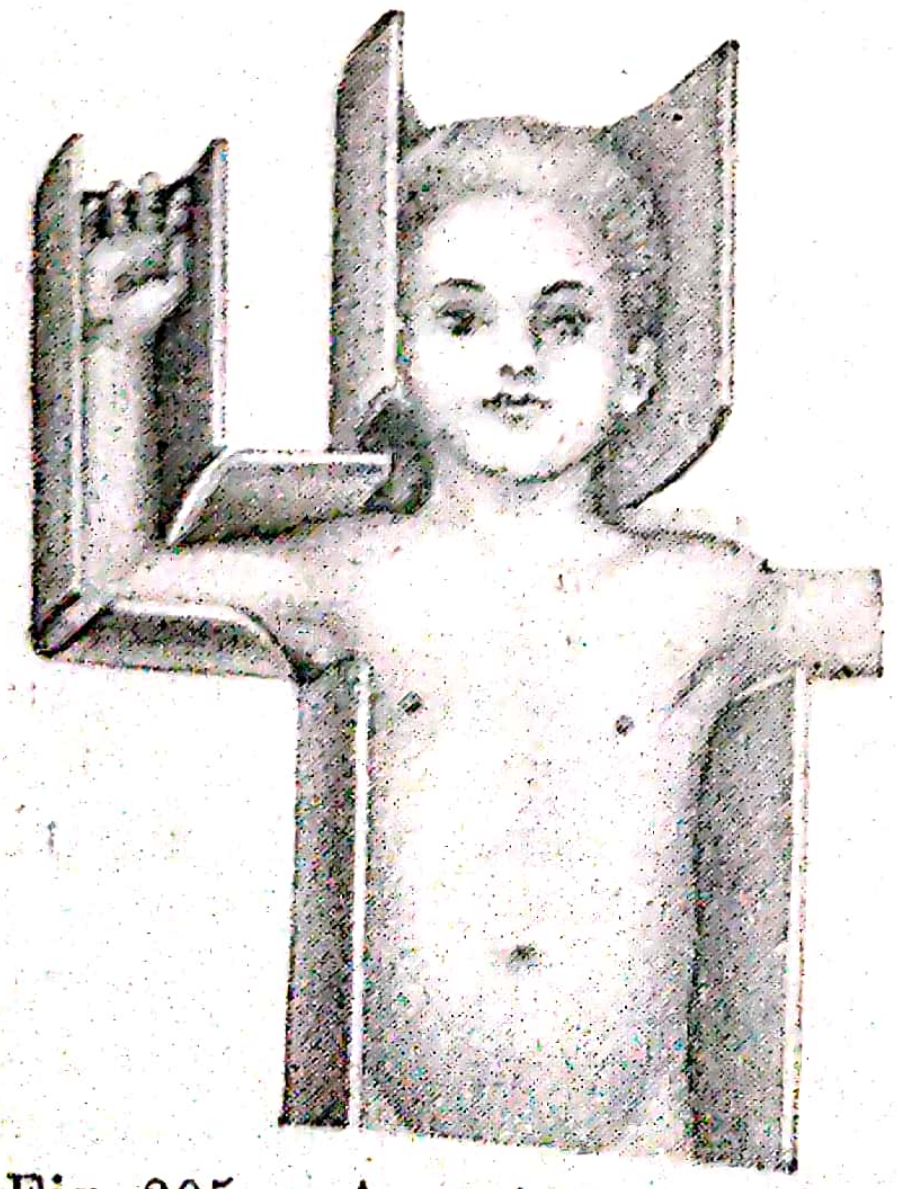

Fig. 205.— Aparat confecţionat din carton dur (după Erlacher).

Astfel de aparate sînt greu de suportat şi nu-şi ajung scopul cînd, înafară de pseudartroză, există şi fistule cu stări eczematiforme ale tegumentelor, fiindcă presiunile şi frecăturile aparatelor pot da naştere la infecţii importante.

În cazuri de paralizii de tot felul, aparatele ortopedice pot contribui într-o bună măsură la recuperarea unor funcţii, fie prin faptul că permit pasiv statica sau prehensiunea, fie contribuind, prin mijlocirea unor chingi elastice ori resorturi metalice de diverse forme, la înlocuirea, pe cît posibil, a funcţiei unui muşchi sau unui grup întreg paralizat.

Au fost imaginate numeroase asemenea

aparate, în funcție de cazurile clinice și de preferințele tehnice ale ortopedului.

O ultimă categorie de aparate ortopedice o constituie acelea cu ajutorul cărora se pot corecta diformitățile (corsete, aparate pentru membrele inferioare, superioare etc.) sau cu care bolnavul poate folosi un membru scurtat ori deformat și dezaxat.

Protezele. Se pot și ele confecționa din materiale diverse, după scopul urmărit, tipul de proteză, nivelul amputației, condițiile locale ale bontului și posibilitățile tehnice.

Protezele provizorii se pot și trebuie confecționate în orice serviciu de chirurgie unde se fac amputații. Ele trebuie aplicate cît mai precoce, deoarece constituie cel mai bun tratament pentru modelarea bonturilor. Iată de ce materialul din care vor fi confecționate nu trebuie să fie costisitor.

S-au creat nenumărate tipuri de proteze provizorii, mai ales pentru membrele inferioare, în vederea reluării cît mai precoce a mersului. Unul dintre cele mai bune modele este acela compus dintr-un manșon făcut din feși gipsate, care îmbracă pe cît mai perfect bontul întreg și se sprijină pe un pilon sau pe două atele laterale. Acestea se termină jos printr-o scăriță sau printr-un dop de lemn lat și gros, căptușit cu cauciuc ori cu o îmbrăcăminte de piele, sau printr-o piesă metalică de formă semilunară.

Menținerea unui astfel de aparat se face cu ajutorul unor chingi care trec deasupra bazinului sau pe umărul opus.

Cîteodată extremitatea manșonului se taie de către unii circular, ca bontul la nivelul său să fie liber; acest lucru nu este recomandabil.

Un alt model, folosit mai ales pentru amputații de coapsă, este următorul: un pilon de lemn este continuat la capul lui superior cu cîteva lame metalice, care se deschid formînd o cupă. Aceste lame se înglobează în feșile gipsate ce formează manșonul în jurul bontului (fig. 206).

Aceste proteze provizorii, care se pot adapta, prin mulajele de gips, oricărui bont de membru inferior, trebuie să facă parte din inventarul oricărui spital care are o secție de chirurgie. După tratamentul de reeducare a mersului sau a prehensiunii și după fizioterapie, amputatul urmează să părăsească spitalul cu o asemenea proteză.

Protezele provizorii se poartă cîteva luni de zile. Deoarece bontul își micșorează dimensiunile, mulajul de gips se va schimba totdeauna, cînd va fi nevoie, pînă cînd bontul ajunge să-și capete forma definitivă.

În războiul trecut, sub stăruința lui Rădulescu s-au făcut un număr foarte mare de proteze provizorii, așa încît protezele definitive se purtau cu multă ușurință. Atelierul de proteze atașat spitalului confecționa protezele provizorii, care se țineau pînă ce bontul își lua forma definitivă.

Numai atunci invalidul era adus ca să-și facă proteza definitivă, la atelierul spitalului. În timp de pace, protezele provizorii nu sînt folosite atît cît ar trebui de serviciile chirurgicale, și bolnavii sînt trimiși spre protezare direct la atelierele de proteze. Din această cauză, atelierele au imaginat un tip de proteze provizorii foarte asemănătoare celor definitive, dar manșonul de piele al

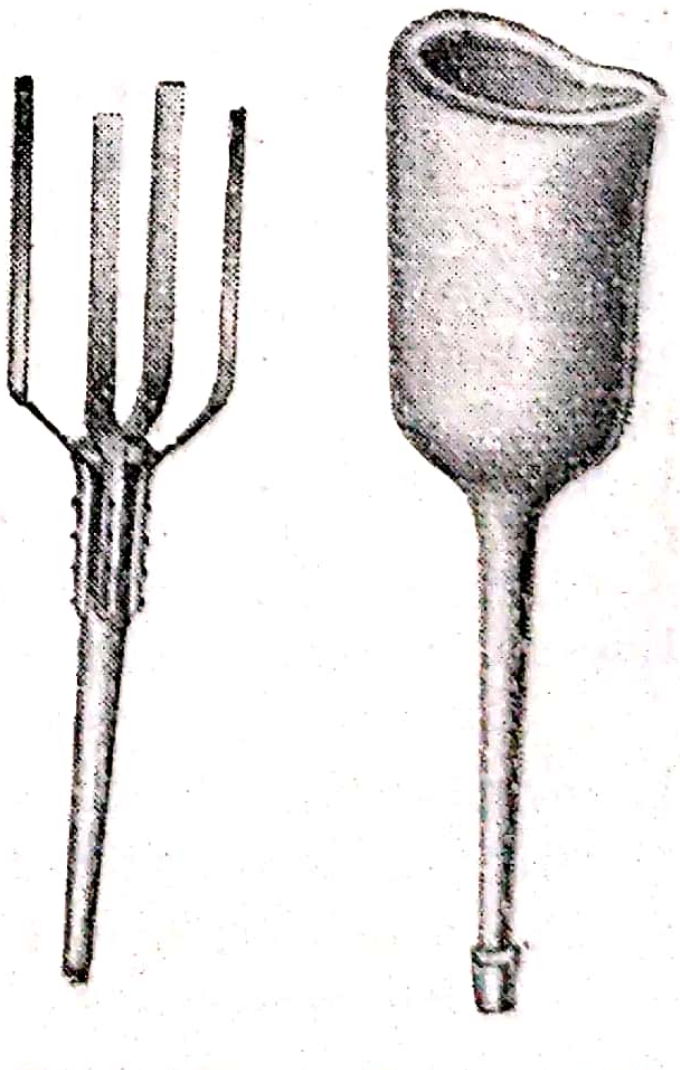

Fig. 206. — Proteza provizorie din pilon de lemn cu brațe metalice îmbrăcate în gips.

bontului este deschis anterior cînd proteza este destinată coapsei, și deschis posterior pentru gambă; în acest fel, manșoanele se pot adapta prin strîngere cu un șiret modificărilor pe care le prezintă segmentele respective.

La noi în țară, majoritatea protezelor definitive sînt din piele, mai rar din lemn sau mixte, din piele și lemn, ori din fibră.

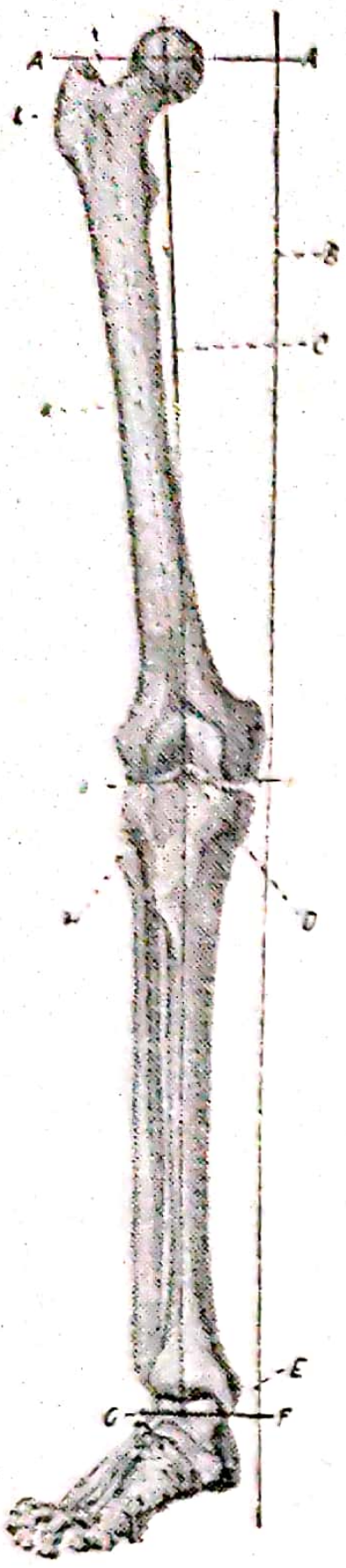

A A — axa orizontală a șoldului; I I—axa orizontală a genunchiului; FG—axa orizontală a gleznei; C —axa verticală a membrului inferior L — marele trohanter; K—axa femurului; H—capul peroneului; D — interlinia articulară; E—maleola internă; B—proiecția centrului de greutate.

Fig. 207.—Axele membrului inferior, în poziție normală de sprijin(după Braus.)

Pentru realizarea unei proteze de piele se folosesc, ca și pentru aparatele ortopedice din piele, următoarele materiale: piele, textile, materiale feroase, materiale lemnoase, materiale de lipit și materiale de finisat.

Pentru manșoane se întrebuințează talpa sau blancul; apoi meșina este folosită pentru capitonarea trihterului, pentru tivirea și îmbrăcarea brățărilor la interior. Din toval se fac apărătorile de sub șireturi, curelele etc.

Dintre textile se folosesc sibirul, flaneluța, finetul, diftina pentru capitonat manșoanele, centurile, unele corsete și brățările.

Chingile de diverse lățimi servesc ca mijloace de suspendare a protezelor, ca fixatoare în loc de curele etc. Elasticul se pune în cazuri speciale, în fața articulației genunchiului, între centura pelviană și proteza membrului inferior etc.

Materialele feroase folosite trebuie să aibă diverse calități de elasticitate, duritate și rezistență la uzură. Astfel, șinele de susținere laterală (barele) ale manșoanelor, ca și șarnierele, se confecționează din oțel *OL 42*, axele articulațiilor de genunchi și gleznă din oțel cimentat cu carbol *OLC25* sau aliajul *OL3 cN25*, pentru a putea suporta eforturile mari și uzura prin frecare. Șuruburile și diferitele accesorii se fac din oțel *OL 38*, iar cercurile din *tablă neagră OL 38*.

Ca element de lipit materialul de capitonat se folosește *dextrina de porumb*, iar ca material de finisaj, *șelacul natural*.

Materialele lemnoase se folosesc la un mare număr de proteze făcute din piele, și anume se construiesc din ele părțile componente ale piciorului și semisfera înlocuitoare a articulației pumnului. Unele proteze de coapsă au gamba confecționată din lemn în loc de piele și poartă numele de proteze de coapsă îmbinate din lemn și piele, iar altele sînt confecționate în întregime din lemn, cum sînt „protezele vacuum".

Lemnul trebuie să fie ușor și durabil, de aceea se folosește lemnul unui anumit fel de plop și la nevoie de tei, preparat special printr-un sistem de uscare treptată. Lemnul se scobește cu anumite freze și cuțite de strung. Grosimea manșonului de lemn trebuie să fie cît mai redusă, ca proteza să fie ușoară, ținînd seamă de rezistența și calitatea lemnului. Alte proteze și aparate ortopedice se construiesc din metale ușoare (duraluminiu), din fibră, din celuloid sau din așchii foarte subțiri de lemn, lipite între ele cu clei special. În ultimul timp s-au introdus proteze din diverse materiale plastice și din plexiglas, care sînt ușoare, li se poate da cu ușurință forma dorită, sînt igienice fiindcă se pot spăla zilnic, au un aspect mai frumos.

Norme generale pentru construcţia protezelor şi aparatelor ortopedice. Axe mecanice. Axele mecanice ale protezelor corespund numai aproximativ axelor biomecanice, tehnica realizînd greu articulaţii cu mişcări identice articulaţiilor omului. Construcţia protezelor şi a aparatelor, mai ales pentru membrele inferioare, este în primul rînd legată de cunoaşterea, atît a axelor biomecanice, cît şi a celor mecanice care le vor înlocui.

V. A. Nrajnikov afirmă: „o proteză trebuie să îndeplinească funcţia membrului, deci toate condiţiile unui mijloc de susţinere şi de locomoţie bazat pe indicaţiile care decurg din legi mecanice".

Membrul inferior normal sau cel artificial prezintă axe, atît verticale, cît şi transversale. Linia verticală a gravitaţiei, văzută în plan frontal în staţiune bipedă, neforţată, trece prin capul femoral, prin centrul genunchiului şi cade la unirea treimii interne cu treimea medie a articulaţiei gleznei, iar văzută în plan sagital, trece prin capul femoral, condilii femorali şi corpul astragalului. Pentru stabilirea acestei axe, Zur Verth trage o linie bitrohanteriană şi axa va fi perpendiculară pe aceasta la mijlocul arcadei crurale. Axa verticală mecanică a protezei porneşte din mijlocul manşonului de coapsă, trece prin mijlocul genunchiului şi ajunge în partea internă a piciorului. Axa cade de partea internă a piciorului, din cauză că genunchiul protezei trebuie să prezinte un uşor valg, favorabil staticii şi mersului (fig. 207).

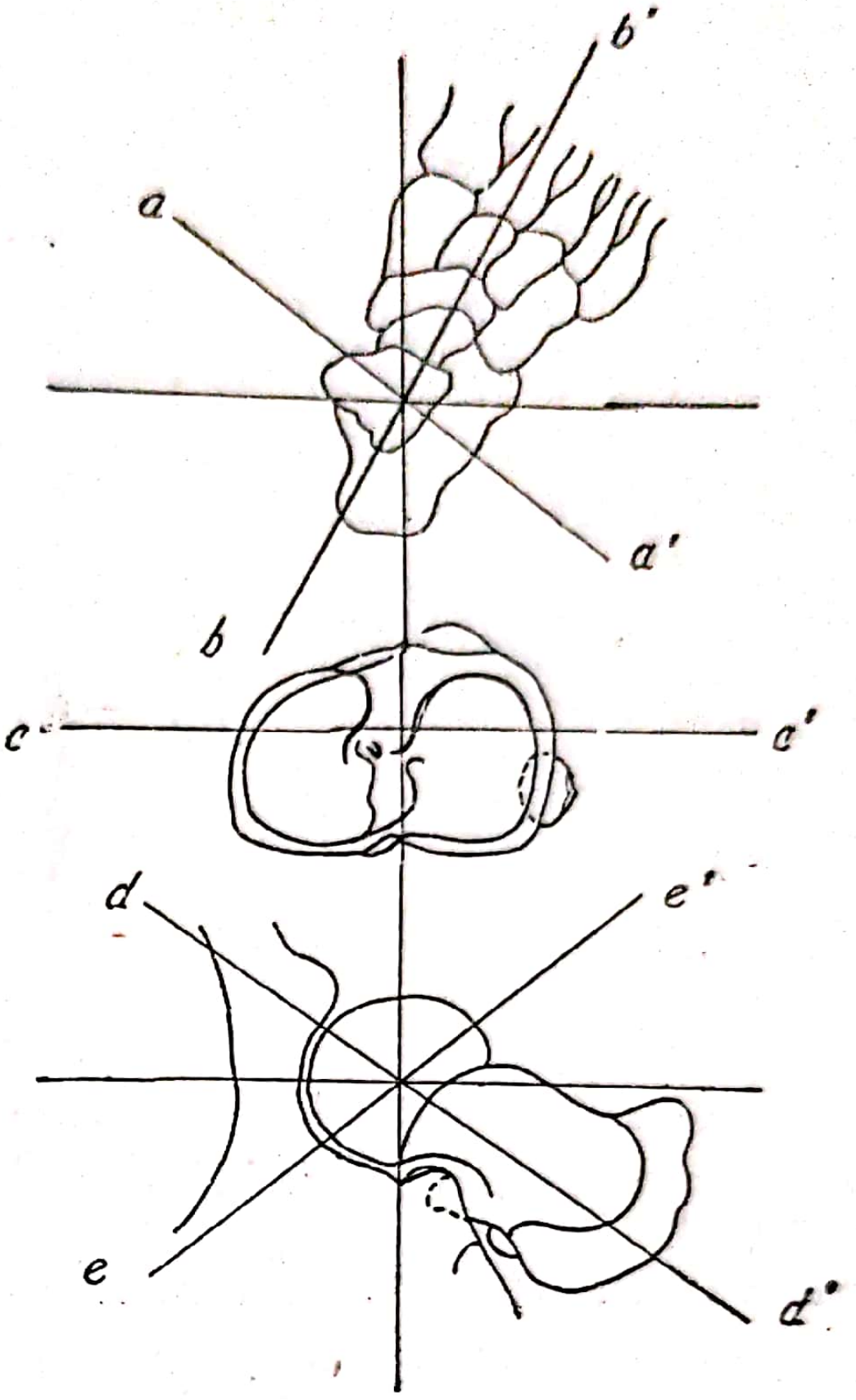

Axa genunchiului este în plan frontal (c—c'), iar axele şoldului (d—d') şi ale gleznei (a—a') rotate extern; b—b' axul piciorului; e — e' axul central al acetabulului (după A. Steindler şi C.C.Thomas).

Fig. 208. — Relaţia dintre axele gleznei şi şoldului, faţă de axa genunchiului.

Axele transversale sînt şi ele deosebite. La membrul inferior normal, axele transversale ale şoldului, genunchiului şi gleznei sînt în anumite relaţii unele faţă de altele (fig. 208 şi 209).

La şold, axa transversală a protezei sau aparatului nu se poate suprapune niciodată axei biomecanice. Văzută în plan frontal, axa mecanică este plasată extern, la 12—13 mm deasupra vîrfului marelui trohanter, iar văzută sagital, se plasează înaintea marelui trohanter.

Practic, articulaţia şoldului este realizată printr-o piesă în formă de *T*, care se numeşte *trohanterul protezei.* Această piesă, care poate fi metalică sau de piele, se continuă printr-o ramură orizontală cu chinga de susţinere care trece peste crestele iliace, iar prin ramura verticală, cu şarniera externă a protezei. Articulaţia trohanterului metalic la şarnieră se face printr-un dublu mecanism suprapus: unul circular pe piuliţă, dispus sagital, care permite protecţia înainte şi înapoi a protezei, şi unul în balama, dispus tot sagital, care permite abducţia şi adducţia protezei. Această articulaţie poate prezenta și diferite dispozitive de blocare. Alt mecanism simplu de blocare și deblocare constă într-un inel sau două care alunecă pe trohanter și șarnieră și le cuplează sau decuplează (fig. 210).

Pentru ca greutatea corpului să se poată transmite axei verticale a protezei sau a aparatului, este nevoie uneori ca aceasta să ofere o bază specială de sprijin la nivelul marginii superioare a manșonului de coapsă. Această margine superioară pe care se sprijină ischionul, ca pe o jumătate de șa de bicicletă, poartă numele de trihter. Ea trebuie să fie ușor triunghiulară, nu rotundă, pentru a putea cuprinde bine cele trei elemente anatomice periferice ale rădăcinii coapsei: marele trohanter, tuberozitatea ischiatică și coarda adductorilor (fig. 211).

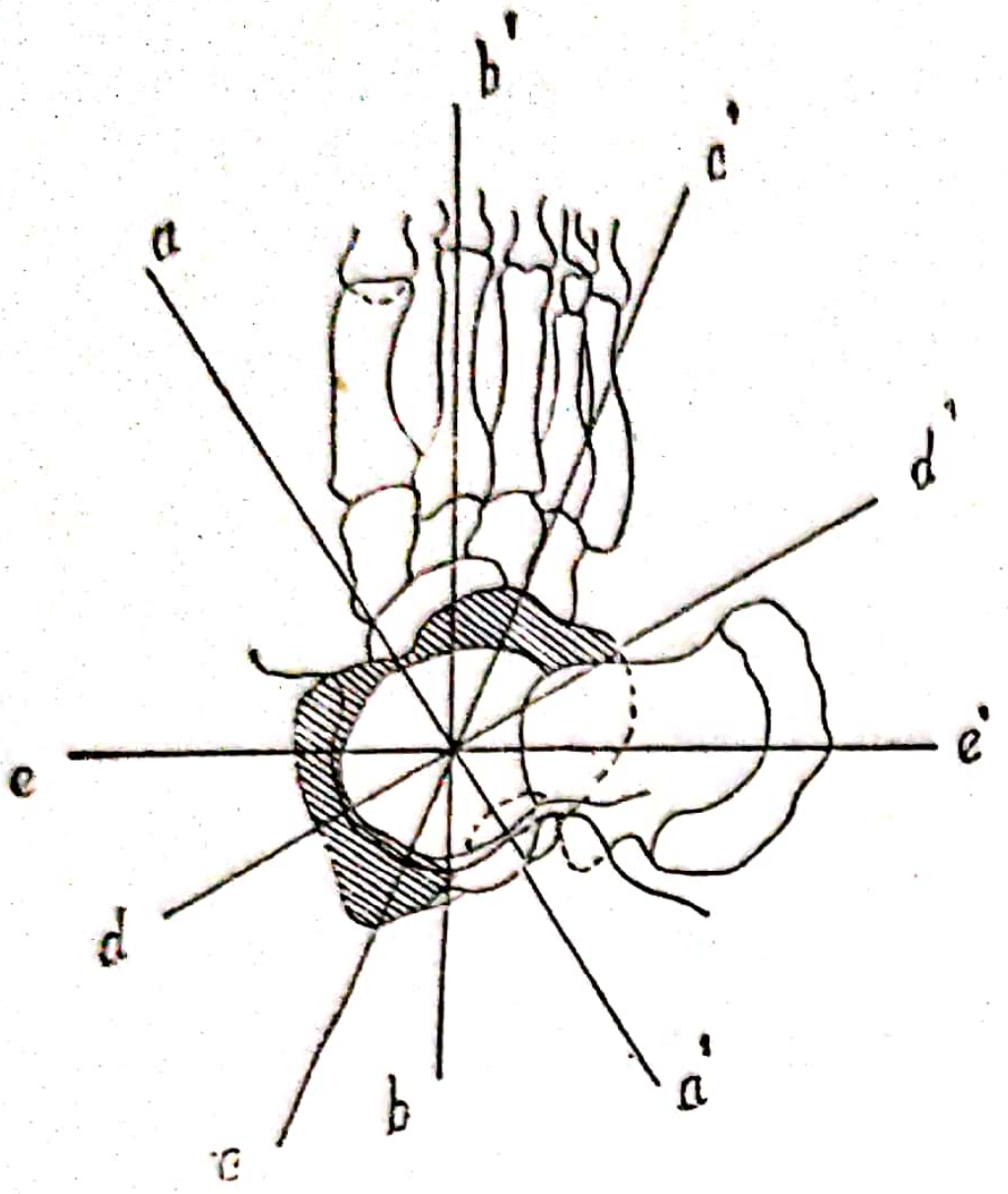

Axele gleznei și șoldului se suprapun (e—e′) și sînt rotate în afară față de axa genunchiului (d — d′). Axa centrală a acetabulului (c — c′) este rotată intern față de axa genunchiului; a — a′ indică planul sagital; b — b′ este axul longitudinal al piciorului (după A. Thomas).

Fig. 209. — Axele gleznei, șoldului și genunchiului suprapuse.

La genunchi, diferența dintre axa transversală biomecanică și aceea mecanică a protezei sau a aparatului constituie o serioasă preocupare pentru constructorii ortopediști.

Pe tibia fixată, femurul rulează dinapoi înainte în timpul mișcării de flexie, astfel că cele două suprafețe nu se mai sprijină una pe alta în același loc. Dacă se flectează genunchiul, distanța parcursă de punctul tibial este mai scurtă decît aceea parcursă de punctul femoral luat ca reper, care se învîrtește, dar și alunecă. Centrul mișcării de rotație nu este prin urmare fix; din cauza curburii condililor, descrie o elipsă. Axul transversal al articulației nu rămîne fix, ci se va deplasa în cursul mișcării dindărăt înainte și invers, și nici măcar nu rămîne orizontal, ci se va înclina din cauza diferenței de înălțime dintre cei doi condili femorali, ceea ce face ca în timpul mișcărilor de flexie-extensie să aibă loc și o ușoară mișcare de abducție-adducție.

În plus, articulația omului se poate opri sau continuă mișcarea din orice poziție s-ar afla extremitatea inferioară a femurului față de cea superioară a tibiei.

Cînd o proteză înlocuește un genunchi lipsă ca în amputațiile de coapsă, se ridică probleme greu de rezolvat pentru construcția genunchiului mecanic. Trebuie de la început să recunoaștem că nu s-a găsit încă un sistem ireproșabil de șarniere, care să blocheze și să deblocheze articulația în orice punct cuprins între 180 și 70°

Genunchiul mecanic este piesa care face unirea dintre manșonul de coapsă cu cel de gambă, prin barele metalice laterale ale acestora (fig. 212). Articulațiile barelor trebuie plasate la nivelul condililor femorali ai membrului sănătos, și față de mulajul pozitiv al genunchiului la unirea treimii posterioare cu cele două treimi anterioare, la aproximativ 1,25—1,85 cm deasupra interliniei articulare.

Deplasarea posterioară a axei transversale asigură o mai bună stabilitate a genunchiului în statică, așa cum se întîmplă la un genunchi balant care intră în recurvat, dar în mers are dezavantajul că dă oarecum un mers ataxic și presupune un efort suplimentar în mișcarea protezei. Pentru a se evita acest lucru și ca mișcarea protezei să fie cît mai apropiată de cea normală, s-au propus articulații duble, care nu au adus o îmbunătățire reală și au complicat mult executarea tehnică (fig. 213).

O altă problemă de construcție o constituie mecanismul de propulsare a protezei, deci a mișcării de flexie și extensie voluntare din genunchi.

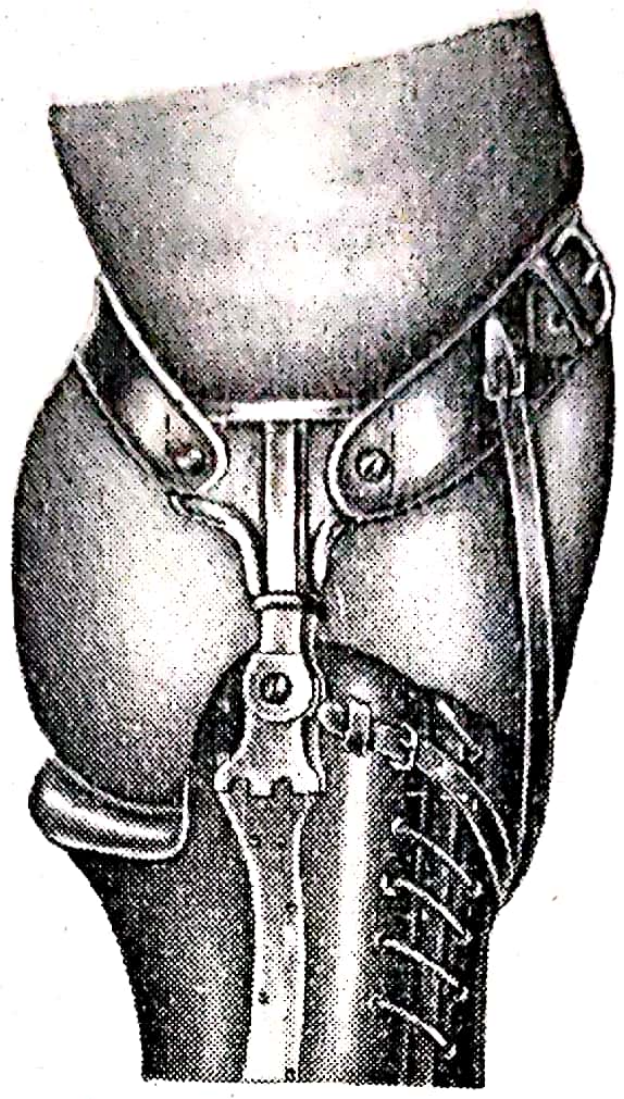

Fig. 210. — Articulație mecanică de șold cu dublu mecanism suprapus și blocabilă cu inele cursoare.

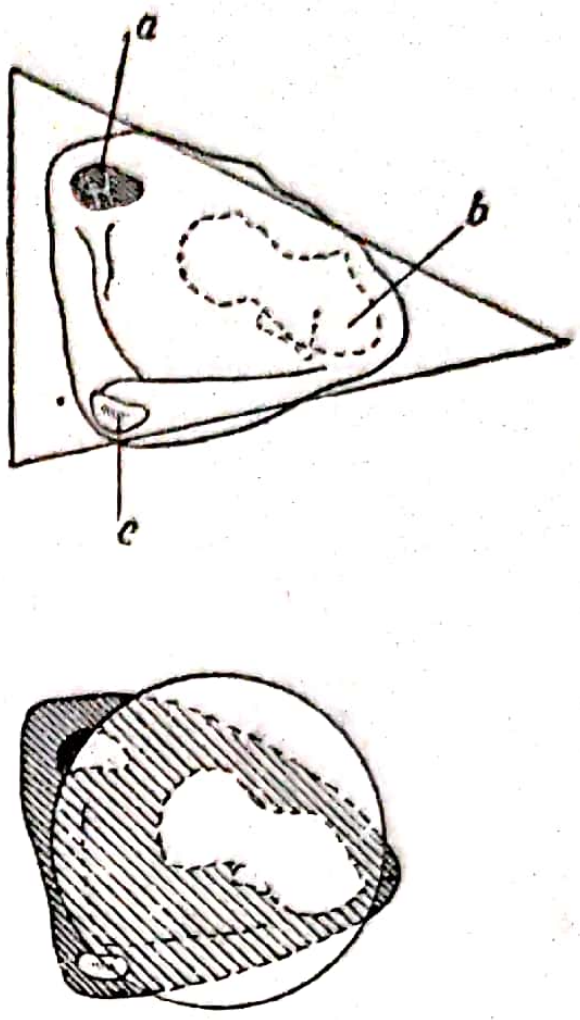

Fig. 211. — Marginea superioară a protezei trebuie să fie mai mult triunghiulară decît rotundă, pentru a putea cuprinde cele trei elemente anatomice adductori *(a)* marele trohanter *(b)* și tuberozitatea ischiatică *(c)*.

Cea mai simplă soluție a dat-o chinga elastică plasată anterior și fixată sus la partea superioară a manșonului de coapsă, iar jos la partea inferioară a manșonului de gambă (fig. 214). Flexia se face prin apăsare, iar extensia automate, prin chinga elastică, dar aceasta acționează brusc și nu permite o mișcare gradată de extensie. Mecanismul de extensie al gambei poate fi alcătuit și dintr-un resort care se prelungește la ambele capete cu cîrlige de sîrmă, ce se fixează sus la partea antero-inferioară a manșonului de coapsă și jos la partea postero-inferioară a manșonului de gambă (fig. 215). În cursul flexiei, arcul se întinde și, în momentul în care corpul nu se mai sprijină pe proteză, revine la forma inițială. Un mecanism asemănător poate fi montat și la partea posterioară a genunchiului (fig. 216), fiind alcătuit dintr-un tub cu resort care oscilează, cu extremitatea lui inferioară într-un spațiu săpat în manșeta de gambă și cu extremitatea superioară, sferică, într-un spațiu din manșeta de coapsă. Flexia produce comprimarea resortului, iar scăparea de sub presiune a protezei duce la extensia genunchiului. Se mai poate monta un mecanism constînd dintr-un arc spiral chiar în jurul axei; acesta se fixează cu o extremitate în sus pe manșonul de coapsă, și cu una în jos pe manșonul de gambă (fig. 217).

Ca și chinga elastică, și aceste mecanisme prin resorturi fac o extensie destul de bruscă, și de aceea s-au încercat și alte mecanisme, la care presiunea arcului să rămînă aceeași, indiferent de gradul de flexie. Mecanismul executat de Aldea are un suport care se fixează în interiorul și la partea posterioară a genunchiului (fig. 218). Pe suport se fixează segmentul de presiune dintre arc și pîrghia fixată pe axa genunchiului. În suport se mai găsește montat un ax care face legătura între arc și segment. Prin flexia gambei, pîrghia fixată pe axa genunchiului își schimbă poziția și caută să revină în poziția inițială de extensie, imediat ce proteza nu mai suportă sarcina, adică în momentul cînd piciorul a părăsit solul.

Mişcarea de extensie a genunchiului artificial a găsit deci soluţionări mai mult sau mai puţin satisfăcătoare; mişcarea de flexie a rămas însă nerezolvată, şi ea continuă să se facă tot prin presiunea exercitată de bolnav în cursul sprijinului pe membrul protezat. De asemenea, blocarea şi deblocarea automată a genunchiului artificial continuă să fie o problemă de rezolvat.

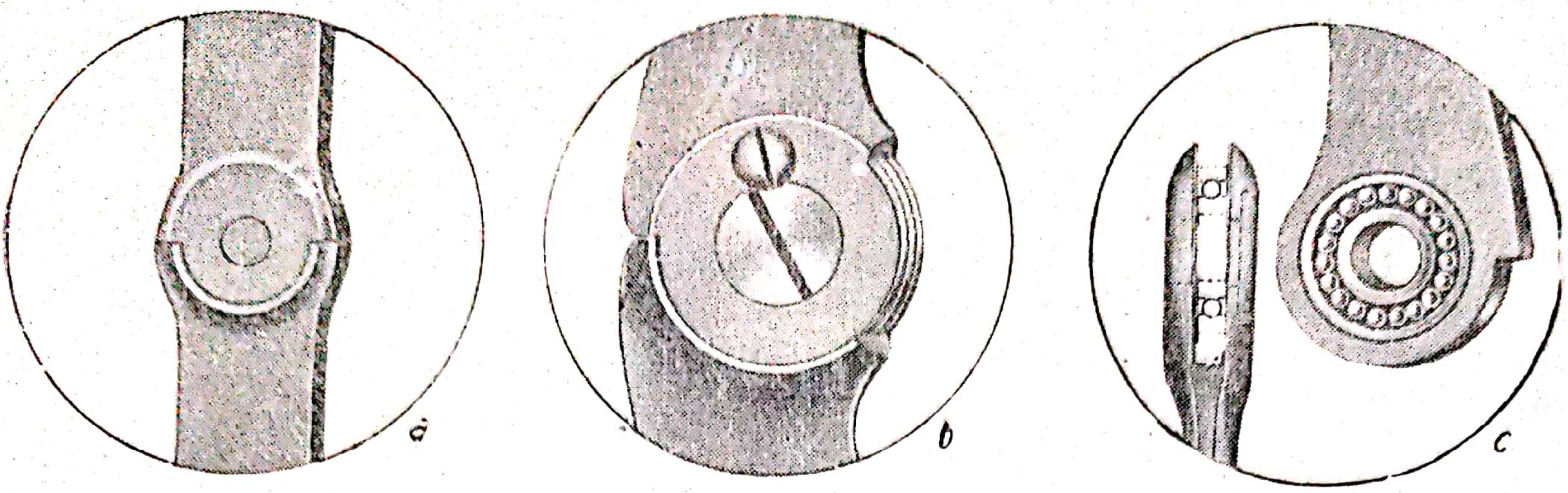

a — fixă; b — cu mişcare limitată; c — cu rulmenţi

Fi. 212. — Diferite tipuri de şarniere de genunchi:

Gosatd, de la Institutul de protezare din Polonia, a produs un mecanism pe principiul unei pompe cu ulei, iar Fritz Streid, două chingi încrucişate. La noi, un asemenea mecanism a fost conceput de Al. Aldea de la întreprinderea „Pirogov". În general, aceste mecanisme reuşesc să blocheze articulaţia în momentul în care proteza se sprijină pe sol. La urcarea treptelor ele permit chiar o extensie continuă, necesară urcării; blocajul flexiei în cursul mişcării de extensie este posibil, dar blocarea gradată a flexiei în diverse situaţii şi în cursul sprijinului pe proteză nu este posibilă, deci coborîtul treptelor nu se poate face automat, ci cu sprijin. Dificultatea constă în găsirea unui mecanism care să poată bloca genunchiul şi în timpul excursiei de extensie şi al celei de flexie.

În cazul în care genunchiul mecanic al unui aparat ortopedic susţine un genunchi balant sau diform, problemele de construcţie sînt cu totul altele, deoarece axa transversală a genunchiului mecanic trebuie să se aşeze în aşa fel încît să coincidă cu axa genunchiului bolnavului. Acest deziderat nu a putut fi realizat încă.

O primă rezolvare constă în plasarea axei mecanice a genunchiului artificial înapoia axei biomecanice a genunchiului bolnavului (fig. 219).

Pentru respectarea mişcării fiziologice, articulaţia unică s-a dovedit însă insuficientă şi de aceea s-au propus sisteme de articulaţii (articulaţii policentrice). Astfel, ing. Georgescu a propus şi pus în aplicare, la Institutul de protezare din Bucureşti, dubla articulaţie de genunchi, care permite o oarecare corespondenţă între mişcarea protezei şi mişcarea genunchiului.

Articulaţia gleznei are la omul normal axa transversală puţin înclinată extern faţă de sol, situată la aproximativ 5—5,5 cm deasupra acestuia. Faţă de axa transversală a genunchiului, ea este puţin rotată în afară, ceea ce asigură o mare stabilitate a corpului.

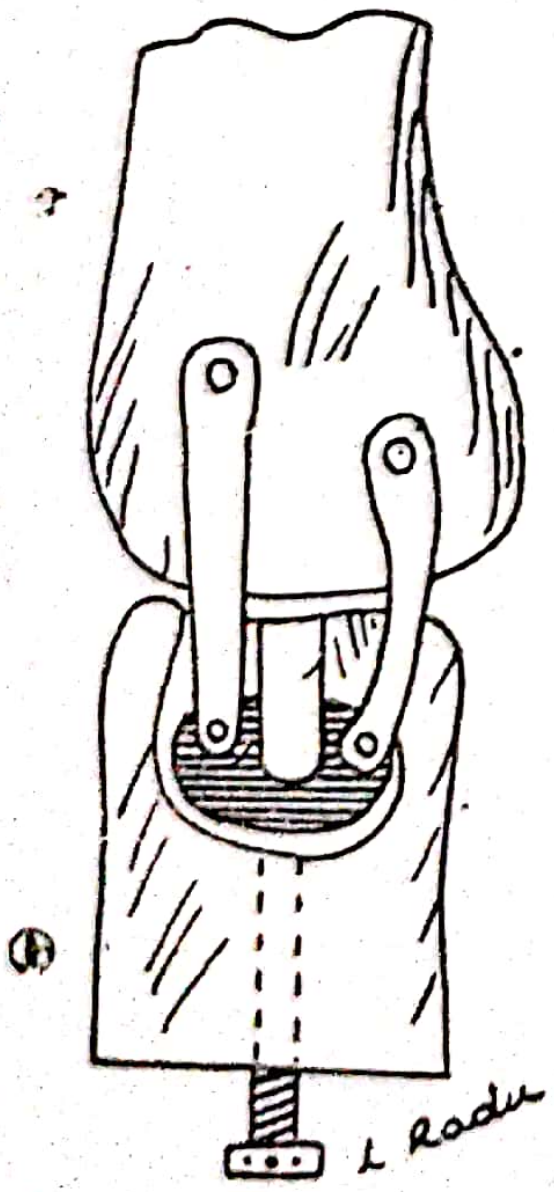

Fig. 213. — Articulaţie de genunchi dublă, care se apropie de mişcarea anatomică.

Aceste condiţii trebuie respectate şi în construcţia piciorului artificial (fig. 220). Sînt mai greu de redat mişcările de abducţie şi adducţie şi cele de pronaţie şi supinaţie. Piciorul artificial obişnuit permite numai mişcări de flexie-extensie, el putînd fi comparat cu un picior care a suferit o dublă artrodeză, medio- şi subastragaliană. Încercările făcute pentru obţinerea şi a mişcărilor de abducţie şi adducţie şi pronaţie-supinaţie, atît de necesare pe terenuri accidentate, s-au dovedit infructuoase. Aceste mişcări s-au putut obţine cu ajutorul articulaţiilor cu bilă sau de tip cardanic, dezavantajoase însă din punctul de vedere al staticii şi al rapidităţii de uzură.


Fig. 214.— Proteză cu chingă elastică anterioară.

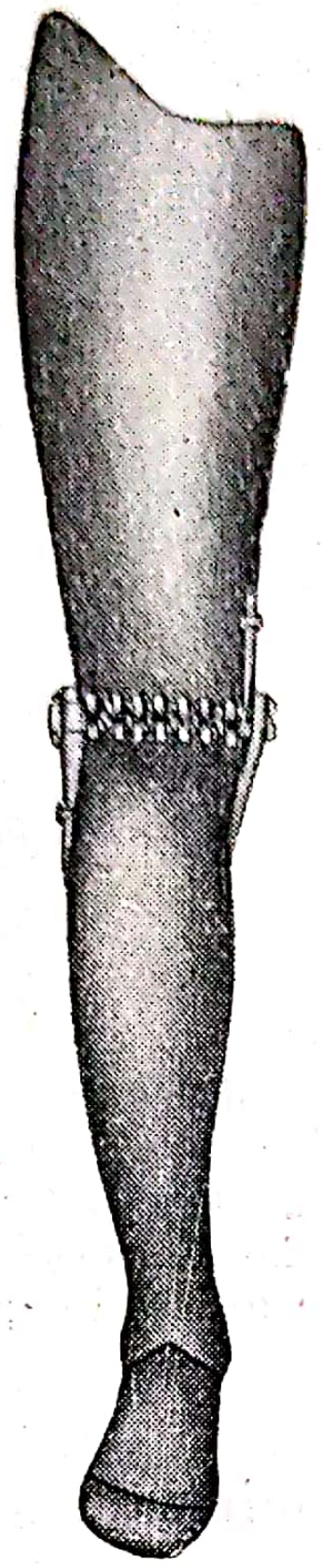
Fig. 215.— Proteză cu resort anterior.

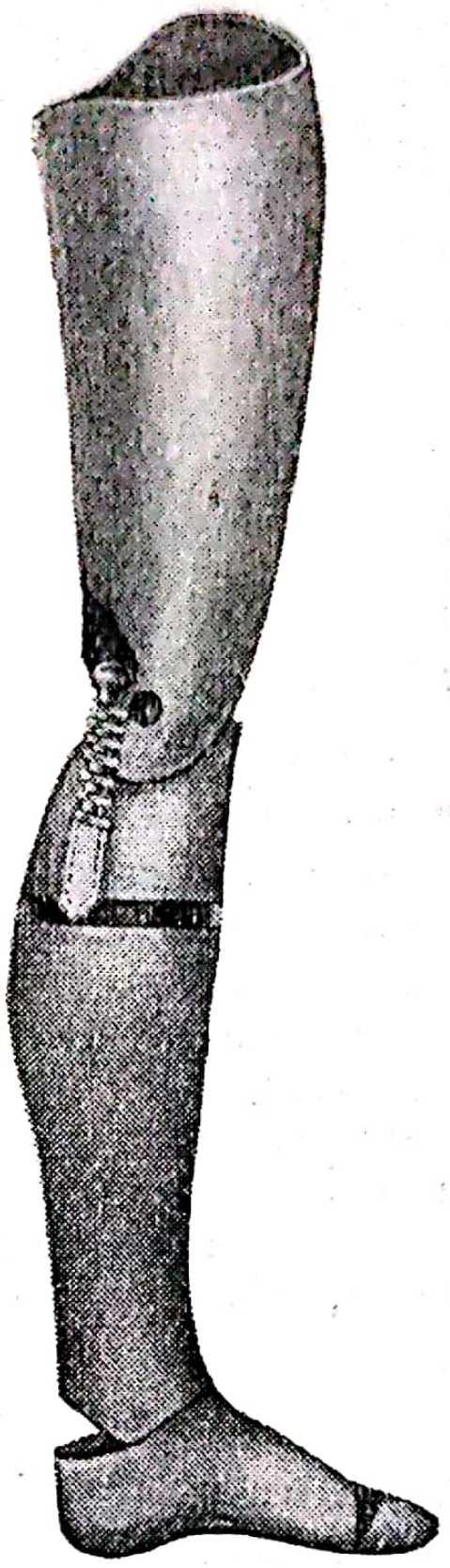
Fig. 216.— Proteză cu resort posterior.

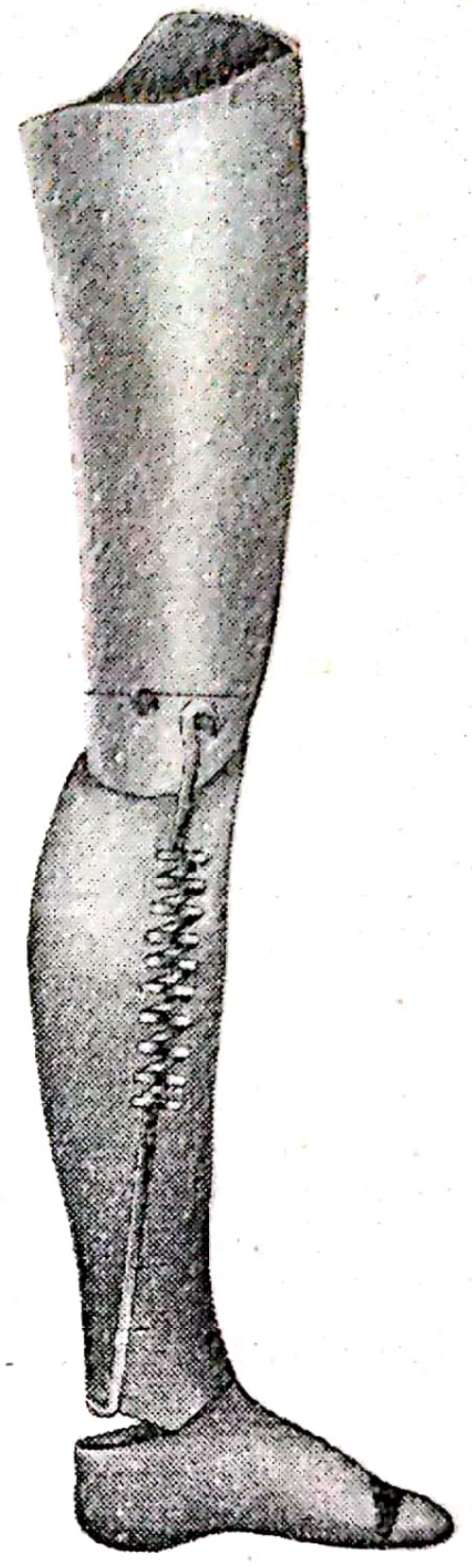
Fig. 217. — Proteză cu arc spiral interior.

În construcţia unui picior artificial se ţine seama de direcţia axului longitudinal, care poate face un unghi de 0—12°, deschis extern faţă de planul medio-sagital (Laneev) şi de direcţia axului transversal tibio-tarsian, care trebuie să facă un unghi de 0—5° deschis extern faţă de axa şarnierelor genunchiului şi trebuie să se găsească într-un anumit punct faţă de lungimea piciorului. Lungimea totală a piciorului artificial se poate împărţi, după Institutul de proteze din Leningrad, în trei porţiuni egale, limitele fiind stabilite de axa articulaţiei tibio-tarsiene şi de axa metatarso-falangiană artificială. Picioarele artificiale confecţionate de întreprinderea „Pirogov“ se construiesc după formula $0{,}25\,L + 0{,}40\,L + 0{,}35\,L$ (L este egal cu lungimea plantei).

Piciorul artificial se fixează la gambă în uşor ecvinism de aproximativ 105°, mai ales la protezele pentru coapsă, unde ecvinismul ajută recurvatului genunchiului şi deci stabilităţii. La protezele pentru gambă, acest ecvinism nu este indispensabil, şi el rămîne recomandat numai la femei, care poartă toc mai înalt.

Piciorul artificial este fixat de manşonul de gambă prin şarniere, posterior de care se introduc dopuri de cauciuc sau arcuri spirale, care vor permite flexia şi extensia gleznei artificiale.

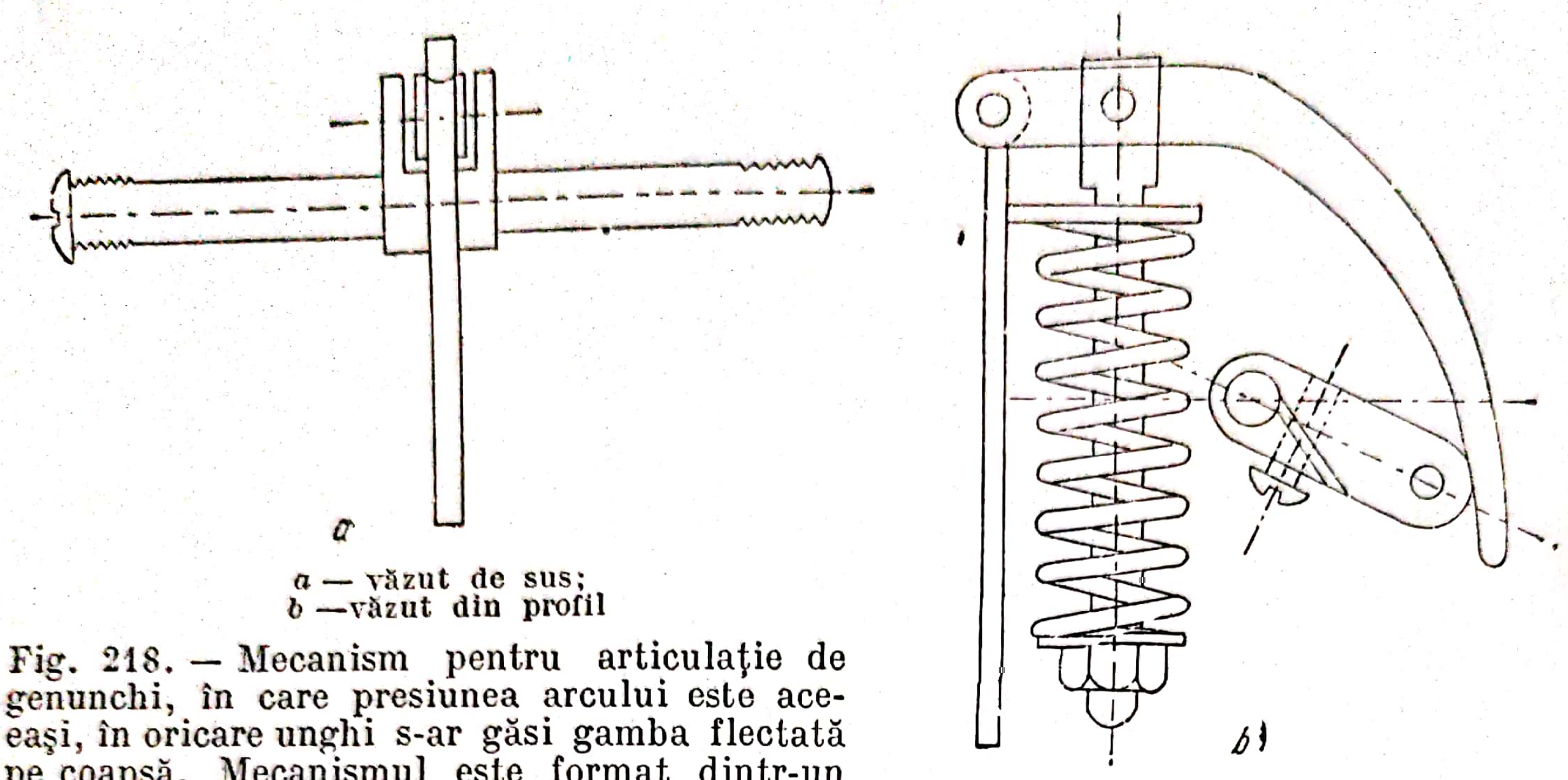

a — văzut de sus;
b — văzut din profil

Fig. 218. — Mecanism pentru articulaţie de genunchi, în care presiunea arcului este aceeaşi, în oricare unghi s-ar găsi gamba flectată pe coapsă. Mecanismul este format dintr-un suport care se fixează în interiorul şi în partea posterioară a genunchiului. Pe suport se fixează segmentul de presiune dintre arc şi levierul fixat pe axa genunchiului. În suport se mai găseşte montat un ax care face legătura dintre arc şi segment. Prin flexia gambei, levierul fixat pe axa genunchiului îşi schimbă poziţia şi caută să revină în poziţia de extensie, imediat ce proteza nu mai suportă greutatea corpului (după Alex. Aldea).

Un mare progres s-a realizat prin introducerea piciorului artificial de pîslă, care, fiind confecţionat ca un bloc, se adaptează direct la manşonul de gambă şi este suficient de elastic şi de rezistent pentru a permite şi mişcările necesare mersului şi să reziste şi presiunilor.

Partea inferioară a aparatelor ortopedice se termină cu o opincuţă metalică sau cu aşa-numitul „unterteil", o scăriţă metalică; opincuţa şi scăriţa se montează prin şarniere la manşonul de gambă, astfel ca mişcarea de flexie şi cea de extensie a gleznei să fie limitabile sau blocabile după nevoie, fără a se produce însă valgul sau varul şi pronaţia sau supinaţia. Opincuţa se încalţă pentru a corecta eventualele scurtări. „Unterteil-ul" se montează la tocul încălţămintei cu ramura lui inferioară orizontală, ramurile laterale, verticale, rămînînd în afara ghetei.

Ghetele ortopedice. Ghetele ortopedice se confecţionează pentru ca să dea unui picior deformat susţinerea normală, în axa lui anatomică. O gheată ortopedică bună trebuie lucrată numai după calapoade făcute după modelele pozitive de gips.

Calapoadele de lemn se completează cu stratul de plută pentru ca să se obţină, atît o talpă normal aşezată, cît şi alungirea socotită necesară pentru ca întreg membrul inferior să aibă aceeaşi lungime şi aceeaşi atitudine ca şi cel opus.

Cînd piciorul este, de pildă, în ecvinism, grosimea plutei va fi mai mare la călcîi; dacă se urmăreşte corectarea scurtării membrului inferior, piciorul fiind normal, straturile de plută ce se adaugă au aceeaşi grosime pe toată lungimea piciorului (fig. 221 şi 222).

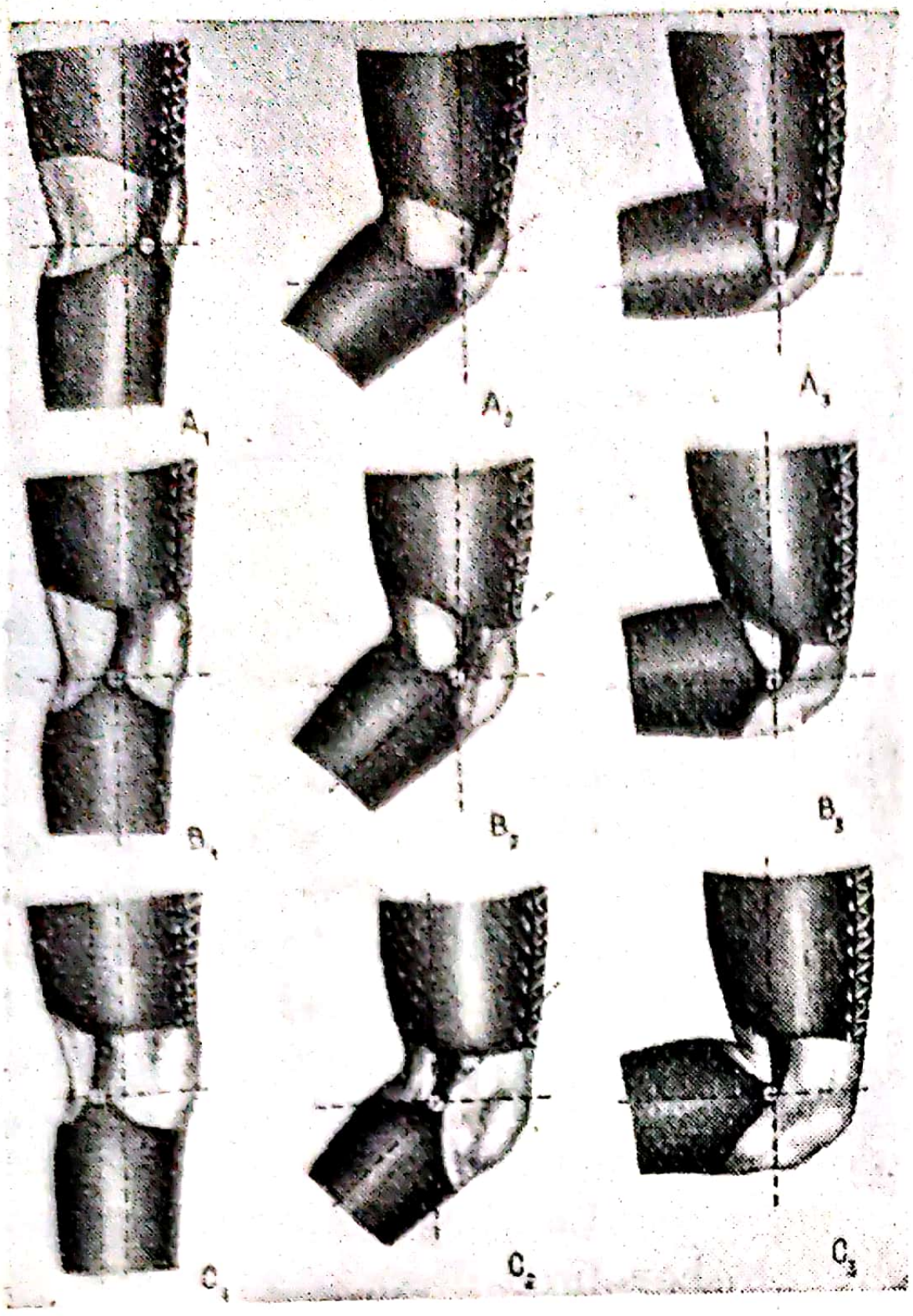

Fig. 219. — Importanța plasării articulației artificiale a genunchiului înapoia centrului articulației.

A_1 — articulația protezei așezată anterior axei genunchiului. Flexia la unghi drept este imposibilă (A_2). B_1 —articulația protezei se suprapune axei genunchiului. Flexia la unghi drept este posibilă numai cu apăsarea regiunii poplitee (B_3). C_1 — articulația protezei așezată posterior axei genunchiului. Flexia la unghi drept este posibilă fără apăsarea regiunii poplitee (C_3) (după A. Thomas).

Cînd scurtarea și diformitatea piciorului sînt mai modeste, un bun cizmar ortopedist poate confecționa astfel ghetele încît să aibă mai mult sau mai puțin aceeași formă exterioară. Cînd talpa care trebuie adăugată unei ghete este foarte groasă, ea se poate scobi astfel încît să se obțină forma zisă de „fier de călcat". Procedînd astfel, greutatea ghetei se micșorează apreciabil.

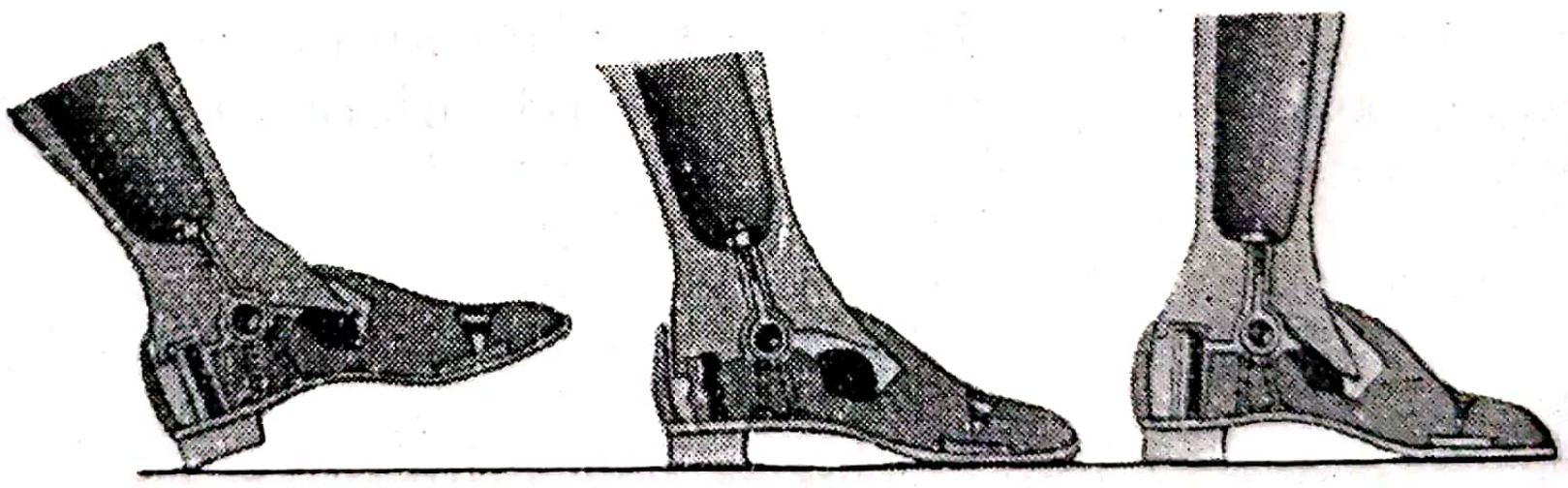

Fig. 220. —Picior artificial tip Hanger.



Fig. 221.—Corectarea unei scurtări prin gheată ortopedică (după Ducroquet).

Pentru a obține corectarea unei atitudini a piciorului în valgus sau în varus e suficient, în anumite cazuri, să înălțăm jumătatea externă sau jumătatea internă a tocului și a tălpii. În astfel de împrejurări, pentru ca bolnavul să aibă siguranță sau stabilitate în sprijinul pe sol, se vor indica, după caz, lărgirea tocului și deplasarea lui laterală într-un sens sau altul.

Cînd se va confecționa o gheată ortopedică, trebuie avută în vedere înlăturarea de la presiune a diverselor proeminențe osoase anormale, degete deformate etc. De aceea, în interiorul ghetei se mai fac și unele scobituri de degajare. Numai procedînd asfel, bolnavii au posibilitatea să se folosească de ghetele lor ortopedice.

La gheată se pot adăuga bare metalice, resorturi, articulații cu sau fără blocaj parțial, care îngăduie mișcările de flexie, extensie sau lateralitate numai într-un anumit grad.

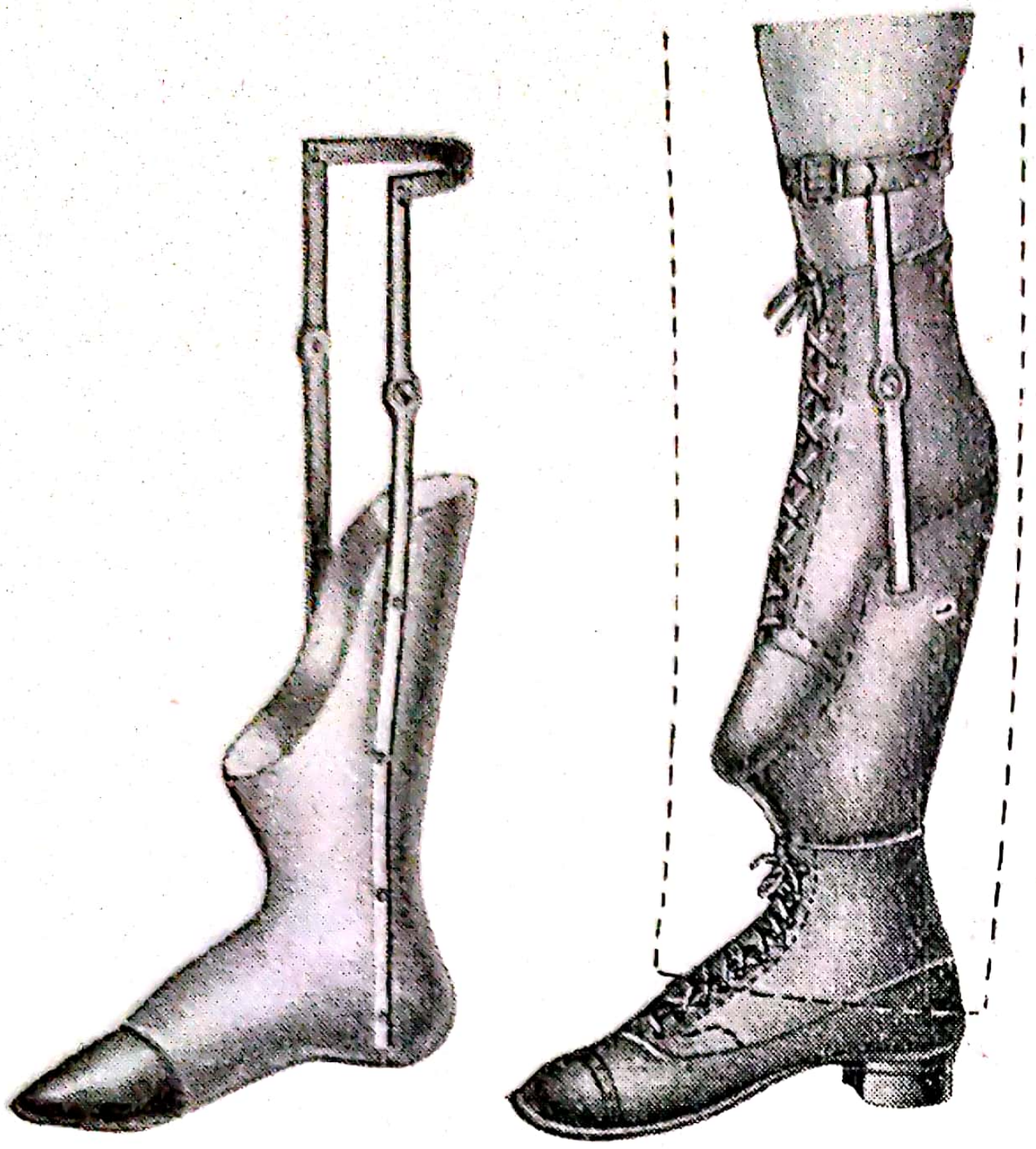

Fig. 222. — Corectarea unei scurtări mari, printr-un picior simulat independent de încălțăminte.

MIJLOACE CHIRURGICALE

Dintre principiile generale, vom aminti unele *reguli de conduită*, care în starea actuală a chirurgiei osteo-articulare sînt considerate ca fiind de neînlăturat.

PREGĂTIRI PREOPERATORII

Prepararea bolnavului se face minuțios și după regulile impuse oricărei operații chirurgicale. În multe cazuri trebuie luate măsuri deosebite, care trebuie aplicate cu perseverență și conștiinciozitate. O atenție deosebită trebuie dată cazurilor care prezintă vechi focare infecțioase, ce trebuie tratate și asanate înainte de a se trece la intervenția chirurgicală necesară bolnavului.

Dacă infecția are un caracter mai grav, se administrează vaccinuri, sulfamide sau antibiotice, și se va imobiliza regiunea într-un aparat gipsat.

Stările eczematiforme ale pielii trebuie tratate pînă la completa lor vindecare. Cînd există cicatrice fibroase, întinse între tegumente și țesutul scleros care învelește, de pildă, extremitățile osoase ale unei pseudartroze trebuie excizat larg, făcînd apoi plastia cutanată, dacă tegumentele sînt insuficiente.

Împotriva tendinței de refacere a țesutului fibros se vor face ședințe de röntgenterapie sau de ionizare și electroliză, la momentul oportun și infiltrații cu novocaină (Vișnevski, Leriche etc.).

Operațiile plastice pe tegumente și mușchi vor fi totdeauna precedate de o serie de ședințe de masaj și fizioterapie, care vor da o mai bună elasticitate pielii și vor tonifica musculatura.

Înainte de a începe un tratament chirurgical care caută să suprime o diformitate osoasă sau una osteo-articulară, trebuie constatată o vindecare durabilă a eventualelor procese inflamatorii, deoarece virulența microbismului latent poate fi exacerbată prin actul chirurgical; de aceea, la astfel de bolnavi, data intervenției operatorii va fi stabilită de la caz la caz, după ce se vor putea aprecia prin examene clinice și de laborator starea locală și cea generală.

Afecțiunile ortopedice neimpunînd de cele mai multe ori un tratament chirurgical de urgență, se poate face în prealabil un tratament care să ducă la vindecarea stării generale și la creșterea rezistenței organismului.

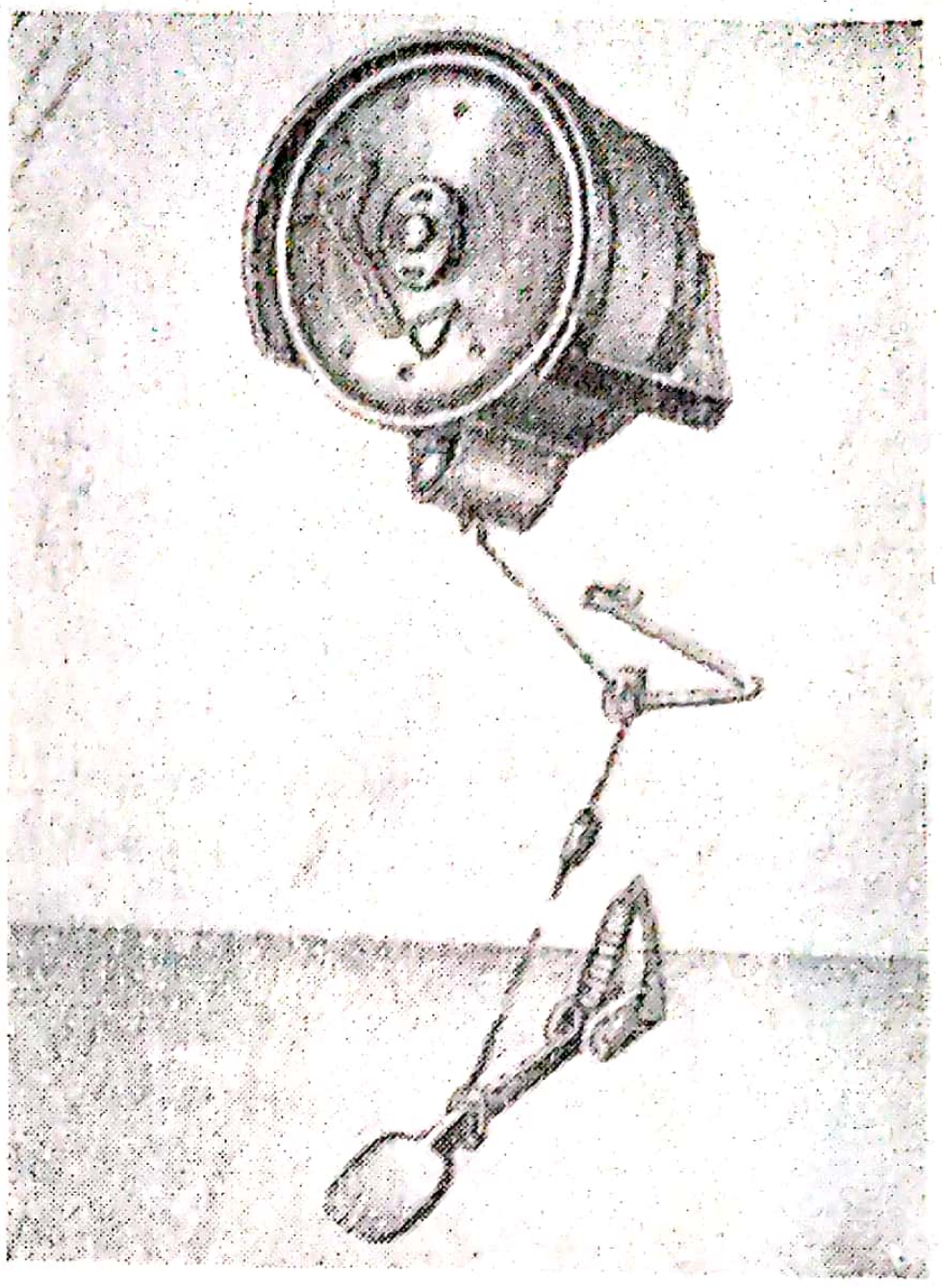

Fig. 223. — Aparat distribuitor de perii model Rădulescu.

Cînd intervenția operatorie se execută la picioare (picioare strîmbe, halux valgus, degete în ciocan etc.) și regiunea prezintă calozități și burse mai mult sau mai puțin infectate, ea trebuie pregătită cu atenție, făcîndu-se băi zilnice prelungite cu apă caldă, pansamente repetate cu o cantitate mică și diluată de alcool, prișnițe — dacă există inflamație — deschiderea burselor infectate și pansarea lor pînă la vindecarea totală.

Deoarece multe din intervențiile ortopedico-chirurgicale cer o imobilizare prelungită a bolnavului, se va examina cu atenție aparatul respirator; de asemenea se vor trata în prealabil eventualele infecții latente dentare (pioree, granuloame) și amigdaliene.

În vederea unei artroplastii, musculatura care va mișca neoartroza va trebui îngrijită prin masaje, exerciții susținute, pînă ce bolnavul își va recăpăta reflexele de contracție. Înainte de operație, regiunile asupra cărora se va interveni vor fi rase și curățate cu alcool și apoi pansate steril.

Asepsia. Una din condițiile importante pentru reușita operațiilor pe oase și articulații este, fără îndoială, obținerea asepsiei celei mai perfecte.

Pentru a întreprinde operații pe oase sau pe articulații se vor asigura instrumentarul potrivit și asepsia pentru tot timpul cît durează intervenția.

Chirurgul care operează pe oase și articulații, ca și ajutoarele sale, trebuie să-și întrețină mîinile foarte îngrijit, evitînd contactul cu obiectele septice. Înainte de spălarea mîinilor obișnuim să muiem degetele în tinctură de iod. Înainte de operație, chirurgul și ajutoarele trebuie să-și curețe perfect mîinile cu ajutorul periilor sau al lufelor, al săpunului și apei sterilizate. Recomandăm întrebuințarea aparatelor speciale, care se pot steriliza la autoclav, atît pentru perii care se distribuie automat, cît și pentru săpunul lichid (model Al. Rădulescu) (fig. 223.) Toate operațiile trebuie făcute cu mănuși de cauciuc sterilizate, protejate la rîndul lor de alte mănuși de ață; acestea din urmă vor fi schimbate în timpul intervenției.

Pentru sterilizarea mîinilor se mai folosește soluție neiritantă de merfen. Merfenul este un fenil boric în soluție de $2^{0}/_{00}$. Din această soluție, pentru mîini se face o diluție de 20 de ori mai slabă, iar pentru instrumente de 80 de ori mai slabă.

După spălare 15 minute cu apă și săpun steril, mîinile trebuie uscate cu comprese sterile. Se toarnă apoi pe mîini alcool sau soluție de merfen, după care se pun mănușile de cauciuc sterile, cu grija de a nu se atinge decît manșeta lor răsturnată. Cu mîinile astfel perfect sterile prin protecția mănușilor de cauciuc ne vom îmbrăca masca și halatul.

Cîmpul operator, preparat mult timp înainte de operație, prin înlăturarea posibilităților de infecție (calozitățile picioarelor, furuncule, eczeme ale tegumentelor etc.), trebuie îngrijit special cu 12 ore înainte de intervenție. În preziua operației, după baia generală, se rade regiunea și se degresează pielea pe o întindere mai mare decît necesită cîmpul operator cu eter-alcool, și se aplică un pansament ușor îmbibat în alcool slab.

Se face un pansament uscat steril.

Pe masa de operație ne servim, pentru aseptizarea cîmpului operator de metoda lui Grossich, adică se unge pielea bolnavului cu tinctură de iod preparată cu alcool sau cloroform (sol.de 5% cel mult). Soluția de tinctură de iod oficinală trebuie total înlăturată, fiindcă produce arsuri care predispun la o infecție a plăgii operatorii. Ne putem servi de asemenea de o soluție de mercurocrom, care e mai puțin iritantă, de pansterină sau de alcool rectificat. Materialul de pansament, bluzele, măștile, mănușile, săpunul, periile, lufele, apa de spălat și instrumentele trebuie să fie indiscutabil sterile, cu folosirea mijloacelor de control. În timpul operației, în afară de observarea celei mai ireproșabile asepsii, trebuie să izolăm complet plaga operatorie cu ajutorul diverselor „cîmpuri" sau comprese mari, tivite, sterile care se cos la marginea plăgii, dar preferabil la țesutul celular subcutanat. Un alt mijloc de izolare mai ales la membre, este acela care folosește un fel de ciorapi în ochiuri (tuburi) sterili, cu care se îmbracă membrele superioare sau cele inferioare unse cu o soluție slabă de tinctură de iod. Incizia o facem tăind tubul de bumbac steril o dată cu pielea, iar marginile lui se fixează la buzele plăgii cu cîteva fire sutură (Leveuf).

Catgutul și inul nu vor fi folosite direct, așa cum se trimit fiolate, ci vor fi resterilizate prin păstrarea timp de 12 zile într-o soluție astfel preparată: se dizolvă 20 g iodură de potasiu în 100 ml apă distilată și apoi se toarnă 10 g iod metalic. După ce s-a dizolvat iodul, se adaugă 900 ml alcool. După 12 zile, catgutul se pune în cristalizoare mari, sterilizate, cu alcool pur, și se poate întrebuința.

În ceea ce privește asepsia, exagerarea măsurilor necesare și a controlului în fiecare clipă este absolut recomandabilă.

În sala de operație vor fi prezente numai persoanele strict neceare pentru executarea intervenției. Este recomandabil ca cei ce doresc să asiste la operație să fie izolați printr-un perete de sticlă de locul unde se face intervenția. Înainte de intrarea în sala de operație se va șterge talpa încălțămintei pe preșuri îmbibate cu soluții antiseptice; se recomandă protejarea printr-o încălțăminte suplimentară (galoși speciali, cizme de pînză). Instalațiile moderne sînt prevăzute cu dispozitive speciale pentru ventilarea și sterilizarea aerului.

Anestezia. Întrebuințăm foarte curent anestezia locală cu novocaină 0,50—1,50 %, cu 30 picături de adrenalină ($1^{0}/_{00}$) la o sută de grame soluție (metoda prin infiltrație a lui Schleich).

Atragem în mod deosebit atenția să nu se adauge adrenalină în soluția de novocaină cînd se intervine asupra extremităților (degete, mîini, picioare), fiindcă au fost destul de dese cazurile de gangrenă a degetelor. Se recomandă ca pentru orice anestezie locală să se încerce în prealabil sensibilitatea bolnavului la soluţia anestezică. De cele mai multe ori este indicată o anestezie de bază, în genere cu dilaudid-scopolamină.

Pentru membrele superioare recurgem, exceptînd copiii, la anestezia regională. Pentru anestezia plexului brahial se pot întrebuinţa patru căi diferite: calea subclaviculară a lui Bazy, cea supraclaviculară a lui Kulenkampf, cea axilară a lui Hirschl şi calea paravertebrală a lui Anglada-Santoni.

Preferăm procedeul lui Kulenkampf, prin care, în caz de execuţie bună, se obţine o anestezie bună şi durabilă (fig. 224).

Tehnica este următoarea: bolnavul este culcat sau de preferinţă aşezat pe un scaun. Chirurgul stă în faţa bolnavului, care-şi ţine capul aplecat uşor în partea opusă. Se repereazǎ unghiul pe care-l face prima coastă cu clavicula (către treimea internă a claviculei). În acest loc se află, în afară, plexul brahial şi înăuntru artera subclavie, care încrucişează posterior clavicula la jumătatea ei. Cu indexul respectiv se reperează artera, care bate. Pulpa degetului stîng trebuie să acopere artera, pe care o apasă intern. La nivelul marginii unghiei înfigem sagital acul în direcţia primei coaste, pe o adîncime de 2—3 cm, acolo unde se palpează cordonul nervos, iar bolnavul percepe o durere caracteristică. Cînd acul e bine îndreptat, durerea invadează spre mînă, iar de la prima cantitate de soluţie injectată bolnavul va avea o senzaţie de căldură şi amorţeală a membrului superior. Se vor injecta încet 30—50 ml soluţie de novocaină 2%. Uneori e necesar să se mai schimbe cu multă grijă poziţia acului, întreptîndu-se vîrful în direcţia tuberculului lui Chassaignac sau în jos. Cînd această anestezie nu este satisfăcătoare, se poate adăuga o anestezie locală.

Cînd anestezia aceasta nu reuşeşte sau cînd bolnavul n-o acceptă, se recurge la narcoza cu eter. Aparate foarte perfecţionate stau la îndemînă pentru narcoza cu gaze unice sau multiple. În lipsă se poate folosi masca lui Ombrédanne sau chiar o mască banală, alcătuită din mai multe comprese de tifon puse una peste alta, peste care se toarnă eterul cu picătura. Cu această metodă, adormirea este uneori grea şi somnul agitat; de aceea, la adulţi preferăm să facem în prealabil o injecţie cu dilaudid-scopolamină sau o clismă cu cloral hidrat.

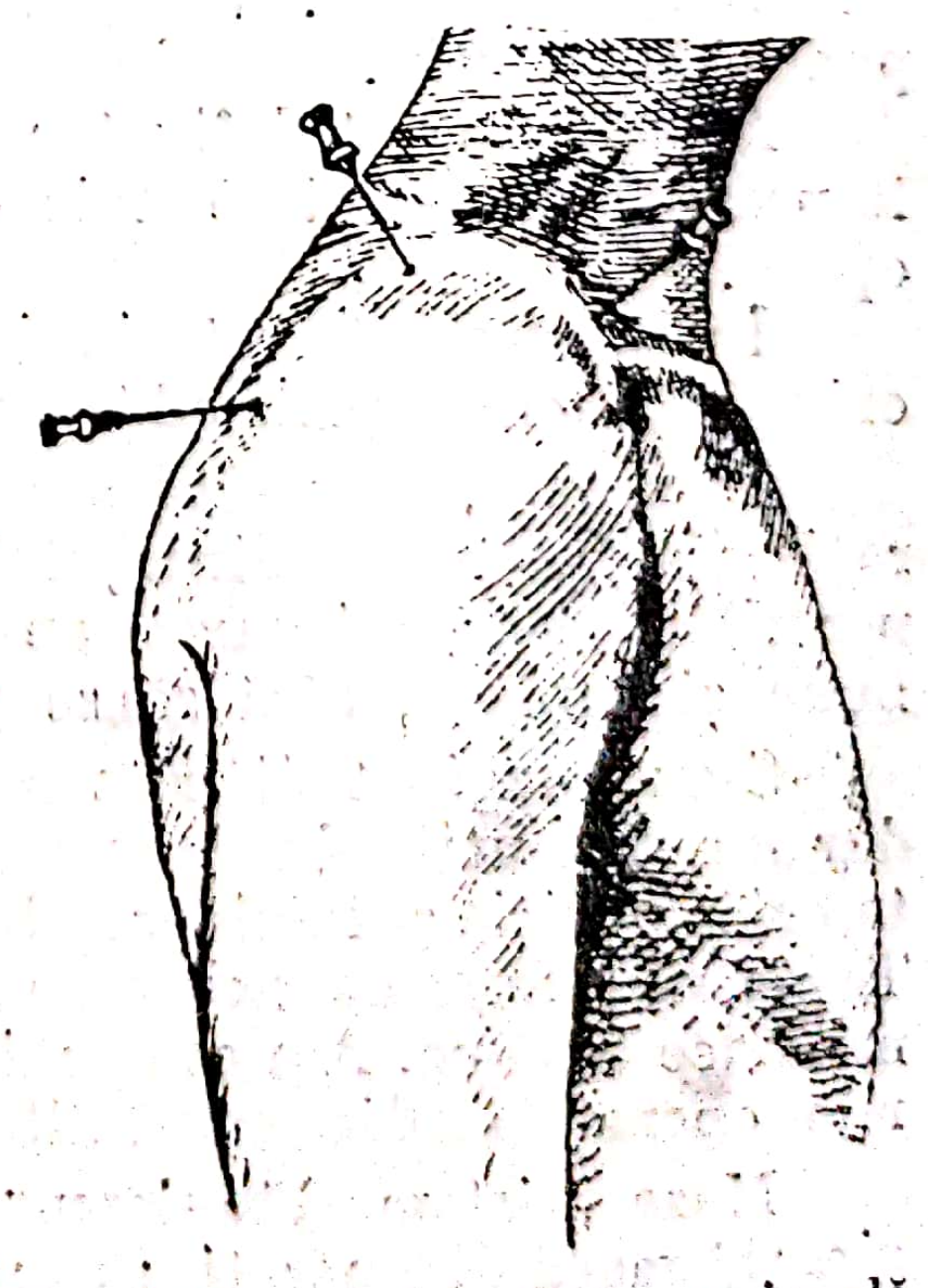
Fig. 224. — Anestezia regională (trunchiul brahial) supraclaviculară.

În ultimul timp preferăm anestezia cu aparatul de baronarcoză. Acesta are avantajul de a începe anestezia lent şi a o continua cu minimum de eter posibil, obţinîndu-se o anestezie profundă; există de asemenea posibilitatea de reanimare prin administrarea imediată a oxigenului sub presiune.

Un anestezic general bun, mai ales la persoanele mai în vîrstă, este eunarconul administrat intravenos. Cu o anestezie de bază se pot face operaţii de durată cu 5 — 10 — 20 ml eunarcon. Are avantajul că produce un somn foarte liniştit; perioada de apnee, care apare uneori, este mai scurtă și mai puțin îngrijorătoare; somnul se prelungește după operație un timp apreciabil, constituind un bun mijloc de a economisi energia bolnavului după ce o parte s-a consumat în timpul operator.

Pentru operațiile la membrele inferioare se folosește anestezia *rahidiană*. Mulți ani am întrebuințat aproape totdeauna pentru astfel de intervenții rahianestezia lombară dorsală inferioară cu soluție de novocaină 10%, de calitate bună și constantă, dozată precis și perfect sterilizată. Sterilizarea o putem facem chiar în dimineața operației, într-un mic flacon. Înainte de a o administra se poate face, după caz, o injecție cu dilaudid-scopolamină. Doza de novocaină pe care o introducem în canalul rahidian variază după vîrstă, constituție, sex și lungimea coloanei vertebrale, între 10 și 14 cg. Se agită și se amestecă soluția de mai multe ori în interiorul flaconului și în seringă, pentru a nu injecta o cantitate prea mare de anestezic, deoarece novocaina se recristalizează și se depune într-o oarecare măsură spre fund. Se introduce soluția intrarahidian, fără a se lăsa să curgă în prealabil lichid, cu un ac foarte subțire. Injecția se face foarte încet. Procedînd în felul acesta, am observat foarte rar cefalee la bolnavi.

Percaina, în soluția de $5^{0}/_{00}$, produce o anestezie puternică și prelungită. Are dezavantajul însă că anestezia este segmentară și că, deseori, membrele inferioare rămîn sensibile; nu se poate folosi decît la persoane tinere. În general se adaugă percainei și novocaină 2%.

Prof. Hortolomei folosește asociația percaină-novocaină-cafeină. Dozele sînt: percaină 5 miligrame, novocaină 8 — 10 centigrame. Se adaugă și o fiolă de cafeină (25 miligrame). Trei zile înainte de operație se dau seara cîte 10 — 15 cg luminal. În ziua operației se face, în anumite cazuri, o injecție cu morfină sau atropină.

În ultimul timp se folosește și procedeul sovietic de anestezie intraosoasă cu novocaină 1%, după aplicarea unui garou.

Imobilizarea regiunii operate. În unele cazuri trebuie preparate înainte de intervenție aparate, de obicei din gips, care vor imobiliza regiunea sau articulațiile în poziția dorită, imediat după operație, în vederea menținerii rezultatului. Voronov recomandă să se facă aceste aparate pe un pansament fictiv.

Alteori aparatul fixator se confecționează cu cîteva zile înainte, iar în preziua operației se taie o fereastră mare în gips, prin care se poate opera.

În cazul acesta este indicat ca aparatul gipsat să fie întărit în jurul orificiului creat prin adăugarea unor sîrme sau bare metalice etc.

În genere, asemenea aparate și corsete gipsate făcute înainte de operație sînt necesare chirurgului care nu are la îndemînă o masă ortopedică permițînd confecționarea aparatului imediat după operație, în condiții bune și comode, fără să se pericliteze rezultatul operator.

S-au imaginat diferite mese pentru executarea operațiilor ortopedice, dar nu sînt utile decît acelea care asigură așezarea și fixarea bolnavului în orice poziție și înclinarea lui după împrejurări, chiar în timpul operației. Toate mesele bune existente au soluționat această chestiune prin diverse mijloace tehnice. Am construit o masă care poate folosi în toate împrejurările operatorii din specialitatea noastră.

Masa „sistem Rădulescu“ se poate întrebuința în mod obișnuit ca o simplă masă de operație; narcotizatorului îi este destinat un scăunel, care în alte împrejurări, așezat în altă poziție, servește ca suport picioarelor bolnavului (în scolioze) (fig. 225).

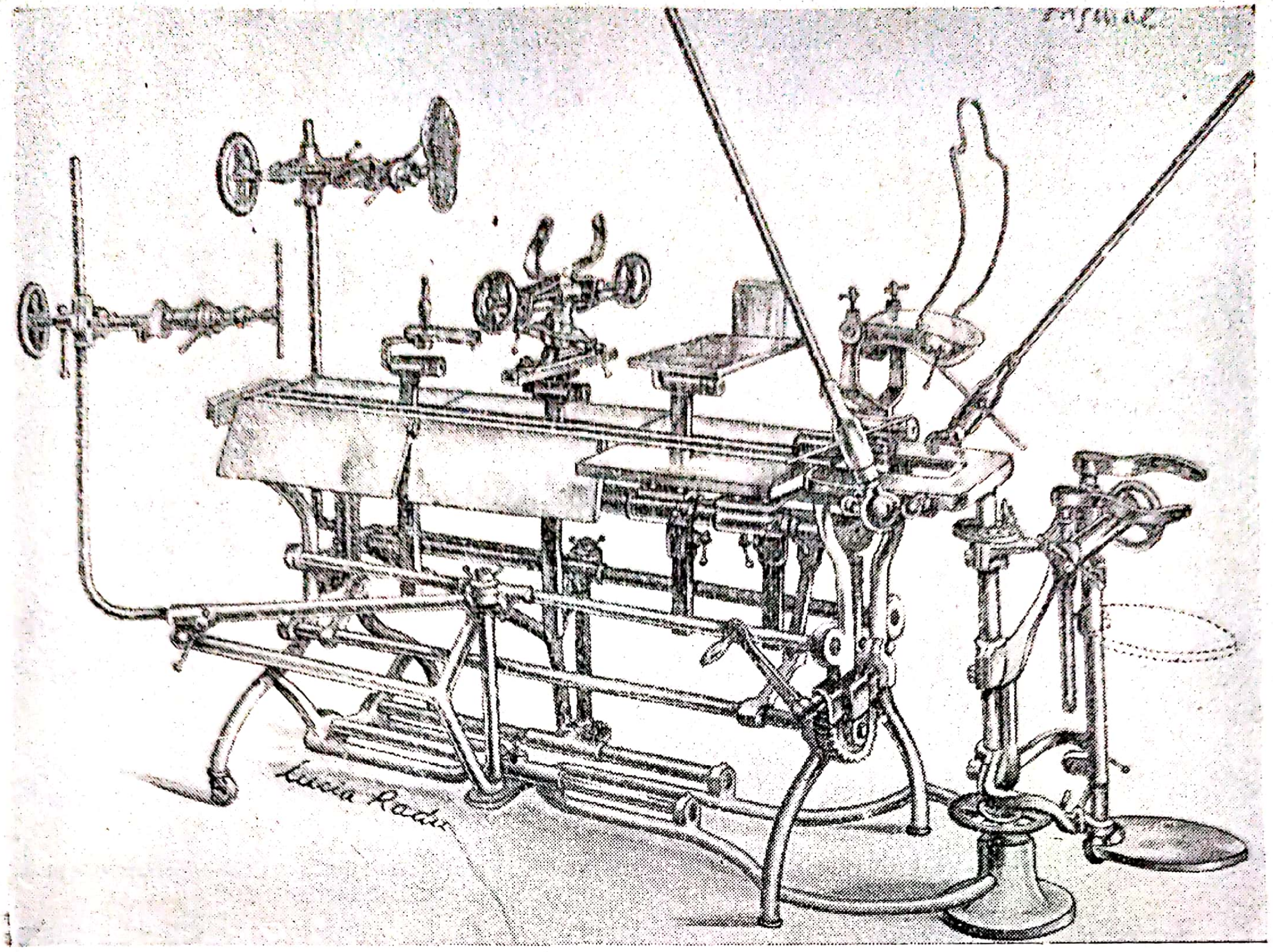

Fig. 225. — Masa ortopedică model Rădulescu.

Masa are felurite suporturi pe care se așază bolnavul și care se pot ridica, fie separat, fie toate o dată. Acest lucru se face cu ajutorul unei manivele care învîrtește o axă cu filet fără sfîrșit și o roată angrenată la axă. Cu ajutorul acestui dispozitiv, bolnavul poate fi ridicat foarte ușor de la planul mesei și menținut la înălțimea dorită, fiindcă șurubul fără sfîrșit face și oficiul de frînă automată. Pelvisuportul se poate ridica separat, cu ajutorul unei manivele, fiindcă bara sa de susținere are cremaieră.

Fixarea și extensia membrelor inferioare se fac cu ajutorul unui sistem de bare independente, care se mișcă în total pe două paralele de-a lungul mesei și parțial prin telescopaj. O extensie mult mai redusă și mai gradată se face cu ajutorul unei roți ce termină un șurub la care se află o talpă metalică de care se leagă piciorul cu o curea anume croită și cu catarame patente ce îngăduie strîngerea, dar nu și desfacerea.

Se poate da piciorului orice atitudine; de asemenea, membrelor inferioare și restului corpului (abducție, adducție, rotație, flexie etc.) (fig. 226).

Masa permite o bună așezare a bolnavului pentru introducerea ușoară a cuiului Küntscher.

Un suport pelvian special îngăduie ca după fixarea bolnavului în poziție orizontală, cu fața în jos, să se corecteze diversele devieri și rotații ale coloanei vertebrale lombare. În același timp, restul coloanei este îndreptat prin deplasarea membrelor superioare în sensuri diferite și fixării lor la niște bare mobile. În felul acesta se poate pune un aparat gipsat imediat după anumite intervenții care se fac asupra coloanei sau a coastelor (scolioze grave esențiale ori paralitice).

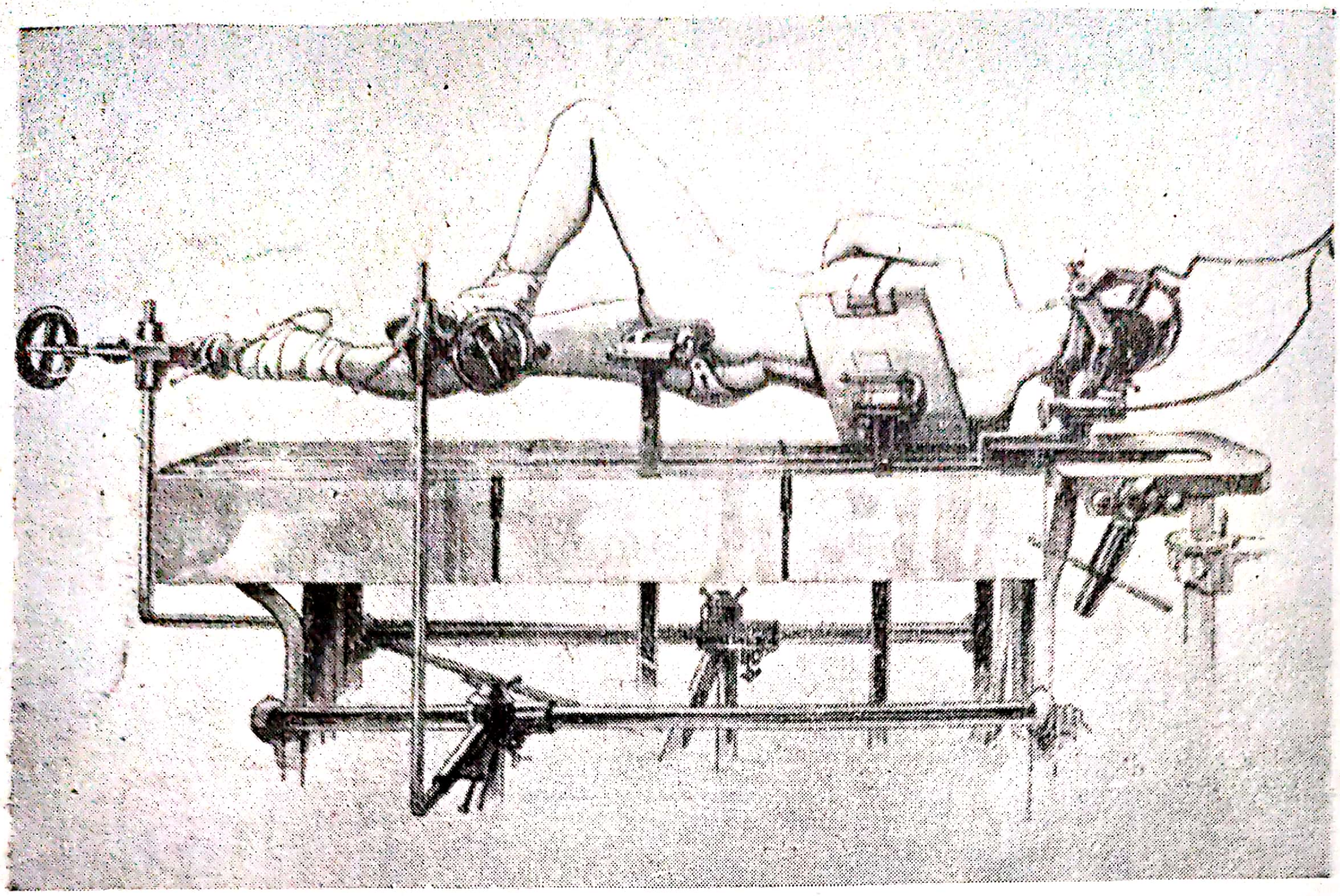

Fig. 226. — Bolnavului i se poate da orice înclinare şi atitudine pe masa Rădulescu.

Sistemul de extensie de la membrele inferioare se poate folosi tot atît de bine şi pentru operaţiile la braţ sau antebraţ (vezi fig. 187). Cu aceste dispozitive se pot opera foarte comod pseudartrozele ori fracturile ambelor oase ale antebraţului, avînd chiar un singur ajutor.

La una din extremităţi, masa are un sistem aparte pentru confecţionarea corsetelor în poziţie verticală ori uşor flectată. Bolnavul stă cu picioarele pe o placă orizontală ce se mişcă lateral pe un semicerc, şi care poate servi şi drept scaun narcotizatorului. Bazinul este fixat bine între lamele metalice ale unui fixator, care se poate mişca în jurul unei axe, aşa încît să deroteze coloana vertebrală lombară, după dorinţă. Deplasînd membrele inferioare într-un sens ori altul, se obţine o perfectă corectare laterală a scoliozei lombare. În sens invers se urmăreşte îndreptarea coloanei toracale, întinzînd mult înainte braţul din partea concavă a scoliozei şi îndărăt pe celălalt.

Această masă ortopedică permite o bună hiperextensie locală a coloanei vertebrale în cazuri de fracturi vertebrale sau în încercările de reducere a unei hernii de disc după rahianestezie. Pentru aceasta, la masă se adaugă un suport special cu o chingă de piele. Placa mesei este împărţită în şase segmente, care printr-un dispozitiv extrem de simplu se lasă în jos, toate sau numai unele din ele, după nevoie. În felul acesta ne putem apropia cît mai mult de bolnav, în orice poziţie ar fi el, şi aplicarea gipsului este mult uşurată.

INTERVENȚIILE CHIRURGICALE

INTERVENȚII ASUPRA TEGUMENTELOR

În ziua de azi, spune pe drept cuvînt Mihelson și H.P. Seftel, este greu să ne închipuim un chirurg care să nu fi avut ocazia, într-o măsură mai mare sau mai mică, să se ocupe de plastii. Într-adevăr, intervențiile plastice asupra tegumentelor au cunoscut, mai ales în ultimii ani, o frumoasă dezvoltare. Tehnica lor trebuie cunoscută de orice chirurg, și cu atît mai mult de chirurgii ortopediști. Un număr de intervenții ortopedice se bazează pe plastiile tegumentare (boala lui Dupuytren, policizările, retușările de bonturi, cicatricele retractile etc.); în altele, ca în pseudartrozele de gambă sau de antebraț, cu cicatrice vicioase etc., pregătirea tegumentelor supraiacente constituie un prim timp fără care succesul intervențiilor pe os este periclitat.

Intervențiile plastice asupra tegumentelor iau numele de grefe. Credem că în mod curent cuvîntul „grefă“ ar trebui rezervat numai celor pediculate, iar „transplant“ celor libere; dar, fiindcă termenul de grefă, deși incorect, s-a încetățenit în limbaj, îl folosim deocamdată și noi. Grefele tegumentare sînt împărțite clasic în:

Grefe și transplante sau plastii
- → Pediculate (grefe propriu-zise)
  - → prin alunecare din vecinătate (metoda indiană)
  - → de la distanță
    - → deschise late (metoda italiană)
    - → închise, tubulare (metoda Filatov)
- → Libere (transplante)
  - → subțiri
    - → insulare (metoda Reverdin)
    - → lamelare (metoda Ițenko-Ollier — Tiersch)
  - → groase
    - → insulare (metoda Ceainski, Dawis)
    - → lamelare (metoda Wolfe-Krause)

Grefele pediculate prin alunecare din vecinătate. Se bazează pe simple alunecări, după prealabilă decolare, sau pe schimbări de lambouri.

Alunecările simple sînt de recomandat în regiunile care dispun de suprafețe tegumentare întinse (trunchi și coapse) și în cazurile în care defectul de substanță tegumentară ce urmează a fi înlocuit este mic. După excizarea defectului, se decolează subcutanat tegumentele plăgii create, atît cît este necesar pentru ca ele să poată acoperi, fără a fi puse sub tensiune, lipsa de substanță creată.

La segmentele cu un diametru mai mic, cum este gamba, plastia prin alunecare este posibilă numai prin crearea unei contraincizii. Lamboul dintre cele două incizii se deplasează pentru acoperirea plăgii principale profunde prin care s-a intervenit pe os, aceasta desfăcînd plaga secundară superficială creată prin contraincizie, și care urmează să fie acoperită cu mici grefe libere insulare, subțiri sau groase.

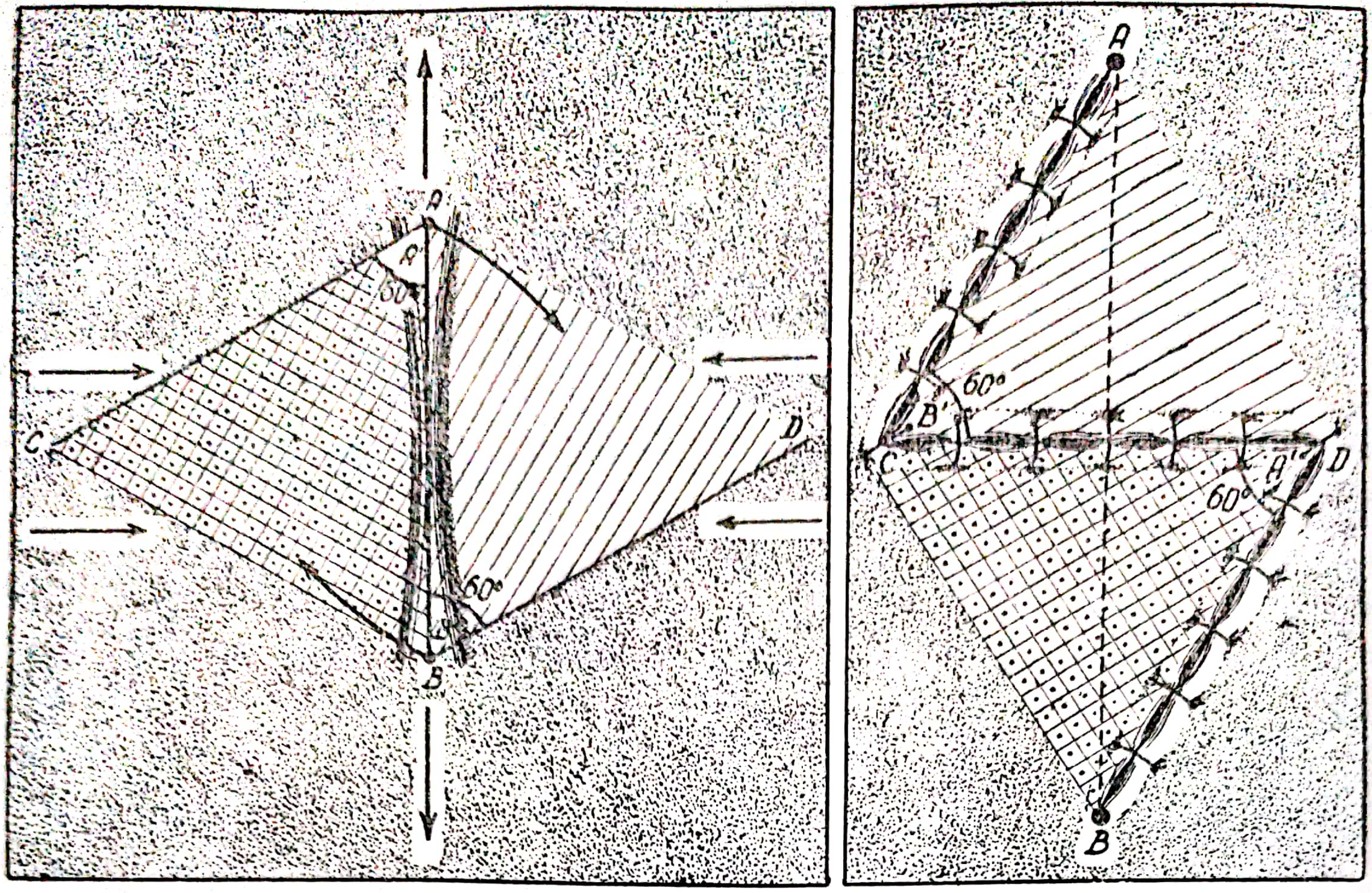

Fig. 227. — Rezultatele obținute printr-o incizie în *Z*. Schimbarea lamboului duce aproape la dublarea distanței inițiale *A/B* (după T. Teodoriu).

Schimbările de lambouri sînt recomandate mai ales în regiunile care prezintă pliuri cutanate (mînă, gît etc.) și se bazează de obicei pe inciziile în *Z* simplu sau prelungite în zig-zag. Aceste incizii, bine trasate, folosesc rezervele de piele ale pliurilor și pot acoperi suprafețe destul de importante de lipsă de substanță tegumentară creată prin excizarea cicatricelor (fig. 227).

Incizia în *Z* simplu este recomandată în regiunile ușor plane. Dacă schimbarea lambourilor nu duce la o acoperire mulțumitoare, nu se va face sutura prin punerea acestora sub tensiune, ci se va prefera aplicarea unei grefe suplimentare.

A.A. Limberg recomandă pe regiuni concave o asociere și mai ingenioasă de incizii, care poate duce la o alungire aproape totală a tegumentelor în sensul dorit (fig. 228).

Plastiile prin schimbare de lambouri cunosc o largă aplicare în intervențiile ortopedice, ca în boala lui Dupuytren, bridele amniotice, sindactilii, falangizări de prim metacarpian etc.

Grefele pediculate de la distanță sînt recomandate cînd patul regiunii receptoare nu este suficient de bine vascularizat, cum se întîmplă la nivelul piciorului sau cînd dorim să folosim pentru plastie, nu numai tegumentele, ci și țesutul celular subcutanat și chiar aponevroze, care urmează să asigure o mai bună acoperire organelor subiacente (oase, tendoane, articulații etc.).

Grefele pediculate de la distanță se pot folosi, fie ca grefe deschise, late, cu unul sau doi pediculi, fie ca grefe închise, tubulare; ele dau rezultatele cele mai sigure și mai frumoase în chirurgia ortopedică.

Grefele pediculate se creează de obicei pe tegumentele abdomenului, ale regiunii pectorale, dorsale sau pe coapsă. Pentru o cît mai bună reușită, se va respecta la crearea acestor grefe direcția vaselor principale ale regiunii

a) croirea lambourilor cu incizii de lungimi egale, sub unghiuri de 60°;

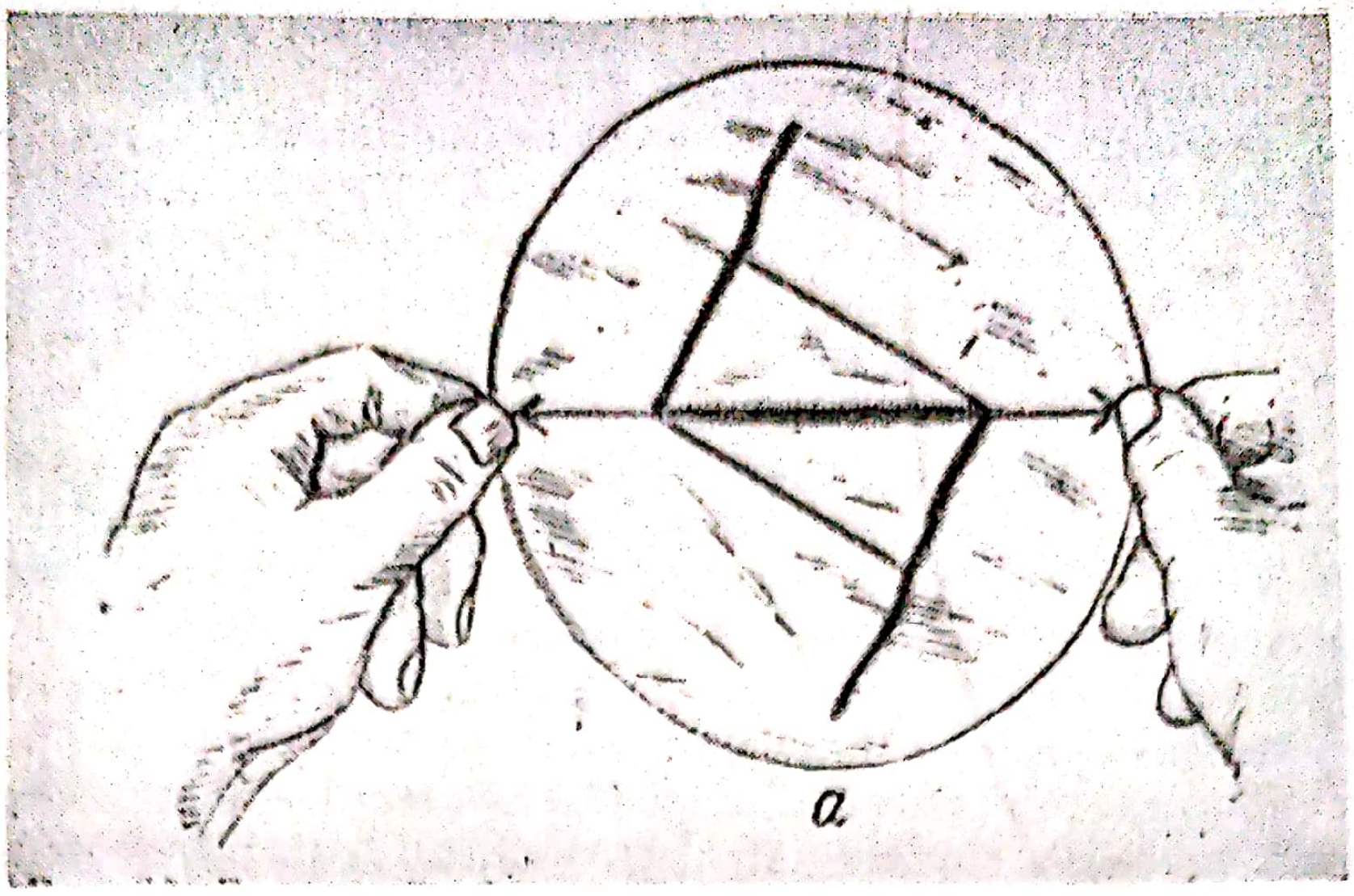

b) tracțiunea în sensul săgeților duce la o lungire aproape dublă a bucății de pînză;

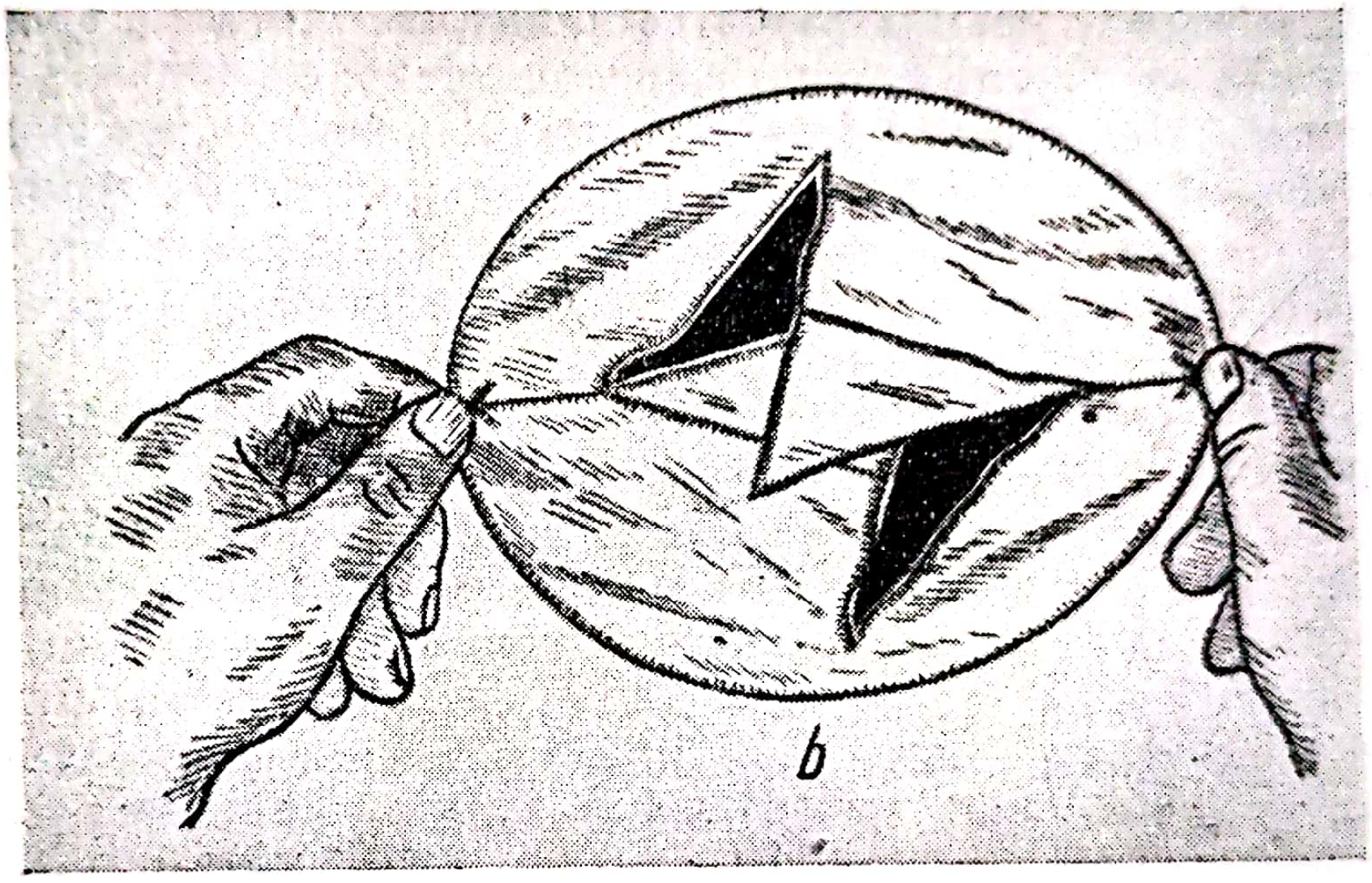

c) bucata de pînză își schimbă conturul de la un cerc turtit, într-o elipsă pronunțată.

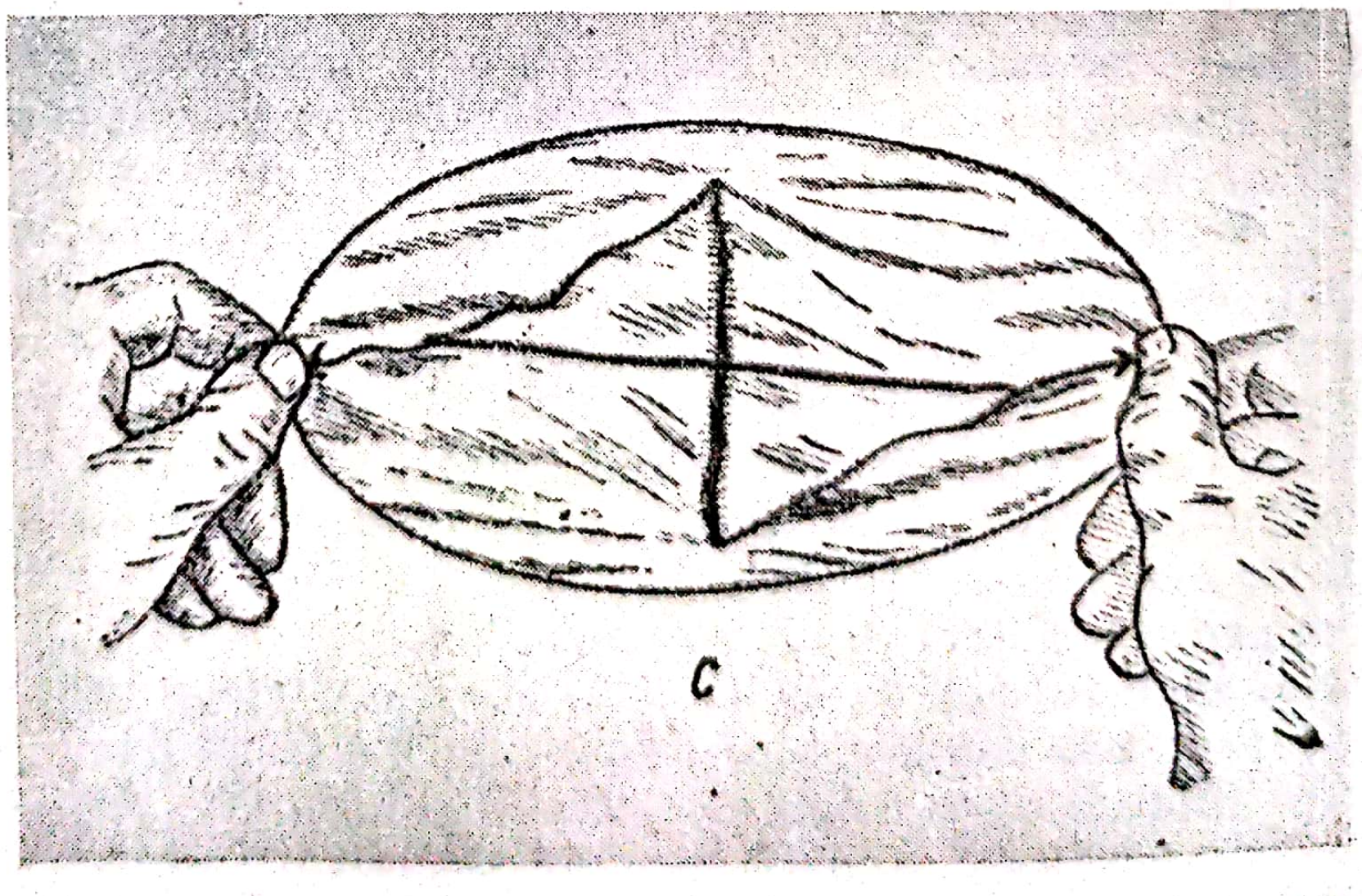

Fig. 228. — Alungirea tegumentelor prin schimbarea lambourilor în urma unei incizii în Z (demonstrație pe o bucată de pînză după A.A. Limberg).

respective. Astfel, în regiunea abdominală, grefele pediculate vor fi create în flancuri și vor avea o direcție în jos și înăuntru, adică pe direcția epigastricii. La coapsă, grefele pediculate vor fi îndreptate în lungul axului vertical al segmentului și vor fi secționate întîi la capătul distal.

Tehnica obținerii unei grefe monopediculate deschise este următoarea: la nivelul flancului abdomenului, de exemplu, se trasează o incizie în *U*, cu baza situată infero-extern. Lățimea acestui *U* trebuie să fie la capul liber cu aproape o treime mai mare decît suprafața receptoare care urmează a fi acoperită, deoarece trebuie să se țină seama și de retracția tegumentelor. La baza ei, această grefă trebuie să fie puțin mai lată. Lungimea grefei nu trebuie în nici un caz să depășească lățimea ei, altfel fiind în pericol să se necrozeze. Dimensiunile și locul grefei se trasează pe tegumente cu albastru de metilen steril. Se fac inciziile respective, care vor interesa și țesutul celular subcutanat, și la nevoie chiar și aponevroza, după grosimea pe care dorim să o aibă grefa. Se decolează apoi grefa în jos și înăuntru pînă la bază, fie prin stratul de țesut celular grăsos subcutanat, fie prin țesutul celular subaponevrotic. Se controlează dacă suprafața de material plastic astfel obținută este suficientă pentru a acoperi patul receptor, de obicei al mîinii sau al antebrațului. Pentru acoperirea lipsei de substanță care rezultă prin desfacerea grefei, se folosesc tegumentele din vecinătate, după ce sînt decolate pe o întindere cît mai mare. Pentru ca alunecarea să fie mai ușoară, incizia se prelungește prin ramurile ei verticale în jos, astfel că ia forma unui *H*, creîndu-se și un lambou inferior, care este tras în sus, pînă la baza grefei, unde se suturează. Se trece apoi la suturarea grefei pe patul receptor.

Grefa trebuie să cadă bine pe patul receptor, pe care trebuie să-l acopere în întregime, fără a fi pusă în tensiune.

Mîna sau antebrațul grefate rămîn astfel suturate la abdomen 14— 21 de zile. Pansamentul trebuie schimbat zilnic. O neglijență cît de mică poate compromite întreaga operație. Dacă apare puroiul verzui, caracteristic piocianicului, se fac, în locul pansamentelor uscate, pansamente cu praf de acid boric. Pentru o mai mare siguranță se aplică un mic aparat gipsat cu fereastră, care imobilizează mîna pe abdomen, evitîndu-se astfel tracțiunile asupra grefei. După 14 — 21 de zile se secționează baza grefonului, care se găsește totdeauna foarte bine vascularizat. Grefa a avut timpul necesar să-și creeze o vascularizație chiar din patul receptor, astfel încît se poate renunța la vascularizația prin baza grefonului.

Putem încerca valoarea circulației lamboului comprimînd bine pediculul grefei.

Dacă între receptor și grefă nu s-a stabilit o bună circulație, lamboul devine palid după cîteva minute. În astfel de împrejurări se amînă secționarea pediculului. Plaga abdominală rămasă se retușează infiltrîndu-se local cu novocaină și penicilină.

Pentru o pregătire și mai bună a grefei, unii autori împart operația în mai mulți timpi; într-un prim timp se face incizia în *U* și abia după 24 de ore se trece la decolarea grefei și suturarea ei pe patul receptor. De asemenea, incizia bazei grefei o fac, nu într-o ședință, ci în mai multe, adîncindu-se din ce în ce mai mult incizia, pînă la eliberarea completă a mîinii sau antebrațului de pe abdomen.

Tehnica grefei deschise, bipediculate, este asemănătoare: se fac două incizii paralele, și porțiunea de tegumente dintre ele se decolează, ca o punte, sub care se introduce mîna sau porțiunea de antebraț ce urmează a fi grefată.

Metodele amintite mai sus prezintă o serie de dezavantaje, și anume baza grefei este foarte aproape de segmentul receptor, ceea ce impune o imobilizare strictă, pentru a nu se pune plastia în tensiune, prin tracțiune. Poziția de imobilizare este îndelungată și incomodă; cicatrizarea micii plăgi rămase la baza grefonului, care nu se poate sutura de la început, se face prin retracție; fiind o plagă deschisă, cu toate îngrijirile, se produc mici supurații. Viabilitatea mai slabă a grefonului nu permite utilizarea lui pe regiuni slab irigate și care vor avea de suportat presiuni mai mari, cum ar fi călcîiul.

Grefa tubulară. Pentru a se evita toate aceste neajunsuri, Filatov și Gilles, amîndoi în 1917, au propus aplicarea grefonului pediculat închis, de formă tubulară. Cum se exprimă N. N. Petrova, această tehnică a „deschis o eră nouă" în chirurgia plastică a tegumentelor. Se pot crea aceste grefe în aceleași regiuni ca și grefa deschisă. Tehnica este următoarea: se trasează de exemplu pe flancul abdominal două incizii paralele, oblice în jos și înăuntru, lungi pînă la 25 cm, cuprinzînd între ele o porțiune de tegumente cu o treime mai mare decît lățimea regiunii care urmează să fie acoperită. Se separă puntea cutaneo-grăsoasă de țesuturile subiacente și se încarcă pe cîteva comprese umede. Se suturează plaga abdominală creată, prin alunecarea tegumentelor sub puntea cutaneo-grăsoasă, lăsîndu-se la extremități cîte un triunghi de 3 — 4 cm. Se trece apoi la crearea tubului prin suturarea marginilor punții cutaneo-grăsoase, deci suturîndu-se buzele ei cu atenție La cele două extremități ale tubului se va lăsa cîte un triunghi de 3 — 4 cm, corespunzător și în legătură cu cel al plăgii abdominale.

Cînd puntea a fost transformată în tub, se trece prin vîrfurile triunghiului tubului și prin vîrfurile triunghiurilor plăgii abdominale cîte un fir, care prin strîngere lipește triunghiurile unul peste celălalt. Se mai trec apoi cîteva fire pentru a completa sutura laturilor acestor triunghiuri, făcîndu-se tubului, la cele două extremități ale lui, cîte o bază mai largă de implantare (mustățile grefonului).

Tubul, o dată creat, are nevoie de aproximativ 14 — 21 de zile pentru a putea fi folosit. În tot acest timp trebuie pansat zilnic, pentru a se evita ulcerarea lui și mai ales a mustăților sale prin comprimarea compreselor îmbibate de sînge. La 8 — 10 zile se scot firele de sutură și se începe gimnastica vasculară a tubului, care constă în strangularea cu un tub de cauciuc a capătului ce urmează a fi secționat și folosit pentru plastie, pentru a se obișnui grefonul să primească sînge numai prin baza lui. Aceste strangulări se vor face pe un timp din ce în ce mai îndelungat. La început tubul devine palid, dar după cîteva ședințe se adaptează.

În timpul următor al operației se secționează extremitatea astfel pregătită a tubului, și în continuare se desface acesta pe linia vechii incizii prin care a fost creat, transformîndu-se astfel din nou într-un grefon plan. Se aplică suprafața întinsă obținută la patul receptor, se imobilizează în aparat gipsat regiunea, dacă e cazul, și se așteaptă 21 de zile, în care timp grefa se hrănește prin baza ei, dar începe să se vascularizeze și de la patul receptor. Pentru pregătirea separării de locul de implantare, se începe aceeași gimnastică vasculară a bazei grefei, descrisă mai sus. Cînd tubul poate păstra pe baza lui garoul timp de 2 — 4 ore, fără ca plastia să devină palidă sau cianotică, se poate trece la secționarea bazei. Este prudent totuși ca această secționare să se facă gradat.

Grefonul tubular Filatov-Gilles are o serie întreagă de avantaje. Are o viabilitate mai mare, deoarece se hrănește prin doi pediculi. Micile revăr-

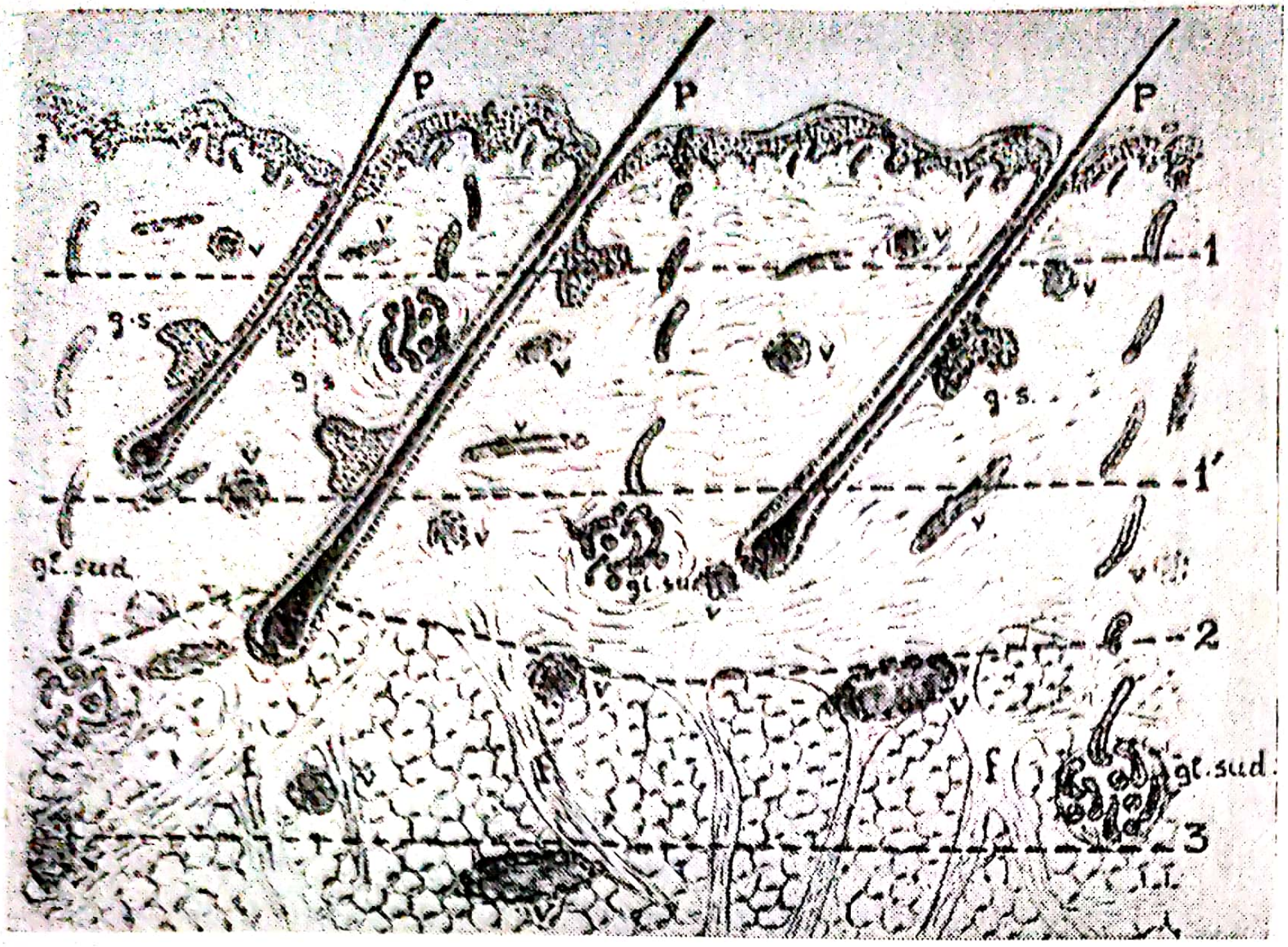

Fig. 229. — Secțiune prin tegumentele omului, cu indicarea diverselor tipuri de grefe libere.

1 — grefa de piele despicată subțire;
1' — grefa de piele despicată groasă;
2 — grefa de piele totală (Wolfe — Kuznețov — Krause);
3 — grefa de piele totală plus grăsime, care nu prinde decît cu grefon tubulat (după T. Teodoriu).

sări sanguine care au loc în spațiile închise ale țesutului celular subcutanat stimulează procesele regeneratoare și creșterea accelerată a noilor vase. Vasele se răspîndesc rapid la pedicul spre partea centrală, anastomozîndu-se larg, astfel încît, așa cum a observat Kartașev, tubul are cîteva vase mari centrale sau la limita dintre tegumente și țesutul celular subcutanat. În tub, procesele cicatriceale sînt foarte reduse, iar procesele degenerative nu există (Vostonov, Gușînin, Preobajenski, Kartașev). Sensibilitatea grefonului reapare treptat, după 4 — 6 săptămîni, și ajunge la maximum după 1 — 3 ani. Se restabilește de la periferie spre centru, din dreptul locului de prelevare, întîi reapărînd sensibilitatea dureroasă, apoi cea tactilă și, în sfîrșit, cea termică (Kubin, Polisedova, Sobolova).

Grefonul tubular prezintă avantajul că se poate recolta din orice loc, de pe piept, cînd sînt necesare tegumente subțiri, de pe spate cînd sînt necesare tegumente mai groase, de pe cap sau regiunea pubiană pentru a obține tegumente cu păr; el se poate transporta cu ușurință, cu ajutorul membrului superior, în oricare altă parte a corpului. Tehnica acestor grefoane migratoare este foarte simplă, circuitul fiind: crearea grefonului tubular, gimnastică vasculară a extremității care urmează să fie secționată (*A*), secționarea și implantarea acestei extremități la nivelul pumnului; gimnastică vasculară, secționarea extremității (*B*) și implantarea ei pe zona receptoare de grefat; gimnastică vasculară și secționarea extremității *A*.

Grefele libere sau plastiile tegumentare pot fi subțiri sau groase; sînt porțiuni de tegumente de forme variate, care cuprind în grosimea lor epidermul și o parte mai mare sau mai mică din derm. Ele nu cuprind dermul întreg și țesutul celular subcutanat, deoarece sub această formă nu se pot prinde decît grefele pediculate. Nu există de asemenea, așa cum s-ar părea, grefe strict epidermice, cu excepția bineînțeles a însămînțării epiteliale. Denumirea de grefă subțire sau grefă groasă se dă în raport cu grosimea de derm ridicată o dată cu epidermul (fig. 229).

Aplicarea grefelor cutanate libere se bazează pe calitatea pe care o au tegumentele de a continua să trăiască un timp, hrănindu-se numai prin osmoză, pînă cînd vasele de neoformație, plecate din patul receptor, încep

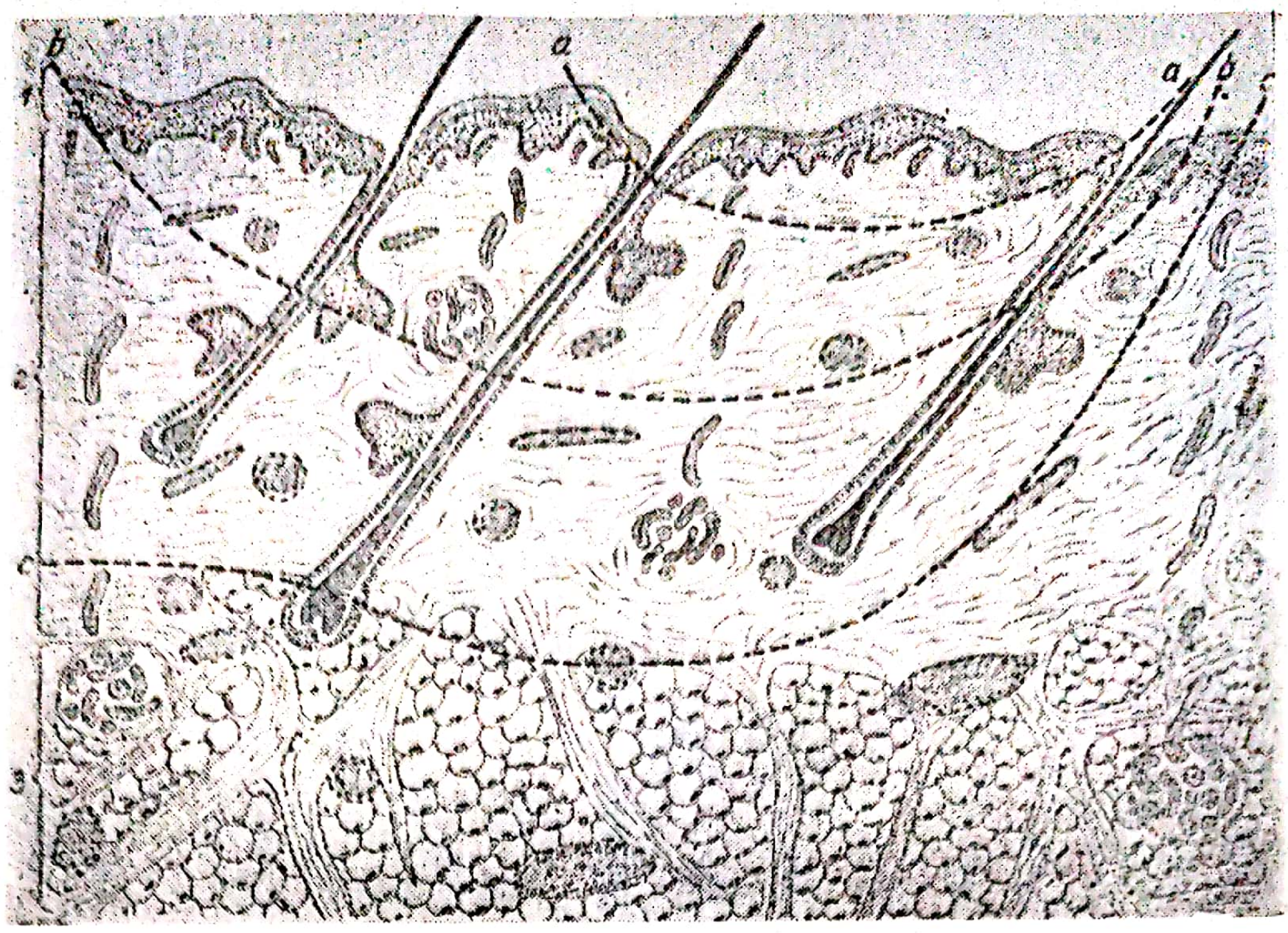

Fig. 230. — Secțiune schematică prin tegumente, indicînd diferite grosimi ale grefelor insulare (Reverdin)

aa' — grefă subțire tip Reverdin original; *b'* — grefă mijlocie; *cc'* — grefă groasă insulară de piele totală Reverdin — Ceainski — Davis (după T. Teodoriu).

să le străbată. Aceasta se petrece în ziua a doua, a treia și a patra de la grefare, zile în care se hotărăște viitorul grefei.

Teoretic, posibilitățile de prindere sînt direct proporționale cu vascularizația zonei receptoare și cu gradul de asepsie a plăgii, și invers proporționale cu grosimea și suprafața grefei. Practic însă, evoluția acestor grefe poate fi mai variabilă, depinzînd și de starea generală a individului.

După forma și modul de recoltare, grefele libere se împart în: însămînțări epiteliale, grefe insulare, grefe de piele „despicată în lambouri", grefe de piele totală intactă sau perforată, grefe de piele totală cu grăsime și grefe de piele totală cu grăsime și aponevroză și cartilaj.

Însămînțările epiteliale se fac și spontan, pe o plagă înmugurită, prin schimbarea pansamentelor, cînd epiteliul de pe marginile plăgii este smuls și deplasat în plagă. Voluntar, ele se obțin prin raclarea suprafeței cutanate, după îndepărtarea stratului cărnos, terciul obținut de celule epiteliale și sînge fiind apoi întins pe suprafața plăgii. Rezultatele nu sînt satisfăcătoare.

Grefele insulare pot fi de grosimi diferite (fig. 230). Ele se ridică printr-o tehnică ce variază de la chirurg la chirurg. Preferăm să le ridicăm înțepînd cu vîrful unui ac Reverdin bine ascuțit tegumentele coapsei și trăgîndu-le ușor într-o parte, astfel ca să facă o mică proeminență, pe care o secționăm la bază cu un bisturiu foarte bine ascuțit. Patul receptor îl raclăm pînă la un nivel mai profund cu un aspect mai sănătos și mai bine vascularizat, și așezăm grefele insulare una în apropierea alteia, la distanțe de aproximativ 1/2 cm.

Corachan întrebuințează mici grefe patrulare, pe care le culcă pe o parte în plagă, astfel că toate straturile lor histologice vin în contact cu mugurii ceea ce grăbește cicatrizarea și acoperă o mare suprafață receptoare cu material puțin; dau un rezultat estetic destul de prost (fig. 231). T. Teodoriu introduce cu un ac aceste grefe în profunzimea mugurilor, în plăgile vechi infectate, așa cum au făcut de altfel Piasetski și Braun cu grefele Thiersch fragmentate.

Grefele insulare, aplicate la suprafață sau în profunzime, au de altfel o mare rezistență la infecții, pentru că și pe plăgi infectate reușesc să se prindă cel puțin 80%.

Grefele de piele „despicată" în lambouri mari sînt grefe de piele despicată paralel cu suprafaţa ei cu ajutorul unui cuţit cu lama lată foarte fin ascuţită, şi la nevoie chiar cu un cuţit de amputaţie sau cu ajutorul dermatomului de diferite tipuri, printre care trebuie să amintim şi electrodermatomul romînesc al lui St. Dorobanţu. Aceste grefe pot fi subţiri, de 0,20 — 0,25 mm, sau mai groase, de 0,50 — 0,60 mm (fig. 232). Grosimea acestor lambouri se dublează îndată după ridicare prin retracţie. Mai folositoare cicatrizării sînt grefele subţiri.

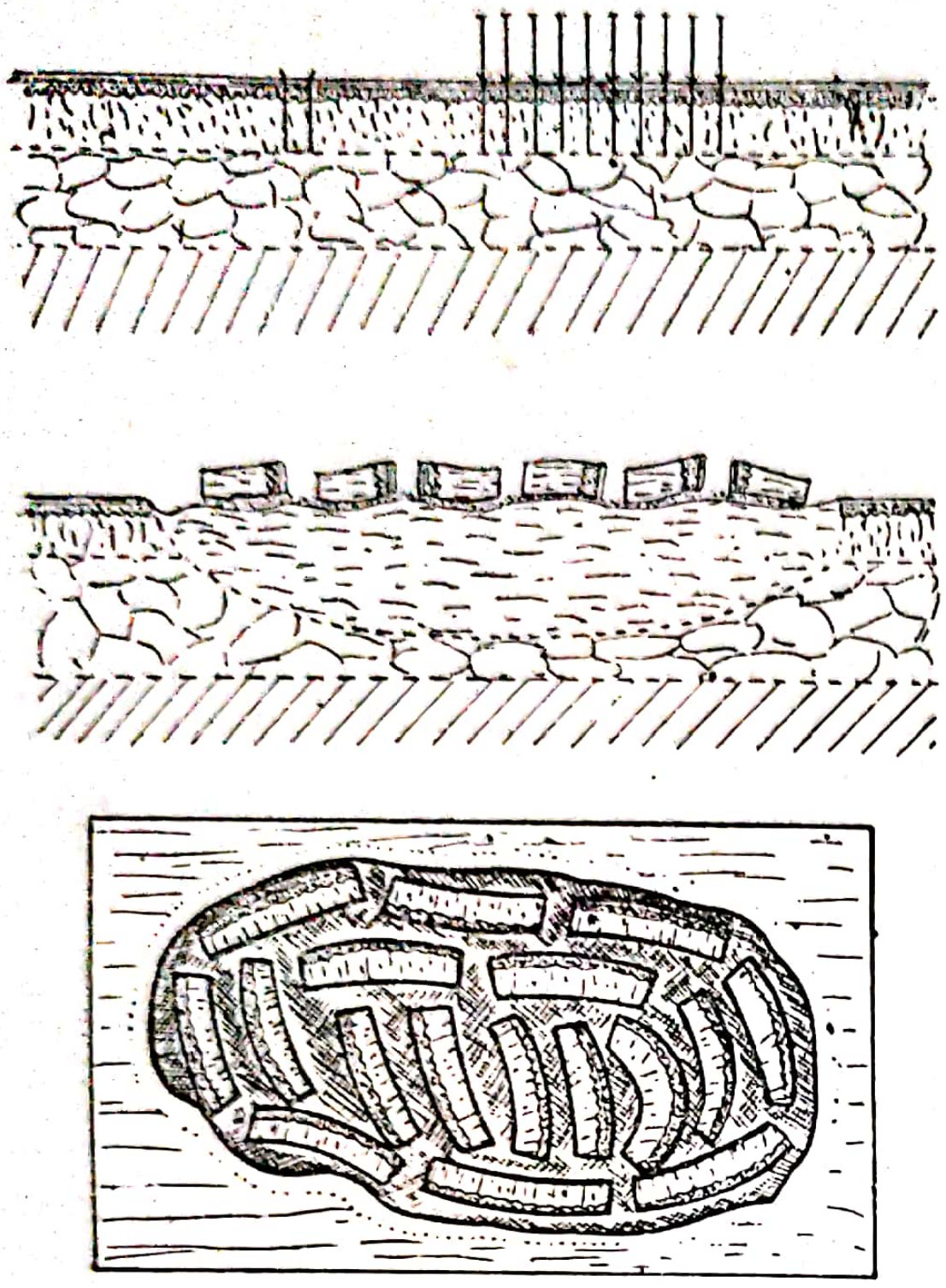

Fig. 231. — Grefe de tip Corachan (după T. Teodoriu).

Ridicarea grefelor subţiri mai prezintă avantajul că o aceeaşi regiune poate fi donatoare de mai multe ori (Petrov). Ele îşi găsesc indicaţia de predilecţie în sechelele postcombustionale întinse, dar nu profunde. Grefe foarte fine ca grosime se pot ridica de pe partea antero-externă a coapsei cu ajutorul cuţitului lat, subţire, special. Tegumentele sînt întinse de ajutoare cu mîinile, în ambele sensuri, ca să nu mai aibă loc nici o deplasare. Cu o mişcare de ferăstrău, ajungem să recoltăm fîşii lungi şi late dermo-epidermice, foarte subţiri, aproape transparente, şi numai pe alocuri ceva mai albicioase, deci mai groase. De pe cuţit, acestea se deplasează pe o lamă metalică. Se întind apoi cu ajutorul acelor, pe lamă, şi lama se duce la locul de recepţie; se fixează marginea grefonului pe patul pregătit şi se retrage lama metalică, aşa că grefa se întinde pe suprafaţa plăgii, care se acoperă cu cîteva asemenea grefoane. Unii folosesc trombină, pentru ca grefoanele să se lipească. Noi facem în prealabil un coşuleţ ca acelea care servesc pentru măşti de anestezie, făcut din sîrmă neoxidabilă, dar cu ochiuri strînse. Coşuleţul trebuie să fie mult mai mare decît plaga care urmează să fie acoperită cu grefoane. Fixăm marginea circulară a coşuleţului de tegumentele normale prin cîteva puncte de sutură cu fire de mătase. Pansamentul se face peste coşuleţ şi nu se apasă, ca să nu vină în contact cu grefoanele. Pansamentul se schimbă a doua zi, apoi din 3 în 3 zile, observîndu-se şi evoluţia plastiei. În felul acesta am obţinut rezultate foarte frumoase şi estetice. Regiunea unde este plaga e bine să fie imobilizată printr-un aparat gipsat, în care se face o fereastră de dimensiunile coşuleţului de sîrmă.

Celelalte tipuri de grefe îşi găsesc indicaţii foarte restrînse. Îngrijirea acestor grefe dermo-epidermice libere trebuie să fie foarte atentă şi susţinută.

Pregătirea patului receptor este de cea mai mare importanţă. Acesta nu trebuie să mai supureze, iar pe frotiuri sau pe culturi să nu se mai găsească microbi piogeni.

Grefele libere rămîn în general indicate în operaţiile plastice ale gîtului, trunchiului şi coapsei. În chirurgia reparatoare a membrelor şi mai ales

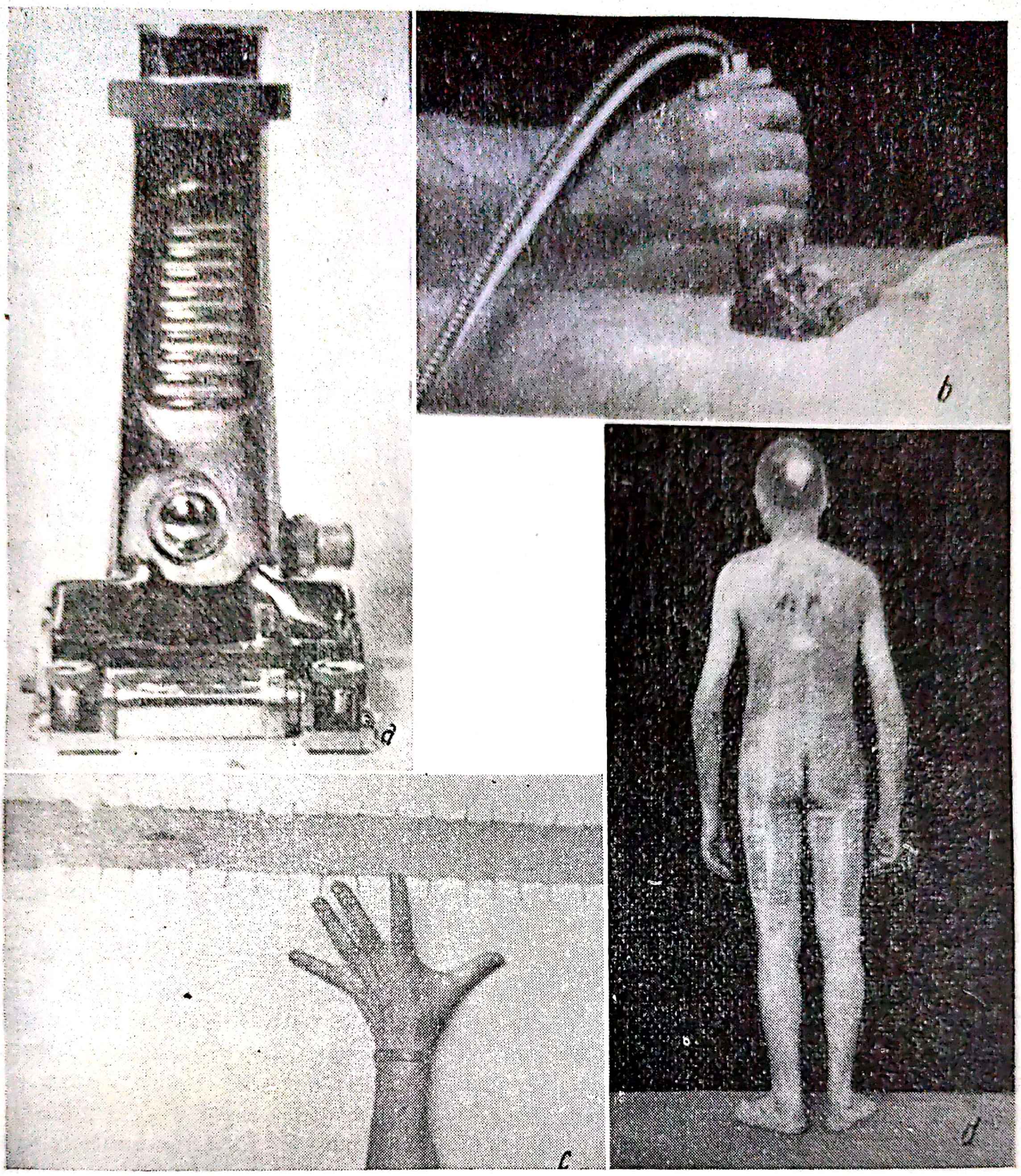

a — aparatul văzut din față; *b* — modul de aplicare pe regiunea donatoare; *c* — lamboul obținut este lat de 70 mm. de grosimea dorită și lungime limitată numai de întinderea zonei donatoare; *d* — aspectul regiunii donatoare după 20 de zile.

Fig. 232. — Electrodermatomul romînesc al lui St. Dorobanțu.

la picior preferăm aplicarea grefelor pediculate, care dau posibilitatea unei refaceri funcționale mai bune.

INTERVENȚII ASUPRA TENDOANELOR ȘI A FASCIILOR

Tenoliza. Prin acest termen Krujiko înțelege eliberarea tendoanelor din aderențele cicatriceale care se solidarizează la os, piele și alte țesuturi, pentru restabilirea posibilităților lor de alunecare. Pericolul principal al acestei intervenții constă în faptul că însăși intervenția poate constitui cauza unor viitoare cicatrice, în care muşchii şi tendoanele să fie prinse din nou. De aceea, intervenţia de mio- şi tenoliză trebuie făcută în anumite condiţii. Incizia se va face la distanţă, şi apoi tegumentele se vor diseca în lambou, pînă cînd se va descoperi tendonul sau muşchiul; pornind de la ţesuturile sănătoase, se izolează acestea pe toată întinderea cicatricei. Dacă teaca muşchiului sau tendonului este indemnă, ea se va menaja. După ridicarea maselor cicatriceale se creează din ţesutul celular gras sau din fascie un înveliş pentru muşchi sau tendon. Dacă tendonul a suferit o transformare cicatriceală, porţiunea interesată se rezecă şi capetele sănătoase ale tendonului se suturează apoi prin fire de mătase. Soluţiile întinse de continuitate ale tendoanelor pot fi înlocuite prin grefe libere cu aponevroză sau din alt tendon din vecinătate. Se suturează avînd grijă ca inciziile diferitelor planuri să nu se suprapună.



Fig. 233. — Diverse tenotoame.

După intervenţie se vor aplica mijloace fizioterapice cu efecte resorbtive, de pildă, ionizări cu iodură de potasiu, şi se vor reîncepe mişcările active cît mai de timpuriu.

Tenotomia. Anthyllus ar fi cel dintîi autor care a făcut tenotomia subcutanată în vederea corectării unei diformităţi; pe cale sîngerîndă, Minnius, în 1641, a executat-o primul la sterno-cleido-mastoidian, iar Lorenz (1789) la tendonul lui Ahile. Stromeyer este însă acela care a căutat să facă din tenotomia subcutanată o importantă metodă terapeutică ortopedico-chirurgicală. Tenotomia se face pentru a alungi un tendon, pentru a suprima o diformitate sau pentru a echilibra acţiunea unor muşchi normali, dar contractaţi, faţă de antagoniştii lor cu o funcţie micşorată sau chiar paralizaţi.

Tenotomia se face pe cale subcutanată, cu ajutorul unor bisturie denumite tenotoame şi care au diferite forme şi mărimi. Pe vremea cînd tenotomiile se făceau cu mare predilecţie, autorii au căutat să născocească, pentru fiecare împrejurare, tenotomul care să dea cea mai mică înţepătură a tegumentelor şi o oarecare garanţie că organele din vecinătate (artere, vene, nervi) vor fi apărate (fig. 233.). Astăzi astfel de instrumente aproape au dispărut, chiar din instrumentarul serviciilor de specialitate.

Cu partea în formă triunghiulară sau de lanţetă a tenotomului se face o mică înţepătură a tegumentelor în dreptul tendonului pus în evidenţă puternic prin întinderea segmentului, cînd articulaţia respectivă mai păstra o oarecare mobilitate.

Prin incizie se introduce a doua extremitate, care e un tenotom fin, ce secţionează tendonul dinspre exterior în profunzime sau în sens invers; în acest din urmă caz e bine ca tenotomul să fie bont la vîrf şi cu tăişul concav. Cu procedeul Bayer se fac, cu un tenotom drept şi butonat, mici crestături alternative, laterale şi la oarecare distanţă unele de altele, atunci cînd tenotomul e voluminos (tendonul lui Ahile). Prin extensie susţinută şi moderată, tendonul se alungeşte în zig-zag. De multe ori prin tenotomii multiple şi parţiale nu se obţine totdeauna o alungire subcutanată adevărată, cu persistenţa unor punţi tendinoase între secţiuni, cum am dori, ci o tenotomie adevărată, din cauză că la un anumit nivel tendonul se poate rupe.

Satisfacţia unui succes formal imediat obţinut prin tenotomie subcutanată se plăteşte mai tîrziu scump, mai ales la copii, fiindcă rezultatele funcţionale bune sînt rare, ele obţinîndu-se numai cînd tendonul se va regenera pe distanţa îndepărtării fragmentelor. Osul pe care nu se mai inseră tendonul va suferi din punctul de vedere al nutriţiei şi va lua o altă direcţie decît cea normală, nefiind susţinut în mod echilibrat; el va avea de suferit de asemenea în forma şi în consistenţa sa. Muşchiul respectiv se va atrofia supărător. Operaţiile ulterioare vor fi mai complicate şi mai puţin valoroase.

Tenotomia se face asupra unui *tendon înconjurat de paratendon*, deci asupra unuia *extrasinovial* (tendonul lui Ahile, flexorii gambei) sau unui tendon *intrasinovial* (tendoane flexoare ale degetelor, adductoare sau abductoare ale piciorului).

Tenotomia muşchilor contractaţi se face cu scopul de a se obţine o redresare şi pentru ca articulaţia să capete pasiv mişcări de o amplitudine normală. Îndepărtarea dintre segmentele tendonului secţionat depinde, în cazul unui tendon extrasinovial, de starea paratendonului şi mai ales de micşorarea excesivă a proprietăţii de tonicitate şi plasticitate musculară prin boală, dar de cele mai multe ori îndepărtarea depinde numai de redresarea forţată pe care o execută chirurgul. Cicatrizarea se face prin calus fibros, puternic, care nu are însă decît rolul de a stabili o punte între cele două fragmente, oarecum îndepărtate. De multe ori se produc sinechii între acest calus fibros şi tegumente, care tind să refacă diformitatea.

Alungirea tendoanelor. Această operaţie se face prin felurite procedee, printre care cele mai simple şi mai des întrebuinţate sînt cele care recurg la dedublarea tendonului (fie în sens sagital, fie frontal, fie prin simplă incizie foarte oblică). În cele mai multe cazuri, această alungire prin dedublare şi alunecare poate răspunde tuturor cerinţelor; totuşi, în cazuri excepţionale sau cînd dedublarea nu s-a făcut pe distanţa necesară, încît după corecţie cele două extremităţi stau îndepărtate, se mai poate dedubla unul sau chiar ambele fragmente ca să se obţină alungirea necesară şi posibilitatea suturării lor (fig. 234).

Se mai poate obţine o alungire a unui tendon mai lat făcînd două incizii longitudinale lungi şi două perpendiculare pe tendon, în jumătăţi alterne (doi *L*, unul direct şi unul răsturnat, fără contact între ei).

Cînd se face corecţia diformităţii, tendonul se desfăşoară în fîşii subţiri, care îşi păstrează contactul.

S-au recomandat diverse feluri de suturi, dar cele mai multe sînt simple exerciţii de desen pe hîrtie, care greu se pot realiza în practică. De un lucru trebuie să se ţină seama, şi anume să nu se pună firul în lungimea tendoanelor, pentru că, atunci cînd se face nodul, ansa firului va aluneca printre fascicule şi sutura nu va ţine.

Capetele tendonului nu vor fi strivite cu pense, ci vor fi reperate cu cîte un fir, peste capetele căruia vom pune o pensă de reper. Sutura se va face cu ace Hagedorn subţiri, cu ace fine de cusătoreasă şi numai în lipsa acestora cu ace Reverdin fine.

Materialul de sutură este reprezentat de mătasea de diverse grosimi (după dimensiunile tendonului şi ale capului acului), de fire de in sau de nylon.

Prin manevrele de apropiere nu trebuie scămoşate capetele tendonului tăiat; de aceea, înainte de apropierea fragmentelor este recomandabil să se obţină o suprimare a diformităţii. În felul acesta, cele două extremităţi ale tendonului secţionat se vor apropia. Numai după buna lor suturare se va face hipercorecţia. Sutura trebuie să se facă în aşa fel încît cele două extremităţi ale unui tendon nesinovial să vină pe cît posibil în continuare funcționale bune sînt rare, ele obținîndu-se numai cînd tendonul se va regenera pe distanța îndepărtării fragmentelor. Osul pe care nu se mai inseră tendonul va suferi din punctul de vedere al nutriției și va lua o altă direcție decît cea normală, nefiind susținut în mod echilibrat; el va avea de suferit de asemenea în forma și în consistența sa. Mușchiul respectiv se va atrofia supărător. Operațiile ulterioare vor fi mai complicate și mai puțin valoroase.

Tenotomia se face asupra unui *tendon înconjurat de paratendon*, deci asupra unuia *extrasinovial* (tendonul lui Ahile, flexorii gambei) sau unui tendon *intrasinovial* (tendoane flexoare ale degetelor, adductoare sau abductoare ale piciorului).

Tenotomia mușchilor contractați se face cu scopul de a se obține o redresare și pentru ca articulația să capete pasiv mișcări de o amplitudine normală. Îndepărtarea dintre segmentele tendonului secționat depinde, în cazul unui tendon extrasinovial, de starea paratendonului și mai ales de micșorarea excesivă a proprietății de tonicitate și plasticitate musculară prin boală, dar de cele mai multe ori îndepărtarea depinde numai de redresarea forțată pe care o execută chirurgul. Cicatrizarea se face prin calus fibros, puternic, care nu are însă decît rolul de a stabili o punte între cele două fragmente, oarecum îndepărtate. De multe ori se produc sinechii între acest calus fibros și tegumente, care tind să refacă diformitatea.

Alungirea tendoanelor. Această operație se face prin felurite procedee, printre care cele mai simple și mai des întrebuințate sînt cele care recurg la dedublarea tendonului (fie în sens sagital, fie frontal, fie prin simplă incizie foarte oblică). În cele mai multe cazuri, această alungire prin dedublare și alunecare poate răspunde tuturor cerințelor; totuși, în cazuri excepționale sau cînd dedublarea nu s-a făcut pe distanța necesară, încît după corecție cele două extremități stau îndepărtate, se mai poate dedubla unul sau chiar ambele fragmente ca să se obțină alungirea necesară și posibilitatea suturării lor (fig. 234).

Se mai poate obține o alungire a unui tendon mai lat făcînd două incizii longitudinale lungi și două perpendiculare pe tendon, în jumătăți alterne (doi *L*, unul direct și unul răsturnat, fără contact între ei).

Cînd se face corecția diformității, tendonul se desfășoară în fîșii subțiri, care își păstrează contactul.

S-au recomandat diverse feluri de suturi, dar cele mai multe sînt simple exerciții de desen pe hîrtie, care greu se pot realiza în practică. De un lucru trebuie să se țină seama, și anume să nu se pună firul în lungimea tendoanelor, pentru că, atunci cînd se face nodul, ansa firului va aluneca printre fascicule și sutura nu va ține.

Capetele tendonului nu vor fi strivite cu pense, ci vor fi reperate cu cîte un fir, peste capetele căruia vom pune o pensă de reper. Sutura se va face cu ace Hagedorn subțiri, cu ace fine de cusătoreasă și numai în lipsa acestora cu ace Reverdin fine.

Materialul de sutură este reprezentat de mătasea de diverse grosimi (după dimensiunile tendonului și ale capului acului), de fire de in sau de nylon.

Prin manevrele de apropiere nu trebuie scămoșate capetele tendonului tăiat; de aceea, înainte de apropierea fragmentelor este recomandabil să se obțină o suprimare a diformității. În felul acesta, cele două extremități ale tendonului secționat se vor apropia. Numai după buna lor suturare se va face hipercorecția. Sutura trebuie să se facă în așa fel încît cele două extremități ale unui tendon nesinovial să vină pe cît posibil în continuare cap la cap. Sutura unui tendon intrasinovial trebuie să fie perfectă cap la cap. La tendoanele ceva mai groase sau mai late, însăilarea transversală a firelor către marginea de secțiune trebuie să preceadă suturile longitudinale sau laterale; în felul acesta, ansa firului longitudinal se sprijină pe aceea a celui transversal. Un astfel de tendon poate fi cusut lateral prin perfectă suprapunere, dar vom avea grijă ca între porțiunile suprapuse să trecem totuși un fir în *U* sau în *V*. Procedeul lui Biesalski, al lui Truka sau acela al lui Sterling-Bunnel, cu două ace, ni se par cele mai bune (fig.235). După alungire, suturarea capetelor libere ale tendonului secționat se mai poate face și prin sutură în bursă prelungită, prin însăilarea pe margini și cu cîte o singură ansă transversală de fiecare parte.

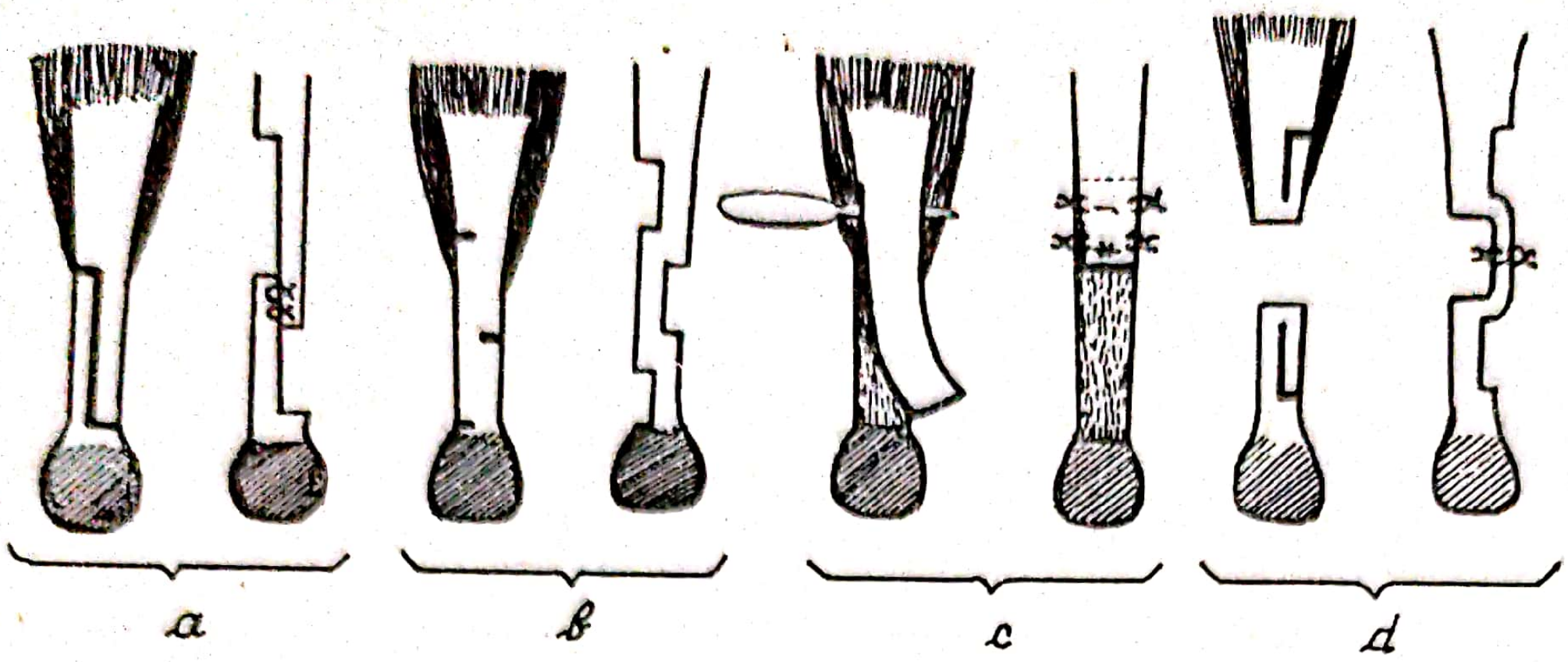

Fig. 234. — Diverse procedee de alungire a tendonului.

Peste locul unde tendonul extrasinovial a fost alungit sau scurtat se va face un peritendon din țesutul conjunctiv lax ori din cel gras din vecinătate.

Cicatricea cutanată nu trebuie să vină în contact cu aceea a tendonului; de aceea, toate inciziile se vor face la oarecare distanță.

După intervenție se va aplica un aparat gipsat, care se va ține maximum o lună. Segmentul respectiv trebuie așezat în foarte ușoară hipercorecție, avînd în vedere sclerozarea și retracția ulterioară a cicatricei.

Scurtarea tendoanelor. Se poate obține acest rezultat făcînd o rezecție de tendon și resuturînd apoi extremitățile, folosind pentru aceasta una din metodele de sutură amintite.

Se mai poate obține scurtarea unui tendon mai voluminos făcînd o incizie lungă, în *Z*, iar după ce se eliberează fragmentele se rezecă, din fiecare jumătate, porțiunile necesare, așa încît ceea ce rămîne se îmbină din nou, refăcîndu-se prin sutură litera *Z*, cu dimensiuni însă mai reduse. Alt procedeu este acela de a ridica tendonul prea lung cu o pensă, făcînd o ansă la distanța la care socotim că am vrea să fie scurtat. Această ansă se sutură la bază, iar după ce bucla se apleacă pe una din părțile tendonului astfel scurtat, se suturează și ea bine, ca să nu se desfacă în momentul întinderii. Tendonul se mai poate inciza în lung, la mijloc; cu cîte o pensă se întind jumătățile respective în lături și în sens contrar, obținîndu-se un romb. La baza fiecărei anse laterale se pune un fir, iar buclele obținute se cos, una în sus și alta în jos, de părțile tendonului lateral.

Făcînd un fel de sutură în bursă, și anume în lungimea tendonului, îl putem de asemenea scurta, îngroșîndu-l pe porțiunea voită (fig. 236).

După aceste operații se așază totdeauna segmentul corespunzător corectat, într-un aparat gipsat.

Sindesmotomia, fasciotomia, capsulotomia etc. Sînt împrejurări în care un ligament, o fascie sau un ţesut cicatriceal determină, prin retracţie, în urma atitudinilor vicioase, diformităţi. Ca să putem pune în axă segmentul corespunzător, trebuie să incizăm, uneori chiar să excizăm parţial, ligamente (ligamentul plantar, ligamentul tibio-astragalo-calcaneean etc.), fascii (fascia lata) sau capsule articulare foarte sclerozate, care menţin diformităţi în flexie (genunchi) sau în extensie (picior).

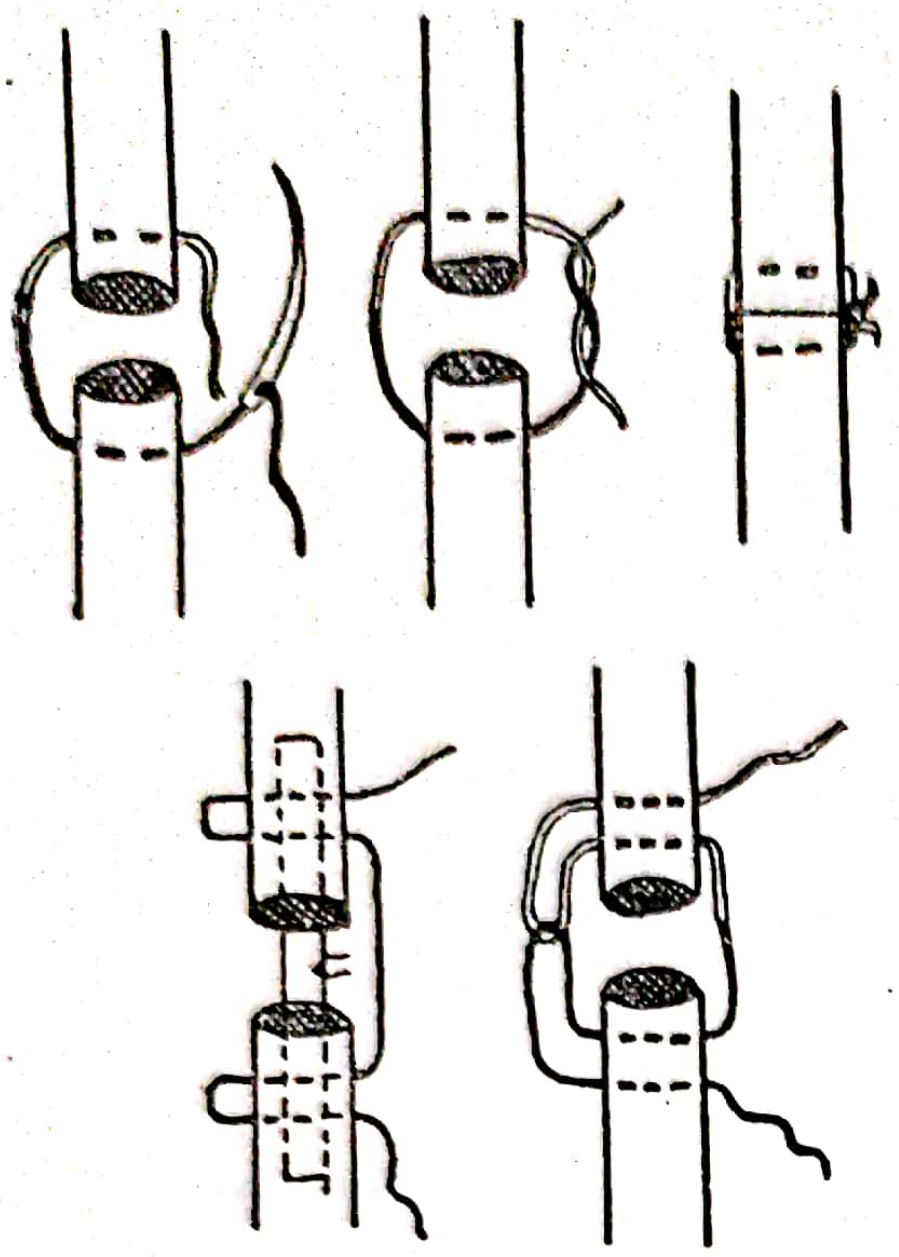

Fig. 235. — Felurite procedee de a coase tendoanele.

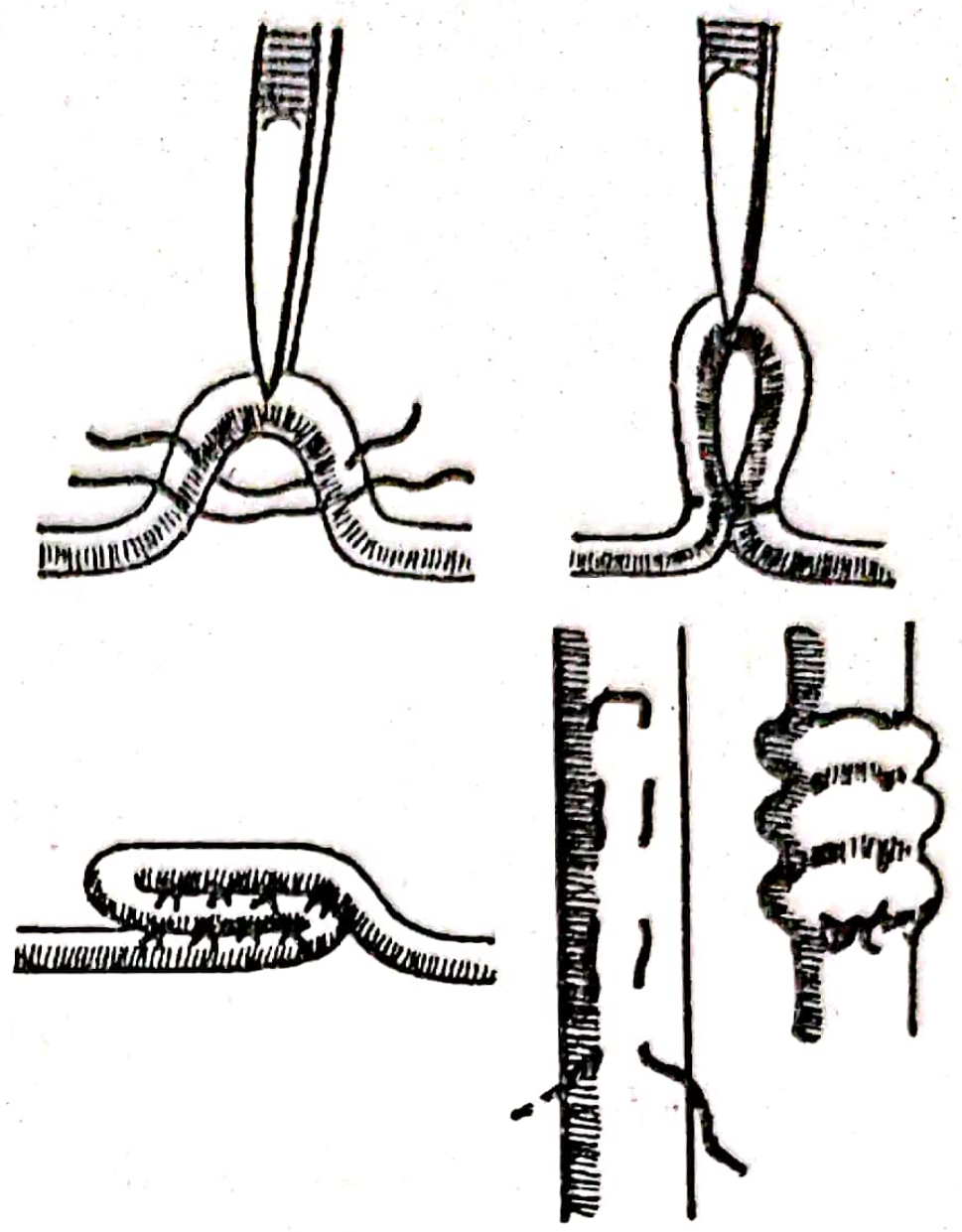

Fig. 236. — Diverse procedee de scurtare a tendonului.

Prin inciziile prin care se descoperă tendoanele ce urmează să fie alungite se ajunge şi la ligamentele retractate sau la capsulă, punîndu-se face sindesmotomia, sindesmectomia, capsulotomia sau capsulectomia.

În urma acestor intervenţii, segmentul corespunzător se poate aşeza în axa normală, dacă se execută (cînd este cazul) şi alungiri de tendoane sau chiar plastii de tendoane.

Aceste operaţii trebuie făcute astfel încît cîmpul vizual să cuprindă bine regiunea. Regiunea nu trebuie abordată prin incizii şi plăgi meschine sau în formă de pîlnie, fiindcă se pot vătăma vase (greu de legat în profunzime), nervi, tendoane etc.

Cunoaşterea perfectă a anatomiei regiunii este absolut indispensabilă şi, cu această condiţie satisfăcută, o hemostază prealabilă poate fi folosită. Hemostaza preventivă nu trebuie să dureze însă multă vreme (operaţiile urmează să fie făcute rapid), iar înainte de a închide plaga trebuie să restabilim circulaţia prin înlăturarea benzii de cauciuc.

Pentru aceasta trebuie aşteptat cu răbdare un timp suficient, fiindcă de obicei elasticitatea şi permeabilitatea vasculară sînt foarte reduse; printr-o hemostază definitivă, incompletă, se pot produce hematoame supărătoare sau să se îmbibe pansamentul cu sînge sub aparatul gipsat, astfel încît se pot compromite tegumentele pînă la necrozarea lor.

În astfel de operaţii este indicat să se taie aparatul gipsat în tot lungul său, după uscare, desfăcîndu-se apoi buzele lui. *Prin crăpătura obţinută se vor tăia în lung turele de faşă cu care s-a acoperit pansamentul steril.*

Imediat ce ni se pare că circulaţia nu este totuşi suficient de bine revenită, chiar după măsurile amintite, se impun înlăturarea aparatului gipsat, injecţii intraarteriale cu novocaină, cu sînge (procedeul Cernigovski), apoi papaverină, dicumarol, pelentan etc.

Capsulotomia şi chiar capsulectomia se impun cînd contractura muscu-

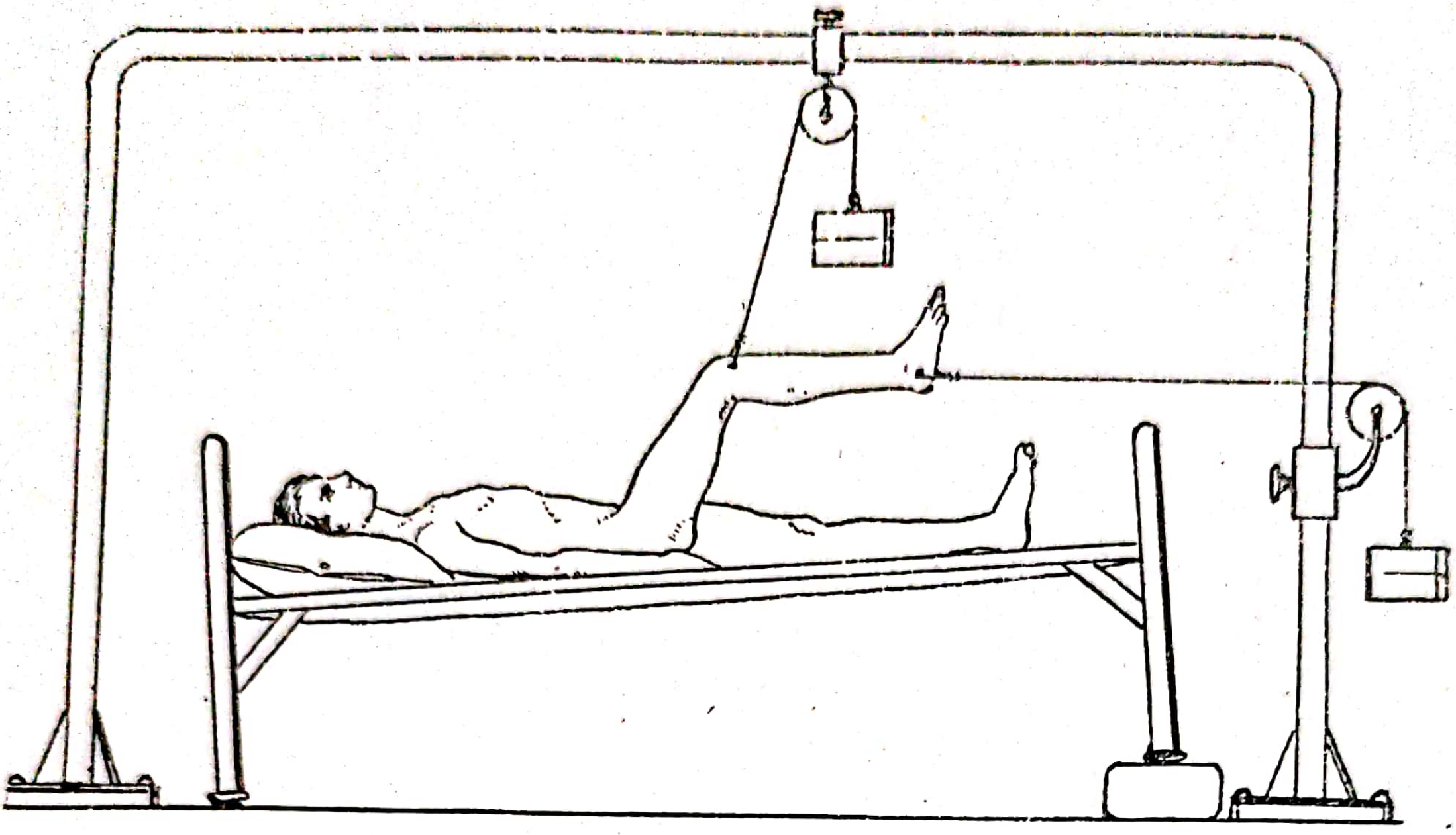

Fig. 237. — Dublă extensie transscheletală cu membrul inferior suspendat la cadru.

lară durează de multă vreme şi, prin urmare, cînd capsula, pe partea de flexie a genunchiului, a şoldului, sau pe partea de extensie a piciorului, s-a sclerozat. O alungire numai de tendoane în asemenea condiţii nu este suficientă, ci trebuie incizată şi capsula în partea ei scleroasă sau trebuie excizată această porţiune.

La genunchi, cînd se urmăreşte obţinerea unui rezultat bun în transplantarea flexorilor pentru înlocuirea funcţională a cvadricepsului paralizat, este de cea mai mare necesitate ca în acelaşi timp, printr-o incizie latero-posterioară, să se facă o capsulectomie posterioară; numai aşa genunchiul va putea trece la un uşor grad de recurvatum, care va îngădui ulterior recuperarea funcţională urmărită.

De asemenea, în artroriza posterioară a piciorului este foarte indicat să se facă şi capsulectomia o dată cu dedublarea şi alungirea tendonului, fiindcă altfel hipercorecţia din primul moment nu este posibilă şi implantarea transplantului în astragal la nivelul just paracartilaginos va fi îngreunată.

La şold, cînd se urmăreşte obţinerea hiperextensiei, nu este suficientă, uneori, coborîrea inserţiilor musculare o dată cu spina osteotomizată (procedeul Soutter), ci trebuie să se pătrundă printr-o prelungire a inciziei anterior, de-a lungul coapsei (în felul inciziei lui Hueter), între fascia lata şi croitor, pînă la partea anterioară a capsulei, care, dacă este sclerozată, va fi incizată sau rezecată parţial.

Cînd o diformitate foarte accentuată (spre exemplu, flexia prin contractura genunchiului) s-a redus în urma capsulectomiei, dar cu oarecare greutate, sîntem datori ca, înainte de a fixa rezultatul într-un aparat gipsat, să fim absolut convinşi că pedioasa, ca şi tibiala posterioară, pulsează şi că nu există semne de elongare a sciaticului. Chiar în astfel de condiţii se impune, după facerea aparatului gipsat, un control repetat la intervale scurte, iar la constatarea unor semne cît de mici de insuficienţă circulatorie sau de suferinţă a sciaticului, aparatul se taie în formă de jgheab, în lungul său, şi se mai reduce din întindere pînă la dispariţia fenomenelor circulatorii sau nervoase.

Cînd retracţia este puternică şi durează de mai mulţi ani, e bine ca întinderea să se facă treptat, prin tracţiune transscheletală şi cu controlul necesar. Baciu a obţinut rezultate bune făcînd tracţiune transscheletală în două sensuri, membrul inferior fiind suspendat pe un cadru (fig. 237).

Tenodeza, fasciodeza. Cu ajutorul *tenodezei* se poate mărgini mişcarea anormală a unei articulaţii sau se poate impune unui segment de membru paralizat şi suplu, după corectarea atitudinii vicioase, o axare în poziţie normală. Acest lucru se face la o anumită vîrstă, aşteptînd să devină posibile alte operaţii mai valoroase. După o tenodeză temporară (executată cu un tendon total paralizat) se mai poate face eventual şi o tenoplastie.

Pe unul din tendoanele muşchilor paralizaţi, de obicei pe cel care atunci cînd este sănătos săvîrşeşte mişcarea cu amplitudinea cea mai mare sau pe unul care în mod normal execută o mişcare similară şi se află în apropiere, îl transformăm într-un ligament puternic; aceste tenodeze sînt extraarticulare. Pentru realizarea acestui scop se poate proceda în mai multe feluri.

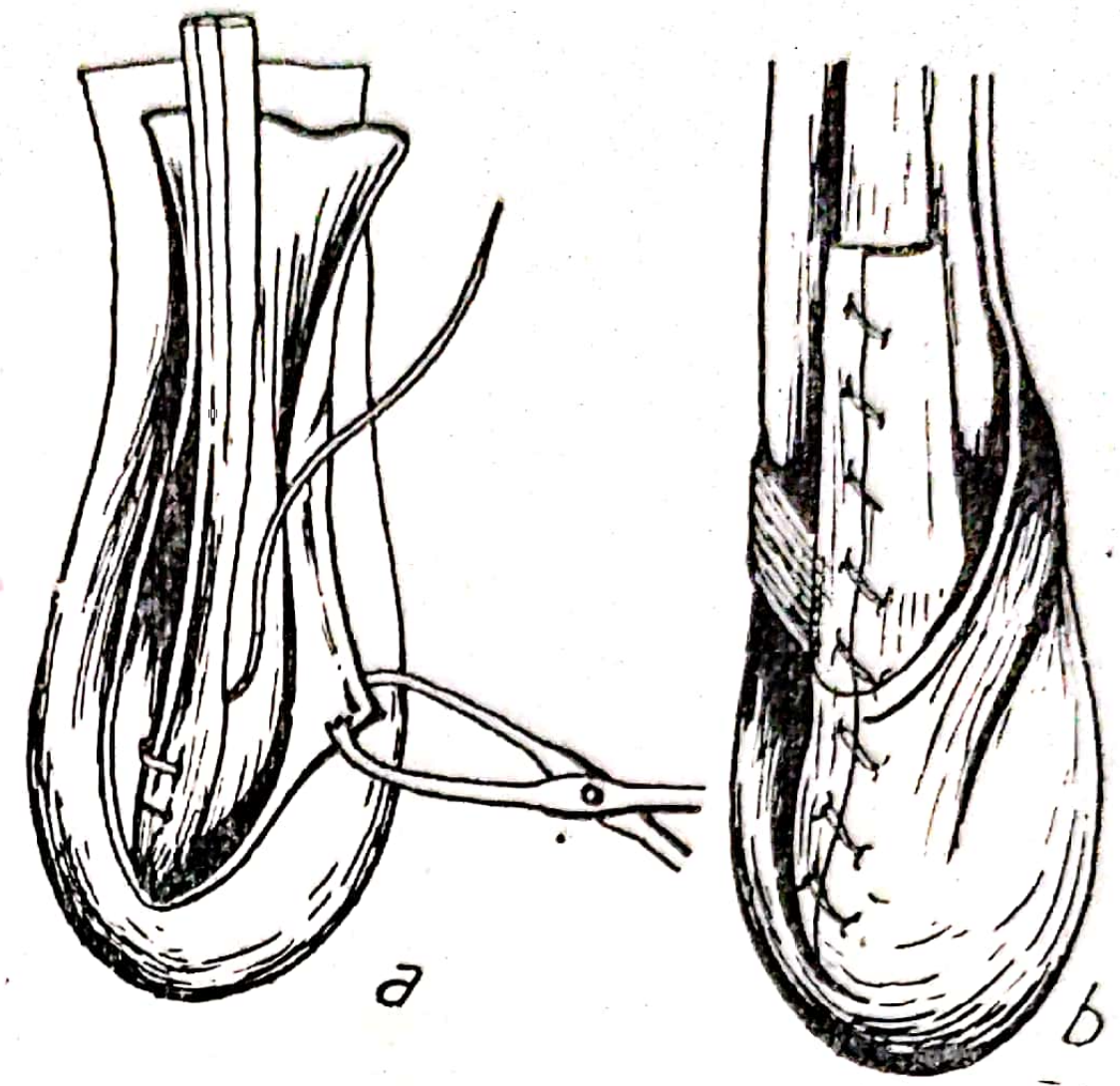

a — se sapă un făgaş prin teaca tendonului înlocuit în periost;

b — se fixează tendonul transplantat la periost şi se întăreşte prin refacerea tecii Biesalski-Mayer).

Fig. 238. — Procedeul lui Lange de fixare subperiostală a tendoanelor transplantate.

Unii fac, spre exemplu, o clapă din maleolă, trec tendonul în jgheaburi şi închid pe deasupra acestuia clapa osoasă, fixînd-o cu două fire trecute prin găurile făcute anterior în os, după ce, bineînţeles, se făcuse în prealabil hipercorecţia segmentului (fig. 238).

Alţi autori fac în os un tunel cu o ţepuşă metalică pe unde trec tendonul în ansă şi-l coase, după corectarea diformităţii, de porţiunea de tendon scurtată.

Se mai fac din tendoane, tăiate către muşchi şi trecute prin os, nişte hăţuri (Ciaklin) care trag şi susţin, spre exemplu piciorul, în poziţie bună.

Tenodeza se mai execută şi armînd tendonul cu sîrmă subţire V2A (procedeul Rădulescu); capetele se răsucesc înainte ca extremitatea acestuia să se fixeze, fie pe os, fie pe tendon, şi aceasta ca să îngăduie în timpul creşterii (la copii) o adaptare a tendonului la alte dimensiuni, fiindcă altfel, rămînînd scurt şi rigid, provoacă o diformitate în sens invers, dacă — bineînţeles — nu se rupe firul metalic, în care caz se reface diformitatea.

Vreden folosea, după tenotomie, tenodeza extra- şi intraarticulară, fiindcă în piciorul balant paralitic de pildă, trece extremitatea distală a tendonului lungului peronier lateral secţionat spre muşchi şi aceea a gambierului anterior, prin articulaţia tibio-tarsiană, perforînd astragalul şi pilonul tibial pieziş; extremitatea fiecărui tendon este cusută la tendonul lui Ahile.

Ciaklin asociază tenodeza la transplantarea musculară, făcînd deci o transplantare-tenodeză.

Se mai poate, în sfîrşit, obţine o tenodeză (exceptînd copiii sub 6 ani) prin puternice tendoane artificiale făcute din fire late de mătase împletite (Lange, fig. 239). Aceste panglici se trec în ansă prin tunele create în două oase apropiate, în aşa fel ca să se poată reduce diformitatea; în alte împrejurări se trece un smoc de fire de mătase, iar capetele se înnoadă între ele, după ce s-a corectat diformitatea.

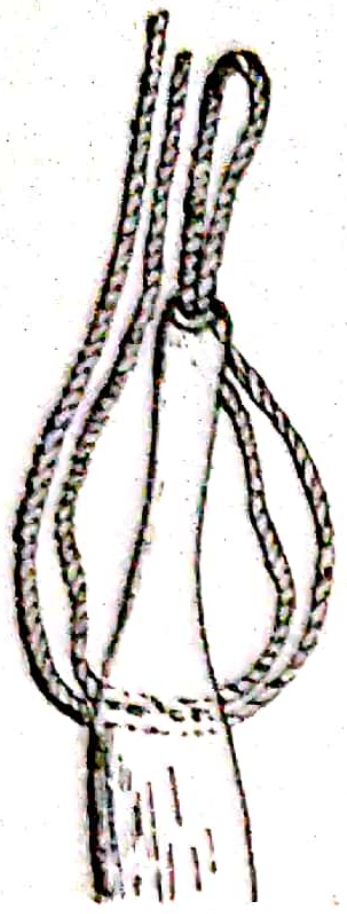

Fig. 239. — Tendoane artificiale de mătase.

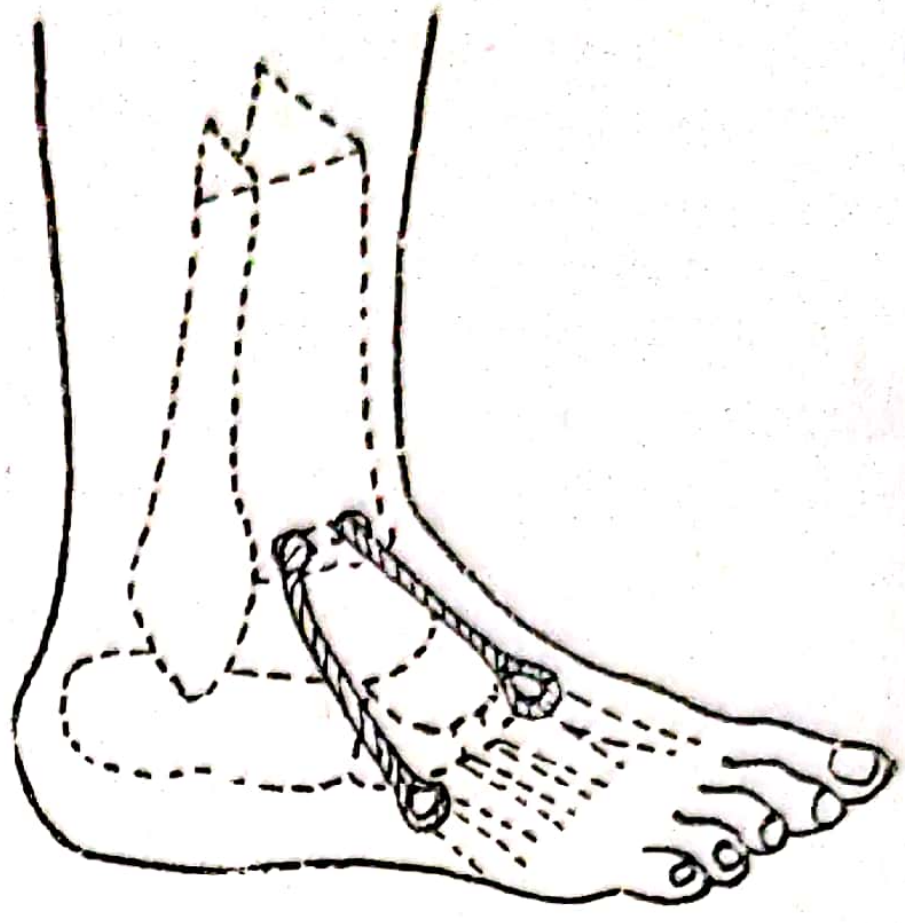

Fig. 240. — Filodeză după procedeul lui Vreden.

Firele de mătase trebuie să fie foarte bine sterilizate; se fierb 20 de minute în soluţie de oxicianură de mercur 1% şi apoi se întind puternic pe lame de sticlă, ca să-şi capete lungimea normală, fiindcă se retractă cu o optime prin fierbere. În tot timpul operaţiei trebuie mînuite pe cît posibil numai cu instrumente sau cel mult cu comprese sterile, mîinile fiind, bineînţeles, acoperite cu mănuşi sterile de cauciuc şi de aţă. În timp ce se pregăteşte făgaşul osos, aceste fire, care prelungesc tendonul, trebuie să fie acoperite în comprese sterile.

Procedeul are două dezavantaje: de multe ori tendonul artificial se rupe la o mişcare mai bruscă sau mai amplă şi, în al doilea rînd, tegumentele pot fi întinse deasupra, ulcerîndu-se în timpul mişcării şi al frecării de gheată etc. Ca să se înlăture acest din urmă inconvenient se recomandă o imobilizare în aparat gipsat, mai îndelungată, ca să se formeze din ţesut conjunctiv un fel de peritendon panglicii sau smocului de fire care protejează şi împiedică astfel întinderea tegumentelor în timpul mişcării maxime. Lange a arătat acest fapt prin secţiuni făcute după un lung interval de timp de la operaţie, la nivelul unui tendon artificial.

Vreden ia un fir gros făcut din fire de mătase împletite, şi-l trece în formă de *U* prin extremitatea inferioară a tibei şi interioară, iar cele două extremităţi ale lui le suturează după ce le-a trecut prin tunele create în extremitatea proximală a celui de al V-lea şi în aceea a primului metatarsian. În felul acesta piciorul nu mai poate cădea. Metoda este denumită filodeză (fig. 240).

Cu ajutorul *fasciodezei* se obţine corectarea diformităţii anormale a unui segment cu sechele de poliomielită. De obicei se foloseşte fascia lata recoltată pe o întindere şi lăţime suficientă, iar prin îndoirea ei în lung se formează un fel de ligament, deci un bun şi puternic mijloc de corectare a unei diformităţi. Fascia pregătită se trece ca o panglică rezistentă şi inextensibilă pe sub părţi moi şi este fixată, după ce s-a întins bine, în cele două oase care mărginesc o articulaţie, astfel încît să se corecteze diformitatea şi rezultatul să poată fi menţinut.

Dermodeza. Din piele se pot executa mijloace de fixare în felul ligamentelor sau se creează prelungiri de tendoane ori fascii care vor menţine o corectare în poziţie bună. Tot cu benzi de piele se poate reface integritatea unui tendon.

Pielea, după indicaţiile prof. Reiner, este inextensibilă dacă se pune în lung şi se întinde bine. Ca pielea să fie folosită, se infiltrează extemporaneu cu soluţie de penicilină şi se menţine după recoltare într-o soluţie de sulfamidă, pînă se prepară locul unde va fi transplantată.

Tenoplastii. Un muşchi paralizat poate fi înlocuit printr-unul sănătos, care va acţiona prin tendonul celui dintîi sau direct, prin tendonul său transplantat la locul de inserţie a celui înlocuit. Muşchiul al cărui tendon se transplantează este bine să fie sinergic cu cel paralizat.

În primul fel de a proceda se creează anastomoze tendinoase totale prin diferite procedee de tenorafie. De asemenea, o parte numai din tendonul unui muşchi puternic se sutureaza la tendonul unuia definitiv scăzut în valoarea lui, dar care nu este paralizat complet.

Altădată, aceste operaţii se întrebuinţau curent, dar astăzi sînt în genere părăsite fiindcă rezultatele obţinute nu sînt de loc satisfăcătoare. În orice caz, sub nici un motiv nu se va sacrifica un muşchi sănătos ca să înlocuim unul pe cale de refacere.

Cităm totuşi cîteve feluri de a proceda:

Anastomoza tendinoasă ascendentă totală se execută secţionîndu-se tendonul muşchiului paralizat cît mai sus; capătul periferic se sutureaza la tendonul muşchiului sănătos învecinat, către corpul muşchiului. Capătul proximal al tendonului bolnav secţionat rămîne liber.

Anastomoza tendinoasă descendentă. Tendonul muşchiului sănătos este secţionat complet la acelaşi nivel cu cel paralizat către inserţia lor; se sutureaza apoi cap la cap capătul proximal al tendonului muşchiului sănătos la capătul distal al celui paralizat.

O variantă constă în aceea că se secţionează tendonul muşchiului sănătos către inserţie numai pe jumătatea grosimii sale şi se desface în lungul său chiar cu muşchi cu tot, pînă la vase: extremitatea jumătăţii secţionate se sutureaza la capătul tendonului paralizat (Drobnik). Mai există variante în care tendoanele libere se sutureaza încrucişat între ele, sau capătul central sănătos se sutureaza lateral de cel paralizat nesecţionat.

Anastomoza tendinoasă parţială. Cînd muşchiul lezat nu este complet paralizat, atunci numai o jumătate a sa este secţionată şi suturată la cel sănătos. Este o operaţie neraţională şi ineficace.

Anastomoza tendinoasă mixtă (ascendentă şi descendentă). Se secţionează la acelaşi nivel şi un tendon şi celălalt, dar fiecare pe jumătatea grosimii sale, şi se detaşează fragmentele în lungime, unul în sus, altul în jos, suturîndu-se între ele, încît se formează în total litera *N*.

Translocaţiile tendinoase. Aceste operaţii (Bayer) constau în a schimba direcţia normală a tendonului fără să se acţioneze asupra inserţiilor sale, forţîndu-l astfel să facă o funcţie contrară. Un exemplu foarte elocvent este operaţia lui Zaţepin, care face translocaţia scurtului peronier şi a gambierului posterior înaintea maleolelor respective, ca din extensori ai piciorului, care măresc şi ajută ecvinismul, să devină flexori, ajutînd astfel la înlăturarea diformităţii prin echilibrare musculară şi suspensie (fig. 241).

Un alt exemplu de translocaţie este acela invers celui de mai sus, adică transpunerea tendonului lungului peronier în extensor în caz de paralizie a tricepsului sural. În acest caz, tendonul se eliberează în teaca sa şi se mobilizează în aşa fel încît este trecut îndărăt într-un jgheab creat cu o daltă scobită la faţa posterioară a calcaneului.

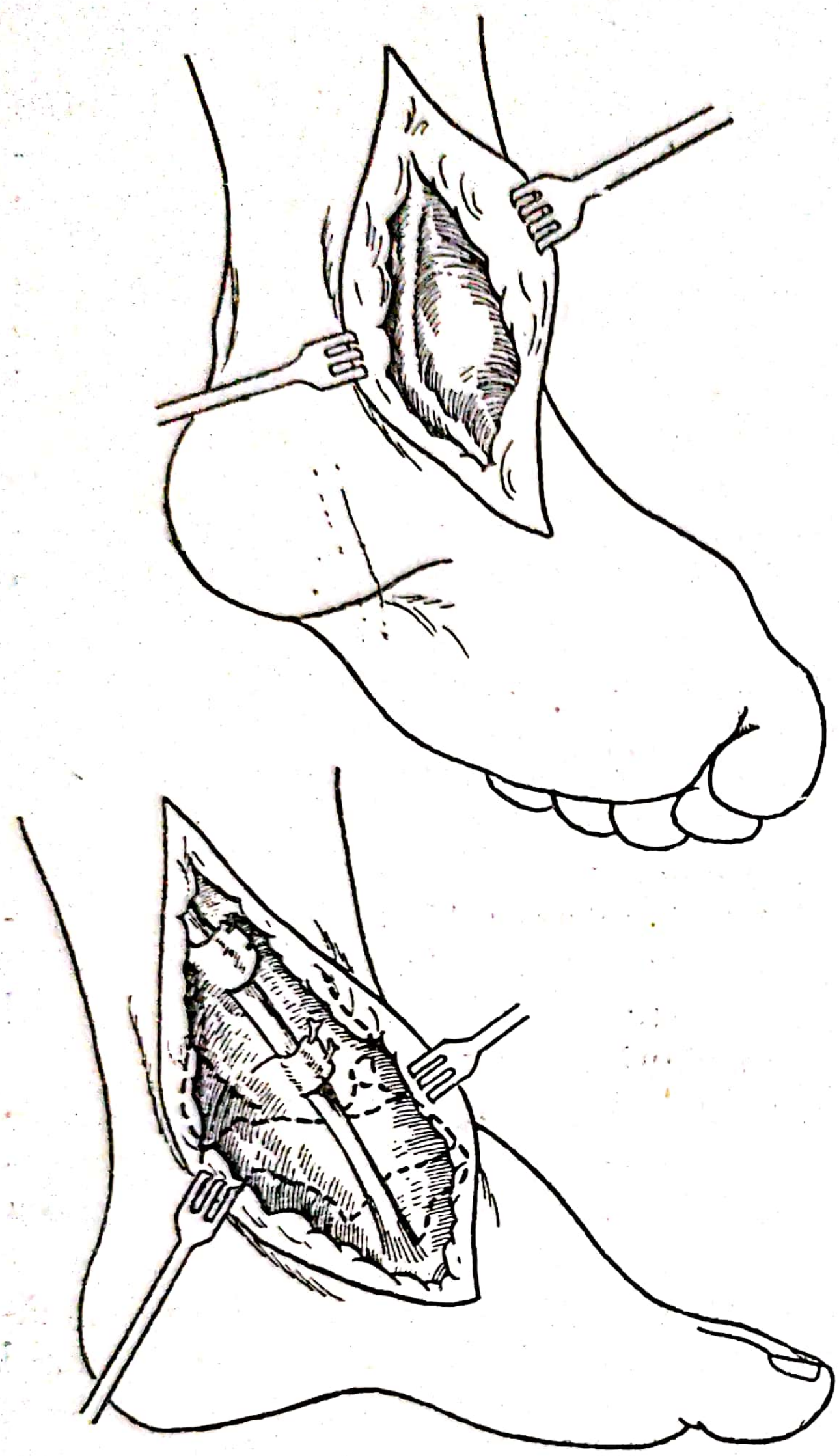
Fig. 241. — Translocaţia tendonului gambier posterior a lui Zaţepin.

Reinserţiile tendinoase. În unele împrejurări este de-ajuns să se mute inserţia unui muşchi activ în contracţie, din cauză că nu are antagonist, într-o altă situaţie, ca diformitatea să se schimbe. De pildă, reinserţii valoroase sînt acelea ale gambierului anterior pe dosul piciorului, spre cuboid, ale extensorului propriu al degetului mare spre inserţia gambierului anterior sau ale muşchilor epitrohleeni pe sfertul inferior al diafizei humerale, transformîndu-i în flexori ai antebraţului cînd bicepsul este deficient.

Transplantarea de muşchi şi tendoane. Un muşchi paralizat poate fi înlocuit cu unul sănătos din apropiere care în mod normal are o funcţie asemănătoare, sinergică. S-au făcut experienţe pe animale, şi chiar operaţii la om pentru a grefa un muşchi căruia i se păstrează vasele şi nervii. Unii autori, în foarte rare cazuri, au executat totuşi aceste operaţii cu „restabilire funcţională foarte interesantă". Cu toate acestea, astfel de operaţii nu s-au mai repetat.

Transplantarea muşchilor sănătoşi, adică a inserţiei tendoanelor lor la locul de inserţie a celor paralizaţi antagonişti, este o operaţie folosită, şi chiar de predilecţie de unii chirurgi ortopezi. Scherb a formulat o lege de care trebuie să ţinem seama cînd transplantăm un muşchi sănătos, dar cu o funcţie de antagonist: *„ca să obţinem un rezultat bun trebuie ca absolut toţi muşchii antagonişti celui transplantat să fie paralizaţi"*.

Din observaţiile obiective reiese însă că aceste operaţii, făcute chiar în condiţiile amintite, şi care cer o îndelungată educare funcţională postoperatorie şi o colaborare inteligentă şi susţinută din partea bolnavului, sînt satisfăcătoare un interval de timp, după care acţiunea muşchiului transplantat scade şi deformarea se reinstalează. Totuşi, sînt destule împrejurări în care astfel de operaţii dau rezultate bune: în paraliziile radiale, în paraliziile cvadricepsului, ale gambierului anterior concomitent cu ale extensorilor etc.

Transplantarea mușchiului sănătos, adică propriu-zis a tendonului său (metoda fiziologică a lui Biesalski-Mayer), se face printr-o incizie lungă, care pune în evidență teaca tendonului, ce se incizează la inserție și apoi către corpul muscular, pe unde se scoate tendonul din teacă cu o pensă. Inserția se detașează cu periostul din apropiere sau chiar cu o porțiune din os. O altă incizie se face de-a lungul tendonului mușchiului paralizat și, după ce se pune în evidență teaca sa, se incizează aceasta și apoi tendonul în apropierea inserției. Tendonul se scoate din teaca sa, care rămîne intactă, printr-o butonieră făcută în teacă spre mușchi și se rezecă. Tendonul mușchiului sănătos, fixat cu fir de mătase lung și gros, se trece apoi în teaca liberă a celui paralizat cu ajutorul firului apucat cu o pensă clamp (fig. 242).

Cei mai mulți autori preferă însă să treacă tendonul de transplant liberat din teaca sa prin incizia acesteia, pe sub tegumente, pe calea cea mai scurtă, la inserția celui paralizat, cu ajutorul unei pense lungi, cotite. Aici se procedează în mai multe feluri.

Lange, care a imaginat fixarea în periost, prelungește incizia în teaca tendonului paralizat, către inserția lui și face apoi un făgaș în periost unde aduce extremitatea tendonului transplantat, pe care o fixează cu fire de mătase. Peste tendonul bine fixat în periost reface teaca incizată pe o distanță corespunzătoare (fig. 238).

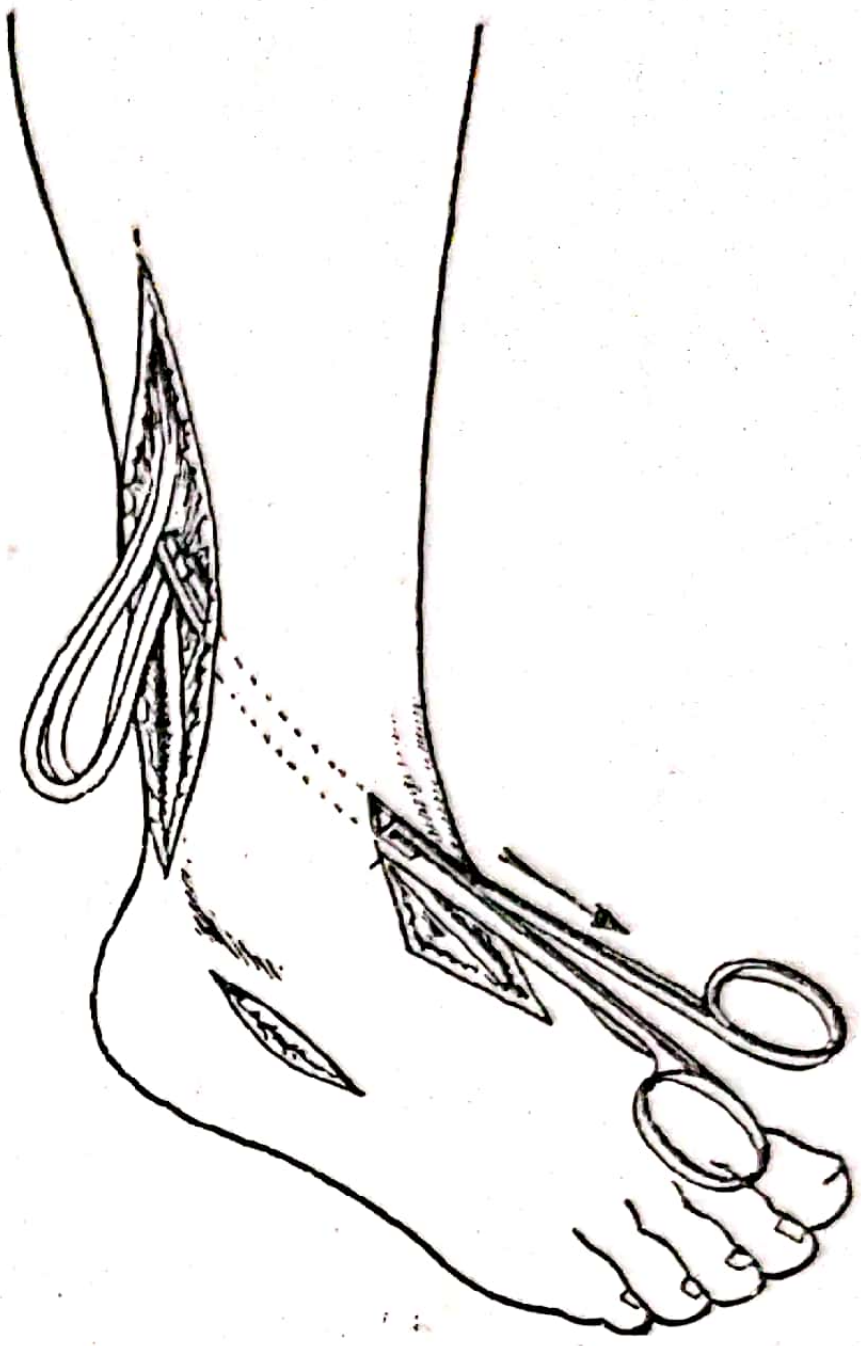

Fig. 242. — Procedeul Biesalski-Mayer.

Unii autori merg mai departe și fac un făgaș chiar în os, în care pun extremitatea tendonului transplantat cu porțiunea de os detașată și apoi o fixează, fie cu o mică scoabă făcută dintr-un fir gros metalic V2A, fie numai cu periostul din jur. Acest procedeu se poate executa atunci cînd lungimea tendonului este justă după corectarea diformității.

Müller, cu ajutorul unei țepușe metalice curbe, face un tunel în os prin care trece dintr-o parte în alta, dar în sens invers cele două capete ale firului de mătase. Trăgînd de ele, antrenează tendonul, punîndu-l în tensiune, ca să mențină reducerea diformității, și leagă cele două capete peste puntea osoasă; reface apoi periostul pe deasupra.

Codivilla face o punte periostică puternică, perpendiculară pe direcția tendonului, a cărui extremitate o trece pe sub punte, și fixează capătul întors peste punte cu o mică scoabă metalică sau cu un fir metalic mai gros (fig. 243, 244).

Cînd tendonul nu ajunge, se alungește cu un fir dublu de mătase groasă (Lange).

Trecerea tendonului sănătos prin teaca celui bolnav nu prezintă un avantaj, deoarece sinechii cu teaca se fac mai puternic decît dacă tendonul trece direct prin țesuturi conjunctive, cu toate precauțiile cele mai ireproșabile de asepsie.

Plastia de fascie. Cînd se urmărește alungirea unui tendon prea scurt, se poate folosi eventual plastia de fascie. Un procedeu bun este cel al lui Kirschner (fig. 245), care constă, în primul timp, în a face o tenotomie la distanță de extremitatea liberă și a obține corectarea dorită, cu care ocazie se apreciază și îndepărtarea dintre capete, care va trebui completată cu un transplant din fascie. Pe lungimea necesară se interpune fascie lata care se suturează la extremitățile tendonului în formă de teacă de jur împrejur, iar marginile fasciei dintre extremități se cos de-a lungul lor, obținîndu-se un fel de tendon. Alungirea tendonului prin plastie pe loc se poate executa mai ușor.

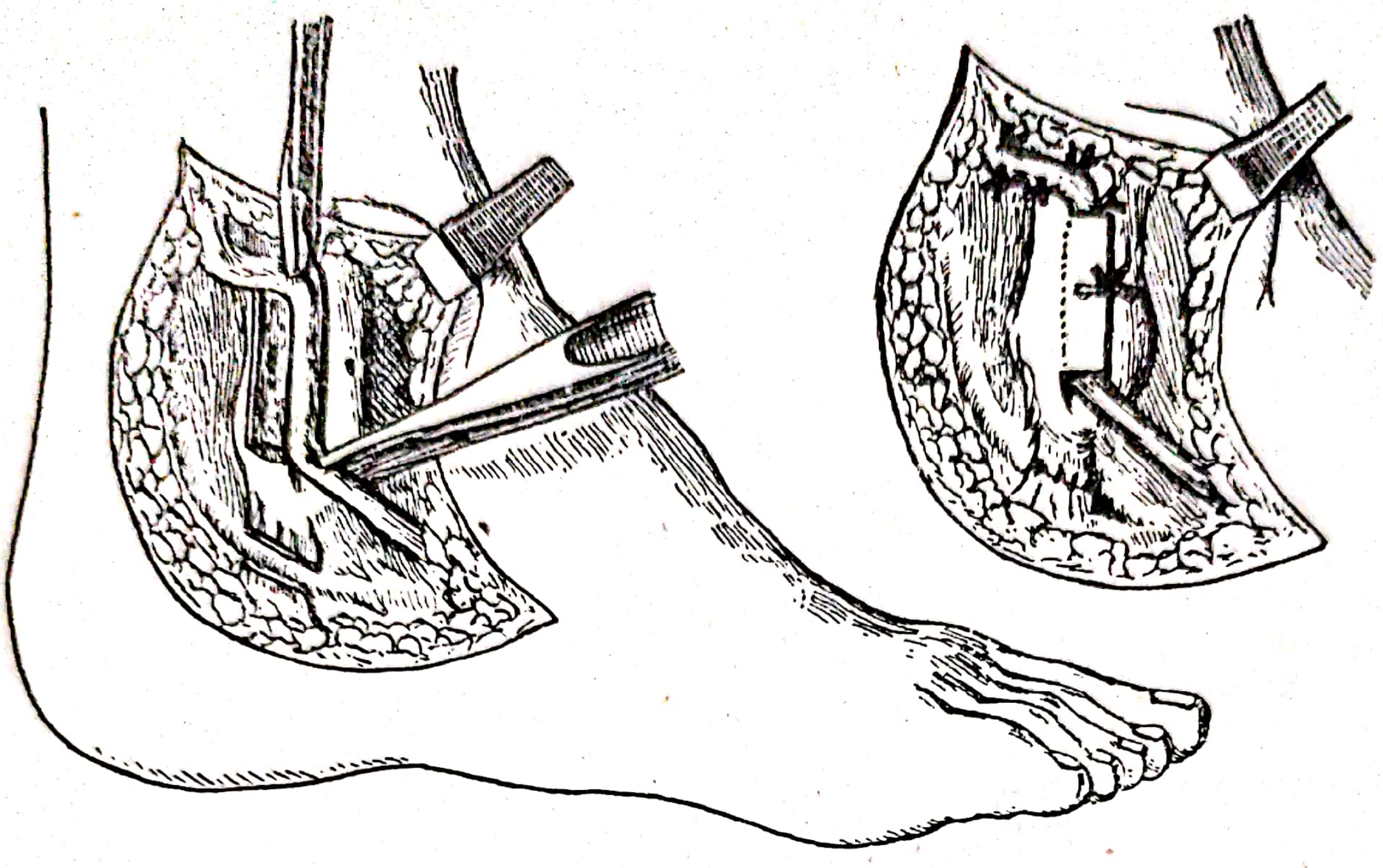

Fig. 243. — Fixarea tendonului la periost.

INTERVENȚII ASUPRA NERVILOR

Deseori se întîlnesc leziuni ale nervilor periferici, care se găsesc de obicei în vecinătatea focarelor de fractură, fie ele proaspete, fie consolidate prin calusuri hipertrofice. În cazurile de pseudartroze complicate de paralizii prin lezarea vreunui trunchi nervos, descoperirea și suturarea nervului sînt imperios recomandate, înainte de a se trece la timpul osos, deoarece consolidarea pseudartrozei este strîns legată de vindecarea nervului.

În unele operații creatoare, cum ar fi policizarea, prin transplantările de deget de la mîna accidentată, unele tehnici se fac prin secționarea și suturarea nervilor colaterali ai degetelor. Iată de ce orice chirurg ortoped trebuie să aibă și o serie de cunoștințe asupra chirurgiei nervilor periferici, fără care pregătirea lui este incompletă.

Intervențiile asupra nervilor, după momentul în care se practică de la data accidentului, se împart în imediate și tardive, prognosticul fiind variabil din acest punct de vedere. Puterea de regenerare a nervului traumatizat este mai mare în primele săptămîni, și de aceea rezultatele vor fi cu atît mai bune cu cît intervenția este mai precoce. La aceasta contribuie și faptul că fibrele musculare dependente nu ajung să sufere procese prea înaintate de degenerescență.

Sutura imediată a nervilor secționați este deci indicată, singura complicație care poate interveni, și care astăzi nu mai constituie o problemă,

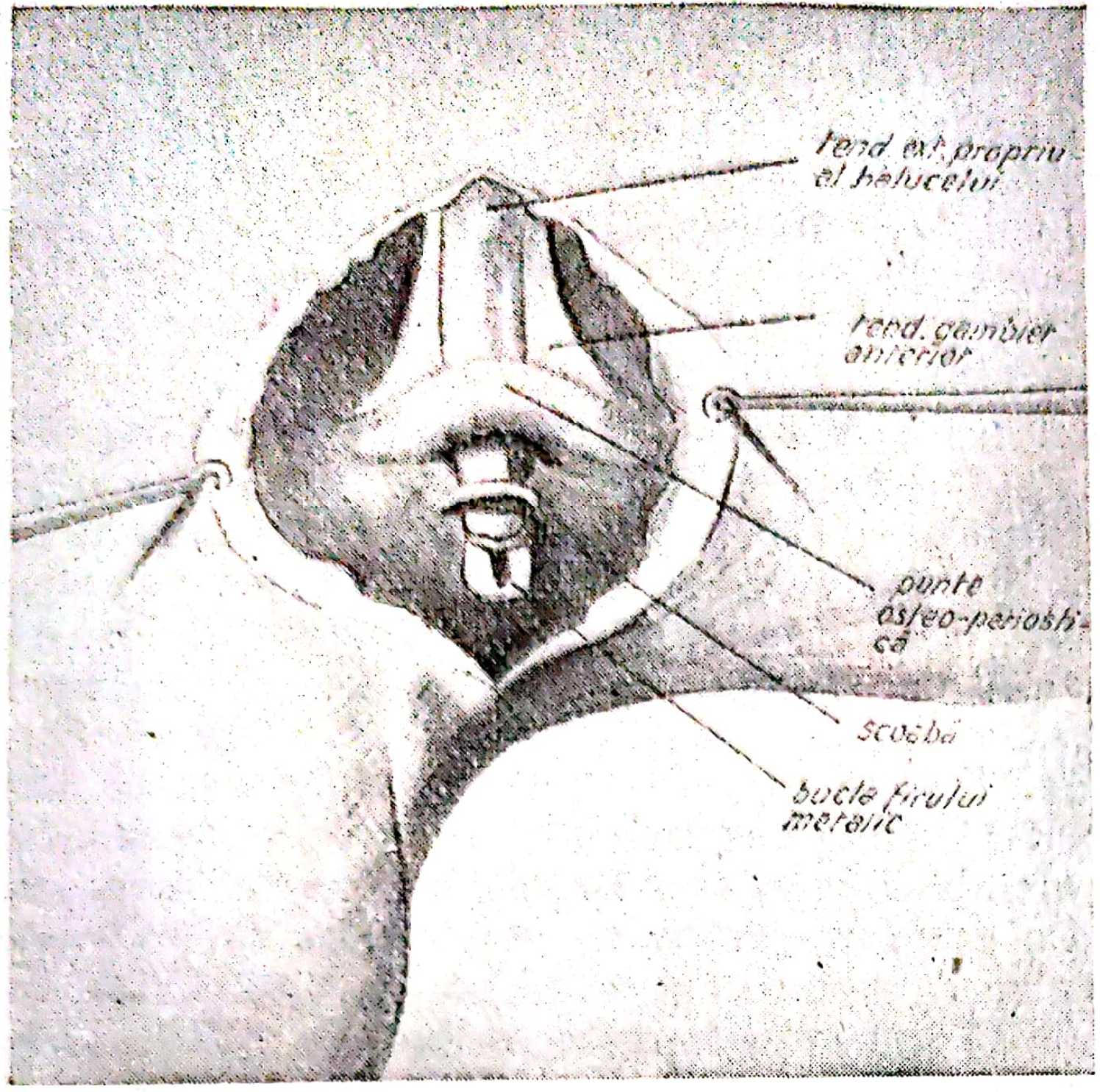

Fig. 244. — Procedeul de fixare a tendonului sub periostul făcut punte (după Codivilla).

fiind infecţia. De altfel, nervul rezistă bine la infecţii şi un trunchi nervos suturat nu riscă mai mult decît două extremităţi libere nervoase, cînd se găseşte într-un mediu infectat. Nu s-au citat pînă astăzi cazuri de nevrită ascendentă din această cauză, singurul risc, şi acesta foarte puţin probabil, rămînînd numai acela de a se rupe sutura primitivă, ceea ce necesită o reintervenţie.

Dacă se depăşesc primele săptămîni, se poate aştepta liniştit pînă între a patra — a şasea lună după accident, fiind preferabil să se facă sutura în această perioadă, după ce neuronul terminal nu mai creşte şi celula cornului anterior, intrată în repaus, a acumulat rezerve abundente de cromatină. Astfel pregătit, neuronul poate suporta oboseala unei noi regenerări, explicîndu-se în felul acesta rezultatele excelente care se obţin după suturile întreprinse după un asemenea interval. Depăşirea unei perioade de şase luni de la accident atrage prognosticuri din ce în ce mai slabe, dar aceasta nu înseamnă că intervenţia nu trebuie încercată oricît de tîrziu de la data accidentului.

Neuroliza. Este o intervenţie minoră, dar uneori cu rezultate spectaculare, cînd trunchiul nervos intact nu este decît strangulat într-o masă de ţesut cicatriceal, rămasă de pe urma unei plăgi. Printr-o incizie făcută în direcţia traiectului trunchiului nervos se ridică toată masa cicatriceală şi se liberează nervul în sus şi în jos, pînă la nivelul unde intră în interstiţii de aspect normal. Eliberarea trebuie făcută cu multă delicateţe, manevrîndu-se trunchiul nervos pe comprese îmbibate în soluţie cloruro-sodică izotonică călduţă şi lăsîndu-se descoperit numai segmentul pe care se lucrează, în rest fiind acoperit de comprese cu soluţie călduţă.

După ce nervul a fost bine eliberat şi nu mai este strangulat de nici o bridă de ţesut cicatriceal, trebuie acoperit cu ajutorul ţesuturilor moi din veci-

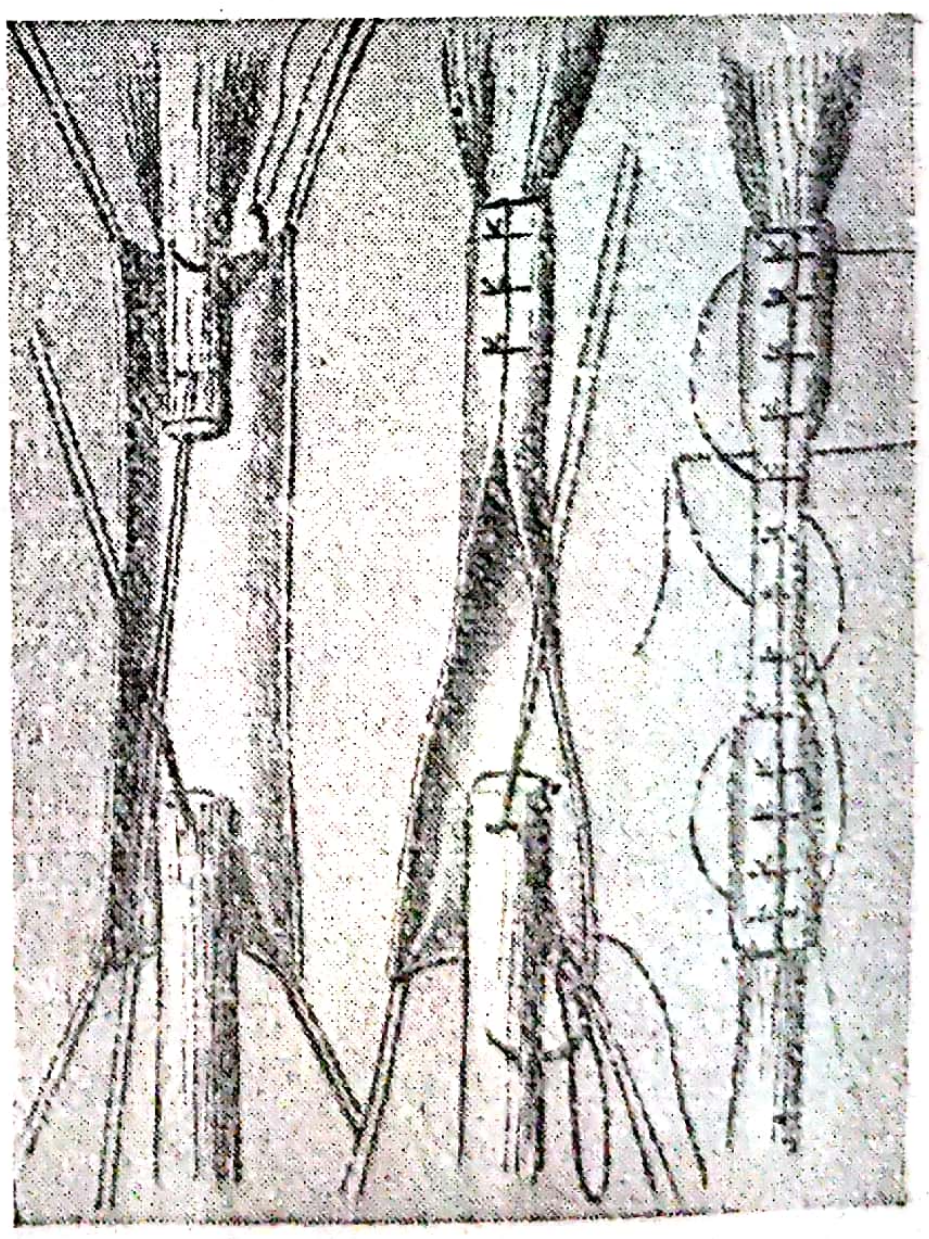

Fig. 245. — Procedeul lui Kirschner (plastie de fascie pentru alungirea tendonului).

nătate, făcîndu-i-se o teacă din mușchi, aponevroze sau țesut celular subcutanat, așa cum preferăm și noi. Unii autori au încercat să folosească membrane organice moarte de vene, artere sau trahee de animale, iar alții chiar substanțe anorganice, ca parafina, vaselina, cauciucul, firul de catgut făcut sul în jurul nervului etc. Acoperirea nervului este indispensabilă, atît după neuroliză, cît și după celelalte intervenții asupra nervilor periferici, deoarece favorizează regenerarea nervului și împiedică cicatrizarea lui la țesuturile vecine sclerozate.

Sutura nervoasă a fost imaginată și executată cu un bun rezultat de Létievant în 1873. Este ușor de realizat dacă cele două extremități ale nervului secționat sînt găsite și pierderea de substanță nu este prea mare. După avivarea celor două extremități, se trec prin nevrilem în patru pînă la șase puncte echidistante, în direcția trunchiului nervos, cu ace drepte netraumatice, fire foarte fine de mătase, atît în capul distal, cît și în cel proximal. O dată ligatura acestor fire făcută, cilindracșii secționați se apropie și se pun în contiguitate. Sutura are șanse mai mari de a se prinde dacă extremitățile se apropie fără a se pune trunchiul nervos în tensiune și fără a fi obligați să punem membrul într-o poziție nefiziologică. Se va încerca totdeauna să se obțină o coaptare exactă a nervului, fără rotarea vreuneia dintre extremități, pentru ca firele să se continue, pe cît posibil în mod normal, unele pe altele și să nu se prelungească fibrele senzitive ale capului central cu cele motorii ale capului periferic și invers. Regenerarea neperfectă după unele suturi, care se soldează cu rezultate oarecum paradoxale, în ceea ce privește recuperarea sensibilității și motricității, pare că se datorește acestor rotări ale extremităților nervoase secționate.

În intervențiile imediate, după punerea în evidență a trunchiului nervos, ne putem găsi în fața unuia din următoarele trei aspecte : o secțiune completă cu capetele separate, o zdrobire întinsă a nervului sau o leziune parțială a lui.

În secțiunile complete se face sutura nevrilemului, după tehnica descrisă și după avivarea simplă a extremităților. În caz de zdrobire întinsă a nervului, a cărei gravitate nu poate fi apreciată în momentul intervenției, Atanasiu-Benisty recomandă ridicarea întregii regiuni interesate, urmată de sutură. Considerăm însă mai prudent să se învelească trunchiul nervos într-o teacă de țesut celular gras și să se aștepte patru luni, făcîndu-se bineînțeles tratamentul necesar cu agenți fizici. Numai dacă funcția senzitivă și cea motorie nu revin se va interveni prin ridicarea regiunii zdrobite și sutură. În caz de leziune parțială, dacă trunchiul nervos și-a păstrat continuitatea, nu facem decît să-l acoperim cu fascie sau țesut celular lax, pentru a împiedica înglobarea lui în cicatricea țesuturilor învecinate.

Intervențiile tardive ne pot pune de asemenea în fața a trei situații deosebite: o secțiune completă cu depărtarea capetelor care prezintă neuroglioame; o secțiune completă cu pierdere mai mare sau mai mică de substanță sau un pseudonevrom prin zdrobire.

Secțiunea completă cu depărtarea capetelor și transformarea lor în neuroglioame se va rezolva prin rezecarea acestora pînă în țesut nervos sănătos care-și păstrează supletețea și elasticitatea și se prezintă pe secțiune cu aspectul fascicular caracteristic. Se suturează capetele astfel rezecate (fig. 246). Rezecția pînă în țesut sănătos urmărește provocarea unui nou puseu de dezvoltare a cilindracșilor, știind că aceștia, fiind opriți în dezvoltare de un obstacol nebănuit, își vor recîștiga această calitate imediat după înlăturarea obstacolului.

În caz de pierdere de substanță nervoasă sau de pseudonevrom prin zdrobire, singurul tratament care se poate încerca este grefa nervoasă.

Grefa nervoasă cunoaște mai multe posibilități de realizare și după originea sa poate fi auto-, homo- sau chiar heterogrefă. Procedeul constă în înlocuirea lipsei de substanță nervoasă cu un trunchi nervos ridicat în special de la bolnav. Poate fi folosită astfel o porțiune de nerv a unui membru amputat sau a unui nerv senzitiv oarecare, cum ar fi brahialul cutanat intern sau porțiunea senzitivă a musculo-cutanatului gambei. S-au folosit și nervi ridicați de la cadavru sau de la animale și păstrați în soluții antiseptice, dar rezultatele sînt încă mult mai slabe decît cele obținute prin autogrefe. Unii autori susțin însă că grefele nervoase moarte sînt mai valoroase decît cele vii, deoarece sînt mai puțin expuse la infecții și sînt mai ușor de prelevat. Grefele preferate sînt cele de vițel nou-născut mort, păstrate în alcool de 90° și apoi de 50°, nu mai mult însă de cîteva săptămîni. Înainte de operație, aceste grefe se spală în soluție cloruro-sodică izotonică sau în apă distilată.

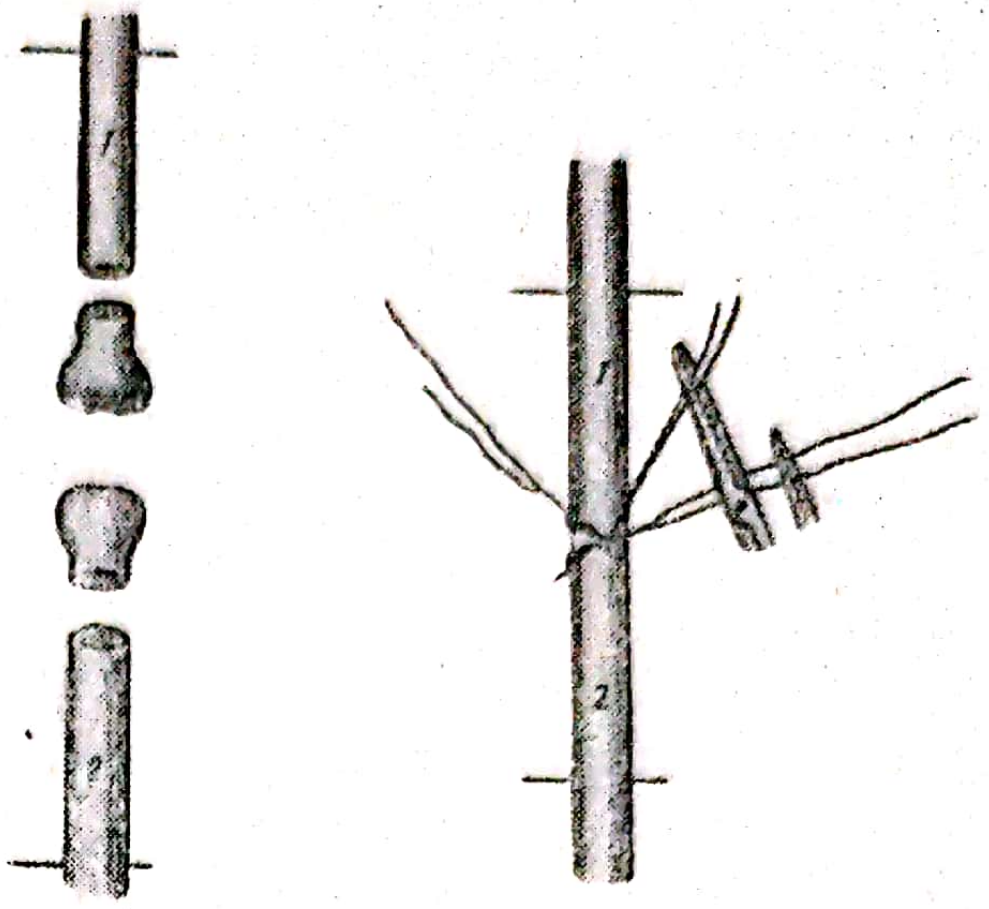

Fig. 246. — Sutura nervoasă (după Massart).

Tehnica propriu-zisă este asemănătoare unei tehnici de sutură obișnuită, numai că se face la două capete.

În pseudonevromul prin zdrobire, datorit unei perforații sau zdrobiri parțiale a nervului, se poate încerca și o grefă nervoasă fasciculară. Aceasta constă numai în excizarea și înlocuirea fibrelor dure cicatriceale cu fibre recoltate din altă parte și suturate fin la capetele lor, fiecare în parte, la fibrele pe care urmează să le completeze. Nevrilemul se închide apoi peste acest grup de fascicule refăcute. La aprecierea rezultatelor există însă totdeauna un *dubiu*, deoarece nu se poate preciza dacă eventualele restabiliri se datoresc fibrelor rămase intacte sau fibrelor înlocuite.

Plastia nervoasă a fost încercată în tratamentul urmărilor poliomielitei, fie prin alăturarea nervului care corespunde mușchiului paralizat, de alt nerv motor sănătos din apropiere și suturarea lor pe o mică distanță, fie tăindu-i pe amîndoi parțial și încrucișînd ascendent sau descendent lambourile obținute. Rezultatele n-au fost de loc încurajatoare, deoarece nu se poate obține o sutură cap la cap a fibrelor motorii sau a celor senzitive.

Neurotizarea mușchilor a fost încercată în poliomielită, de Hacker, în 1917. Se secționează nervul cît mai aproape de locul de pătrundere în mușchiul sănătos și se angajează extremitatea lui într-o butonieră făcută în mușchiul paralizat, sau se implantează nervul cu placa lui motorie și cu porțiunea de mușchi respectivă în butoniera mușchiului paralizat. Ciaklin spune că aceste încercări nu au dat rezultate.

Rezecțiile nervoase parțiale sau totale sînt recomandate în unele afecțiuni cu paralizii spastice de origine centrală, cum ar fi encefalopatiile infantile. La unele din aceste afecțiuni se poate face operația Förster, adică rezecția intradurală a unui număr de rădăcini senzitive (L_2, L_3, L_4, S_2) sau operația lui Guleke, care este o rezecție extradurală. Din perechea de rădăcini care ies din dură, rădăcina senzitivă este situată puțin mai jos și mai posterior decît ramura subțire motorie.

Operaţia lui Stoffel constă în rezecarea ramurilor nervoase motorii care merg la muşchii contractaţi. Stoffel disociază şi izolează, din nervii mai mari, fascicule pe care le incizează, după ce s-a convins prin excitaţie electrică de rolul lor motor asupra muşchilor contractaţi.

În boala lui Little, Trose recomandă circumcizia nervului sciatic, operaţie care ne-a dat şi nouă unele rezultate bune. În prezent, însă, incizăm şi rezecăm numai fibrele superficiale din nervul sciatic de la partea posterioară şi internă, avînd ca urmare cedarea contracţiei musculare la picior, constatată imediat de un ajutor care urmăreşte şi controlează mişcările chiar pe masa de operaţie. Rezultatele pe care le obţinem sînt bune.

Pentru înlăturarea adducţiei membrelor inferioare rezecăm obturatorul printr-o incizie în triunghiul lui Scarpa.

Rezecţia ramurilor senzitive articulare ale obturatorului completată cu rezecţia nervului pătratului crural se recomandă şi în artrozele dureroase de şold.

Se poate face rezecţia şi după tehnica lui Rocher, prin incizie inguinală; nervul se rezecă după îndepărtarea peritoneului şi descoperirea vaselor iliace externe, înainte de a intra în gaura obturatoare.

Simpatectomia periarterială. În multe din tulburările trofice vasculare ale membrelor, în durerile cauzalgice ale bonturilor sau după leziuni nervoase se practică rezecţia simpatico-celulară a arterelor principale ale membrelor respective. Aceste operaţii constau în descoperirea de pildă, a arterei humerale în porţiunea ei superioară, a femoralei la baza triunghiului lui Scarpa sau a popliteei, şi în denudarea lor pe o porţiune de 10—12 cm.

Simpatectomia lombară. Cum simpatectomia perifemorală nu dă totdeauna rezultate suficiente, s-a întrebuinţat simpatectomia lombară.

Printr-o incizie paramediană de 10—15 cm şi după decolarea peritoneului se ajunge în spaţiul retroperitoneal, unde se pune cu uşurinţă în evidenţă artera aortă descendentă în partea stîngă sau vena cavă inferioară în partea dreaptă, în spatele cărora, lipit pe faţa antero-externă a corpurilor vertebrale, se găseşte lanţul simpatic cu ganglionii respectivi, uşor de recunoscut. Se rezecă parte din acest lanţ cu cel puţin doi ganglioni şi se suturează peretele abdominal în straturi anatomice (vezi paraliziile spastice).

INTERVENŢII PE OASE

Deperiostarea. În unele afecţiuni osoase, ca în osteitele eburnante, punerea în tensiune a periostului provoacă dureri intense, caracteristice acestor afecţiuni. Deperiostarea pe o întindere foarte mare este recomandată, fiindcă prin această intervenţie simplă durerile dispar de cele mai multe ori complet.

Tehnica constă în abordarea regiunii osoase condensate, pătrunzînd printre muşchi sau fibrele musculare, fără a le dilacera. Cu bisturiul se incizează periostul în lungul diafizei şi apoi cu răzuşa netăioasă sau, mai bine, cu un decolator se face o deperiostare largă de jur împrejurul osului, prelungită cît mai mult posibil în sus şi în jos. De obicei, regiunea osoasă eburnată este neregulată şi aderă destul de strîns la periost. Mai sus sau mai jos de această zonă, periostul normal se decolează cu multă uşurinţă.

Forajele sînt intervenţii stimulatoare sau cu scop antalgic, care se recomandă în pseudartroze, în unele artroze, în osteitele condensante etc.

Ele se realizează, fie cu o broşă Kirschner subţire, acţionată cu un aparat de mînă, fie cu broşe mai groase, acţionate de un motor. Au efectul de a modifica vasomotricitatea locală şi de a grăbi procesul de vindecare, avînd şi o acţiune antalgică.

În pseudartroze, pulberea de os care rezultă prin perforare trebuie să rămînă neapărat pe loc.

Un foraj de tip mai special este acela ce se execută în metafizele din vecinătatea articulaţiilor care prezintă leziuni artrozice; cu acest prilej se ridică de la acest nivel, cu chiureta, ţesut reticulo-endotelial îmbîcsit de lipoizi, o dată cu trabeculele spongioase ale metafizei (foraj recomandat de Crétin).



Fig. 247. — Depărtătorul de os cu floare, model Rădulescu, pentru intervenţiile pe os.

Osteotomia. În primul timp al operaţiei se descoperă osul la locul unde urmează să fie tăiat, depărtînd muşchii sau fibrele musculare, fără să fie dilacerate. Se desface periostul pe o mică distanţă, avînd grijă să se pună anumite depărtătoare care izolează osul (fig. 247). Cu o daltă corespunzătoare şi cu ciocanul se taie acesta în direcţia bine calculată anterior, după diformitatea care urmează să fie corectată. Această secţionare a osului se mai poate face şi cu ajutorul ferăstrăului lui Gigli, ori cu un ferăstrău circular electric. În acest caz lama trebuie răcită continuu, ca să nu producă arsuri în os şi prin iradiaţie la părţile moi. Osteotomia poate să fie liniară cu un singur plan de secţiune sau cu două planuri, aşa încît să se excizeze o porţiune cuneiformă ori paralelipipedică de os. În alte împrejurări este indicată o osteotomie curbă mare, ce se poate face într-un singur plan sau în două planuri diferite, care cuprind între ele porţiunea osoasă de extirpat. Osteotomia curbă se poate executa în două feluri, şi anume: cu ajutorul unei dălţi scobite, cum facem de pildă în operaţia noastră de osteotomie curbă a osului coxal, sau practicînd în prealabil, în os, o serie de perforaţii cu burghiul sau cu ţepuşa, pe linia care urmează să fie ferăstruită, iar cu ajutorul unei lame de ferăstrău sau cu o daltă îngustă se completează incizia osului (Brackett-Albee).

Se mai fac osteotomii în scară, în *Z*, în *S* sau cu mici porţiuni ieşite, fie cu scopul de a lungi un os scurtat, fie de a se imprima celor două oase un anumit raport între ele (fig. 248).

Prin procedeul lui Mommsen se face în direcţia perfect calculată o osteotomie care creează în fragmentul distal un dinte osos. Se face corectarea ca într-o balama, dintele osos împiedicînd altă deplasare decît aceea dorită.

Doboşiu face osteotomia în zig-zag.

Unul din noi (Rădulescu) face o osteotomie de îndinţare spre metafize, cînd trebuie să se dea la acest nivel o curbură antero-posterioară (genu recurvat).

În anumite împrejurări, la copii rahitici, la care osul prezintă curburi multiple, se întrebuinţează osteotomii multiple, paralele, subperiostale, la aceeaşi diafiză osoasă (procedeul lui Springel).

Sînt împrejurări cînd trebuie să se schimbe axa unei diafize în apropierea unei articulaţii, pentru a desfiinţa o diformitate. Aceste osteotomii se execută de predilecţie la genunchi, şi anume la extremitatea inferioară a femurului, pe cît posibil spre metafiză. Prin diverse procedee, diafiza poate pătrunde în metafiză, putîndu-se da orice înclinare fără să se riște deplasări fragmentare.

Se preferă osteotomia prin îndințare, prin perforări cu țepușa sau osteotomia în *V* cu prelungirea vîrfului spre metafiză, și mai rar cea curbă, cu convexitatea spre metafiză, cînd trebuie corectată și răsucirea unui segment. În calusuri vicioase se pot face două osteotomii, deasupra și dedesubtul calusului, pentru axare.

Metafizotomia lui Vreden se folosește pentru a obține un genu recurvat. Această operație se execută astfel: deasupra metafizei se face o osteotomie aproape perpendiculară față de diafiză. Extremitatea proximală a acesteia se ascute, tăindu-se din ea o porțiune la partea posterioară. În metafiză se perforează cu freza electrică un orificiu suficient de mare ca să pătrundă extremitatea diafizei. Punîndu-se aceasta în metafiză, se obține recurvatul dorit.

Osteotomia trebuie să se facă prin incizii destul de lungi, pentru a permite o bună vizibilitate a regiunii. La genunchi, spre exemplu, incizia va fi mediană și anterioară, transcvadricipitală cînd acest mușchi este complet atrofiat, ca în poliomielită.

Aparatul gipsat se va aplica imediat; trebuie foarte des controlate circulația și sensibilitatea în membrul respectiv. În caz de compresiune, chiar foarte modestă, se va tăia gipsul pe linia mediană și buzele aparatului se vor desface pînă la înlăturarea fenomenelor patologice sau chiar se va înlătura gipsul și se va pune un altul după ce se va micșora unghiul de corecție a fragmentelor.

Cînd oasele unor bolnavi, mai ales copii, sînt foarte decalcificate se poate executa osteotomia făcîndu-se găuri perpendiculare spre metafiză cu ajutorul unei țepușe, în așa fel încît ele să fie situate pe o linie curbă sau în *V*; este de-ajuns apoi o apăsare în sensul dorit sau o mobilizare a fragmentului distal susținînd fragmentul proximal pentru a obține unghiularea, fără detașare (osul comportîndu-se la nivelul osteotomiei ca o lumînare încălzită), fragmentele îndințîndu-se perfect.

Delitala preconizează înțeparea osului chiar percutan cu țepușa și apoi modelarea osului în felul amintit.

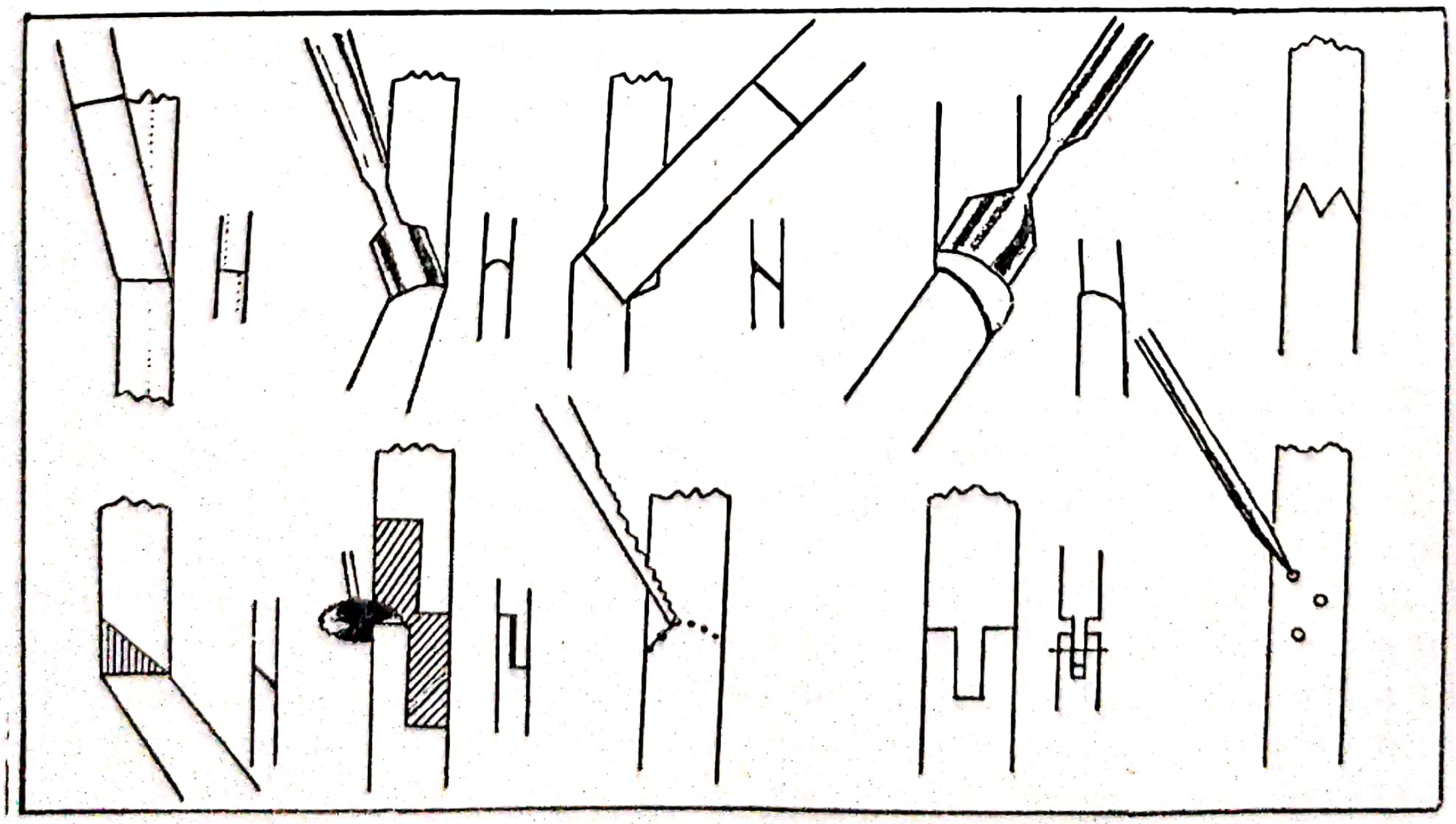

Fig. 248. — Diverse osteotomii.

Direcția și forma unei osteotomii trebuie foarte bine calculate înainte de operație, pentru a se obține cea mai bună îndreptare a diformității, cu minimum de sacrificiu osos și cu așezarea extremităților osoase în contact pentru a nu se produce pseudartroză. Fixarea rezultatului operator se face pe mese ortopedice cu ajutorul aparatelor gipsate.

Alungirea membrelor. În timpul cînd cartilajele de creștere sînt în plină activitate se poate încerca stimularea lor.

Se folosesc diverse mijloace:

Hiperemia activă cu diatermie, unde scurte oligotermice, aplicate timp îndelungat, cu intermitență, la nivelul cartilajelor de creștere, poate da oarecare rezultate bune. Unii recomandă iradieri prelungite locale cu raze infraroșii, alții cu raze ultraviolete sau badijonări cu tinctură de iod proaspătă, două zile succesiv; se pune deasupra un pansament abundent de vată, apoi se face pauză 3—4 zile. Tinctura are o concentrație de cel mult 5% și va fi proaspătă, ca să nu producă arsuri, ci numai un eritem slab. Între zilele de badijonare se pot aplica raze infraroșii, calorice. Un alt procedeu care pare să se fi dovedit mai eficace este acela al hiperemiei pasive, fiindcă staza venoasă excită creșterea osului. Se face în felul următor: se pune de pildă la genunchi, deasupra rotulei, un garou care oprește circulația arterială și, după ce gamba a devenit violacee, se pune o bandă Esmarch, începînd de la degetele piciorului pînă la 5 cm sub genunchi. Se înlătură după un sfert de oră și banda elastică și garoul, și se constată că în regiunea dintre două legături se instalează o vasodilatație puternică, ce durează cîteva ore. Se face cu persistență această hiperemie pasivă zilnic, timp îndelungat.

S-a întrebuințat de asemenea cu folos blocajul novocainic lombar (Vișnevski), și cu rezultate mai slabe simpatectomia lombară. Noi am întrebuințat repetate injecții cu sînge conservat în metafiză, dar n-am putut urmări bolnavii pe intervale mai lungi, și ne propunem să continuăm cu mai multă insistență metoda, asociind-o cu blocajul novocainic și cu cel novocaino-alcoolic, după metoda propusă de Iasikov la fracturi sau cu hiperemia pasivă.

Sînt autori care fac decolări masive ale periostului pe toată diafiza femorală ori la tibie și peroneu, spunînd că au obținut rezultate încurajatoare cu acest mijloc de stimul viscero-cortico-visceral.

Cînd aceste mijloace nu dau rezultate bune, și mai ales la cei cari au trecut de perioada de creștere, se fac osteotomii de alungire, ostetomii multiple după procedeul lui Bogoraz (fig. 249, 250) sau osteotomii multiple în *V*, după procedeul lui Springel.

Mijloacele chirurgicale de alungire prin tracțiune, după osteotomii oblice, folosind eventual un cui metalic Küntscher sau aparatul de tip Cuendet sau al lui Putti cu tracțiune continuă bipolară, sînt de încercat în anumite cazuri bine alese.

Pentru alungirea unui os, pe lîngă osteotomie, se mai adaugă următoarele mijloace tehnice care pot contribui la rezultatul dorit:

a) mijloace puternice de extensie directă în timpul intervenției;

b) un instrumentar potrivit, astfel ca extremitățile osoase, în noua lor situație, să aibă un contact bun și să existe posibilitatea unei bune osteosinteze metalice, care să desființeze mișcarea fragmentelor osoase. Pentru reușita unor asemenea operații se cere ca mușchii, ligamentele și tendoanele să permită o întindere care nu trebuie să depășească posibilitatea lor de funcționare. În mîinile unor chirurgi ortopediști de seamă, care posedă, pe lîngă experiență, și un instrumentar foarte bun, astfel de operații au putut da uneori rezultate fericite. Se mai poate face alungirea trecîndu-se în prealabil un cui Küntscher bine calibrat, după care se face osteotomia cu ferăstrău electric și cu dalta. Extensia este tot transscheletală; după ce s-a obținut alungirea dorită, se pune un aparat gipsat pelvi-pedios, în care se înglobează și scărița.

Alungirea, de pildă, a femurului se mai face printr-o osteotomie foarte oblică, făcută la mijlocul diafizei cu ajutorul ferăstrăului electric circular. Unii chirurgi pun în jurul fragmentelor, la oarecare distanță, două cercuri de sîrmă ca să mențină fragmentele să nu se deplaseze. Tracțiunea transosoasă (prin extremitatea inferioară a femurului) se face cu greutăți din ce în ce mai puternice, membrul inferior fiind așezat pe o atelă Braun.

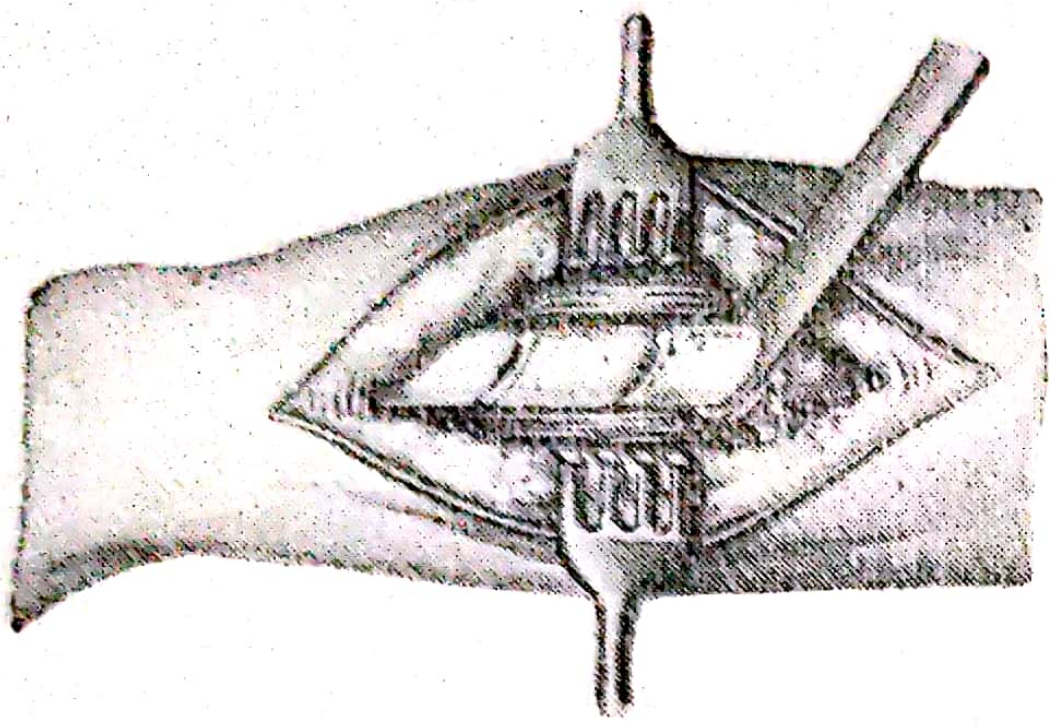

Fig. 249. — Osteotomia segmentară a lui Bogoraz. Secțiunea osului.

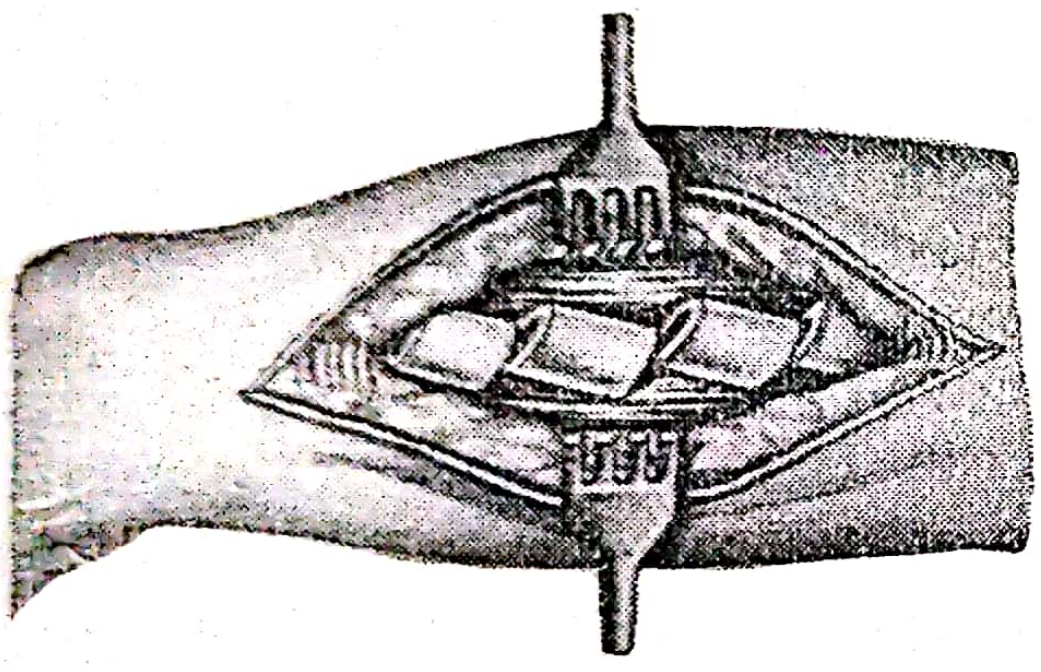

Fig. 250. — Osteotomia segmentară a lui Bogoraz. Așezarea fragmentelor prin extensie.

Scurtarea membrelor. În sens invers se poate vorbi despre scurtarea oaselor cînd osteotomiile în genere sînt făcute în formă de trepte de scară, cu rezecții parțiale bine calculate, pentru ca refacerea fragmentelor osoase să se facă în prefecte condiții. Scurtarea oaselor restituie posibilitatea unei funcții, înlătură o diformitate sau armonizează o disimetrie. O scurtare excesivă poate duce la o imposibilitate a mușchilor de a se contracta, constituind și ea o infirmitate foarte neplăcută.

Scurtările se pot realiza prin alunecare, prin secțiune transversală și rezecție, în scară sau prin îmbucare.

Osteosinteza. Dacă prin coaptare nu avem siguranța unei mențineri prin neregularitățile fragmentelor care să se imbrice bine între ele, sîntem siliți să recurgem la osteosinteză În vederea unei asemenea operații trebuie să avem la îndemînă un instrumentar perfect adevcat cazului, judecat după radiografii făcute cel puțin în două planuri perpendiculare, și pe cît posibil cu puncte de reper, care să arate în același timp rotațiile sau decalările impuse de contracțiile musculare, mai ales cînd este vorba de două oase paralele.

Instrumentarul trebuie să corespundă necesităților impuse de cele trei metode principale de osteosinteză, și anume:

— *legarea oaselor între ele cu material metalic*, care să aibă calități speciale și care să mențină în prezență fragmentele și să le fixeze *puternic* în poziție de coaptare perfectă;

— *fixarea temporară a focarului de fractură, o dată fragmentele coaptate, prin mijloace metalice care rămîn și la exterior*; acestea se mențin pînă la apariția calusului;

— *începuirea centro-centrală cu transplant autogen, cu os purum sau cu cui metalic.*

Prima metodă constă în osteosinteza cu *sîrme metalice*, inoxidabile, care fixează extremitățile oaselor prin simplă strîngere circulară sau prin străpungere.

Fixarea se poate face răsucind capetele firului metalic cu ajutorul diverselor aparate inventate în acest scop.

Sutura se face într-o singură direcţie, cînd fixează numai jumătate din cilindrii oaselor, ceea ce nu este totdeauna suficient. De aceea se recurge la sutura şi ligatura simplă (fig. 252), la una „în buclă" (procedeu Rădulescu) (planşa I) sau la una în formă de cadru în jurul capetelor osoase coaptate (fig. 253).



Fig. 251. — Începuire cu dinte osos format dintr-un fragment.

Gutnikov întrebuinţează pentru osteosinteză fîşii din fascia lata.

La oasele subţiri se pot folosi mătasea, fire de Florenţa groase, nylon etc.

Cînd există o fractură cu traiect perpendicular pe axă şi mai cu seamă cînd un fragment e mai scurt, mai mobil şi mai deplasat (fracturile claviculei, luxaţia acromio-claviculară, fracturile extremităţii inferioare sau superioare ale diafizei femorale etc.) preferăm sutura noastră (în buclă", care are marele avantaj că nu rupe osul, că apropie fragmentele şi le menţine bine coaptate, bineînţeles dacă folosim un strîngător puternic, care face în prealabil şi o întindere mare a firului mai gros.

Se procedează astfel: se face în prealabil cu o broşă Kirschner un tunel în extremitatea mobilă a fracturii, perpendicular pe axa osului şi paralel cu suprafaţa de fractură, către treimea superioară a ţevii osului.

Se introduce prin tunel o sîrmă rezistentă la tracţiune (V2A, E.N.T. 7 etc.), iar capătul ieşit în partea opusă se reîntoarce pe deasupra osului şi se reintroduce prin canal. Se obţine astfel *bucla*, care se strînge puternic.

La celălalt fragment osos se face tot cu broşa un tunel, de data aceasta în treimea inferioară a fragmentului, şi prin el se introduce dinapoi înainte capătul respectiv al firului care a făcut bucla; cu mîna şi cu ajutorul tracţiunii mesei ortopedice se coaptează perfect fragmentele.

Firul metalic se întinde puternic de ambele capete, care se răsucesc la maximum cu sucitorul nostru de sîrmă.

În afară de sîrmă, mai sînt diverse *plăci metalice*, ce se pun între extremităţile osoase coaptate şi se fixează cu şuruburi care pătrund prin una sau prin ambele corticale în vederea bunei lor menţineri.

Aceste plăci s-au confecţionat din diverse materiale şi li s-au dat felurite forme, ca să se poată adapta cît mai bine diverselor situaţii, iar şuruburile s-au confecţionat în aşa fel încît să nu iasă de la locul lor în mod spontan; ele sînt aşezate drept sau oblic (cum face Reinhold la placa lui) (fig. 254). Klimov întrebuinţează agrafe (fig. 255).

Plăcile metalice ne-au dat destule neplăceri, prin faptul că în jurul lor se face o osteoliză care permite după un scurt interval de timp deplasarea la nivelul şuruburilor (fig. 256) şi deci mobilizarea fragmentelor, cauză de pseudartroză.

Fixarea plăcilor metalice măreşte durata operaţiei şi traumatizează prin diversele şuruburi fixatoare, putînd produce o întîrziere în formarea calusului sau, eventual, o pseudartroză. Placa mai are şi inconvenientul că prinde numai o parte a cilindrilor fragmentelor, încît nu se împiedică

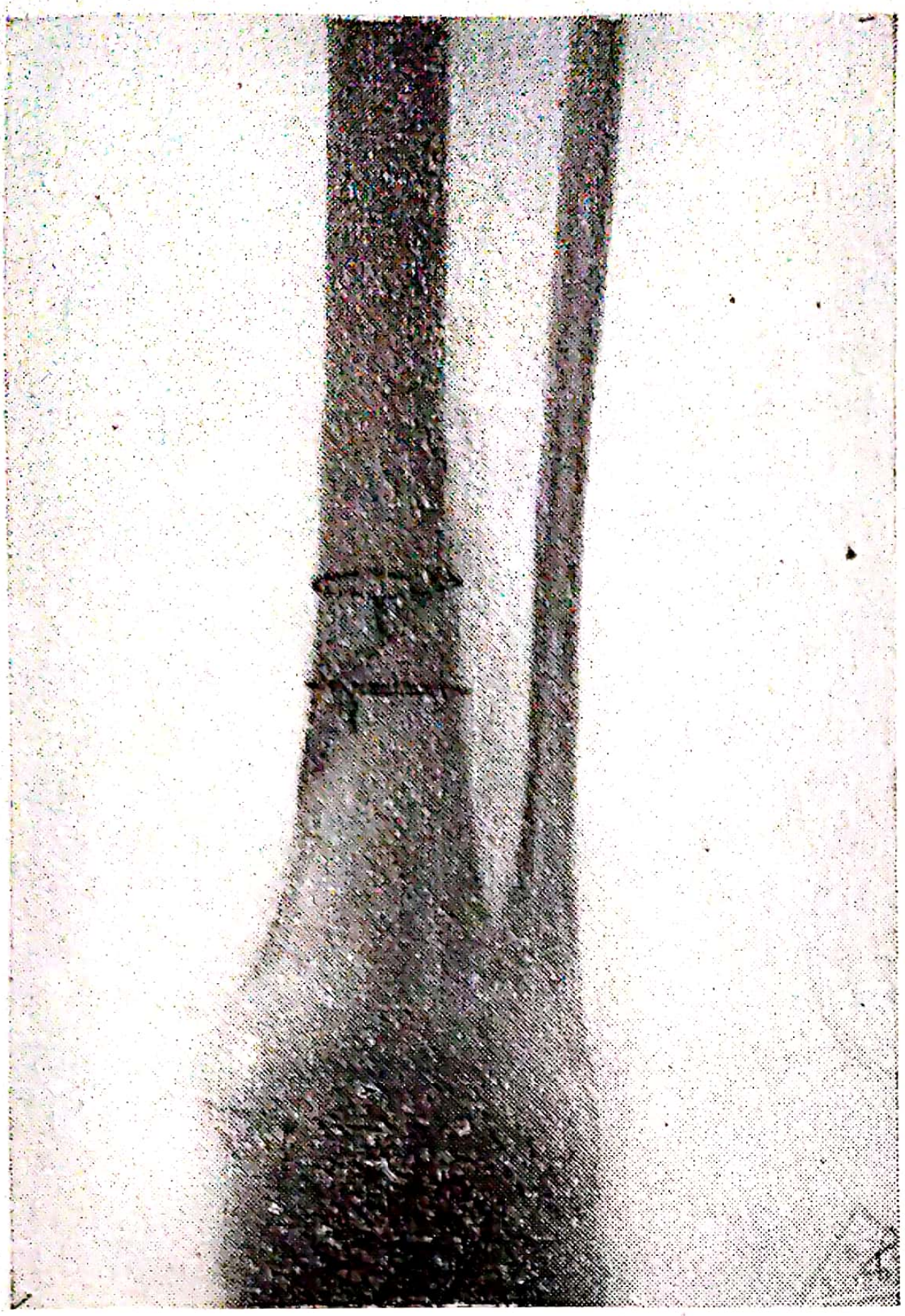

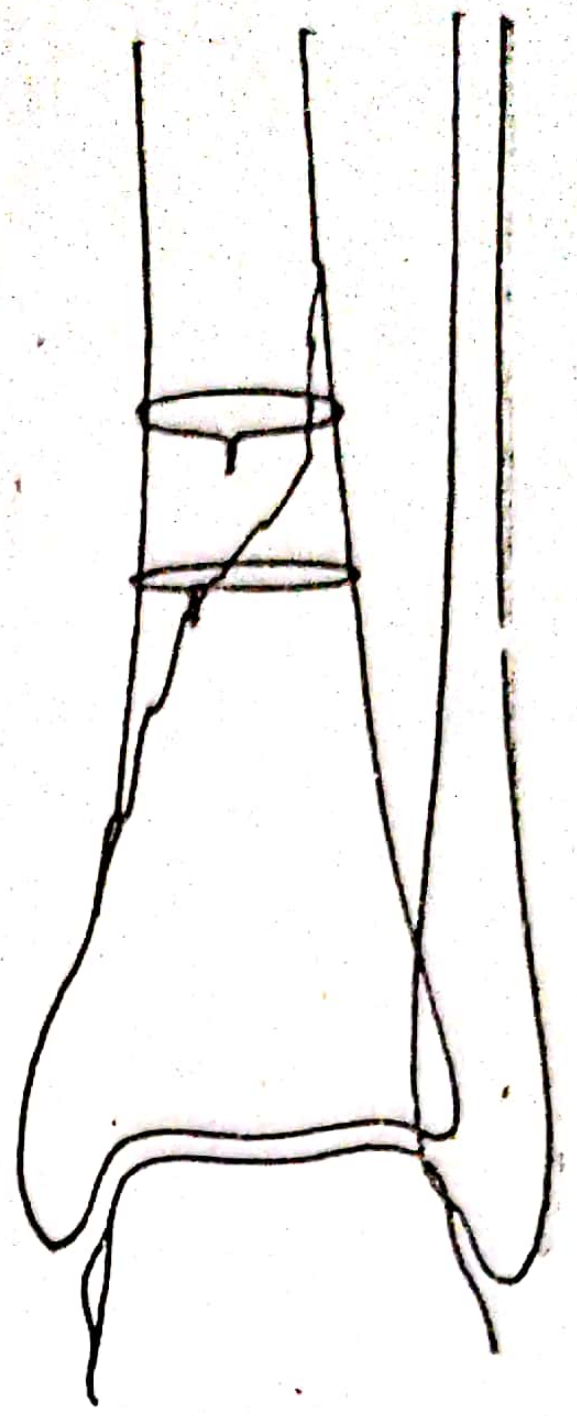

Fig. 252. — Sutură osoasă și ligatură metalică.

mișcarea la nivelul fracturii, mai ales atunci cînd cuiele fixatoare nu ajung și nu se fixează în corticala opusă.

Din cauzele amintite (supurații, pseudartroze) a trebuit să scoatem multe plăci și am revăzut bolnavi cărora li se scoseseră astfel de plăci, dar rămăseseră cu osteite fistulizate.

O placă bună care înlătură din dezavantaje este aceea a lui Klimov. Este alcătuită din material inoxidabil și neutru (E. N. 7). Pe secțiune tranversală, placa are formă de *T* și se menține cu agrafe metalice elastice de forma celor cu care se fixează hîrtiile. După coaptare, se face o incizie longitudinală în ambele fragmente, cu un fierăstrău electric (cîte 4 cm lungime de ambele părți).

Placa, prin aripa perpendiculară, se introduce în șanțul făcut de fierăstrău în corticală. Din loc în loc se pun agrafele, care, fiind elastice, își deschid picioarele în cavitatea medulară și mențin placa în condiții bune (fig. 255).

S-au întrebuințat, ca mijloc de osteosinteză, cuie sau felurite *scoabe metalice*, care se înfig cu extremitățile lor ascuțite sau în formă de șuruburi în capetele osoase.

În loc de sîrmă sau scoabe s-au întrebuințat unele *lame metalice* subțiri și înguste (fig. 258) care se strîng în jurul fragmentelor oblice după coaptare (lamele lui Parham-Putti). S-a constatat că, mai ales la copii, aceste lame strangulează osul și dau o atrofie cu fenomene supărătoare.

Orice material, chiar inoxidabil (plăci, lame, sîrmă, cuie) produce o diferență de potențial electric între organism și metal, urmată de fenomene electrolitice locale și osteoliză. Fixarea, prin mijloacele amintite, devine de la o vreme iluzorie și, fiindcă organismul are tendința să le elimine, sîntem nevoiți să intervenim operator și să le îndepărtăm. Bolnavii suportă

Planșa I

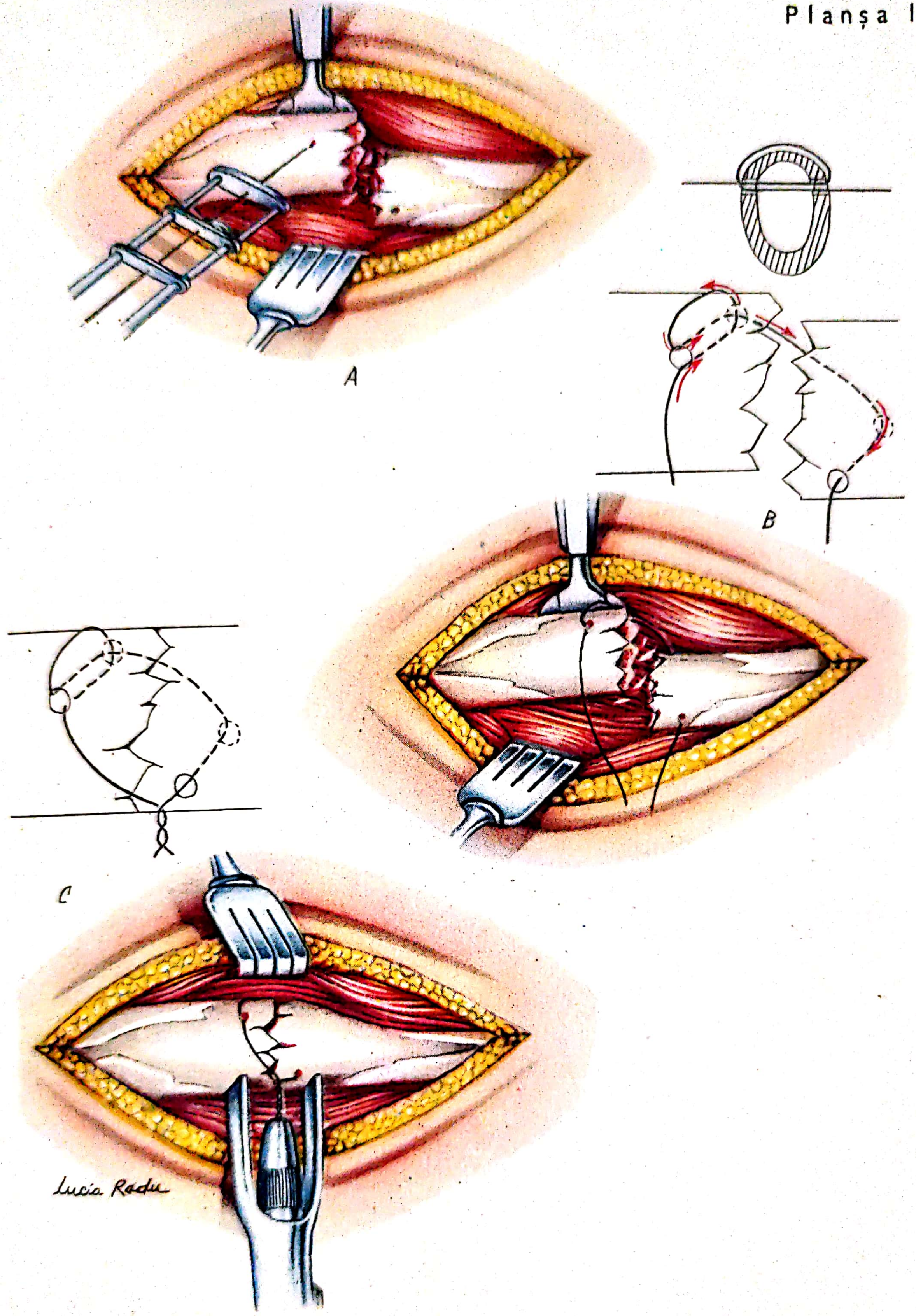

LEGĂTURA „IN BUCLĂ" (procedeu AL. RĂDULESCU)

a — firul se trece de două ori prin tunel; b — bucla trebuie să fie perfect strînsă de os, iar firul se introduce dinapoi înainte și prin tunelul celuilalt fragment; c — fragmentele se coaptează și capetele firului foarte întins se răsucesc.

deci două intervenții chirurgicale. Chiar sîrme perfect neutre dau fenomene electrolitice (E.N.T. și E.1.I.T. sovietic, nicral D, platinosteinless D, V2A), întîrzie prin prezența lor formarea calusului. Cîteodată face impresia că formarea calusului este împiedicată cînd există un mic grad de unghiulare cu partea sa convexă către locul unde s-a făcut incizia și s-a torsionat firul. Într-adevăr, observațiile noastre arată că aproape constant calusul se face de partea concavității fracturii, menținîndu-se o dehiscență și o lipsă de formare de calus de partea convexității, care poate duce la pseudartroză. În astfel de cazuri, din nenorocire destul de dese, trebuie să scoatem sîrma, să corectăm unghiul și să recurgem la perforații multiple ale extremităților, ca să obținem consolidarea. Pentru înlăturarea acestor neplăceri, ortopediștii insistă — cu drept cuvînt — asupra faptului că nu este suficient într-o osteosinteză să se mențină în prezență cele două fragmente cap la cap, prin elementul de sutură, ci să se poată obține o presiune cît mai puternică între suprafețele lor de contact.

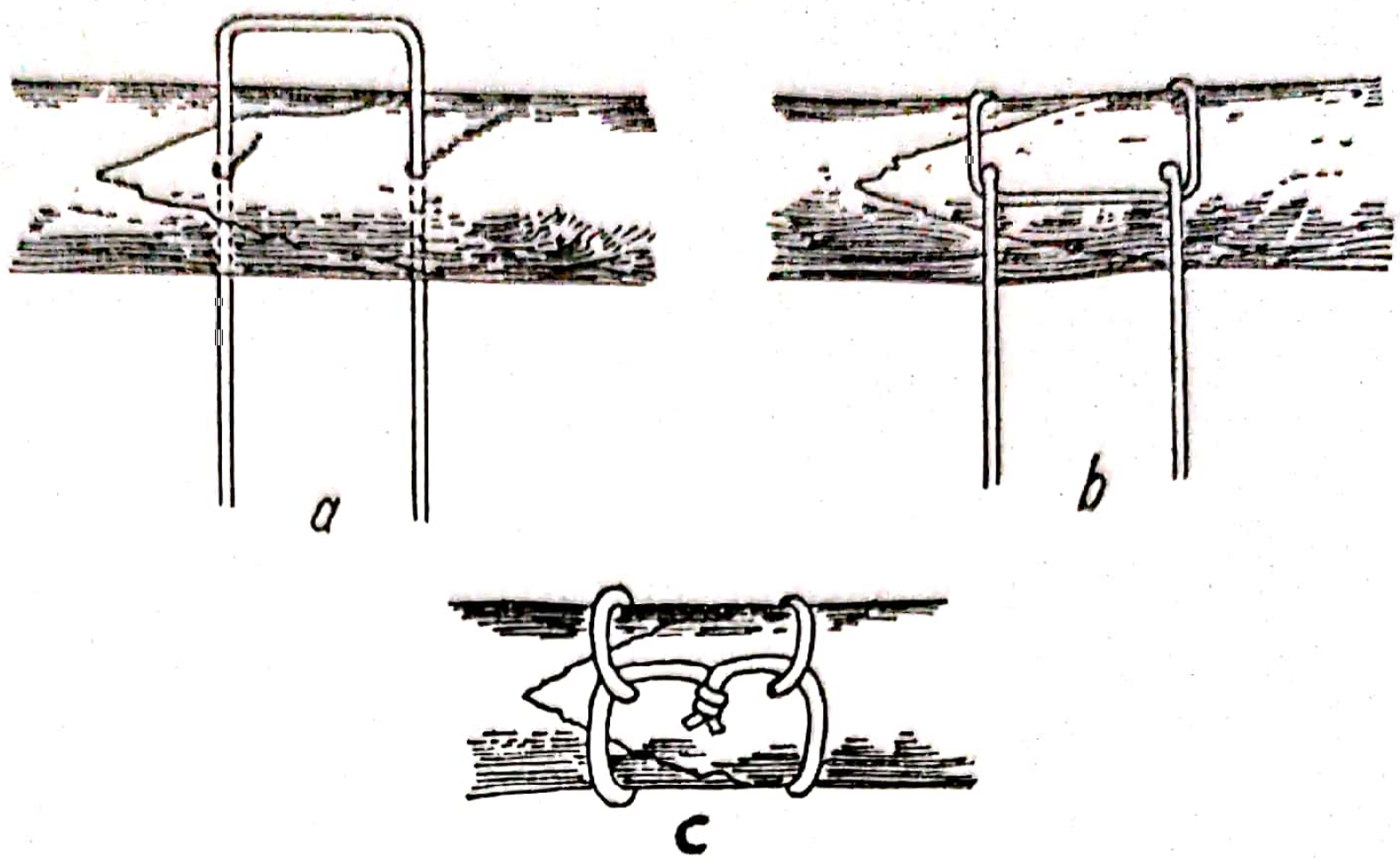

Fig. 253. — Cadrul Lejars.

a — aspect anterior, inițial; ansa în continuare se dă peste os la partea posterioară și se trage ca să se introducă cele două capete de sîrmă prin ea; *b* și *c* — aspect de cadru după ce s-au trecut capetele firelor sub firele inițiale.

Între cele două extremități coaptate este recomandabil să se pună prin transfixie, la distanță de linia de fractură, un fir metalic gros care va fi strîns puternic, cu ajutorul sucitorului nostru, obținînd o compactare puternică. Se fixează apoi osul cu un fir sau două mai subțiri, care se lasă pe loc și se scoate eventual firul gros dacă e cazul.

Extremitățile osoase trebuie liberate pe o cît mai mică distanță, subperiostal, folosind clești cu apucătorul circular, care nu zdrobesc. Coaptarea se va face în condiții cît mai bune și se va menține pînă la terminarea osteosintezei cu clești Lambotte, adaptabili situației.

Este preferabil ca perforarea fragmentelor să se facă cu ajutorul broșelor obișnuite sau chiar cu burghie subțiri, acționate de un motor electric, fiindcă se scurtează mult din timp și nu se riscă ruperea lor prin deplasare și presiune exagerată, ca atunci cînd se întrebuințează burghie de mînă.

Introducerea firului metalic este fără îndoială un procedeu care nu se realizează prea ușor și comod, mai cu seamă că același fir trebuie să treacă de la un fragment la celălalt prin partea opusă regiunii vizibile și în imediata apropiere a mușchilor, iar uneori chiar a vaselor și nervilor. Se întrebuințează o sîrmă, puțin mai groasă decît aceea cu care se va face osteosinteza, care la o extremitate este îndoită în formă de ansă, lipită prin sudură, nu prin răsucire, ca să nu facă vreo neregularitate sau vreo îngroșare la acel nivel. Prin tunelul făcut cu ajutorul burghiului sau al broșei se introduce sîrma amintită cu ansa ei, pînă trece de partea cealaltă a osului. Cu o pensă lată, cotită, se caută capătul sîrmei, imediat la suprafața osului, și se trage ușor în sus; fiind flexibilă, se poate aduce în plagă și se introduce în ureche sîrma pentru osteosinteză. La rîndul ei, aceasta se îndoaie, făcînd lanț cu cea dintîi. Se trage apoi firul conducător afară, și o dată cu el sîrma, cu care se va face osteosinteza.

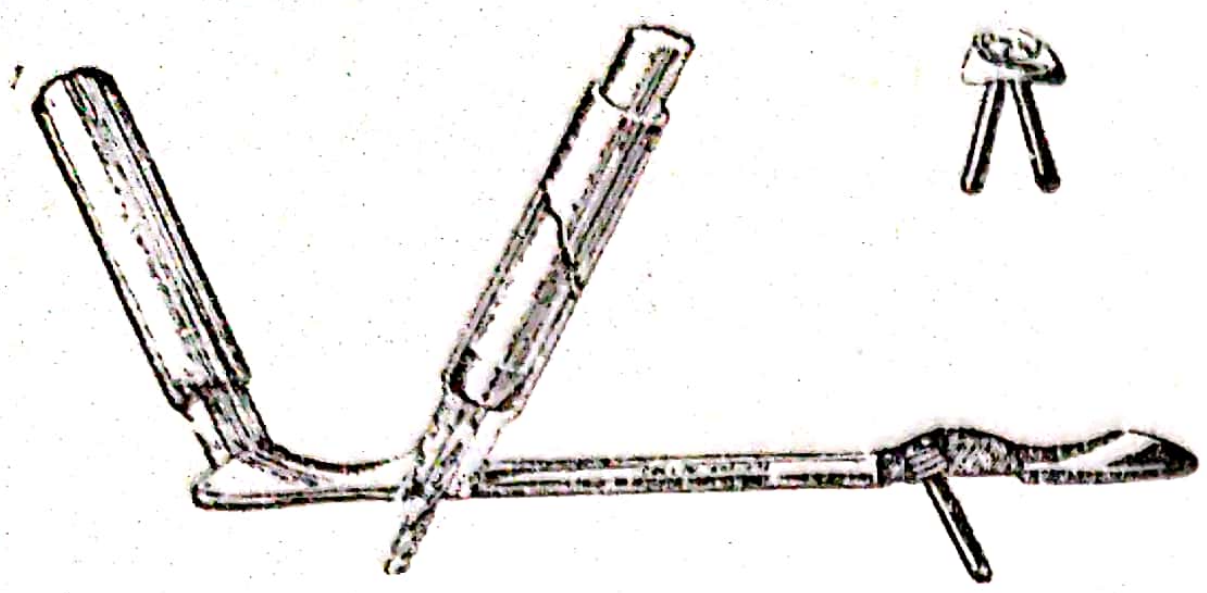
Fig. 254. — Placa metalică a lui Reinhold cu șuruburi duble înfipte în corticalele osului.

Se poate întrebuința și un conductor tubular (fig. 259).

Sutura cu fir metalic este excelentă cînd fragmentele sînt oblice sau în scară, fiindcă suprafața de contact este întinsă, și oasele nu trebuie perforate, ci numai încercuite către extremități. Ca să nu alunece firul metalic, se pot face mici șanțuri în direcții opuse pe corticala fragmentelor. Șanțurile amintite se fac perpendicular pe os cu ajutorul unor burghie acționate electric, care au capetele netede ca să nu vatăme țesuturile moi, și rod osul numai lateral. În crestături, firul metalic de sutură nu lunecă, și se poate strînge perfect. Tot așa ușor se fac crestături cu o daltă subțire și cu ciocanul. Cînd fractura este transversală, firele se pun oblic și se încrucișează în *X*.

Unii bat în corticală ținte inoxidabile care opresc lunecarea firului.

Sîrma întrebuințată la osteosinteză trebuie să fie fabricată dintr-un material special, pentru că din lucrările diverșilor autori care au făcut studii amănunțite în laborator reiese că anumite metale sînt într-adevăr fără influență asupra țesutului osos, neproducînd liză în jurul lor. Noi întrebuințăm pentru sutura osoasă o sîrmă inoxidabilă, și anume aceea cunoscută sub numele de oțel V2A sau firul de viplă. Cea dintîi are proprietatea de a se modela bine pe suprafața osului, are o slabă proprietate elastică, dar în schimb este foarte rezistentă la tracțiuni și complet neutră la acțiuni electrolitice. Sînt autori care recomandă fire de nicral *D*, platinosteinless *D*, etc.

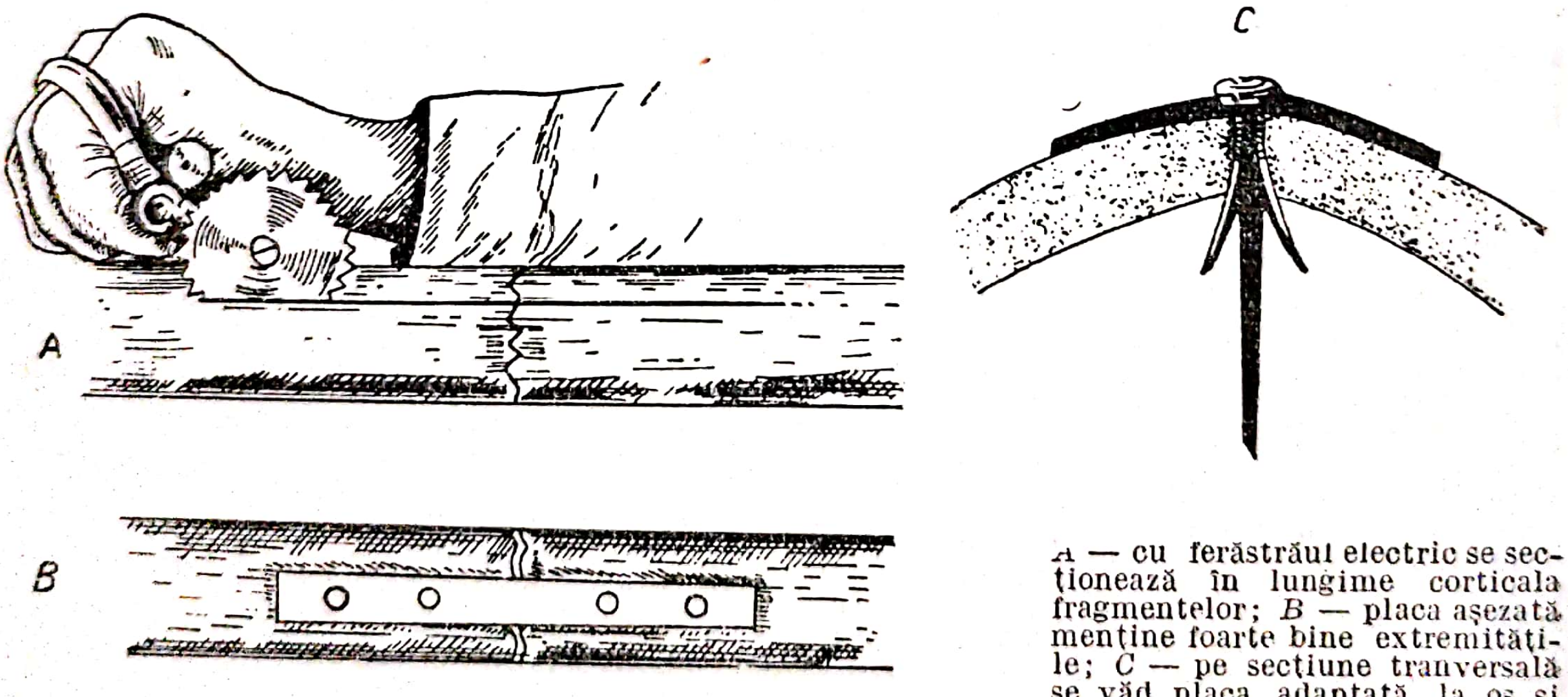

A — cu ferăstrăul electric se secționează în lungime corticala fragmentelor; *B* — placa așezată menține foarte bine extremitățile; *C* — pe secțiune tranversală se văd placa adaptată la os și agrafa cu extremitățile desfăcute.

Fig. 255. — Placa în *T* a lui Klimov.

În U.R.S.S. se folosesc fire din metale E.N.T. 7 sau E.1.I.T, care prezintă avantajul că sînt foarte rezistente la tracţiune şi maleabile.

Cînd coaptarea se face ireproşabil şi firele strîng puternic, se obţine de multe ori o vindecare fără calus voluminos (fig. 260).

Strîngerea firului nu trebuie făcută cu ajutorul mîinilor sau cu două pense, deoarece se pot produce două mari neplăceri: se va rupe firul sau se va strînge cu totul insuficient. S-au preconizat unele aparate cu ajutorul cărora strîngerea s-ar putea face în condiţii bune, treptat, pînă la maximul pe care l-ar putea suporta firul.

Am folosit mai multe aparate din cele propuse, şi nu am fost mulţumiţi din cauză că cer un spaţiu foarte mare între ţesuturile moi ca să se poată răsuci firul după dorinţă. Acest lucru nu e posibil totdeauna, fiindcă sîntem stînjeniţi de instrumentele cu care sînt fixate fragmentele şi *nu avem sprijin pe os ca să întindem la maximum firul înainte de a-l răsuci*. Alt inconvenient este acela că firul începe să fie răsucit de la prima sa învîrtire, putînd fi rupt de la început sau lasă între el şi os un spaţiu. Pentru evitarea neplăcerilor amintite am construit un aparat care îngăduie răsucirea firului pe loc, după *întinderea lui puternică*, graţie picioarelor care se sprijină pe os, fără a avea nevoie de un spaţiu prea mare. Răsucim firul pînă ne convingem că ultima învîrtitură este aceea care dă o bună fixare a fragmentelor (fig. 261, 262).



Fig. 256. — Placă metalică oxidabilă care tinde să se elimine prin osteoliza puternică din jurul ei.

Acest aparat este superior celor propuse pînă acum; are avantajul că prin buna întindere a sîrmei, folosind de la început şi contraextensia pe care o fac picioarele aparatului peste fragmentele osoase, obţinem cu minimum de efort rezultatele cele mai bune.

Magnus foloseşte un aparat (fig. 263) terminat la un capăt cu o paletă metalică, pe care o putem fixa, ca aparatul să fun-

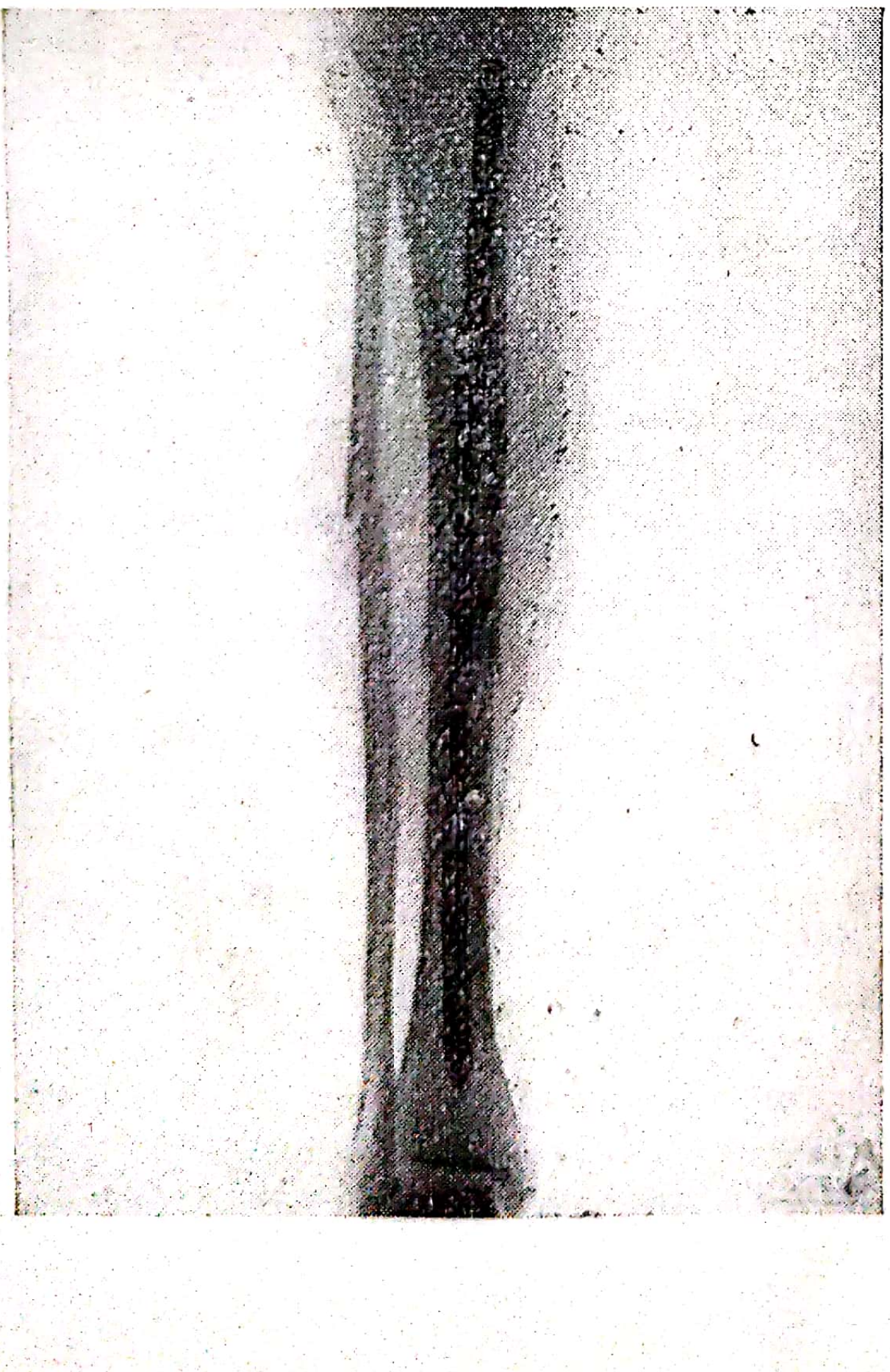



Fig. 257. — Reducere şi fixare cu cui metalic.

cţioneze corect. Firul se trece în jurul osului fracturat, cu fragmentele coaptate şi menţinute cu un cleşte Lambotte. Cele două capete ale firului sînt angajate chiar de la os printr-un tub metalic lung, care ajunge prin părţile moi la exterior.

Firele ieşite prin capătul exterior al tubului sînt trecute la aparatul de întins firele. Prin răsucire, ansa metalică strînge puternic fragmentele coaptate. Sîrmele se îndoaie apoi peste marginea tubului metalic şi rămîn în afara ţesuturilor moi, care se refac în jurul lor.

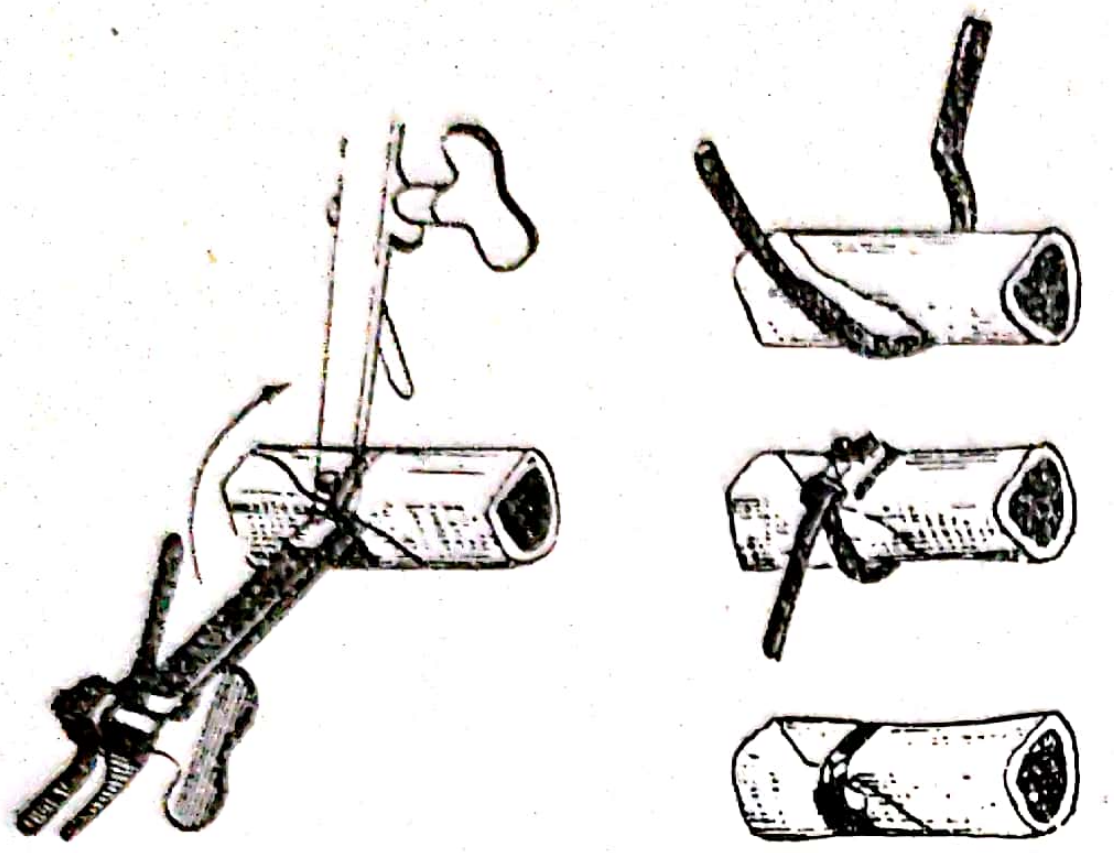
Fig. 258. — Lama Putti-Parham.

Cînd firul trebuie scos, se dezdoaie de la marginea tubului, se desfac capetele şi se trage de unul din ele. Se scoate în urmă şi tubul metalic. Se poate răsuci sîrma peste tuburi lungi de metal care ies afară prin tegumente, cu ajutorul unei chei speciale (ligaturi amovibile) (fig. 264).

Unele fragmente osoase nu se pot menţine prin mijloacele amintite, ci numai reducîndu-le la locul de unde au fost desprinse şi fixîndu-le prin şuruburi metalice (fig. 265) sau chiar cuie (Juvara) de diferite forme şi dimensiuni. Cînd există o diastază, se întrebuinţează şuruburi *cu mutelcă*, cum procedează Juvara şi alţi autori în prezent (fig. 266). Sînt cazuri cînd trebuie să folosim în acelaşi timp şuruburi cu mutelcă, şuruburi simple metalice de tîmplar, sîrmă.

Pentru ca să se înlăture unele neplăceri observate prin fixarea cu sîrmă sau cu piese metalice inamovibile a extremităţilor unei fracturi, s-a căutat să se întrebuinţeze mijloace de fixare temporare.

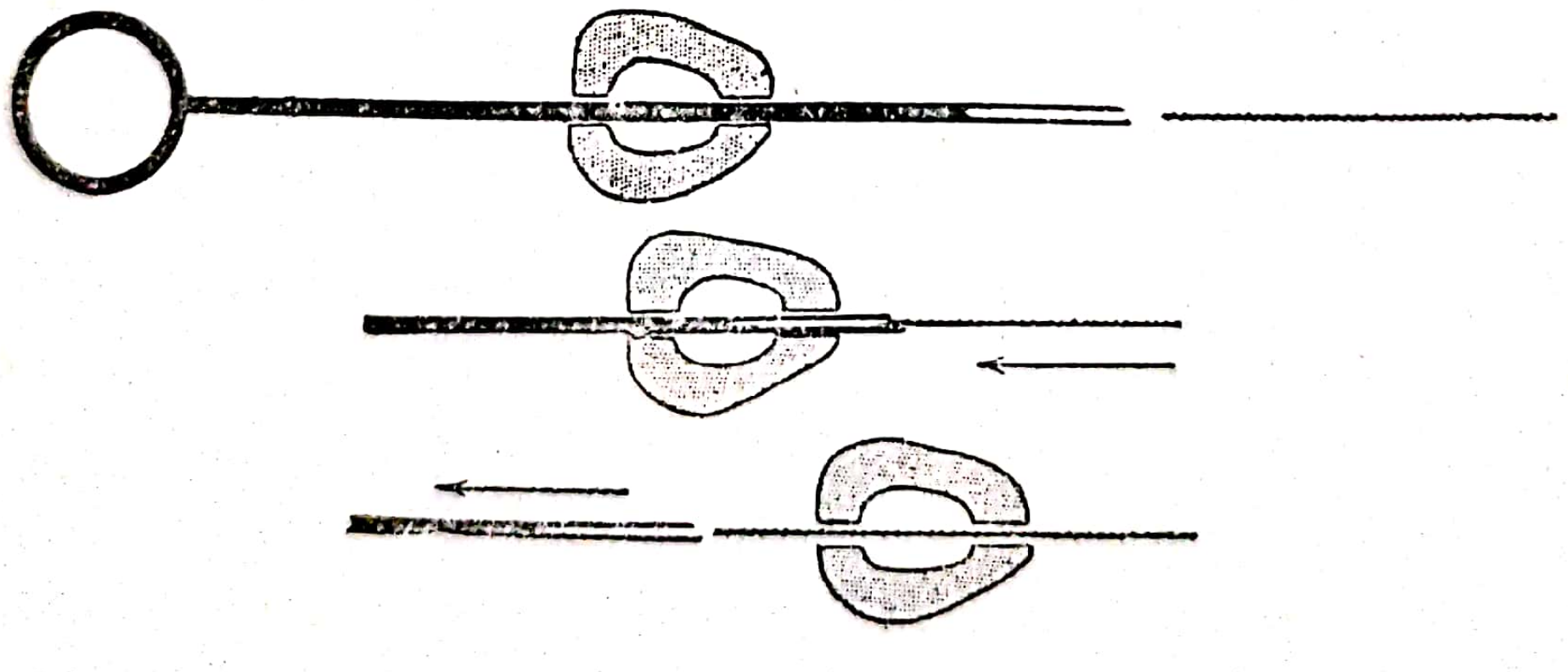
Fig. 259. — Conducător de fir metalic care îngăduie o uşurare tehnică (figură reprodusă).

Osteosinteza temporară externă are scopul de a menţine perfecta coaptare a fragmentelor pînă la formarea calusului.

Lambotte a reuşit să pună la punct un instrumentar preţios şi variat pentru tratamentul fracturilor, printre care şi fixatorul său extern.

După el au imaginat şi alţii instrumentare mai simplificate sau adaptabile mai uşor împrejurărilor speciale care se ivesc în clinică (Juvara, Gh. Marinescu etc.) (fig. 267).

Ombrédanne recurge la un fixator extern, pe care-l întrebuinţează la copii. Cu ajutorul unui dispozitiv metalic, căruia autorul îi zice „gauchisseur“, poate aduce în acelaşi plan şuruburile fixate perpendicular în fragmentele osului fracturat, aşa încît obţine coaptarea osului fără posibilitate ulterioară de deplasare (fig. 268) şi cu un calus mic.

Noi am recurs în trecut la fixatorul extern al lui Lambotte, destul de simplu ca întrebuinţare şi corespunzător scopului pentru care a fost creat. Am putut obţine cu ajutorul lui rezultate bune, dar trebuie să mărturisim că din pricina îndepărtării ţesuturilor moi din jurul şuruburilor rămîne cîte o mică ulceraţie care se vindecă destul de greu. Procedeul este însă de înlăturat, fiindcă nu permite un tratament funcţional, silind bolnavul să păstreze un repaus la pat timp îndelungat pînă la consolidare.

Fixatoarele externe necesită apoi o îngrijire foarte mare în timpul pansamentelor ulterioare, ca să nu se infecteze secundar. Un alt inconvenient mare al acestor fixatoare este şi acela că secţiunea muşchilor este întinsă, iar periostul trebuie dezlipit pe o distanţă mare.



Fig. 260. — Vindecarea fără calus evident, prin încercuire cu fir metalic V2A.

Pentru coaptarea fragmentelor se pot întrebuinţa mijloace care acţionează, fie perpendicular pe axa unui fragment în sensul dorit, fie în direcţii diferite pe ambele extremităţi. Menţinerea coaptării se face înglobînd mijloacele de tracţiune în aparatul gipsat.

Un mijloc simplu de osteosinteză este acela care foloseşte broşele. Acestea se introduc prin piele pînă la unul din fragmentele fracturii; după deschiderea focarului se face reducerea, se menţine coaptarea şi se trece broşa oblic prin cele două fragmente. Capetele se îndoaie şi se încrucişează peste tegumente, în *X*.

Alteori se trec două broşe încrucişate în planuri diferite, iar în afară de plagă, capetele se îndoaie în *X*. *Este osteosinteza temporară cu broşe încrucişate între fragmente, cu capetele îndoite la exterior* (procedeu Rădulescu) (fig. 269).

După consolidare, unul din capetele broşei se taie la nivelul tegumentelor, iar de celălalt se trage cu un cleşte, scoţîndu-se astfel tot fragmentul broşei.

Sînt cazuri cînd socotim că broşele încrucişate pot fi tăiate chiar la nivelul osului, în aşa fel ca vîrfurile să fie îndoite pe loc; ele se vor scoate eventual ulterior.

Tijele metalice inoxidabile se pot menţine şi încorpora în aparatul gipsat pînă la vindecare, dacă luăm măsurile unei perfecte asepsii, atît în timpul străpungerii, cît şi ulterior, în jurul locului de perforare a tegumentelor.

Începuirea se poate face cu grefon osos autogen, cu os purum sau cui metalic. În fracturile proaspete se recurge la folosirea unui transplant osos autogen în formă de cui, trecut centro-central în ambele fragmente osoase care se coaptează bine (fig. 270). În prezent sînt mulţi chirurgi care folosesc cu oarecare predilecţie acest procedeu. În fracturile oaselor antebraţului, unii autori introduc cuiul osos în cavităţile medulare ale fragmentelor radiusului. În cubitus, ca să poată face acelaşi lucru, taie la o extremitate o clapă osoasă pe care, după introducerea transplantului osos, o aşază la loc (fig. 271).

Ciaklin face cu o jumătate de grefon începuirea centro-centrală şi cu cealaltă jumătate face osteosinteză externă (fig. 272).

Unul din noi a folosit cu rezultat foarte bun o începuire a femurului fracturat printr-o placă metalică de vitaliu perforată, cu marginile în unghi. Această placă poate fi transformată într-o endoproteză foarte rezistentă. Se adaptează foarte bine unghiulaţiei fragmentelor, permite mersul precoce, fără aparat gipsat, şi impactarea fragmentelor. Are dezavantajul că e definitivă. Deşi este perfect tolerabilă, constituie un material care rămîne definitiv pe loc. Se introduce printr-un orificiu făcut în diafiză la distanţă de focarul fracturii, şi apoi placa se trage în jos sau în sus în celălalt fragment.

Începuirea cu transplant osos prezintă unele dezavantaje, şi anume:

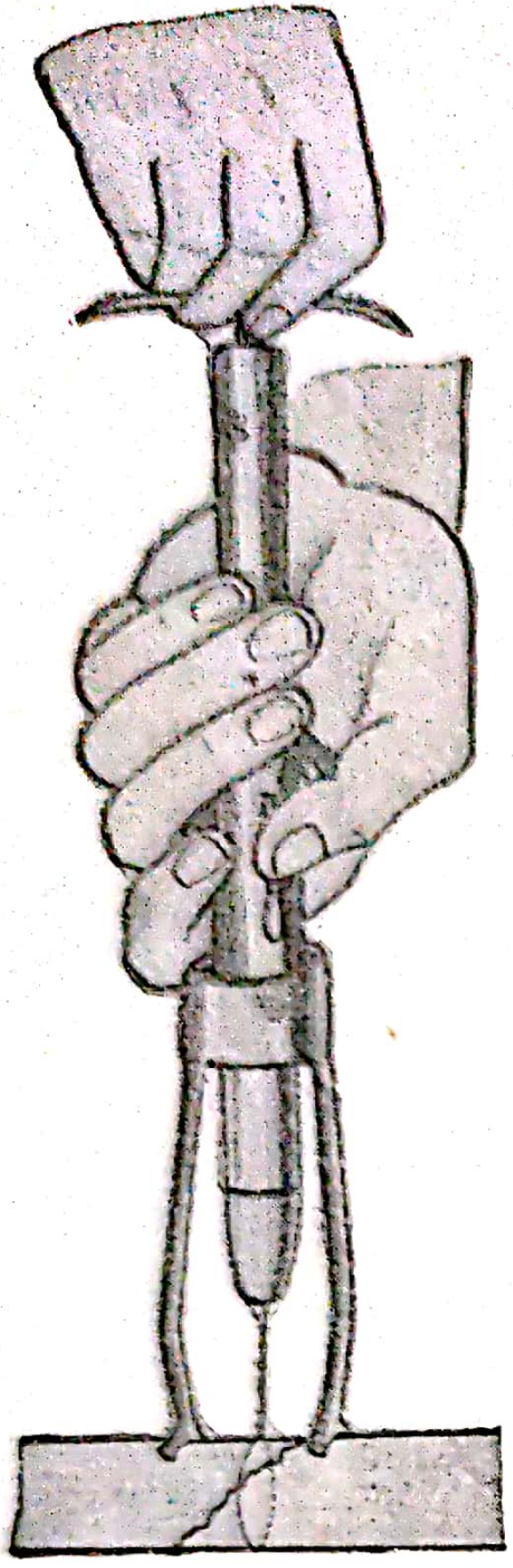
Fig. 261. — Strîngătorul de fir metalic Rădulescu (model vechi).


Fig. 262. — Strîngătorul de fir metalic Rădulescu (model nou).

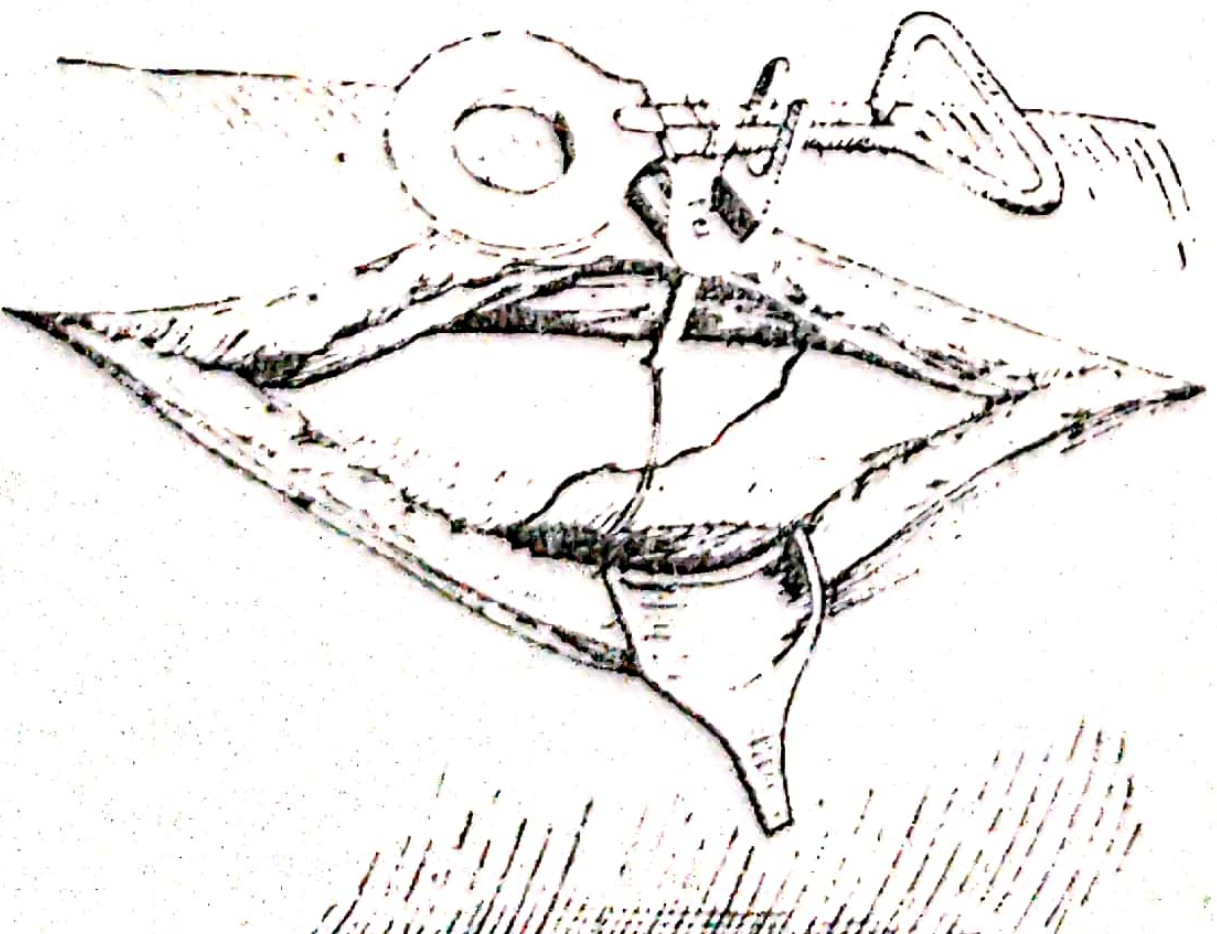
Fig. 263. — Strîngătorul de sîrmă al lui Magnus.

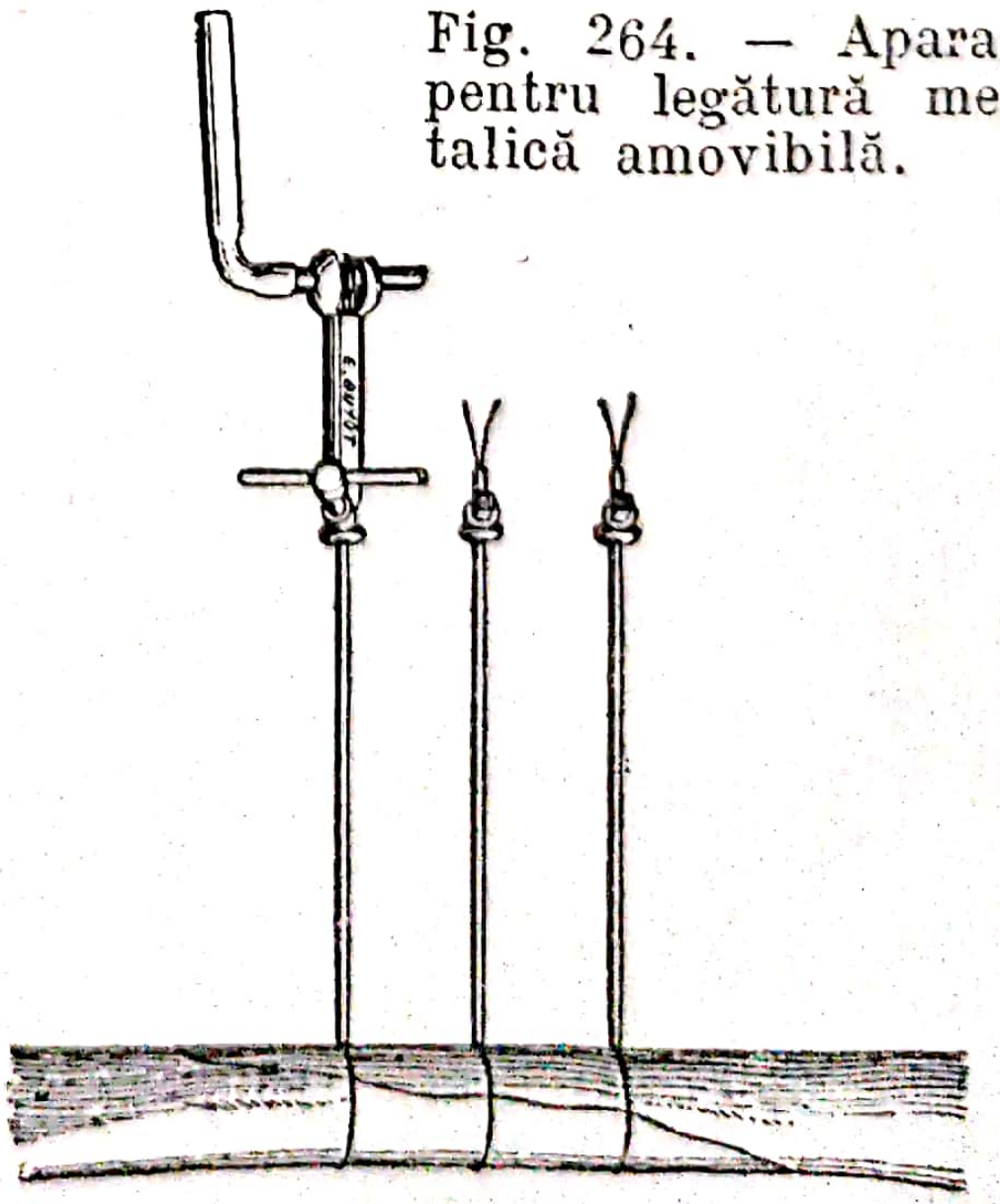
Fig. 264. — Aparat pentru legătură metalică amovibilă.

resorbţia transplantului se poate produce înainte de formarea calusului; fragmentele se pot unghiula; dezaxarea poate avea loc prin contractura musculară şi prin jocul pe care îl are, eventual, transplantul în cavităţile medulare.

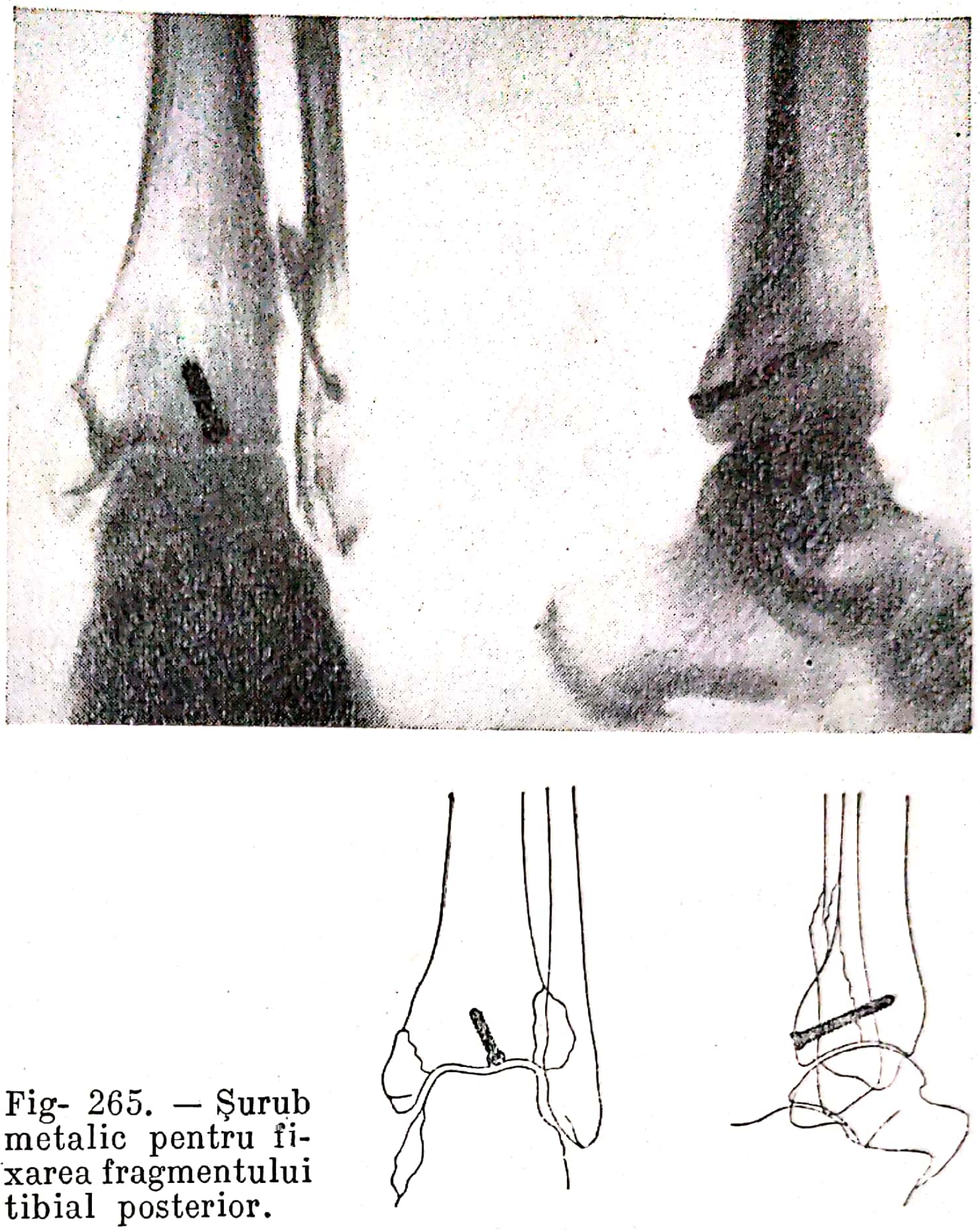
Fig- 265. — Şurub metalic pentru fixarea fragmentului tibial posterior.

Pentru înlăturarea acestor inconveniente, Spijarnîi a introdus un cui din metal preţios centro-central la un copil cu fractura femurului. Mai tîrziu, în 1939, Küntscher a imaginat o metodă ingenioasă de a face începuirea transmedulară, prin ambele fragmente, cu ajutorul unor tije metalice de dimensiuni bine alese, avînd grosimea canalului medular şi lungimea diafizei pînă în apropiere de linia articulară. S-a fixat şi instrumentarul necesar, care este destul de simplu. Principiul metodei este ca printr-o foarte mică incizie să se introducă tija metalică, după reducere, în cavitatea medulară de la un fragment la altul, pe o distanţă mare. Din acel moment, întreg segmentul unde se află fractura poate fi mobilizat de musculatura ce-şi găseşte punctele de acţiune pe o pîrghie intactă. Tija rămîne pînă la vindecare (circa 6 luni de la introducere) şi se scoate după formarea calusului solid, nedeformabil. În tot acest interval, bolnavul îşi continuă activitatea şi se foloseşte bine de membrul fracturat.

Avantajele metodei sînt destul de evidente, şi mulţi autori au obţinut rezultate foarte bune cînd s-au ales cazurile şi s-a folosit o tehnică bună.

În ceea ce ne priveşte, pe un număr foarte mare de cazuri am obţinut în clinică rezultate foarte bune. Avantajele metodei, cînd se poate executa fără deschiderea focarului de fractură, sînt: se înlătură elementele de osteosinteză, care aduc uneori neplăceri; putem lipsi mai totdeauna bolnavul de mijloace de contenţie externă; nu se traumatizează focarul de fractură, ca să se influenţeze defavorabil mijloacele osteoformatoare; se dă libertate cu mult mai mare articulaţiilor învecinate, iar bolnavul nu este silit să păstreze o imobilizare îndelungată.

Rareori însă se poate obţine o coaptare perfectă prin mijloace ortopedice, astfel ca introducerea cuiului să se facă fără deschiderea focarului de fractură. Mai în toate cazurile, această operaţie este necesară.

Introducerea cuiului se poate face şi din focarul de fractură în sus, prin capătul proximal, scoţîndu-se la exterior. Apoi, după reducere şi coaptarea fragmentelor, se introduce cuiul și în fragmentul distal. S-au adus însă critici severe procedeului, afirmîndu-se că a produs moartea unor bolnavi, dezaxare prin rotarea fragmentelor în jurul tijei și că, de asemenea, la trecerea acesteia prin canalul osos se elimină o cantitate foarte mare de măduvă în țesuturile din jurul focarului de fractură, ceea ce ar produce tulburări.

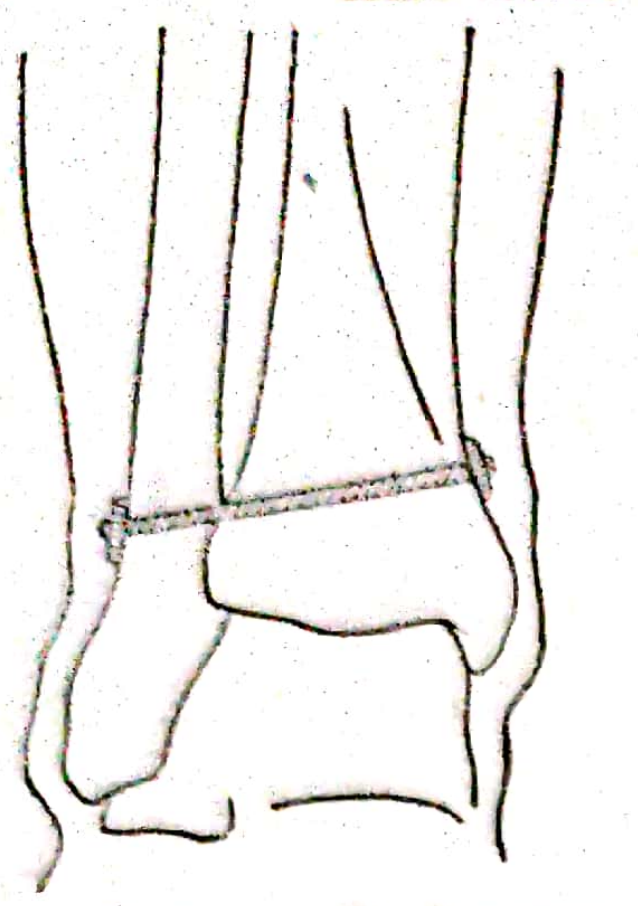

Fig. 266. — Reducerea diastazei prin șurub cu mutelci.

S-a arătat totuși că măduva oaselor, fiind un țesut incomplet diferențiat, se regenerează ușor. În orice caz, lipsa ei temporară nu are acțiune asupra vieții osului, fapt dovedit prin experiențe. Prezența măduvei în focarul de fractură poate însă să influențeze favorabil formarea calusului; Barkov extrage cu chiureta conținutul medular și-l interpune intenționat între fragmentele avivate în pseudartroză, obținînd rezultate bune.

Totuși s-au semnalat unele tulburări generale care ar putea fi puse pe socoteala alungării în masă a măduvei din canalul osos (mărirea vitezei de sedimentare, eozinofilia, scăderea numărului de eritrocite etc). Dezaxarea prin rotație e datorită greșelii nepermise de a întrebuința o tijă metalică mai subțire decît canalul medular. De aceea, osul fracturat se radiografiază alături de 2—3 cuie Küntscher de diferite mărimi, ca să se poată aprecia care este cuiul cel mai potrivit. Existența cazurilor mortale a scăzut într-un timp foarte mult entuziasmul pentru această metodă. S-ar putea ca aceste accidente să fi fost urmarea unor embolii grase sau a unor infecții. Prin mijloacele existente, acest din urmă pericol nu mai este atît de temut.

Rokusuev a modificat aliajul și după multe experiențe a ajuns să propună aliajul E.N.T. 7, ca fiind cel mai bun.

Smirdov insistă asupra începuirii intramedulare în fracturile oaselor

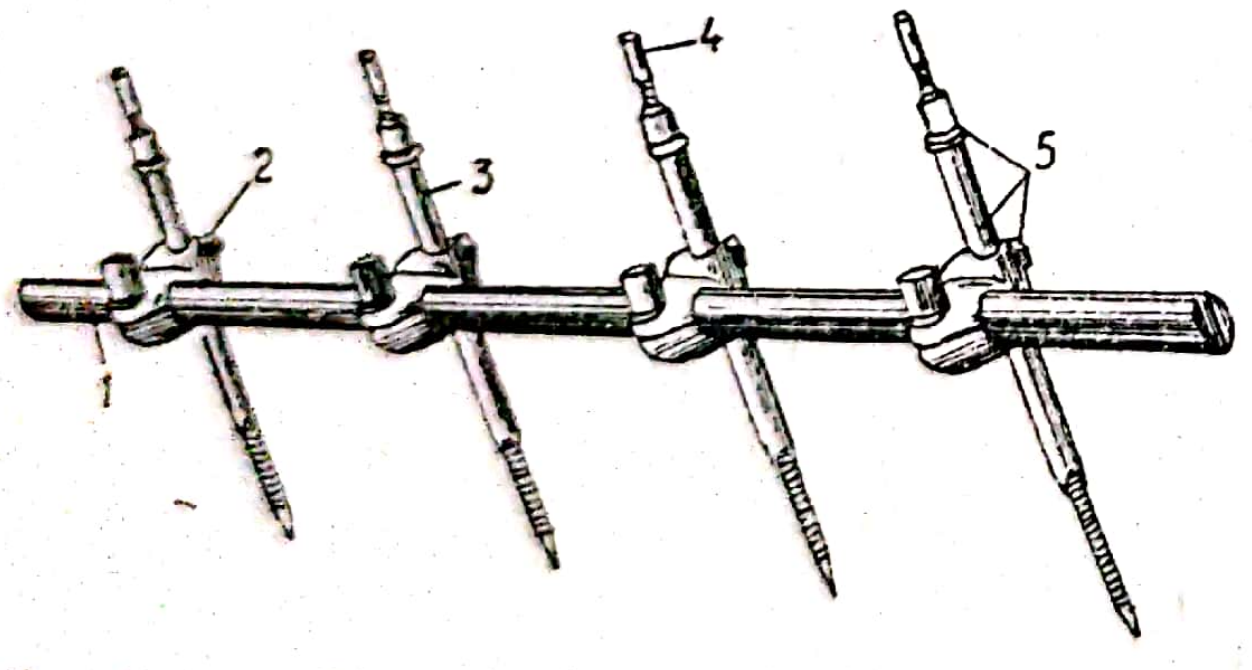

Fig. 267. — Fixatorul extern al lui Juvara.

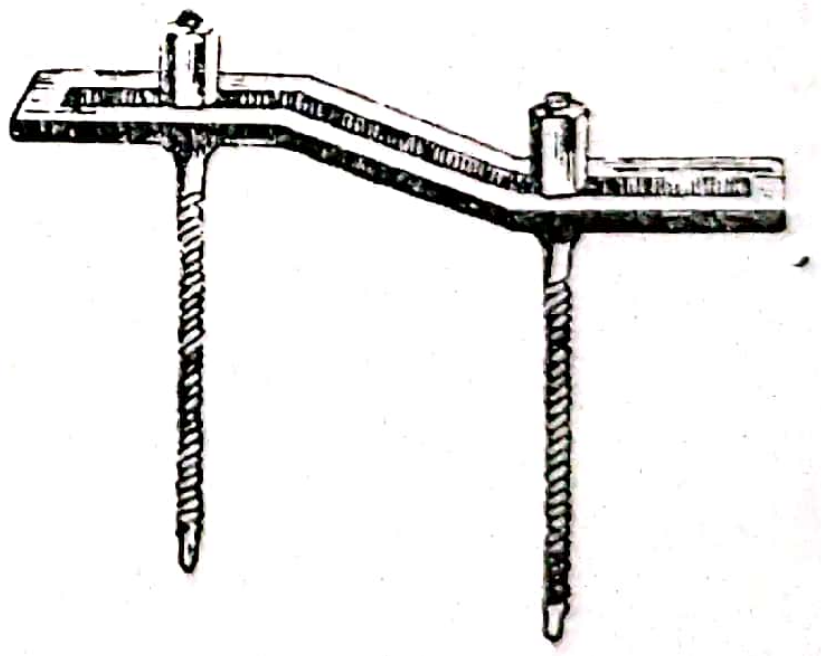

Fig. 268. — Fixatorul extern al lui Ombrédanne, folosit cu bune rezultate la copii.

antebrațului, introducînd mai întîi prin olecran, în cubitus, o broșă groasă, rezistentă, sau un cui Küntscher bine calibrat, apoi făcînd separat osteosinteza radiusului, de preferință cu un cui trecut perpendicular pe traiectul fracturii în ambele fragmente. Astăzi se introduc broșe în ambele oase ale antebrațului, după o tehnică bine reglementată.

Prof. Fridland, de la Moscova, întrebuința tije speciale, făcute din aliajul E.1.I.T. Aceste tije nu trebuie să fie de dimensiunile canalului medular; sînt ușor curbe și au o extremitate mai groasă. Autorul nu traversează





Fig. 269. — Fixarea fragmentelor osoase după coaptare cu broșe.

întreg osul, ci introduce cuiul printr-un orificiu pe care-l face la 5—6 cm de focarul fracturii, în capătul proximal, în așa fel încît extremitatea groasă a tijei să rămînă afară, în părțile moi, ca să poată fi scoasă la momentul potrivit. Baltoev întrebuințează tija rotundă a lui Dubrov, care este flexibilă.

Începuirea cu cui metalic a fost făcută cu mult înainte în fracturile gîtului femoral.

În a doua jumătate a secolului al XIX-lea, Langenbeck, Golnikov, Tricev și Savițki au fost primii care au făcut începuirea transtrohantero-cervico-capitală metalică pentru o fractură de gît femoral. Iohansen a inventat un cui cu trei aripi, neperforat, potrivit unor astfel de operații. Putti folosea un șurub cu mutelcă exterioară, cu rol și de compactor, făcut din oțel special, care nu numai că nu ruginește, dar are o rezistență mare. Smith-Petersen a perforat cuiul în lungime și a precizat felul cum trebuie călăuzit acesta în direcție bună, folosind andreaua metalică și controlul radiografic (fig. 274, 275, 276) din față și profil. Rokusuev folosește și un cui cu două aripi în 90°, ca și Doboșiu. S-au imaginat apoi multe aparate simple sau complicate, care indică fără greș direcția bună a cuiului metalic (fig. 277).

Unul foarte bun este acela al lui Petrov și Iasnov, care poate permite introducerea perfectă, dintr-o dată, chiar a unui cui neperforat.

Pentru reperarea bună radiografică a mijlocului capului femoral, se întrebuințează o plasă de sîrmă sau cadrul metalic împărțit în pătrățele al lui Böhler.

În primul caz, în pătrățelul în care se află mijlocul capului se înfige un ac mai gros, care servește apoi ca reper; un al doilea ac se introduce spre gît. Aceste două ace se unesc printr-o tijă metalică subțire, ce va servi ca reper broșei metalice, care se va introduce paralel cu ea. În fracturile cu deplasare se va face în prealabil o perfectă coaptare a fragmentelor, controlată prin repetate radiografii făcute din față și din profil. Numai în acest caz ne este permis să procedăm la înfigerea broșei metalice conducătoare. După una sau două încercări ajungem să trecem sîrma

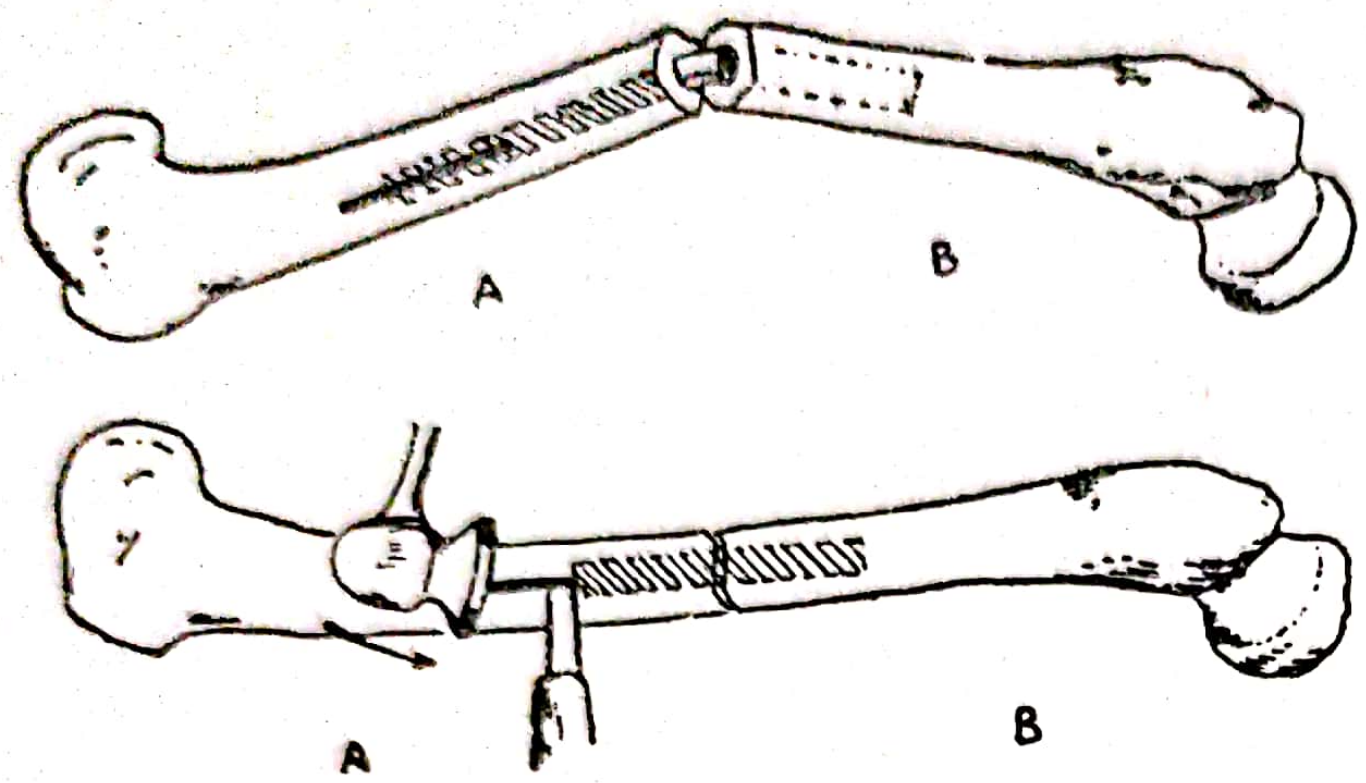

Fig. 270.. — Grefon osos centro-central în femur.

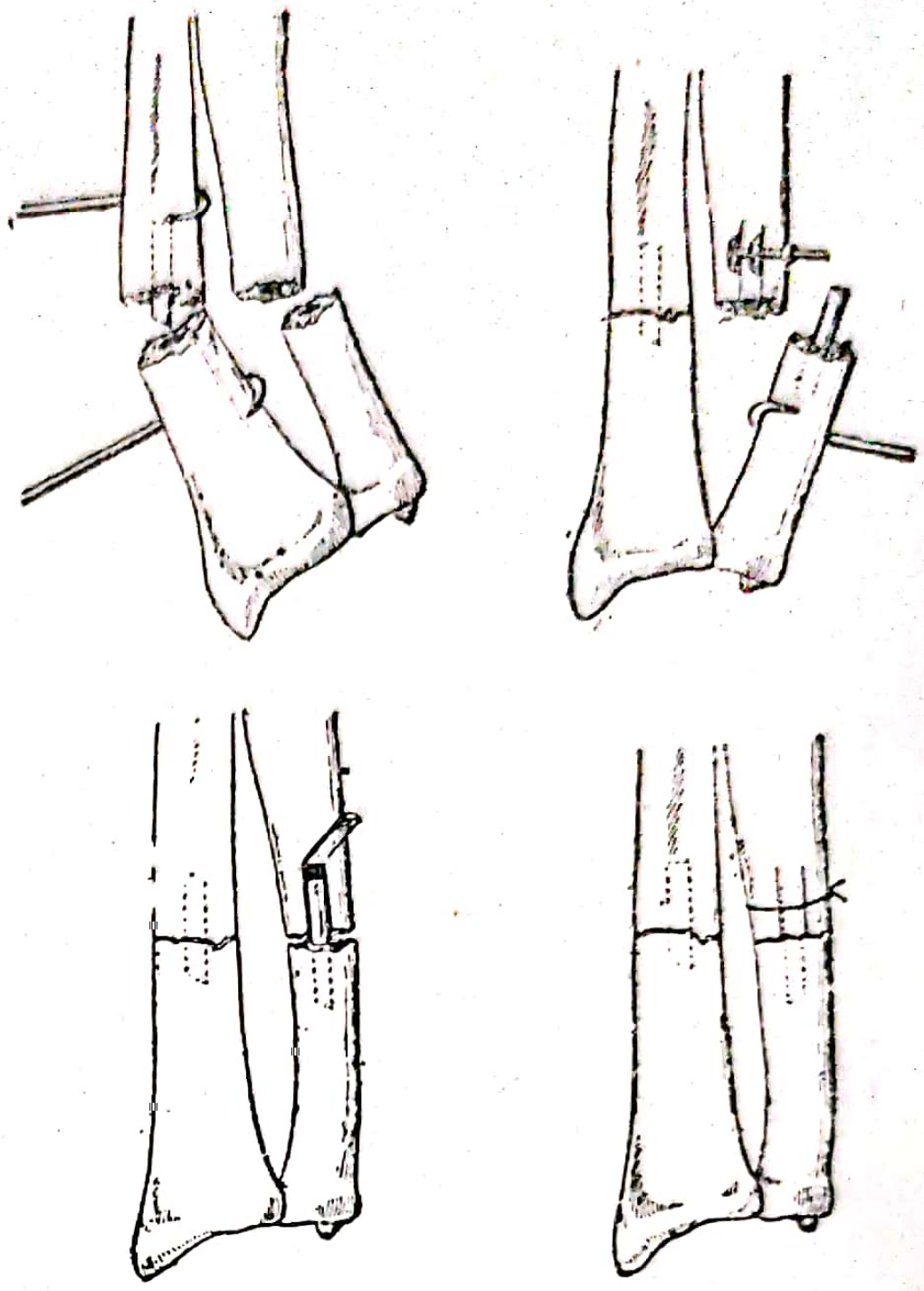

Fig. 271. — Grefoane osoase centro-centrale în oasele antebrațului.

prin mijlocul gîtului și al capului. În prezent ne folosim pentru călăuzirea broșei de un procedeu personal (Rădulescu) foarte simplu, și care nu cere nici un aparat special. Iată cum procedăm:

Se face în prealabil o perfectă coaptare și se pune în evidență printr-o incizie longitudinală diafiza femorală imediat sub marele trohanter. La mijlocul osului se face, cu o daltă scobită sau cu o țepușă, o mică perforație în corticală. Prin aceasta se introduce o sondă canelată sau o tijă Küntscher ca pentru radius și, încercînd, pătrundem ușor, fără rezistență puternică, în colul femoral, pînă întîmpinăm o nouă rezistență a capului. Pe jgheabul sondei introducem broșa, care va fi pusă în mijlocul colului și al capului.

Rokusuev, călăuzindu-se după unele puncte de reper, introduce patru broșe: una va fi cu direcția bună și pe ea va bate cuiul.

Controale radiografice documentează asupra acestui fapt. Se introduce cuiul pînă la os — broșa trecînd prin mijlocul lui în lung — și se taie partea din sîrmă care prisosește, apoi cuiul se bate în os atît cît socotim

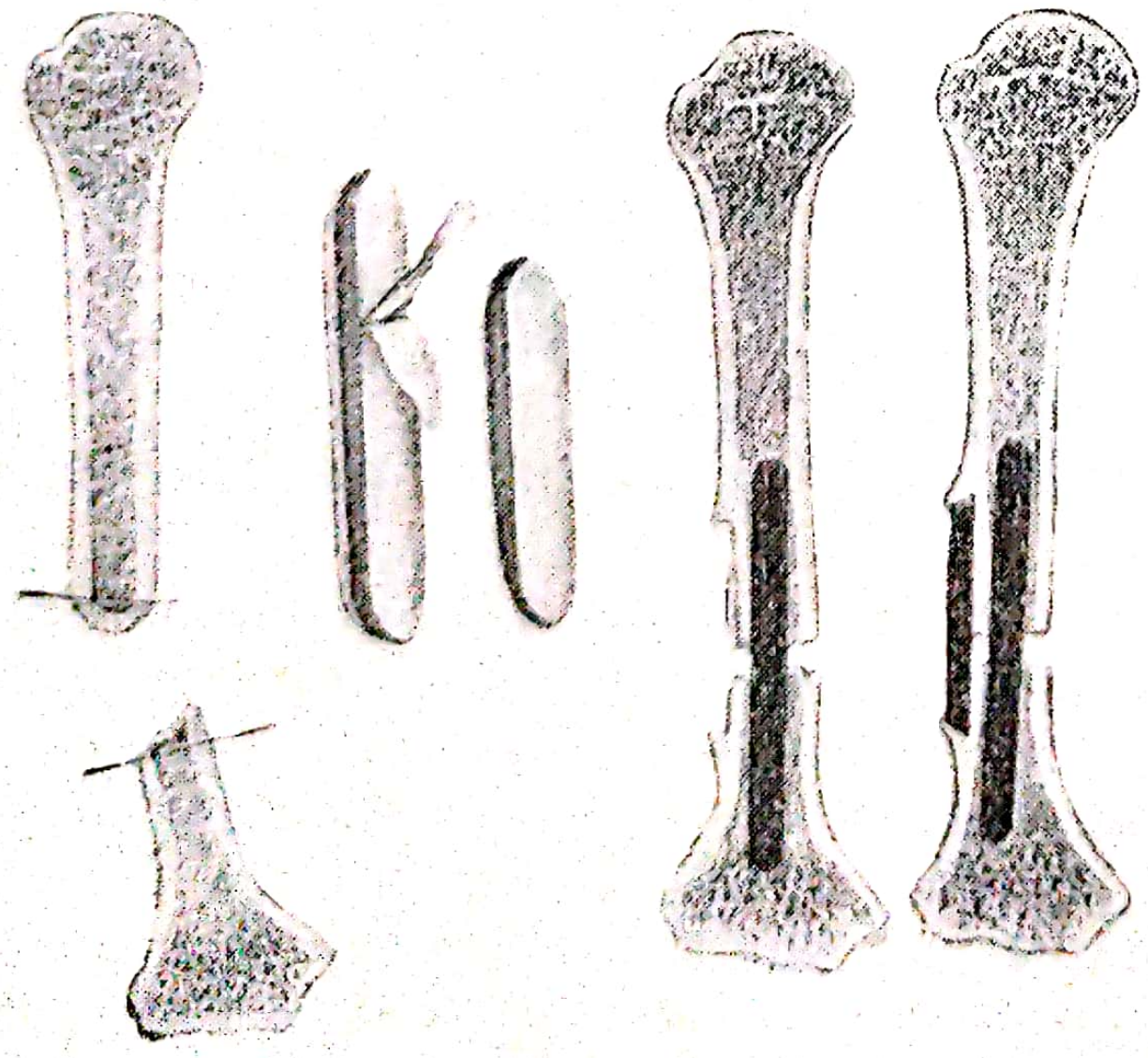

Fig. 272. — Osteoplastia intra-extramedulară a lui Ciaklin.

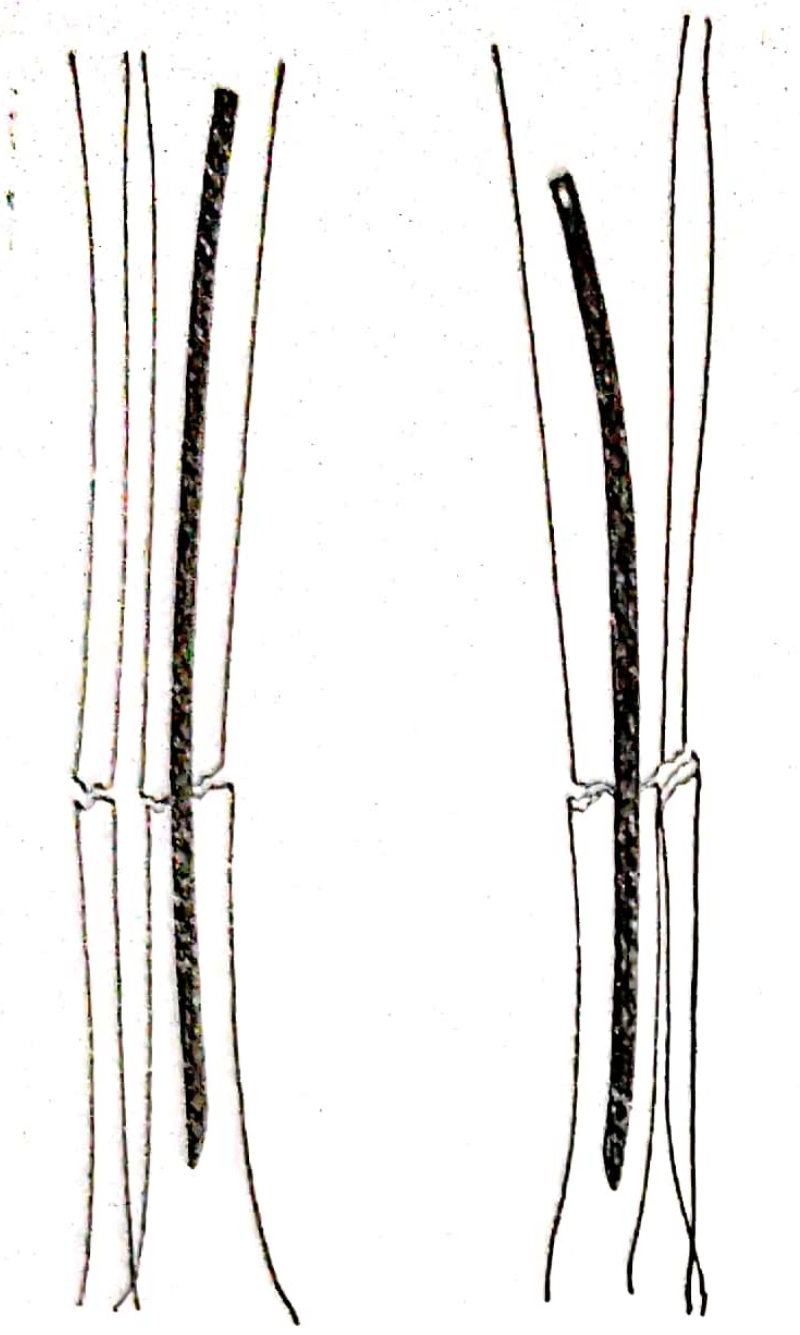

Fig. 273. — Începuire transmedulară a tibiei cu un cui metalic.



după radiografii că ar fi necesar pentru a ajunge la mijlocul capului femoral. Se face un nou control radiografic și, dacă rezultatul este bun, se părăsește extensia și se compactează cu compactorul special, care are o extremitate lată, astfel ca cele două fragmente ale fracturii să fie cît mai mult posibil în contact.

Osteoplastia (grefele osoase). Tendința de a înlocui o pierdere de substanță osoasă a apărut spiritului omenesc din timpurile cele mai vechi; cu toate acestea, primul caz pe care istoria chirurgiei osoase, reparatoare, poate să-l menționeze ar fi acela al unui chirurg mongol din secolul al XV-lea.

Barber sau Babour (strănepotul lui Tamerlan, care a domnit de la 1485 la 1530) a consemnat faptul în „Memoriile“ sale. Acel chirurg ar fi înlocuit o pierdere de substanță osoasă printr-un fel de pulbere, care lua consistența și calitatea osului, asigurînd o funcționare bună membrului fracturat.

Albers, care istorisește cazul după afirmațiile lui Babour, crede că ar fi putut fi vorba, după cît se pare, de o încercare de transplantare de os în stare de pulbere osoasă; bineînțeles, nu este decît o presupunere.

În secolul al XI-lea, pentru a umple o pierdere de substanță osoasă de la craniu s-au încercat, în afară de plăcile de metal prețios sau de produse vegetale (plăci de lemn) și transplante osoase heteroplastice, luate de la animale, dar nu s-au obținut rezultate strălucite.

Se pare că Filip Walther ar fi fost acela care, spre 1820, inspirat poate de experiențele făcute de Merrin asupra cîinilor (1809), a folosit cel dintîi și cu succes reimplantarea unor rondele de os scoase din apropiere, cu ajutorul trepanului, peste pierderile de substanță osoasă craniană.

Încercări asemănătoare au fost făcute de mulți autori. Mai tîrziu, grație marilor descoperiri ale lui Pasteur și ale lui Lister, chirurgia osoasă

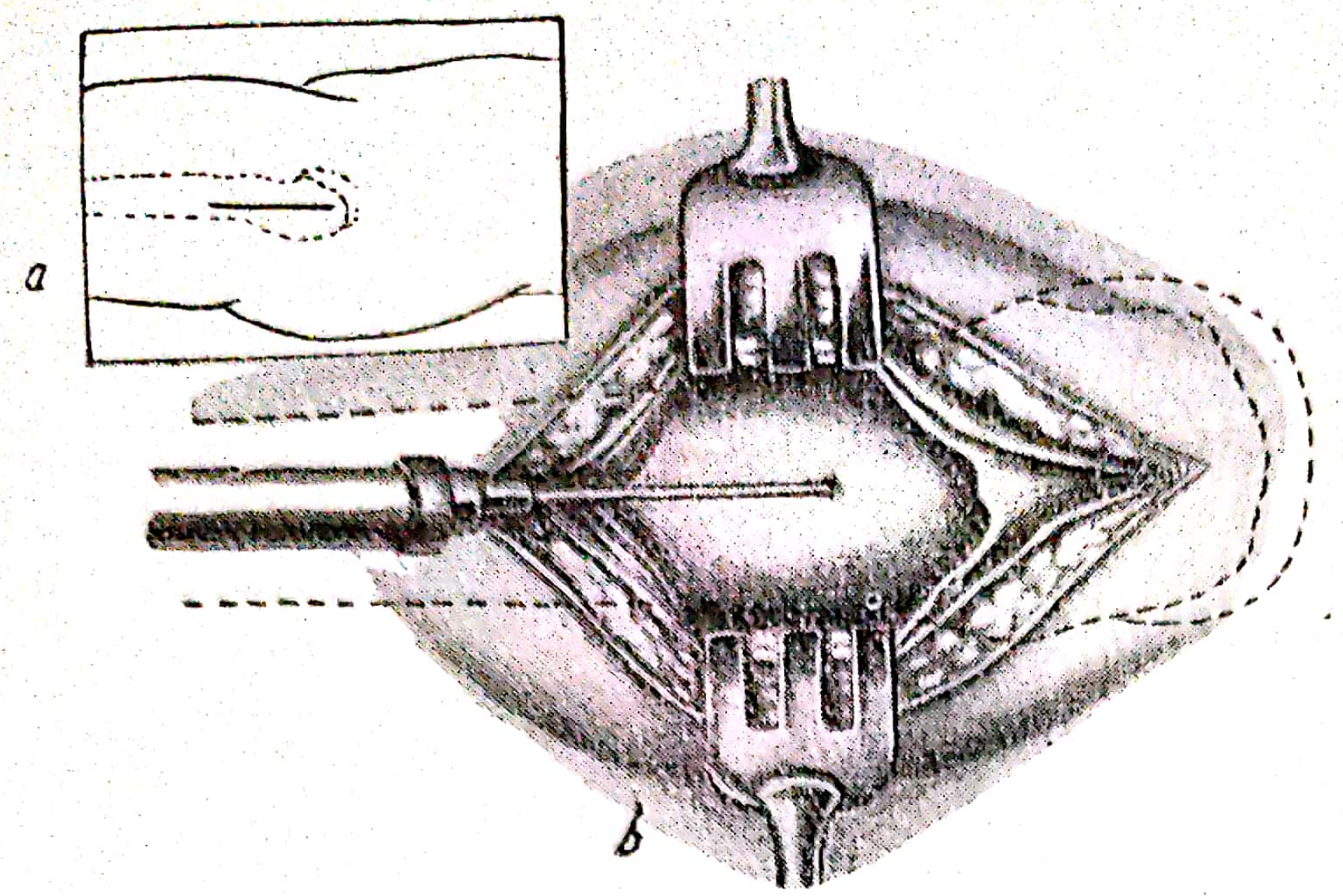

Fig. 274. — Osteosinteza de col femoral după Smith-Petersen.

a — incizia; *b* — perforarea corticalei subtrohanteriene.

reparatoare a devenit mai îndrăzneață, iar succesele au început să fie evidente.

Spre sfîrșitul secolului trecut s-au executat diferite transplantări osoase, mai ales pentru defecte craniene. Vom menționa diferitele procedee operatorii preconizate și executate pînă în prezent, în ceea ce privește grefele și transplantările osoase, care pot fi întrebuințate în chirurgia ortopedică.

Grefele osoase propriu-zise, adică înlocuirea unei pierderi de substanță osoasă printr-un fragment de os care-și continuă vitalitatea grație conservării parțiale, dar suficiente, a circulației, au fost întrebuințate de mulți autori.

Grefele autoplastice au dat unele rezultate bune mai ales cînd au fost corect executate (Pirogov, Bier, J. L. Gritti, Sabanaiev etc.). În tratatele clasice de tehnică operatoare se descriu aceste intervenții cu toate detaliile dorite; de aceea nu vom insista asupra lor.

S-au imaginat diferite procedee operatorii, dintre care vom aminti numai pe acelea mai întrebuințate în ortopedie.

Hohmann folosea în pseudartroză grefonul luat de pe una din extremități, în așa fel ca el să păstreze un pedicul periostic vascularizat, și

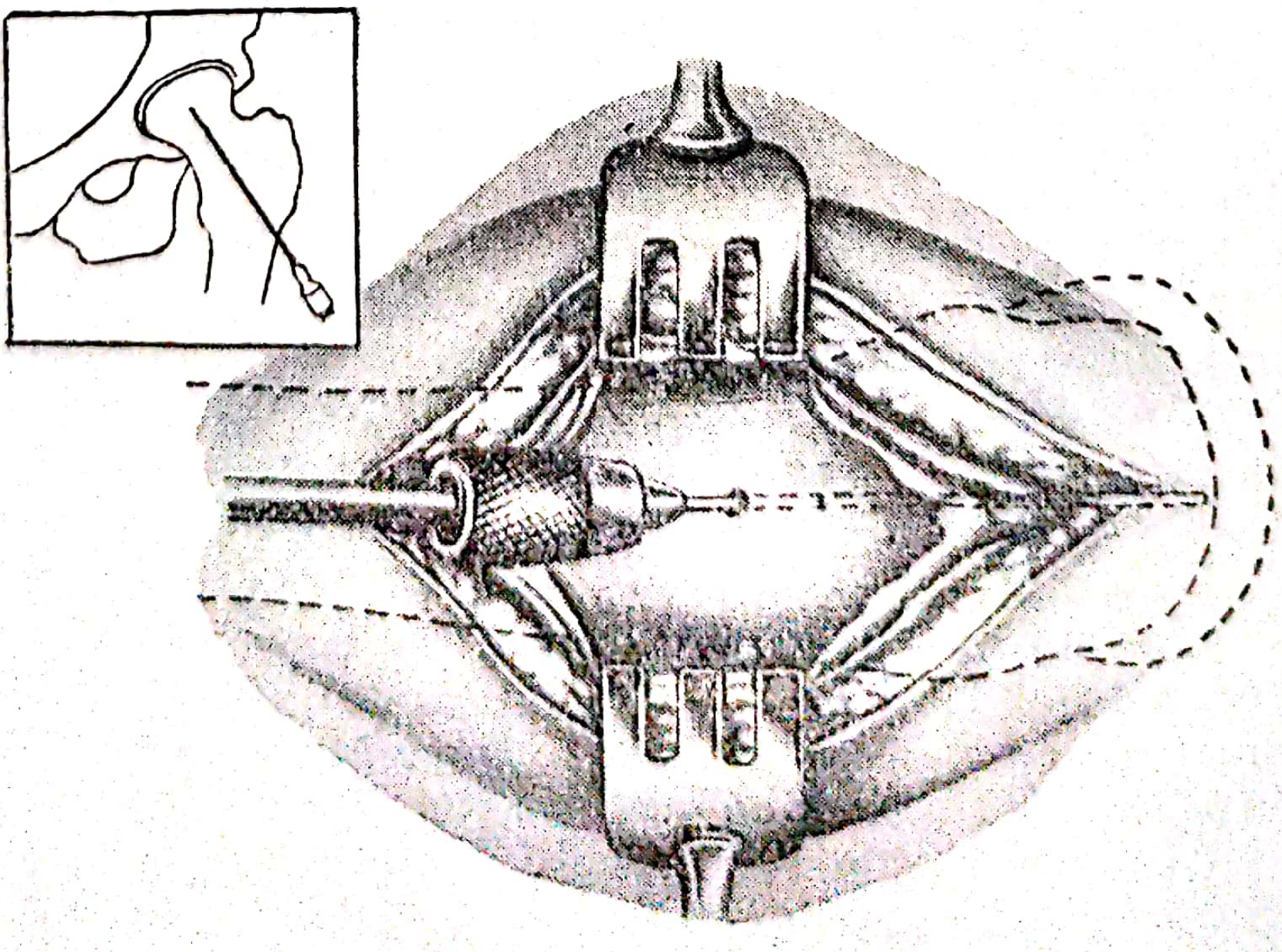

Fig. 275. — Introducerea broșei Kirschner transtrohantero-cervico-capital.

îl punea, întorcîndu-l de 180° în jurul său, ca o punte pe amîndouă fragmentele osoase (fig. 278). *Multe din aceste grefoane cu pedicul periostic relativ insuficient pentru vascularizație se comportă ca transplantele propriu-zise.*

Pentru a obține anchiloza articulației genunchiului balant, Kayon lua un lambou osteo-periostic triunghiular de pe tibie, păstrînd inserția tendonului rotulian, și-l trăgea în sus, fixîndu-l pe femur, peste spațiul articular.

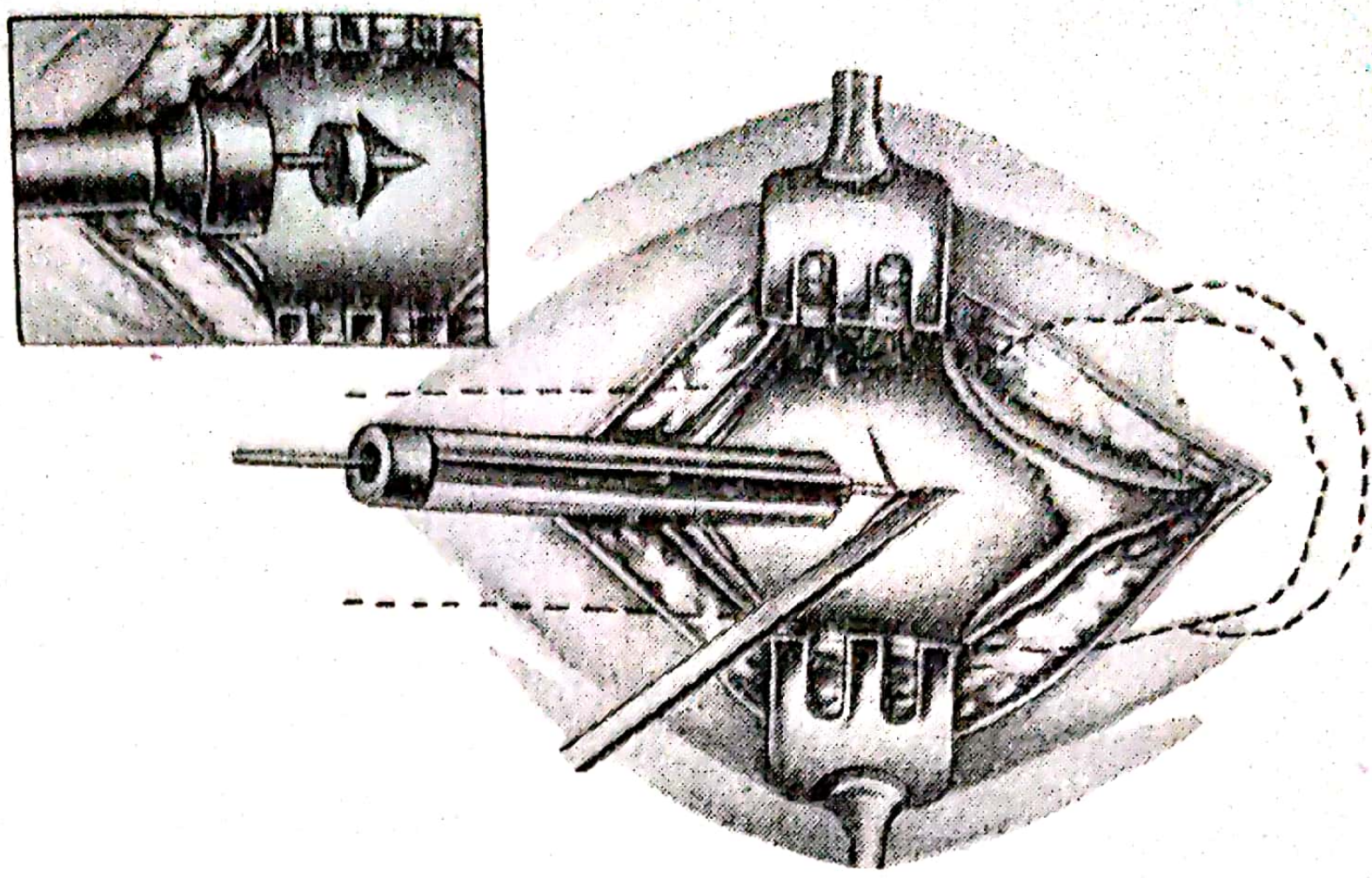
Fig. 276. — Pe broșe se bate cuiul Smith-Petersen.

În unele artrorize, materialul osos nu-și pierde vitalitatea, prin faptul că păstrează continuitatea prin baza sa largă cu restul osului, putînd fi considerat ca grefă. De exemplu, pentru a face artroriza posterioară s-a recurs la grefe osoase pediculate detașate de calcaneu sau astragal (fig. 279 și 280).

Unele sprijine osoase întrebuințate în luxația congenitală a șoldului pot fi și ele socotite grefe osoase (Vreden, Lance), cu toate că segmentul din coxal abătut peste articulație își pierde vitalitatea în bună parte și se reface ca un transplant osos autogen.

S-au întrebuințat de asemenea *grefele osteo-periostice însoțite de transplantări osoase*, pentru a obține sprijine osoase mai puternice în artrodeze extraarticulare (Mathieu, Ombrédanne, Rădulescu).

Grefele osoase cu pedicul cutanat au fost preconizate de Reichel. Ele pot fi recoltate, fie din vecinătatea focarului pseudartrozei, adică de pe un os satelit, fie de la distanță de pe membrul opus, cum se procedează pentru plastiile italiene. În acest din urmă caz, membrele sînt ținute în contact prin aparate gipsate pînă în momentul cînd se poate secționa pediculul cutanat hrănitor.

Grefele osoase cu pedicul musculo-aponevrotic sînt luate de pe oasele vecine sau de pe cele paralele. Astfel, pentru o pierdere de substanță a tibiei se grefează o parte din peroneu, care păstrează conexiunile vasculare intacte. Grefonul poate fi fixat centro-central, cînd peroneul a fost secționat de două ori, adică deasupra și dedesubtul extremităților fragmentelor tibiale, fie unicentral, cînd se secționează o singură dată peroneul, în partea de sus sau de jos (mai rar). Introducerea extremităților grefonului în canalele medulare poate să se facă într-unul sau în doi timpi. Noi înșine am întrebuințat de multe ori cu foarte bune rezultate această operație a lui Hahn-Huntington (fig. 281, 282).

Cîteodată se ia o porțiune de pe una din extremitățile osoase ale pseudartrozei, căutînd să i se păstreze un pedicul musculo-aponevrotic bine hrănit, și se așază această grefă ca o punte peste amîndouă fragmentele, prin alunecare (fig. 283).



Fig. 277. — Conducător pentru broșe în evantai.

Homogrefele se obțin întrebuințînd metoda siameză, adică punîndu-se de pildă în contact osul unui bont conic, care trebuie să fie reamputat, cu fragmentele osoase ale unei pseudartroze după avivarea prealabilă a extremităților. Se mențin donatorul și receptorul printr-un aparat gipsat, care imobilizează perfect, imembrele operate. Metoda este foarte complicată și nu are avantaje față de celelalte; în plus, este greu suportată de bolnavi.

Heterogrefele. S-au încercat *grefele osoase heteroplastice*, fixînd un animal, care dă grefonul, de un bolnav suferind de pseudartroză. Pentru a obține o bună menținere se întrebuințează aparate gipsate, care fixează omul și animalul. Rezultatul acestei operații ciudate a fost nul, și de aceea a fost imediat părăsită.

Transplantările osoase. Transplantările osoase la om au fost întrebuințate aproape exclusiv la începutul așa-numitei perioade științifice a medicinei, fiindcă erau de o execuție mult mai ușoară decît aceea a grefelor osoase propriu-zise. Transplantările autoplastice s-au făcut primele. După cît știm, Ollier e primul (1895) care a întrebuințat *transplantare a osteo-periostică* folosind material subțire, luat de pe tibie, pentru a repara o pierdere de substanță osoasă a frontalului. Ulterior, o serie întreagă de autori au înregistrat unii după alții succese mai mult sau mai puțin răsunătoare.

Întrebuințarea porțiunilor izolate de periost dînd rezultate cu totul insuficiente, s-a recurs la transplantările osteo-periostice în plachete, divizîndu-le longitudinal și așezîndu-le împrejurul pierderii de substanță, între fragmente, ca doagele unui butoi.

În aceeași epocă, Vulpius obținea sinostoza apofizelor spinoase avivate prin mici lambouri osteo-periostice locale, fiind astfel promotorul ideii de a întrebuința sinostoza vertebrală cu transplante osoase în morbul lui Pott.

Delagénière a adus o mare îmbunătățire transplantărilor mici periostice ale lui Ollier, prin faptul că a preconizat să se ia de pe fața antero-internă a tibiei, pe o suprafață foarte întinsă, transplante osteo-periostice parcelare (fig. 284). Acestea se întrebuințează în chirurgia osoasă, reparatoare, fiindcă sînt maleabile.

S-au realizat diverse plombaje ale cavităților osoase, după evacuarea conținutului și curățirea pereților, cu transplante osteo-periostice.

Transplantul costal osteo-periostico-medular, maleabil (Rădulescu) se face cu fierăstrăul circular (fig. 285) și cuprinde periostul, corticala și partea spongioasă a jumătății exterioare a coastei (fig. 286). Transplantul costal osteo-periostico-medular a fost întrebuințat de noi prima oară în morbul lui Pott în 1920 pentru a obține sinostoza vertebrală (Rădulescu). Se recolta atunci transplantul după un procedeu personal, cu ajutorul ferăstrăului electric, lăsînd pe loc jumătatea internă a coastei. Acest fel de a proceda poate fi întrebuințat cînd nu sîntem convinşi că se va reface coasta şi va rămîne o înfundare ce se accentuează în inspiraţie. Altfel, coasta se rezecă şi se dedublează.

În cifozele pottice foarte accentuate, Albee întrebuinţa transplante tibiale maleabile, suprapuse parţial unele peste altele pe toată întinderea gibozităţii, aşezate între jumătăţile apofizelor spinoase, despicate longitudinal.

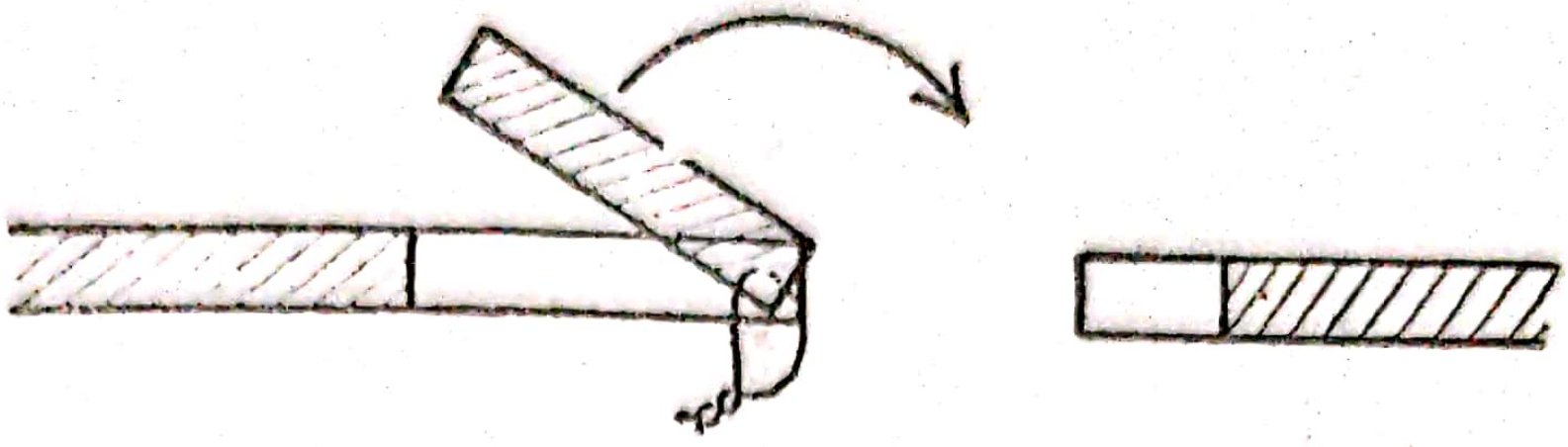
Fig. 278. — Grefonul osos se aşază peste pierderea de substanţă printr-o torsiune de 180° a pediculului (Hohmann).

Pentru a umple pierderea de substanţă osoasă din pseudartroză s-a recurs la *transplantări osoase segmentare*, care cuprindeau fragmente integrale de os. Pentru a le fixa, se introduce extremitatea lor, *prin începuire*, în cavităţile medulare a fragmentelor osoase care formează pseudartroza. După avivarea fragmentelor osoase ale pseudartrozei, se introduce transplantul tibial, cu periost ori fără, în cavităţile medulare, obţinînd astfel continuitatea fizică a osului şi în acelaşi timp posibilitatea biologică de refacere. Acest procedeu constă deci într-o *transplantare osoasă segmentară centro-centrală sau centro-medulară*, şi joacă şi rolul de osteosinteză. Acest procedeu nu a dat rezultate bune, fiindcă segmentul central se resoarbe înainte de a începe formarea calusului.

Voronov a imaginat şi executat cu succes, în pseudartroze, *transplantarea centro-laterală*. Un capăt al transplantului este introdus în cavitatea medulară a fragmentului mai scurt, iar capătul celălalt este legat cu fire metalice de-al doilea fragment al pseudartrozei.

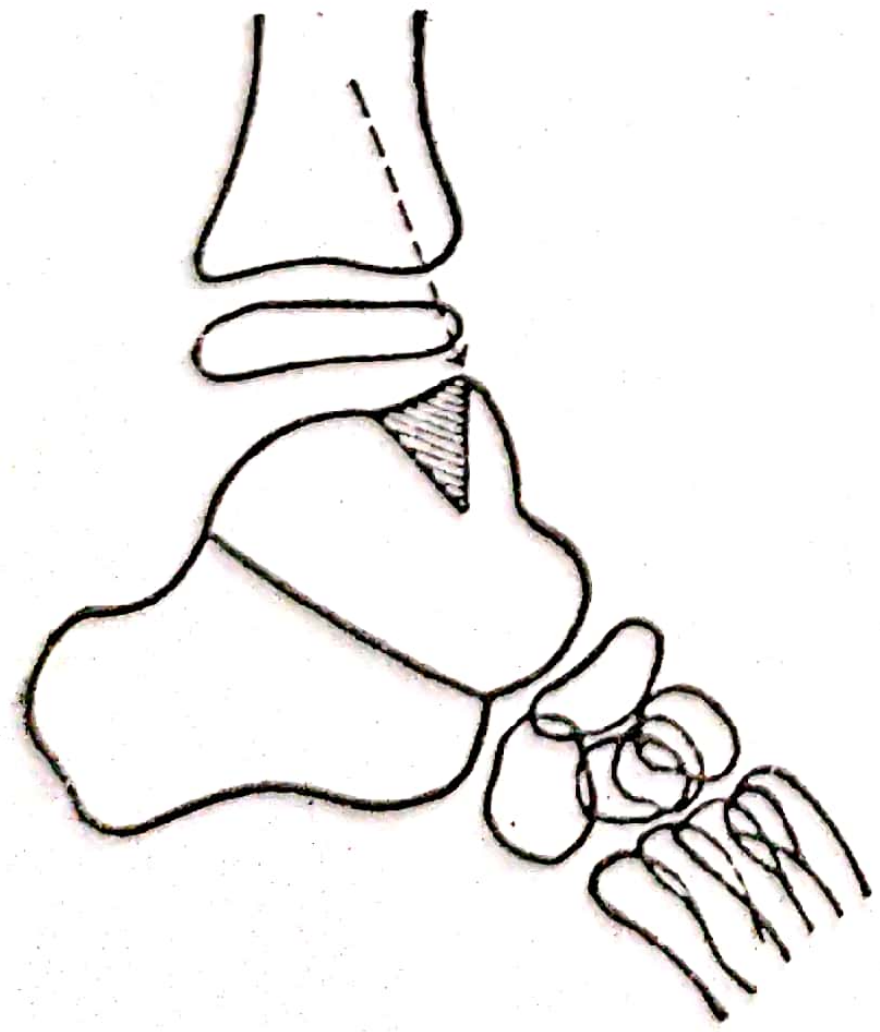
Fig. 279. — Artroriza după procedeul lui Michel.

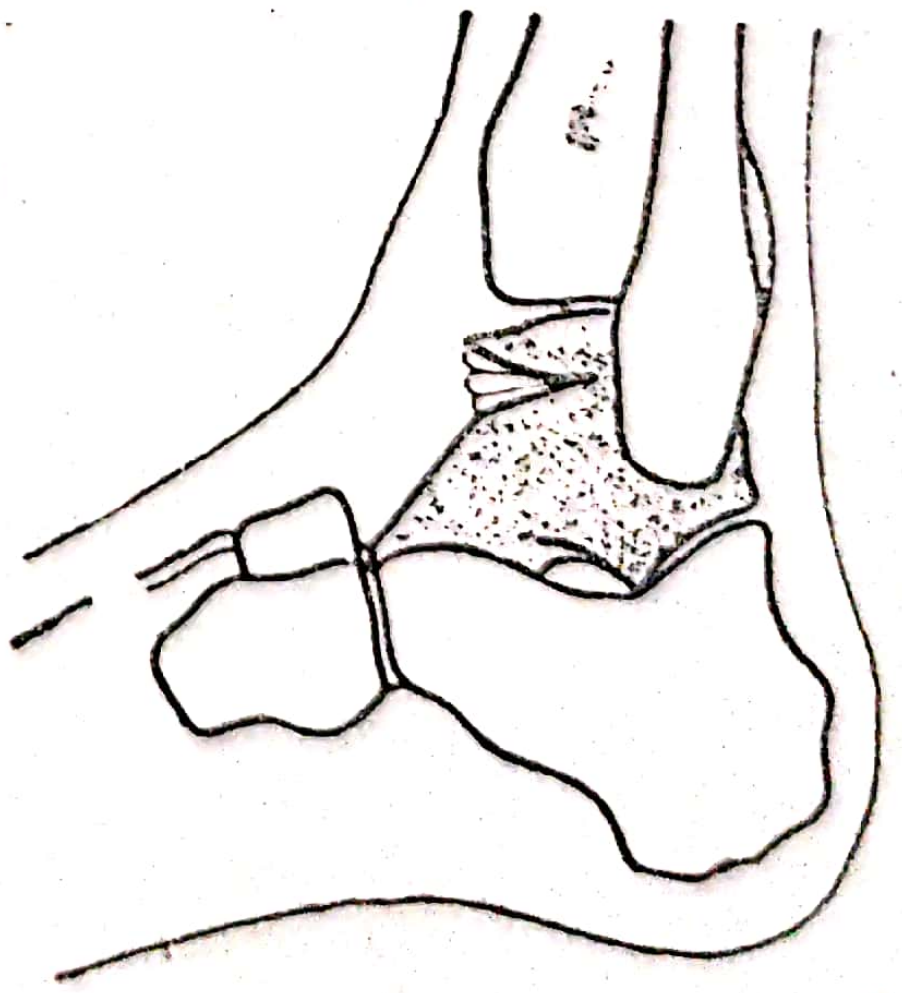
Fig. 280. — Artroriza mixtă Putti II.

Un procedeu interesant este *transplantarea osoasă „în coadă de rîndunică“*, ce caută să fixeze cît mai bine fragmentele pseudartrozei prin grefonul tăiat oblic.

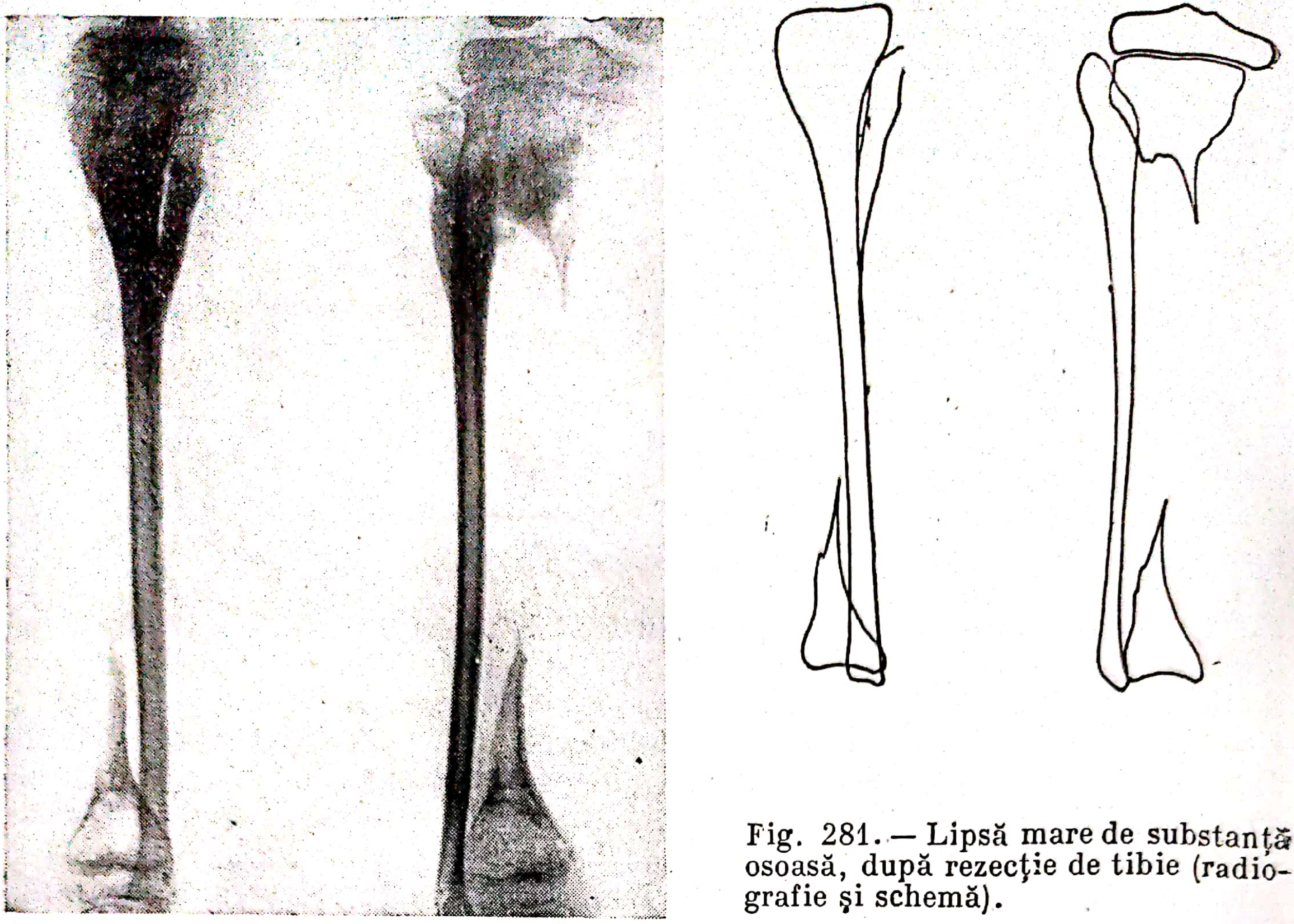

Fig. 281. — Lipsă mare de substanță osoasă, după rezecție de tibie (radiografie și schemă).

Ombrédanne îndreaptă atitudinile de varus sau valgus ale piciorului paralitic traversînd cu transplantul astragalul și calcaneul, și face ceea ce numește el *începuire bicefalică* (fig. 288).

În tratamentul picioarelor plate reductibile, Reiner a căutat să obțină o artrodeză între calcaneu și cuboid printr-un transplant tibial, numind operația „osteodeză“. Noi am întrebuințat în aceleași cazuri, cu rezultate bune, începuirea autoplastică tarsiană (între astragal și scafoid) și tarsometatarsiană (Rădulescu). Cea dintîi o executăm după ce facem artrodeza astragalo-scafoidiană (fig. 289). Pentru a face să nu mai cadă antepiciorul (în poliomielită), dedublăm pe lat primul metatarsian și jumătatea superioară o alunecăm îndărăt, ca un zăvor, introducînd-o după hipercorectarea diformității prin cuneiform, scafoid, în capul astragalului (Rădulescu).

S-a recurs la artrodeza articulației sacro-iliace prin începuire și se face osteosinteza pubelui cu un transplant autoplastic tibial sau costal.

Se întrebuințează și transplantul osos ca o frigare („la cheville osseuse par embrochement“), trecîndu-l de pildă prin astragal, calcaneu și cuboid, ca în operația lui Toupet (picioare paralitice) sau prin calcaneu, astragal și epifiza tibială.

Galland introduce un transplant osos mai gros transversal, între oasele care formează articulația, realizînd o fixare a articulației genunchiului sau a celei tibio-tarsiene care o formează (fig. 290).

Se întrebuințează foarte mult, mai cu seamă în pseudartroză, transplantarea osoasă a lui Albee, numită încă *transplantare în formă de parchet, în plăci încrustate, sau transplantări tibiale în plăci alungite*. Cu ajutorul ferăstrăului circular electric (fig. 291) se taie transplantele pe amîndouă fragmentele în axa longitudinală a osului cu pseudartroză, așa încît să cuprindă periost, os compact și măduvă; se obțin două dreptunghiuri osoase pe amîndouă fragmentele, avînd dimensiuni neegale (fig. 292*a*).

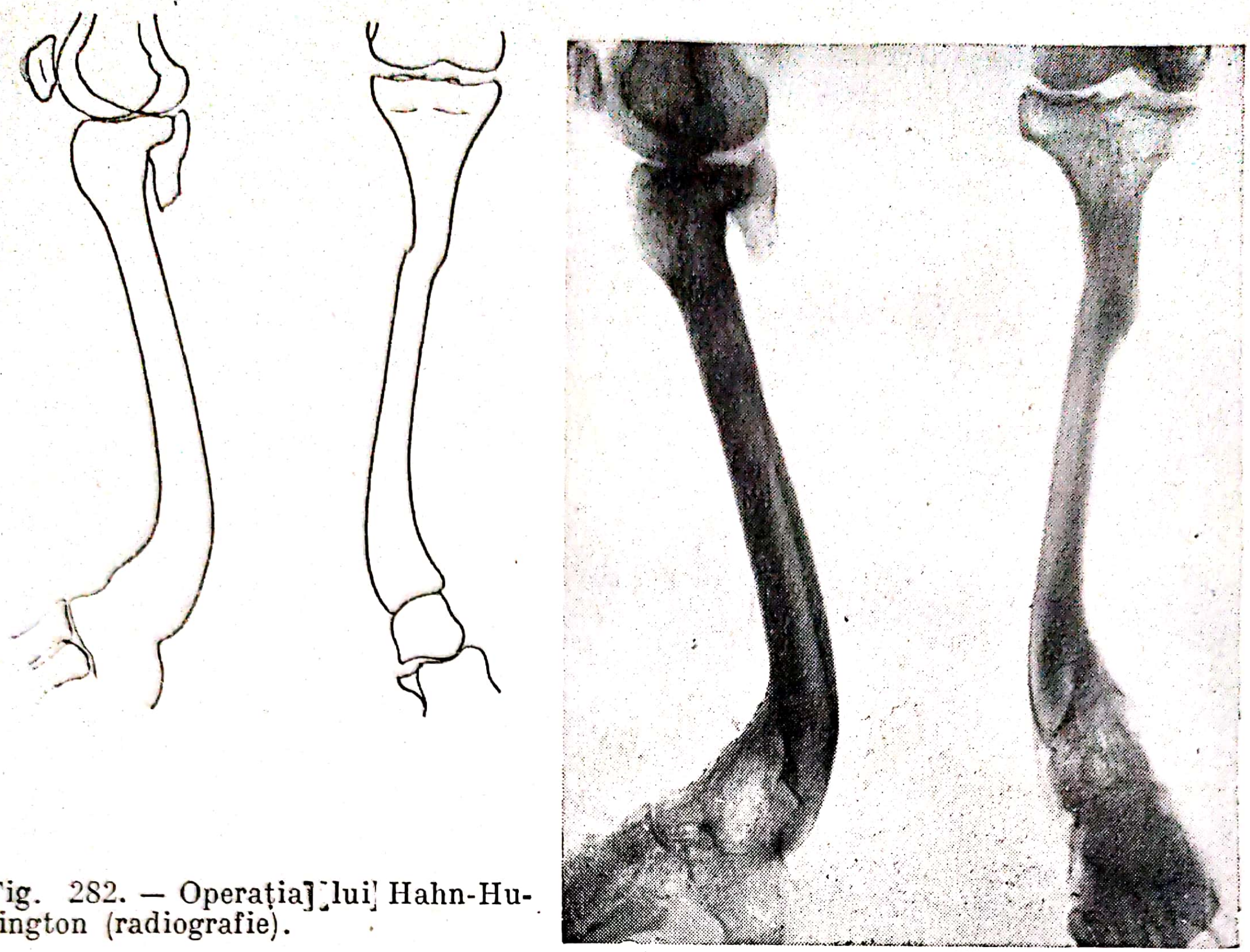

Fig. 282. — Operația lui Hahn-Huntington (radiografie).

Prin alunecare și printr-o „mișcare de saltar“ se așază fragmentul osos mai mare peste amîndouă fragmentele pseudartrozei, care în acest chip sînt unite printr-o punte osoasă. Transplantul mic luat de pe extremitatea cea mai puțin lungă se așază totdeauna încrustîndu-l în spațiul lăsat liber prin alunecarea primului transplant, așa încît se face un fel de așezare de parchet. Albee recomandă să avem grijă ca transplantele să fie luate integral, iar straturile constitutive trebuie să corespundă exact straturilor similare ale osului receptor. Acest procedeu a fost executat pentru prima oară cu dalta și cu ciocanul de alți autori, cu mult înainte de a fi fost executat cu ferăstrău electric.

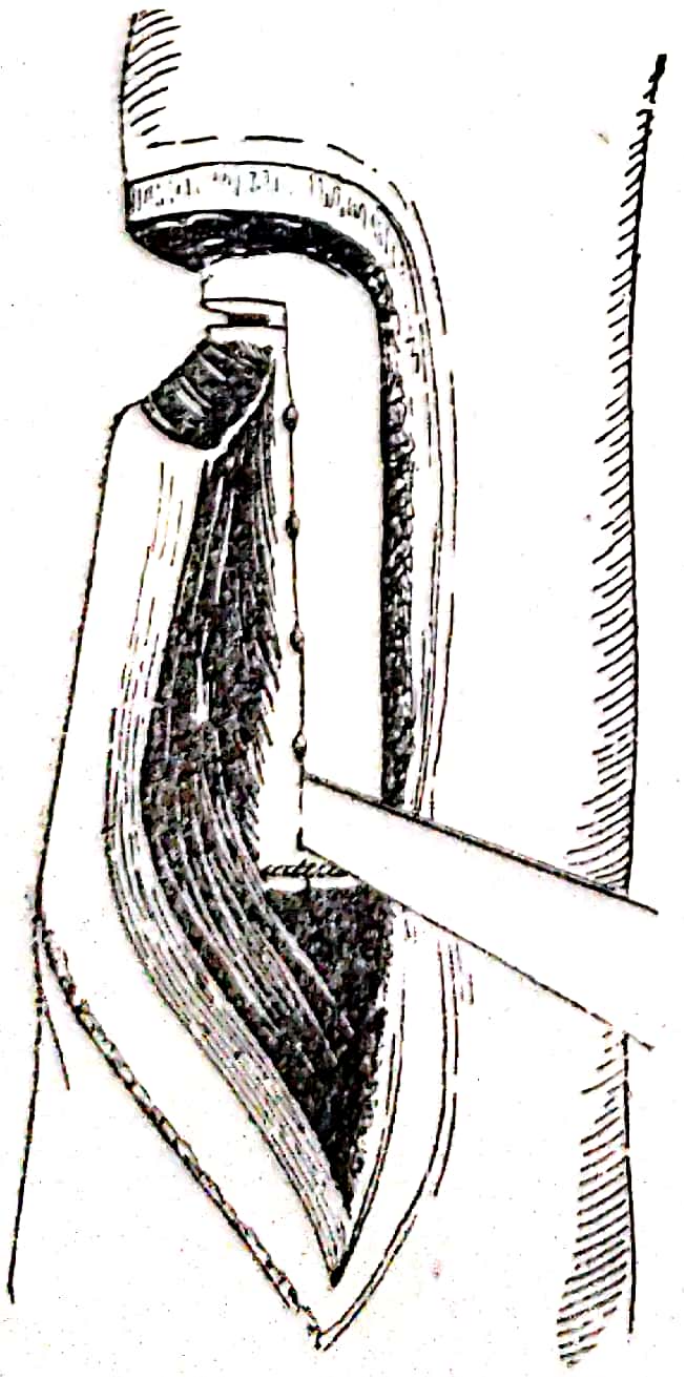

Fig. 283. — Grefă osoasă cu pedicul musculo-aponevrotic (după Cuneo- Bloch).

Albee mai taie grefonul în formă de ichi la ambele capete și-l introduce în extremitățile osoase ale fragmentelor, care sînt mai întîi dedublate cînd sînt subțiri

Pierderea unui os mic în întregime (falangă, metatarsian) poate să fie înlocuită printr-un fragment obținut prin dedublarea osului subiacent, care se mobilizează și se pune în continuitate cu segmentul de unde a fost prelevat; fixarea la extremități se face cu ajutorul unui șurub (Bardenhauer, Thiel).

În unele cazuri, *osul întreg este transplantat*; falange de pildă (cu sau fără articulația lor), metatarsiene sau metacarpiene.

Au fost autori care au întrebuințat transplante pentru a umple pierderile de substanță osoasă produse operator în focarele de infecție cronică, osteomielitică, conducîndu-se după părerea lui Tixier (1918); „rolul grefonului este acela al unui ferment osteogenic, aducînd elemente tinere active, susceptibile a excita regenerarea osoasă".

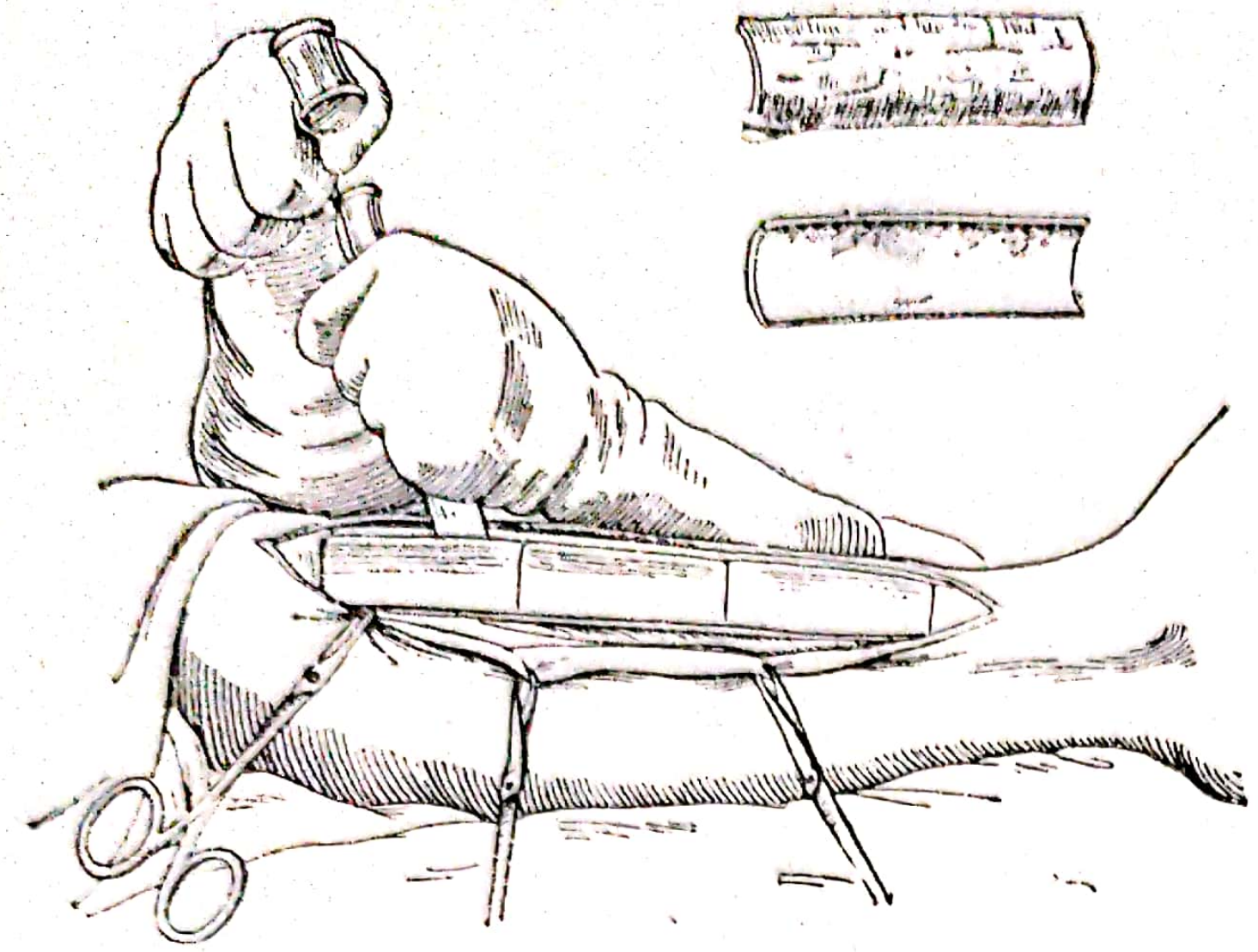

Fig. 284. — Felul cum se prelevează transplantele osteo-periostice (tibiale după Délagenière).

Svante Orell face o largă trepanație în osul osteomielitic și obține din acesta un segment osos gros, pe care îl fierbe extemporaneu, îl tratează în același mod ca pentru obținerea de os purum și îl reașază la locul său.

În unele împrejurări nu se așază transplantul osos direct la locul unde există perderea de substanță osoasă ci în prealabil sub tegumente, pînă cînd se formează aderențe. Pe urmă, transplantul osos poate să fie modelat după scopul urmărit, și fixat, păstrînd pediculul hrănitor, la oasele receptoare avivate.

În acest fel se poate reface scheletul nasului sau se înlocuiește acela al unui deget etc. (Burian, Pavlov etc.).

S-a întrebuințat ca material de transplant și un fel de *mortar osos*, obținut prin măcinarea unui transplant autogen, cu ajutorul unei pense ciupitoare, în fragmente foarte mici. Acestea sînt împrăștiate apoi în jurul unui transplant tibial segmentar. Acest mortar osos se poate obține prin pisarea porțiunilor de os într-un mojar. Mac Ewen recomanda chiar sfărîmarea celor două extremități ale pseudartrozei printr-un instrument puternic pentru a obține mai sigur — credea el — formarea unui calus. În aceeași ordine de idei trebuie să ne întrebăm dacă *pulberea de os* obținută prin forajele multiple ale lui Beck nu ar constitui un fel de transplantare autogenă.

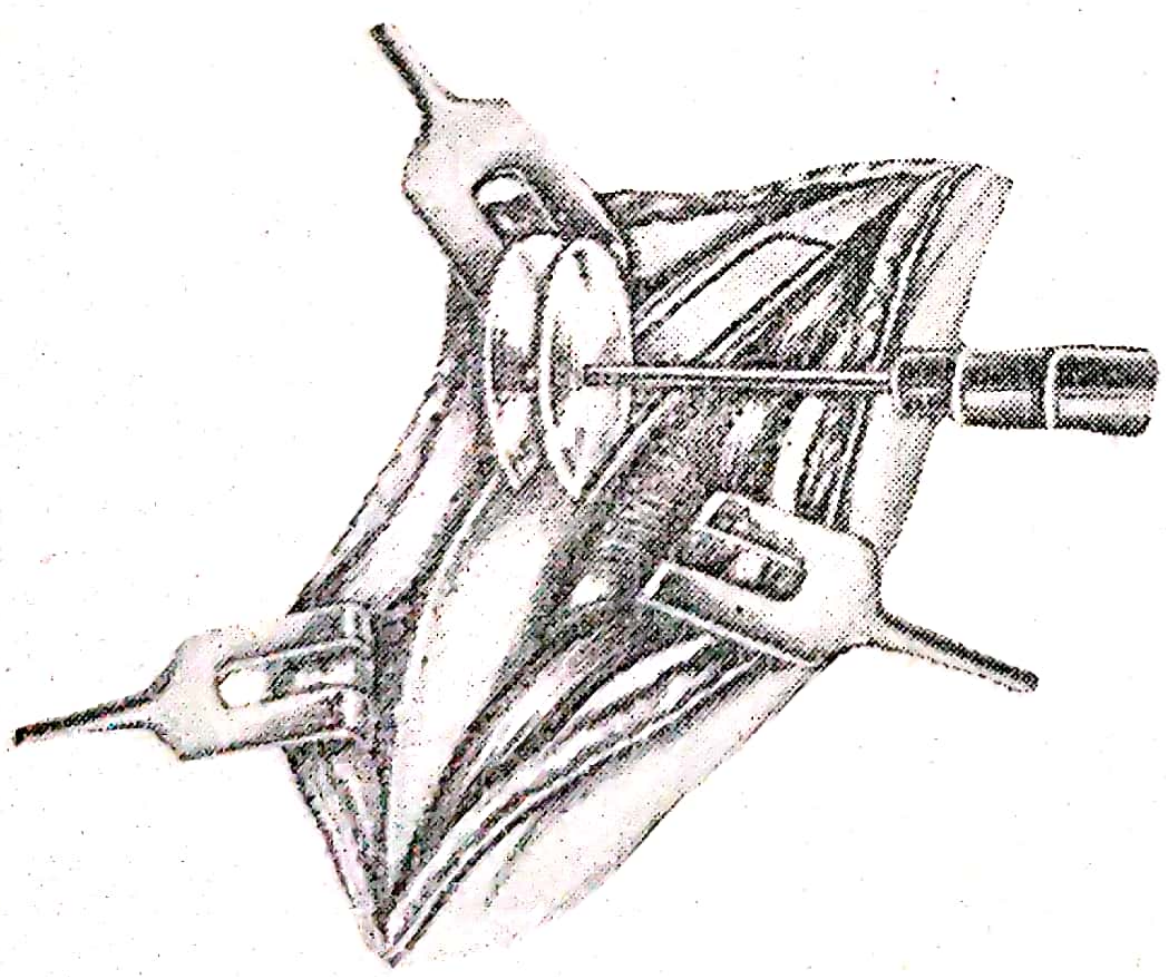

Fig. 285. — Cu ferăstrăul dublu se poate tăia în coastă un transplant (procedeul Rădulescu).

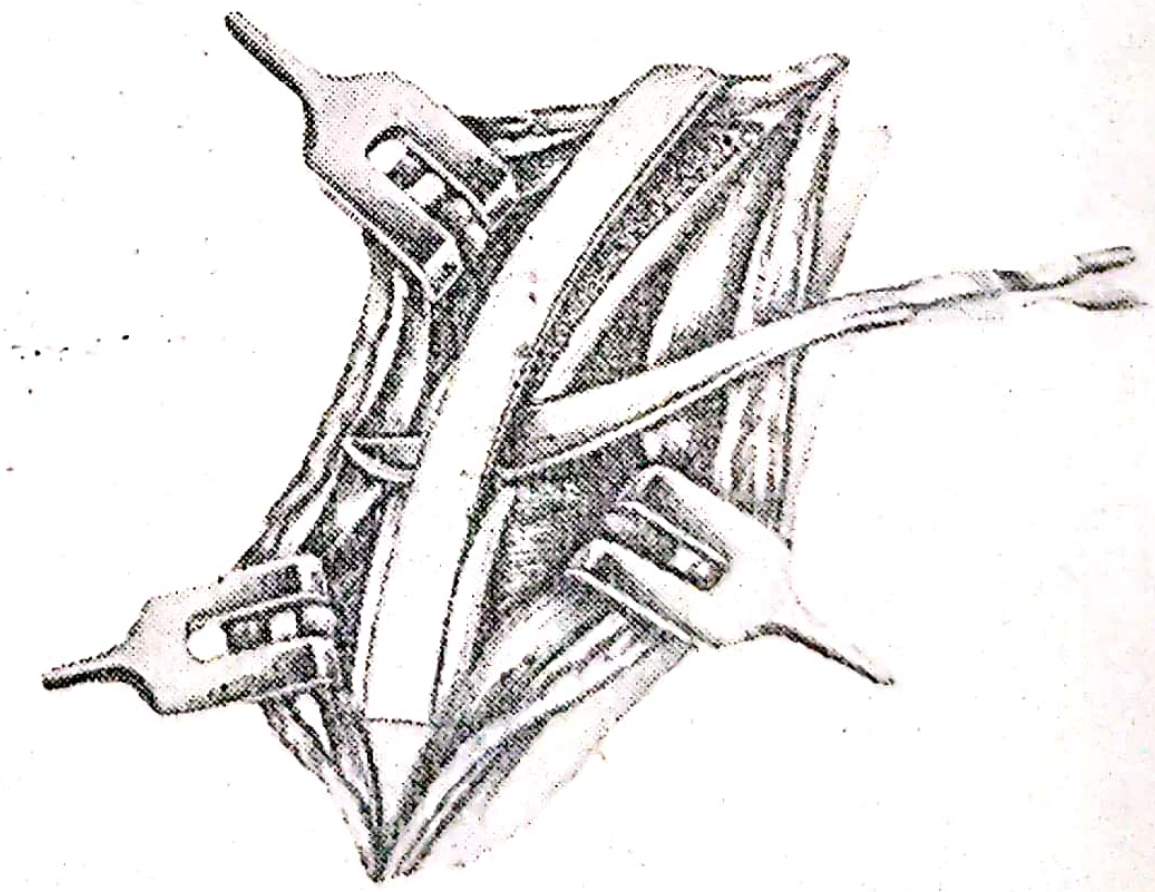

Fig. 286. — Recoltarea transplantului costal osteo-periostic (procedeul Rădulescu).

Svante Orell preconizează întrebuințarea transplantelor de „os purum" în pseudartroze și în sinostozele vertebrale.

Transplantările osoase homoplastice. Încercările datează de foarte mult timp. În general, transplantele au fost luate de la oameni vii, de la condamnați la moarte, de la feți, de la copii nou-născuți, imediat după moartea lor, sau de la amputați, după operație. În același timp, unii autori s-au servit de articulații întregi pentru înlocuirea unei pierderi articulare, dar rezultatele nu au fost satisfăcătoare decît în cazurile relatate de Lexer. În executarea acestor transplantări homoplastice, impedimentul îl constituie imposibilitatea obținerii unui os proaspăt steril de la un alt individ. Cu toate acestea sînt cazuri în care osul necesar pentru a executa o operație plastică a fost luat de la părinții copilului. Astfel, se pot lua de la mamă transplante osteoperiostice tibiale, din creasta iliacă sau chiar din coaste pentru a umple cavitățile chistice osoase, pentru sinostoză în morb Pott sau pentru cura pseudartrozei la copil.

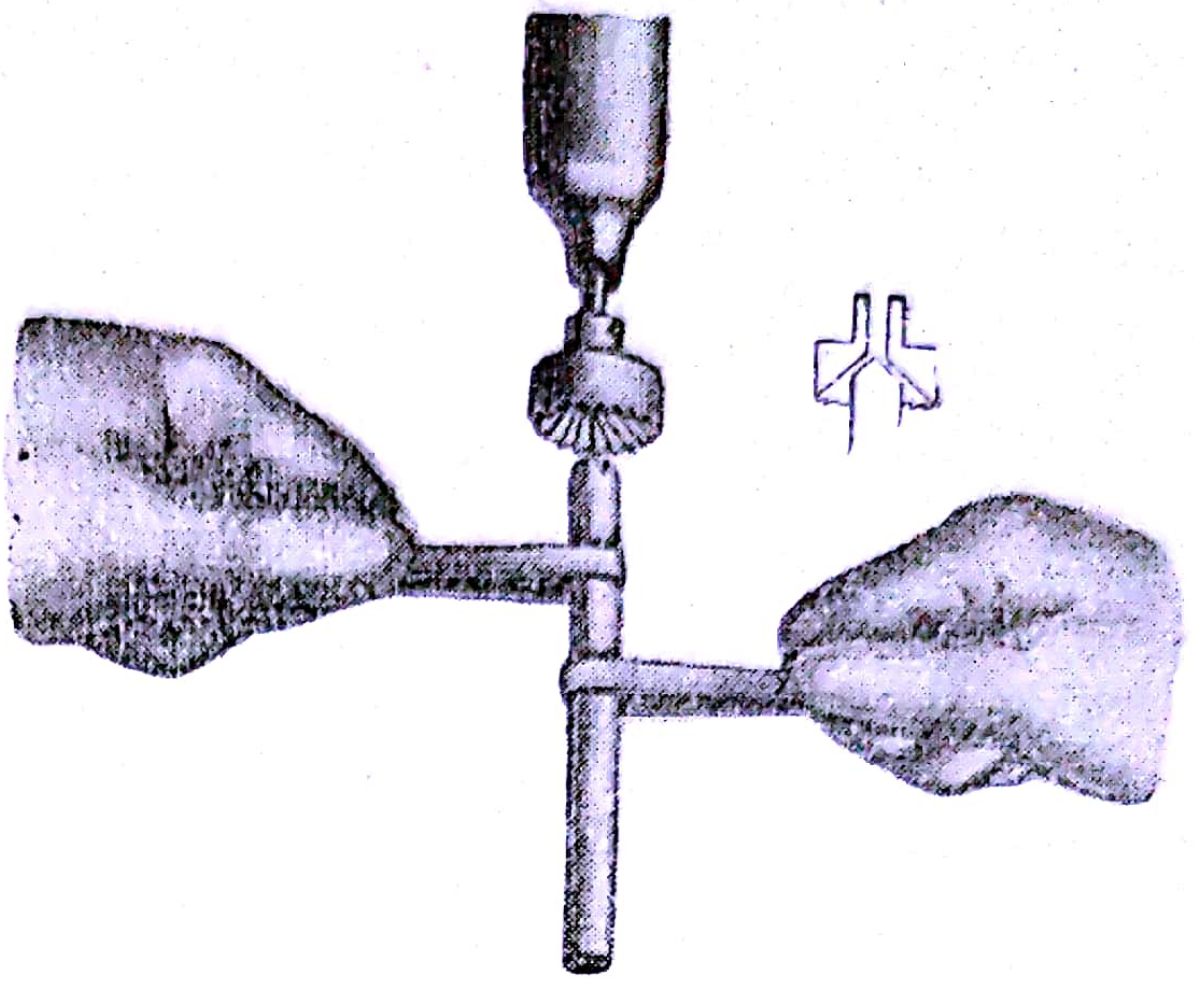

Fig. 287. — Ascuțirea transplantului peronier (după Albee).

Isnardi a transplantat un cui osos, luat de pe astragalul unui alt bolnav, între tibia și astragalul unui picior paralitic, pentru a obține o artrodeză. Von Haberer a implantat un peroneu luat de la un bolnav, pentru a reface la adult un humerus rezecat.

Mac Ewen a refăcut humerusul osteomielitic al unui copil prin mici fragmente osteoperiostice luate de la copii operați pentru deformații rahitice. Noi cuplăm de multe ori operațiile în așa fel încît să putem folosi transplante (în special costale) de la bolnavii cu scolioze la alți bolnavi cărora li se face o osteoplastie. S-au obținut bune rezultate întrebuințînd transplante recoltate de pe oasele membrelor amputate. *Transplantele osoase se pot lua și de la cadavre proaspete.* Cercetări foarte minuțioase au arătat că oasele unui cadavru rămîn sterile pînă la 12—18 ore după moarte. Transplantele pot fi conservate după tehnicile cunoscute.

Petrov și Bașkirțev au constatat că remanierea transplantului homoplastic se face mai greu decît aceea a celui autogen.

Transplantări osoase heteroplastice s-au făcut în toate timpurile. Cei care s-au ocupat cu chirurgia osoasă reparatoare au fost ispitiți să întrebuințeze material osos heteroplastic, pentru că se obținea ușor. S-a întrebuințat os de iepure, de cîine, de capră, de oaie, de porc, de cal, de bou, de maimuță, de pasăre etc. Transplantarea heteroplastică se face cu osul recoltat de la un animal viu, dar excepțional se întrebuințează în stare proaspătă. În cele mai multe cazuri s-au întrebuințat transplante luate de la animale sacrificate la abator, imediat după omorîrea lor sau după o conservare mai mult sau mai puțin îndelungată.

S-a afirmat că osul autogen se comportă cu totul altfel decît osul heteroplastic. Unii autori afirmă că acesta nu provoacă din partea osului receptor o reacție osteogenică intensă și prelungită, care să ducă la rema-

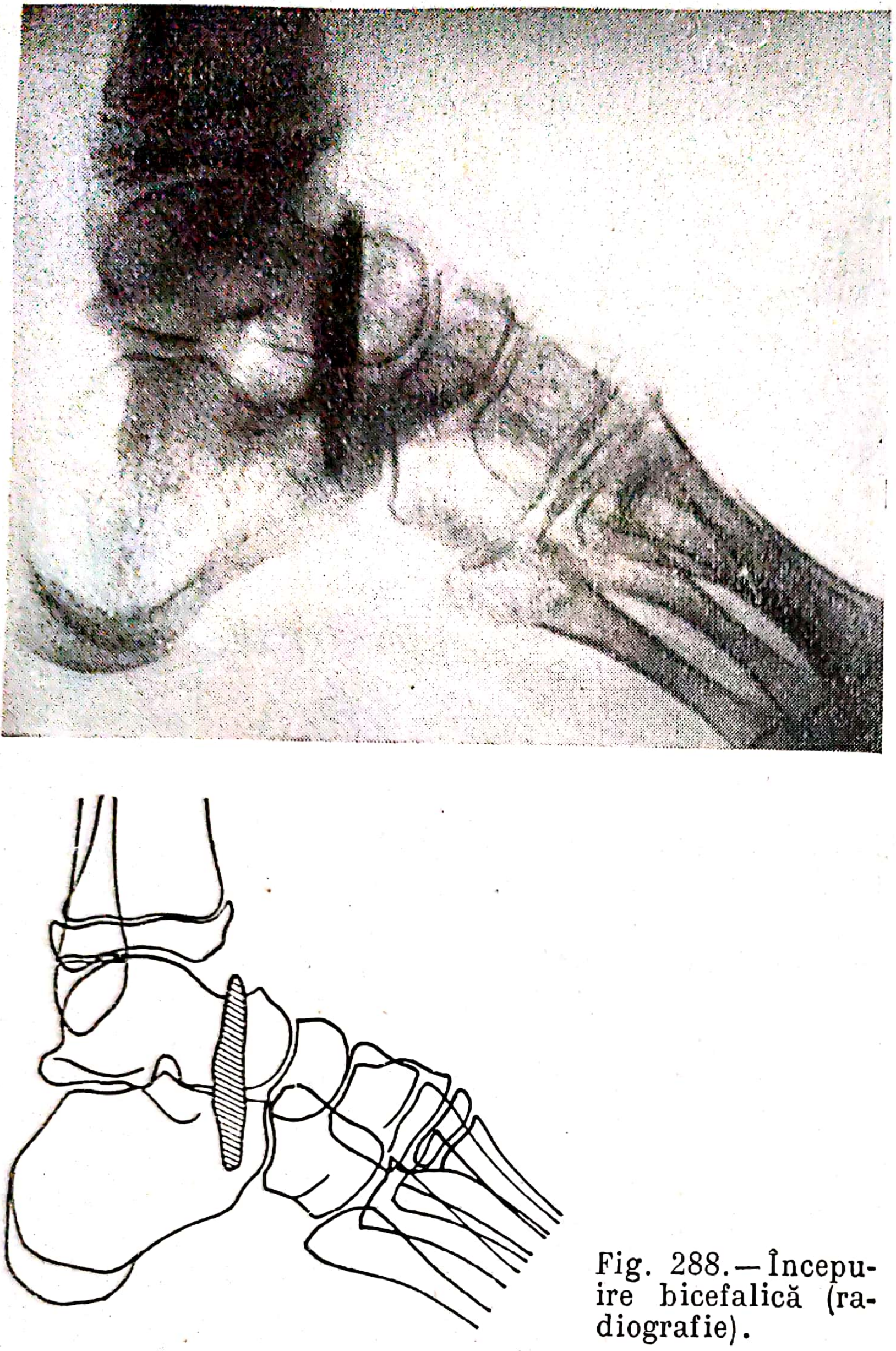

Fig. 288.— Începuire bicefalică (radiografie).

nierea și la reconstrucția totală a osului transplantat, dar acest lucru nu corespunde întocmai realității.

Asemenea transplante servesc și la confecționarea cepurilor osoase cu care se fixează unele fragmente osoase sau se străpung oasele, articulațiile, pentru a le imobiliza (Markelov, Turner). Ele au avantajul de a fi oricînd disponibile și de a putea fi preparate în prealabil pentru orice eventualitate.

Cu ajutorul cepurilor din ivoriu s-au făcut artrodeze extraarticulare.

Gaugele introduce un cep de ivoriu care trece prin calcaneu, astragal, pînă la epifiza tibială, adică în direcția longitudinală a gambei. Cepurile din ivoriu au fost întrebuințate în diverse circumstanțe, fie ca fragment intermediar, fie ca un fixator, care traversează două fragmente osoase.

Calvé a ajuns să prepare un mortar din os de bou în cantitate abundentă, care putea fi oricînd la dispoziția chirurgului, pentru a completa spațiile libere dintre suprafețele osoase rezecate sau în osteosintezele vertebrale, dar procedeul a fost foarte criticat.

Svante Orell a preparat și din oase de bou (în afară de preparatul din oase de om) un transplant pe care l-a numit „os purum“, fiindcă nu conține decît calciu și materie colagenă. Svante Orell a dat acestui os purum forma de mici bețișoare de os compact, de bile, plăci și cuburi de os spongios, cu ajutorul cărora se pot face diferite operații. Experiența a arătat că astfel de transplante nu au proprietățile celor autogene.

Transplantări osoase mixte se fac în unele circumstanțe. Autorii au găsit că o simplă transplantare osoasă heteroplastică nu putea corespunde exact scopului, de aceea au completat-o cu autotransplante osoase, în general periostice. În felul acesta s-a mărit valoarea transplantelor heteroplastice, considerate ca tutori.

În jurul acestui tutore osos care fixează mecanic fragmentele osoase se așază transplante osteoperiostice sau segmentare (prin încrustare) pentru a completa astfel biologic operația. În ultimul timp, Svante Orell recomandă o metodă mixtă, care constă în umplerea pierderii de substanță osoasă prin „os purum“ înconjurat de „os novum“, cu care se pare că a obținut rezultate bune. Noi preferăm însă tehnica mixtă cu tijă metalică.

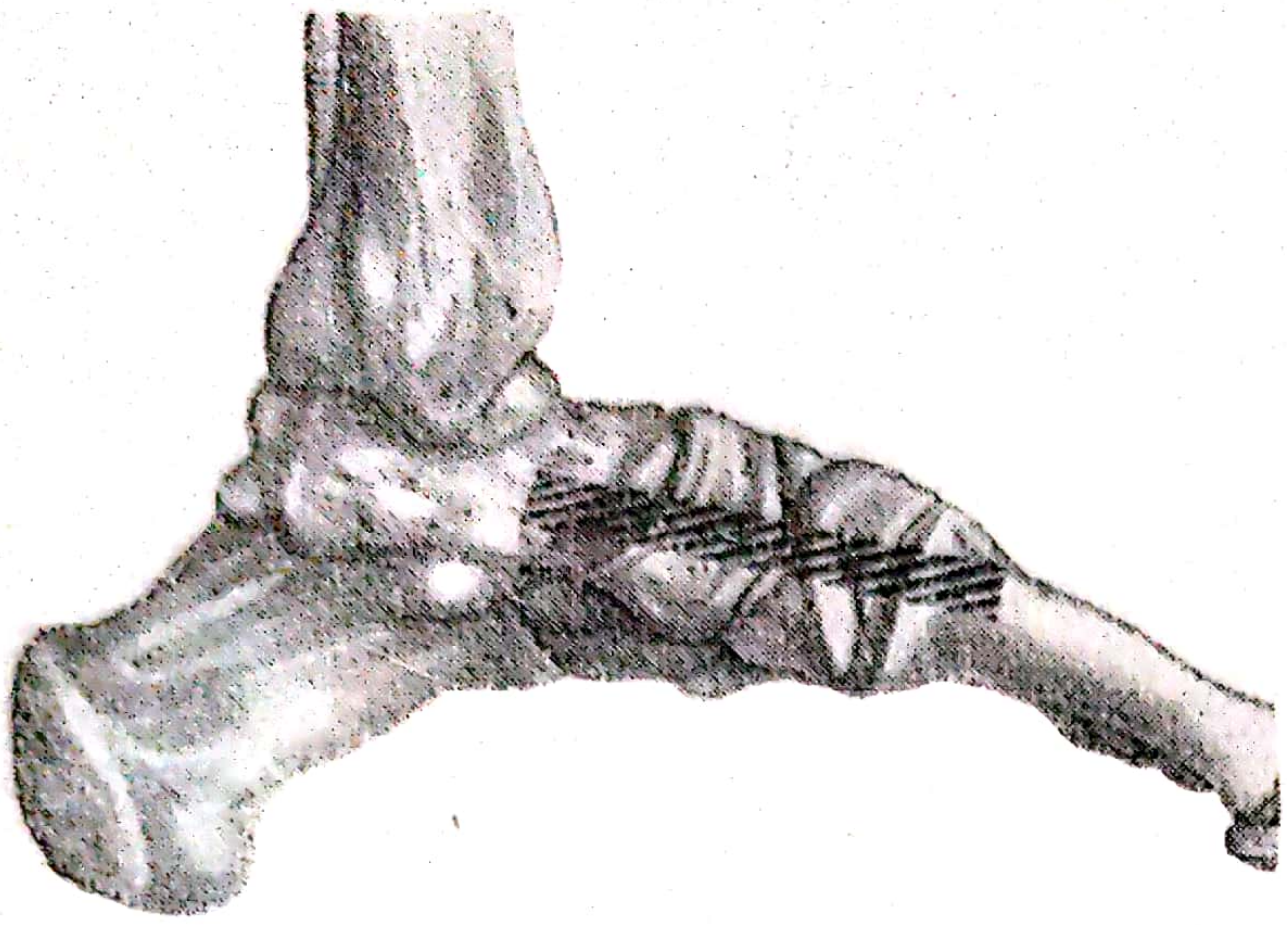

Fig. 289. — Începuire autoplastică tarsiană (Rădulescu).

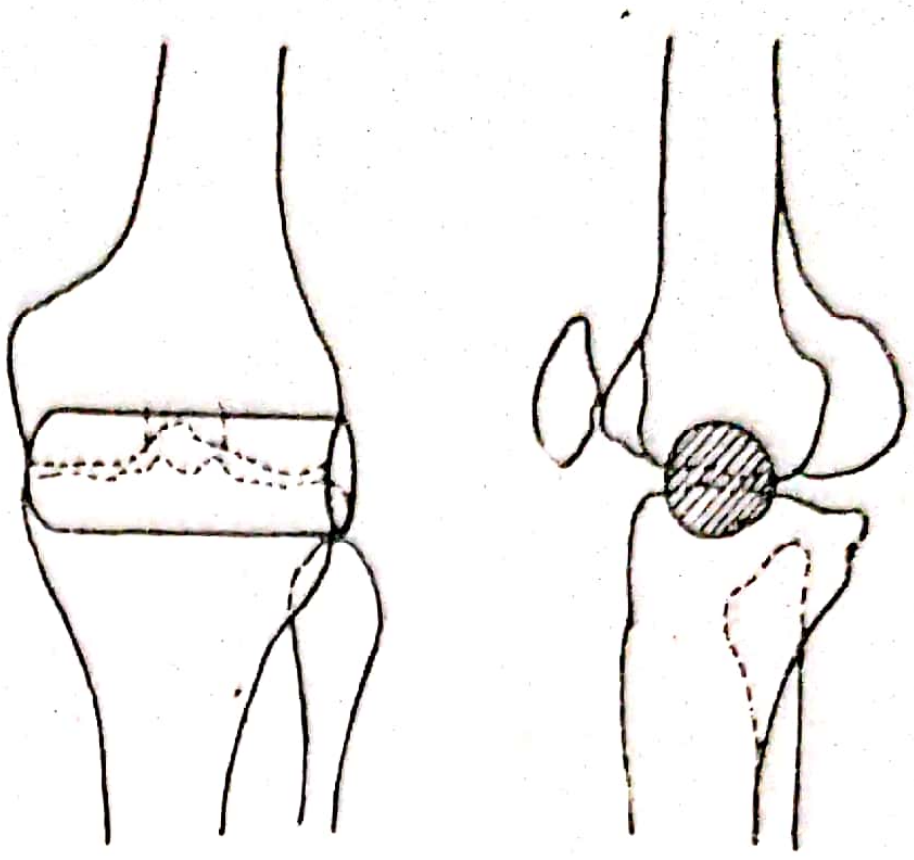

Fig. 290. — Introducerea unui segment osos gros în articulația genunchiului (după Galland).

INTERVENȚII ASUPRA ARTICULAȚIILOR

Artrotomia este cea mai simplă intervenție pe articulații și înainte era folosită cu scopul de a se preveni agravarea unei infecții articulare.

Astăzi, însă, artrotomia în artrite își găsește indicații din ce în ce mai restrînse, și ea continuă să fie practicată mai ales cu scop explorator sau pentru biopsie (biopsie din capsula și sinovială).

Artrodeza. Desființarea funcției articulare pe cale operatorii a fost executată pentru prima oară în scop terapeutic de Albert (1878).

Această operație se poate executa:

1. Decorticînd suprafețele articulare de cartilajele diartrodiale și imobilizînd cele două oase denudate, puse perfect în contact cu ajutorul aparatului gipsat sau cu fire metalice, cuie sau șuruburi metalice inoxidabile, cu broșe Kirschner încrucișate (procedeul Rădulescu) cu transplante osoase autogene sau conservate.

2. Decorticarea extremităților de cartilajul de incrustare și fixarea lor prin contact strîns prin tenodeză.

3. Fixarea extremităților articulare prin transplant osos extraarticular (artrodeză extraarticulară) sau și extra- și intraarticular (începuire), cu sau fără decorticarea cartilajului (fig. 293 — 294).

Artrodeza este o operație

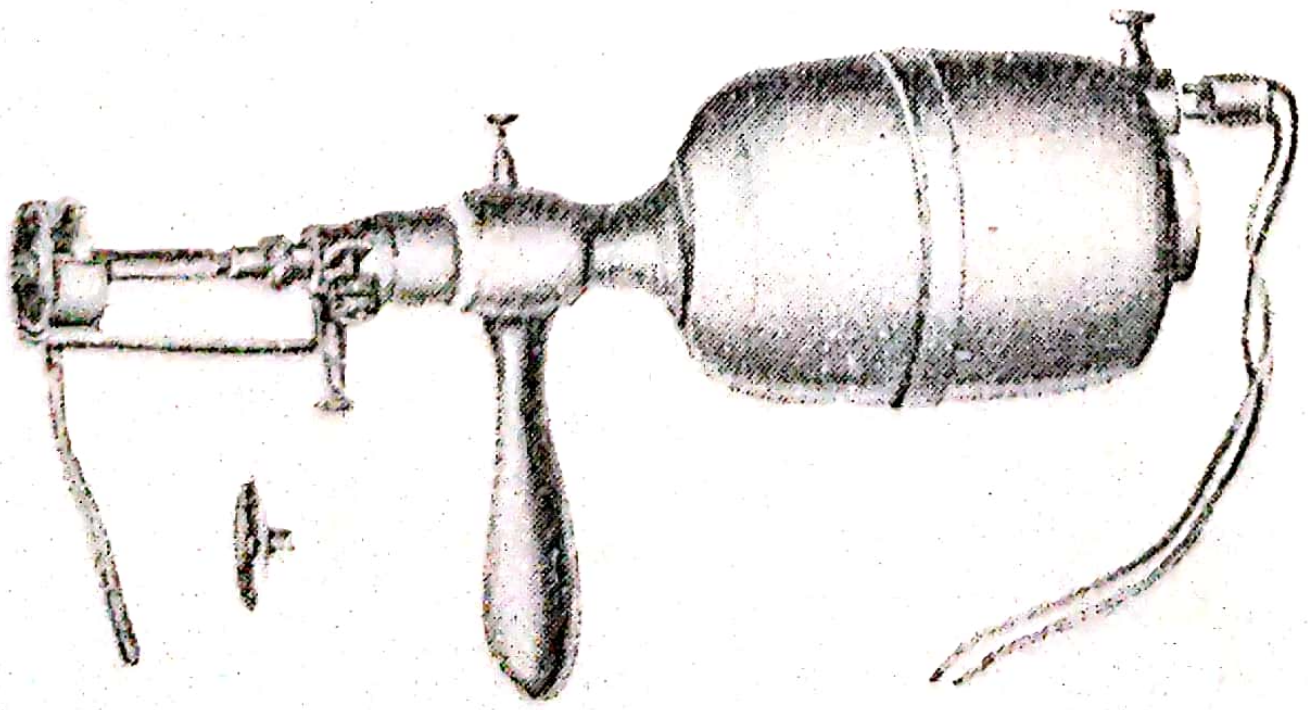

Fig. 291. — Motorul electric al lui Albee.

des întrebuințată, dar nu poate fi folosită decît de la vîrsta cînd s-au dezvoltat nucleii osoși epifizari, cu alte cuvinte cam la 10 — 12 ani.

Uneori artrodeza, sub forma de începuire, se poate executa și la o vîrstă mai mică (5—7 ani, de pildă), în picioarele paralitice valgus sau varus, prin introducerea unui transplant între gîtul astragalului și marea apofiză anterioară a calcaneului (așa-zisa începuire a lui Ombrédanne). Același lucru se poate face împingînd transplantul osos sau un cui metalic de tip Smith-Petersen între suprafețele articulare (Ciaklin) la unele șolduri paralitice (transtrohantero - cervico-cotiloidian sau coxal).

Cînd fragmentele articulare, după decorticare, sînt foarte condensate, obișnuim să înțepăm suprafețele osoase cu ajutorul unei țepușe metalice (bătută cu ciocanul), ca în felul acesta să obținem mai sigur anchiloza.

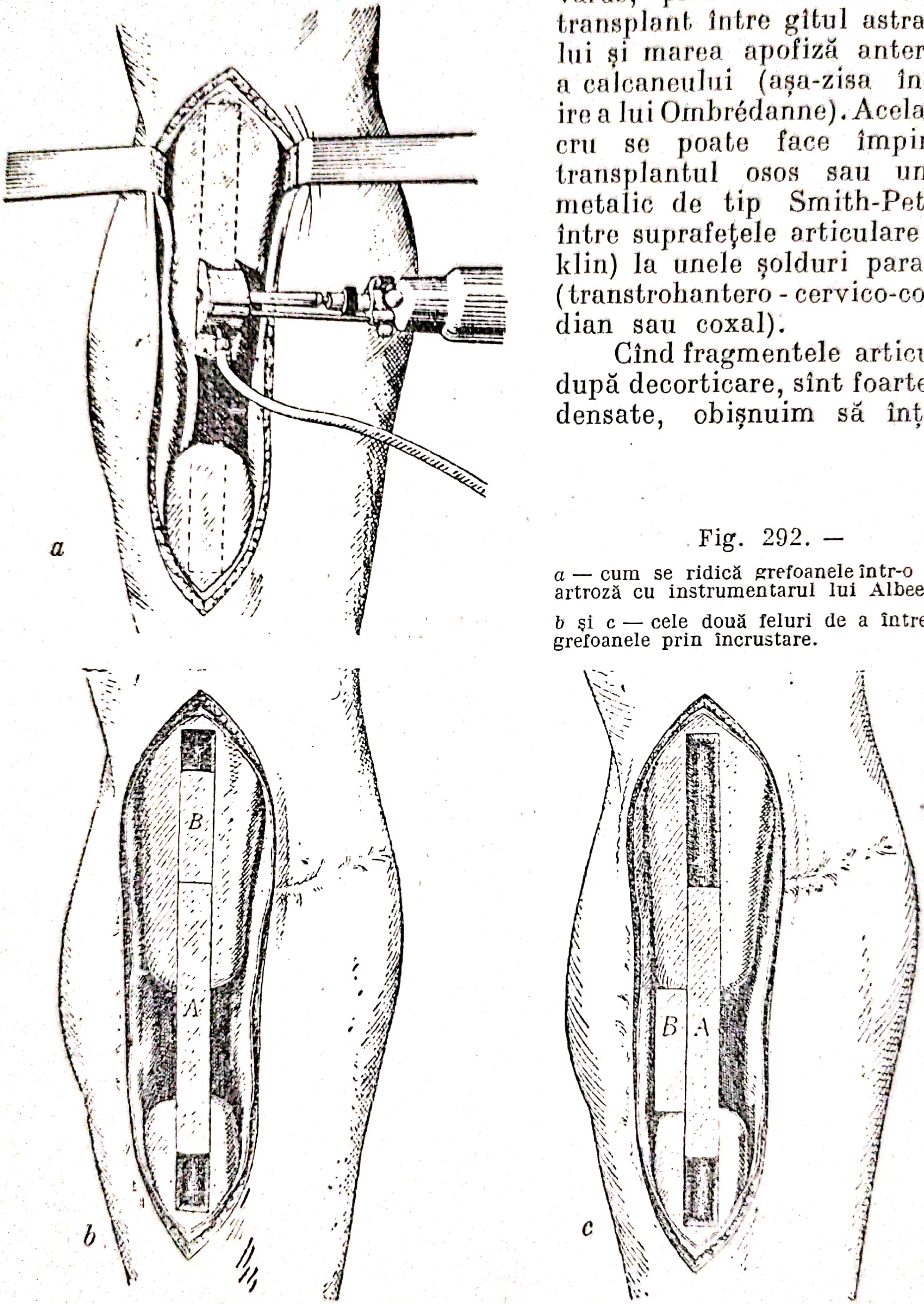

Fig. 292. —

a — cum se ridică grefoanele într-o pseudartroză cu instrumentarul lui Albee;

b și *c* — cele două feluri de a întrebuința grefoanele prin încrustare.

În artrodezele extraarticulare, extremitățile transplantelor trebuie să se înfigă puternic în ambele oase ale articulațiilor care urmează să fie des-

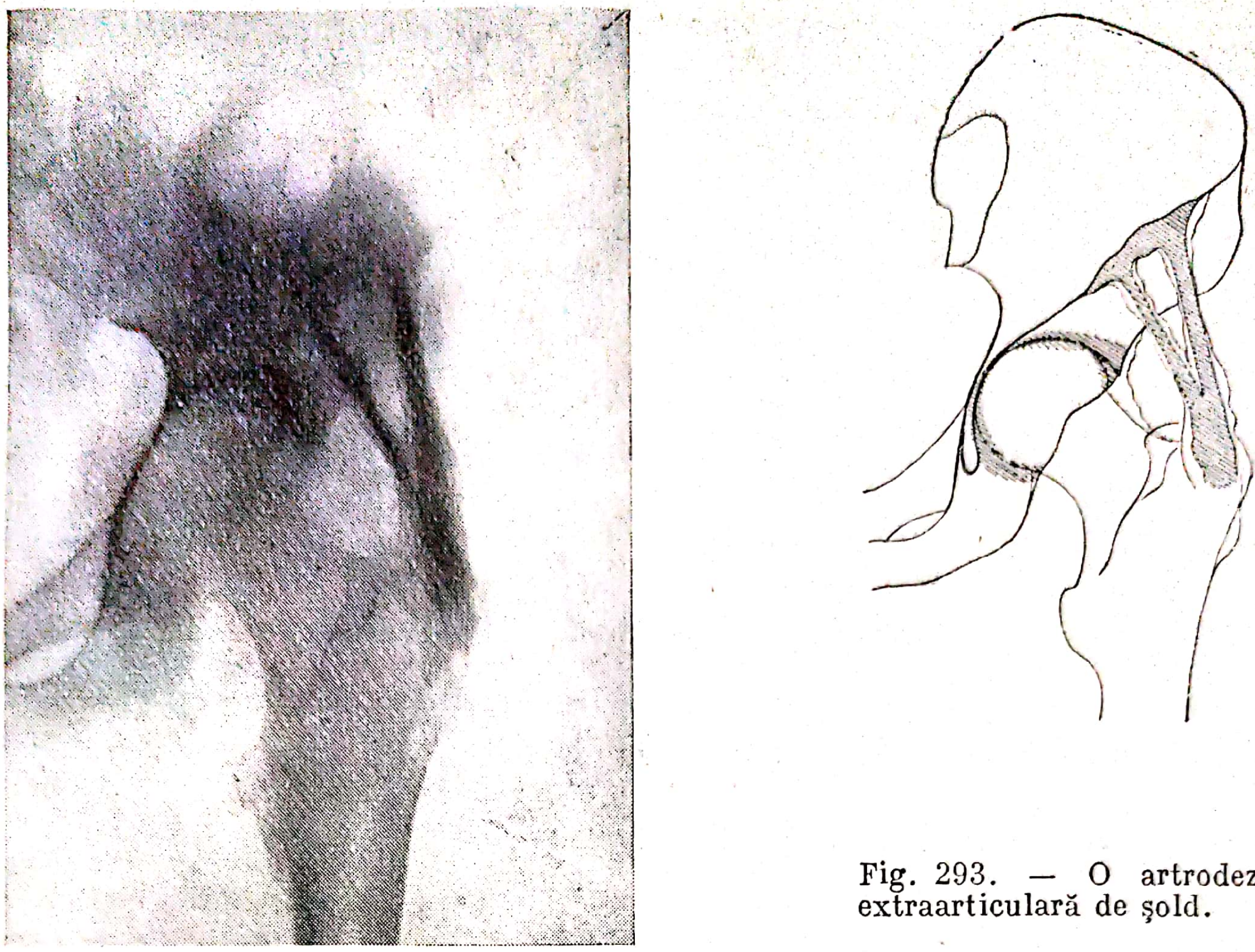

Fig. 293. — O artrodeză extraarticulară de şold.

fiinţate şi să fie aşezate în imediata apropiere a capsulei articulare. Oasele receptoare trebuie, în astfel de intervenţii, să aibă suficientă consistenţă, ca vîrfurile transplantului să nu se mişte în interior.

Pe cît posibil se vor folosi procedee operatorii care necesită transplante scurte, cu mult ţesut medular, ca atunci cînd se vor integra definitiv să se opună numai mişcării, dar să nu constituie elemente de sprijin în staţiune ori în mers, fiindcă se vor rupe uşor.

În cazurile de transfixie a celor două oase care formează o articulaţie se cere ca tunelul în care se introduce transplantul să nu fie mai larg decît grosimea lui, ca să se împiedice astfel de la început orice spaţiu liber în interior. Imobilizarea regiunii unde s-a făcut artrodeza intra- sau extraarticulară trebuie să dureze multă vreme, adică pînă cînd transplantul s-a integrat complet (de la 6 luni pînă la un an).

Cînd transplantul începe să fie remaniat, se decalcifică şi îşi micşorează rezistenţa, aşa încît la o mişcare mai puternică se poate rupe. Perioada critică începe cam înspre a patra lună şi de la acest interval de timp numai controalele radiografice pot stabili dacă un transplant şi-a cîştigat dreptul de domiciliu, transformîndu-se în os propriu, bine fixat în osul unde a fost implantat.

Teama că porţiunea dintr-un transplant care trece printr-un spaţiu articular, ca să fixeze două oase, s-ar resorbi, nu este de loc justificată prin experienţa noastră, ci dimpotrivă.

Rolul transplantelor intra- sau extraarticulare pentru săvîrşirea unei artrodeze nu trebuie privit din punct de vedere fizic, ci biologic şi funcţional, iar desfiinţarea unei articulaţii trebuie făcută să redea întregului segment funcţia cît mai apropiată de cea normală, şi nu numai să înlăture formal o atitudine vicioasă sau o diformitate. De aceea, astfel de operaţii nu se execută decît după o bună apreciere anticipată a noului rol funcţional pe care-l va avea

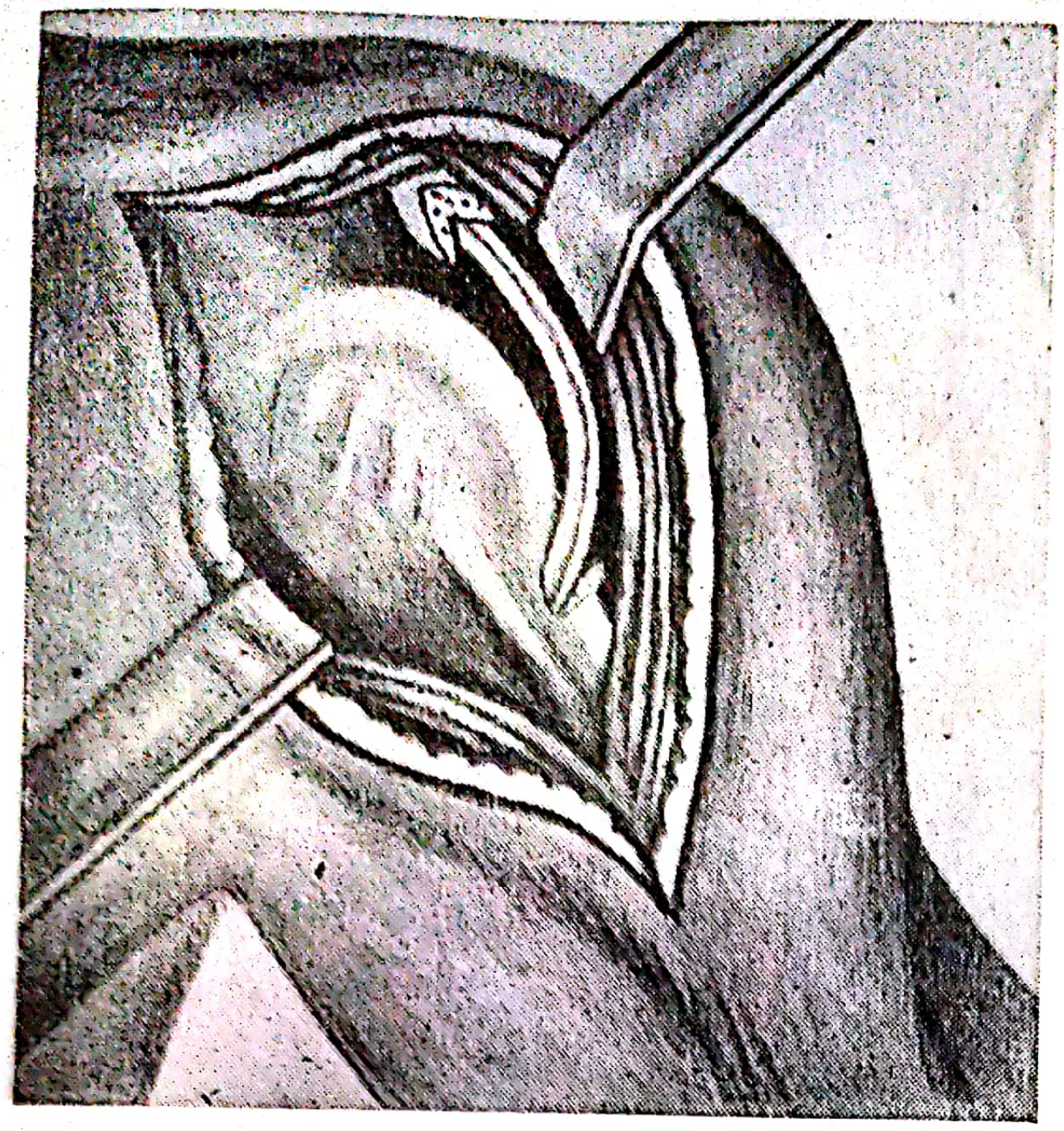

Fig. 294. — O artrodeză extraarticulară de umăr.

un segment anchilozat în statică, mers, prehensiune etc.

Artrodeză-rezecție. Destul de dese sînt cazurile cînd o simplă artrodeză nu îndreaptă diformitatea; de aceea se recurge la mici rezecții cuneiforme la nivelul suprafeței articulare.

În astfel de intervenții, aparatul gipsat trebuie să imobilizeze perfect membrul în poziția de corecție obținută; este indicată chiar hipercorecția după „legea terapeutică", formulată în ortopedie de unul din noi (Rădulescu).

Aparatele gipsate aplicate imediat după terminarea operației trebuie să fie cu stăruință controlate, ca circulația și inervația segmentului să fie bună. În dreptul locului unde există sutura tegumentelor se va face de la început o fereastră în aparatul gipsat, prin care după 24 de ore se va schimbe pansamentul îmbibat de sînge.

Artroriza. Prin artroriză se limitează mișcările articulare anormale.

Denumirea de artroriză a fost creată de Putti în 1922 din două cuvinte grecești: *arthron* = articulație, *orizo* = mărginesc, limitez.

Ideea de a limita mișcările exagerate ale unei articulații datează de mult și a fost înfăptuită de diverși autori (fig. 295).

În 1920, Toupet limitează extensia pasivă exagerată a piciorului față de gambă (picior ecvin paralitic), introducînd un transplant tibial într-un tunel care traversa astragalul și calcaneul ca să ajungă la cuboid. Pe extremitatea exterioară a transplantului, care rămînea ca un pinten, se sprijină marginea posterioară a extremității inferioare a tibiei.

Această intervenție a fost privită la început cu multă neîncredere, și ca o ilustrare a acestei afirmații cităm părerea lui Ombrédanne din 1921 asupra operației lui Toupet: „pe masa de operație, rezultatul era perfect, fiindcă mecanic concepția este inatacabilă; biologic, însă, nu poate fi tot așa, fiindcă porțiunea rămasă în afară, cu scopul de a servi ca element de oprire, se clatină curînd, iar porțiunea inclusă în țesutul spongios se resoarbe cu rapiditate".

Mai tîrziu, însă, același autor, în marele său tratat de ortopedie afirma: „artroriza este o operație excelentă".

Putti, prin observații juste și prin realizări tehnice corecte, a dat extindere acestor operații, așa încît treptat lucrările asupra artrorizei s-au înmulțit, iar numărul cazurilor cu rezultate foarte bune a sporit considerabil. Am efectuat într-un număr foarte mare de cazuri diverse artrorize, dintre care unele după procedee personale, și am obținut rezultate foarte bune în marea majoritate a cazurilor, încît recomandăm această operație cu multă stăruință.

În cazurile în care articulațiile au capsulele și ligamentele relaxate, iar suprafețele osoase incongruente și deformate, artroriza constituie un mijloc bun terapeutic, dacă se recurge și la alte operații complementare (artrodeze-rezecții tenodeze etc.). În unele împrejurări, același transplant care limitează mișcarea anormală a unei articulații fixează și o alta din apropiere, deci o artroriză-artrodeză în poziție corectă (începuire bicefalică cu artroriză anterioară a lui Ombrédanne).

Dacă transplantul autogen conține, pe lîngă corticală, și țesut spongios abundent, va fi repede integrat în țesutul spongios al oaselor în care a fost implantat. Porțiunea lui exterioară, ca și cea intraarticulară, de altfel, într-un interval de cîteva luni (3—4 cel puțin), va fi înglobată și remaniată, mai ales către locul de implantare.

După reluarea mersului sau a mișcărilor, pintenul osos își adaptează forma la împrejurările locale determinate de funcția ce i se cere și se mărește în grosime.

Dacă incidental se controlează tardiv după ce a funcționat o astfel de artroriză, se constată că suprafața pintenului osos este căptușită de un țesut conjuctivo - cartilaginos, care permite țesuturilor dimprejur să alunece cu ușurință peste el sau în jurul lui. Pentru o tehnică operatorie corectă, trebuie un instrumentar mai deosebit (ferăstrău și burghiu electric în primul rînd). Cu toate acestea, cele mai multe artrorize se pot executa și cu un instrumentar banal, dacă se întrebuințează în special transplantul costal recoltat extemporan.

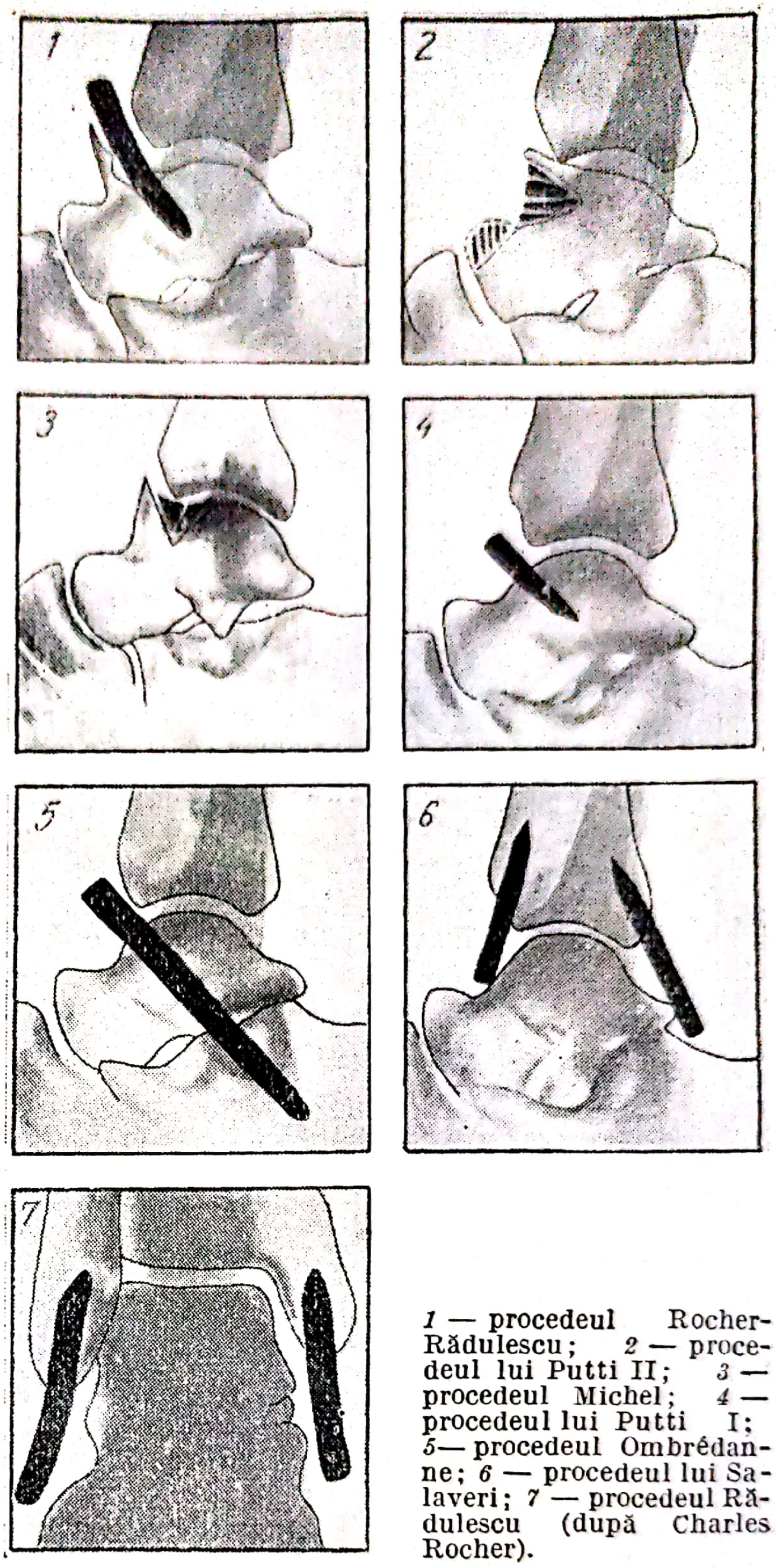

1 — procedeul Rocher-Rădulescu; *2* — procedeul lui Putti II; *3* — procedeul Michel; *4* — procedeul lui Putti I; *5* — procedeul Ombrédanne; *6* — procedeul lui Salaveri; *7* — procedeul Rădulescu (după Charles Rocher).

Fig. 295. — Diverse procedee de artrorize.

Coasta are avantajul adaptării la regiune, posedă suprafețe netede care nu împiedică de la început alunecarea părților moi, și nu determină în jur sinechii fibroase prin iritație mecanică, care să împiedice mișcarea îngăduită.

Pentru unele împrejurări se cere să avem ca instrumentar un portgrefon și două ciocane, dintre care unul cu o parte mai îngustă și crenelată. Cu ajutorul portgrefonului nostru, în formă de fixator de creion, se poate angaja transplantul adînc în tunelul creat în prealabil, bătînd cu ciocanul în mînerul portgrefonului (fig. 296).

Incizia trebuie să fie destul de mare pentru a se putea vedea foarte bine locul unde urmează să se facă tunelul pentru implantarea transplantului. Cu o țepușă în trei sau patru muchii, cu dimensiunile necesare, se creează tunelul, dînd în prealabil segmentului maximul de corectare. Țepușa, o dată introdusă, trebuie să limiteze mișcarea anormală așa cum dorim, ca mai tîrziu să o facă extremitatea liberă a transplantului. Se scoate țepușa și în locul ei se introduce o daltă care să aibă cel puțin lățimea transplantului. În această situație, în locul dălții se angajează, transplantul modelat la cele două extremități cu ajutorul unei pense Liston. Pe extremitatea liberă a transplantului se pune ciocanul special cu zimți, și peste el se bate încet și susținut cu altul obișnuit.

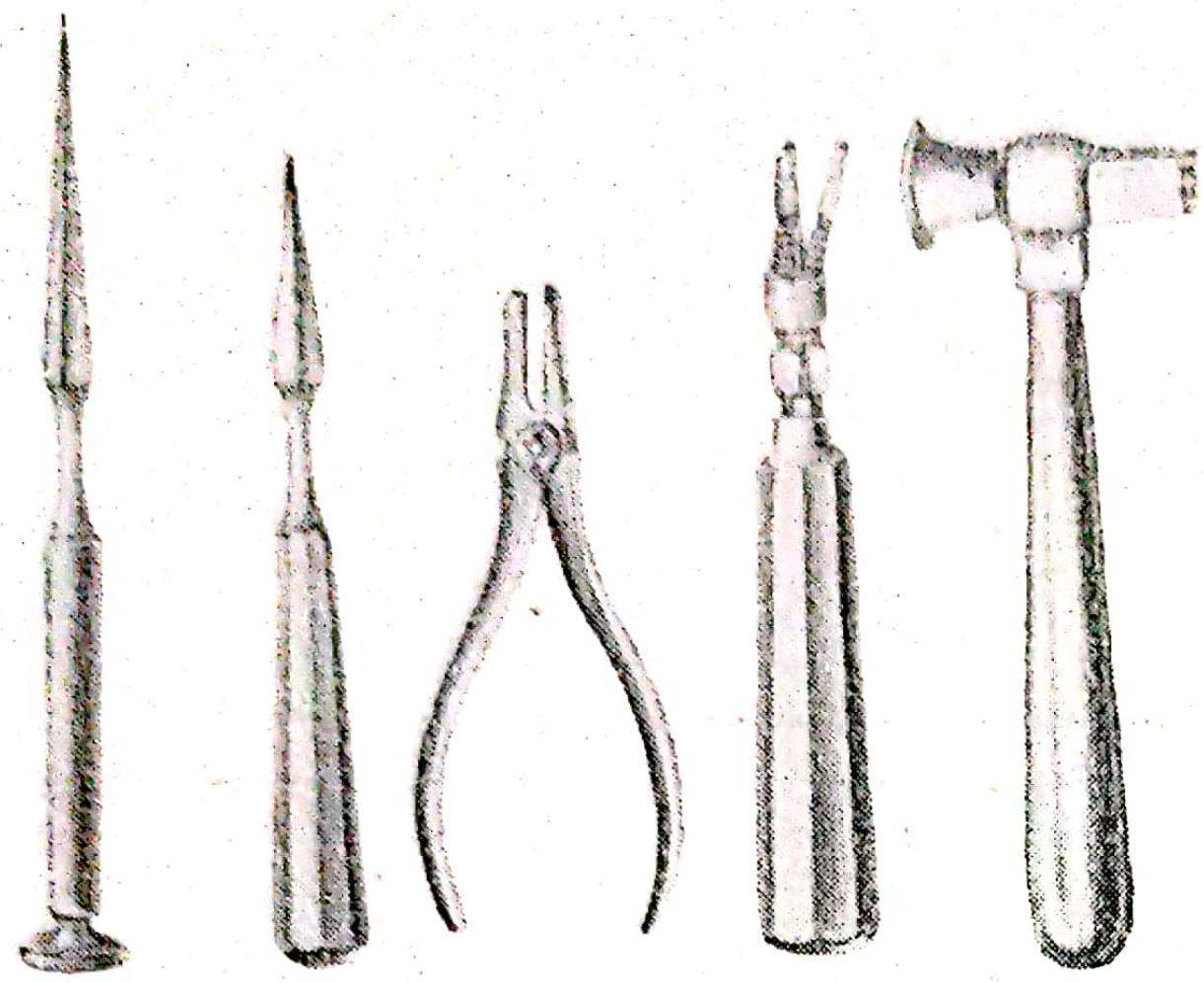

Fig. 296. — Instrumente pentru artroriză.

Transplantul se prelevează înainte de a face tunelul, dar niciodată înainte de a ajunge la acest timp; el va trebui să aibă dimensiunile necesare ca să umple tunelul, atît în lungime, cît și în grosime (fig. 297).

După astfel de operații, în poziție de corectare se aplică un aparat gipsat bine modelat, care va fi atent controlat.

Imobilizarea se va face timp de 4—6 luni, bine înțeles după indicațiile date de controalele radiografice, executate cu ocazia schimbării aparatelor gipsate.

Cînd vom hotărî că transplantul remaniat, integrat și bine fixat prin calus, poate să-și îndeplinească funcția, se va recomanda întrebuințarea pentru un timp a aparatelor ortopedice sau a ghetelor protectoare cu carimb tare, ca transplantul să nu se rupă.

O bună și susținută reeducare funcțională ulterioară este absolut necesară ca rezultatul obținut să fie valoros.

Critica cea mai importantă care s-a adus în ultimul timp artrorizei este aceea că la nivelul articulațiilor limitate în funcția lor se produc după mai mult timp fenomene de artroză.

Noi nu găsim justă această obiecție, decît atunci cînd operatorul a așezat transplantul intraarticular sau în imediata apropiere a cartilajului de incrustare, a lucrat grosolan cu mari delabrări, cu dislocări osoase și cînd a limitat funcția articulației într-o situație de incongruență.

Cu o tehnică bună și cu folosirea transplantelor curbe (coastă), adaptabile la regiune, plasate în afara articulației, în care segmentele osoase sînt plasate în raporturi cît mai apropiate de normal, rezultatele sînt bune.

Foarte multe artrorize, revăzute de noi după mai mulți ani dela intervenție, nu prezentau semne de leziuni cronice deformante, degenerative (artroze).

Complicația ruperii transplantului în segmentul intraarticular sau a porțiunii libere se observă uneori la copii. În astfel de cazuri, operația de reînnoire a artrorizei este posibilă, scoțînd mai întîi porțiunea detașată și repunînd alături un alt transplant.

Rezecțiile articulare. Prin aceste intervenții se obține eliminarea țesuturilor lezate cronic care interesează epifizele și învelișurile articulare și anchiloza. Cel mai simplu procedeu este acela de a tăia cu ferăstrăul, perpendicular pe direcția osului, părțile din epifizele bolnave, după ce s-au eliminat țesuturile moi, patologice, din jur. Suprafețele osoase netede trebuie să se suprapună pe toată întinderea lor, fără să lase spațiu intermediar, ca după o imobilizare prelungită făcută în general prin aparat gipsat să se producă cu siguranță anchiloza osoasă. Sînt autori, între care și Juvara, care preferă să taie oasele deasupra limitei leziunii, în suprafețe curbe de sens contrar. În chipul acesta se crede că are loc o menținere mai bună a oaselor și un contact pe o suprafață mai mare, cu sacrificarea osului pe o adîncime minimă posibilă.

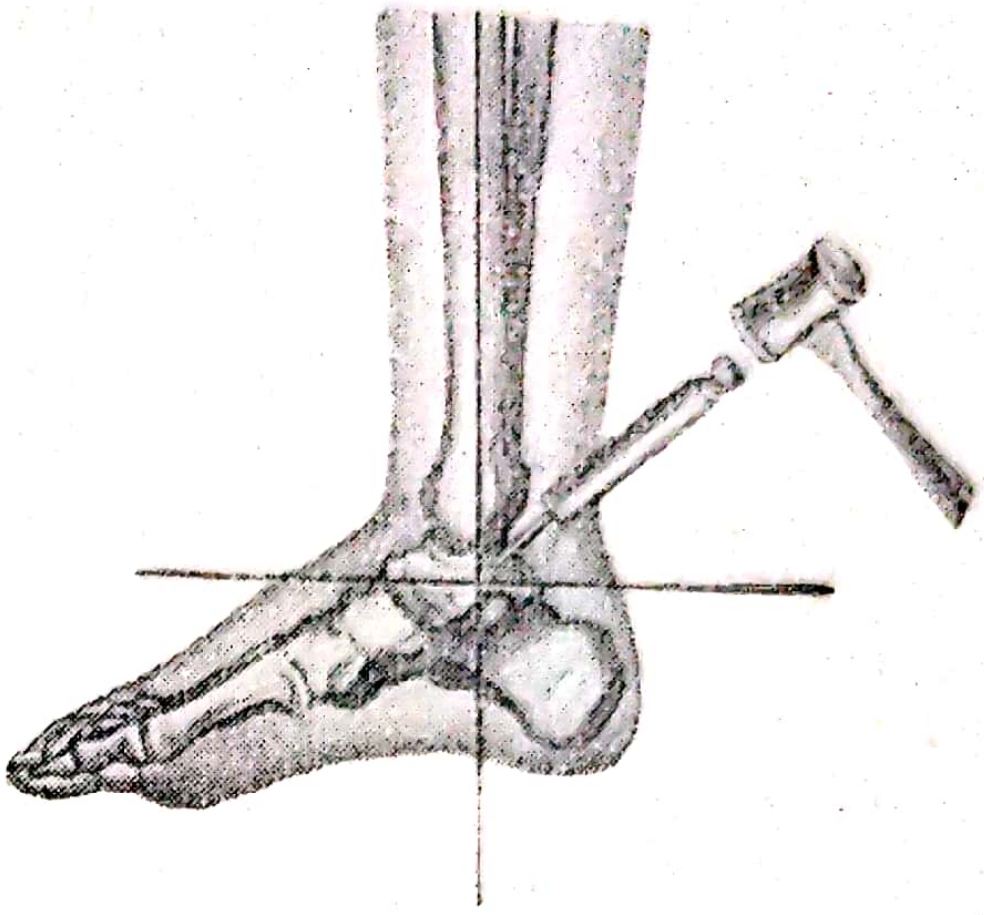

Fig. 297. — Cum se introduce transplantul.

Într-adevăr, în unele împrejurări leziunile osoase sînt cu totul superficiale, încît o asemenea conduită operatorie este justificată. Am întrebuințat acest procedeu în osteo-artritele tuberculoase ale genunchiului cu leziuni distructive minime, superficiale.

Fixarea articulației printr-un aparat gipsat bine aplicat este cheia succesului. După rezecția de genunchi, aparatul gipsat îl confecționăm în doi timpi: în primul timp, membrul inferior este plasat vertical, perpendicular pe suprafața mesei. După ce s-au tras feșile gipsate pe membrul inferior și aparatul începe să se usuce, se așază orizontal și se completează gipsul pelvipedios. Procedînd astfel, coaptarea fragmentelor se face bine și menținerea unei compactări e asigurată. Sînt autori care prind fragmentele cu scoabe metalice pentru menținere; procedeul nu ni se pare bun, fiindcă se încorporează astfel un corp străin. Mai bun este procedeul de a trece prin cele două extremități două broșe în *X*, care se scot după un interval de timp.

Noi foloseam altădată drenajul în rezecțiile genunchiului numai în cazurile în care era necesară înlăturarea colectării sîngelui, care nu a putut fi oprit complet pe suprafețele oaselor rezecate. Astăzi, cînd folosim antibioticele în plagă, am renunțat la această precauție.

Rezecțiile modelante sînt indicate cînd se urmărește menținerea funcției articulare folosind cele mai simple mijloace. De pildă, în anchilozele cotului, ale umărului, o rezecție largă, cu modelarea foarte simplă a extremităților, una în formă de condil și alta în formă de cavitate glenoidă, dă rezultate foarte bune. Modelajul ultim se face cu ajutorul pilelor de felurite forme Condiția esențială în astfel de intervenții este ca rezecția să se facă pe o distanță destul de mare (la cot 4 cm), să se păstreze intact manșonul musculo-ligamentar, iar imediat după operație să se instituie o extensie, care să țină îndepărtate extremitățile osoase modelate. Rezecții unilaterale, modelante, am făcut în mai multe cazuri de fracturi cominutive ale cotului și ale extremității superioare ale humerusului cu luxația capului.

Rezultatele funcționale au fost foarte bune. Fizioterapia făcută la timpul oportun asigură recuperarea mișcărilor. Acestea se pot îmbunătăți și prin infiltrație locală cu novocaină, care duce la înlăturarea reflexelor nocive.

Artroplastia este o operație ortopedică foarte importantă. Un chirurg ajunge la limita superioară a tehnicității lui cînd, în locul unei articulații complet anchilozate și fixată în poziție vicioasă, reface funcțiile ei cît mai apropiat de normal. Aceste intervenții necesită un timp de executare destul de lung, din pricina meticulozității cu care trebuie refăcute extremitățile osoase. Din această pricină, posibilitățile de infecție se măresc, și deci lupta contra lor, prin toate mijloacele, trebuie să fie cît mai susținută; o infecție cît de mică a acestor artroplastii compromite grav rezultatul.

Prima încercare de refacere a articulației genunchiului în mod experimental aparține lui Judet. Lexer a făcut prima oară la om o grefă articulară totală, luînd articulația unui copil amputat pentru paralizie infantilă și înlocuind una anchilozată la un alt copil. Ulterior s-au făcut artroplastii propriu-zise de către diferiți autori, pe diferite articulații.

Trebuie să fim electivi în ceea ce privește procedeul operator și să-l folosim pe acela care poate fi adaptat la caz; numai așa rezultatele obținute pot fi bune. Nu se va face niciodată o artroplastie dacă bolnavul nu are musculatura necesară cu care să miște articulația, și nici în cazul cînd boala care a produs anchiloza mai este în evoluție (reumatism cronic deformant).

Esențial este să pregătim bolnavul multă vreme, ca musculatura lui să fie valoroasă, apoi să ne convingem în mod absolut că intervenția pe care o vom face nu va reactiva microbismul latent. Cazurile trebuie alese ținînd seama de temperamentul bolnavilor și de condițiile lor de a urma un tratament, cu agenți fizici, foarte îndelungat. Din punct de vedere tehnic, în nici o altă operație, poate, nu se cere o cruțare mai mare a tuturor țesuturilor decît atunci cînd se execută o artroplastie. Într-adevăr, fiecare ligament, tendon, aponevroză, mușchi ori porțiune din capsula articulară trebuie păstrat pentru ca funcția să se poată îndeplini corect după operație. O artroplastie, avînd ca rezultat o articulație balantă sau lipsită de motorul ei normal, mușchiul contractabil, este o operație nereușită, ce poate da bolnavului o infirmitate și mai mare decît aceea pe care o avusese anterior.

Primul dintre mijloacele chirurgicale la care s-a recurs a fost osteotomia, făcută strict la locul dorit, cu scopul de a obține o falsă articulație. Rhea Barton, în 1826, a făcut prima osteotomie a colului femoral într-un caz de anchiloză coxo-femorală, iar bolnavul a avut, consecutiv, o mobilitate relativă timp de 6 ani, cînd s-a reanchilozat. Ca urmare a acestei fericite încercări, o serie întreagă de autori au procedat la fel, obținînd uneori, și la diferite articulații, rezultate chiar bune.

Adevăratele operații care au îngăduit de fapt articulațiilor anchilozate să-și cîștige funcția lor pentru un timp îndelungat au fost rezecțiile. Ollier a stabilit normele care duc la o bună reușită în această direcție, preconizînd rezecțiile întinse, subperiostale, urmate imediat de extensie, astfel ca cele două suprafețe să nu se mai sinostozeze. Executarea precoce și cît mai metodică a mișcărilor active și pasive determină succesul. La anumite articulații și în special la cot, o rezecție modelantă, bine executată, aduce de foarte multe ori o recuperare a funcțiilor articulare. În multe cazuri am obținut prin aceste operații rezultate foarte bune.

Pentru o mai sigură înlăturare a reanchilozărilor și deci pentru o constantă obținere a rezultatelor funcționale bune, s-a recurs, pe lîngă o rezecție modelantă economică, și la interpunere de corpi organici sau anorganici (cauciuc, gutapercă, pînză gumată, pînză iodoformată, os decalcificat, cartilaj, fildeş, plăci de aur, argint, magneziu, periost, amnios, grăsime, aponevroză, piele, ţesut conjunctiv, muşchi, ceară de albine, cum face Fazakas etc.) (fig. 298).

Rezultatele din ce în ce mai satisfăcătoare şi mai sigure obţinute prin metoda rezecţiilor cu interpunere, în anchilozele membrelor superioare şi în cele temporo-maxilare, au determinat pe autori să încerce acelaşi fel de tratament chirurgical şi în anchilozele articulaţiilor membrelor inferioare.

Primele încercări timide au fost urmate de insuccese, iar pentru prevenirea lor s-a formulat grăbit că membrul inferior anchilozat în extensie este perfect pentru locomoţie şi că orice fel de tentativă de mobilizare prin operaţie plastică trebuie exclusă. Ingeniozitatea tehnică, însă, ajutată de o inteligentă alegere a cazurilor, a îngăduit unor abili chirurgi moderni să aibă rezultate foarte încurajatoare, care au permis înlăturarea părerilor pesimiste de pînă acum.

În expunerea noastră nu ne ocupăm de transplantările complete sau de semiarticulaţii, imaginate şi executate de unii autori, fiindcă aceste tentative au fost astăzi cu totul depăşite de posibilităţile tehnice actuale.

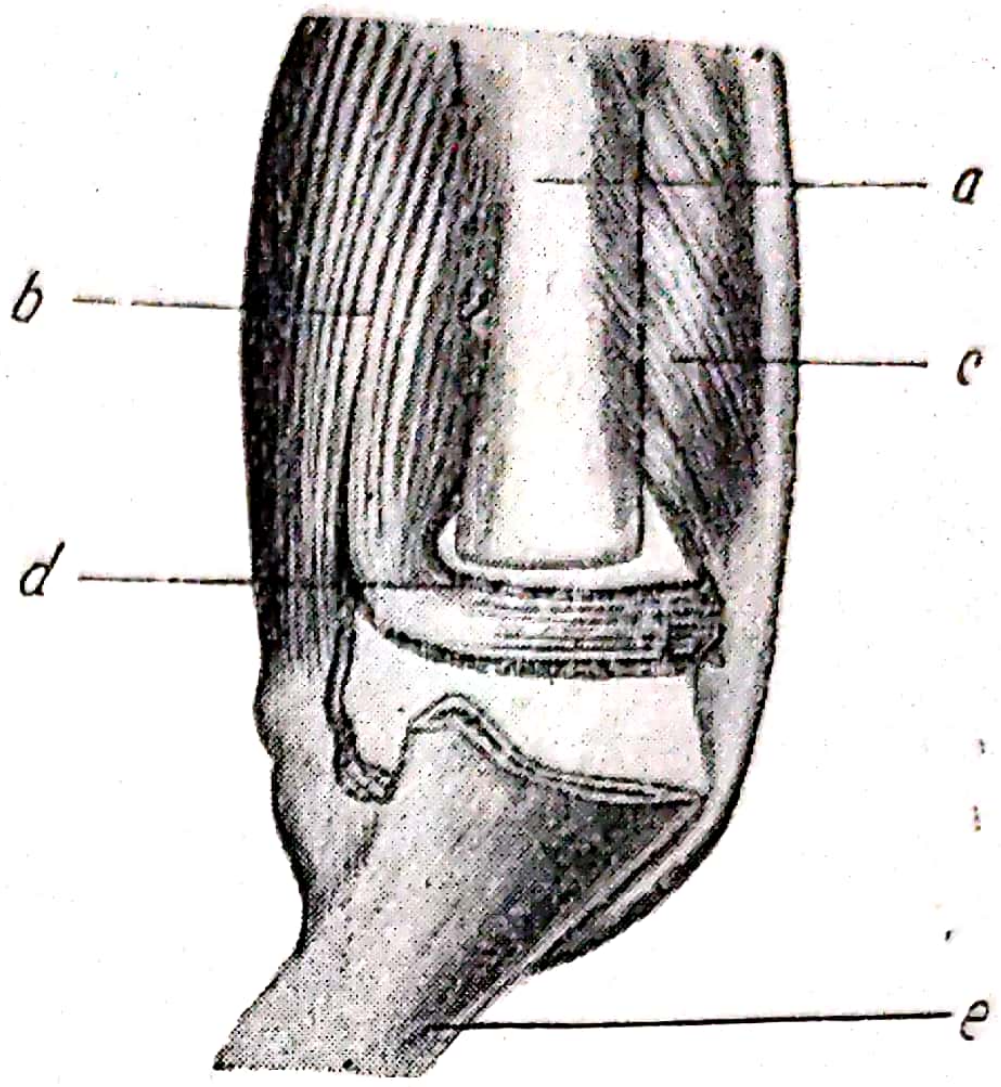

a — humerus; *b* — biceps; *c* — triceps; *d* — fragment interpus; *e* — cubitus.

Fig. 298. — Artoplastia cotului cu fascicul muscular interpus (după Huguier).

Înainte de a încerca o artroplastie va trebui stabilită indicaţia intervenţiei, pentru că, după cum spunea Putti, „artroplastia nu este o operaţie de rutină“. Succesul stă într-o fericită alegere a cazului, într-o corectă execuţie operatorie şi în instituirea unui bun tratament postoperator.

Unele artroplastii au o indicaţie absolută, ca anchiloza temporo-maxilară, cea bilaterală a şoldului, anchiloza în extensie a cotului, mai cu seamă a celui drept şi, în fine, anchilozele mutiple ale membrelor.

Sînt cazuri în care indicaţia este relativă, ca de pildă într-o anchiloză în extensie a unui genunchi, o anchiloză în unghi a unui cot etc. În cazurile acestea trebuie să avem în vedere o întreagă gamă de consideraţii, cum sînt: vîrsta, condiţia socială, natura anchilozei, sănătatea, inteligenţa, voinţa bolnavului etc.

În genere, nu este indicat să operăm bolnavi sub vîrsta de 15 şi peste 50 de ani, fiindcă de la aceştia este greu să cerem să execute un tratament postoperator, adesea dureros, susţinut şi de durată lungă (uneori pînă la 5—8 luni).

Să fim prudenţi cu anchilozele de origine infecţioasă şi să aşteptăm un an de la dispariţia febrei şi a oricărei urme de infecţie.

Aproape toţi autorii, cu mici excepţii, înlătură de la artroplastie anchilozele tuberculoase, şi mai cu seamă pe cele în evoluţie.

Se pot face artroplastii la articulaţiile anchilozate prin tuberculoză, dar foarte vechi. Astăzi, cu mijloacele bacilostatice, aceste artroplastii se pot face şi mai curînd după stingerea focarului evolutiv.

Sînt autori care îndrăznesc în ultimii ani să facă această operaţie chiar în plină evoluţie, sub protecţia masivă a antibioticelor. Sub această inspirație, Biță a folosit o proteză acrilică cu balama înlocuitoare de genunchi rezecat. Pînă în prezent, rezultatele unor astfel de operații sînt foarte puțin încurajatoare. În reumatismul cronic deformant, rezultatele nu sînt nici ele totdeauna încurajatoare, deoarece boala interesează și țesuturile moi din vecinătate și continuă acțiunea sclerozantă. În sfîrșit, este nefolositor să încercăm o artroplastie la bolnavii fricoși, fără voință, nervoși, la cei tineri sau prea bătrîni, fiindcă este aproape sigur că nu vom reuși să obținem un rezultat satisfăcător. După ce am ales cazul, după criteriile enunțate, trebuie să pregătim regiunea, uneori multă vreme înainte de operație; vom căuta ca tegumentele să fie intacte; mușchii motori ai articulației îi vom activa prin masaj, termoterapie, electroterapie. Țesuturile periarteriale vor trebui să fie făcute, pe cît posibil, mai moi prin röntgenterapie, băi ori termoterapie. În anchilozele fibroase, cu sau fără retracții tendinoase, vom încerca totdeauna, în prealabil, să reducem atitudinile vicioase prin extensie prelungită prin alungiri de tendoane, capsulectomie etc.

Cînd un pacient a avut o artrită supurată, consecutiv căreia a rămas cu anchiloză, este absolut necesar să ne convingem că microbismul latent nu există. Pentru aceasta, termoterapia și masajul de încercare pot întrucîtva să ne pună la adăpost de surprize neplăcute. În orice caz o reacție locală sau generală ce s-ar produce, oricît de neînsemnată ar fi, este o contraindicație și impune o amînare a intervenției. Într-unul din cazurile noastre, cu tot tratamentul de încercare, continuat 15 zile, nu am putut reactiva o stare inflamatorie și totuși după operație, la cîteva zile, s-au redeșteptat spontan cicatrice vechi și au supurat, împiedicîndu-ne să începem la timpul oportun mișcările necesare. Într-un caz, la 2 luni după operația perfect reușită, s-a reactivat la distanță un vechi focar de infecție. Un astfel de accident poate compromite succesul operației, deși cazurile noastre nu au avut nici o urmare neplăcută (fig. 299).

În orice caz, astăzi, prin întrebuințarea antibioticelor după încercarea sensibilității agentului patogen se pot înlătura urmările grave ale unei supurații.

Pentru execuția propriu-zisă trebuie să folosim o incizie care să ne îngăduie să ajungem cît mai repede asupra articulației și care să nu producă lezarea organelor importante din vecinătate sau a mușchilor cu care se va mișca ulterior neartroza. În același timp, ea trebuie să fie îndeajuns de mare ca întreaga operație în toate amănuntele ei să se execute cu o perfectă vizibilitate.

Liberarea anchilozei este ușoară cînd este fibroasă, pentru că atunci vom înlătura cu foarte multă atenție tot țesutul de neoformații dintre extremitățile osoase articulare. La genunchi vom îndepărta totdeauna și ligamentele încrucișate, chiar dacă par relativ intacte, fiindcă prezența lor ulterior va produce reanchilozarea printr-o excitare a formării țesutului fibros. Cînd anchiloza este osoasă, trebuie să creăm uneori cu mare efort fosta interlinie articulară. Acest fapt are o importanță deosebită, fiindcă numai la acel nivel putem modela bine suprafețele osoase în vederea formării noii articulații; altfel riscăm să cădem pe țesut spongios și rezultatul operației plastice va fi foarte îndoielnic.

Pentru liberarea celor două extremități s-au întrebuințat diferite mijloace. Unii preferă să perforeze transversal blocul osos, și apoi cu un ferăstrău Gigli să facă secțiunea osului dinapoi înainte, pe cît posibil în planul fostei interlinii articulare; alții despart oasele cu o daltă curbă mare și cu ciocanul, iar alții cu un ferăstrău circular electric etc. Noi întrebuințăm

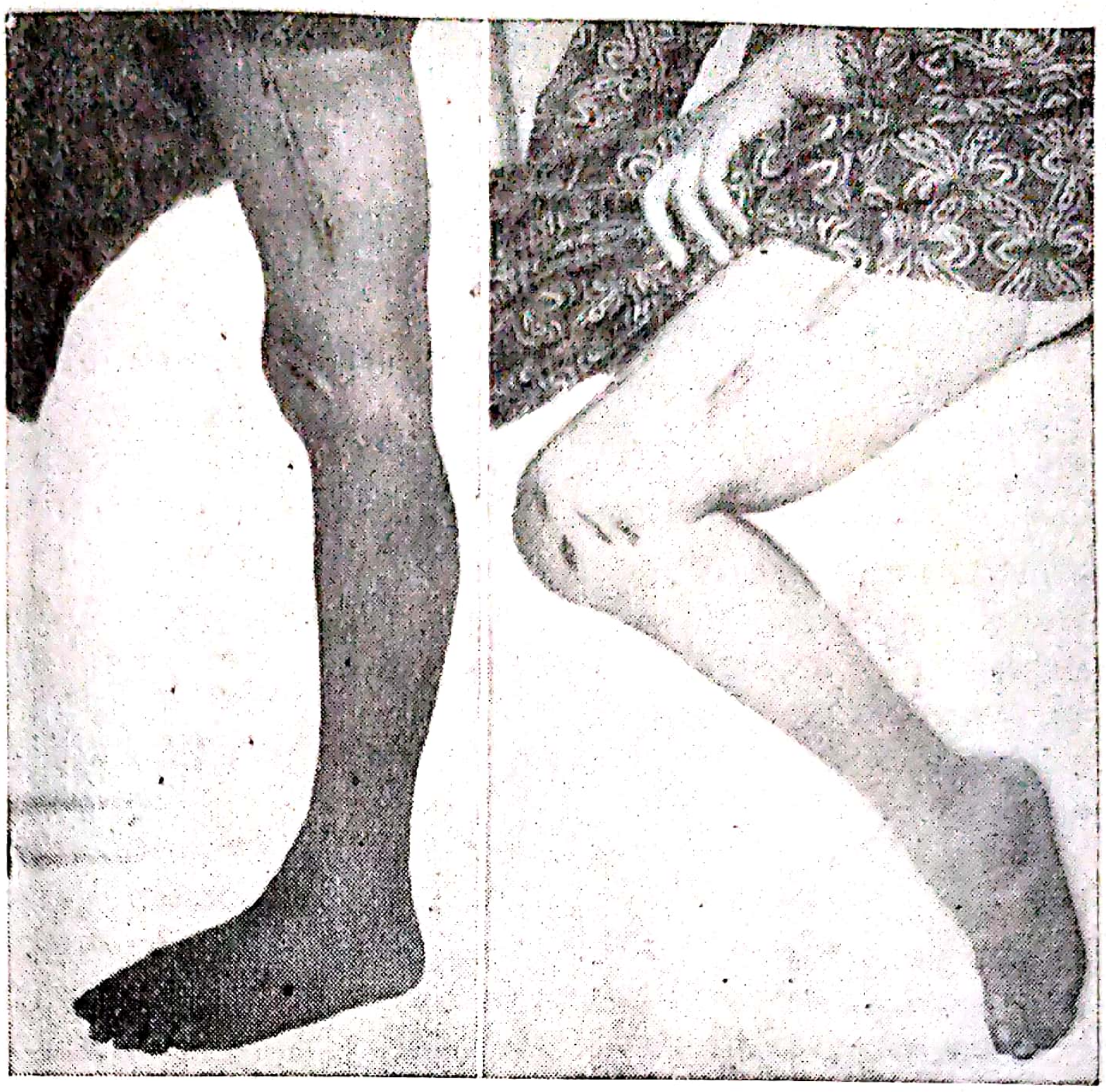

Fig. 299. — Artroplastia genunchiului. Rezultat tardiv.

anumite dălţi scobite, foarte subţiri în secţiune şi foarte tăioase. Esenţialul este să obţinem chiar de la început forma dorită a extremităţilor osoase şi despărţirea lor să se facă la nivelul interliniei articulare fără să se rupă.

Prepararea extremităţilor osoase izolate trebuie făcută cu mare îngrijire. S-au imaginat în acest scop instrumente speciale; totuşi, cu dălţi drepte şi curbe, late ori scobite şi de diferite mărimi, se poate face o bună modelare. Pentru netezirea suprafeţelor osoase se întrebuinţează pilele; noi ne folosim de felurite modele de pile, drepte ori cilindrice, pe care le adaptăm, ca pe freze, la un motor sau le mişcăm cu mîna.

Răzuirea osului cu pila face ca să obţinem suprafeţe netede şi are avantajul de a produce şi o bună hemostază osoasă. Cînd susprafaţa osoasă este pe alocuri spongioasă, punem peste ea comprese groase peste care batem cu un ciocan mai lat. În felul acesta obţinem o suprafaţă osoasă mai consistentă, mai netedă şi uniformă. Cu mijlocul acesta întrebuinţat de noi, şi care e foarte practic, putem modela condilii mai ales la partea lor posterioară, foarte uşor şi complet.

Autorii germani şi anglo-saxoni caută să obţină o articulaţie simplă, schematică şi suficientă pentru îndeplinirea uşoară a mişcării principale; în genere, spre exemplu la genunchi, ei fac un condil în formă de *V*, de o parte, şi o scobitură în care să intre acest condil, în osul subiacent. Alţi operatori însă caută să imite, pe cît posbil, complexul anatomic cunoscut, ca astfel mişcările să se facă în totalitatea lor şi în acelaşi timp să se înlăture cele anormale prin îmbinările osoase obţinute prin modelaj îngrijit. La genunchi, mai cu seamă, s-a căutat să se dea o echivalenţă de dimensiuni şi curburi, în sens invers condililor femorali şi platourilor tibiale, ca orice mişcare de lateralitate să fie înlăturată. Creasta osoasă mediană, care intră în şanţul corespunzător intercondilian al femurului, ar desăvîrşi acest rezultat, făcînd într-o oarecare măsură oficiu de ligamente încrucişate. Refacerea schematică prin adaptarea perfectă a unui condil, cum e la cot sau pumn, la o altă suprafaţă osoasă scobită sau a celor doi condili femorali la două suprafeţe scobite în platoul tibial, dă rezultate tot atît de bune ca şi o complicată refacere anatomică. Mişcarea de lateralitate îşi are explicaţia, de cele mai multe ori, în starea insuficientă a manşonului musculo-fibros, şi nu în forma anatomică simplificată a capetelor osoase modelate.

Materialul de interpunere se poate împărți în două mari categorii: substanțe organice și anorganice. Nu le vom trece în revistă și nu vom face nici istoricul problemei. Materialul de izolare organic, fascia lata, s-a dovedit că are un rol însemnat în oprirea osificării și că, păstrîndu-și constituția histologică, cu timpul dobîndește caracterele sinovialei și ale cartilajului. În sfîrșit, are marele avantaj că este ușor de obținut și nu aduce bolnavilor nici un dezavantaj.

Murphy, Payr, făceau interpoziția cu aponevroză pediculată; astăzi, mai toți autorii sînt de părerea lui Putti, ca să se facă interpunere cu fascia lata liberă, deoarece rezultatele obținute sînt superioare. Se recomandă ca fascia să nu aibă nici un strat de grăsime. Aponevroza, odată obținută, trebuie să fie bine fixată de părțile moi, după ce a acoperit în întregime cel puțin o extremitate osoasă modelată. Tehnica pe care o urmăm totdeauna este ca aponevroza să învelească în același timp ambele extremități și să fie bine fixată în profunzime, întocmai ca un fund de sac, între cele două suprafețe articulare. În această privință, tehnica recomandată de Chevalier la genunchi este de reținut.

Rădulescu a încercat în ultimii ani, după cum au propus autorii italieni, pe un număr de cazuri, să folosească pielea integrală ca material de acoperire, dar rezultatele nu au fost mai bune decît cu aponevroză. Pielea a fost recoltată de la bolnav peroperator, în prealabil bine dezinfectată, după infiltrație cu penicilină, și ținerea în penicilină și soluție de sulfatiazol.

Tot ca material de acoperire a fost propus și folosit, de către alți autori, și nylonul. În fine, o altă categorie de chirurgi folosesc țesutul celular subcutanat sau fac numai cauterizarea suprafețelor osoase fără a le mai acoperi cu vreun material. Fazakas întrebuințează ceara de albine.

În ultimii ani, experiența noastră s-a lărgit prin aplicarea materialelor plastice de tipul vitaliului, acrilaților și plexiglasului. Din aceste materiale se pot construi capsula de vitaliu pentru șold (metoda Smith-Petersen), capete femorale de acril (metoda Judet) sau de plexiglas (metoda Iasikov), capete de radius de vitaliu (metoda Sped-Kellog), proteze acrilice pentru cot (metoda Chipail-Biță), proteze acrilice pentru extremitatea superioară a humerusului (Robănescu), capete de metatarsiene de acrilați pentru hallux valgus sau boala Köhler II (metoda Rădulescu)

Refacerea mușchilor și a mijloacelor de susținere periarticulare constituie un timp important. Tendoanele și mușchii care din strictă necesitate au fost incizați (tricepsul, cvadricepsul etc.), trebuie refăcuți cît mai bine. La genunchi, de pildă, trebuie să alungim tendonul cvadricepsului, cînd anchiloza a fost în extensie și a existat o oarecare retracție musculară (procedeul Putti. Chevalier, Murphy etc.). În același timp, pe cît va fi posibil, se vor reface toate mijloacele de susținere fibroase, capsulare, ligamentar etc.

Tratamentul postoperator este de o importanță deosebită.

Nu este îngăduit unui chirurg, oricît de abil ar fi el, să execute, chiar admirabil, o artroplastie, dacă nu are posibilitatea instituirii unui tratament postoperator ireproșabil.

În genere, în orice artroplastie, trebuie îndepărtate suprafețele osoase prin extensie continuă, pentru ca un interval de timp să nu existe contact între ele. La cot, această extensie poate lipsi, dar la maxilar, la șold, la pumn și la genunchi este preferabil să existe. Noi întrebuințăm ca mijloc de extensie broșa Kirschner, pe care, de pildă în artroplastia pumnului trecem prin gîtul celor patru metacarpiene. În cazul acesta, scărița și greutățile vor fi atîrnate la un cadru vertical. La genunchi s-a recurs la extensii cu cîte 12—15 kg (Payr), care nu sînt prea ușor de suportat de bolnavi; de aceea, unii folosesc greutăți de cel mult 4—6 kg. Tavernier afirmă; „Înclin să cred că sînt inutile tracțiunile atît de mari (10—16 kg), care riscă, dacă sînt prelungite, să favorizeze laxitatea laterală a neoartrozei, și formula lui Putti îmi pare mai înțeleaptă: imobilizare în gutieră cu tracțiune pe gambă de 4—5 kg timp de 15 zile".

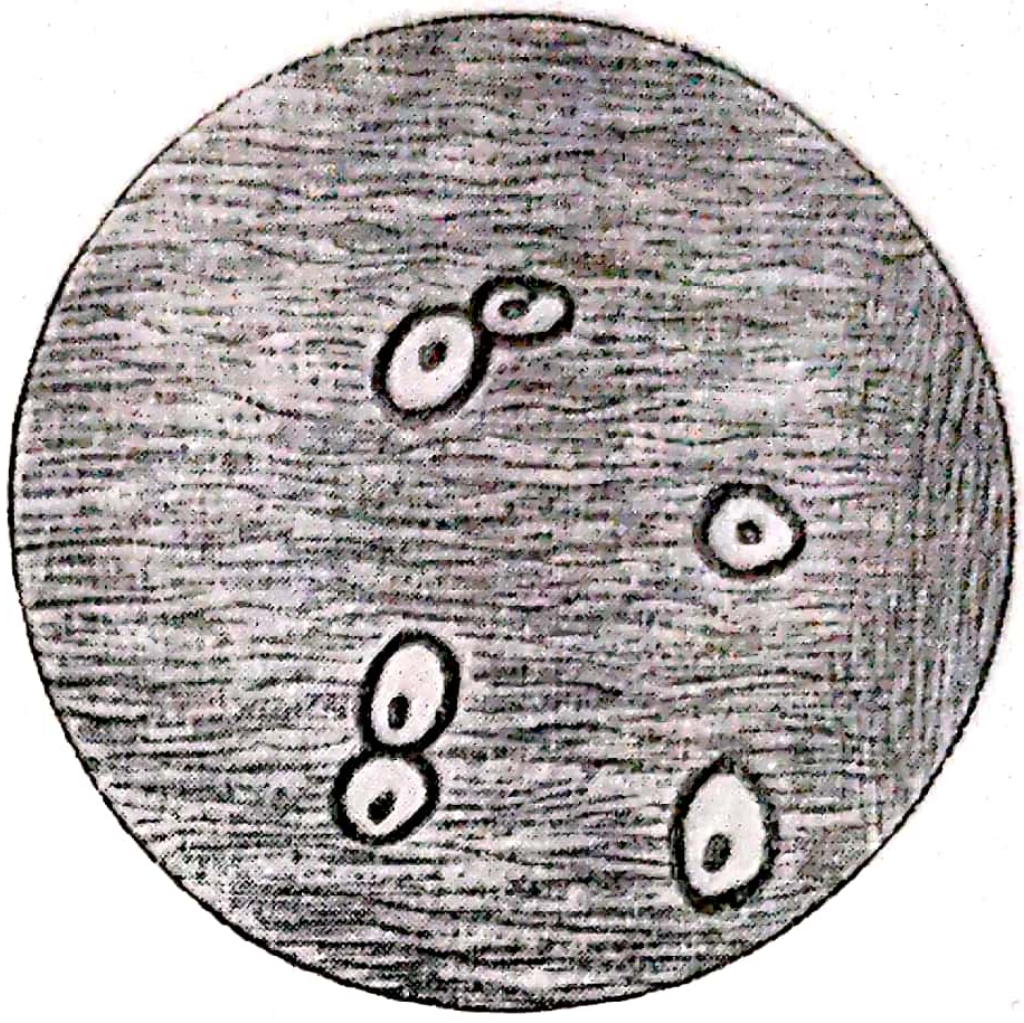
Fig. 300. — Aspect de țesut fibro-cartilaginos după un an dela o artroplastie de genunchi fascia lata (după I. Stavrache și Cl. Baciu).

Atît la genunchi, cît și la șold am recurs la tracțiune puternică (8-10 kg.) întrebuințînd broșa lui Kirschner, și rezultatele sînt bune. Unii autori, ca și noi, se servesc și de atele (Braun) ori aparate care îngăduie tracțiunea într-un grad de flexie a genunchiului, alții recurg la aparate de gips după ce au făcut imediat după operație extensia necesară. La cot și la radius, în ultimele cazuri am întrebuințat extensia prin sîrma Kirschner la verticală cu ajutorul unui cadru.

După scoaterea firelor, dacă cicatrizarea este perfectă, trebuie începute ușoare mișcări pasive, prudente, făcute, ori de bolnav, sub controlul și supravegherea chirurgului, ori de acesta, chiar dacă extensia mai continuă. În timpul acesta se învață bolnavul să facă pe loc mișcări active ale mușchilor de partea sănătoasă (în genere 5 minute pe oră, de patru-cinci ori pe zi).

Tracțiunea se suprimă după 25—30 de zile și se încep mai intens masajul și faradizarea, precum și mișcările active și pasive. După aceea se continuă cu termoterapia regiunii și kineziterapia, care poate fi executată metodic, chiar de două ori pe zi, dacă articulația nu este dureroasă și nu se observă nici cea mai mică ridicare termică locală. În această eventualitate trebuie de îndată instituit un repaus absolut de cîteva zile; se pot aplica chiar prișnițe după ungerea tegumentelor cu vaselină. Tratamentul acesta trebuie continuat luni întregi dacă vrem ca rezultatul să fie durabil. Obișnuim să facem îndată după scoaterea extensiei cîteva ședințe de röntgenterapie (pînă la 800 r).

Cînd începem mișcările, facem pacientului injecții cu acetilcolină intra- și periarticular, dar și parenteral, cu controlul tensiunii.

Transformările fizio-morfologice la distanță în artroplastii. Interesante sînt dezvoltarea histologică și evoluția noilor cavități articulare după acoperirea cu diferite materiale organice a suprafețelor articulare modelate precum și structura și valoarea funcțională a elementelor articulare neoformate.

În trecut s-au făcut cîteva încercări incomplete de a aborda această problemă. O lucrare experimentală recentă de mai mari proporții este aceea scrisă de I. M. Belousova (1953), care a lucrat pe cîini, cu scopul de a cerceta modificările ce se produc în țesutul osos de la suprafața extremităților articulare create și cele ale fasciei lata care servește ca material de interpunere.

Apariția unor subluxații mai mari sau mai mici, inevitabile în astfel de operații pe cîini, a făcut ca unele porțiuni osoase din vecinătatea suprafețelor articulare să sufere o presiune mai mare și repetată, ceea ce a dus la distrugerea neuniformă a trabeculelor osoase contrar legii lui Wolff-Kulmann. Suprafețele osoase, destul de netede la operație, ajung după o lună de zile denivelate și apoi foarte deformate, luînd aspecte asemănătoare celor din artrozele deformante. Resorbția, urmărită microscopic, nu se făcea uniform, ci mult mai activ în porțiunile asupra cărora se exercită o presiune mai mare. La numai 15 zile se puteau astfel observa necroza și resorbția trabeculelor osoase, procese care nu pot fi explicate numai prin traumatismul operator, deoarece se continuau și la intervale mai îndepărtate de data operației. Resorbția avea aspecte, atît de tip lacunar, osteoclastic, cît și de tip osteolitic.

Procesul de formare al osului era mult mai puțin intens decît cel de resorbție. Pe radiografiile făcute la 15 zile, spațiul articular creat era în medie de 2 mm, iar la 200—240 de zile se mărise pînă la 10—15 mm.

Fascia introdusă pentru acoperirea suprafețelor articulare începea după 15 zile de la operație să se necrozeze și să se desfacă în grămezi mici, amorfe. Acest proces era mai accentuat în porțiunile centrale ale articulației, unde presiunea era mai mare. După 30 de zile, în porțiunile centrale ale articulației rămîn numai grămezi fără structură, de detritusuri și cheaguri de fibrină, în timp ce în porțiunile laterale ale suprafețelor articulare se mai pot distinge fîșii separate de fascie necrozată.

Paralel cu resorbția și dispariția grămăjoarelor de fascie, dinspre marginile suprafețelor articulare începeau să pătrundă celulele conjunctive, și treptat, de la periferie spre centru, suprafețele articulare se acopereau de plăci conjunctive, care aminteau, fie țesutul de granulație, fie cel mucos, și care cu timpul ajungeau să se transforme într-un țesut conjunctiv dens, omogen, cu cîteva fibre în el. Autoarea nu a observat niciodată transformarea completă a acestui țesut conjunctiv în țesut cartilaginos. Lamboul de la fascia lata se necrozează complet, se resoarbe și este invadat de țesut conjunctiv proliferat de la periferie, țesut care nu ajunge niciodată să aibă aspectul celui cartilaginos tipic.

După 200 de zile de la intervenție, spațiul articular dispare și este umplut de un țesut conjunctiv fibros, care prezintă fisuri separate foarte mici. Lipsa spațiului articular nu influențează însă funcția articulației, aceasta continuînd să prezinte mișcări de amplitudini de 95—110°, datorită faptului că în timpul flexiei toate fisurile microscopice se lărgesc, ca o armonică, ceea ce permite o întindere marcată a stratului de țesut conjunctiv interpus.

C. Baciu și L. Stavrache au descris transformările observate la artroplastii de genunchi, făcute la om și redeschise la distanță de peste un an de la operație.

Tehnica folosită pentru cele două artroplastii fusese aceea a lui Ceballos, cu fascia lata. După deschiderea articulației s-a constatat într-un caz că aceasta prezenta un spațiu umplut cu țesut conjunctiv, de aspectul unor aderențe strînse, acest aspect fiind net spre zonele perferice.

Suprafețele articulare ale condililor femorali și tibiali erau incomplet acoperite de un țesut cu aspect macroscopic cartilaginos, de o culoare însă mai închisă, mai cenușie, iar pe alocuri gălbuie. În plus erau schițate formațiuni similare meniscurilor și ligamentului încrucișat anterior. S-au recoltat mici parcele cu porțiunile corespunzătoare de os din acest țesut, cu aspect cartilaginos, atît de pe convexitatea condilului, cît și de pe fața sa laterală. Microscopic s-au pus în evidență, pe o parcelă de țesut, o serie de celule rotunde, grupate oarecum seriat în mijlocul unei mase nediferențiate, ceea ce îi da aspectul de cartilaj hialin (fig. 300).

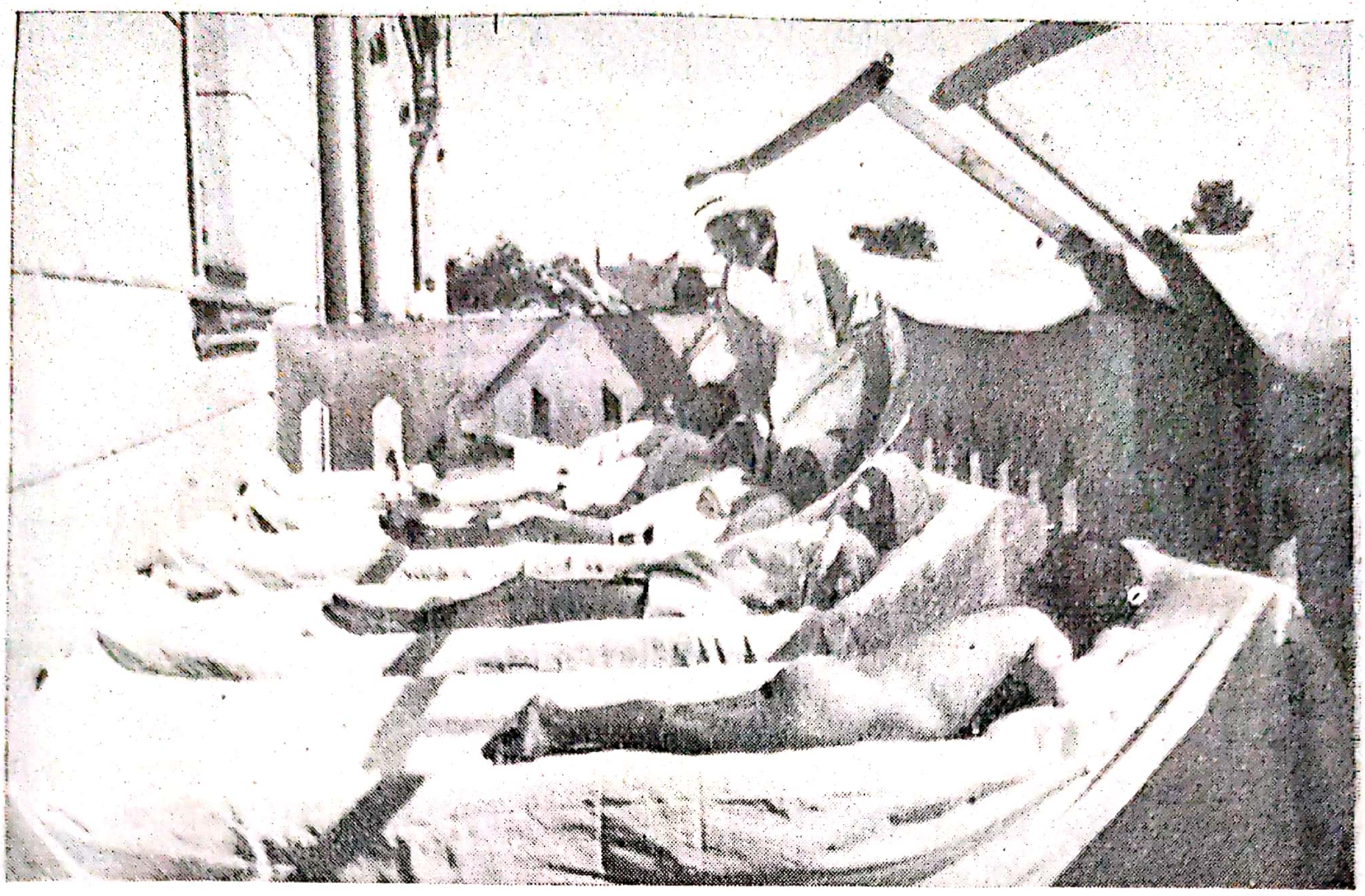

Fig. 301. — Helioterapie pe una din terasele Spitalului de ortopedie din Cluj.

La nivelul parcelei scoase de pe fața laterală s-a pus în evidență cartilaj fibros, cu o oarecare seriere, dar cu celule într-un țesut care conținea multe fibre conjunctive.

În alt caz, cavitatea articulară era de volum mult mai redusă față de una normală, și era constituită de un spațiu virtual, care interesa numai regiunea dintre fața anterioară a condililor femorali și fața posterioară a rotulei, cele două treimi externe ale platoului tibial și condilului femoral intern și cele două treimi antero-interne ale platoului tibial și condilului femoral extern. Neoarticulația nu prezintă nici un rudiment de ligamente încrucișate și nici rudimente de meniscuri.

Neosuprafețele articulare acoperite cu fascia lata se prezintă deosebit. Fața posterioară a rotulei era perfect acoperită de un țesut conjunctiv de aspect cenușiu, lucios, neted, de consistența unui cartilaj normal. Fețele articulare ale platoului tibial și ale condililor femorali prezentau un țesut conjunctiv de aspect diferit. În punctele de presiune maximă se observă un țesut conjunctiv lobulat, moale, gălbui, ca în procesele degenerative artrozice înaintate. La limita de continuare cu fața internă a capsulei, țesutul avea un aspect neted, lucios și alb, de o consistență asemănătoare cartilajului normal. În afara acestor zone, vechea cavitate articulară creată operator era plină cu un țesut fibros cicatriceal, care nu avea delimitări nete cu țesuturile fibroase învecinate.

La examenul microscopic, acest țesut apare format din mase fibropare prezentînd din loc în loc mici noduli vasculari, cu un inflitrat limfocitar în jurul lor.

După artroplastie, articulațiile ajung să prezinte o formă specială de cavitate articulară. Ca și la o articulație normală, termenul de cavitate articulară este însă impropriu, fiind vorba doar de o despicătură cu un spațiu virtual; dar spre deosebire de o articulație normală, acest spațiu este umplut cu un ţesut conjunctiv lax, albicios, asemănător oarecum celui interstiţial, prin care se pătrunde cu uşurinţă.

Feţele articulare ale extremităţilor osoase se acoperă de un strat de ţesut conjunctiv, care are macroscopic, mai mult sau mai puţin, aspectul ţesutului cartilaginos.

Veyrassat şi Berner încearcă să prezinte acest ţesut conjunctiv drept un adevărat cartilaj. Leriche şi Belousova, precum şi observaţiile unor date noi, arată că ele se acoperă cu un ţesut fibros sau cel mult fibro-cartilaginos neorganizat.

În afara producerii de ţesut conjunctiv de acoperire a suprafeţelor articulare, Baciu şi Stavrache au observat pe unul din preparate un aspect de ţesut asemănător sinovialei, format dintr-un rînd de celule plate, dedesubtul cărora ţesutul conjunctiv era mult edemaţiat şi prezenta mici zone de hialinizare. Acest fapt atrage atenţia asupra interdependenţei care există între sinovială şi ţesutul cartilaginos. Cel mai indicat material pentru artroplastie ar fi sinoviala, dar acest lucru este posibil numai pentru articulaţiile foarte mici.

NOŢIUNI DE BALNEO-FIZIOTERAPIE

Agenţii balneo-fizioterapici reprezintă mijloace excelente pentru tratamentul ortopedic. Succesul multor intervenţii chirurgicale, făcute în vederea recîştigării unei funcţii a aparatului locomotor, se bazează de cele mai multe ori pe o balneo-fizioterapie bine condusă şi făcută, atît înainte, cît şi după intervenţie.

Prin *fizioterapie* se înţelege întrebuinţarea metodică, cu scop terapeutic a tuturor agenţilor fizici (I. Opreanu şi Tr. Dinculescu). Fizioterapia are deci un teritoriu vast, în care sînt cuprinse climatoterapia, balneoterapia, hidroterapia, termoterapia, crioterapia, electroterapia, röntgenterapia, ultrasunetele, masajul şi kineziterapia.

Elementele fizice care se folosesc în vederea vindecării afecţiunilor ortopedice sînt în genere, acelea cu care organismul se găseşte în contact în fiecare clipă, şi anume: aerul, lumina, apa, răceala şi căldura sau acelea întrebuinţate foarte des, dar într-o doză redusă, cum ar fi de pildă mişcarea sub diferitele ei aspecte şi, în sfîrşit, elemente care se produc cu ajutorul diverselor aparate, ca: electricitatea, actinoterapia, röntgenterapia, ultrasunetele.

Fizioterapia trebuie considerată, în primul rînd, aşa cum au arătat Scerbak, Braunstein, Rudniţki şi Circinski, ca o reflexoterapie, care se adresează, prin intermediul scoarţei, troficităţii tisulare şi stimulării sistemului vegetativ. Organismul fiind un întreg, trebuie să avem în vedere, după cum remarcă I. A. Piontkovski, că orice influenţă fizioterapică provoacă de fapt două feluri de reacţii: pe de o parte face ca reflexele necondiţionate să-şi reia rolul, iar pe de altă parte va produce reflexe condiţionate, care vor însoţi pe cele necondiţionate, producînd la început în scoarţă conexiuni temporare.

Procesul patologic dereglează „sistemul echilibrat de procese interne“ care făceau legături condiţionate în emisferele cerebrale între factorii externi (mediu), cei interni şi scoarţă şi determinau „stereotipul dinamic“. Fizioterapia urmăreşte restabilirea stereotipului dinamic sau crearea unuia nou, prin noi legături condiţionate.

„Aplicarea sistematică a factorilor fizici, scrie Ivanov-Smolenski, urmărește, ca prin intermediul reflexelor necondiționate, să mobilizeze procesele compensatoare și plastice ale organismului și să favorizeze o participare a componentelor corticale la ajutorarea organismului în lupta sa împotriva agenților patogeni“.

Pentru ca formarea reflexelor condiționate să fie posibilă este nevoie ca emisferele să fie în stare de activitate constantă.

Experiențele de laborator au arătat că formarea legăturilor noi, punerea în circuit și stabilirea unor căi nervoase noi, sînt posibile numai la un animal în stare de veghe. Dacă animalul de experiență — așa cum a arătat Pavlov — este mai mult sau mai puțin somnoros, formarea reflexului este, din acest motiv, îngreunată, se prelungește foarte mult sau uneori devine absolut imposibilă. De aceea este necesar ca bolnavul să contribuie activ la toate exercițiile de recuperare. El nu va trebui să adopte o atitudine pasivă.

Fizioterapia trebuie începută cît mai precoce, pentru a se evita constituirea atrofiei musculare și tulburarea funcțională a analizorului kinestezic din scoarță pentru grupele de mușchi interesați. Experiența de toate zilele ne-a arătat că eficacitatea fizioterapiei este direct proporțională cu precocitatea aplicării ei.

Tratamentul nu trebuie întrerupt brusc, pentru a se evita reapariția atrofiei. Nu trebuie uitat că pentru stabilirea noilor reflexe condiționate, care se dezvoltă în timpul fizioterapiei un factor important îl constituie durata asocierii unui excitant oarecare cu reflexul necondiționat. O asociere de scurtă durată formează un reflex instabil și tranzitoriu, deci conexiuni slabe și temporare în scoarță, numai o asociere îndelungată și frecventă se consolidează suficient pentru a se crea posibilitatea formării reflexelor următoare de ordinul al II-lea sau al III-lea, sau de alte ordine mai complexe, necesare reluării mișcărilor voluntare.

Mediul înconjurător, în care se produce acțiunea fizioterapică, face parte integrantă din complexul factorilor activi. De aceea, trebuie să urmărim ca în tot cursul tratamentului să existe condiții strict standardizate și o stare de confort adecvată, fiindcă orice excitant nou, întîmplător (lipsa confortului, temperatură neadecvată, zgomote, discuții etc.), provoacă un „reflex de orientare“, după terminologia lui I. P. Pavlov, reflex care poate determina o inhibiție a conexiunilor temporare apărute în cursul tratamentului, exercitînd o influență inhibitoare asupra reflexului necondiționat și micșorînd deci efectul curativ.

Climatoterapia recurge la „totalitatea fenomenelor atmosferice și terestre, tipice pentru un anumit loc, care acționează asupra fizicului și psihicului nostru“ (Marius Sturza).

Din punctul de vedere al acțiunilor fiziologice și eventual patologice pe care le pot avea asupra organismului uman, climatele trebuie împărțite în *climate indiferente* sau *nespecifice* și *climate excitante* sau *specifice*.

În prima categorie intră climate care nu măresc funcțiile fiziologice peste normal. Acomodarea la aceste climate se face foarte repede. Așa sînt climatul de șes, de coline și în parte, cel subalpin, care se recomandă convalescenților, după boli infecțioase sau cronice ale aparatului locomotor, sau după operațiile mai laborioase.

În cea de-a doua categorie sînt cuprinse climatele care conțin, pe lîngă elementele comune, și elemente particulare. Așa sînt climatul alpin și de înălțimi, caracterizat printr-o presiune atmosferică și o temperatură scăzute, printr-o umiditate redusă și printr-o radiație ultravioletă puternică, și climatul deșertic, caracterizat printr-o temperatură ridicată, prin uscăciune mare și radiație ultravioletă abundentă. În aceste două climate excitante, aclimatizarea se face mult mai încet, iar efectele care se produc sînt efecte mai constante și de mai lungă durată.

Între climatul indiferent și cel excitant se găsește climatul marin, cu subdiviziunile sale: climat de larg de mare, climat de insule și climat de litoral. Climatul marin are elemente, cum ar fi presiunea atmosferică uniformă, umiditatea aproape constantă și în unele regiuni variațiile mici de temperatură, de pe lîngă toate acestea mai are și elemente excitante, cum ar fi razele ultraviolete, vînturile, conținutul în NaCl și iod. El produce deseori efecte analoge climatului excitant, dar nu atît de intens și nu pe o durată atît de mare. Unul dintre factorii cei mai importanți ai climatului marin e reprezentat de aerosolii de apă de mare. Cercetări experimentale, făcute în această direcție de prof. Al. Rădulescu, dr. E. Cociașu, dr. Cl. Baciu, dr. Bejan, dr. Slăvescu și chim. S. Vasilescu, au arătat că, la cîini, inhalarea de aerosoli de apă de mare grăbește cu 10—15 zile consolidarea, atît a fracturilor închise, cît și a celor deschise, complicate cu osteite cronice. Administrarea de aerosoli de apă de mare împiedică de asemenea ca după consolidarea fracturii și trecerea fazei de întinerire, cum au denumit-o V. Preda și V. V. Papilian și F. Pușcariu, Nubert, animalele de experiență să intre în faza de diminuare biologică, descrisă de noi. Animalele tratate cu aerosoli nu mai prezintă devierea tardivă spre dreapta a formulei lui Arneth, ci își mențin timp mai îndelumgat devierea spre stînga, cîștigată în prima lună. De asemenea, aerosolii împiedică o creștere prea accentuată a potasemiei în această perioadă de diminuare biologică a organismului.

Climatul de pădure se poate întîlni în mai toate celelalte climate descrise. Caracterul principal îl constituie puritatea aerului, adăpostul de curenți, o umiditate uniformă, un conținut mai mare de CO_2, în special noaptea și dimineața, și de uleiuri eterice și ozon în cursul zilei.

Între toate aceste climate indiferente și excitante există nenumărate zone de trecere. Altfel acționează clima de pădure la șes și altfel lîngă mare, altfel clima marină de larg de aceea de pe litoral, altfel climatul alpin din regiunile tropicale de cel din regiunile arctice. În plus, în fiecare din climatele amintite se pot descrie variante locale sau regionale, datorite situațiilor topografice ale diverselor regiuni și chiar în fiecare climat local sau regional se pot întîlni așa-numitele *microclimate*, pe întinderi mici de zeci sau sute de metri pătrați.

Balneo-, hidro- și talasoterapia. Apa este un element care poate avea efect terapeutic, prin proprietățile sale fizico-chimice și îndeosebi prin acțiunea mecanică ori termică. Apa rece poate fi, după durată și fel de aplicare, cînd un element sedativ, cînd un element tonic general, cînd unul hipotermic etc.

Este interesantă acțiunea apei sub formă de *talasoterapie*. Acest tratament se face deci prin băi de mare care acționează ca element stimulator prin răceala uniformă, cu durată mai mare sau mai mică, prin sărurile dizolvate în apă, precum și prin efectul mecanic al valurilor. S-a spus că sărurile dizolvate în apă pot pătrunde într-o infimă cantitate în organism prin ionizare, deoarece marea ar conține curenți electrici care favorizează această acțiune. Probabil că rolul sărurilor ce se găsesc într-o cantitate mare în apa mării, este de a stimula pe o suprafață mare terminațiile nervoase și de a influența în bine schimburile nutritive, avînd prin aceasta o acțiune de reconfortare asupra organismului.

Apa rece produce o vasoconstricție periferică puternică, producînd prin aceasta o ridicare a presiunii sanguine. Reacția constă într-o accelerare a bătăilor inimii, un oarecare grad de excitație și o accelerare a respirației. Acest din urmă fapt dă o hematoză mai bună care va avea ca efect arderi mai puternice, deci modificări biologice importante în favoarea organismului. Acționînd asupra terminațiilor nervoase, influențează secreția diverselor glande. De îndată ce încetează acțiunea răcelii, încep fenomenele de vasodilație periferică, cu consecințele respective (scăderea presiunii sanguine, micșorarea fenomenelor respiratorii și circulatorii etc.).

În sfîrșit acțiunea mecanică a valorilor constituie un element de iritație al terminațiilor nervoase și un masaj local. Băile în mare trebuie să fie de scurtă durată; în nici un caz să nu fie prelungite pînă la frison. După baie trebuie făcute ușoare fricțiuni și tegumentele să fie repede uscate. Copiilor mici de tot nu li se recomandă băile de mare, pentru că, suprafața pielii lor fiind comparativ mare, ar pierde prea multe calorii, ceea ce ar fi un adevărat pericol. Baia de mare trebuie alternată la scurte intervale cu băi de soare pe plajă. În felul acesta, efectul stimulent este puternic.

Talasoterapia este un bun mijloc de tratament care se adaugă la combaterea rahitismului, deci și a diformităților produse de el.

Apa de mare se poate folosi, nu numai ca băi, ci și sub forma injecțiilor hipodermice, la toți cei debilitați care nu prezintă nici un fel de proces morbid evolutiv. A fost întrebuințată cu oarecare succes chiar în tuberculoza osteo-articulară și rahitism, făcîndu-se injecții subcutanate, bineînțeles după sterilizare și fără ca diluția să fie necesară. Administrarea la adulți în doze de 40—50 ml, la 2—3 zile, se recomandă în procesele de decalcificare carențială sau endocrină, prin tulburarea metabolismului fosfocalcic. Apele carbo-gazoase, arsenicale (Șarul Dornei și Covasna) sînt indicate în întîrzierile de creștere.

Apa lacurilor sărate (Lacul Sărat, Amara, Balta Albă, Fundata, Lazu etc.) se poate aplica sub forma băilor de lac, cu sau fără ungere de nămol, băi calde de putină, dușuri calde și reci; are indicație în reumatismele articulare sau musculare, nevralgii, nevrite, dar în nici un caz în osteo-artrite de natură tuberculoasă.

Apele sărate, iodurate și sulfuroase (Olănești, Govora, Călimănești, Bazna etc.), aplicate extern, au indicații în artrite, poliartrite, artroze, reumatisme musculare cronice, nevralgii, nevrite.

Apele sărate din masivele de sare (Cojocna, Sovata, Ocna Sibiului, Turda etc.) sînt recomandate în inflamații cronice de orice natură (poliartrite, mialgii, nevralgii, sechele după flebotromboze, tromboflebite). Nu pot fi recomandate în cazuri de tuberculoză osteo-articulară, chiar nefistulizată. În afara contraindicațiilor obișnuite, ele mai sînt contraindicate în rănile, ulcerele și eczemele tegumentelor.

Apele carbo-gazoase se pot aplica cu bun rezultat și sub formă de băi de acid carbonic, în acrocianoze, endarterită obliterantă, sechele după flebite și embolii și gangrene incipiente, precum și în diversele afecțiuni ale sistemului nervos central și periferic.

În fine, apele termale Victoria, 1 Mai, Vața de jos, Călan etc. și sulfuroase (Pucioasa, Herculane) au indicații în reumatismul cronic și nevralgii.

Fangoterapia. Nămolurile sînt formate din substanțe organice și anorganice. Cele de natură organică provin din descompunerea florei și faunei ce se găsește în anumite lacuri sărate, iar cele anorganice, din sărurile ce se găsesc în apele respective. În plus, există unele nămoluri cu radioactivitate dovedită.

Nămolul se poate aplica general sau parțial, sub formă de împachetări, ori de ungeri în aer liber. Băile de nămol se fac în putine cu apă de liman încălzită la 36—42° la care se adaugă 4—5 găleți de nămol pentru o baie subțire și 10—12 găleți de nămol pentru o baie groasă. Durata băilor este de 15—30 de minute.

Pentru împachetări, nămolul se încălzește la 40—47° într-un cazan în care se introduc aburi și se aplică apoi un strat subțire pe regiunile bolnave, care apoi se învelesc într-un cearșaf și un material impermeabil.

Ungerile cu un strat subțire de nămol în aer liber ale întregului corp sau numai al anumitor regiuni au acțiune termică, chimică, biologică, exercitînd o acțiune excitatoare asupra tegumentelor. După uscarea la soare, nămolul se îndepărtează prin baie, în liman. Ungerile cu nămol au dat rezultate bune în reumatismele cronice, artroze, spondiloze, nevralgii.

Fiind vîscos are proprietatea de a înmagazina și a menține un timp mai îndelungat energia calorică; deci, aplicat încălzit și într-un strat mai gros, face oficiul unei bune cataplasme, cu acțiune revulsivă și hiperemiantă. Prin sărurile și prin anumite substanțe pe care le conține, excită terminațiile nervoase determinînd prin aceasta o reacție care are o influență uneori destul de netă asupra metabolismului. Are acțiune trofică musculară în unele pareze și una analgetică în nevrite, nevralgii etc.

În stațiuni universal reputate, cum ar fi Pistyan în Cehoslovacia, Fango di Bataglia în Italia, Eiffel în Germania, dar mai ales în unele de pe litoralul sovietic, la acțiunea amintită a nămolurilor se adaugă și aceea a radioactivității, căpătîndu-se rezultate bune în tratamentul formelor cronice reumatismale deformante.

La noi sînt multe lacuri în localități climaterice unde se întrebuințează tratamentul amintit în afecțiunile osteo-articulare cronice (Techirghiol, Lacul Sărat etc.) și în sechele de poliomielită (Victoria, Sovata).

Fenomenele iritative și de vasodilatație produse de nămolul cald, reactivînd, după cum am spus, focarele și avînd și acțiune decalcificantă, trebuie înlăturate cu orice preț în tuberculoza osteo-articulară.

Termoterapia. Tratamentul prin căldură se poate face prin *conducție* (avînd drept vechicule aerul, apa, parafina, ozocherita sau unele substanțe solide), prin *convecție* (prin raze infraroșii, solare sau artificiale) și prin curenți de înaltă frecvență, cum sînt ultrascurtele și diatermia.

Băile fierbinți de apă (40°) se recomandă să se facă parțial sau chiar total. în tratamentul poliomielitei, în stadiu cînd există tulburări mari de circulație.

Băile calde se întrebuințează în vederea reeducării mușchilor; mișcările pasive sau active, sub apă, se fac după o anumită tehnică, pe care o vom descrie la capitolul despre poliomielită. După cum se știe, în apă, posibilitățile de reeducare funcțională sînt mult mai mari. Băile calde locale au uneori acțiune sedativă, și prin vasodilatația pe care o produc au rolul de a împiedica unele sclerozări periarticulare ori de a le micșora. Nu sînt recomandabile în tulburările simpatico-vago-motorii, cum sînt decalcificările algice posttraumatice.

Aerul încălzit. Cutii cu pereți dubli, căpușite cu azbest și avînd diferite forme și dimensiuni, sînt încălzite în interior cu ajutorul unor grătare de sîrmă de nichelină, sau cu un număr de becuri electrice. Căldura se conservă bine în interior și este măsurată printr-un termometru așezat parțial în aparat.

Aerul supraîncălzit are o acțiune foarte bună asupra durerilor articulare, consecutive imobilizărilor prelungite în aparate gipsate, în extensie etc. Într-o astfel de cutie, un membru trebuie să stea circa 15—25 de minute, după care se şterge bine de sudoare, se aşteaptă să treacă cîteva minute, ca să dispară starea congestivă exagerată, şi apoi se procedează la masaj şi eventual la mişcări. Temperatura arătată de termometru poate să ajungă în interiorul cutiei chiar pînă la 80°, fără să producă tulburări bolnavului dacă segmentul de membru nu vine în contact cu pereţii aparatului.

Împachetările cu parafină s-au bucurat în ultimul timp de o largă răspîndire, datorită efectelor pe care le au. Ele au o acţiune termoterapeutică puternică şi se aplică numai pe regiuni restrînse ale corpului, după următoarea tehnică: se iau aproximativ 150—200 grame parafină, care se topesc în baie de apă la 60—70°; se lasă să se răcească pînă la o temperatură suportabilă, şi apoi cu o pensulă lată se unge regiunea respectivă, astfel ca parafina să formeze un strat continuu de aceeaşi grosime. În tot timpul cît se unge cu parafină, regiunea respectivă se ţine nemişcată, şi după aceea se pune peste stratul de parafină vată sau o flanelă de lînă, pentru a împiedica răcirea ei, şi peste tot o pătură.

O asemenea împachetare se aplică timp de 30—45 sau 60 de minute, după care parafina se înlătură foarte uşor.

Helioterapia este tratamentul care folosește proprietățile binefăcătoare ale luminii solare. Căldura soarelui trebuie întrebuințată în anumite proporții, pentru că altfel dă loc la fenomene de insolație ori de arsuri.

Baia de soare, făcută în condiții prescrise, stimulează organismul sănătos și mărește schimburile fiziologice, determinînd o sudație abundentă, cu ajutorul căreia se elimină ușor multe toxine. Șederea prelungită la soare de la început poate să dea, în afară de insolație, urcări de temperatură, insomnii, iritabilitate și leziuni cutanate (arsuri), cu fenomene persistente de nevrită. Acțiunea soarelui, dozată ca orice medicament pe lîngă stimularea organismului în general, aduce o bună tonificare musculară. În sfîrșit, ajută vindecarea rănilor întinse și atone. Bine aplicată, este de un real folos în tratamentul tuberculozei osteo-articulare.

Razele ultraviolete din spectrul solar au o acțiune binefăcătoare asupra organismului. Aceste raze se află în cantitate mult mai mare în unele regiuni muntoase, și la mare, unde aerul, nefiind încărcat cu praf, particule organice, ceață ori fum, este străbătut ușor de astfel de raze. Ele au acțiune stimulatoare în ceea ce privește schimburile nutritive. Copiii debili care au tulburări rahitice, ca și bolnavii cu leziuni tuberculoase osteo-articulare într-un anumit stadiu, beneficiază foarte mult de razele ultraviolete. Cura de soare se poate face pe terase bine amenajate în acest scop (fig. 301), chiar și la șes. Razele acestea chimice sînt oprite de anumite substanțe transparente, cum este de pildă sticla obișnuită; de aceea, baia de soare nu se face în casă, cu geamurile închise. Se poate folosi excepțional acțiunea razelor ultraviolete și în interior, dacă la ferestre există geamuri speciale de uviol, care permite trecerea lor într-o mare măsură.

Razele ultraviolete acționează asupra organismului mai întîi printr-o ușoară vasodilatație periferică.

Efectul nu se produce sub influența căldurii, ci prin acțiunea razelor asupra terminațiilor simpatice. Într-o cură făcută sistematic este de dorit să nu se ajungă la doza care produce eritem.

Razele ultraviolete au acțiune indirectă asupra glandelor cu secreție internă, modificînd metabolismul bazal. S-a constatat între altele și o mărire a cantității de insulină, ceea ce ar explica reacția stimulatoare a întregului organism. Pentru ca acțiunea solară să fie folosită în condiții bune trebuie să fie bine dozată. În acest scop s-au imaginat o serie de aparate bazate pe principii fizice ori chimice, cu care se poate măsura acţiunea razelor ultraviolete. Felul cum trebuie aplicată cura de soare a fost stabilit amănunţit de Rollier de foarte multă vreme.

La copii mici sub trei ani nu se recomandă cura de soare, pentru că ei reacţionează violent; dacă se face, trebuie să fie de scurtă durată şi foarte bine controlată.

Helioterapia, pe litoralul nostru în special, care e îndreptat spre răsărit, se face mai bine dimineaţa de tot, şi anume între orele 6 şi 8, în zilele călduroase de vară. La munte sau la şes, cînd dimineaţa este răcoroasă, helioterapia se face mai bine între 10 şi 11, iar după masa între orele 15 şi 16, lăsînd ca bolnavul să rămînă în repaus, la umbră, un bun interval de timp, înainte de masă şi după aceasta; altfel bolnavul va pierde pofta de mîncare şi se va expune la congestii. Cînd se foloseşe şi căldura soarelui ca element terapeutic, se aleg orele mai calde.

Actinoterapia. Cînd nu avem, din cauza anotimpului sau a altor împrejurări, posibilitatea unei cure solare, se întrebuinţează razele ultraviolete artificiale (actinoterapie), care au proprietăţi întrucîtva asemănătoare cu cele ale soarelui.

Razele ultraviolete artificiale sînt de trei feluri, şi se deosebesc între ele prin lungimea lor de undă. Aşa de pildă, sînt raze cu mare, mijlocie şi scurtă lungime de undă. Ele se obţin de la o sursă care produce raze ultraviolete, în faţa cărora se pun diverse ecrane filtrante, cum este cel de noviolflint, cu bariu, sau cu bariu pirex ori cu pirex-cuarţ. Diferenţa de lungime a undelor variază de la maximum 0,315 pînă la 0,144 μ.

Tabel privind progresiunea curei solare în afecţiunile osteo-tuberculoase, după Rollier (în minute)

Zile	Picioarele	Gambele	Coapsele	Jumătate abdomen	Abdomen	Jumătate torace	Torace
1	15	—	—	—	—	—	—
2	30	15	—	—	—	—	—
3	45	30	15	—	—	—	—
4	60	45	30	—	—	—	—
5	60	60	45	—	—	—	—
6	75	75	60	15	—	—	—
7	90	90	75	30	—	—	—
8	—	90	75	45	—	—	—
9	—	105	90	60	15	—	—
10	—	120	105	75	30	—	—
11	—	120	120	90	45	—	—
12	—	—	120	105	60	—	—
13	—	—	120	120	75	15	—
14	—	—	—	120	90	30	—
15	—	—	—	120	105	45	—
16	—	—	—	120	120	60	—
17	—	—	—	120	120	75	15
18	—	—	—	—	120	90	30
19	—	—	—	—	120	105	45
20	—	—	—	—	120	120	60
21	—	—	—	—	—	120	75

Lampa de cuarţ este instrumentul cu ajutorul căruia se pot produce artificial razele ultraviolete. Principiul acestor lămpi constă în a se trece un curent electric printr-o cantitate de mercur, care, devenind incandescent, produce raze ultraviolete, ce trec prin cuarţ şi radiază afară.

Acţiunea lămpii de cuarţ poate fi locală sau generală; în primul caz se întrebuinţează pentru iradierea plăgilor care întîrzie să se vindece (doză eritem), iar în al doilea pentru proprietatea lor antiseptică şi tonică generală. Razele ultraviolete, coagulînd în anumite doze albuminele, fiind deci abiotice, distrug unii microbi, levurile şi miceliile. Acţiunea lor sterilizantă se mai datoreşte şi ozonului produs în timpul emanaţiei; pentru această proprietate sînt întrebuinţate la sterilizarea apei care se distribuie în unele oraşe, după ce a trecut printr-o serie de filtre, ca să fie absolut limpede. Razele ultraviolete au acţiune indirectă asupra sîngelui, a funcţionării unor organe şi asupra unor glande endocrine. Dacă acţionează asupra anumitor substanţe sau alimente, acestea pot căpăta proprietăţi antirahitice, cum este ergosterolul.

Indicaţiile actinoterapiei sînt multiple: debilitate, anemie, limfatism, rahitism, tuberculoză osteo-articulară, fracturi neconsolidate, boli de piele, paralizie infantilă, tulburări circulatorii, în contra spasmofiliei etc. Se începe expunerea la lampă cîteva minute (4—5), la o distanţă de 1 metru, şi se măreşte treptat durata, ţinînd seamă de sensibilitatea pielii. Apoi, după primele şedinţe se poate micşora, dacă e cazul, distanţa dintre lampă şi corp. Şedinţele se fac de două-trei ori pe săptămînă, mărindu-se durata lor, pînă se obţine o uşoară pigmentare a pielii; o serie cuprinde în total 15—25 de şedinţe. După o pauză se reîncepe o altă serie. În unele institute, amenajate în acest scop, actinoterapia se face expunînd mai mulţi copii deodată la o sursă puternică de raze ultraviolete. Micii pacienţi se plimbă sau se joacă sub acţiunea lor într-un cerc restrîns, dezbrăcaţi şi cu ochelari negri de protecţie.

Cînd pielea începe să se pigmenteze, se opresc şedinţele de iradiaţie, fiindcă pigmentarea împiedică pătrunderea razelor actinice mai departe. După unii autori, pigamentarea ar fi expresia unei acumulări de energie, folosită de organism din momentul în care pielea începe să-şi revină la culoarea sa normală. O măsură de precauţie foarte necesară este aceea de a apăra ochii, atîta ai celor care mînuiesc razele, cît şi ai bolnavilor, cu ajutorul ochelarilor negri, fiindcă altfel pot surveni complicaţii oculare (conjunctivită iritativă).

Cînd dintr-o cauză ori alta s-a produs la primele şedinţe eritemul nedorit, se face imediat o pauză de una sau mai multe zile şi se ung tegumentele cu vaselină sau altă substanţă grasă. La copii mici sau la cei nervoşi trebuie procedat cu prudenţă în ceea ce priveşte timpul de expunere, uneori chiar distanţînd zilele de expunere. Unii au inapetenţă, greaţă, vărsături, uneori cefalee, din cauza ozonului produs de emanaţia razelor ultraviolete. În aceste cazuri se opreşte tratamentul.

Se poate doza gradul de sensibilitate al pacientului faţă de razele ultraviolete, ca să nu se dea doza eritem, întrebuinţînd un aparat numit sensitometru (Saidmann).

Razele infraroşii sînt raze calorice, foarte penetrante, produse de lămpi puternice cu fir de tungsram sau de un simplu radiator de încălzire cu reflector, după diferite modele. Esenţialul e ca sursa de căldură să fie încălzită la roşu-închis. Cînd vrem ca lumina să nu acţioneze, putem pune în faţa sursei de raze un ecran alcătuit, de pildă, din marmorită.

Şedinţele sînt făcute gradat, avînd grijă să nu se producă arsuri. Se poate ajunge pînă la o oră de tratament, de două ori pe zi.

Razele infraroşii au o acţiune sedativă, care începe să se manifeste la 0,5 cal g cm²/minut, şi de aceea sînt recomandate în diverse algii, periartrite, artroze etc.

Pentru a obţine şi efecte circulatorii este nevoie de o intensitate de două sau trei ori mai mare. Mănunchiul de raze infraroşii între 1,76 şi 1,2 gamma, este penetrant şi acţionează mai profund decît căldura conductivă.

S-au mai recomandat aceste raze şi pentru stimularea plăgilor atone, ele comportîndu-se ca un advărat pansament.

Unii recomandau executarea operaţiilor chirurgicale sub razele infraroşii, care împiedică şocul operator.

Pentru producerea în sala de operaţie a razelor infraroşii de mare lungime de undă, care sînt invizibile, se întrebuinţează aparate speciale.

Röntgenterapia. Razele X au o acţiune abiotică asupra celulelor vii, avînd electivitate asupra cromatinei, dar în mod cu totul neegal, de la celulă la celulă, după radiosensibilitatea respectivă. Aceasta poate merge pînă la oprirea funcţiei unei celule sau chiar distrugerea ei totală. Radiosensibile sînt mai cu seamă unele celule neoplazice, celulele sexuale şi fibroblaştii ţesutului conjunctiv de neoformaţie. În ortopedie, acţiunea asupra acestor din urmă elemente este folosită pentru ca să se împiedice formarea unui ţesut cicatriceal şi deci a diformităţilor consecutive cicatricelor care au tendinţă să fie vicioase sau cheloidiene. Tot bazaţi pe această proprietate a razelor X înlăturăm unele nevralgii produse prin hipertrofie de ţesut fibros sau de stări oarecum echivalente unor inflamaţii cronice (radiculite, nevrite, algii rahidiene), ca şi fenomenele dureroase ale unor artroze (cînd nu există contraindicaţia vîrstei). Cu ajutorul iradiaţiilor de raze X superficiale sau profunde, după cazuri, se pot trata unele tumori osoase, fie înainte, fie după intervenţia chirurgicală; pot influenţa în bine şi obţinem chiar vindecări cît sînt asociate altor tratamente, spre exemplu, în tuberculozele articulaţiilor superficiale şi mici (degete, articulaţia radio-carpiană, cot etc.) şi ale ganglionilor, înainte de abcedare sau o dată cu tratamentul antibiotic prescris.

Röntgenterapia s-a întrebuinţat pentru a se preveni instalarea sclerozei medulare în poliomielită, puţin timp după perioada medicală, dar rezultatele n-au fost îmbucurătoare.

În unele împrejurări, cînd lucrăm în apropiere de articulaţii sau cînd vrem să nu se mai refacă anumite osteoame pe care le-am excizat chirurgical, e bine ca imediat ce s-a obţinut cicatrizarea tegumentelor să se instituie röntgenterapia, şi tot aşa şi cînd calusul devine exuberant.

S-a mai recomandat pentru siderarea osteogenezei encondrale, aplicîndu-se doze de 350—800 r pentru copii mici şi pînă la 3 000 r pentru copii mai mari. Astfel, Spengler a obţinut la 3 copii între 11 şi 14 ani sudura epifizelor genunchiului, deoarece prezentau o scurtare mare a membrului opus.

Are în doze mici, fracţionate, acţiune sedativă, în special în durerile de natură simpatică. Acţiunea vasomotorie a razelor X este obscură; produce de obicei vasodilataţie cu faze de vasoconstricţie. În doze mici (60—100 r) este însă constant vasodilatatoare; aceste efecte sînt folosite în terapia antiinflamatorie.

Radiuterapia (curieterapia). Acest tratament are întrebuinţare în neoplaziile osoase. Cu aparate speciale, care pot face teleradiuterapie, acţiunea radiului este mai pătrunzătoare. Cu astfel de aparate pot lucra numai specialiştii, şi ele se găsesc în institutele de cancer.

Se pot folosi tuburi sau ace care conţin în interiorul lor praf de radiu, ce se introduc după o anumită tehnică în tumorile care urmează să fie tratate.

Substanțele radioactive se mai pot întrebuința în împachetări sau în aplicări locale de săculețe care conțin nisipuri radioactive, provenite din materialul rămas de la extragerea radiului. Se mai fac și un fel de plăci din amalgame radioactive care se aplică pe diferite regiuni.

His și Gudzent au obținut rezultate bune cu emanație de radiu în artritele cronice de natură infecțioasă, iar alți autori în inflamațiile cronice.

Băile de lumină. Aceste băi pot fi însoțite ori nu de căldură, realizată cu ajutorul lămpilor cu filament incandescent, cu un efect sedativ asupra sistemului nervos, mai ales cînd li se pun în față un ecran albastru. Cînd se folosesc ecrane roșii ori verzi, se obține foarte probabil o acțiune excitantă.

Bolnavul este așezat în întregime, avînd numai capul afară, în niște cutii încăpătoare sau sub coviltire. Aci sînt așezate becuri electrice cu filament de cărbune, unele roșii, altele albe, care pot lumina izolat sau asociate. După numărul becurilor care se pun în funcțiune se poate obține, pe lîngă lumină, și gradul de căldură dorit, așa încît efectul să fie folositor fără să producă arsuri. Aceste băi de lumină la care în fond se asociază și iradiația cu raze infraroșii, se întrebuințează pentru calmarea unor dureri nevritice, a altralgiilor și uneori pentru a obține o hiperemie constantă și locală, cu scopul de a provoca mărirea funcției cartilajului (în caz de scurtări ale membranelor) sau pentru tonificarea unor mușchi (paralizia infantilă).

Hanausek folosește acțiunea calorică a unei lămpi puternice, care încălzește, printr-o fereastră făcută într-un aparat gipsat corector, jumătatea concavă a coloanei vertebrale scoliotice, cu scopul de a obține la copii o corectare activă prin stimularea creșterii hemivertebrelor din partea concavă.

Lumina modifică troficitatea generală și produce o stare euforică, fiind folosită ca bun mijloc terapeutic în toate stările depresive, în cazuri de denutriție și în convalescențe.

Electroterapia. Energia electrică, sub diferite forme, constituie unul din mijloacele prețioase pentru tratamentul bolnavilor. Formele cele mai obișnuit întrebuințate sînt: curentul continuu sau galvanic, curentul întrerupt sau faradic, cel simusoidal și ondulator, curenții de înaltă frecvență etc. Aparate speciale furnizează aceste feluri de electricitate.

Pentru a face o aplicare de curent galvanic sînt necesare: aparatul care furnizează electricitatea dorită (pile, acumulatori, transformatorul redresor cu valve) în doză anumită și de „electrozi". Aceștia sînt niște plăci metalice (de obicei de cositor), avînd mărimi diferite, ca să corespundă regiunilor și indicațiilor.

Suprafața electrodului care urmează să se aplice pe pielea bolnavului se acoperă cu un strat gros de țesut hidrofil sau de vată, care se înmoaie în apă caldă și se stoarce, așa ca să nu se deplaseze.

Se dă drumul curentului, urmărind continuu indicațiile galvanometrului; în mod normal, bolnavul simte foarte ușoare înțepături.

Pe unele mici plăgi care se pot afla pe regiunea unde se așază electrodul se aplică o bucățică de hîrtie unsă cu ulei, pentru a opri trecerea curentului prin acel punct.

Cînd avem de tratat un segment periferic al unui membru, acesta se introduce într-un vas cu apă în care se pune și electrodul; al doilea electrod se aplică în regiunea dorsală sau lombară.

În general, trecerea unui curent continuu, galvanic, produce la polul negativ o vasodilatație, care se evidențiază prin hiperemie și căldură, iar la polul pozitiv o acțiune analgezică și vasoconstrictivă, precum și o tendință la contracția fibrelor netede.

Se poate produce deci cu ajutorul curentului galvanic un efect analgezic, unul circulator și, în fine, unul trofic.

Electricitatea are proprietatea de a separa atomii din molecule, dîndu-le cîte o sarcină electrică diferită. Prin trecerea curentului electric, ionii încărcați pozitiv se vor duce la electrodul negativ și invers; la polul negativ se vor elibera bazele, iar acizii la polul pozitiv. Cînd fenomenele de electroliză se petrec pe organismul viu, la polul pozitiv, se vor produce niște escare în țesuturile din jurul lor, în genere indurate, care vor lăsa după ele cicatrice puternice, în timp ce, la polul negativ, dimpotrivă, cicatricele consecutive vor fi moi, neretractile. Electroliza poate servi deci la modificarea unor cicatrice și deci la suprimarea diformității consecutive.

Voltaizarea se poate aplica, fie rahidian, fie continuu sau longitudinal. Voltaizarea rahidiană constă în aplicarea unui curent continuu ascendent pe coloana vertebrală, cu scopul de a mări reflectivitatea măduvei. Electrodul pozitiv se aplică pe sacru, iar cel negativ pe coloana vertebrală cervicală, cu intensitatea tolerată de bolnav (chiar 20—30 de miliamperi).

Voltaizarea continuă sau longitudinală mărește schimburile metabolice ale mușchilor străbătuți. Electrodul pozitiv se pune, pentru membrul superior, la nivelul cefii, iar cel negativ se așază pe antebrațul și mîna înfășurată în vată umedă. Pentru membrele inferioare, electrodul pozitiv se aplică pe regiunea lombară, iar cel negativ pe gambe. Intensitatea curentului va fi de 5—15 miliamperi, timp de 20—30 de minute.

Tot cu ajutorul curentului continuu se pot introduce în organism diferite substanțe medicamentoase (iod, calciu, salicilat de sodiu, novocaină etc.), dacă se îmbibă unul din electrozi cu o soluție din medicamentul care urmează să fie difuzat. Alcaloizii și metalele se pun la polul pozitiv, iar metaloizii și radicalii acizi la cel negativ; metoda se numește „prin ionizare". Polul negativ trebuie să fie făcut dintr-o placă nealterabilă de către substanța care urmează să fie introdusă. Această ionizare se întrebuințează pentru modificarea unor cicatrice, folosindu-se soluție de iodură de potasiu și în unele leziuni articulare și periarticulare cu tendință la sclerozare. Se folosește *histamina*, punîndu-se la polul negativ, ca să obținem un bun efect analgezic, în unele afecțiuni reumatoide, sau la mialgii, prin vasodilatația pe care o producem.

Substanța care a fost introdusă în organism prin ionizare se elimină prin rinichi după un interval mai lung decît dacă medicamentul ar fi fost administrat în injecții. Această constatare arată că ionizarea este un mijloc terapeutic prețios, întrucît organismul poate fi influențat de acțiunea binefăcătoare a unui medicament în aceeași doză, dar timp mai îndelungat.

Se pot face ionizări transcerebro-medulare sau transmedulare. Ionizările transcerebro-medulare se fac prin aplicarea electrodului negativ îmbibat cu o soluție de KI $1^{0}/_{0}$ pe globii oculari, iar a celui pozitiv pe regiunea lombară. Intensitatea curentului nu trebuie să depășească 2—3 miliamperi. Pentru ionizările transmedulare, electrodul negativ se imbibă în soluția de ionizat și se aplică pe segmentul cervical sau lombar, iar electrodul pozitiv, pe mînă sau picior. Se fac ședințe zilnice de 15—20 de minute cu o intensitate de 5—10 miliamperi.

Curentul continuu este folosit în cele mai diverse afecțiuni ortopedice. Galvanizarea este folosită ca timp preparator al mobilizării în redori. Curentul de înaltă tensiune, produs de valve care funcționează la saturație și a cărui tensiune atinge în circuit deschis 1 500 volți, este folosit în entorse, hidrartroze și redori, sau ca dielectroliză, curentul avînd dublul rol de a vehicula ionii medicamentoși și de a produce vasodilatație.

Dielectroliza cu ioni hidrofili (Na) este folosită în dureri articulare, spasm muscular; dielectroliza cu histamină se întrebuințează în traumatismele osteo-articulare recente dureroase; cea cu acetilcolină, care este un dilatator arteriolar, în hidrartroze, cu aconitină în durerile posttraumatice. Dielectroliza cu calciu calmează durerile articulare și are efecte importante în tulburările de calcificare. Dielectroliza cu curara în doze egale cu acelea de administrare intramusculară se aplică în traumatismele articulare dureroase și hipertoniile prin iritație meningeală, și așa mai departe.

Curentul faradic este un curent întrerupt, frecvența putînd fi aranjată astfel încît descărcările se succed într-un anumit ritm. Faradizarea produce excitarea nervilor motori și prin aceasta amplificarea funcției musculare, deoarece mușchii, fiind siliți să se contracte, li se impune un fel de gimnastică care poate fi foarte folositoare.

Întrerupătorul trebuie să fie aranjat în așa fel încît undele să se succeadă relativ lent, ca mușchiul să aibă timp să revină la repaus între două contracții. Numai în aceste condiții curentul faradic constituie un bun mijloc kineziterapic. Cînd contracțiile se suprapun, irigația mușchiului nu se face bine, fapt care duce repede la oboseală. Dacă frecvența întreruperilor este foarte mare (cum se întîmplă la unele aparate mici, pe care din nenorocire le întrebuințează unii practicieni), se ajunge la tetanizarea mușchilor și cu vremea la un început de scleroză a lor.

Electrozii sînt la fel, ca pentru galvanizare. Cînd amîndoi electrozii sînt egali ca suprafață, sînt și egali de activi. De obicei însă se întrebuințează unul mare, așa numit „indiferent“.

Pe lîngă efectul motor și cel revulsiv, curentul faradic mai are și un efect circulator, decompresiv.

Curenții de înaltă frecvență. Au fost introduși în terapeutică sub formă de diatermie sau de unde scurte.

Diatermia. Este mijlocul prin care se poate ridica, atît temperatura locală, cît și cea generală a organismului, folosind aparate speciale care furnizează electricitatea sub o anumită formă (curenți alternativi de înaltă frecvență).

Dausset și Ferrier au arătat că s-ar produce în același timp și o modificare în echilibrul electronic din intimitatea celulelor, care influențează nutriția și activitatea celulară, și deci nutriția în general.

Tratamentul se administrează după următoarea tehnică: se aplică doi electrozi metalici (foi maleabile de cositor), așa încît să cuprindă între ei regiunea care urmează să fie tratată; ei trebuie să fie perfect în contact cu tegumentele, pentru că cea mai mică îndepărtare poate provoca scîntei și, consecutiv, arsuri foarte greu de vindecat. De aceea este indicat ca electrozii să se modeleze pe regiune, ca toată suprafața lor să se aplice pe tegumentele udate cu o soluție de sare de bucătărie și să fie bine fixați cu o fașă sau menținuți prin greutatea unui sac de nisip. Mai există și electrozi care au forme ce se pot adapta diverselor regiuni (rect, vagin, nas, urechi etc.).

Se atrage atenția bolnavului că în tot timpul funcționării aparatului nu trebuie să aibă nici o altă senzație de cît aceea de căldură, și în caz contrar să atragă atenția celui care supraveghează executarea tratamentului.

Diatermia stimulează funcțiile organismului, în special schimburile nutritive, și este deci indicată în anumite stări de debilitate în care se găsesc unii convalescenți. Diatermia este frecvent întrebuințată ca tratament al unor nevralgii (sciatică, nevrite etc.), împotriva tendinței formării de țesut fibros și de aderențe acolo unde există o inflamație (artrite, leziuni inflamatorii abdominale etc.) și pentru stimularea circulației, în paralizia infantilă. Se fac ședințe zilnice de 20 de minute, în serii de 25 de ședințe. Diatermia este contraindicată la bolnavii care au afecțiuni renale, cardiace etc. Înainte de aplicarea diatermiei trebuie cercetată sensibilitatea regiunii de tratat. Lipsa perceperii căldurii (paralizii, siringomielie) poate avea ca urmare producerea unor arsuri grave. De asemenea se recomandă o mare prudență cînd tratamentul se aplică la copii mici, fiindcă tegumentele lor sînt foarte sensibile și ei nu pot da informațiile necesare în timpul tratamentului.

Actualmente se întrebuințează, în locul aparatelor cunoscute de diatermie, altele care dau tot energie de înaltă frecvență, dar sub formă de unde scurte și ultrascurte (1—30 m). Avantajul întrebuințării aparatelor care furnizează astfel de unde este că acțiunea și modificările produse sînt mai profunde, mai puternice și se răspîndesc mai uniform la toate țesuturile.

Undele scurte și ultrascurte. Acestea sînt radiații electrice cu mică lungime de undă, putîndu-se considera, din acest punct vedere, apropiate de razele infraroșii. Ele sînt furnizate de aparate prevăzute cu oscilatori electrici, bazați, fie pe proprietățile eclatorilor, fie ale lămpilor triodice. De la aparat, curentul secundar, utilizabil, trece prin doi electrozi între care se așază bolnavul.

Undele scurte sînt foarte penetrante; au acțiune calorică foarte puternică și mult mai profundă decît diatermia. Proprietățile biologice se manifestă prin scăderea pH-ului din sînge și deci creșterea acidității țesuturilor, avînd drept consecință o accelerare a proceselor de oxidare.

Razele ultrascurte nu acționează numai prin efectul termic general, ci și prin efectul specifico-termic descris de Tonberg.

Experiențele mai vechi au arătat că dozele slabe de raze ultrascurte sînt vasodilatatoare, dozele mijlocii sînt vasoconstrictoare, iar dozele mari vasoconstrictoare și apoi vasodilatatoare. Controalele recente cu radioizotopi au confirmat această antinomie.

Undele scurte au efect analgezic, iar prin acțiunea pe care o exercită asupra nervilor vasomotori produc o bună sudație, deci o eliminare de toxine și o vasodilatație locală urmată de un aflux de leucocite fagocitare. Cînd undele scurte se aplică prin dispozitive speciale asupra întregului organism pot provoca o ascensiune termică, pînă spre 41°, numită „febră artificială". Electrozii pot să se aplice, fie direct și strict pe hainele sau pe corpul bolnavului, fie în imediata apropiere, în care caz electrozii sînt făcuți din plăci acoperite cu foi de ebonit sau sticlă. Se întrebuințează ca electrozi și unele cabluri în formă de spirală sau piese de diferite forme, după regiunea în care urmează să fie aplicați. În ortopedie, undele scurte sînt folosite mai ales în afecțiuni cronice ale articulațiilor, cu scop analgetic.

Crioterapia. Termoterapia mărește metabolismul local și deci necesitățile de oxigen, care, neputînd fi satisfăcute, pot duce la dezintegrarea țesuturilor. Ea favorizează resorbția toxinelor, iar în infecții, favorizează chiar dezvoltarea culturilor de microbi și progresarea infecției. Spre deosebire de căldură, frigul are efecte contrarii. El scade metabolismul tisular și deci necesitatea de oxigen, micșorează resorbția și formarea de toxine și împiedică dezvoltarea eventualelor culturi microbiene (Allen).

Cercetarea microscopică şi diferitele studii făcute de S. V. Lohan asupra unor ţesuturi de mamifere şi de om refrigerate au arătat că frigul pînă la —5° nu schimbă structura ţesuturilor şi nu micşorează vitalitatea, ţesuturile menţinîndu-şi toate calităţile de regenerare. Refrigeraţia duce ţesuturile într-o stare asemănătoare anabiozei; schimburile sînt oprite, iar eventualele procese de gangrenă înăbuşite. Circuitele nervoase se suspendă după o jumătate de oră de refrigeraţie, cînd temperatura nervilor atinge +10°, sensibilitatea pierzîndu-se în următoarea ordine: dureroasă, termică, tactilă. Densitatea sîngelui creşte, dar elementele figurate nu-şi schimbă structura.

Cercetările bacteriologice ale lui I. H. Tarasciević şi Z. H. Stupin au constatat suspendarea înmulţirii microbilor şi scăderea puterii lor de înmulţire după ridicarea refrigeraţiei.

Aceste observații au făcut ca frigul să capete întrebuințări terapeutice. Astfel, amestecul de zăpadă și gheață artificială, aplicat pe suprafața tegumentelor, poate fi folosit pentru anestezie (Doane, Severino); el are în același timp și un efect sedativ mai în profunzime, și de aceea s-a recomandat și în periartritele de umăr (Michotte), în entorse (Grossman) și în urmările intervențiilor ortopedice (Schwalet).

Refrigerația generală a corpului s-a aplicat pentru încetinirea dezvoltării celulelor maligne (Fay și Smith) sau chiar pentru anestezia generală prin administrarea unor amestecuri de medicamente.

În 1941, Allan, Grossman, Hyclay și S. V. Lobacev au aplicat anestezia prin refrigerare sub garou pentru amputarea extremităților la bolnavii în stare gravă. Aceasta s-a dovedit a fi o metodă excelentă, care micșorează procesele inflamatorii, evită șocul operator și dă complicații postoperatorii minime. La începutul anului 1949, prof. Al. Rădulescu, dr. Al. Dortheimer, dr. C. Baciu și dr. C. Constantinescu au prezentat primele cazuri operate la noi în țară după această metodă. De atunci, experiența noastră în această problemă s-a îmbogățit mult și ne-am convins că această metodă dă rezultate foarte bune.

Ultrasonoterapia. De utilizare mai recentă, ultrasunetele au *efecte termice*, reducînd rapid temperatura tegumentelor, cu maximum 5°, *efecte mecanice*, producînd un puternic masaj intern, prin diferențele alternative de presiune, și *efecte chimice*, liberînd o serie de gaze din țesuturi.

Acțiunea antalgică și vasodilatatoare este asemănătoare acțiunii razelor X, infiltrațiilor cu novocaină. Au și o acțiune sclerotică, sub influența forțelor centrifuge, destrămînd formațiunile dense. În general, însă, acțiunea lor este încă discutabilă.

Denier recomandă folosirea ultrasunetelor numai în traumatismele vechi osteo-articulare, în care au eșuat tratamentele clasice. Pentru Bernard, ele constituie însă tratamentul de elecție al entorselor și al unor artralgii.

Masajul (masoterapia). Cuvîntul masaj poate avea originea în arabul „mass" (presiune în general), în grecescul „massein" (a frămînta) sau în ebraicul „maschech" (a pipăi).

Masajul a fost cunoscut și folosit de multe mii de ani, iar tehnica lui a fost stabilită de foarte multă vreme. Este unul din mijloacele prețioase de tratament, avînd o bună acțiune locală și generală.

Masajul este un ansamblu de acțiuni sistematice, manuale sau mecanice, exercitate asupra părților moi ale corpului, capabile să producă efecte fiziologice și terapeutice utile organismului (Adrian Ionescu).

Masajul îmbunătăţeşte circulaţia sanguină şi limfatică, şi deci favorizează nutriţia organelor masate, atît prin acţiunea mecanică, cît şi prin producerea la locul de aplicare a acetilcolinei şi a unei substanţe *H* asemănătoare histaminei, care se resoarbe şi acţionează în tot organismul ca vaso-dilatatoare. Ajută la evacuarea şi punerea în mişcare a sîngelui stagnant în organele masate, produce o hiperemie periferică cu efectele ei derivante şi revulsive, are o acţiune resorbtivă asupra infiltratelor, transudatelor şi exsudatelor şi măreşte metabolismul local şi general, în special al glucidelor şi cel azotat, prin distrugerea şi dezagregarea celulelor şi produselor de uzură din organism. Toate aceste fenomene fac ca masajul să aibă efecte dezintoxicante după oboseli fizice şi psihice, contribuind la eliminarea substanţelor toxice produse prin activitatea celulelor musculare şi nervoase. De asemenea, nervii periferici, fiind excitaţi prin atingerile şi presiunile făcute în timpul masajului, acţionează la rîndul lor asupra vaselor sanguine, uşurîndu-le funcţia. În acelaşi timp, nervii îşi îndeplinesc mai bine rolul lor trofic, stimulînd schimburile nutritive care trebuie să se facă în celule.

Prin masaj se măreşte posibilitatea de contracţie a muşchilor care n-au funcţionat multă vreme, fiind din această cauză parţial atrofiaţi, iar fibrele musculare se pot hipertrofia.

Tehnica masajului. Cînd masajul se execută cu ajutorul mîinilor se numeşte *manual*, iar cînd se întrebuinţează aparate speciale, *instrumental*. Cel mai perfect instrument rămîne tot mîna omului, cu condiţia ca el să fie îndemînatec şi să cunoască tehnica unui masaj corect.

Mîna care masează trebuie să fie îngrijită, ca să aibă pielea moale şi să nu producă senzaţia neplăcută de asprime asupra bolnavului; înainte de a începe o şedinţă de masaj, mîinile operatorului trebuie să fie spălate cu apă caldă şi săpun, unghiile tăiate şi inelele scoase. De asemenea, regiunea asupra căreia se va executa masajul va fi curată şi nu va avea nici un semn de inflamaţie, oricît de neînsemnată (furuncul, foliculită).

Acest fapt are o mare importanţă, pentru că iritarea prin masaj a unei zone de inflamaţie aduce cu sine complicaţii grave.

Bolnavul căruia urmează să i se facă masaj va fi instalat comod, fie culcat, fie şezînd, aşa ca musculatura regiunii să fie în repaus complet şi la îndemîna mosorului. Pentru aceasta se întrebuinţează mese sau paturi speciale, căptuşite, pe care bolnavul poate sta comod în cea mai bună poziţie.

Pentru o mai corectă aşezare a membrelor se vor folosi perniţe umplute cu nisip. Regiunea de masat trebuie să fie liberă de orice îmbrăcăminte, chiar la distanţă, ca nu cumva circulaţia să fie îngreunată, iar cînd va fi foarte păroasă, se poate rade.

Cel ce masează se va instala şi el comod, la înălţimea necesară ca să poată întrebuinţa bine ambele mîini. Pentru ca acestea să alunece uşor, se presară cu pulbere de talc (nu pielea bolnavului). Ungerea cu un corp gras (vaselină, untdelemn, grăsime) este necesară numai cînd trebuie să se exercite apăsări mai puternice asupra muşchilor regiunii.

Orele cele mai potrivite pentru executarea masajului sînt cele dinaintea mesei, cu cel puţin o jumătate de oră, sau la 2—3 ore după masă.

Numărul şi durata şedinţelor de masaj diferă după afecţiuni, deci se vor face după indicaţiile medicului. În genere, o şedinţă de masaj liniştitor durează 15—20 de minute, pe cînd unul stimulent, deci mai puternic, numai 10 minute. Masajul general, cu scop igienic, poate dura mai mult. Executarea acestuia, uscat, la baie de aburi sau sub duş de apă, revine masorilor profesioniști. Masajul medical trebuie făcut și de personalul ajutător medical, ori de medic, de aceea trebuie bine cunoscute toate amănuntele tehnice necesare.

Masajul metodic cuprinde o serie de manipulări fundamentale care sînt executate, fie succesiv, dar într-o singură ședință, fie izolat. Masajul se face deci:

Prin apăsare pe loc. Cu o mînă sau chiar cu două se apasă întîi foarte încet, apoi din ce în ce mai puternic pe regiunea respectivă. Se ridică apoi treptat mîna.

Prin alunecarea mîinilor („mîngiiere"). Cu fața palmară, mîinile alunecă pe regiunea de masat, de la periferie spre centru, deci totdeauna în direcția circulației venoase (fig. 302). Mîna se întoarce apoi la locul de unde a pornit, alunecînd ușor pe suprafața pielii, încît nici un moment nu pierde contactul cu ea. În acest scop, mîinii i se dă, pe cît posibil, forma regiunii. Cînd aceasta are dimensiuni foarte mici, vom folosi numai pulpa degetelor, iar cînd este întinsă, ne vom servi de ambele mîini, făcîndu-le să se succeadă una după alta. Alteori acest masaj se face la început și cu dosul mîinilor.

Alunecarea se face la început cu totul superficial și puțin mai rapid, ca să se obțină o anesteziere a tegumentelor și o senzație plăcută de căldură, care face pe bolnav să capete încredere și să admită masajul, de care la început se temea. De altfel, cînd regiunea este foarte dureroasă, acesta este singurul fel de masaj permis de bolnav. Alunecarea mîinilor se face pe o distanță cît mai mare, adică va depăși regiunea bolnavă.

Treptat, mișcările mîinilor vor fi apăsate și vor urma direcția mușchilor și a spațiilor dintre ei. Alunecarea mîinilor cu apăsarea profundă se va face mai rar.

Mîngiierea activează circulația sîngelui din capilare și din vene, accelerează scurgerea limfei în spațiile dintre celule și în vasele limfatice, prin acțiunea de golire și umplere succesivă a vaselor pe care o realizează manevra. Reflex, acționează și asupra nervilor vasomotori. Manevrele ușoare și scurte produc vasoconstricție, iar cele lungi și energice, vasodilatație.

Mîngiierea este indicată în tratamentul tulburărilor circulatorii și în varicele incipiente.

Frămîntarea („petrisajul") se face prinzîndu-se mușchiul transversal, la o mică distanță, cu degetele ambelor mîini și detașîndu-l, asemănător cu acțiunea de stoarcere (fig. 303). Cînd spațiul nu permite, se întrebuințează o singură mînă, ciupind profund și succesiv mușchiul de la periferia regiunii spre centru.

Acțiunea stimulantă nu se limitează la porțiunea frămîntată, ci se transmite în undă, spre capetele fibrei musculare. Stimularea mușchilor se produce și pe calea excitării prin masaj a nervilor motori corespunzători. Sînt stimulați, nu numai nervii mușchilor striați, ci și ai mușchilor vegetativi și nervii vasomotori, ceea ce determină o bună stimulare funcțională.

Frecarea (fricțiunea) este un masaj localizat mai puternic care se face apăsînd țesuturile cu pulpa degetului mare de o parte și cu marginea arătătorului de alta, în așa fel încît să mobilizăm pielea pe planurile profunde. Același lucru se poate face cu marginea cubitală a mîinii sau cu dosul degetelor strînse ușor în palmă. Aceste mișcări de fricțiune se fac în vederea desfacerii unor aderențe, a mobilizării și înmuierii unei cicatrice pe cale de fixare.

Fricțiunea nu interesează atît tegumentele, cît mai ales țesuturile subcutanate și mușchii, care sînt presați pe un plan osos rezistent.

Efectele frecării sînt asemănătoare celor ale frămîntatului. Pentru efectele sale de dezintegrare și eliminare a produselor patologice din țesuturi, frecarea se recomandă în tratamentul infiltratelor și cicatricelor vicioase.

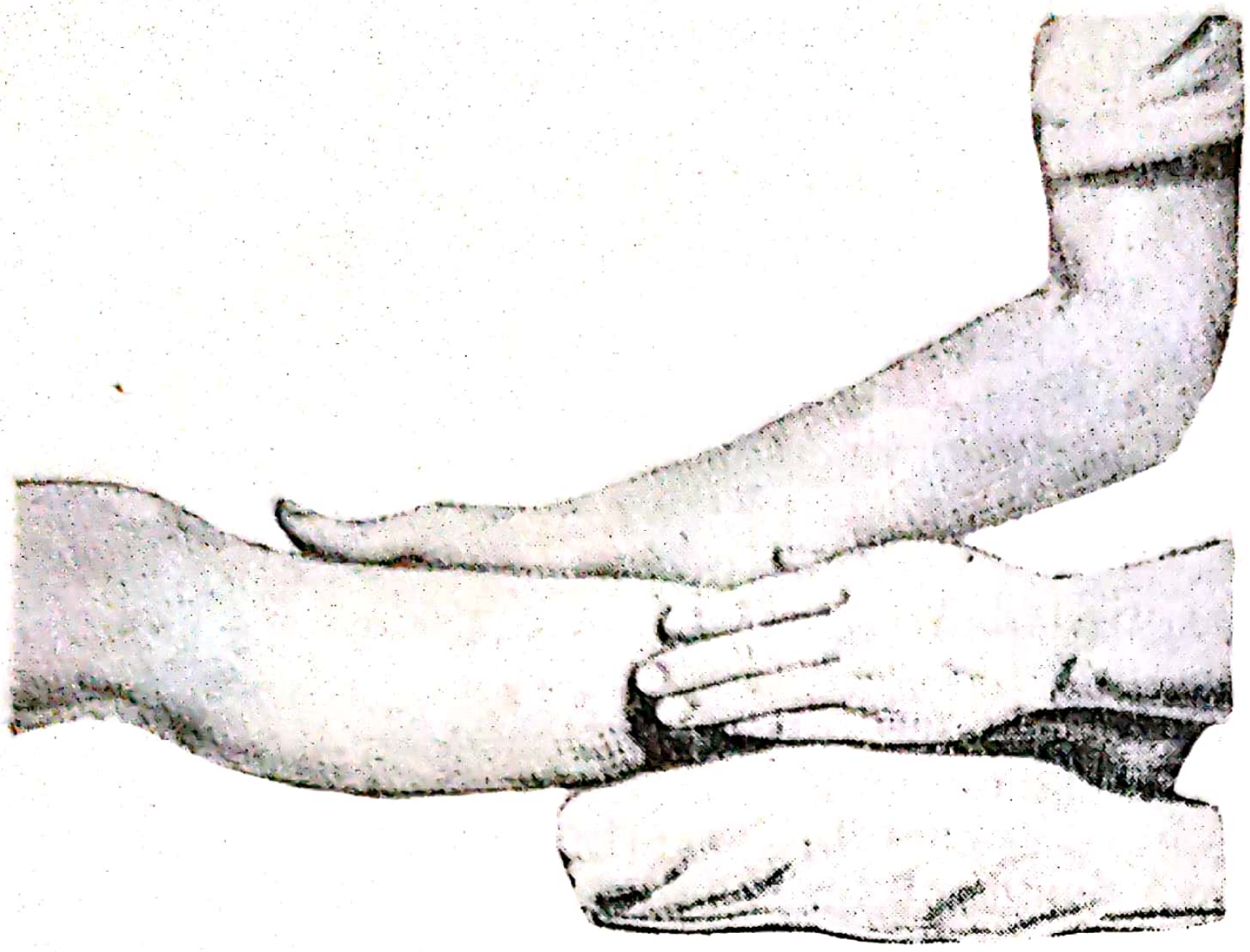

Fig. 302. — Masaj prin alunecarea mîinilor.

Tocarea constă în lovirea regiunii cu mîna („tapotement"). Acest masaj se face dînd repede o serie de lovituri scurte, succesive, cu marginile cubitale ale mîinilor (fig. 304), cu degetele răsfirate, ușor flectate, fie cu marginea ultimelor degete (fig. 305).

Mîinile stau îndepărtate una de alta la 2 — 3 centimetri, perpendiculare pe regiune, cu palmele față-n față, și lucrează alternativ. Strîngînd ușor palma în formă de căuș, se poate lovi regiunea ușor succesiv, așa că se obține efectul unor ventuze ușoare care se aplică și se ridică.

Efectele acestui fel de masaj sînt variabile, după forma și intensitatea manevrelor. Acțiunea specifică rămîne însă excitarea terminațiilor nervoase, și de aceea tocarea constituie cea mai activă manevră a masoterapiei reflexe.

Vibrația. Se face cu mîna sau cu degetele și constă într-o serie de mișcări pe loc, extrem de repezi, care se fac cu mușchii antebrațului și se transmit de acolo la palmă ori la degete. Aceste mișcări de tremurare fină, superficiale sau profunde, au scopul de a excita inervația motorie și senzitivă.

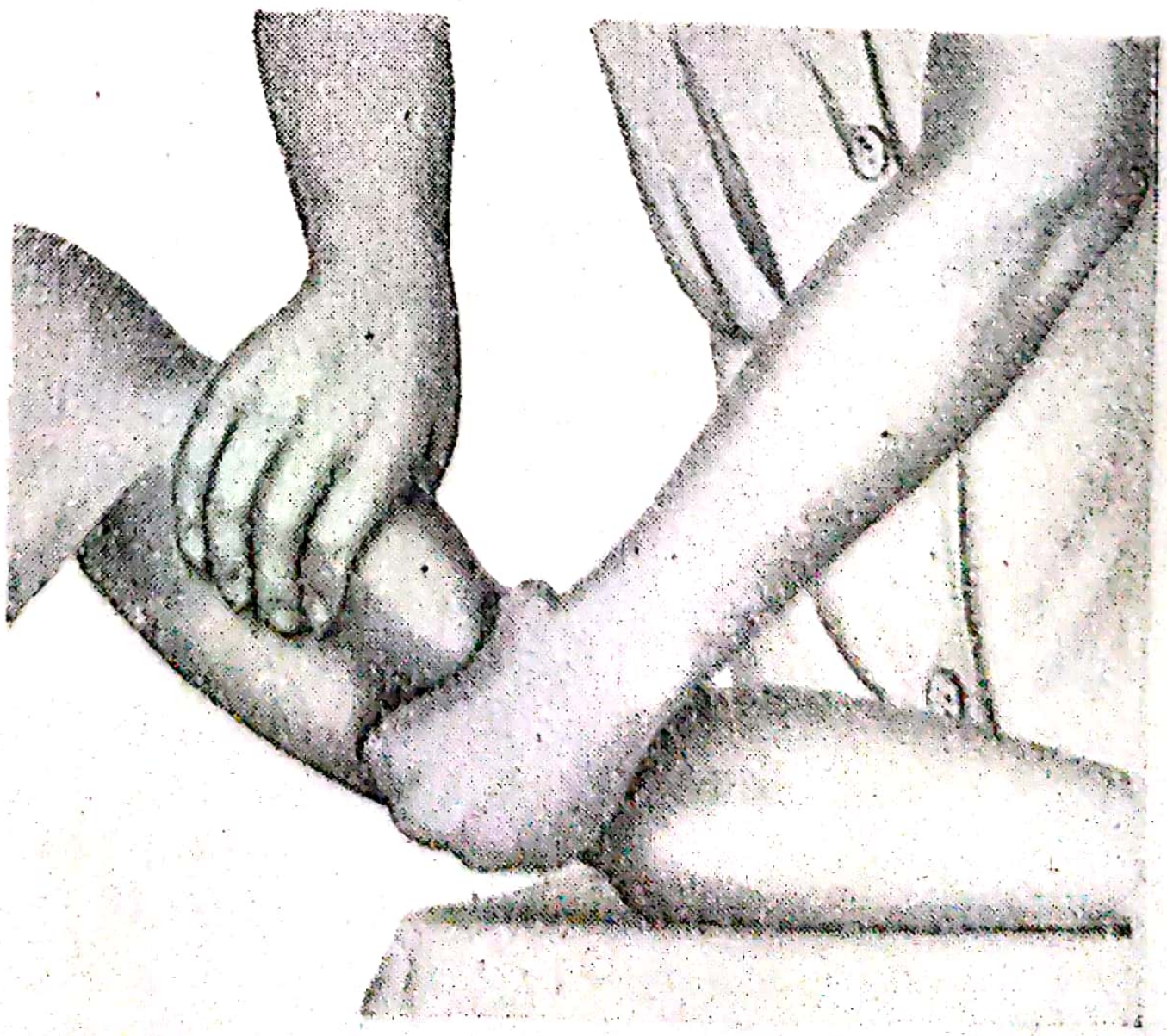

Fig. 303. — Masaj prin frămîntare.

Toate mișcările amintite se pot face și cu ajutorul diferitelor aparate portative ori fixe, care prin dispozitive ingenioase ajung la executarea mișcărilor de masaj în mod corect, destul de delicat, susținut și uniform (aparatele lui Zander).

Acestea din urmă au dezavantajul că sînt foarte costisitoare și nu pot exista decît în unele institute foarte bine utilate.

Indicațiile masajului. În genere, masajul este întrebuințat cu scopul de a obține mai repede resorbția lichidelor (limfă, sînge) revărsate în urma unui traumatism, sau pentru stimularea funcției organelor de motilitate (mușchi, tendoane, burse). Masajul este preventiv cînd este asociat cu anumite mișcări ori exerciții de gimnastică, și se urmărește împiedicarea apariției unor diformități ale corpului sau o acumulare exagerată de țesut grăsos.

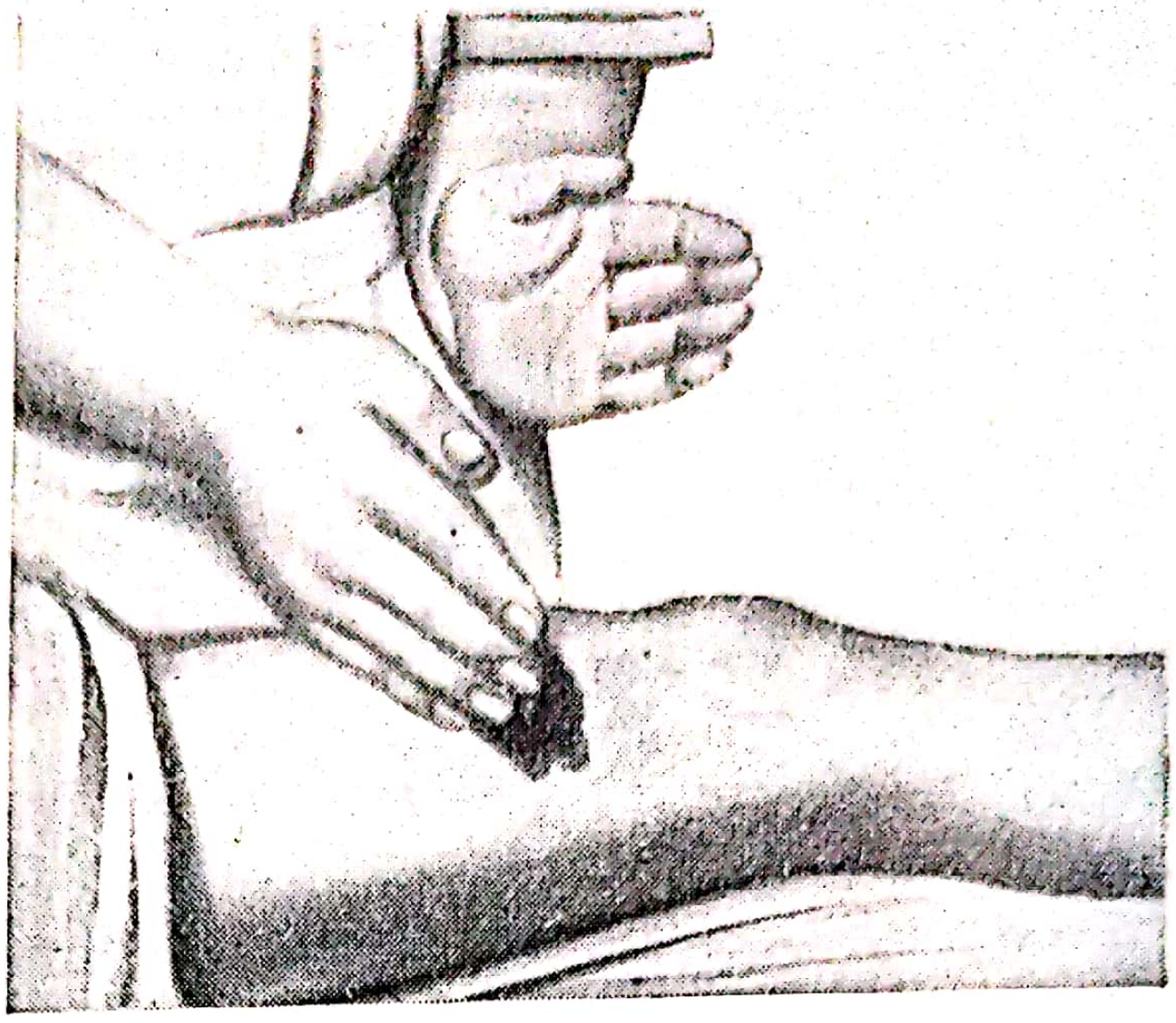

Fig. 304. — Masaj prin tocare cu marginile cubitale ale mîinilor.

Masajul este curativ cînd caută să remedieze unele tulburări care se instalează în urma unor traumatisme și consecințele lor (fracturi, luxații, entorse, rupturi musculare, hemartroze etc.).

În urma unei imobilizări prelungite care determină un oarecare grad de atrofie musculară și o înțepenire a articulațiilor, cu sau fără revărsare de lichid în interiorul lor, masajul este foarte indicat pentru revenirea completă a motilității și mlădierii încheieturilor. Fiecare regiune și fiecare afecțiune în parte cer o tehnică specială și amănunțită.

Masajul este absolut contraindicat în toate bolile infecțioase acute, în inflamațiile și infecțiile locale tegumentare sau osteo-articulare, în leziunile tuberculoase ale aparatului locomotor, în arterioscleroză, flebite și tromboze recente, tumori și hemoragii recente.

Kineziterapia. Metoda de tratament care folosește mișcările de toate felurile poartă numele de kineziterapie (de la grecescul *kinezis* = mișcare și *therapia* = tratament). Cuprinde: mecanoterapia, mișcările active și pasive, gimnastica și reeducarea funcțională a organelor de motilitate.

Mișcările active și pasive, cu sau fără aparate. Pentru a înlătura unele tulburări grave ale articulațiilor, mușchilor, tendoanelor ce-au fost mult timp imobilizate, sau în vederea reactivării circulației, pe lîngă masaj se folosesc și mișcările care au o importanță foarte mare. Într-adevăr, mișcările care se execută în articulații determină o întindere și o destindere a mușchilor și a tendoanelor, deci o funcție — la început impusă — ce se va desăvîrși treptat, pînă cînd executarea lor va fi spontană și normală.

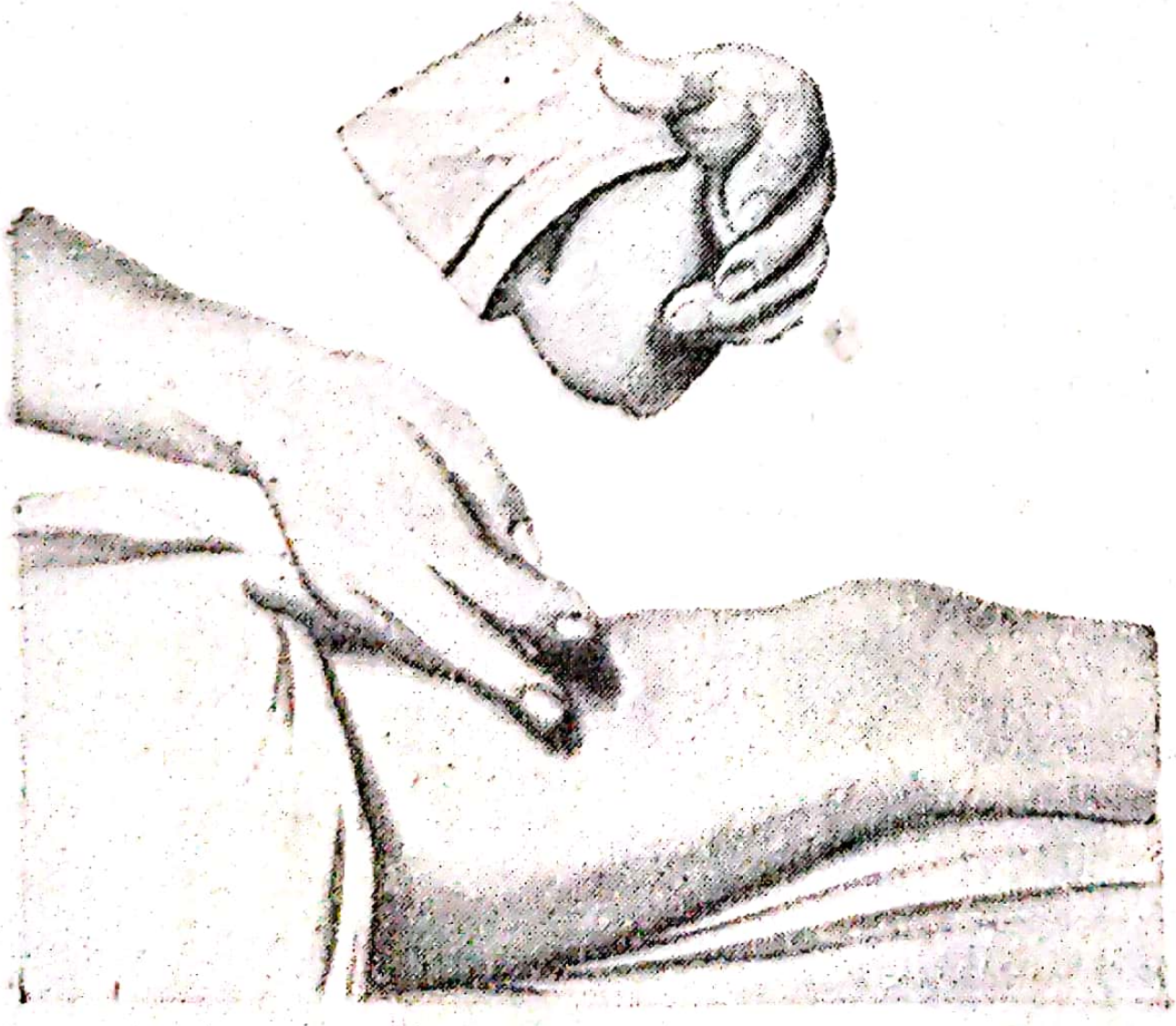

Fig. 305. — Masaj prin tocare cu degetele moi.

Mișcarea unui mușchi, chiar numai executată pasiv, va contribui într-o bună măsură la ușurarea circulației limfatice locale și acelei sanguine, deci la dispariția edemului, la refacerea valorii musculare, precum



Fig. 306. — O sală cu aparate de mecanoterapie pasivă la Spitalul de ortopedie.

și la revenirea sensibilității și a bunei nutriții locale. Asupra articulației are o importanță capitală, fiindcă mișcarea aduce hrana elementelor articulare. Există trei feluri de mișcări: pasive, active și activo-pasive.

Mișcările pasive sînt acelea pe care le execută o forță (om ori mașină) asupra unui segment al corpului bolnavului, ce nu ia parte în nici un fel la această acțiune. Mușchii vor fi deci în completă relaxare, moi, fără tendință la contractare ori apăsare. Aceste mișcări pasive trebuie să reproducă, pe cît posibil, mișcările complexe fiziologice ale unei articulații, pe care cel ce le execută trebuie să le cunoască.

Pentru executarea lor trebuie fixat bine, printr-un mijloc ori altul, segmentul din membrul bolnav deasupra articulației care urmează să-și recîștige activitatea, și se prinde solid, ca să poată fi ușor mobilizată partea periferică a membrului. Trebuie procedat cu delicatețe și treptat la executarea mișcărilor, pentru ca să nu se producă bolnavului dureri și tendință la împotrivire.

O mișcare dureroasă și forțată care rupe unele aderențe și permite pentru moment mărirea posibilității de mișcare determină puțin timp după aceea formarea unui țesut fibros neextensibil în cantitate mai mare și opunerea din ce în ce mai hotărîtă a bolnavului, care se va feri de durere; rezultatul va fi tocmai contrar celui urmărit.

La copii mici, mai ales după imobilizări repetate în aparate gipsate, oasele, fiind decalcificate, pot fi rupte cu ușurință dacă se insistă asupra mișcărilor impuse articulației înțepenite. Mișcările pasive sînt indicate după imobilizări prelungite în aparate, după ce mișcările active au ajuns să fie nedureroase.

Mişcările pasive pot fi făcute de operator cu mîinile lui sau cu ajutorul unor aparate care îngăduie o fixare mai bună a segmentelor şi o forţă mai constantă în executarea lor.

Mecanoterapia este mijlocul de a produce mişcări bolnavului folosind aparate bine adaptate acestui scop (fig. 306). Aceste aparate sînt mişcate cu ajutorul unui motor; bolnavul se supune absolut pasiv mişcărilor impuse de aparat.

Cele mai bune aparate sînt acelea inventate de Zander. Cu ajutorul lor putem mişca în diferite direcţii unele segmente ale corpului (articulaţiile în general).

Seria completă cuprinde 22 de aparate Zander, care sînt mişcate cu electricitate.

Tot pentru executarea mişcărilor pasive se mai întrebuinţează şi altfel de aparate, care execută însă o mişcare lentă, continuă şi susţinută într-o direcţie ori alta, întrebuinţîndu-se greutăţile ca forţă activă.

Mecanoterapia a căzut în desuetudine în ultimii douăzeci de ani, iar impresionantele săli de mecanoterapie au dispărut din serviciile de ortopedie. Se mai menţin doar cîteva aparate care s-au dovedit a fi utile (pentru genunchi, cot).

Cel mai bun şi mai fiziologic aparat este omul, fiindcă îşi gradează forţa, o adaptează cazului, o modifică în măsura rezultatului obţinut.

Mişcările active sînt acelea care se execută de către bolnav. Pentru ca să fie folositoare, trebuie controlate însă de medic. Acesta va căuta să îndemne pe bolnavi şi să le cîştige încrederea, pentru că sînt foarte mulţi pacienţi care se feresc să facă mişcări, închipuindu-şi că pot să-şi producă neplăceri, şi numai îndemnul şi autoritatea medicului îi pot determina să înceapă exerciţiile şi să le ducă la bun sfîrşit.

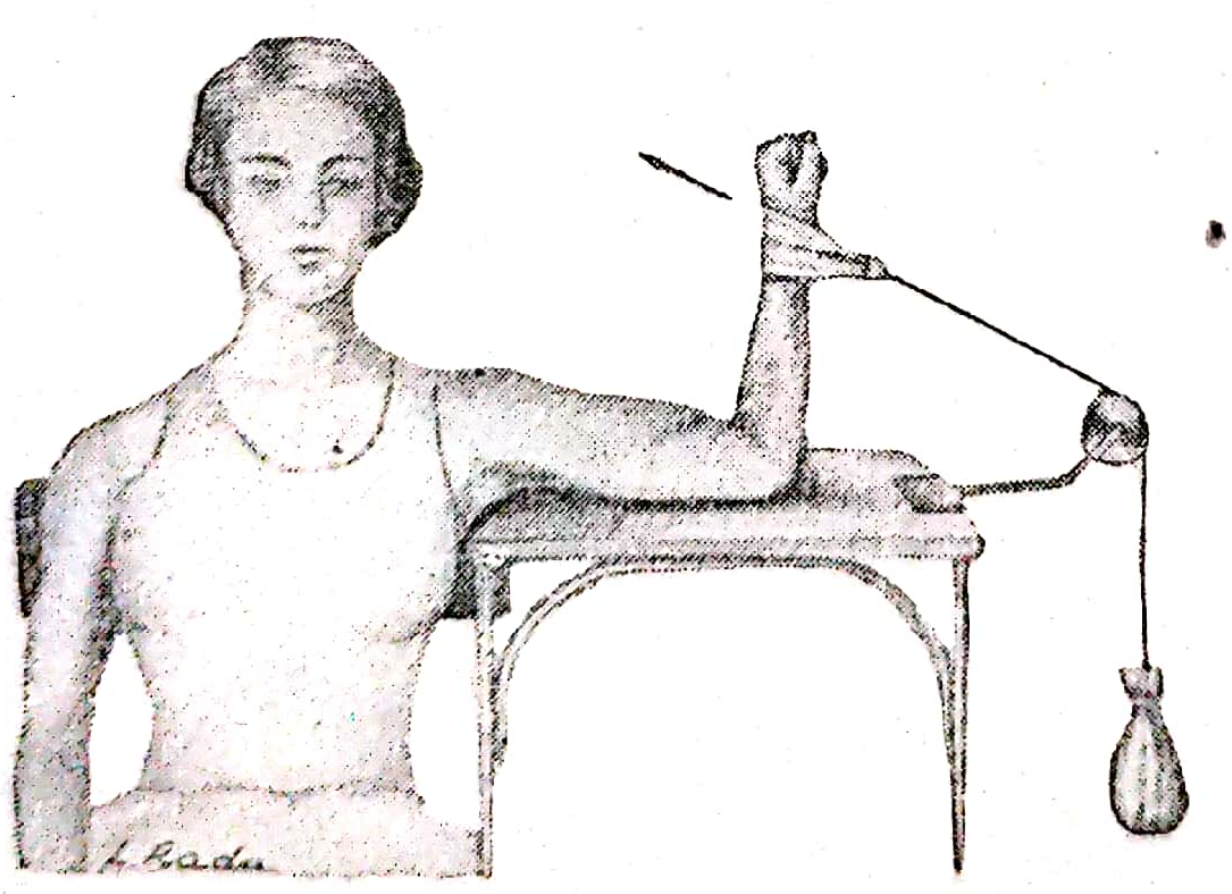

Fig. 307. — Mişcări cu rezistenţă pentru flexorii cotului.

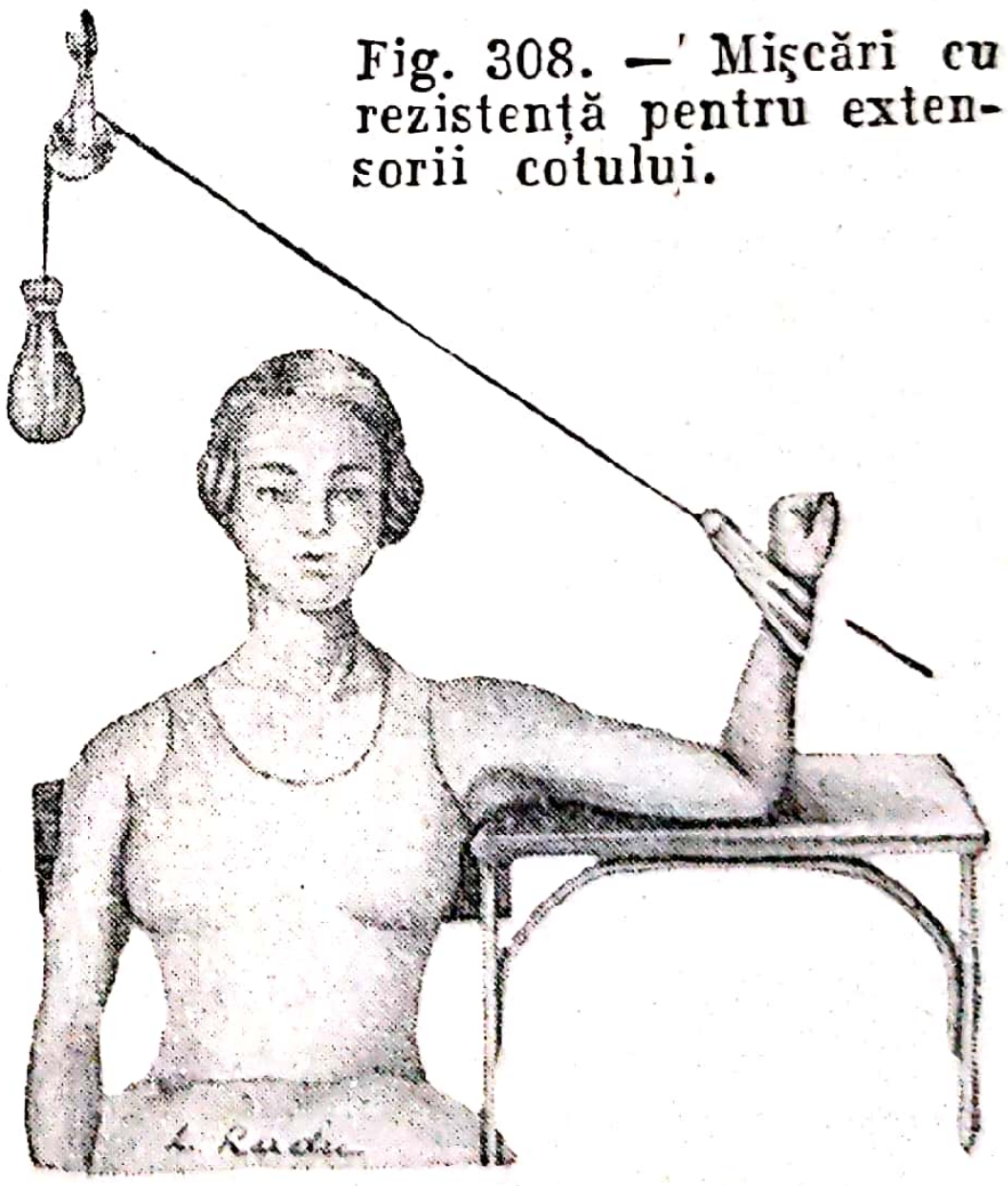

Fig. 308. — Mişcări cu rezistenţă pentru extensorii cotului.

Mişcările active se prescriu bolnavului după ce a putut suporta bine pe cele pasive, şi ele vor fi un mijloc preţios pentru prepararea lui în vederea reeducării funcţionale. O atenţie susţinută înlesneşte bolnavului începerea mişcării unui muşchi a cărui impotenţă funcţională era evidentă.

Pentru ca un muşchi slăbit să poată fi reeducat trebuie pus într-o situaţie anumită, care să-i fie cea mai favorabilă: de aceea, bolnavul trebuie să stea comod (culcat, șezînd, într-o parte), așa încît să poată supraveghea singur mișcarea mușchiului.

Contracțiile musculare nu trebuie să fie repetate prea mult, fiindcă oboseala determină o slăbire și mai mare. În intervalul dintre ședințe, membrul va fi așezat în repaus complet, în poziție fiziologică.



Fig. 309. — Mișcări cu rezistență pentru adductorii membrului superior.

Cînd un mușchi este prea slăbit, va trebui ajutat la începutul mișcării schițate de el; acest lucru stimulează foarte mult bolnavul.

Mișcările active sînt de două feluri: libere și cu rezistență.

Mișcarea liberă este aceea pe care un bolnav poate, contractîndu-și mușchii, să o îndeplinească singur și deci să dea segmentului de corp, unde are loc contracția musculară, orice atitudine, după voință. Acest exercițiu, care este foarte important, urmează celui executat în mod pasiv de medic în condiții nedureroase pentru bolnav, și numai cînd se ajunge la o amplitudine cît mai aproape de normal.

Mișcarea cu rezistență este aceea pe care o face un mușchi care se opune mișcării provocate de medic sau de un aparat. Acestea fac mai puternic un mușchi și dau bolnavului mai multă siguranță (fig. 307, 308, 309, 310, 311, 312).

Mișcările activo-pasive sînt impuse și de unele aparate (Zander, Schultess, Krukenberg etc.), care într-un sens sînt mișcate activ de bolnav, și la rîndul lor impun o mișcare în mod contrar, deci pasiv.

De multe ori, însă, medicii se mulțumesc cu rezultatul tratamentului instituit (chirurgical ori ortopedic) și neglijează într-o oarecare măsură conducerea tratamentului ulterior (kineziterapic), care e de o importanță tot atît de mare ca și celălalt.

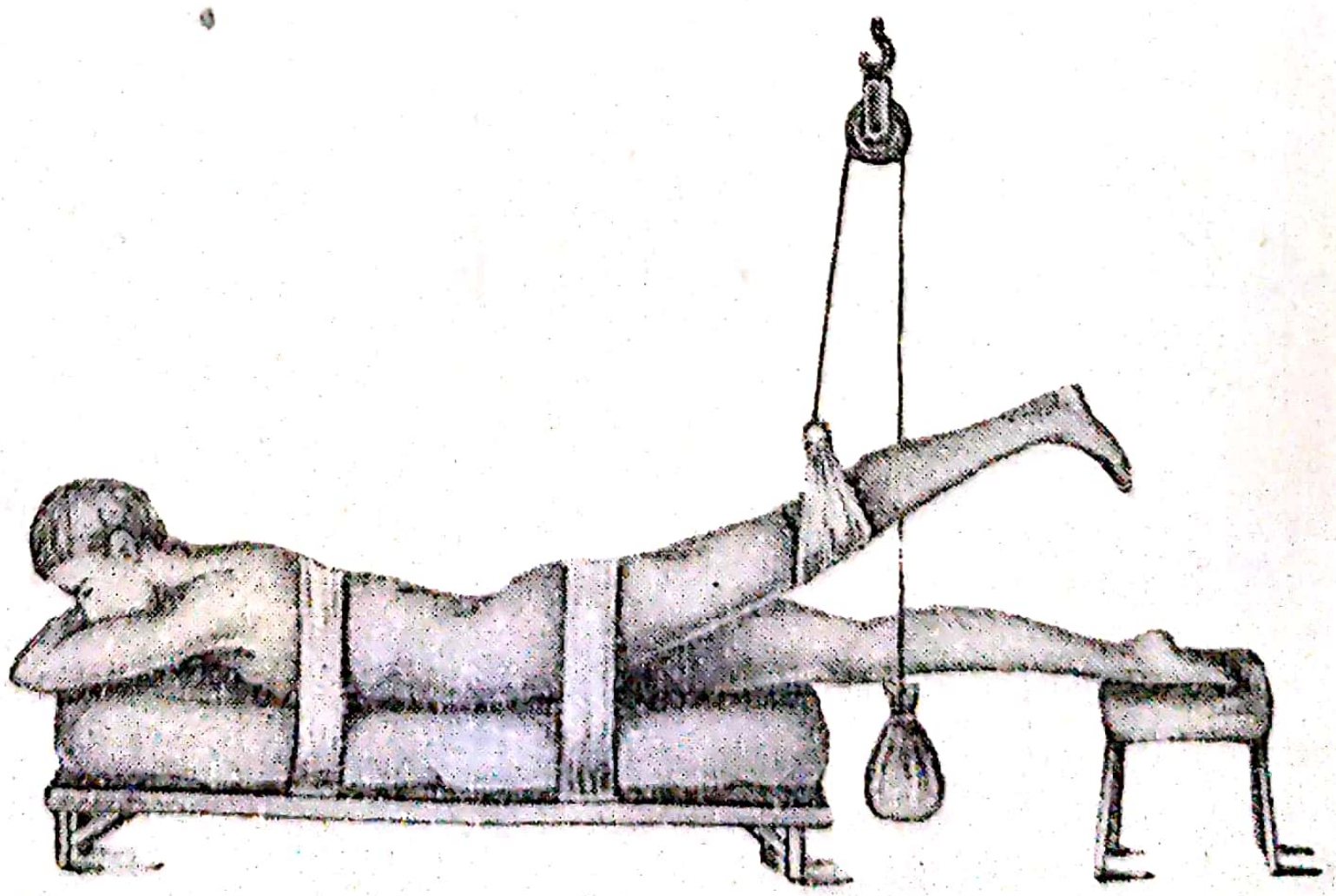

Fig. 310. — Mișcări cu rezistență pentru extensorii șoldului.

Succesul în reeducarea mișcărilor se bazează în primul rînd pe disciplina execuției unei contracții musculare, care nu trebuie, nici să depășească, dar nici să fie sub nivelul scopului propus. Un control riguros, un îndemn susținut pot determina recăpătarea funcției motorii.

Care este mecanismul intim prin care kineziterapia reușește să redea bolnavului, total sau măcar parțial posibilitatea lui de mișcare? Executarea unei mișcări voluntare necesită, nu numai ordinul dat în vederea realizării scopului, ci și punerea în funcțiune a șirului de reflexe condiționate catenare, fruct al experienței ontogenice. Mișcarea nu este, în fond, decît o succesiune de ati-

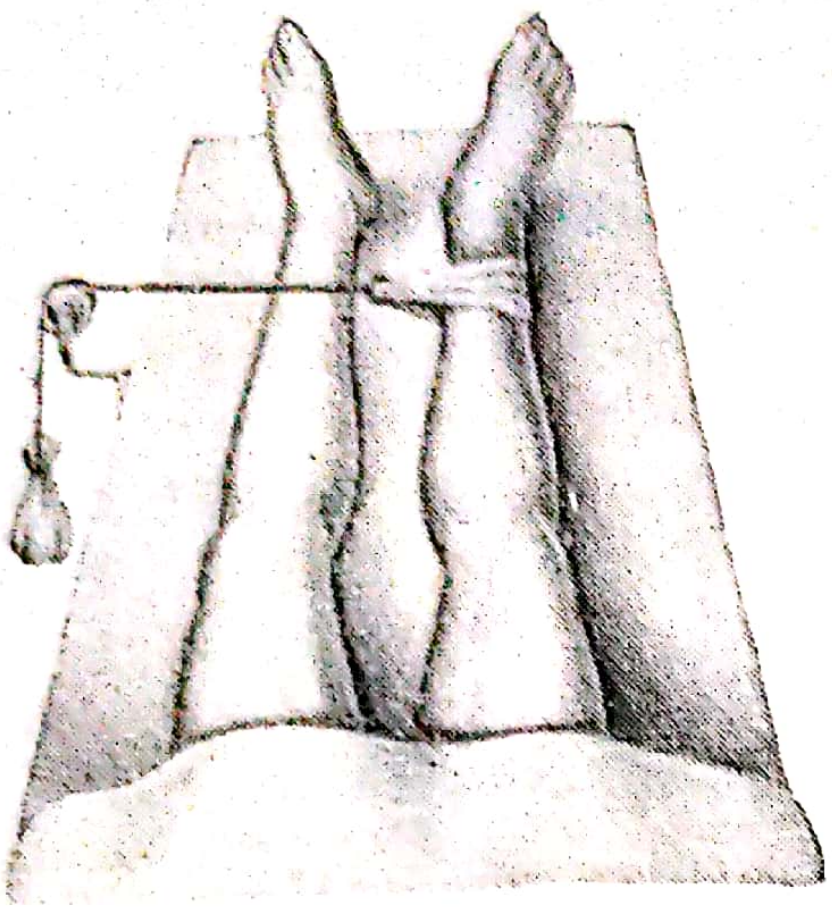

Fig. 311. — Mișcări cu rezistență pentru adductorii șoldului.

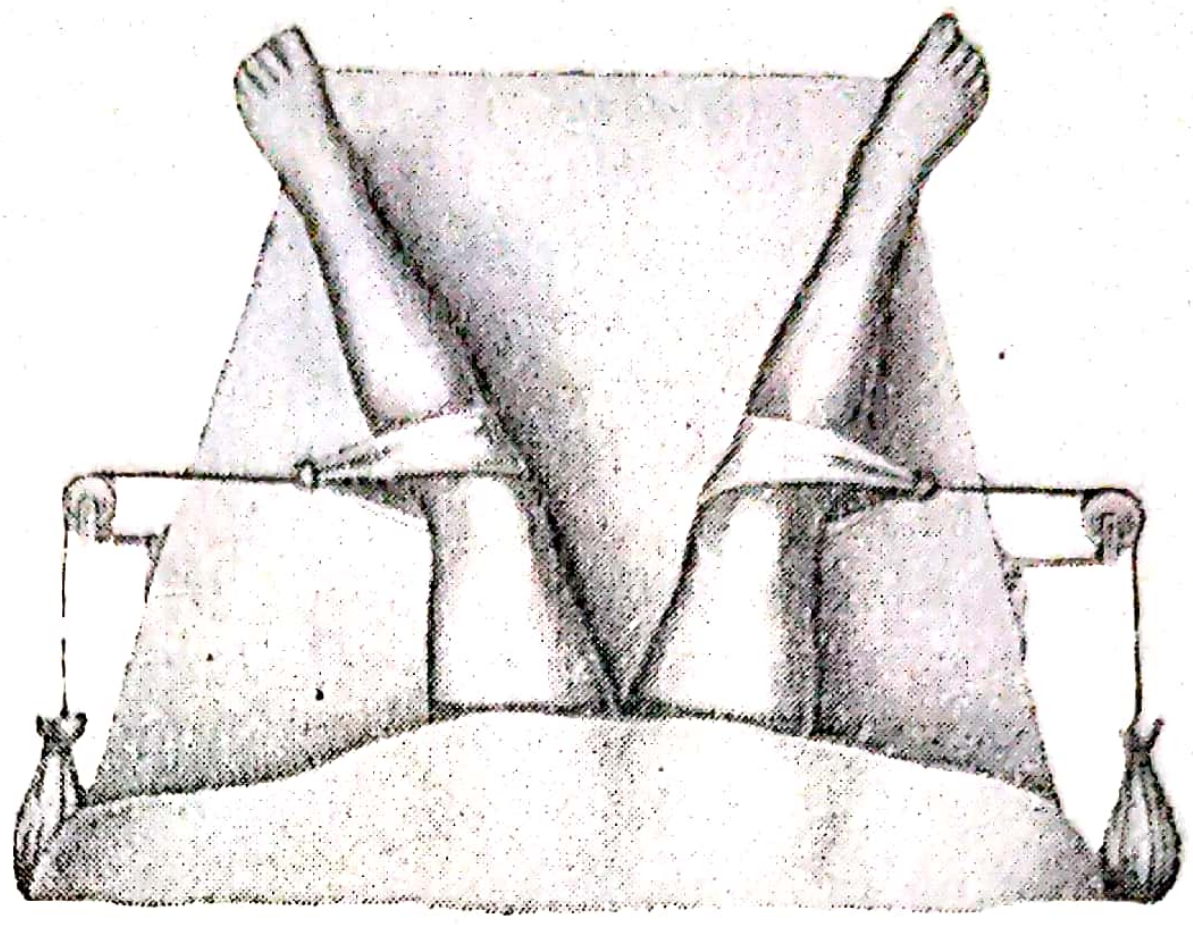

Fig. 312. — Mișcări cu rezistență pentru abductorii șoldului.

tudini, după cum linia nu este decît o succesiune de puncte, iar conexiunile din scoarță, o dată stabilite, vor declanșa succesiunea kinestezică, înglobînd și segmentul care urmează să fie recuperat funcțional.

Unii bolnavi, puși să execute anumite mișcări, răspund însă că „nu mai cunosc mișcarea“, că „nu-și mai reamintesc de ea“, pierzînd doar noțiunea mișcării, prin stingerea lanțului de reflexe catenare, iar nu și capacitatea musculară de a executa această mișcare. Iată de ce va fi posibilă restaurarea lanțului de reflexe catenare întrebuințîndu-se un șir de impresii senzoriale diverse, care să joace rolul unor excitanți condiționați, cunoscut fiind faptul că prima condiție fundamentală a formării unui reflex condiționat este coincidența în timp a acțiunii unui agent anterior indiferent cu acțiunea unui agent care provoacă un anumit reflex necondiționat.

Suprapunerea unui număr cît mai mare de senzații tactile, termice vizuale auditive și proprioceptive poate crea în toată amploarea sa lanțul de reflexe catenare, reprezentînd elementele constituente ale imaginii motorii prin analizorul kinestezic al scoarței. Importanța acestor excitații suprapuse, în dezvoltarea reflexelor condiționate, apare mult mai evidentă, dacă ne vom reaminti că excitanții proveniți din mediul intern nu fac decît să creeze fondul, pe care vor acționa semnalele venite din mediul extern.

Repetarea mișcărilor bătătorește căile care duc excitațiile spre centru și duce la mărirea amplitudinii de mișcare prin restaurarea fibrelor musculare și a măririi concomitente a cîmpului imaginilor kinestezice. Datorită acestei interdependențe se ajunge întîi la obținerea a ceea ce autorii clasici numeau „automatism“, în care actul conștient motor devine inconștient prin obișnuință.

Trecerea la stadiul automatizării, după cum afirmă A. N. Krestovnikov, nu presupune o slăbire a activității analizorilor corticali, ci duce la întărirea conexiunilor temporare, ajungîndu-se astfel la relații mai precise de interdependență între procesele de excitare și cele de inhibiție.

În cadrul automatizării, proiecția deprinderii motorii rămîne în scoarța cerebrală și nu se transmite segmentelor inferioare ale sistemului nervos central. Lipsa aparentă a analizei conștiente a mișcării în acest stadiu nu este o dovadă a coborîrii proiecției deprinderilor motorii la nivelul centrilor subcorticali. Automatizarea este, în ultimă analiză, legată de calitatea memoriei, care, după cum știm, este prin excelență o funcție a corticalității.

În mod grosolan se poate afirma că formarea deprinderii motorii trece prin patru faze.

1. Într-o primă fază, scoarța se găsește într-o stare de excitație care interesează centrii tuturor grupelor musculare, nu numai ai celor ce urmează a intra în acțiune. Acest fapt explică mișcările necoordonate pe care le prezintă bolnavul cînd vrea să execute anumite mișcări.

2. În faza a doua se produce așa-numitul „proces de diferențiere“. Organismul caută de la început să transforme, în timpul mișcărilor, sistemul său cu mai multe grupuri (lanțul de inele al lui Farfel) într-unul mai dirijat, de obicei prin blocarea unor segmente, ceea ce duce la o executare rigidă și stîngace. În aceste faze, bolnavul trebuie supravegheat cu strictețe și corectat permanent.

3. În faza a treia, procesele de excitație și de inhibiție se concentrează, se delimitează. Prin repetarea exercițiilor, mișcările și încoordonarea inutilă dispar, iar mișcarea devine ușoară, rapidă și precisă.

4. În ultima fază, dezvoltarea ulterioară a deprinderii motorii se caracterizează prin perfecționarea controlului pe care îl exercită simțul kinestezic și celelalte elemente ale sensibilității. Însușirea detaliilor mișcării duce la apariția în scoarță a unor relații funcționale complexe, în care procesele de excitare și inhibiție alternează în anumite porțiuni senzoriale, determinînd starea de excitație și inhibiție a anumitor zone motorii.

Mecanismul de formare a automatismului explică de ce, la copiii care nu au ajuns să meargă, recuperarea funcțională va fi mult mai grea decît la ceilalți, al căror patrimoniu cerebral cunoscuse senzațiile mișcărilor ce urmează a fi reeducate și la care declanșarea primei senzații antrenează mai ușor redeșteptarea celorlalte.

Problema efortului fizic în epoca de creștere a constituit și constituie o serioasă preocupare. Exercițiile fizice joacă un rol indiscutabil în dezvoltarea armonioasă a corpului normal și sînt de asemenea indispensabile corectării anumitor diformități din epoca de creștere.

Creșterea reprezintă totalitatea fenomenelor de dezvoltare ponderală și statuară pe care le prezintă orice organism viu, de la procrearea lui, pînă la vîrsta adultă (Marfan). Ea reprezintă una din calitățile fundamentale ale substanței vii și este influențată de toate condițiile mediului în care organismul se dezvoltă, deci și de exercițiile fizice.

Primul rezultat al exercițiului corporal la care este supus un copil este obținerea unei activări a respirației. Sub influența oxigenării, toate glandele cu secreție internă care joacă un rol în creșterea copilului și a adolescentului secretă mai activ hormonii. Prin aceasta rezultă o stimulare favorabilă a creșterii corpului în întregime. Exercițiul fizic poate da prilej după anumite particularități ale individului, la o dezvoltare armonioasă a întregului corp, la înlăturarea unor tendințe la diformități sau, dimpotrivă, cînd nu este corect executat, poate să dea naștere ori să agraveze o diformitate de-abia schițată.

Pentru educația fizică la copii se cere o perfectă individualizare a exercițiilor prescrise; ele nu se vor executa în masă, standardizat, cum se face în genere. Educaţia fizică trebuie făcută cel mult în grupuri mici, copiii fiind selecţionaţi după vîrste fiziologice şi nu după cele reale.

Educaţia fizică infantilă trebuie să înceapă chiar din prima copilărie. Se înţelege, nu se vor supune copiii foarte mici la o gimnastică adevărată, ci se va folosi raţional mişcarea, care poate avea asupra lor efecte extrem de folositoare.

Un sugar ţinut continuu în faşă se dezvoltă rău faţă de altul care are posibilitatea să-şi mişte din cînd în cînd membrele. În felul acesta el îşi dezvoltă musculatura dorso-lombară şi la timpul său staţiunea bipedă se va face în condiţii bune. Către a şasea lună, cînd curburile vertebrale încep să se schiţeze, este indicat să se dea copilului libertate, aşezîndu-l pe un covor curat, într-un ţarc. Mişcările pe care le face singur sînt foarte preţioase. Apucat cu delicateţe de membre, copilul începe să opună rezistenţă, să tragă şi să împingă, prinzînd astfel gustul acestor mici şi plăcute exerciţii. Sugarul are de altfel o putere de prehensiune foarte mare. Provocîndu-i o spaimă oarecare, el schiţează o mişcare de prehensiune, de agăţare (reflexul de agăţare). Acest reflex este de ordin ancestral şi dispare după 3—4 luni. De asemenea, reflexul de strîngere a mîinii, printr-o slabă excitare palmară, dispare după 6 luni. Prehensiunea devine intelectuală, depăşind stadiul de act reflex, către vîrsta de un an, cînd copilul vede, recunoaşte şi prinde obiectul în vederea unui scop. Se poate face apoi ridicarea şi lăsarea copilului pe pat, aşa fel ca el să-şi pună în mişcare activ muşchii abdominali şi cei lombari.

Un bun exerciţiu de gimnastică este acela de a lua copilul pe unul din genunchi, prinzîndu-i gambele între coapse şi răsturnîndu-l încet pe spate. Instinctiv el caută să se ridice, întărindu-şi muşchii pîntecelui şi ai coloanei vertebrale. Acest exerciţiu se transformă în joc plăcut, care distrează copilul.

Mersul în aer liber şi curat este un exerciţiu foarte recomandabil la copii, pentru că le măreşte coeficientul de respiraţie şi prin aceasta funcţia glandelor cu secreţie internă. Mersul însă poate fi şi un producător de diformităţi. De pildă, copilul cu un început de picior plat, despre care părinţii nu au cunoştinţă, dacă este forţat să execute programul de mers prescris, oboseşte şi curînd pot apărea alte deformaţii.

Educaţia fizică prepubertară se aplică la copiii de 6—13 ani, în perioada de creştere. În această epocă, nici o activitate sportivă nu poate fi recomandată, afară de mers, joc şi poate înot. Să nu uităm că sudurile osoase sînt incomplete, că vertebrele nu şi-au terminat osificarea, că piesele superioare ale sternului sînt nesudate, ca şi marginile spinale ale omoplatului, iar muşchii, în toată perioada, au puncte de inserţii destul de puţin solide. La copil oasele rămîn multă vreme relativ maleabile, de aceea trebuie să ne ferim să-l supunem la manopere de forţă ori la exerciţii care au drept scop întărirea muşchilor.

Aceştia, hipertrofiindu-se, printr-o gimnastică necontrolată, pot, într-o oarecare măsură, să se opună creşterii normale a oaselor. La tinerii care făcuseră gimnastică la aparate, cînd erau copii mici, s-au observat membre superioare relativ scurte şi deci un corp disgraţios. La majoritatea copiilor, exerciţiile care au drept rezultat hipertrofia muşchilor trebuie începute cel puţin la vîrsta de 15 ani. În genere, creşterea este complet terminată către 25 de ani, deci nu trebuie impuse copiilor şi adolescenţilor decît eforturi musculare proporţionale cu gradul dezvoltării lor fizice.

Către 12—15 ani, unii copii au o creştere evident prea rapidă, fapt care predispune la devieri ale coloanei vertebrale. O educaţie fizică bine condusă, raţională şi mai cu seamă individualizată, va putea da rezultate bune.

Gimnastica, în genere, şi în special aceea a lui Klapp, adică mersul în patru labe, cu toate variantele lui, poate fi indicată copiilor relativi robuşti, ori celor cu începuturi de devieri care au totuşi o musculatură aptă de a fi repede tonificată în vederea obţinerii unei corectări. Altfel, exerciţiul duce iremediabil la *insuficienţă vertebrală*.

În lucrările lui Schanz şi ale altor autori se insistă asupra rolului gimnasticii făcută fără o bună indicaţie, ca unul din principalele cauze ale bolii. În ţările anglo-saxone, din cauza exagerării practicii gimnasticii la copii, se întîlneşte deseori insuficienţa vertebrală amintită.

Începînd cu vîrsta de 12 ani apar la unii copii predispuşi atitudini cifotice, datorite unei ţinute greşite sau epifizitei vertebrale (boala lui Scheuermann). Unui copil cu astfel de afecţiune nu trebuie să i se recomande gimnastică, ci repaus. Numai după ce a trecut perioada de evoluţie acută a epifizitei, exerciţiile fizice bine conduse contribuie la restituţia funcţională.

La o anumită vîrstă, cînd sporturile sînt într-o oarecare măsură permise, trebuie controlat ca ele să nu provoace o deformaţie a corpului. Acelea care determină funcţionarea muşchilor de o singură parte, de pildă scrima, pot produce scolioze.

Sînt unele sporturi care se pot recomanda ca tratament ortopedic în unele diformităţi incipiente: patinajul, înotul, schiul, tenisul. Aceleaşi exerciţii pot duce şi la accentuarea unor diformităţi abia schiţate, mai cu seamă la unii indivizi şi la anumite vîrste.

Exerciţiile de gimnastică trebuie prin urmare făcute după indicaţiile date de vîrstă, de diformităţile care trebuie corectate; ele se vor asocia cu mişcări de respiraţie profundă.

În cazul unei lordoze, toată atenţia celui care conduce gimnastica se va îndrepta asupra exerciţiilor ce întăresc musculatura abdominală şi fesierii. Se completează aceste exerciţii cu mişcări de ridicare a corpului prin înălţarea în vîrful picioarelor, bolnavul sprijinindu-se în mîini pe marginea unei mese şi aplecîndu-se înainte, ca lordoza să fie desfiinţată.

În scolioze, mişcările însoţite de respiraţie metodică trebuie foarte bine conduse; în cazurile incipiente se pot obţine rezultate foarte bune. În formele mai înaintate de scolioză, muşchii întinşi sînt foarte slăbiţi, iar cei scurtaţi se află într-un grad de scleroză. Exerciţiile de gimnastică impuse caută să întindă pe cei scurtaţi şi silesc la contracţii de scurtă durată, fără oboseală, pe cei alungiţi. Ambele grupe urmează apoi să fie tonificate prin masaj. Dacă am ajuns la echilibrul amintit, se recomandă purtarea pe cap a unui sac de nisip în greutate de 4—5 kg, după vîrstă; acesta constituie un mijloc valoros pentru întărirea muşchilor şi a ligamentelor.

Gimnastica lui Klapp, care scoate de la apăsare verticală corpurile vertebrale, poate să dea rezultate în scoliozele incipiente. În orice caz, nu se va abuza de această gimnastică, pentru că, după cum am mai arătat, poate da loc unei insuficienţe vertebrale.

În atrofiile şi paraliziile musculare trecătoare, reeducarea se face cu multă răbdare, mobilizîndu-se fiecare muşchi în parte, fără ca să i se impună un efort. Acesta trebuie mărit treptat, pînă cînd bolnavul va putea să facă mişcările necesare fără nici un fel de oboseală a muşchiului scăzut în funcţia lui (fig. 313).

În cazurile de paralizie infantilă se recomandă reeducarea mişcărilor în apă caldă.

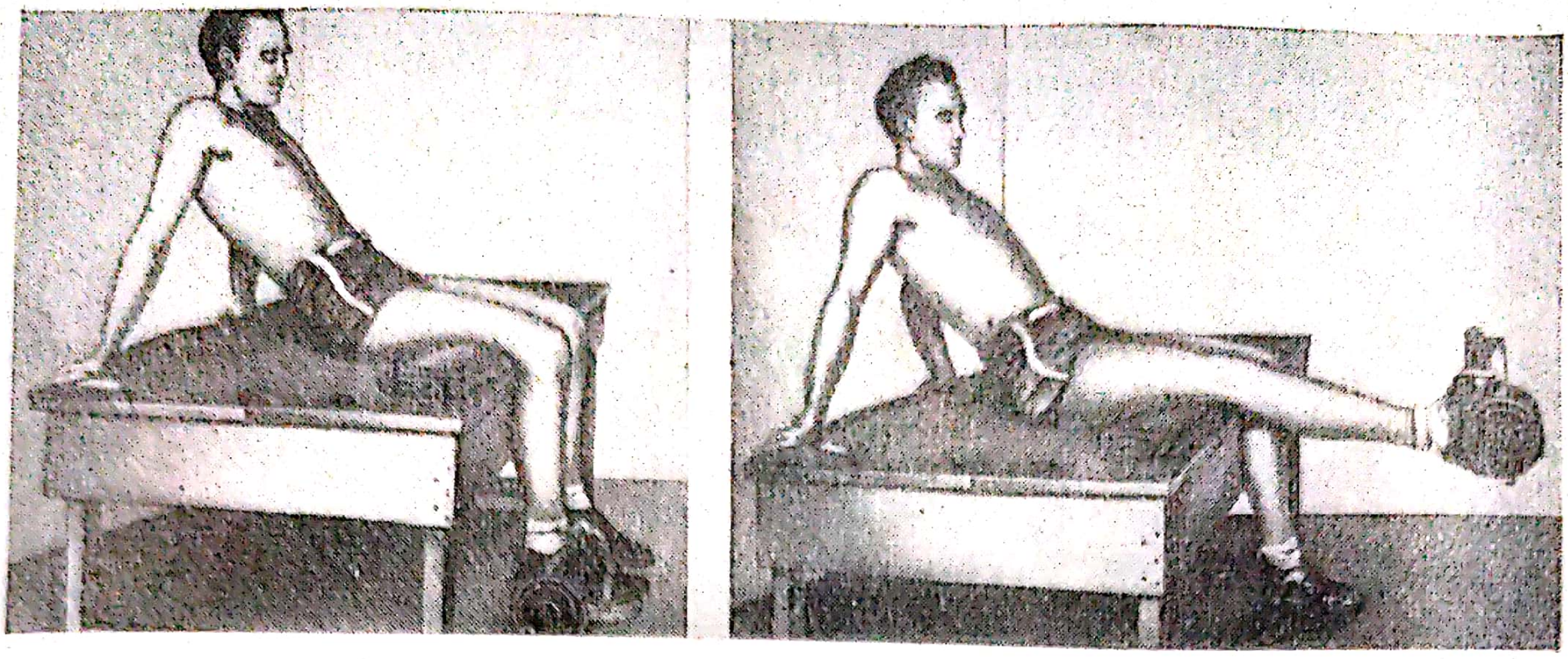

Fig. 313. — Mişcări active ale genunchiului cu patină cu rotile.

În paraliziile spastice, mişcările se vor face numai cu exemplificări, şi uneori cu puncte de reper, de care bolnavul trebuie să ţină strict seamă.

Piciorul plat se poate corecta activ printr-o anumită gimnastică, avînd drept scop producerea unei supinaţii; de aceea copiii trebuie să meargă refăcîndu-şi activ bolta plantară, strîngînd degetele mai mult spre călcîi. Aceasta însă nu înseamnă că meargă pasiv pe marginea externă a piciorului, ducîndu-l în întregime în supinaţie pasivă, pentru că atunci nu se obţine decît o alungire a ligamentelor laterale externe ale piciorului şi eventuale întinderi musculare pasive, care măresc deformitatea.

Reeducarea prehensiunii este necesară la bolnavii care au prezentat afecţiuni ale pumnului şi ale mîinii ce au necesitat imobilizări prelungite, la cei care au suferit de paralizii.

Pentru reeducarea prehensiunii se întrebuinţează întreg ansamblul fizioterapic cunoscut (electroterapie, băi de aer cald, băi de lumină, masaj etc.), dar importantă este efectuarea unui program de exerciţii de prehensiune de amplitudini şi intensităţi cît mai variate.

S-au creat în acest scop o serie întreagă de obiecte de forme, volum şi greutăţi diferite, precum şi de aparate care obligă bolnavul să efectueze prinderi şi desfaceri, răsuciri de butoane într-un sens sau în altul, tracţiuni cu unul sau mai multe degete etc. (fig. 314). De asemenea se recomandă ca bolnavul să ţină în buzunar o mingie de tenis de masă pe care o strînge mereu în palmă.

Reeducarea mersului. La copilul care n-a mers niciodată sau a mers extrem de greu şi sprijinit (boala lui Little) sau după o boală care l-a imobilizat foarte multă vreme (paralizie infantilă, fracturi, encefalopatii etc.), reeducarea mersului este necesară. Împrejurări similare se ivesc, atît la adult, cît şi la copil în urma unor intervenţii ortopedico-chirurgicale care au înlăturat unele diformităţi grave ce sileau bolnavul să meargă cu totul anormal, susţinut, ori cu ajutorul cîrjilor. Reeducarea mersului în astfel de condiţii devine un element de tratament, care contribuie la tonificarea musculară, îmbunătăţirea circulaţiei şi la ridicarea stării psihice. La început, după consolidarea unor leziuni (fracturi) sau după echilibrarea forţelor musculare antagoniste, în urma diverselor operaţii pe oase, muşchi ori nervi, ne vom strădui la început să dăm bolnavului posibilitatea să se menţină în staţiune verticală, păstrîndu-şi echilibrul. Acest lucru se poate căpăta, fie sprijinind bolnavul, fie punîndu-i la îndemînă unele aparate.

Acestea pot fi improvizate, cum ar fi spătarul unui scaun, de care bolnavul se sprijină cu mîinile să nu cadă, ori capetele a două paturi alăturate. Copiii pot fi susținuți în poziția verticală printr-un căpăstru agățat de un scripete mobil pe o bară orizontală sau de un semicerc metalic fixat la un fel de cărucior (fig. 315).

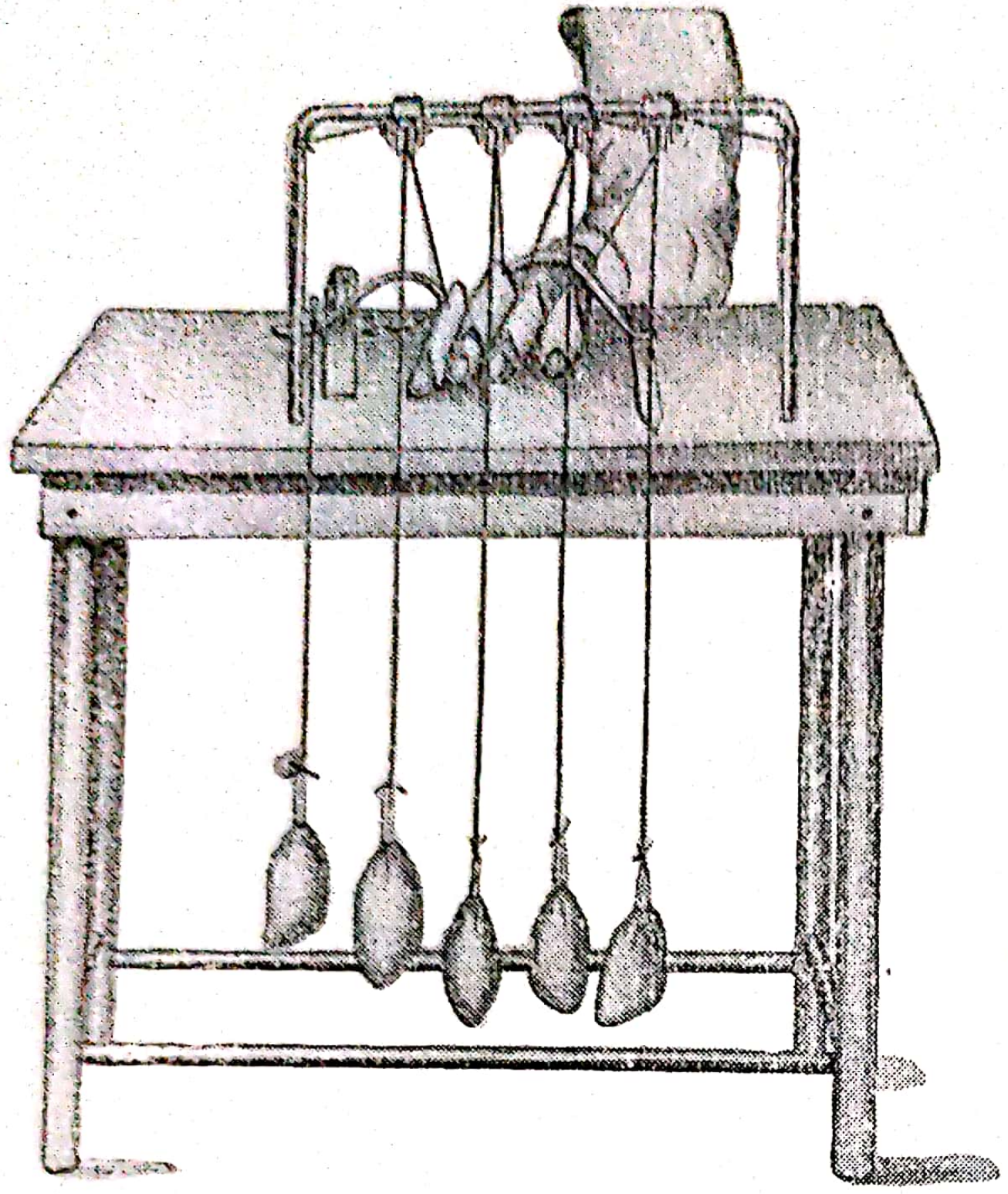

Fig. 314. — **Masa lui Spitzy pentru reeducarea prehensiunii.**

Un mijloc simplu, care are însă inconvenientele sale, este acela de a se sprijini în cîrji.

Înainte de a face orice tentativă de mers trebuie făcute pe loc și metodic mișcările mersului cu ambele membre, rînd pe rînd, adică întinderea membrului inferior, îndoirea genunchiului, a șoldului etc.

Uneori este necesar să se facă în prealabil mult masaj și kineziterapie pentru obținerea supleței articulare și a mișcărilor amintite.

Exercițiile acestea pe loc, de scurtă durată, dar repetate, contribuie la înlăturarea fricii bolnavului de a face primul pas. Contactul picioarelor cu pămîntul și acțiunea gravitației asupra suprafețelor articulare sînt de mare folos în vederea începutului mersului. Cînd acesta este nesigur din cauza fricii, a unei scăderi funcționale temporare a mușchilor, ori din cauza persistenței unui grad oarecare de durere, reeducarea mersului începe cu folosirea cîrjilor (fig. 316 *b*, *d* și *e*). Acestea urmează să aibă dimensiunile necesare: nici prea lungi, nici prea scurte. Măsura lor se ia de la marginea anterioară a subțiorii pînă la un punct situat pe pămînt, la o distanță de 40 cm de vîrful picioarelor bolnavului. Extremitatea cîrjii care vine în subțioară trebuie să fie bine căptușită, ca să nu producă prin compresiune leziuni nervoase.

La vîrf, cîrja va fi prevăzută cu cauciuc, ca să nu alunece. Se construiesc cîrji care se pot lungi sau scurta după voință, astfel ca să se adapteze cît mai bine la înălțimea bolnavului, ca și la lungimea membrelor lui superioare, care se sprijină și ele pe suporturi ce pot fi mobilizate după voință.

Cu cîrjile se poate merge în mai multe feluri. Cînd bolnavul se servește de două cîrji, poate să le întrebuințeze în același timp, ca și cînd ar constitui un al treilea membru inferior, punîndu-le într-o mișcare de înaintare, la același nivel și la oarecare distanță, așa ca să formeze cu picioarele lipite un triunghi cu baza anterioară. Bolnavul aplecîndu-se puțin înainte, se sprijină numai pe cîrji, care devin astfel verticale, și-și ridică picioarele îndoind genunchii, ajungînd apoi să-și ducă picioarele la nivelul cîrjilor (fig. 316 *e*). Așezarea picioarelor înaintea cîrjilor este riscantă, fiindcă la un moment dat sprijinul corpului se face pe cîrji aplecate (fig. 316 *f*). Avantajul ar fi că, procedînd astfel, mersul e mai rapid, în schimb foarte periculos.

Progresarea în mers se face deci folosind mișcările amintite. Mersul se poate face și alternativ, în care caz bolnavul își apleacă trunchiul spre una din cîrji, se sprijină pe ea, degajînd greutatea corpului, ca să nu apese pe membrul inferior bolnav, fiindcă nu o poate suporta, și înaintează cu cîrja cealaltă alături de care duce al doilea membru inferior, apoi își apleacă trunchiul spre a doua cîrjă și așa mai departe (fig. 316 *d*).

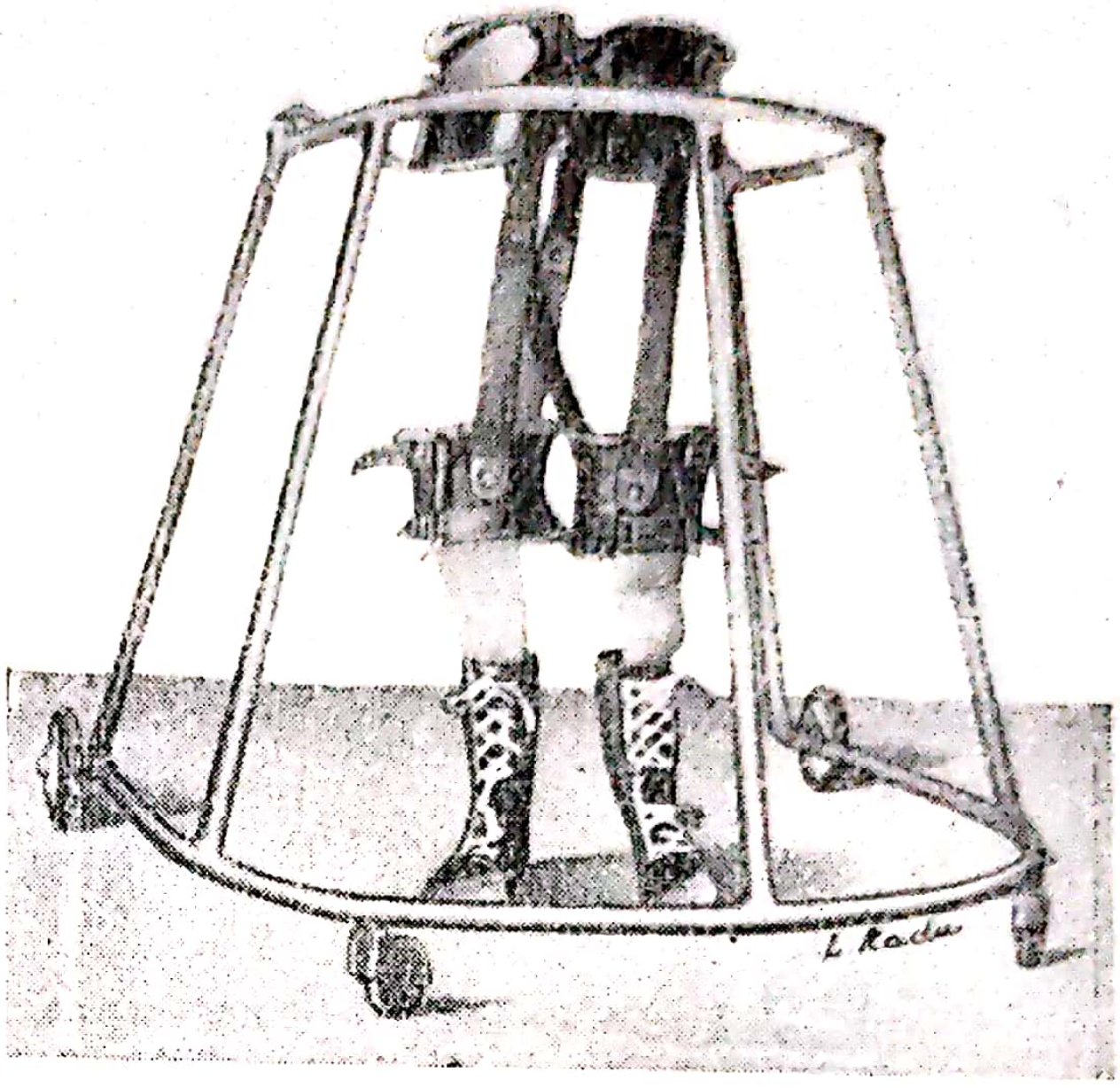

Fig. 315. — Aparat complex pentru paraplegici.

Cu o singură cîrjă se merge ca și cu un baston, ținîndu-se totdeauna în partea opusă membrului inferior bolnav (fig. 316 *a* și fig. 316 *b*). Excepție se face numai cînd un membru este amputat sau cînd genunchiul este în flexie permamentă. Mersul se face astfel, : se sprijină mînerul bastonului în șoldul opus părții bolnave, dîndu-i-se o ușoară înclinare. Se înaintează păstrînd bastonul totdeauna în dreptul piciorului, în așa fel încît să formeze un triunghi cu vîrful și călcîiul lui. Înclinînd și sprijinind bine bazinul de baston, se înaintează cu piciorul sănătos rămas în urmă; în acest timp, greutatea corpului se împarte între membrul inferior bolnav și baston. Înaintarea cu membrul bolnav și cu bastonul se face sprijinind toată greutatea corpului pe membrul sănătos, care se află în poziție verticală.

După operație sau pentru reeducarea unui mers spastic, copiii se așază între paralele pe o scîndură pe care sînt făcute cu vopsea semnele pașilor (fig. 316 *h*). Cînd există tendința la spasticitate, paralelele trebuie să aibă la mijloc și la nivelul potrivit o bară lată de lemn, pe care bolnavul o încalecă, așa că mergînd este silit să țină membrele inferioare îndepărtate.

Mersul se face apoi sprijinindu-se în două bastoane, care au mînerele în formă de *T*. Ca micul pacient să aibă mai mult curaj, e sprijinit de la spate de o chingă care trece pe sub axile. În loc de bastoane se poate folosi un scaun ce se deplasează înainte, și de spetează căruia bolnavul se sprijină cu mîinile sau două scăunașe speciale, cu baza de sustentație largă.

O bună metodă este aceea de a sprijini bolnavul de mîini sau de antebrațe, ajutorul înaintînd cu spatele. În felul acesta bolnavul este mai îndrăzneț, iar pasul se integrează în sens invers în acela al ajutorului și se execută mai corect (fig. 316 *i*).

În fine, cînd bolnavul poate merge pe drum drept, trebuie să facă exercițiu de suit și coborît o scară care are bare de sprijin (fig. 316 *g*).

Reeducarea funcțională a mersului trebuie făcută cu foarte multă răbdare, cu autoritate și cu pricepere.

Este necesară o îndrumare bună de la început, așa încît picioarele să se așeze pe pămînt rînd pe rînd, unul înaintea celuilalt, la aceeași distanță, și nu mereu unul înainte și celălalt înapoi.

Educarea mersului unui amputat prevăzut cu o proteză, a unui bolnav care poartă un aparat ortopedic de degajare, ce-i fixează articulațiile, dar

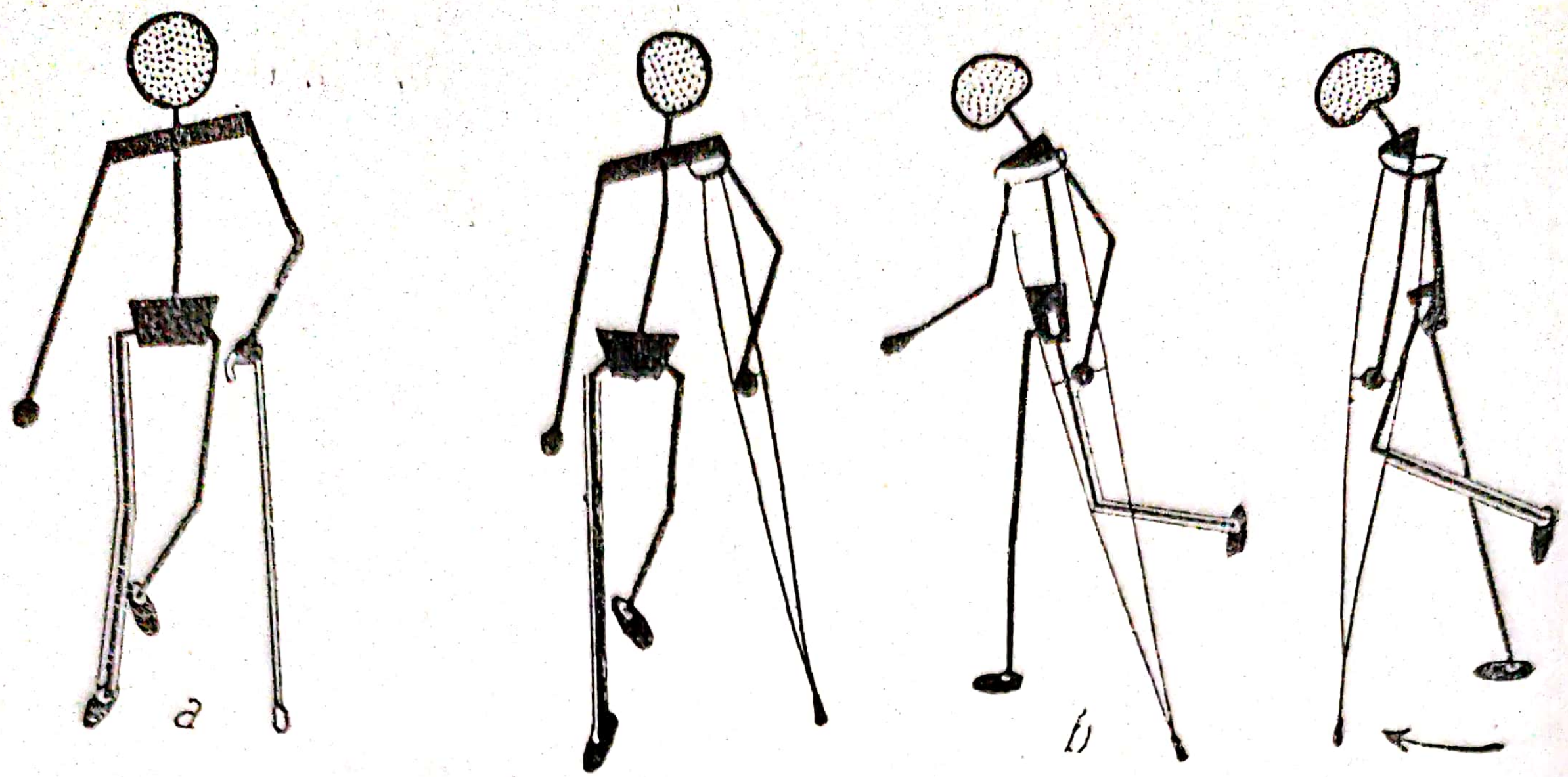

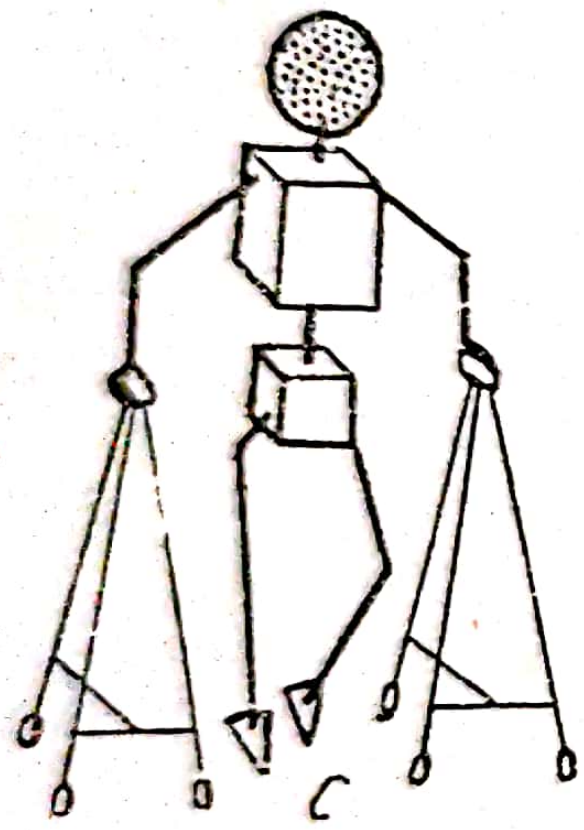

a — mersul cu un baston;

b — mersul cu cîrji;

c — mersul cu bastoane trepiede;

d — mersul cu două cîrji alternativ;

e — mersul cu două cîrji concomitent (corect);

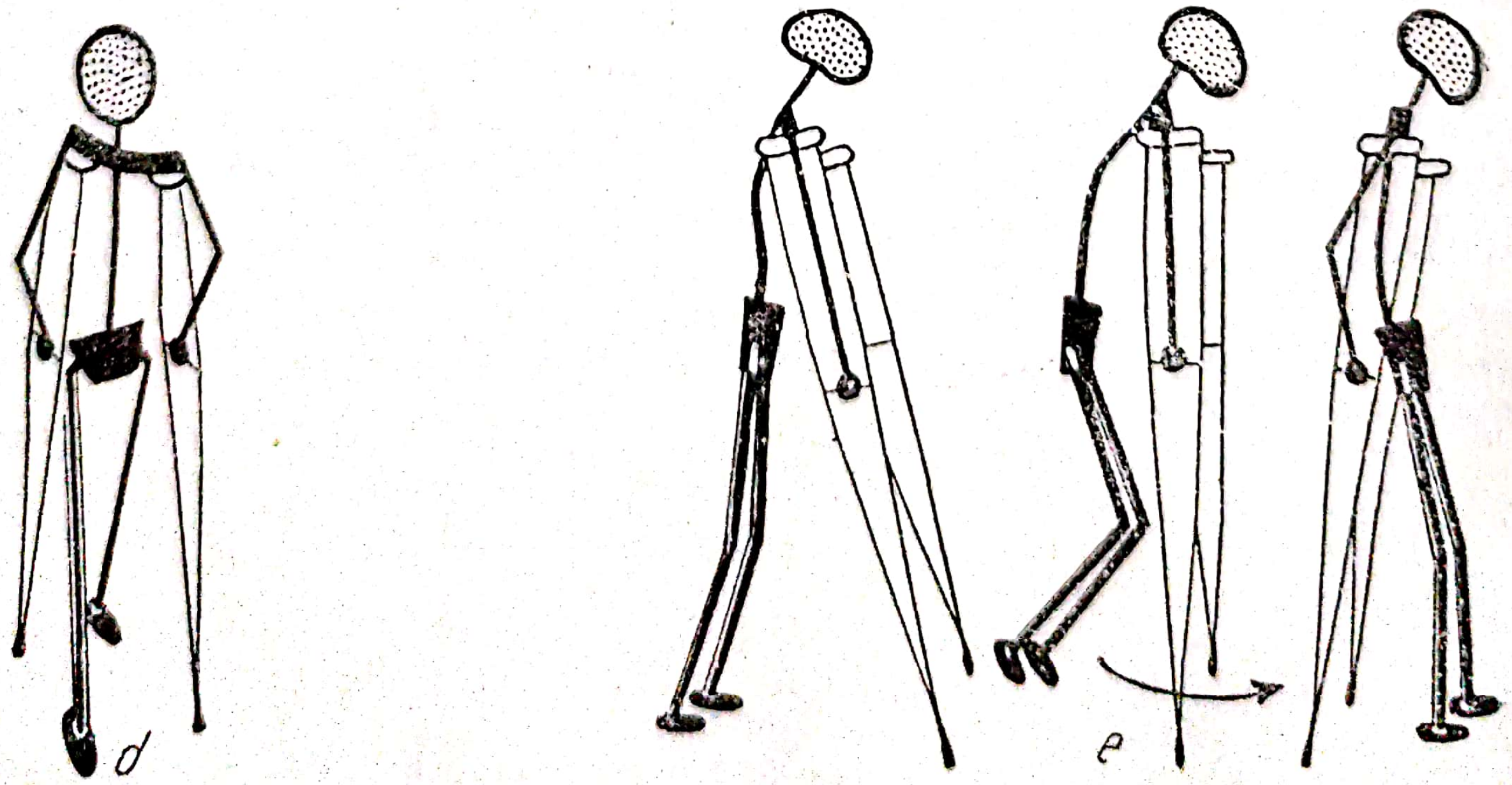

Fig. 316. — Diferite exerciții de mers

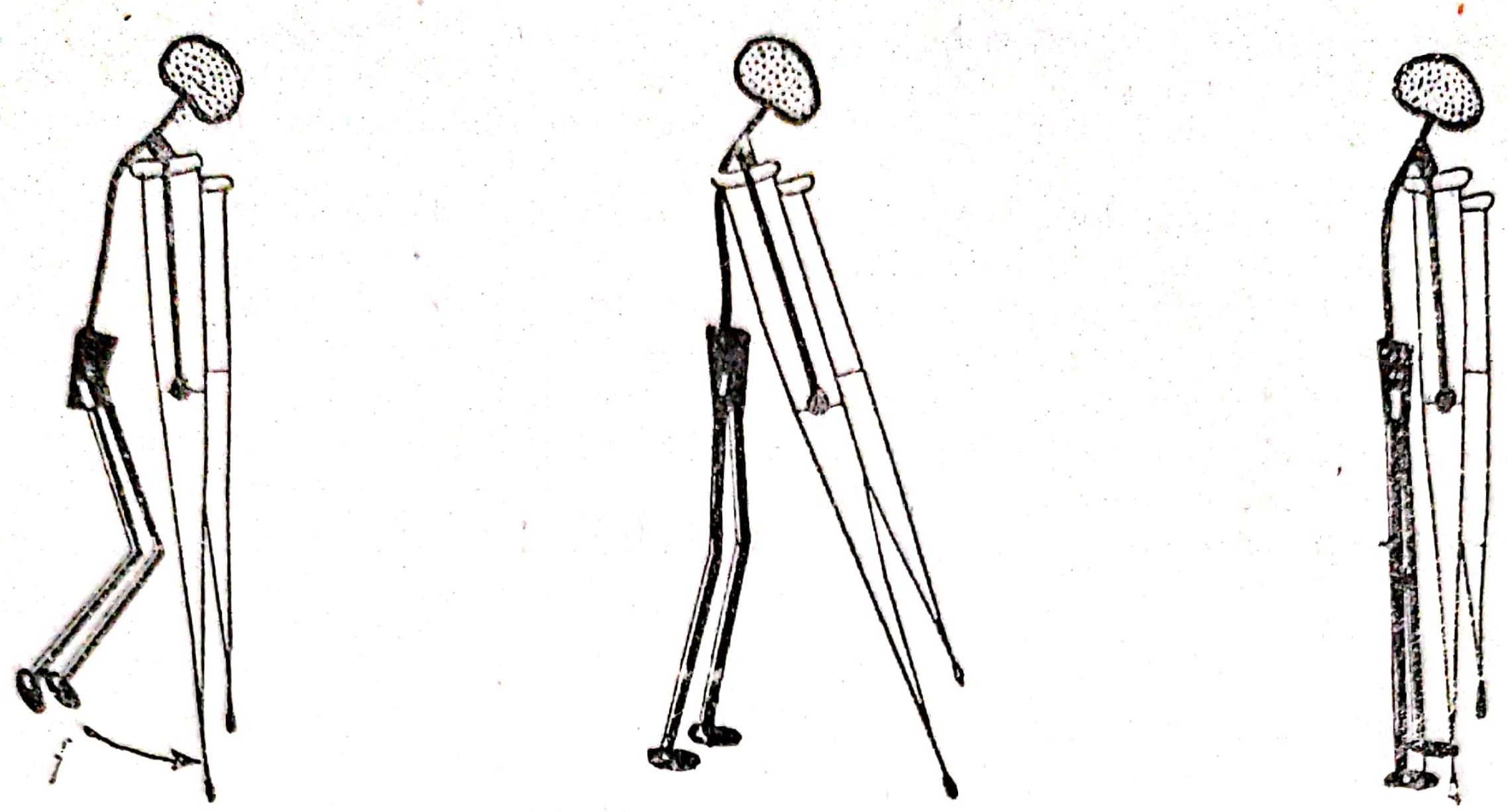

f — mersul cu două cîrji concomitent (incorect);

g — suirea și coborîrea unei scări;

h — mersul la două paralele;

i — mersul ajutat;

j — mersul cu suspensoare.

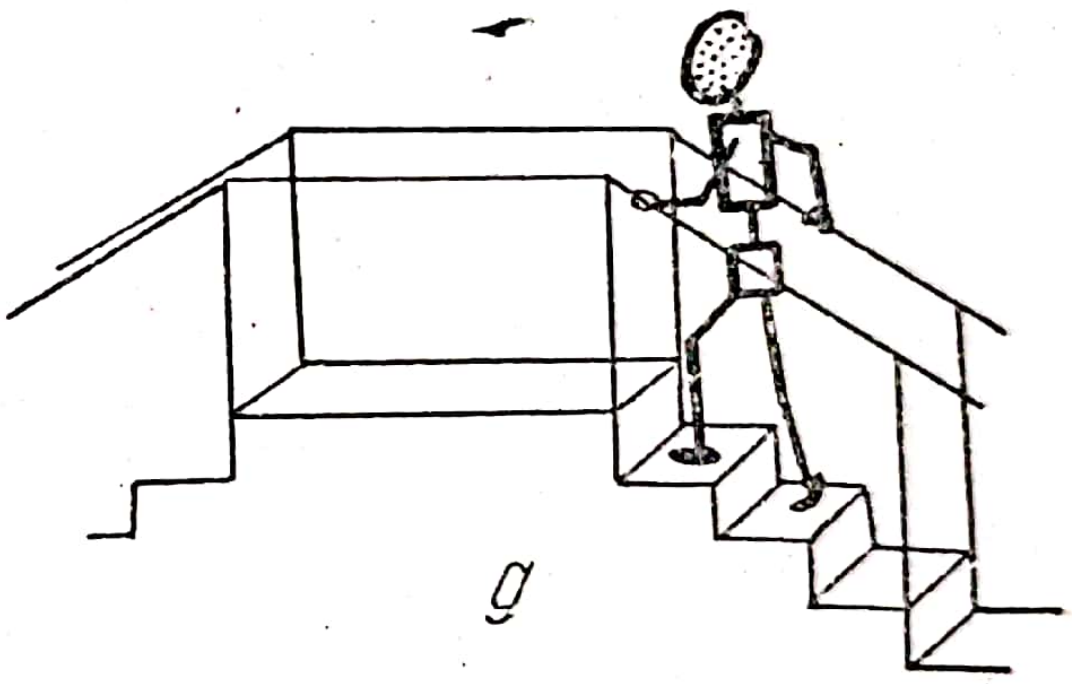

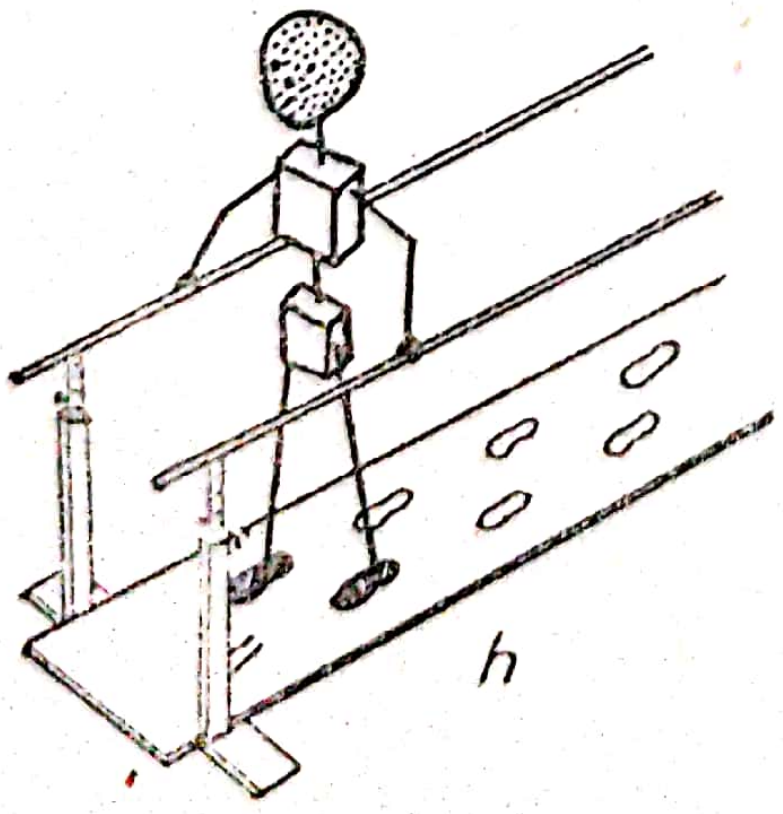

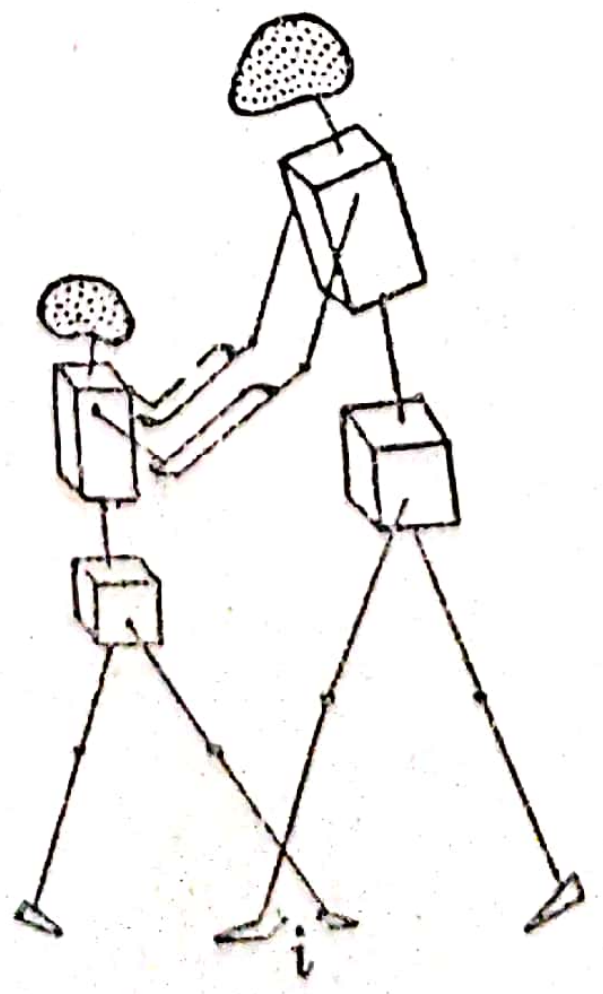

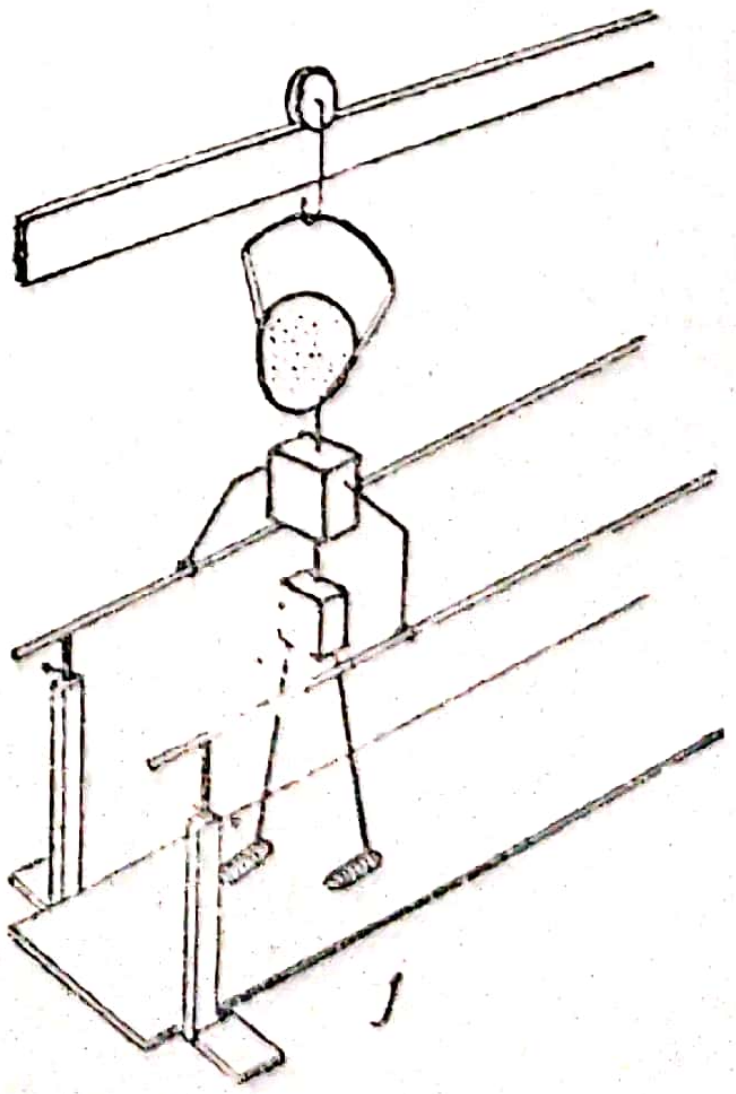

îngăduie deplasarea, sau a bolnavilor care au un aparat gipsat de mers, cere multă experiență și răbdare din partea ortopedului. În toate acestea, întrebuințarea bastonului devine totdeauna indispensabilă, mai ales la început.

Niciodată nu trebuie începută reeducarea mersului, dacă nu s-au făcut în prealabil corectarea bună a diferenței de lungime a membrelor inferioare și axarea diverselor segmente din care se compun, fiindcă altfel mersul va fi greu, iar bolnavul va căpăta o deprindere greșită.

O metodă corectă de a supraveghea reeducarea mersului și de a controla, în mod obiectiv, progresele sau regresele făcute de bolnav, este chinemograma. Compararea traectoriilor axelor articulare ne va putea arăta într-adevăr judicios, dacă mersul bolnavului este reeducat corect.

ALTE MIJLOACE TERAPEUTICE

Pe lîngă mijloacele ortopedice chirurgicale şi fizioterapice în diversele afecţiuni ale aparatului locomotor, se întrebuinţează deseori o serie de mijloace terapeutice, în special medicamentoase. În acest capitol nu vor fi trecute în revistă: tratamentul hormonal, tratamentul medicamentos antireumatic, tratamentul medicamentos al tuberculozei osteo-articulare sau al altor afecţiuni, care va fi prezentat la capitolele respective, ci numai cîteva mijloace care au o aplicare foarte largă într-un număr mare de afecţiuni.

Medicaţia analgetică. Novocaina este medicamentul cel mai des folosit ca analgetic local cu aplicaţii clinice variate. Se fac: infiltraţii locale, injecţii intraarteriale, injecţii intravenoase, infiltraţii periarteriale şi infiltraţii paravertebrale.

Infiltraţiile locale, recomandate într-un mare număr de afecţiuni ortopedice, se fac administrîndu-se în regiunea dureroasă o cantitate oarecare de soluţie de novocaină 0,50—2%, cu scop analgetic. Astfel, în traumatismele recente (entorse, fracturi costale sau smulgeri osoase), infiltraţiile novocainice îşi găsesc largi indicaţii, deoarece orice traumatism (muncitori, sportivi) este şi un „traumatism al vasomotricităţii", iar blocajul novocainic restabileşte echilibrul regimului circulator tulburat.

Infiltraţia cu novocaină suprimă durerile, interceptează arcul reflex nociv, suprimă hiperemia, edemele şi hipotonia musculară şi permite o mobilizare precoce.

Îşi găseşte de asemenea indicaţii în urmările la distanţă ale traumatismelor, adică în anumite manifestări ale bolii traumatice (cianoza, edemul, osteoporoza, cicatricele dureroase, contracţiile ischemice posttraumatice, durerile bonturilor etc.), precum şi în plăgile atone, în formele dureroase musculare ale poliomielitei, în artritele deformante incipiente etc.

D. C. Iasikov a propus în schema de tratament al fracturilor, pentru formarea mai rapidă a calusului, precum şi în tratamentul radiculitelor şi nefritelor posttraumatice, după traumatismele coloanei vertebrale, blocajul precoce novocaino-alcoolic (alcool rectificat 80 ml, apă distilată 20 ml, novocaină 2 g).

Înlăturarea durerilor pentru o perioadă cît mai lungă după traumatismele accidentale sau operatorii ale aparatului locomotor se poate obţine aşa cum remarcă M. B. Lobek — şi cu ajutorul unei soluţii de novocaină 5—8% în ulei de piersici, care se resoarbe lent. Autorul a întrebuinţat cu mult succes metoda în fracturi, recomandînd-o cu insistenţă în fracturile de coastă, ca mijloc preventiv al durerilor amputaţiilor, în artroplastii şi în exostozele calcaneene.

Injecțiile intravenoase de novocaină sînt recomandate în formele dureroase musculare ale poliomielitei, obținîndu-se o calmare a durerilor, care poate dura cîteva zile.

Injecțiile intraarteriale, în femorală, humerală, axilară sau subclavie își găsesc indicația în diverse leziuni localizate la membre în fracturile infectate deschise, în boala lui Bürger și în diversele tulburări trofice postflebitice.

Infiltrația periarterială pe femorală sau humerală se face în tulburările circulatorii, trofice și asfixice ale membrelor, în arterite obliterante, spasme vasculare, embolii periferice, ulcere cronice, bonturi dureroase, algii diverse.

Infiltrația paravertebrală lombară are indicații asemănătoare infiltrației periarteriale femorale. În plus este recomandată și ca test de probă pentru controlul efectelor unor eventuale simpatectomii chirurgicale.

Tehnica infiltrației splanhno-lombare superioare pe care o preferăm, este următoarea: facem o papulă intradermică în dreptul spațiului dintre spinoasele $L_1 - L_3$, la un lat de palmă în afara liniei spinoaselor. Prin această papulă intradermică se pătrunde cu un ac lung de 12 cm, oblic înăuntru, printre apofizele transversale $L_1 - L_2$ de partea respectivă, spre corpul vertebral. Dacă numai după cîțiva centimetri întîlnim rezistența apofizelor transverse, le ocolim mai în sus sau mai în jos, păstrînd direcția oblică înăuntru, pînă atingem profund corpul vertebrei. În acest moment retragem acul și îi dăm o direcție mai sagitală, pentru a trece tangențial pe lîngă corpul vertebral. Cînd simțim că am depășit puțin corpul, aspirăm pentru a nu fi cumva în artera aortă sau în vena cavă inferioară, și injectăm în acest loc 30—60 ml novocaină 1%. Novocaina difuzează ușor între fasciile regiunii și nu trebuie să întîmpinăm nici o rezistență cînd injectăm soluția. Novocaina, difuzînd în spațiul interfascial al rinichilor, cuprinde, o dată cu nervii splanhnici, plexul renal, suprarenal și ganglionul semilunar (Vișnevski).

Pentru R. Hrenciuk, în mecanismul analgeziei trebuie considerați doi factori: *unul biochimic*, în care anestezicul vine în contact cu protoplasma celulei nervoase, îi modifică starea coloidală și tulbură procesele vitale, și unul *fiziologic*, care reprezintă răsunetul modificărilor survenite asupra funcției nervului.

Momentul biochimic, care nu poate fi conceput decît ipotetic, constă în hidrolizarea novocainei, care este un clorhidrat de paraaminobenzoildietilaminoetanol în cele două componente ale sale, acidul paraaminobenzoic și dietilaminoetanolul.

Hidrolizarea se produce în aproximativ 30 de minute de la introducerea novocainei în organism și se datorește unei esteraze, novocainesteraza. Componentele novocainei se elimină ușor prin ficat și rinichi, ceea ce explică slaba toxicitate chiar a dozelor masive de novocaină, exceptînd anumita intolerabilitate a unor bolnavi de care trebuie să ținem seama.

Este greu de precizat care din aceste două componente are acțiune analgetică. Prin acidul paraaminobenzoic, novocaina este anticolinesterazică, iar prin dietilaminoetanol este antihistaminică. De aceea, în țesuturile infiltrate scade concentrația de histamină și crește concentrația locală a acetilcolinei și a ionilor de potasiu, ceea ce pentru filetele senzitive înseamnă o ridicare concomitentă a excitabilității, însă cu o cronaxie crescută, cu o fază refractară prelungită și o labilitate diminuată.

Așadar, datorită acțiunii sale anticolinesterazice și a celei antihistaminice, novocaina crește excitabilitatea elementelor senzitive, luîndu-le în același timp mijloacele de realizare a excitației.

Novocaina ar provoca parabioza nervului, întocmai ca orice alt agent parabiotizant, ca acționînd asupra nervilor ca excitant și creînd în fibră un focar de excitație prelungită, care nu se propagă, ci rămîne localizat. Parabioza reprezintă o formă specială de excitație, în care excitabilitatea nervului suferă modificări cantitative și calitative, care merg chiar pînă la suprimarea ei.

Sensibilitatea dureroasă este prima care dispare, și e urmată de cea tactilă și de cea produsă prin presiune și tracțiune.

Medicamentele care se asociază uneori (vitamina B_1, acetilcolina, sulfatul de potasiu, prostigmina etc.) nu fac decît să potențeze efectele parabiozante ale novocainei.

După majoritatea autorilor, infiltrația cu novocaină ar acționa în primul rînd asupra funcției de reglare trofică a elementelor nervoase și secundar ar intercepta căile centripete ale arcului reflex; prin aceasta se produce o schimbare a troficității țesutului, în regiunea respectivă (Vișnevski).

Medicația vasoditalatoare. În plăgile întinse prin zdrobire, în tulburările ischemice ale membrelor de diferite alte cauze și după unele operații plastice, se întrebuințează uneori o medicație vasodilatatoare puternică. Dintre medicamentele pe care le folosim mai frecvent sînt: novocaina, acetilcolina, papaverina și vitamina PP, iar calea de administrare cea mai eficace ne pare calea intraarterială (10 ml novocaină 1% + 1 ml papaverină 4% + 1 ml acetilcolină 10% + ½ ml vitamină PP în aceeași seringă).

Novocaina injectată intraarterial acționează asupra terminațiilor nervoase senzitive din endoteliile capilarelor membrului bolnav, pe care le anesteziază, înlăturînd capilarospasmul, ceea ce duce la dispariția durerii și la o mai bună irigație a țesuturilor.

Am greși dacă am considera însă novocaina numai ca un medicament vasodilatator și spasmolitic. Cercetările lui Vișnevski au arătat că novocaina acționează contrar stării în care se găsește organul tratat. În stările de vasoconstricție, ea acționează într-adevăr ca un vasodilatator, dar în stările de vasodilatație acționează ca un vasoconstrictor. Iată de ce este recomandată, atît în tulburările circulatorii ischemice, cît și în tulburările circulatorii hiperemice.

Acetilcolina este un eter acetic al colinei. Ea produce un efect vasodilatator remarcabil, mai ales asupra arterelor mici și provoacă o scădere a tensiunii arteriale.

Studiind influența acetilcolinei asupra tensiunii arteriale, M. P. Nikolaev a constatat că se produce o scădere caracteristică a acesteia, dar cu o revenire rapidă cînd ritmul inimii se mărește. De aceea, administrarea acetilcolinei se face totdeauna sub controlul zilnic al tensiunii arteriale. Acest medicament îl folosim în special în artroze, fie intramuscular, fie intraarticular, asociat cu novocaina în soluție slabă. De asemenea, se întrebuințează în artroplastii.

Papaverina este unul din alcaloizii opiului, cu nucleu izochinolinic. Are o acțiune puternică de vasodilatație, și de aceea este recomandată în stările de spasm vegetativ ale membrelor.

Se poate administra, atît intraarterial, împreună cu novocaina, cît şi intramuscular, la 3—4 ore cîte o fiolă de 1 ml din soluţia 4%.

Vitamina PP (acidul nicotinic) dilată în special vasele superficiale şi intensifică circulaţia sanguină. De aceea este recomandată mai ales în leziunile superioare ale membrelor (plăgi atone, granulaţii palide etc.), în care activează epitelizarea (V. I. Skorţov).

În plus reduce cantitatea de acid ascorbic din sînge, determină trecerea acestuia în ţesuturi şi realizează astfel o creştere a oxidărilor tisulare, prin funcţia catalizatoare a acestuia.

Se poate administra, fie intraarterial (1|4 ml, crescînd treptat dozele pînă la 1 ml soluţie 3%, din cauza reacţiei puternice) împreună cu novocaina, papaverina şi acetilcolina, fie intramuscular, fie în aplicaţii locale pe plăgile superficiale.

Terapia tisulară ocupă un loc important în ortopedie. Aşa cum a arătat Filatov, factorii care pot provoca apariţia stimulatorilor biogeni tisulari sînt foarte variaţi.

Chiar leziunile traumatice pot provoca apariţia acestor factori. Experienţele lui Z. M. Berg au arătat că extractele recoltate din sîngele animalelor supuse unor traumatisme operatorii (cum ar fi exereza unui lambou cutanat de 5—10 cm din regiunea abdominală) au o puternică acţiune de stimulare asupra cicatrizării leziunilor tegumentare ale altor animale. Extractul preparat la trei zile după traumatism s-a dovedit cel mai activ. Prin urmare, traumatismul accidental sau operator duce la apariţia stimulatorilor biogeni tisulari în sînge, stimulatori necesari organismului pentru refacerea ţesuturilor lezate, ei acţionînd probabil ca un excitant slab asupra sistemului nervos interoceptor.

După opinia emisă de N. N. Petrova şi citată de N. A. Dembov, considerăm folosirea transplantelor osoase ca o terapie tisulară, care are nu numai o acţiune locală pentru repararea unei pierderi osoase, ci şi una de stimulare evidentă. În special în morbul lui Pott, prin folosirea procedeului Rădulescu (sinostoza vertebrală cu transplant costal), fenomenele de stimulare a organismului sînt evidente, şi avem dovada prin micşorarea potasemiei, scăderea imediată a vitezei de sedimentare, apariţia în mielogramă a elementelor tinere şi devierea spre stînga a formulei Arneth.

Pornindu-se de la aceste date de observaţie, aplicarea terapiei tisulare în refacerea tuturor ţesuturilor lezate ale aparatului locomotor s-a arătat a-şi găsi largi şi variate indicaţii. În clinica noastră, şi în Clinica ortopedică din Cluj, terapia tisulară a fost aplicată pe o scară întinsă în redori articulare, ulcere trofice, periartrite scapulo-humerale, cicatrice cheloide, artroze, morbul lui Pott şi endarterite obliterante. Prof. I. Fazakaş şi colaboratorii au publicat în 1952 un studiu complet asupra rezultatelor obţinute, atrăgînd atenţia asupra indicaţiilor şi contraindicaţiilor metodei în practica ortopedică.

După Fazakaş şi colaboratorii, terapia tisulară trebuie aplicată în toate ulceraţiile cronice ca tratament de elecţie, apoi în diverse redori articulare posttraumatice. Ea trebuie să premeargă orice tratament în reumatismul poliarticular cronic, artroze, diverse monoartrite nespecifice, picioare plate cu artroze consecutive, calusuri dureroase, periartrită scapulo-humerală, sechele de poliomielită şi endarterită obliterantă. În aceste afecţiuni, terapia tisulară va forma prima intervenţie terapeutică, şi numai după ce s-a obţinut rezultatul dorit se va trece la diverse alte mijloace terapeutice sau se va asocia cu alte metode de tratament. Faptul că nu s-a obținut rezultatul dorit după prima grefă nu implică abandonarea acestei metode, ci în aceste cazuri grefele se vor repeta la cîteva săptămîni.

C. P. Visotkaia a lărgit tehnica și indicația terapiei tisulare, transplantînd în fracturile neconsolidate și în pseudartroze fragmente de mucoasă vezicală de la cadavru de făt, ținute la rece, și a ajuns la rezultate foarte bune, care au demonstrat proprietatea osteogenetică vădită a mucoasei vezicale.

Comportarea față de bolnav. Pentru ca întregul tratament preconizat pînă aici să capete o și mai mare valoare este indispensabilă preocuparea continuă pentru menajarea și cultivarea psihicului bolnavilor, ale căror tipuri constituționale trebuie să le cunoaștem.

Este incontestabilă influența stimulatoare sau inhibitoare a scoarței cerebrale asupra stării întregului organism, și deci și asupra activității organelor lui izolate. De aceea trebuie să fim totdeauna atenți ca prin atitudinea noastră să nu provocăm bolnavului traumatisme psihice. Pentru ca mijloacele terapeutice întrebuințate să fie cu adevărat folositoare „trebuie să acordăm atenție, scriu Rufanov și Romezeva, pericolelor și temerilor bolnavilor și să ținem seama de ele".

Bolnavii cu diformități ale aparatului locomotor sînt pacienți dificili, cu o stare psihică deosebită, în care predomină neîncrederea și suspiciunea. A promite unui asemenea deficient o recuperare completă și a nu realiza nimic reprezintă o gravă lovitură psihică. Trebuie să învățăm să promitem mai puțin, dar să realizăm mai mult: să știm să cîștigăm încrederea bolnavilor, dar să știm să o și păstrăm.

O atitudine corectă, binevoitoare, dar hotărîtă, fără contradicții, din care bolnavul să recunoască competența și atașamentul sincer al medicului față de el, constituie primul pas pe calea unei terapeutici eficace, și pregătește într-un mod favorabil, prin intermediul celui de-al doilea sistem de semnalizare, terenul pentru aplicarea celorlalte metode terapeutice.

Medicul ortoped nu trebuie să fie numai un bun operator sau un rutinier al meseriei, care să știe să aplice corect un tratament de specialitate, ci trebuie să fie în același timp un om apropiat de bolnavul pe care îl îngrijește, căutînd să-i redea încrederea în posibilitățile sale de recuperare și în apropiata lui vindecare.

„Chirurgul, cum se exprimă Jarov, trebuie să fie în același timp și psiholog și psihiatru".

Bolnavii au o senzație de teamă înainte de aplicarea unui tratament oarecare, și acest lucru se întîmplă frecvent, mai ales înaintea primelor ședințe de kinezi-balneoterapie, de electroterapie sau înaintea operațiilor, și sînt într-o stare care provoacă o acțiune inhibitoare asupra reflexelor necondiționate. Acești bolnavi urmează să fie în prealabil lămuriți asupra folosului pe care îl pot avea de pe urma tratamentului ce li se va aplica, participarea conștientă și activă a bolnavului fiind absolut indispensabilă în terapeutica multora dintre afecțiunile aparatului locomotor.

Încurajarea continuă a bolnavilor, în tot cursul tratamentului îndelungat pe care-l urmează, cu exemple cît mai elocvente de bolnavi care au suferit de această boală sau diformitate și care datorită voinței lor au învins-o, reprezintă un foarte bun mijloc de stimulare. Să nu se uite niciodată că infirmii au nevoie, nu numai de o reabilitare fizică, ci și de una morală.

Deficienților spitalizați pentru un timp mai îndelungat trebuie să li se creeze o atmosferă cît mai familială, să li se ofere distracții și preocupări diverse, ambianța jucînd un mare rol în recuperarea funcțională. Terapia prin muncă își găsește un cîmp vast de aplicare în afara orelor de tratament și de odihnă (grădinărie, munci diverse în atelierele ortopedice, munci de birou, școli pentru cei mici etc.).

În spitalul de ortopedie din Cluj, de sub direcția unuia din noi, încă din 1925 bolnavii spitalizați și operați făceau obiecte din rafie, broderii, traforaj, artă decorativă, metaloplastie, pe lîngă posibilitatea pe care o aveau de a continua învățătura.

Această preocupare care se dă bolnavilor, are pe lîngă eficacitatea ei imediată și pe aceea de a deschide acestora calea către noi profesiuni. De aceea, serviciile de ortopedie trebuie să colaboreze strîns cu serviciile de Indrumare și Orientare Profesională. Bolnavul nu va ajunge astfel, să părăsească spitalul, numai ca un vindecat, ci și ca un om, care va putea fi repede reîncadrat în cîmpul muncii.

DESPRE DIFORMITĂȚI ÎN GENERAL

DEFINIȚIE, CLASIFICARE, ETIO-PATOGENIE

Sub denumirea de „diformitate" se înțelege o formă sau o atitudine anormală, permanentă, a unei părți din corpul omenesc.

Definiția astfel formulată ne ferește de a confunda diformitatea cu o *atitudine vicioasă trecătoare*, chiar repetată stăruitor. Aceasta intră și ea în preocuparea ortopediei, dar numai pentru prevenirea transformării cu timpul într-o diformitate adevărată, împiedicînd deci intervenția unor condiții favorizante (de creștere, hormonale, infecțioase). Un exemplu: anumite atitudini vicioase pe care le sau școlarii în bănci prea strîmte și joase duc la devieri temporare antero-posterioare lau laterale ale coloanei, fără ca ele să constituie diformități propriu-zise, adică cifoze sau scolioze adevărate. Cît timp copilul poate cu voință să înlăture devierea, ba chiar s-o reproducă în sens invers, se poate vorbi numai de o simplă „atitudine cifotică sau scoliotică". Dacă întîmplător se adaugă însă condiții patologice prielnice modificării consistenței coloanei vertebrale și mijloacelor ei de susținere, diformitatea va fi constituită, luînd caracterul de permanență. De aceea, din un număr atît de mare de școlari care stau în orele de clasă în condiții similare, numai cîțiva au scolioză sau cifoză.

Diformitatea este, în genere, rezultatul formal exterior, al unei boli a aparatului locomotor, de existența căreia întregul organism s-a resimțit, mai puternic sau mai discret, pînă la constituirea sa. Diformitatea continuă însă să fie o stare patologică prin dezechilibrele de ordin static și dinamic pe care le produce.

Medicul ortoped trebuie să lupte cu toate mijloacele, în primul rînd ca să prevină diformitățile și, cînd e tîrziu, să le înlăture. Unele din cele cîștigate, fiind grave, influențează sistemul nervos și prin faptul că bolnavul, fiind imobil, se tulbură, ceea ce I.P. Pavlov a denumit „reflexul de libertate".

Diformitățile se pot împărți în două mari categorii, și anume: *cîștigate congenital* și *cîștigate extrauterin* (la naștere sau în tot timpul vieții).

DIFORMITĂȚILE CÎȘTIGATE CONGENITAL

Sînt acelea pe care le prezintă copilul de la naștere, fiind dezvoltate în timpul vieții intrauterine și pînă în momentul nașterii.

Diformitățile cîștigate congenital se pot împărți la rîndul lor în *primare* și *secundare*, după cum bănuim că au la origine o leziune intrinsecă a celulelor sexuale sau o influenţă nocivă interioară sau exterioară pe care o suferă intrauterin oul, embrionul sau fătul.

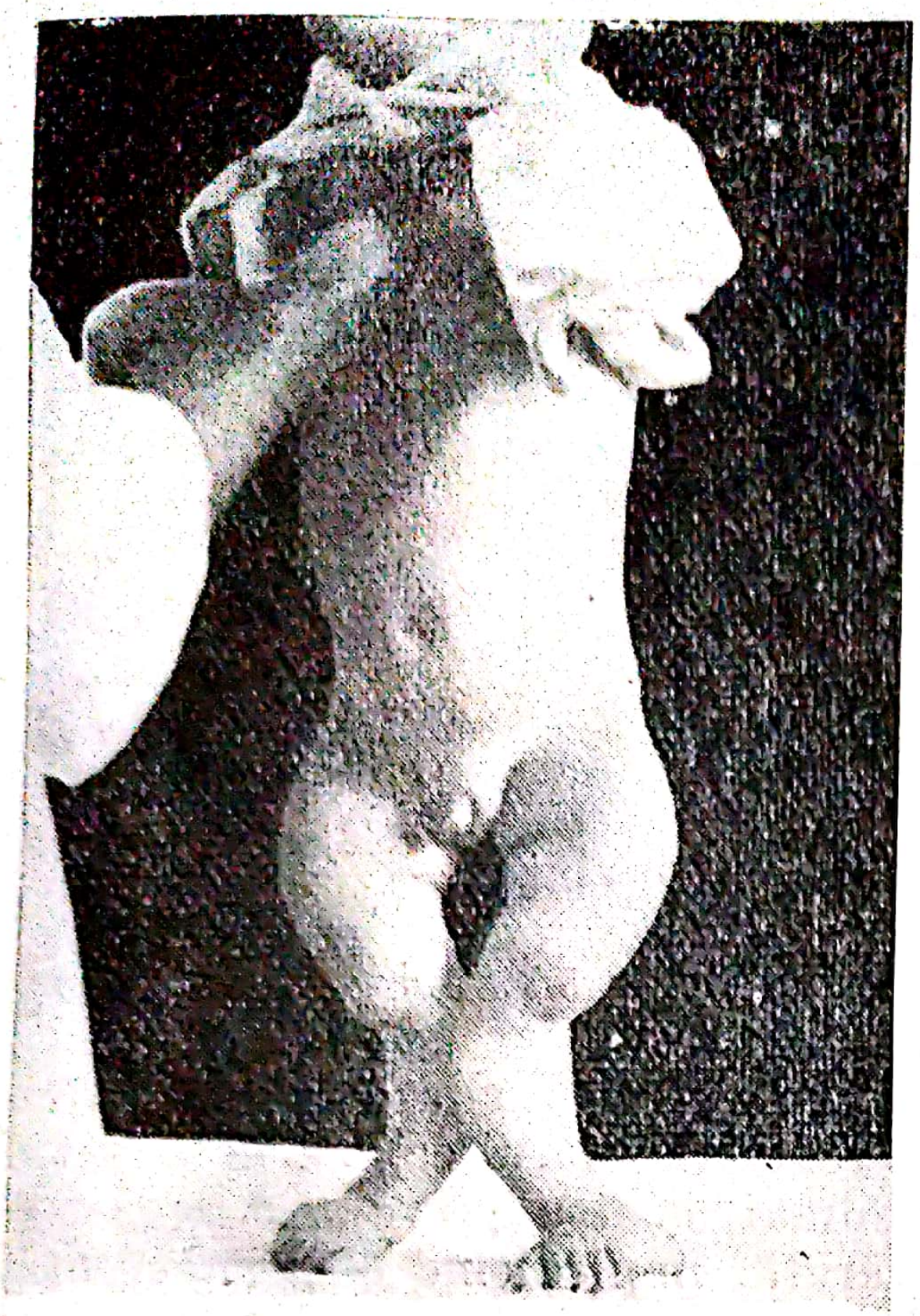

Fig. 317. — Diformităţi congenitale primare.

Diformităţile congenitale primare sînt cunoscute şi sub denumirea de malformaţii, fiindcă se manifestă, în genere, prin nedezvoltarea parţială sau totală a unei părţi a corpului sau, dimpotrivă, prin adăugarea de noi segmente mai mult sau mai puţin dezvoltate (fig. 317).

În privinţa *patogeniei* lor s-au făcut o serie de presupuneri şi s-au emis teorii care nu dau însă satisfacţie, fiindcă nu aduc dovezi ştiinţifice, materiale, asupra modului cum iau naştere iniţial leziunile.

S-a spus, spre exemplu, că ar fi datorite unor „anomalii formative ale germenilor“ (ovul, spermatozoid) sau unui „dezechilibru de dezvoltare“ a lor. Aceste expresii nu ne lămuresc cu nimic şi nu fac decît să ascundă lipsa de cunoaştere. În plus, ele strecoară presupunerea că o cauză nematerială ar da naştere în mod capricios acestor diformităţi, pervertind dezvoltarea oului fecundat. Cei care dau o astfel de explicaţie consideră că celulele sexuale au o filiaţie directă, nemuritoare, evoluînd independent de restul organismului, cu scop finalist.

În această privinţă, Weismann (1883) a emis teoria, manifest metafizică, susţinînd că în celule, ca şi în oul fecundat, există o substanţă nemuritoare. După acest autor „germenul“ fecundat produce „soma“, plus un alt germen, care sub o anumită formă e prezent de la început şi total izolat, ca prin el să se asigure în continuare existenţa unei alte fiinţe. Ar reieşi din această teorie falsă că anumite „abateri formative ale germenilor“ nu pot fi puse în legătură cu stări patologice, şi nici cu influenţele mediului extern, ci cu capriciile unei puteri misterioase, care poate imprima substanţei nemuritoare preexistente abateri de la normal, creînd un organism defectuos. Adevărul este însă că „soma“ care se dezvoltă din oul fecundat dă naştere germenilor cînd momentul evolutiv o permite, încît orice diformitate congenitală nu poate fi decît cîştigată, deci rezultatul unor influenţe nocive pe care starea patologică a organismului patern sau matern o imprimă germenilor respectivi, produşi de organismele lor. Oul fecundat poate evolua anormal fiind produsul a două celule sexuale provenind de la organisme bolnave; de asemenea, influenţele exterioare, neprielnice pot face să devieze de la normal dezvoltarea anumitor segmente ale aparatului locomotor din stadiul de ou fecundat, de embrion sau de făt.

Dintre monstruozităţile care intră în teratologie, cele care se manifestă cu segmente în plus pot fi datorite unei suprafecundaţii.

Morbiditatea părinţilor, care ar exista anteconcepţional şi ar avea repercusiuni asupra germenilor, în cazul cînd copilul se naşte cu malformaţii, ar consta în infecţii cu caracter cronic (sifilis, paludism, tuberculoză) sau acut (febră tifoidă, unele viroze ca hepatita epidemică etc.), intoxicații lente (alcoolism, saturnism, săruri radioactive, röntgenterapie), psihoze, nevroze, tulburări endocrine. Ambianța și microclimatul, condițiile de trai, vîrsta înaintată, au de asemenea influență în momentul procreației; dăunător ar fi alcoolismul acut sau chiar o stare de boală trecătoare.

S-au observat corelații strînse în producerea diformităților congenitale, între acestea și unele leziuni primordiale ale sistemului nervos central. V. Babeș a atras atenția asupra legăturii dintre polidactilie și tulburările de vorbire sau de vedere la copiii care prezintă polidactilie asociată cu retinită pigmentară, așa cum a arătat de altfel și Serejevski. Acești bolnavi încep să vorbească foate tîrziu și defectuos. L. Coppelman a studiat numeroși bolnavi la care defectele psihice se asociau unor tulburări glandulare și unor diformități congenitale ale aparatului locomotor; Parhon, împreună cu autorul amintit, a adus exemple de asociere a tulburărilor congenitale din sfera diencefalo-hipofizară cu malformații importante (agenezie a membrelor, atrofii congenitale, sindactilie, polidactilie, izodactilie, etc.). Unele diformități ale membrelor inferioare și în special ale labelor picioarelor coincid cu prezența spinei bifide.

Diformitățile congenitale și malformațiile, cînd nu sînt monstruozități, supără mai mult din punct de vedere estetic decît funcțional.

Cînd copilul se naște cu o malformație, uneori în aparență gravă, ajunge, grație reflexelor condiționate pe care și le creează, să-și folosească segmentul mutilat, uneori chiar excepțional de bine. Un tînăr elev care prezenta o ectromelie a membrului superior stîng se servea de el cu vădită abilitate; suferea însă din cauza aspectului disgrațios al segmentului.

În astfel de condiții, autorii idealiști vorbesc despre împlinirea funcției chiar de către o alcătuire anatomică anarhică, fiindcă, după ei, funcția este preexistentă și trebuie îndeplinită de segmentul respectiv.

Potel, vorbind despre malformații, spune că: „ele se manifestă nu numai prin absența unui os, dar toate părțile constitutive ale membrului — mușchi, tendoane, articulații, nervi etc. — sînt echilibrate și adaptate dintr-o dată pentru cazul particular". Aceasta s-ar explica prin faptul că celula sexuală fecundată ar avea în constituția sa imprimat scopul final, adică dezvoltarea și mai ales funcțiile fiecărui segment din corpul omenesc. De aici ar urma că anumiți factori ar putea influența dezvoltarea normală a unui segment, din punct de vedere anatomic, lăsînd însă intactă menirea lui de a ajunge să îndeplinească o funcție precisă.

Acest fel de intrepretare finalistă este cu totul eronată și tendențioasă. Funcția nu poate exista în afara substratului organic, ci se înfăptuiește numai după ce organul respectiv a fost alcătuit. Copilul, grație reflexelor condiționate, ajunge astfel să se folosească și de segmentul malformat. Funcția nu apare deci decît o dată cu structura, încît mișcările necesare pot fi executate și de o alcătuire anatomică cu totul diferită, uneori chiar foarte rudimentară și anarhică. Pentru înțelegerea acestei adaptări nu trebuie aplicat principiul finalității, ci acela al structuralității, adică „al dispoziției acțiunii forțelor în spațiu, al adaptării funcției la structură" (I. P. Pavlov).

În ceea ce privește „ereditatea" unor defecte fizice care se observă în cursul a două—trei generații, uneori cu salturi capricioase, s-au făcut multe presupuneri, în majoritatea lor tot cu caracter idealist, metafizic, deci false și care nu explică nimic.

Ereditatea are un caracter nestatornic, tranzitor și curios.

Cunoaștem familii în care unii copii s-au născut cu o malformație similară cu aceea avută de mamă sau de alți ascendenți, pe cînd restul erau cu totul normali. O bunică avea șase degete la picioare și sindactilii multiple; din zece nepoți ai aceleiași fiice, care avea aceleași diformități ca și mama, numai doi se născuseră cu cîte șase degete la picioare și numai unul avea și sindactilie. Aceste diformații se pot deci transmite, ca orice achiziție ontogenetică, de la o generație la alta, dar incidental, fără să satisfacă așa-zisele legi mendelo-morganiste. Lezarea experimentală a unor porțiuni fixe din cromozomi, care conțin anumite „gene" și care dau malformații, nu face decît să confirme existența perioadelor critice ale dezvoltării embrionare (A. N. Trifanov) și influența factorilor mecanici exteriori, iar ereditatea mutilărilor obținute, constatată în cazuri cu totul excepționale, nu este altceva decît o achiziție ontogenetică transmisă descendenților conform concepției materialiste.

În concluzie, deci, elementul primordial producător al diformităților congenitale primare este sigur de natură materială. Prin cercetări experimentale, biochimice, precum și cu ajutorul noilor mijloace de investigații se vor descoperi desigur toate cauzele materiale eficiente care produc diformitățile congenitale și transmiterea lor ereditară.

În ultimii ani, o atenție deosebită s-a acordat condițiilor nefavorabile, neigienice, ale mediului extern în faza pregenezică. Astfel, R. Turpin și colaboratorii (1953) publică rezultatul unei anchete făcute pe 674 de copii născuți cu malformații grave în trei dintre marile maternități pariziene, între 1941 și 1950, ajungînd la concluzia că procentajul copiilor cu diformități congenitale este în creștere în raport direct proporțional cu înrăutățirea situației alimentare din Franța. P. Giraud (1952), trecînd în revistă presupusele cauze ale malformațiilor congenitale, recunoaște că ereditatea mendeliană nu poate fi luată în considerație, că infecțiile sifilitice sau nesifilitice nu constituie decît cauzele unui mic număr de malformații și că degenerescenței germinale producătoare de malformații trebuie să i se caute originea tot în condițiile neigienice de viață ale părinților.

Diformitățile congenitale secundare. Acestea își au originea în viața intrauterină. Abrikosov afirmă că anomaliile congenitale de dezvoltare ale extremităților se observă în urma unor leziuni de natură toxică, infecțioasă ori traumatică, survenite în viața intrauterină a copilului. În lucrarea: „Perioadele critice ale dezvoltării embrionare", A. N. Trifanov a arătat relațiile strînse, în dezvoltarea oului, dintre procesele de morfogeneză și *condițiile de existență*, ajungînd să dea o explicație anomaliilor structurale. Bazîndu-se pe teza „dezvoltării în stadii" a lui Lîsenko, el a stabilit că în morfogeneza animalelor există o serie de așa-numite „perioade critice", în care acțiunile mediului extern pot provoca și transforma morfogeneza, producînd diformități sau chiar moartea oului. Acțiunea diferiților agenți externi, ca temperatura joasă sau ridicată, umiditatea, razele X, pot determina, în anumite condiții, echivalente celor experimentale, modificări importante în structura diferitelor segmente ale corpului. Momentul perioadei critice pentru fiecare țesut este momentul primei sale diferențieri, cînd țesutul prezintă, pe lîngă un maximum de sensibilitate, și un minimum de capacitate regeneratoare.

Cauzele materiale care pot determina transformări morbide în evoluția morfogenezei sînt multiple. Iată unele dintre ele:

Un traumatism intern sau extern exercitat asupra abdomenului unei gravide poate provoca un hematom care să împiedice prin tulburări circulatorii sau mecanice dezvoltarea normală și armonioasă a unui fragment din corpul fătului. Întinderea malformației depinde de stadiul de dezvoltare a oului sau a embrionului, știut fiind că lezarea unei foarte mici porțiuni de ţesuturi, în faza lor cu totul incipientă de dezvoltare, dă loc la tulburări morfoformatoare foarte grave.

Unele infecţii materno-fetale (microbiene sau virotice) pot influenţa puternic dezvoltarea copilului, fie prin producerea bolii ulcero-adezive, fie determinînd encefalopatii fetale, care, la rîndul lor, dau diformităţi. Cînd infecţia acţionează asupra oului fecundat, la începutul dezvoltării sale, acţiunea sa nocivă asupra unui segment produce întinse malformaţii sau boli de sistem. Lezarea unui singur mugure primitiv din care se va dezvolta un membru produce o agenezie parţială sau totală a acestui segment. Mulţi autori, şi în special cei sovietici, au arătat că o serie de boli de origine virotică: hepatita epidemică, gripa, rubeola şi altele încă necunoscute, contractate de mamă în timpul sarcinii, pot crea diformităţi congenitale ale copilului, fără a lăsa urme asupra mamei.

Distociile, prin conformaţii anormale ale bazinului, prin neoformaţii ale uterului sau prin tumori pelviene, pot determina tulburări în dezvoltarea fătului. Citām cazul observat de noi al unei gravide care prezenta un fibrom uterin şi care a născut un copil cu aplazia peroneului.

Ipoteza nu este totuşi concludentă, deoarece în multe cazuri fibromul n-a împiedicat naşterea unui copil normal.

S-a arătat că traumatismul intern poate fi provocat prin existenţa unor bride amniotice inextensibile, care ar apăsa sau strangula, împiedicînd deci dezvoltarea unor segmente de membre ale fătului, presupunere care nu poate fi reţinută, pentru că astfel de strangulări s-au observat şi pe penisul sau pe limba copiilor, organe moi, asupra cărora compresiunea prin bride nu poate fi posibilă. Chiar cînd au fost puse în evidenţă, aceste formaţiuni fibroase erau atît de fine, încît nu se poate presupune că au fost cauza amputaţiilor congenitale sau a aplaziei segmentare. Şanţurile de strangulare ar putea fi datorite unui anumit fel de cicatrizare a tegumentelor şi părţilor moi, care s-ar produce în boala ulcero-adezivă presupusă de Ombrédanne.

S-a susţinut că mîna sau piciorul strîmb congenital ar fi provocate de compresiunea pe care o exercită pereţii uterului asupra segmentului respectiv cînd cantitatea de lichid amniotic ar fi insuficientă (oligoamnios). Tot în această ordine de idei s-a susţinut că, într-un uter cu puţin lichid amniotic, fătul este silit să ia atitudini anormale, iar mişcările lui sînt aproape inexistente, ceea ce face să nu se dezvolte muşchii şi mai ales articulaţiile (miopatiile şi redorile articulare congenitale, însoţite uneori şi de picioare strîmbe).

De asemenea, flexia exagerată a coapselor pe abdomen, din cauza lipsei de spaţiu intrauterin, ar opri, după unii, şi dezvoltarea cavităţilor cotiloide, predispunînd la luxaţii congenitale ale şoldurilor.

Stările patologice ale amniosului, cu urmări grave asupra dezvoltării fătului, se observă destul de rar; cazurile interesează de obicei teratologia, fiindcă acţiunea acestor stări se exercită asupra oului fecundat de la primele sale stadii de dezvoltare, putînd duce la malformaţii incompatibile cu viaţa (anencefalie).

S-a mai presupus, în unele cazuri, că hidramiosul (lichid amniotic în cantitate mare) ar fi o cauză a malformaţiilor, fiindcă boala care a dat naştere hidramniosului poate avea acţiune şi asupra evoluţiei embrionului sau fătului.

Uneori se observă diformităţi care nu sînt decît consecinţa altor diformităţi congenitale, primordiale. De pildă cazurile de picioare strîmbe congenitale sau de hipoplazie a unui membru, consecutive unei spine bifide, ca şi cele care urmează unor anomalii ale sistemului nervos central (boala lui Little, a lui Friedreich).

În ultimul timp s-a atras atenţia asupra influenţei exercitate în producerea diformităţilor congenitale de avitaminozele şi hipervitaminozele la care este supus organismul mamei în timpul gestaţiei. Interesante experienţe făcute pe animale au dovedit că se pot produce diformităţi nou-născuţilor în urma unor regimuri carenţiale sau stări de avitaminoză (grupul B), la care au fost supuse femelele în timpul sarcinii. Şoricioaicele private pe timpul gestaţiei de vitaminele B_2 şi B_6 au născut şoricei cu scurtări de oase lungi, încurbări ale lor, absenţa unor oase sau chiar a unui membru, picioare strîmbe, diformităţi ale degetelor, lipsa unora dintre ele sau mărirea numărului lor, sindactilii, anomalii sternale şi costale, diformităţi ale omoplaţilor, gură de lup, buză de iepure, atrofii ale ramurii orizontale a mandibulei. Influenţa acestor avitaminoze asupra embrionului se exercită de timpuriu, iar apariţia diformităţii poate fi împiedicată prin administrarea vitaminei respective exact în perioada în care experienţe repetate au stabilit că se face resimţită absenţa ei.

Duraiswani a produs experimental diformităţi congenitale la găini, prin injecţii de insulină în embrion, în ultimul stadiu de dezvoltare, încercînd să explice acest lucru prin tulburarea produsă prin introducerea insulinei în ciclul metabolic al glucidelor.

Factorul Rh a fost de asemenea incriminat în apariţia unor diformităţi ale aparatului locomotor.

Aceste observaţii experimentale confirmă existenţa „perioadelor critice ale dezvoltării embrionare“, puse în evidenţă de A. V. Trifanov.

DIFORMITĂŢILE CARE SE PRODUC ÎN TIMPUL NAŞTERII

Acestea sînt datorite traumatismelor suferite de făt în momentul naşterii în special cînd aceasta s-a făcut cu greutate şi a fost prelungită.

Naşterea normală poate reprezenta un traumatism pentru creierul copilului. Trecerea prin strîmtoarea superioară nu se poate face decît cu preţul compresiunii craniene, şi deci cu oarecare încălecare a oaselor parietale. Această compresiune, a cărui intensitate variază cu dimensiunile respective ale bazinului şi ale capului, se exercită pe un creier moale şi sensibil şi pe de asupra şi rău adaptat. Exagerarea tensiunii sanguine face să se rupă pereţii vaselor, şi de aceea se presupune că neînsemnate hemoragii meningeale sau chiar cerebrale sînt frecvente, dar ele nu dau tulburări evidente. Naşterile grele şi anormal prelungite pot produce encefalopatii infantile prin hemoragii intracraniene sau cerebrale, care, la rîndul lor, sînt cauza unor diformităţi (contracturi spastice, hemiplegii, sindrom Little etc.).

Naşterile prelungite sînt împrejurări favorabile pentru producerea unor congestii şi hemoragii, care vor putea determina leziuni ale sistemului nervos central şi, consecutiv, diformităţi.

S-a arătat că un hematom în regiunea sterno-cleido-mastoidiană ar putea fi cauza iniţială a unui torticolis, cînd acest hematom s-a produs indiscutabil prin manevrele de degajare a capului sau prin aplicarea de forceps pe gît.

Cînd se face o versiune pentru degajarea unui braţ prolabat printr-o mişcare mai brutală se poate să se întindă plexul brahial şi consecutiv să se producă paralizia membrului superior din cauza disocierii nervilor periferici de pericarionii lor respectivi din măduvă. Compresiunea plexului, cu toate consecinţele ei grave, mai poate să aibă loc şi cu ocazia manevrei lui Moriceau cînd policele, în loc să intre în gura fătului, apasă în fosa supraclaviculară, Tot prin tracţiunea membrului superior se poate produce şi o decolare epifizară, care va determina tulburări de creştere (hipoplazii) şi impotenţă funcţională.

Pentru reanimarea unui copil născut asfixiat se întrebuinţează unele manevre, care, dacă sînt brutale, pot provoca o fractură de femur. Dacă aceasta nu este corect tratată, după cîteva zile se observă diformitatea rezultată prin unghiularea fragmentelor, prin încălecare, prin deplasarea fragmentelor.

DIFORMITĂŢILE CÎŞTIGATE DUPĂ NAŞTERE

Aparatul locomotor poate suferi după naştere un mare număr de afecţiuni, care pot da loc la diformităţi. Unele dintre ele interesează direct scheletul, articulaţiile sau sistemul neuro-muscular, iar altele nu reprezintă decît efectul indirect al unor cauze de ordin general.

Diformităţile directe pot fi datorite traumatismelor, care produc entorsele, fracturile sau luxaţiile, cu consecinţele lor. În aceste cazuri, traumatismul poate duce la apariţia diformităţilor, dacă tratamentul instituit nu a determinat o restituţie integrală, anatomică şi funcţională a segmentului interesat etc. Microtraumatismele profesionale duc la artrozele articulaţiilor care suportă eforturile. Îmbrăcămintea sau încălţămintea defectuoasă duce de asemenea la unele diformităţi, cum ar fi scolioza, cifoza, hallux valgus, degete în ciocan etc.

Tot în această categorie de diformităţi cîştigate după naştere intră şi cele consecutive infecţiilor acute sau cronice ale oaselor, articulaţiilor sau muşchilor, dintre care tuberculoza osteo-articulară joacă un rol principal (fig. 318 şi 319). Reumatismul infecţios şi cel degenerativ pot provoca, de asemenea, diformităţi importante. Unele afecţiuni neuro-musculare, cum



Fig. 318. — Diformitate cîştigată prin ulceraţie tuberculoasă şi compresivă a oaselor şoldului.

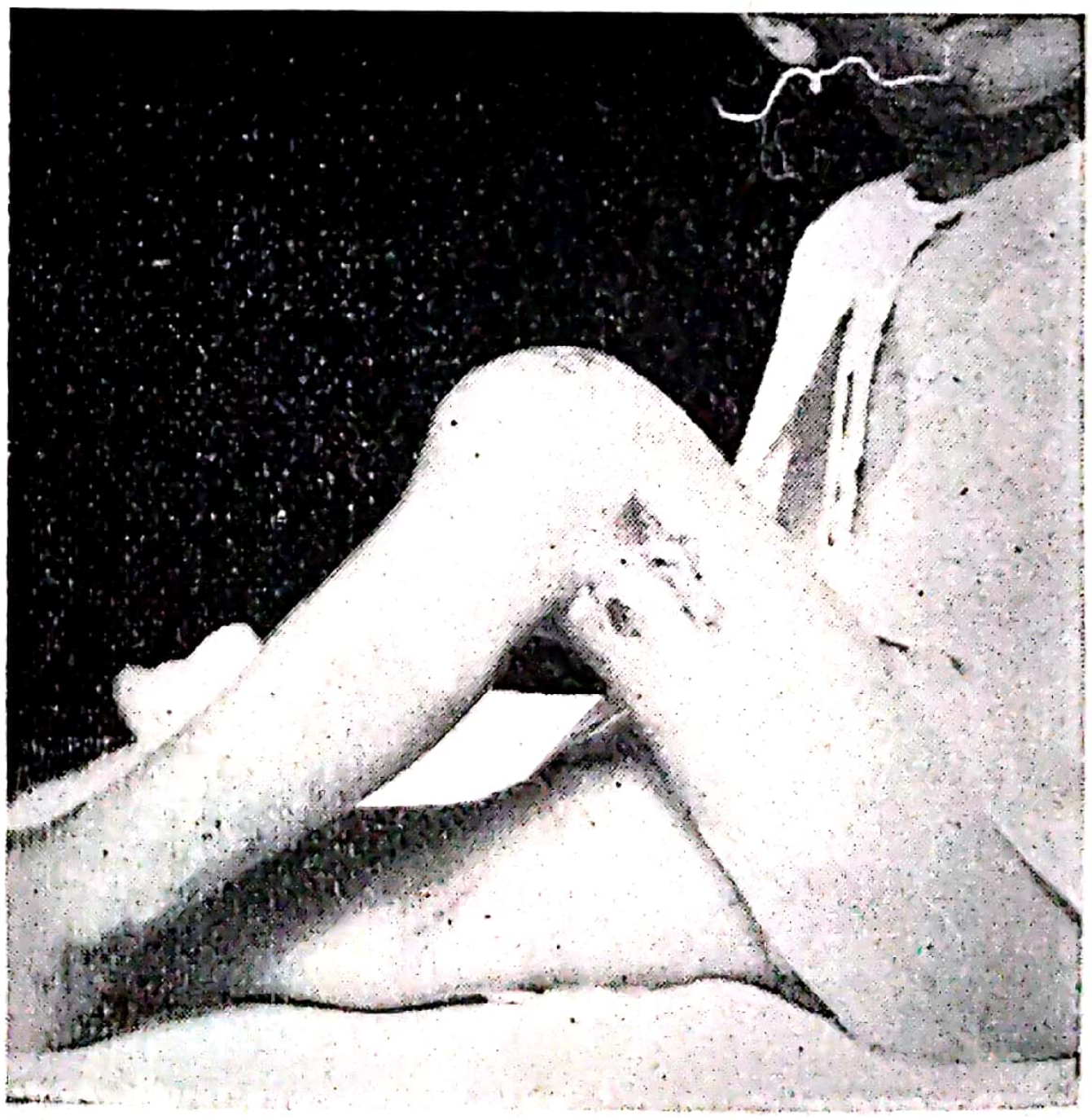

Fig. 319. — Diformitate cîştigată prin subluxaţia patologică a genunchiului în urma unei osteo-artrite tuberculoase.

ar fi poliomielita (viroza miomielitică paralizantă), paraliziile spastice sau unele amiotrofii dau de asemenea un număr mare de infirmi.

Diformitățile indirecte se datoresc unor cauze generale, cum ar fi tulburările carențiale, hipervitaminozele, afecțiunile sanguine, tulburările endocrine și tulburările metabolice.

Un loc important în patologia ortopedică îl ocupă diformitățile datorite unor cauze necunoscute, pe care le-am împărțit după aspectele lor anatomopatologice în condrodistrofii, distrofii osteo-cartilaginoase și distrofii osteofibroase, apofizite, epifizite.

DIFORMITĂȚI CONGENITALE

A. DIFORMITĂȚI CONGENITALE ALE ÎNTREGULUI APARAT LOCOMOTOR

În acest capitol vom descrie o serie de anomalii formative, precum și diformități care își au originea în timpul vieții intrauterine și care au repercusiuni asupra întregului sistem locomotor. Ele au deci caracterul congenitalității și al generalizării lor, fără a prezenta înrudiri etio-patogenice.

BOALA AMNIOTICĂ

(amputații, șanțuri și stigmate congenitale)

Ombrédanne înglobează toate aceste manifestări sub denumirea de „boala amniotică“, creînd astfel o entitate morbidă cu felurite manifestări clinice.

AMPUTAȚII CONGENITALE

Sînt destul de rare, dacă nu cu totul excepționale; cele mai multe dintre ele sînt confundate cu aplaziile congenitale ale membrelor. Nu s-ar putea presupune existența lor reală decît atunci cînd am găsi în uter segmentul amputat, oricît de rudimentar ar fi el.

În aproape totalitatea cazurilor, observate cu multă atenție, se pot vedea pe așa-numitele bonturi, de pildă, ale mîinilor, rudimente extrem de reduse de degete, dar mai ales cîte o mică unghie, ascunsă uneori într-un țesut scleros, ceea ce arată că în realitate este vorba de o aplazie, și nicidecum de o amputație adevărată. Cu toate acestea am observat și cazuri care par a fi fost amputații congenitale, fiindcă n-am găsit nici un fel de urmă de rudiment digital.

Într-o amputație a antebrațului care avea la vîrful bontului o cicatrice evidentă (fig. 320) am observat totuși, la radiografie, un foarte mic punct osos în dreptul extremității unuia din oase; prin acest fapt se poate presupune că în acest caz s-a produs o aplazie. În alte două cazuri, amputația degetelor era absolut evidentă și sigură, atît clinic, cît și radiografic (fig. 321).

La un copil cu picioare strîmbe și malformații ale degetelor de la mîini s-a observat o amputație a degetelor de la un picior și un șanț de strangu-

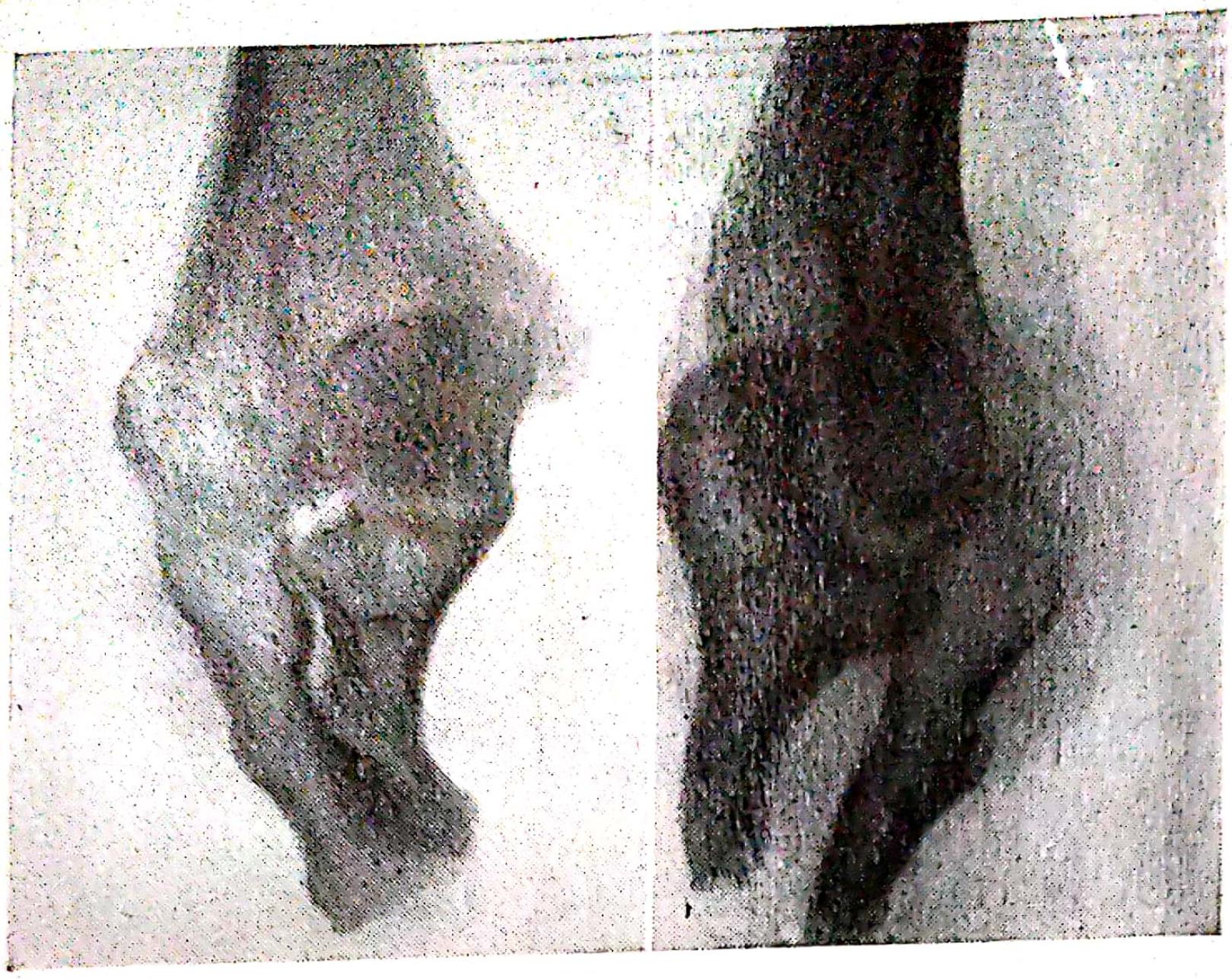

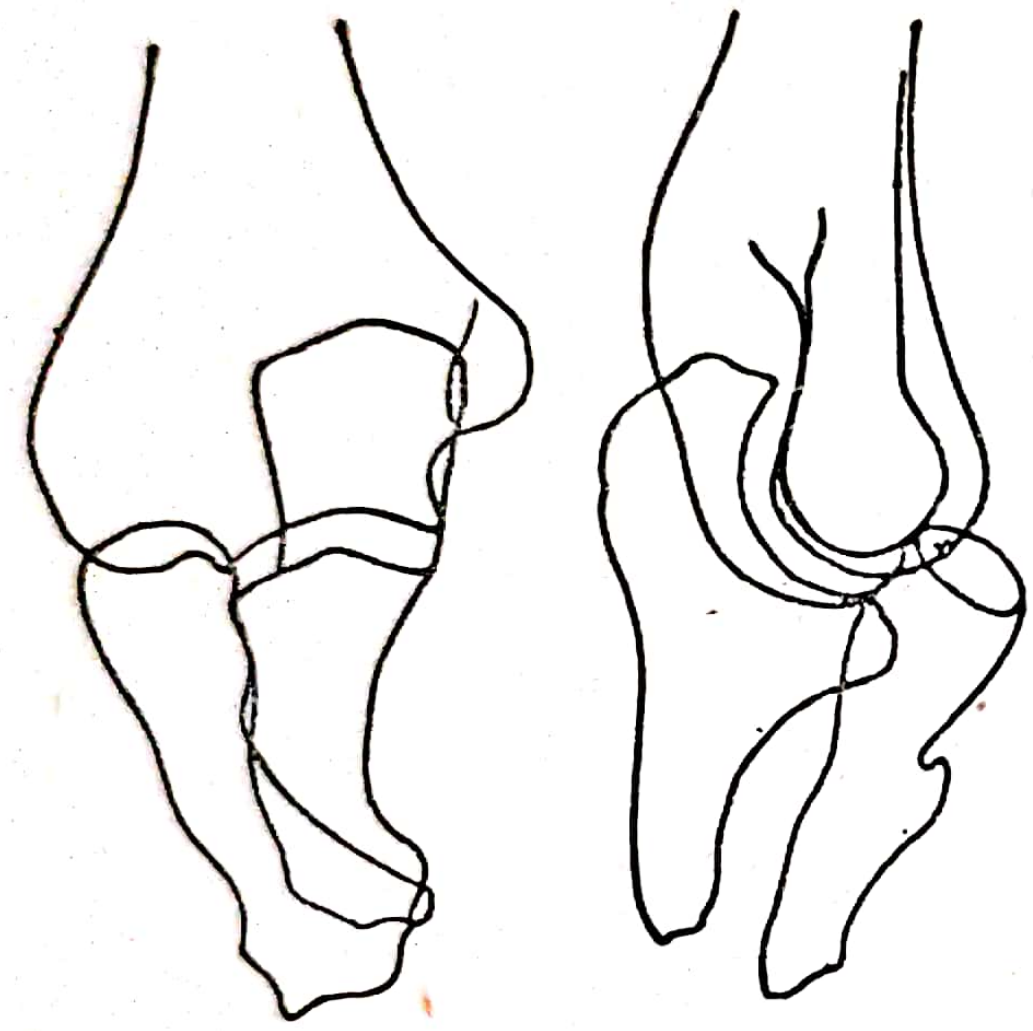

Fig. 320. — Radiografia de față și profil a unui caz de aplazie congenitală a antebrațului cu aspect de amputație.

lare de la gamba opusă (fig. 322). Amputația era numai aparentă, fiindcă la radiografie segmentele osoase erau prezente. Aspectul era dat de o sindactilie totală, tegumentele acoperind în întregime degetele. La o mînă a aceluiași copil erau sindactilizate toate degetele, exceptînd policele; existau deformații digitale și evidente șanțuri de strangulare, foarte complicate, fără a putea fi explicate prin acțiunea unor bride amniotice (fig. 323 și 324).

La mîna cealaltă lipsea parțial indexul, care era complet sindactilizat cu mediusul, încît făcea impresia că era amputat. Pe radiografie se văd, în locul falangelor mediusului, două mici oase suplimentare, care nu sînt altceva decît rudimentele falangelor indexului, deplasate.

ȘANȚURI ȘI STIGMATE CONGENITALE

Se întîlnesc mai cu seamă la membrele inferioare; dacă sînt foarte adînci și circulare, segmentul supraiacent este hipertrofiat prin stază vasculară în urma unui limfangiom difuz, iar segmentul de sub șanț este atrofic.

Am observat un copil de un an și jumătate care avea mîinile în valg, cu proeminența extremității inferioare a radiusului, iar în dreptul extremității inferioare a cubitusului existau șanțuri de înfundare cicatriceală. La radiografie s-a constatat că o scurtare a cubitusului, și o nedezvoltare a lui se datorau prezenței șanțului cicatriceal de strangulare la acel nivel.

Stigmate cutanate. Unele înfundări tegumentare foarte discrete arată oarecum locul unde poate exista o malformație congenitală osoasă. Într-un caz de lipsă parțială a peroneului, observat de noi, exista un stigmat congenital la nivelul malformației osoase; în alte cazuri am constatat existența pseudartrozelor congenitale la nivelul stigmatelor.

În problema strangulărilor și a *șanțurilor multiple* existente la degetele mîinilor și ale picioarelor, cu sau fără sindactilie, nu se poate susține ex-

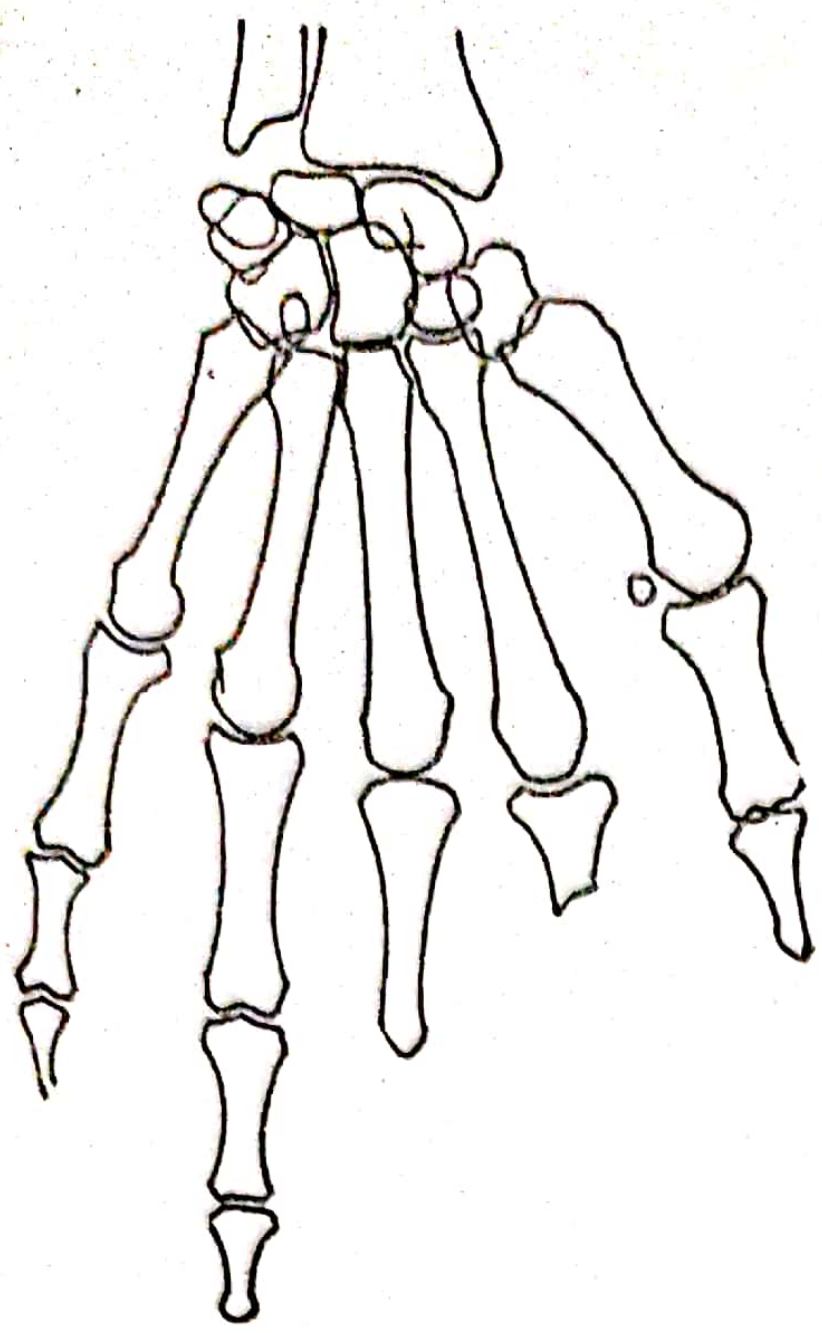

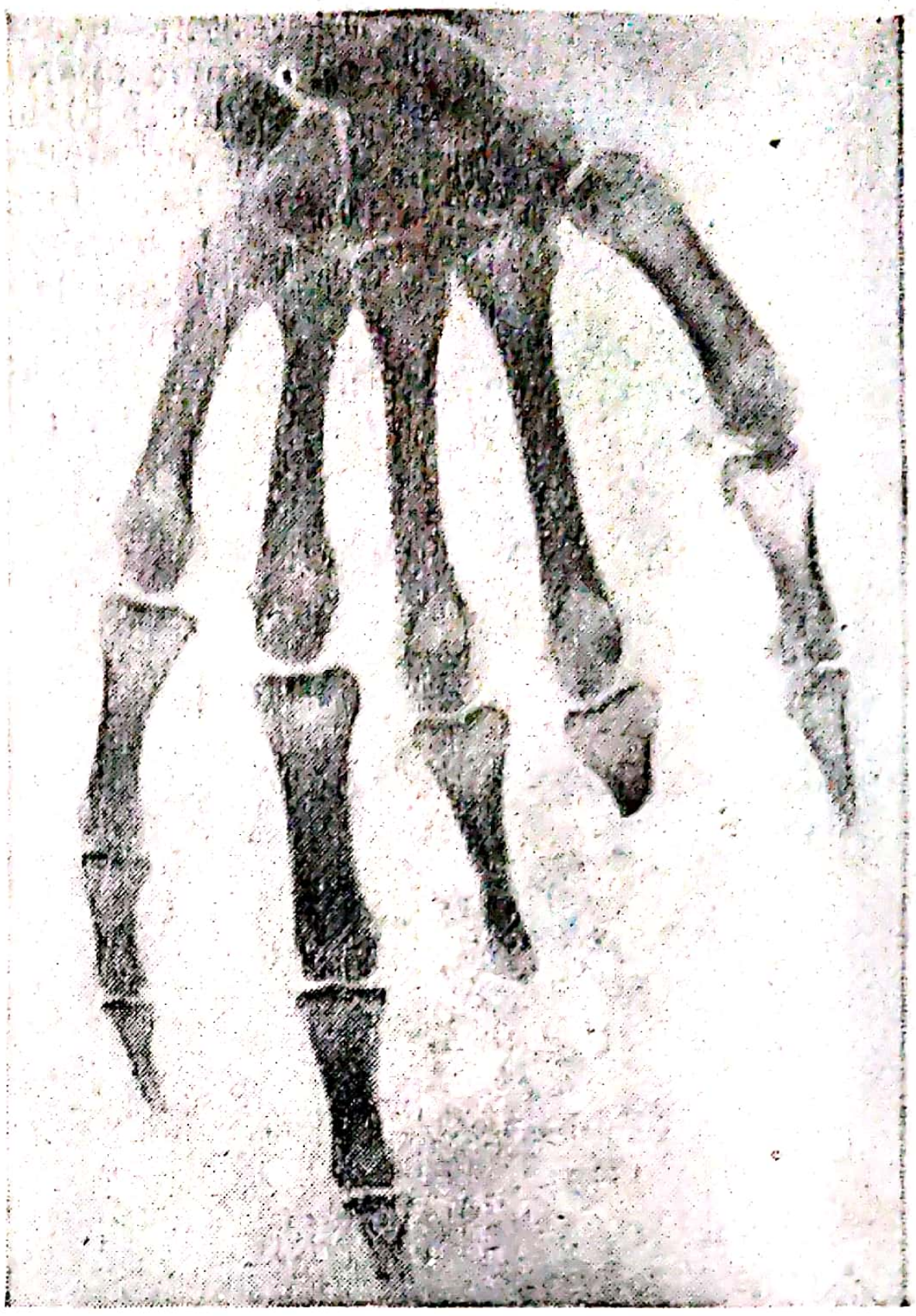

Fig. 321. — Amputație congenitală adevărată prin boala amniotică a indexului. Şanț de strangulare şi amputație a degetului mediu (radiografie).

plicația lui Reclus despre rolul activ al unor bride, care ar trebui în aceste cazuri să formeze o adevărată rețea.

Ombrédanne nu admite rolul bridelor amniotice şi demonstrează că, mecanic, faptul este o imposibilitate absolută.

El presupune că, în timpul gestației, fătul şi învelişurile lui ar suferi influența unei boli amniotice cu acțiune de predilecție asupra tegumentelor; cicatricizarea leziunilor ar avea drept consecință urmele, care în mod obişnuit se atribuie bridelor, aşa cum cicatricele sînt consecințele vindecării unor arsuri complet aseptice. Ar fi vorba de o boală ulceroasă a embrionului, foarte precoce, trecătoare, care se vindecă spontan, dar care poate să ajungă uneori la formarea de cicatrice sau de bride cu urmări variabile după adîncimea leziunilor.

În cazuri de amputații se va reface bontul la momentul oportun, cînd nu este apt pentru a suporta o proteză.

În cazuri de şanțuri congenitale se recurge la excelenta *operație a lui Ombrédanne*, făcută în etape, care constă într-o excizie a tegumentelor şanțului şi apoi o incizie în zig-zag a marginilor tegumentare (fig. 325).

Recomandăm insistent ca şanțul congenital circular să nu se opereze de jur împrejur într-o singură şedință, ci în două sau chiar trei etape, la trei—patru săptămîni distanță una de alta, pentru a nu se tulbura şi mai mult prin decolare şi excizie circulația, şi aşa deficitară a segmentului subiacent. Am observat cazuri de necroză a segmentului operat de jur împrejur în aceeaşi şedință, care au dus la amputație. Se vor lua măsurile de precauție preoperatorii necesare intervențiilor plastice pe tegumente.

Tehnica operatorie este următoarea: bolnavul este aşezat în decubit dorsal, lateral sau ventral, după segmentul strangulării pe care se intervine.

Se fac două incizii paralele, imediat la marginea tegumentelor normale, care să cuprindă între ele şanțul congenital, avînd lungimea cît o jumătate

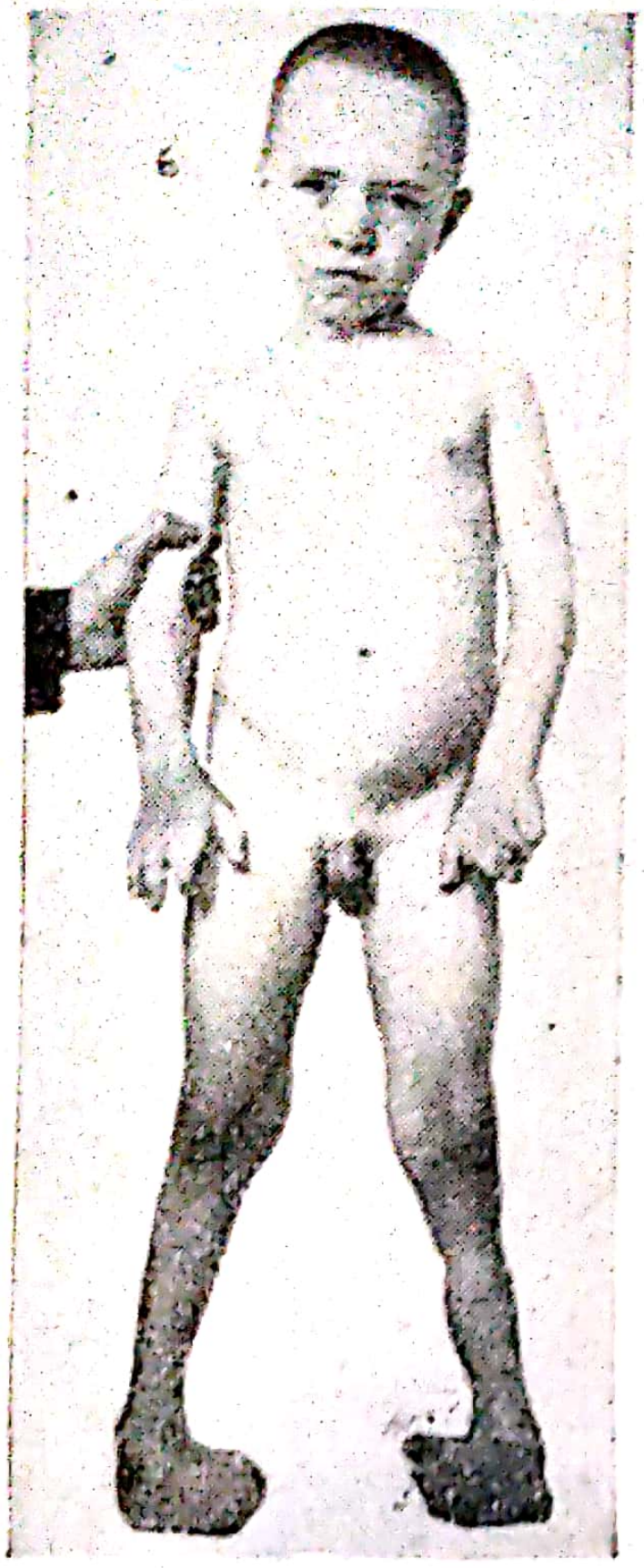

Fig. 322. — Copil cu amputație aparentă a degetelor piciorului drept, cu sindactilie totală. Șanț de strangulare la gamba stîngă. Deformația degetelor de la mîna stîngă. Sindactilie și șanțuri prin boala amniotică.

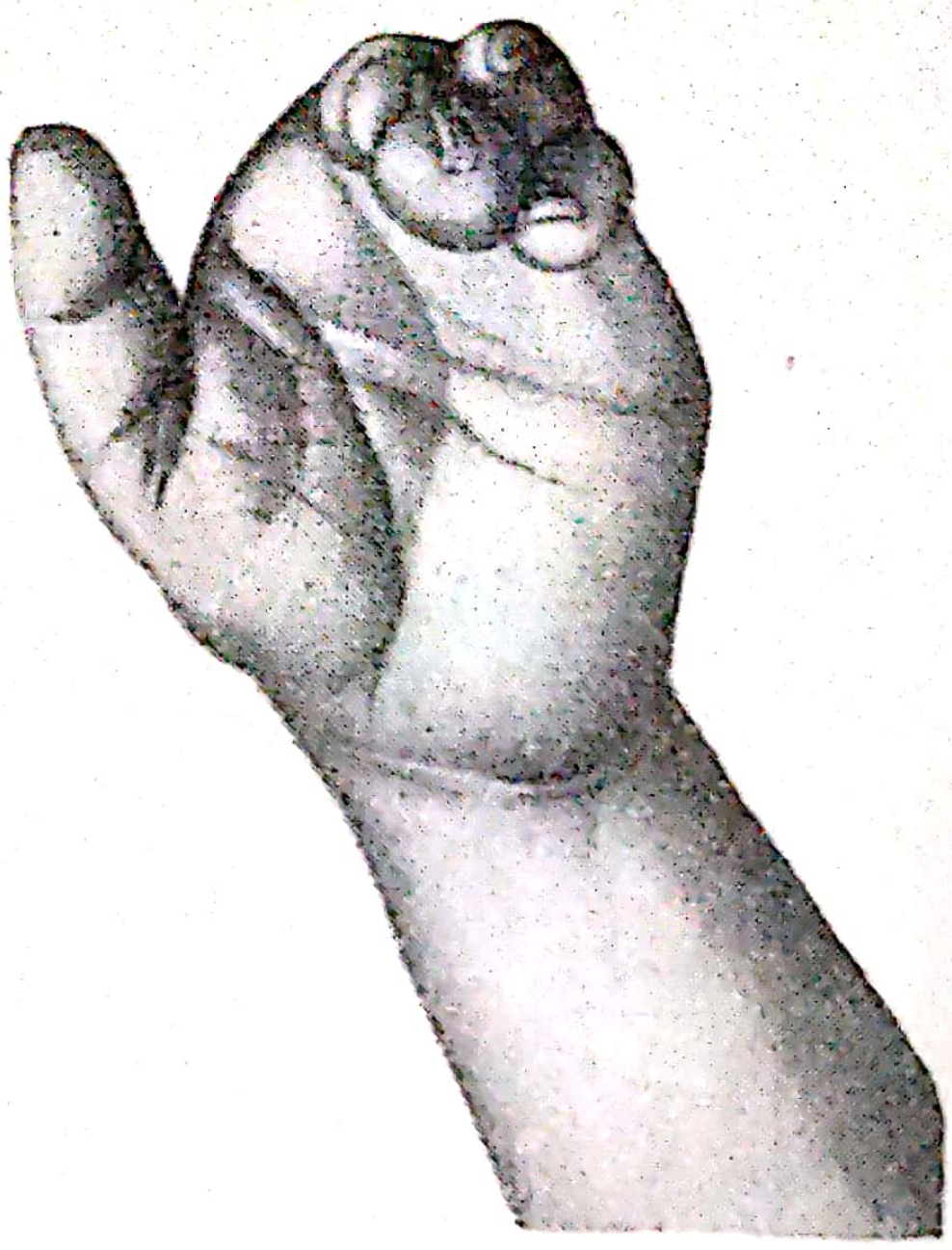

Fig. 323. — Mîna aceluiași copil cu sindactilie și șanțuri prin boala amniotică.

sau mai puțin din circumferință. Se decolează cu delicatețe tegumentele dintre cele două incizii și se excizează întregul țesut scleros subtegumentar, pînă la mușchi sau la tecile tendinoase; nervii și vasele vor fi respectate cu cea mai mare grijă. Cînd excitația a fost terminată, se fac o serie de incizii ale tegumentelor, perpendiculare pe precedentele, paralele între ele, la o distanță de circa 2—3 cm între ele, mergînd pînă în profunzime, pînă la stratul inferior al dermului. Inciziile de sus și de jos se fac alternativ; se obțin astfel o serie de lambouri patrulatere care se imbrică între ele, în așa fel încît să se obțină o linie de suturi în zig-zag. Suturile se fac cu fire separate, fine, chiar de păr sterilizat.

Postoperator este prudent să se imobilizeze cîteva zile membrul inferior într-o atelă gipsată și să se facă bolnavului injecții intraarteriale cu vasodilatatoare, pentru a se favoriza circulația în membrul inferior respectiv. Primul pansament se va schimba neapărat a doua zi, ca sîngele îmbibat să nu comprime lambourile.

Rezultatul estetic și funcțional, în toate cazurile noastre, a fost excelent.

HIPERTROFIA CONGENITALĂ A MEMBRELOR

Unii copii se nasc cu membrele inferioare sau superioare de lungimi diferite, sau cu deosebiri apreciabile între lungimea degetelor mîinilor și picioarelor.

Hipertrofiile totale sau segmentare și regulate. Pot avea un caracter rizomelic, și cuprind toate țesuturile segmentului hipertrofiat (fig. 326). În unele cazuri, hipertrofia se însoțește și de alte diformități. Într-un caz observat de noi, un copil avea hipertrofia antebrațului drept și a mîinii

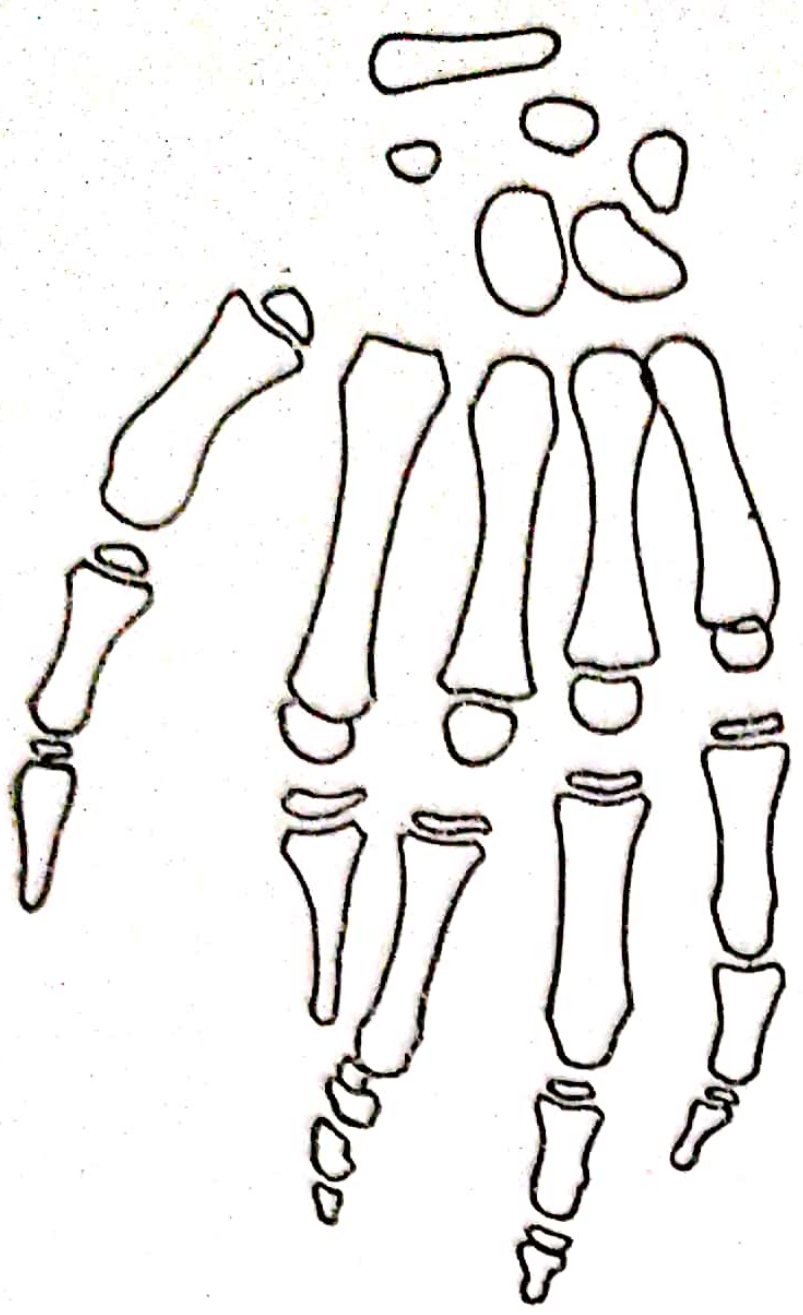

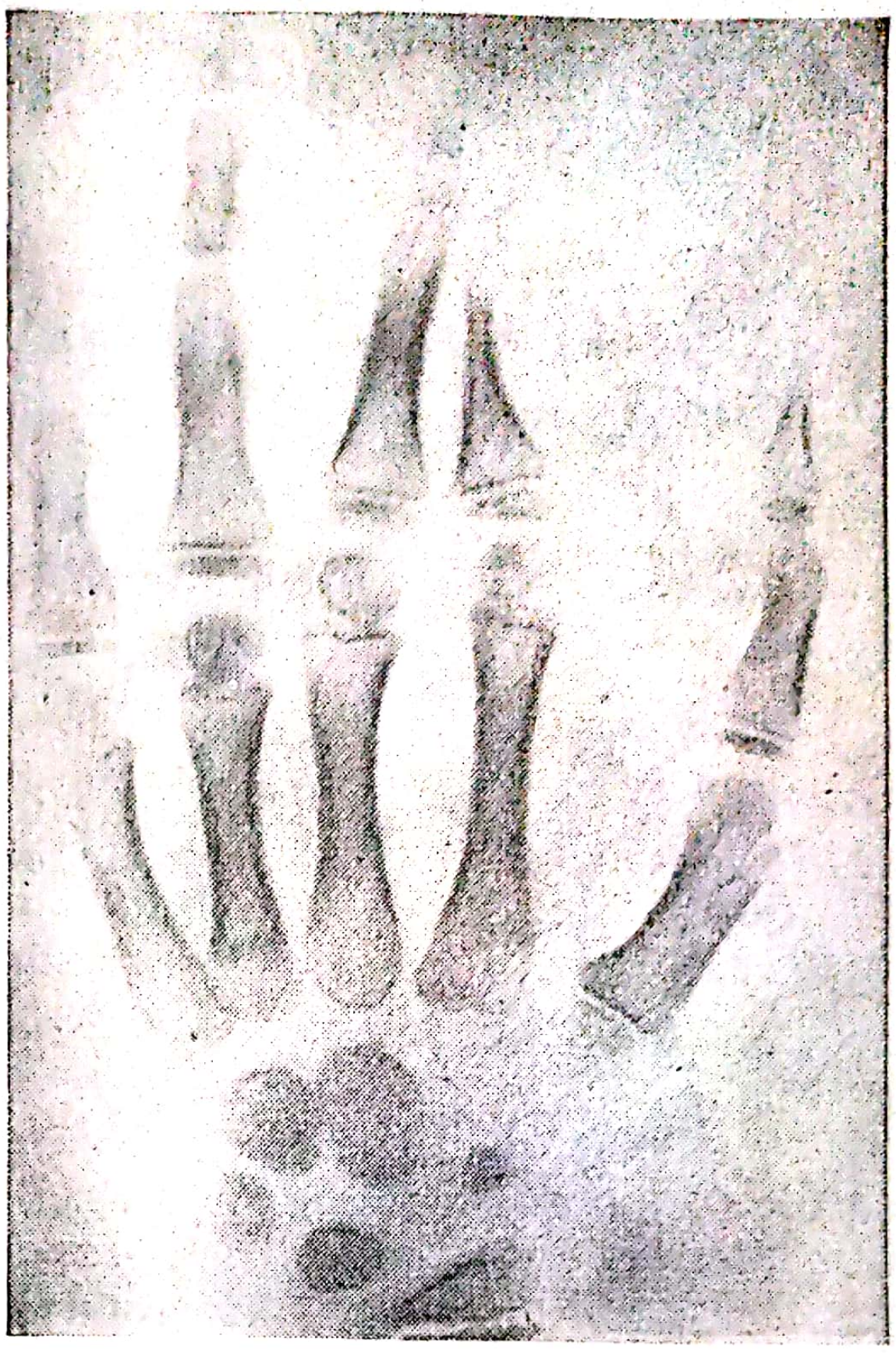

Fig. 324. — Radiografia mîinii aceluiași copil. Se văd totuși oase suplimentare în dreptul mediusului, care aparțin indexului.

corespunzătoare. Se mai constata anomalia de formă a unui deget, o laxitate exagerată a articulațiilor interdigitale și abducția permanentă a policelui.

În etio-patogenia acestor malformații au fost incriminate anumite leziuni nervoase, găsindu-se într-un caz o degenerescență grasă a nervului sciatic corespunzător. Cauza reală a acestei diformități nu este însă cunoscută.

Hipertrofia cu inegalitate de lungime. În special la membrul inferior aceasta poate fi destul de mică, încît să nu ducă la tulburări mari în statică sau în mers. Dacă se urmărește în timp evoluția acestei diformități, se constată că diferența de dimensiuni între membrele inferioare rămîne aceeași tot restul vieții.

Ca tratament ortopedic se recomandă corectarea scurtării, prin înălțarea tocului ghetei, precum și unele tratamente de stimulare a cartilajelor de creștere de aceeași parte. Cînd e vorba de un adolescent sau un adult, se poate pune problema scurtării cu 2—3 cm a membrului inferior mai lung.

Hipertrofiile parțiale neregulate (macrodactilia, halomegalia și macropodia). Sînt legate de hipertrofia țesutului de origine mezodermică, fără participarea oaselor. Se observă atît la mîini (macrodactilia), cît și la picioare (halomegalia). Hipertrofia unor degete este contrastantă, față de cele alăturate, normale. Macropodia reprezintă dezvoltarea exagerată a întregului picior, dar țesuturile sînt inegal hipertrofiate.

În caz de macrodactilie sau de halomegalie, supărătoare estetic și funcțional, singura soluție este amputarea degetului respectiv cu sau fără rezecția metacarpianului corespunzător. Dacă macrodactilia interesează policele sau halucele, atitudinea, cel puțin parțial conservatoare, rămîne cea preferabilă.

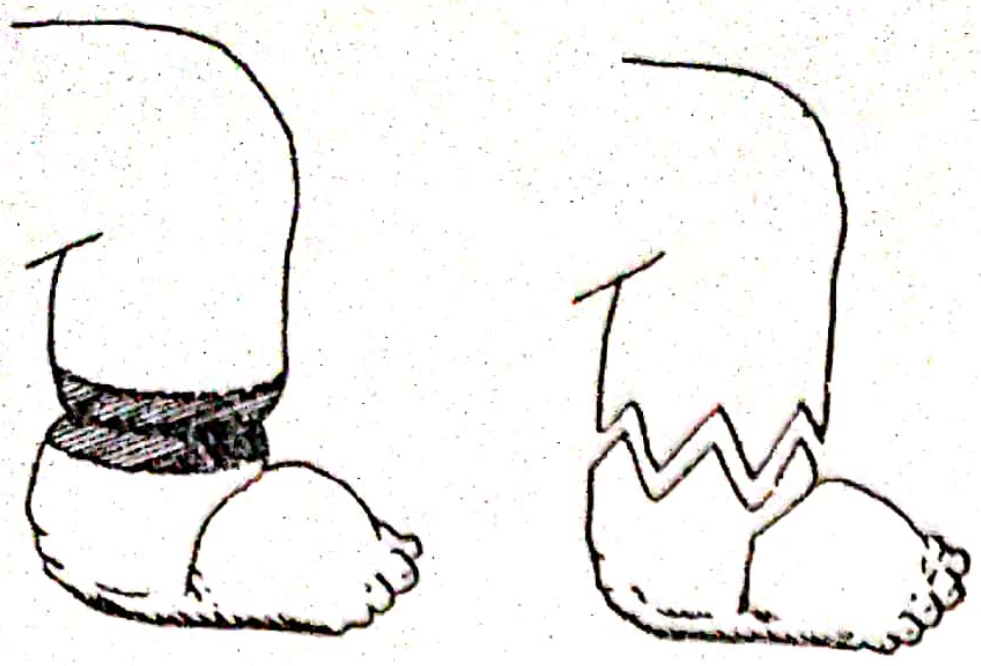

Fig. 325. — Operația lui Ombrédanne în cazuri de șanțuri congenitale.

Elefantiazisul congenital. Boala interesează mai cu seamă tegumentele, care sînt îngroșate, infiltrate și foarte puțin elastice, încît nu sînt mobilizabile pe țesuturile profunde.

Leziunea constă în hipertrofia parțială sau totală, cu varice și cu hiperplazia limfaticelor. Afecțiunea poate să se complice, fie în urma unei intervenții chirurgicale cu scop estetic, fie spontan, și să degenereze malign. Am avut astfel ocazia să observăm o fetiță de doi ani cu elefantiazis congenital al unui membru inferior, care în afara aspectului caracteristic prezenta și un foarte mic nodul la partea externă a gambei hipertrofiate. Extirparea acestui nodul (care examinat microscopic conținea țesut fibros), cu o bună parte din tegumentele hipertrofiate și din țesutul limfatic subiacent, a dus după opt luni la dezvoltarea unui sarcom cu evoluție mortală (fig. 327).

Diagnosticul diferențial s-ar putea face în anumite regiuni călduroase ale lumii cu *elefantiazisul prin filarioza Bancroft*, la anumită vîrstă. Este caracterizat prin tumefacția impresionantă a tegumentelor și a țesutului celular subcutanat, a membrelor inferioare, a scrotului, a penisului, a membrelor superioare și mai rar a feței. Diagnosticul se elimină de la început, ca și elefantiazisul produs prin infecții repetate strepto-stafilococice, deoarece aceste boli nu sînt congenitale.

Limfangiectomia superficială, totală, care-și găsește indicația în elefantiazisurile postinfecțioase ale adultului (fig. 328), adică operația lui Kondoleon, nu trebuie recomandată în elefantiazisul congenital, decît cu prudență, în mai multe etape, și după o simpatectomie prealabilă. Dacă tot membrul inferior este interesat, operația se face în trei etape, distanțate la intervale apreciabile de timp, pentru fața externă, pentru fața internă și pentru partea dorsală a piciorului.

Tehnica operatorie: se preferă anestezia generală.

Timpul I. Incizia externă merge de la maleola externă la jumătatea coapsei, sau chiar mai sus. Se excizează o bandă de tegumente socotită la minimum, iar țesutul celular subcutanat pe o întindere cît mai mare, ca și aponevroza de înveliș a mușchilor subiacenți. După o bună hemostază, sutura se face numai pe tegumente, fără ca firele să fie puse sub tensiune, cu scopul de a se obține neapărat o vindecare *per primam*, fără nici cel mai mic sfacel. Procedînd altfel, tegumentele se pot necroza, fapt care pune în pericol segmentul de membru hipertrofiat și dă o cicatrice urîtă.

Postoperator se vor administra eventual antibiotice pentru prevenirea infecției și se vor face injecții intraarteriale cu vasodilatatoare, pentru menținerea unei circulații cît mai bune.

Timpul al II-lea. După cel puțin trei luni se poate face o intervenție asemănătoare și pe fața internă a membrului inferior, incizia mergînd de la maleola internă la jumătatea coapsei.

Timpul al III-lea. Dacă piciorul continuă să fie hipertrofiat, este necesară, după alte trei luni, o nouă intervenție pe fața lui dorsală. Se face, în genere, o incizie înspre baza degetelor și prelungită lateral spre marginile piciorului. Lamboul cutanat se curăță de țesutul gras foarte dens și despăr-

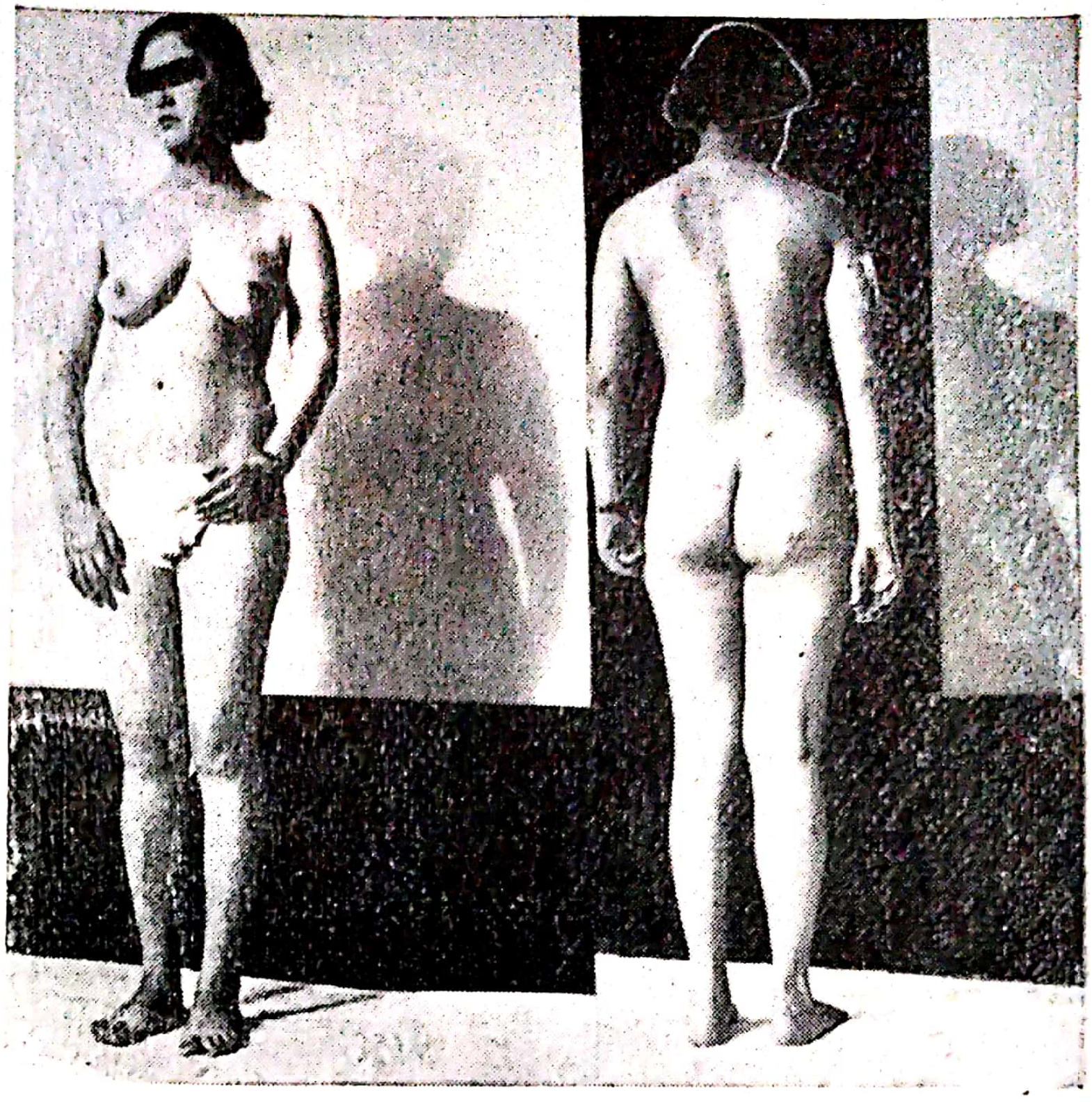

Fig. 326. — Un caz de hipertrofie congenitală a membrului inferior drept.

țit prin septuri fibroase, în proporții bine chibzuite, astfel ca după suturarea lamboului segmentele să nu se necrozeze.

Cînd bolnavul refuză intervenția chirurgicală, rămîn celelalte mijloace de tratament folosite pentru îmbunătățirea circulației locale, iar pentru o modestă resorbție de țesut gras se recurge la masaj adecvat, însoțit de compresiune gradată cu feși elastice.

Edemul cronic familial al lui Meige. Această afecțiune se aseamănă întrucîtva cu precedenta, prin faptul că există îngroșări întinse ale tegumentelor fără să fie interesate oasele, dar nu există hiperplazia țesutului limfatic.

Sindromul este de cele mai multe ori ereditar sau familial, și mai este cunoscut sub denumirile de „pseudoelefantiazis neuroartritic“ sau „edemul segmentar al lui Debove“.

Se pare că ar exista o alterare a centrilor trofici medulari ai țesutului celular subcutanat.

Deși a fost denumită „trofedem“, nu este dovedit că boala poate fi considerată drept o tulburare trofică sau numai un simplu edem. Coincidența edemului cu spina bifida, prezența tulburărilor vasomotorii, adipoza secundară a membrului interesat, care prezintă și atrofie musculară, par să justifice concepția trofică a bolii.

Edemul cronic familial interesează mai frecvent membrul inferior decît cel superior, și este caracterizat prin hipertrofia țesutului adipos subcutanat cu hipertrofia diverselor elemente conjunctive, de la derm și pînă la regiunile profunde. Vasele și nervii periferici ai celorlalte segmente nu sînt interesați.

Ca tratament se pot face: gimnastică vasculară, injecții intraarteriale ori administrare de medicamente vasodilatatoare, infiltrații cu novocaină lombară (Vișnevski) și simpatectomie lombară.

DIFORMITĂȚI CONGENITALE PRIN APLAZIE PARȚIALĂ SAU TOTALĂ

Bradidactilia. Această diformitate, denumită și bradimezofalangia, descrisă de Pol, se caracterizează prin scurtarea tuturor degetelor de la mîini și picioare, datorită scurtării falangei a doua, a cărei diafiză este foarte scurtă și nu are epifiză.

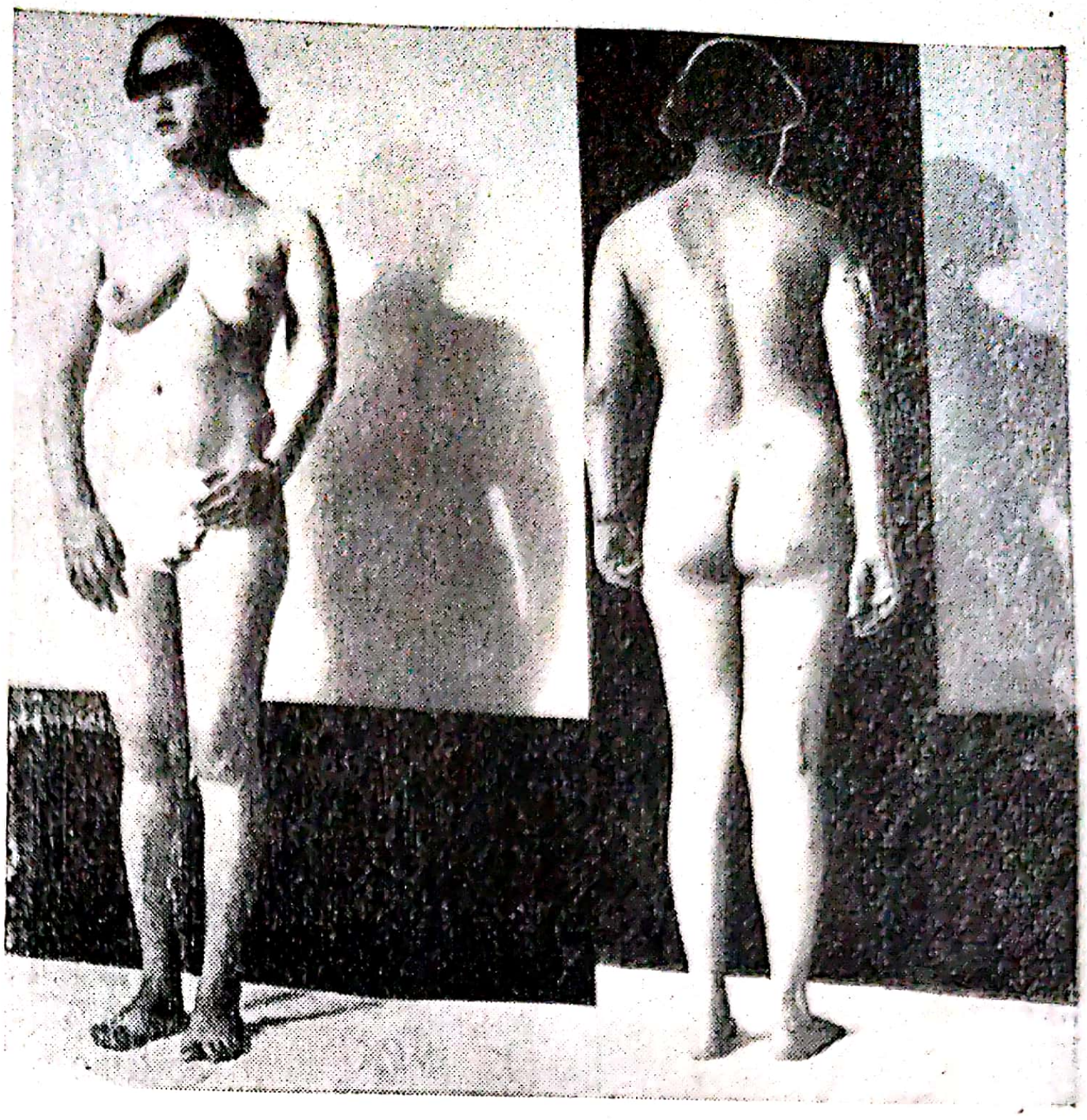

Fig. 326. — Un caz de hipertrofie congenitală a membrului inferior drept.

țit prin septuri fibroase, în proporții bine chibzuite, astfel ca după suturarea lamboului segmentele să nu se necrozeze.

Cînd bolnavul refuză intervenția chirurgicală, rămîn celelalte mijloace de tratament folosite pentru îmbunătățirea circulației locale, iar pentru o modestă resorbție de țesut gras se recurge la masaj adecvat, însoțit de compresiune gradată cu feși elastice.

Edemul cronic familial al lui Meige. Această afecțiune se aseamănă întrucîtva cu precedenta, prin faptul că există îngroșări întinse ale tegumentelor fără să fie interesate oasele, dar nu există hiperplazia țesutului limfatic.

Sindromul este de cele mai multe ori ereditar sau familial, și mai este cunoscut sub denumirile de „pseudoelefantiazis neuroartritic“ sau „edemul segmentar al lui Debove“.

Se pare că ar exista o alterare a centrilor trofici medulari ai țesutului celular subcutanat.

Deși a fost denumită „trofedem“, nu este dovedit că boala poate fi considerată drept o tulburare trofică sau numai un simplu edem. Coincidența edemului cu spina bifida, prezența tulburărilor vasomotorii, adipoza secundară a membrului interesat, care prezintă și atrofie musculară, par să justifice concepția trofică a bolii.

Edemul cronic familial interesează mai frecvent membrul inferior decît cel superior, și este caracterizat prin hipertrofia țesutului adipos subcutanat cu hipertrofia diverselor elemente conjunctive, de la derm și pînă la regiunile profunde. Vasele și nervii periferici ai celorlalte segmente nu sînt interesați.

Ca tratament se pot face: gimnastică vasculară, injecții intraarteriale ori administrare de medicamente vasodilatatoare, infiltrații cu novocaină lombară (Vișnevski) și simpatectomie lombară.

DIFORMITĂȚI CONGENITALE PRIN APLAZIE PARȚIALĂ SAU TOTALĂ

Bradidactilia. Această diformitate, denumită și bradimezofalangia, descrisă de Pol, se caracterizează prin scurtarea tuturor degetelor de la mîini și picioare, datorită scurtării falangei a doua, a cărei diafiză este foarte scurtă și nu are epifiză.

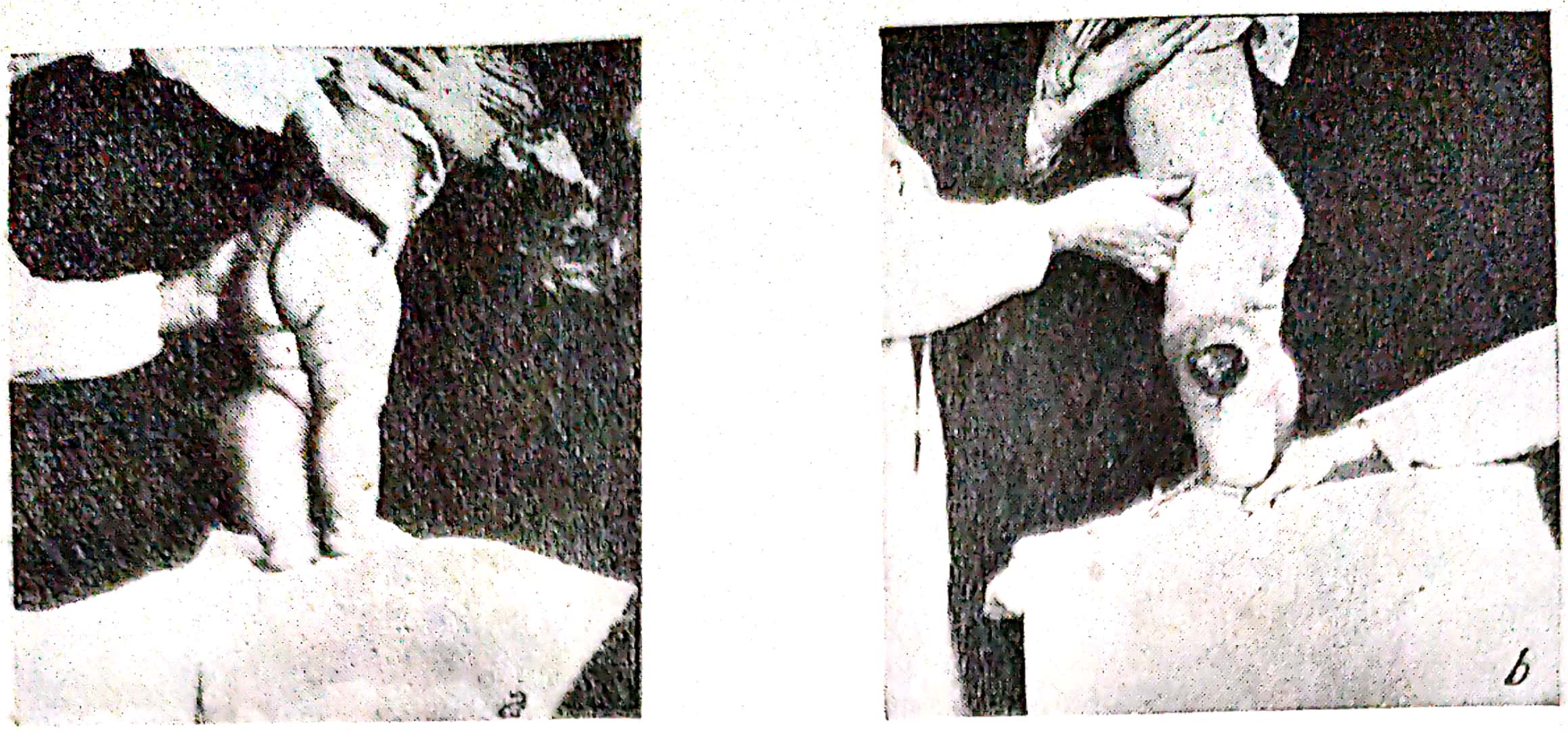

Fig. 327
a — elefantiazis congenital al gambei stîngi;
b — sarcom ulcerat al gambei stîngi la acelaşi copil.

Este şi ea o boală familială; Taku-Komai (1953) a descris trei familii care prezentau aceste diformităţi.

Tot în acest cadru patologic pot fi introduse şi scurtările de degete prin aplazia unor extremităţi de metacarpiene (fig. 329)

Diformităţile congenitale prin aplazie totală. Anomaliile acestea se manifestă prin scurtarea pînă la dispariţie completă a unui membru, cînd se ajunge la aşa-numita *amelie*. Într-un caz al nostru, membrul superior stîng lipsea în întregime, şi, în afară de centura scapulară, se observa doar un mic nucleu osos, care putea reprezenta oasele antebraţului şi două degete corespunzătoare.

Cînd dintr-un membru lipsesc anumite segmente, diformitatea intră în cadrul *ectromeliilor*. Astfel, lipsa segmentelor proximale şi ataşarea segmentului distal, mînă sau picior, la trunchi sau bazin iau numele de *focomelie*, iar lipsa segmentelor distale, de *hemimelie*. În aceste cazuri se poate ca bolnavul să se servească de segmentul rămas, ale cărui organe rudimentare se pot adapta la unele funcţii elementare.

ÎNŢEPENIREA (REDOAREA) CONGENITALĂ A ARTICULAŢIILOR

În aceste cazuri patologice, bolnavii se nasc cu încheieturile, în bună parte sau în totalitate, înţepenite. Astfel de cazuri, Nové-Josserand le numeşte redori articulare congenitale multiple, ca să le deosebească, oarecum, de unele contracturi congenitale, limitate la cîte o încheietură.

Etio-patogenie. Afecţiunea se observă mai mult la băieţi decît la fete. Cauza reală a acestei diformităţi este necunoscută.

Anatomie patologică. S-a observat o lipsă de dezvoltare a unora dintre articulaţii, fără acoperirea extremităţilor osoase cu cartilaj, şi cu existenţa, în unele locuri, a unui ţesut fibro-scleros, dens. Capsula articulară este îngroşată şi înconjurată de ţesut fibro-scleros, care o face să se retracte şi să dea loc la atitudini vicioase. Leziunea interesează muşchii, care sînt reduşi în volum, neextensibili, uneori lipsind în unele părţi. Aplazia musculară ar fi sub dependenţa unor aplazii vasculare, la care se adaugă în primul rînd incompleta evoluţie a articulaţiilor, ce se opresc parţial în evoluţia lor la forma fibroasă iniţială, în care interlinia articulară nu se desăvîrşeşte decît parţial.

Simptomatologie. La aceşti copii se pot observa şi alte malformaţii congenitale, cum sînt picioarele strîmbe, mîinile strîmbe, scoliozele şi luxaţiile congenitale etc. Sînt cazuri în care unele articulaţii se află înţepenite în atitudini vicioase, în extensie, dar mai ales în flexie.

Rocher a atras atenţia asupra existenţei unor depresiuni care se observă la nivelul articulaţiilor. Astfel de copii sînt rigizi, ţin membrele inferioare, ca şi cele superioare, înţepenite. Unele plici şi relieful unor articulaţii sînt dispărute, iar tegumentele trec dintr-o regiune într-alta, fără să se modeleze. La şold, de pildă, uşoara scobitură a triunghiului lui Scarpa nu există, iar tegumentele trec de pe abdomen la coapsă ca un fel de pantaloni întinşi.

Tratament. Dacă astfel de copii se tratează de la naştere prin mişcări pasive repetate, mai cu seamă în baie cu apă caldă, masaj şi redresări manuale, se poate obţine o apreciabilă îmbunătăţire a stării lor, dacă nu chiar o totală recuperare funcţională.

Am avut de tratat copii mici cu astfel de afecţiuni, şi în 3—4 ani de tratament susţinut şi-au putut recăpăta funcţia articulară.

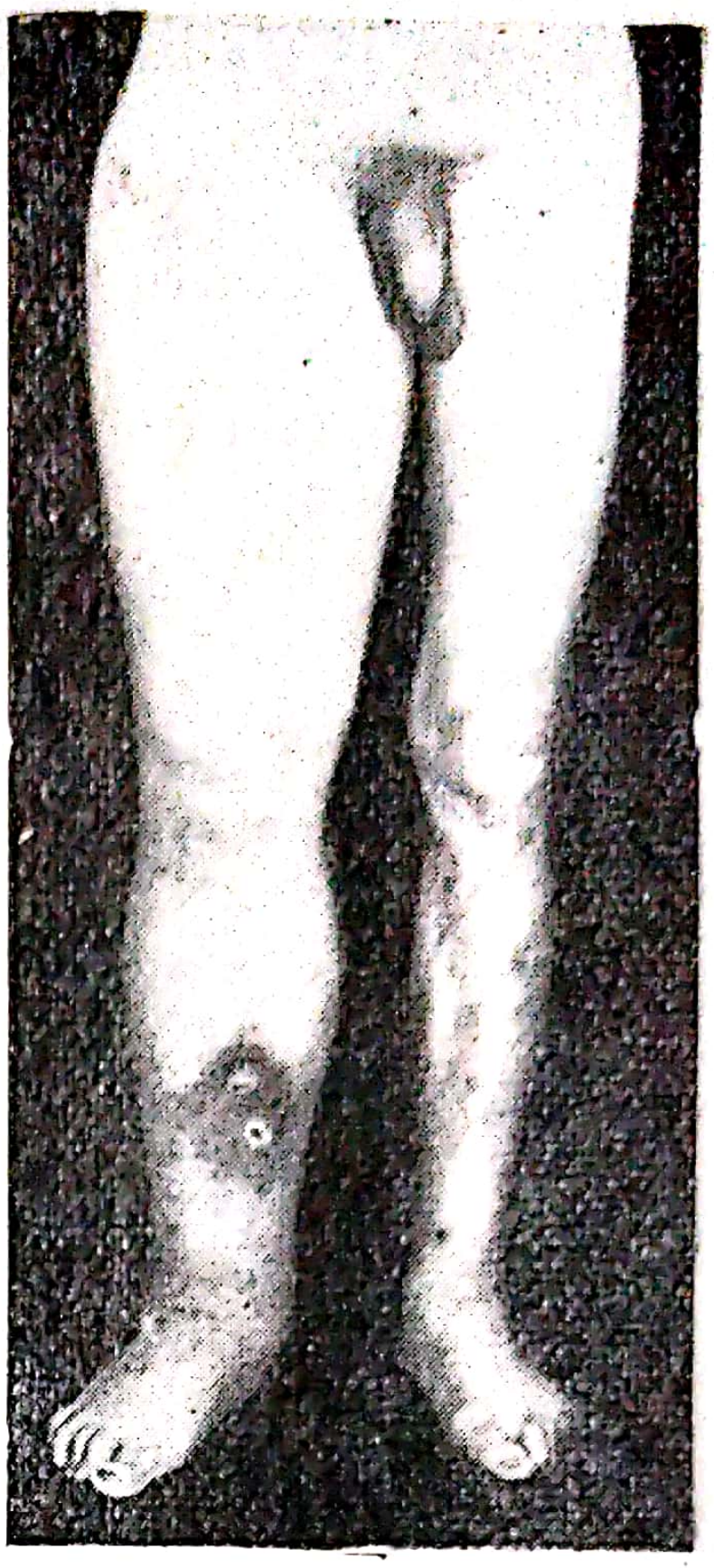

Fig. 328. — Elefantiazis postinfecţios la adult.

ARTROGRIPOZA

Artrogripoza este o afecţiune congenitală rară şi relativ, puţin studiată, caracterizată prin contracturi multiple, simetrice, ale membrelor, şi redori articulare, asociate adesea cu subluxaţii şi alte anomalii ale scheletului.

Termenul aparţine lui Stern, care a descris afecţiunea în 1943. El este format din două cuvinte greceşti: *artron* = articulaţie şi *grypos* = numele unei păsări răpitoare cu 4 picioare, din mitologie.

În literatura sovietică, artrogripoza a fost descrisă pentru prima dată în 1924, de E. I. Osten-Saken. În ultimul timp, numărul cazurilor observate a crescut. Astfel, în 10 ani au fost internaţi în Spitalul „Sumski“ din U.R.S.S. 64 de bolnavi cu artrogripoză.

Etio-patogenie. Cauzele producătoare ale artrogripozei nu sînt cunoscute. Boala este probabil datorită unei lipse de dezvoltare a întregului aparat muscular şi articular. Se notează apoi o serie de contracturi miogene şi artrogene. S-a mai văzut că unele grupuri musculare prezintă pareze, ceea ce duce la o atrofie a lor.

Anatomie patologică. În unele cazuri operate s-a constatat că articulaţia nu este interesată; s-a notat uneori că spaţiul articular a fost îngustat, cartilajul ros sau subţiat, iar lichidul sinovial mult redus.

Simptomatologie. La membrele superioare se observă lipsa flexiei în articulaţia cotului şi ştergerea contururilor acestei articulaţii.

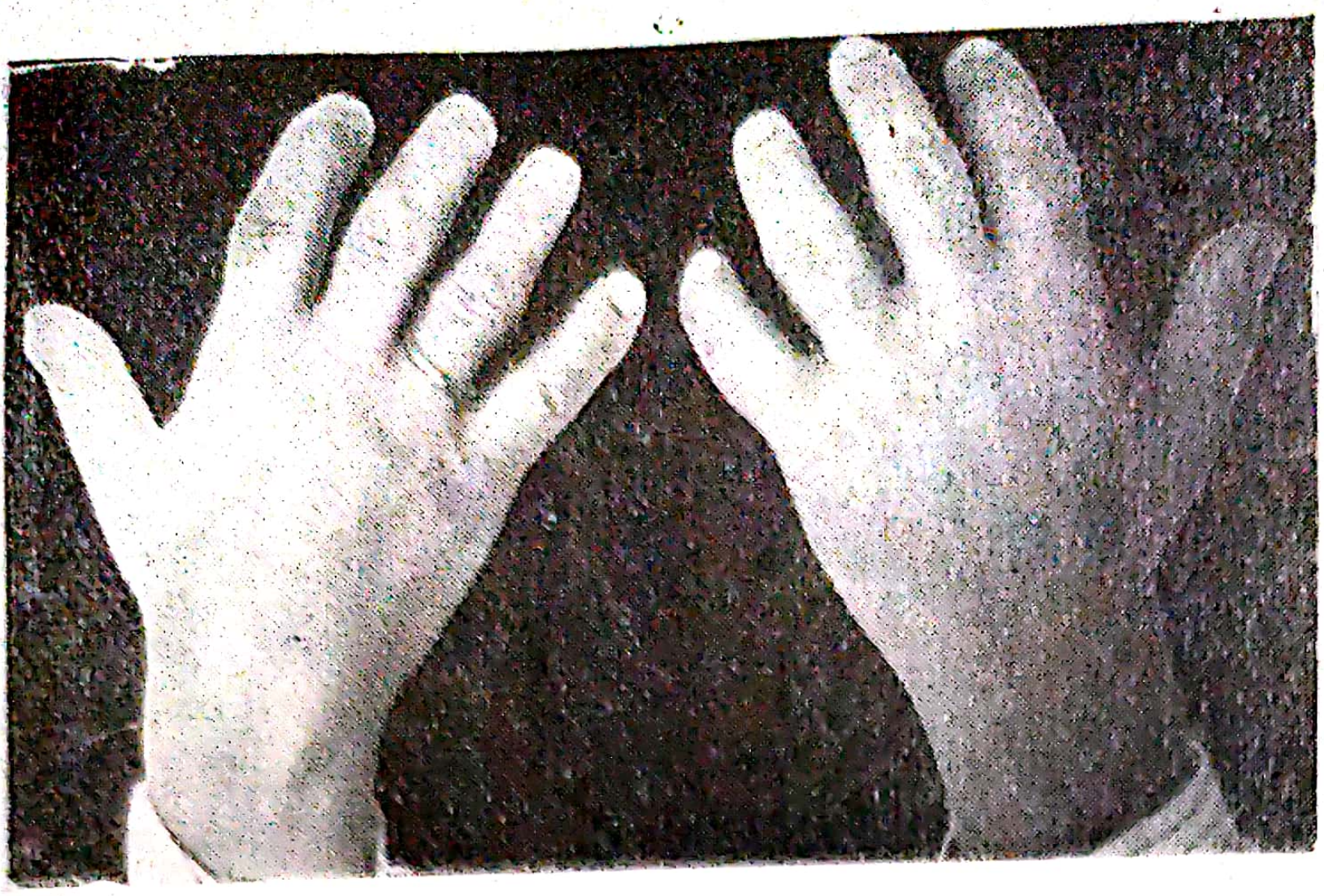

Fig. 329. — Scurtarea degetelor.

La umăr nu se poate executa abducția, iar rotația este limitată. Mîinile au un aspect caracteristic, fiind răsucite ca labele unei păsări de pradă, ceea ce deosebește această deformație de precedenta. Zațepin spune că funcția este tulburată, nu atît de aceste diformități ale mîinii, cît de imposibilitatea de a flecta membrul din cot și de a ridica brațul. Acest fapt, îi împiedică pe copii să mănînce singuri sau îi obligă să se folosească de tacîmuri cu cozi lungi. Și pentru a scrie sau a îndeplini alte acțiuni trebuie să ia cele mai curioase atitudini.

Membrele inferioare au mișcări limitate din articulația șoldului, unde prezintă adesea și luxații congenitale, care nu trebuie reduse, pentru că, din cauza rigidității mușchilor periarticulari, se poate produce foarte ușor o fractură a colului femoral.

Genunchii sînt de obicei în rectitudine, cu contururile șterse; uneori un genunchi e în flexie.

Diformațiile cele mai accentuate sînt la picioare, care prezintă cele mai diverse forme de picior strîmb congenital.

Cu toată fixarea în rectitudine a genunchilor și cu diformațiile picioarelor, acești copii parvin totuși să meargă. Zațepin citează cazuri de astfel de copii care au ajuns pînă la liceu.

Tratament. Este dificil și de lungă durată. Metoda principală o constituie mișcările pasive corectoare ale tuturor articulațiilor imobile sau puțin mobile, începînd chiar de la nașterea copilului. O atenție deosebită trebuie acordată dezvoltării mișcării de flexie din cot.

Pentru aceasta se fac redresări sub narcoză, urmate de imobilizări de cîte două săptămîni, alternînd cu masaj și gimnastică activă și pasivă mai energică. Aceeași mobilizare se execută la genunchi. Dacă există totuși o flexie sau un genu valg ireductibil, după vîrsta de 6 ani se execută osteotomii de corectare.

La picioare strîmbe se fac redresări manuale cu mare prudență, iar după vîrsta de 2—3 ani, intervenții chirurgicale.

Gimnastica și masajul trebuie continuate cîțiva ani, pînă ce copilul învață să meargă și să se servească singur.

LAXITATEA ARTICULARĂ CONGENITALĂ

(clovnismul congenital, sindromul lui Echlers-Danlos)

În genere, nu este o afecțiune ereditară; doar cîteva cazuri au fost evident familiale.

Etio-patogenie. S-au incriminat tulburările endocrine, precum și sifilisul.

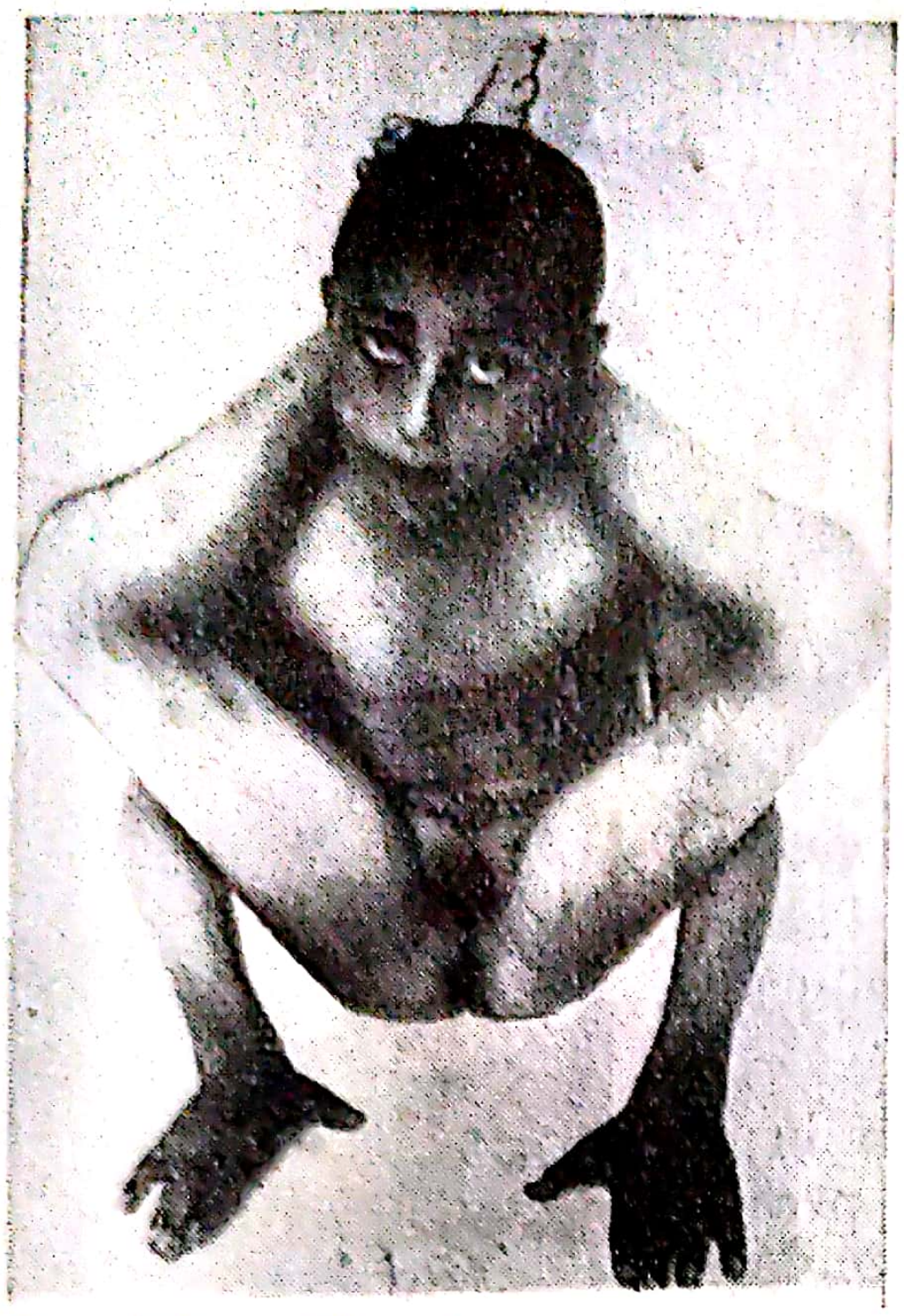

Fig. 330. — Clovnism congenital.

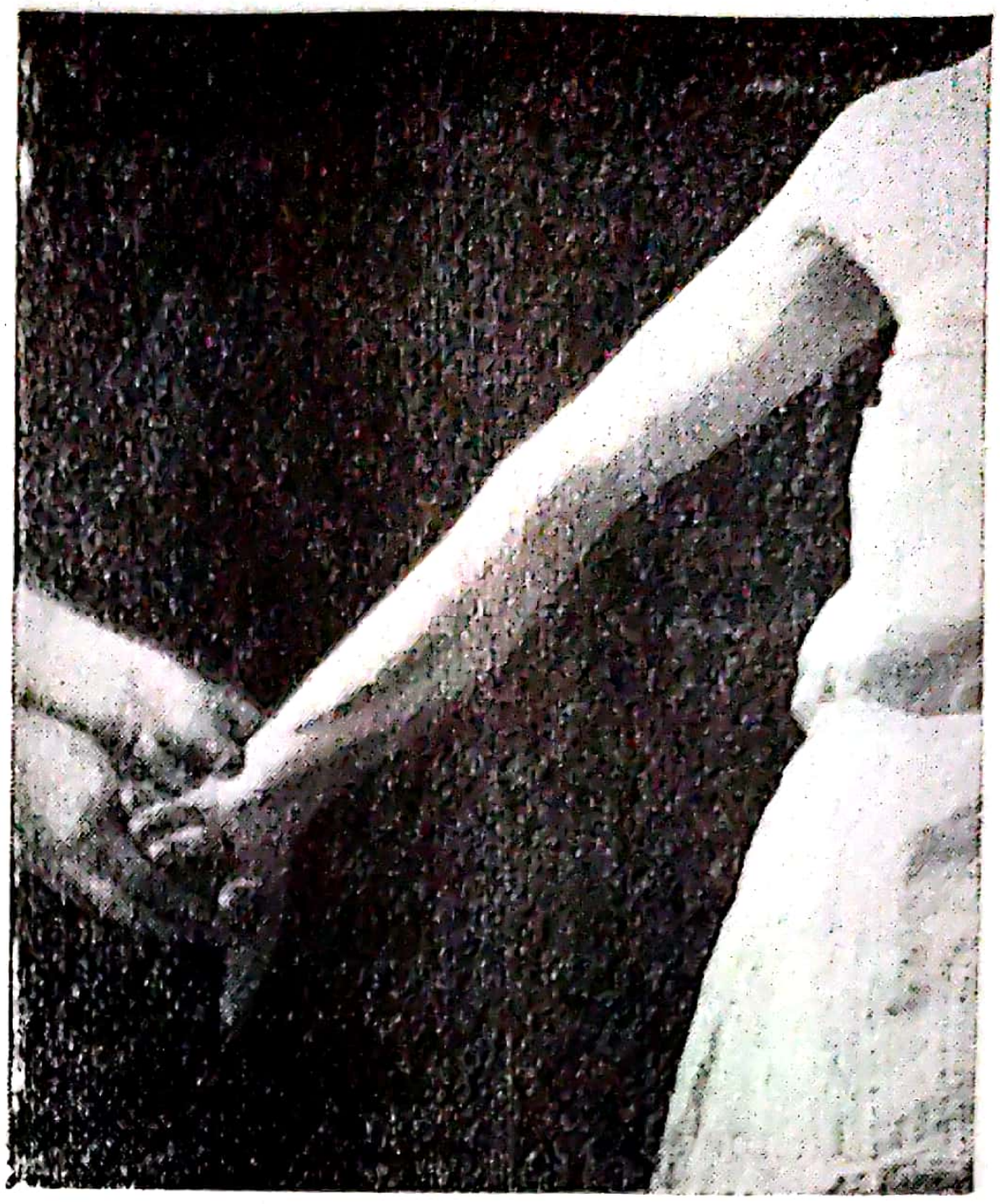

Fig. 331. — Laxitate congenitală articulară.

Simptomatologie. Din punct de vedere clinic, afecțiunea prezintă o formă localizată și una generalizată.

În cea dintîi intră o laxitate exagerată a unei singure articulații, care dă mișcarea cunoscută de încheietură cu resort: la degetul mare de la mînă, la șold, la articulația radio-carpiană. În forma generalizată sînt interesate mai multe articulații, care sînt foarte laxe, în așa fel încît bolnavii ajung la ceea ce se numește „clovnism congenital“ sau „oameni șerpi“ (fig. 330).

Am observat o bolnavă care prezenta o laxitate deosebită a mîinii și antebrațului, ca și cînd ar fi fost tuburi mari de cauciuc (fig. 331). Bolnava avea „șold cu resort“, o hiperlaxitate a coloanei vertebrale, iar policele se aduceau cu cea mai mare ușurință peste fața dorsală a mîinii, spre antebraț.

În fine, mai există „sindromul lui Echlers-Danlos“, caracterizat printr-o hiperlaxitate articulară, dar mai ales a pielii, care în bună parte pare de prisos, fiind în prea mare cantitate; se întinde ca stofa unei haine foarte largi. Bolnavii prezintă și tumori moluscoide.

Tratament. În unele din cazurile amintite se poate recurge la aparate ortopedice, care împiedică articulațiile prea laxe să ia atitudini cu totul anormale și cu tulburări funcționale.

DOLIHOSTENOMELIA (ARAHNODACTILIA)

Dolihostenomelia sau arahnodactilia (degete lungi ca picioarele păianjenului) este o malformație congenitală a celor patru membre, mai pronunțată la extremități, și caracterizată prin alungirea excesivă a degetelor, cu un anumit grad de subțiere a lor. Membrele rămîn și ele subțiri, ca și cînd procesul osteogenetic s-ar fi dezvoltat numai prin cartilajele de creștere și foarte puțin prin periost. Se presupune că la originea acestei anomalii s-ar situa unele tulburări hipofizare.

Silueta bolnavului devine caricaturală: apare o cifo-scolioză destul de puternică; masivul facial prezintă defecte caracteristice; toate articulaţiile sînt foarte laxe; musculatura, hipotonă, duce la atitudini vicioase ale mîinilor şi mai cu seamă ale picioarelor.

În afara acestor deformări ale aparatului locomotor, se pun deseori în evidenţă malformaţii ale urechii externe şi interne, malformaţii oculare, cristalinul fiind de obicei extrofiat, tulburări neurofizice şi malformaţii cardiace.

Dolihostenomelia, deşi boală congenitală, nu se observă la naştere, ci începe să-şi capete aspectul caracteristic către vîrsta de 4—5 ani.

Malformaţiile cardiace, prezente în două cazuri din trei, de obicei sub formă de anevrisme aortice, prin leziunea primitivă a mediei, pot provoca o moarte prematură.

DISOSTOZA CLEIDO-CRANIANĂ

(Boala lui Marie-Sainton)

Această distrofie este rareori observată în clinică.

În mai 1897, Pierre Marie şi Sainton au prezentat doi bolnavi — tatăl şi fiul — cu caracterele bolii care poartă numele lor, sub denumirea greşită de „hidrocefalie ereditară“. În urma criticilor aduse de Chaslin şi d'Atros, autorii au convenit să dea bolii numele de „disostoză cleido-craniană“.

Patogenie. Guzzoni degli Ancarani, care a făcut un studiu amănunţit în seria animală, crede că ar fi o anomalie regresivă, deoarece la unele specii se observă numai rudimente de clavicule.

Apert crede că afecţiunea este o distrofie cu acţiune numai asupra osificării membranoase, pe care o împiedică, avînd în vedere că oasele craniului, ca şi claviculele, au în parte o origine conjunctivală. Această ipoteză este oarecum dezminţită de cazurile unor autori, la care displazia se întindea şi la oase de origine encondrală.

S-a afirmat că afecţiunea ar fi datorită hidramniosului sau oligoamniosului.

Schorstein şi Gross cred că afecţiunea este datorită unui rahitism fetal. Probabilitatea unor tulburări trofice de natură glandulară a fost susţinută între cei dintîi de Măldărescu şi Parhon.

Simptomatologie. Boala se identifică uşor numai prin simpla observaţie atentă a unui caz. Această afecţiune se găseşte de obicei incidental, deoarece, fiind o malformaţie congenitală, fără tulburări funcţionale apreciabile, bolnavul şi anturajul nu-şi dau seama decît foarte vag de existenţa ei. Numai aşa se explică faptul că oameni în vîrstă n-au bănuit niciodată că scheletul lor are coaste mai puţine ori incomplete.

Într-un caz observat de noi, nici bolnavul, nici medicii n-au bănuit măcar lipsa claviculelor. De altfel, mama bolnavului era în vîrstă de 42 de ani şi se credea absolut normală, şi numai noi i-am atras atenţia asupra afecţiunii pe care, într-un grad mai redus, o avea şi ea.

Cînd se examinează un astfel de bolnav, sînt izbitoare exagerata brahicefalie şi forma neregulată a craniului. Fruntea prezintă două bose mari laterale, despărţite printr-un şanţ medio-frontal, mai mult sau mai puţin adînc, şi alte două proeminenţe parietale. Baza de implantaţie a ochilor este situată la o distanţă mare, şi un oarecare grad de exoftalmie dă bolnavului un aspect caracteristic (fig. 332).

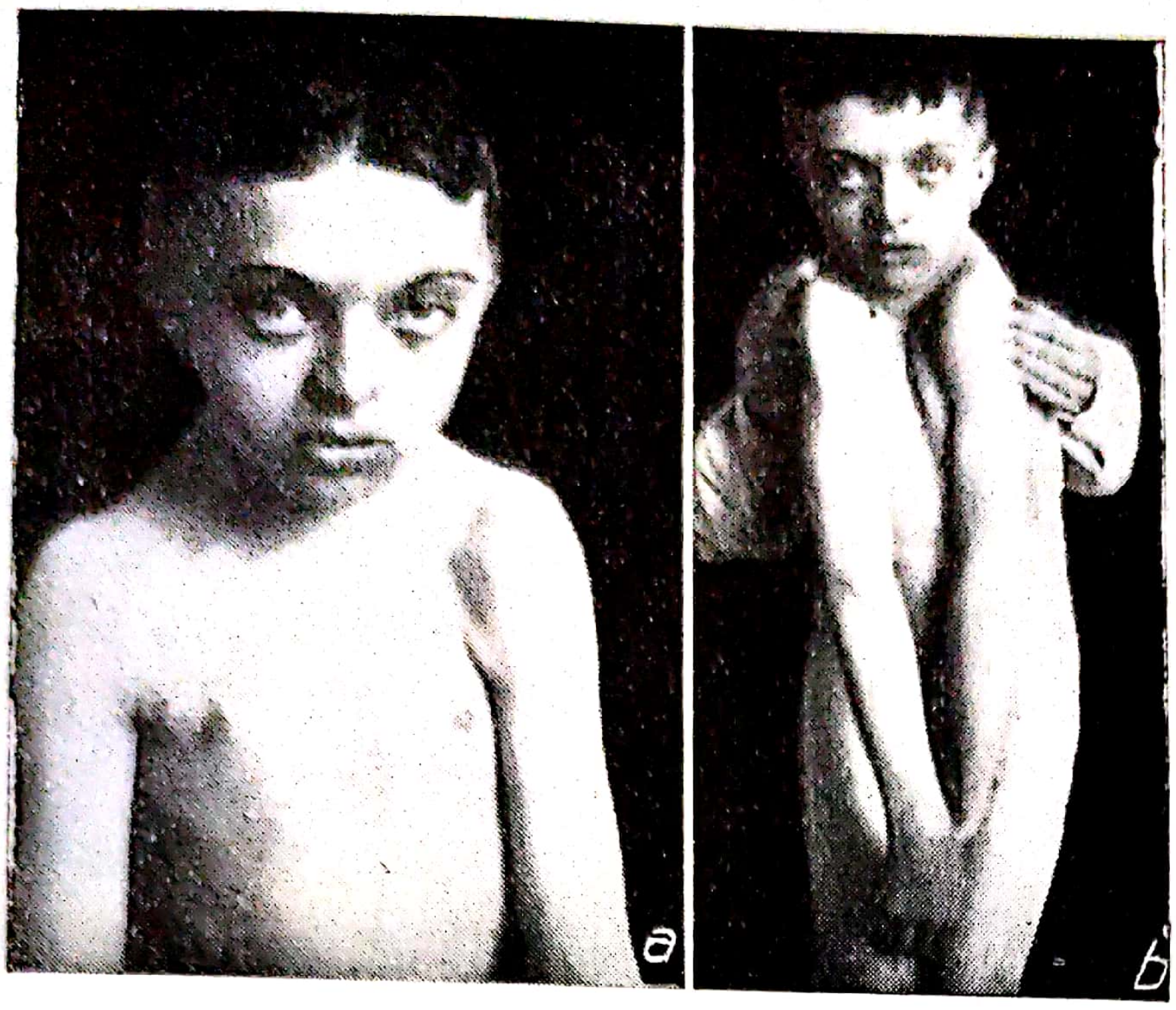

Fig. 332
a — un caz de disostoză cleido-craniană ereditară;
b — umerii se ating pe linia mediană.

De cele mai multe ori există o apreciabilă diferență între dimensiunile exagerate ale craniului și cele reduse ale masivului facial. Se mai observă anomalii de formă ale bolții palatine și mai ales ale dinților.

S-au semnalat: luxația posterioară a radiusului și cubitusul în varus, scolioză, ectopie testiculară, coaste cervicale.

În părțile anterolaterale ale bazei gîtului se observă cîte o suprafață concavă care se prelungește cu părțile superioare ale toracelui și care înlocuiește caracteristicile determinate de prezența claviculelor. Umerii sînt ușor căzuți în jos și anterior, și mult mai evidenți decît în mod normal.

Privind toracele din spate, el apare ușor bombat, strîmt și cu *scapulae alatae*.

La palpare se evidențiază la craniu o persistență a fontanelelor pînă la o vîrstă înaintată și o lipsă de unire a oaselor craniului în alte porțiuni, unde regiunea rămîne renitentă, depresibilă. În dreptul fontanelelor, de cele mai multe ori și pînă la o anumită vîrstă se văd sau se simt pulsații.

Palpînd cele două regiuni claviculare, constatăm lipsa totală ori parțială a oaselor, iar dacă aducem umerii în adducție forțată, ei se unesc pe linia mediană, mascînd aproape complet toracele. La unii bolnavi, în afară de aceste malformații, care nu produc decît ușoare tulburări funcționale, se adaugă uneori și alte diformități: cifoză, scolioză, torace în pîlnie, coaste cervicale, *genu valgum*, *radius curvus*, *cubitus varus*, picioare plate, atrofie a falangelor degetelor mari ale picioarelor, dehiscență a manubriului sternal, distrofie a coastelor, a bazinului etc.

Uneori afecțiunea apare sub formă frustă, și anume ca fisuri claviculare care însoțesc întîrzierea în osificarea fontanelelor, sau numai unilaterală.

La radiografie se constată aplazia claviculelor și persistența fontanelelor, apoi dehiscența manubriului sternal, distrofii costale etc. Oberthur a observat o aplazie a cavității glenoide, încît capul humerusului se articula cu bolta acromială.

Tratament. În afară de cel medicamentos, glandular, s-au încercat plastii claviculare cu transplante osoase, dar acestea s-au resorbit mai totdeauna. Se folosesc corsete ortopedice care trag umerii în afară și îndărăt. Pentru diformități ortopedice concomitente se fac tratamentele ortopedice sau chirurgicale respective.

DIFORMITĂȚILE CONGENITALE ALE MEMBRULUI SUPERIOR

MEMBRUL SUPERIOR SUPRANUMERAR

O diformitate congenitală extrem de rară, pe care am avut și noi ocazia s-o observăm, este membrul superior supranumerar.

Este cazul unui prim copil al unor părinți sănătoși la care reacțiile biologice pentru sifilis au fost complet negative.

Copilul, născut la termen și bine dezvoltat, prezintă, în loc de un singur membru superior stîng, în aparență două, dezvoltate complet și independente unul de altul (fig. 333). Cel superior avea mișcări voluntare, împiedicate însă de prezența celui inferior, și era mai dezvoltat, nu numai față de cel de aceeași parte, dar și față de cel din dreapta. În loc de o mînă obișnuită avea una provenită din două mîini lipite prin marginile lor cubitale, așa încît în total la o singură mînă avea opt degete, dintre care cel de la mijloc era ieșit din rînd. Mișcările de flexie și extensie ale mîinii, deși reduse, existau, iar unele degete aveau mișcări voluntare. Pe tegumentele acestui segment se afla un nev de culoare cafenie-închis, foarte întins.

La radiografie, la umăr, se constată o articulație cu caractere aproape normale, dar imediat sub dînsa se vede un cap humeral redus de volum, prelungit, cu diafiza respectivă foarte subțiată, ca și toate celelalte oase ale membrului superior corespunzător. Extremitatea superioară a membrului de deasupra prezenta doi nuclei epifizari și o îngroșare pînă la dedublare a diafizei în jumătatea sa proximală. La antebraț, cubitusul era îngroșat mult, aproape dublu. La carpul corespunzător existau doi nuclei osoși și opt metacarpiene, dacă socotim pe cele îngroșate mult, ca fiind duble (fig. 334).

Membrul situat inferior, în aparență mai normal conformat decît celălalt de deasupra, dar mai subțire, era absolut inert, încît la înțepătură și la curent electric nu reacționa prin mișcare.

În astfel de condiții am hotărît amputarea acestui segment supranumerar, pe care am făcut-o foarte simplu, printr-o incizie în rachetă. Ceea ce este mai interesant este că n-am găsit propriu-zis un adevărat trunchi vasculo-nervos. În timpul operației aveam impresia că lucram într-un țesut conjunctivo-grăsos cu vase de mici dimensiuni. După vindecare, micul pacient putea să execute cu brațul rămas toate mișcările.

La disecția membrului superior dezarticulat am pus în evidență o arteră humerală foarte rudimentară și un singur nerv, ale cărui ramuri aveau traiecte cu totul anormale. În locul mușchilor se găsea mai mult un țesut fibro-grăsos.

În rezumat, copilul prezenta într-o parte trei membre superioare, dintre care unul individualizat, iar două fuzionate la braț, dînd numai o hipertrofie a oaselor și a țesuturilor, iar mîinile erau în parte diferențiate.

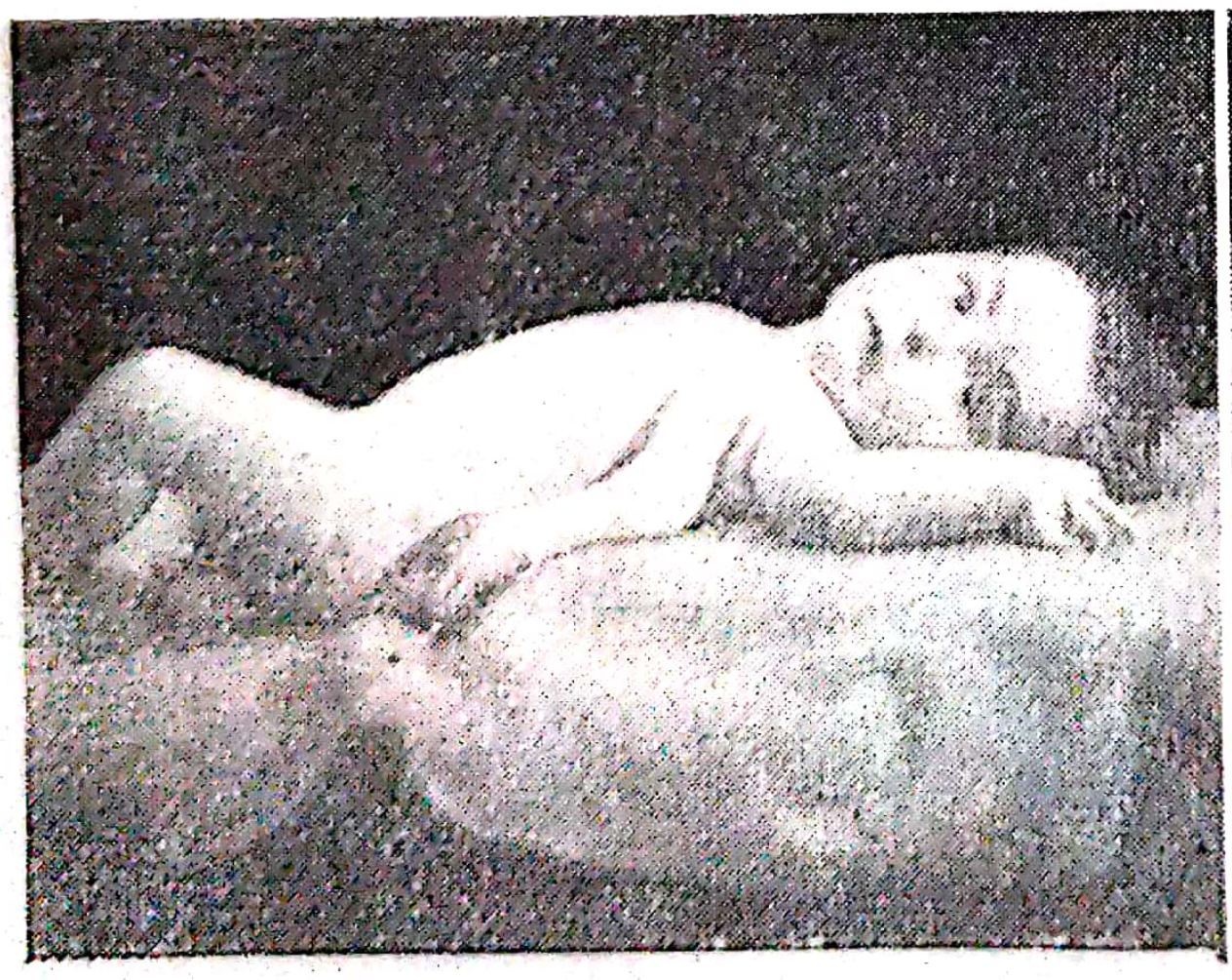

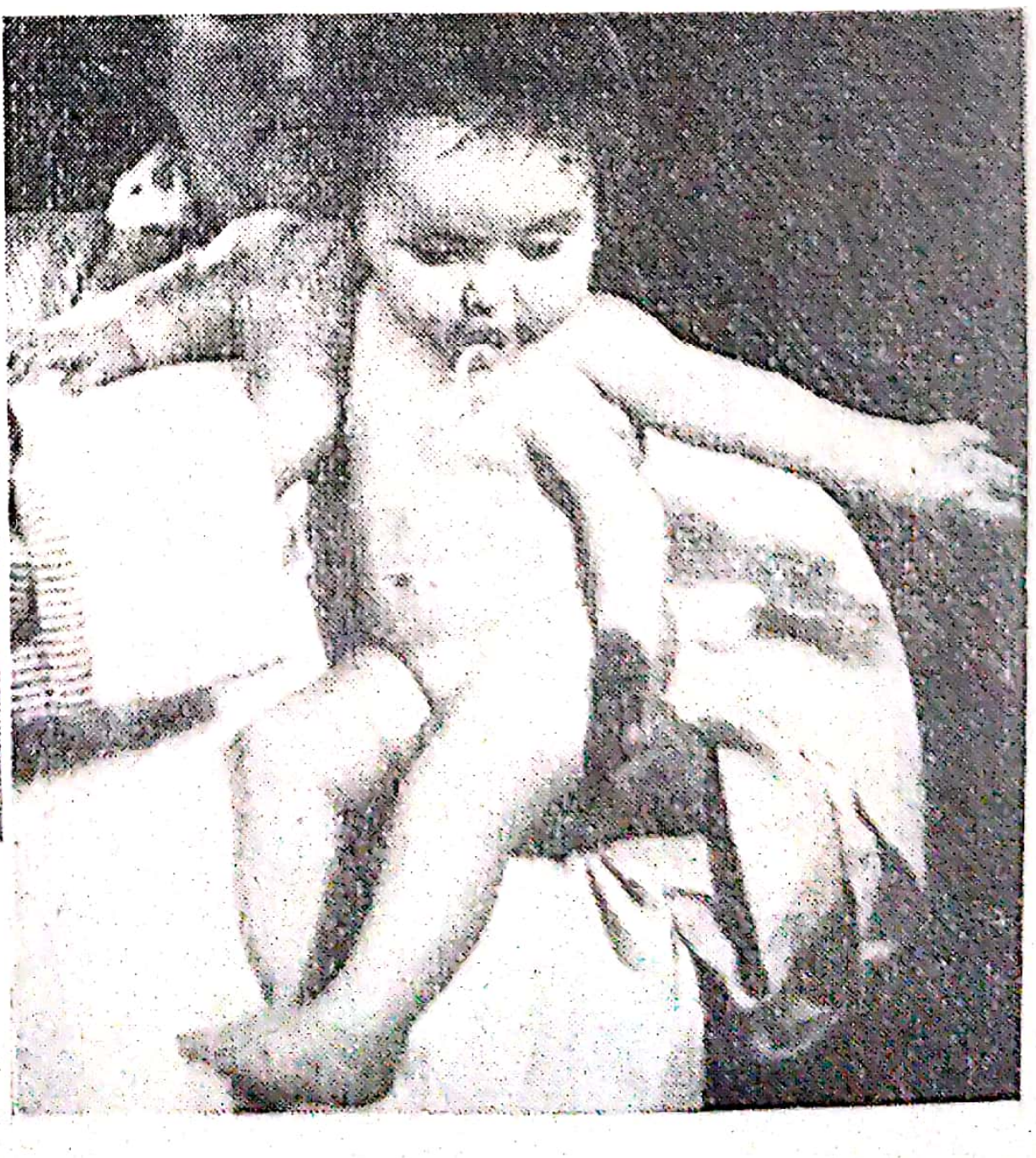

Fig. 333. — Copil cu membrul superior stîng supranumerar, iar celălalt în aparență unic, dar în realitate dublat.



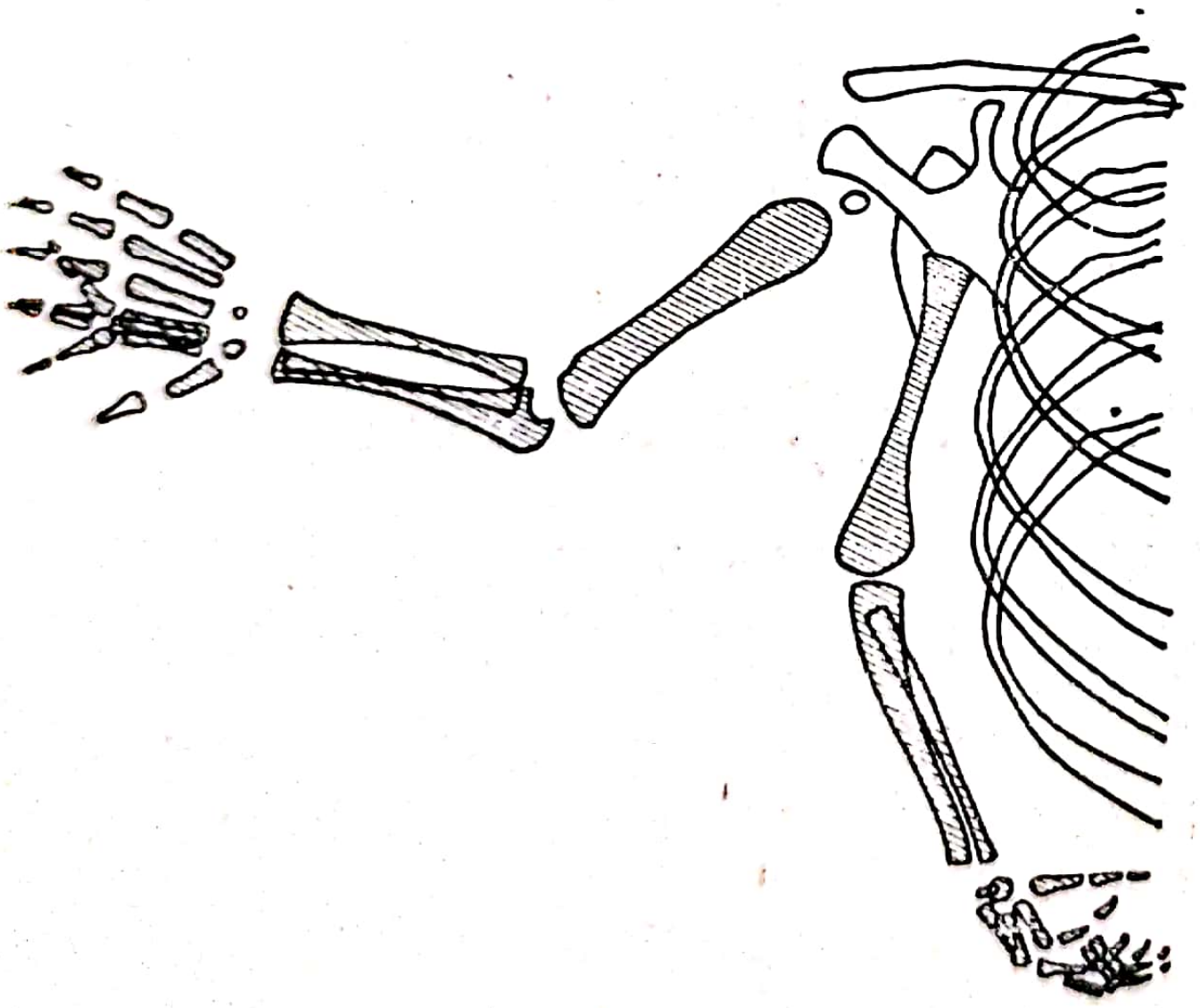

Fig. 334. — Radiografia copilului precedent: membrul în aparență unic are un humerus foarte îngroșat, cu doi nuclei cefalici, un os de la antebraț dublu și opt metacarpiene cu degete corespunzătoare.

ANOMALII CONGENITALE ALE HUMERUSULUI

Cazuri de absența izolată și totală a humerusului, cu implantarea cotului la cavitatea glenoidă, par să nu se fi observat pînă în prezent; Broca citează unele lucrări care menționează cazuri de absență totală a osului.

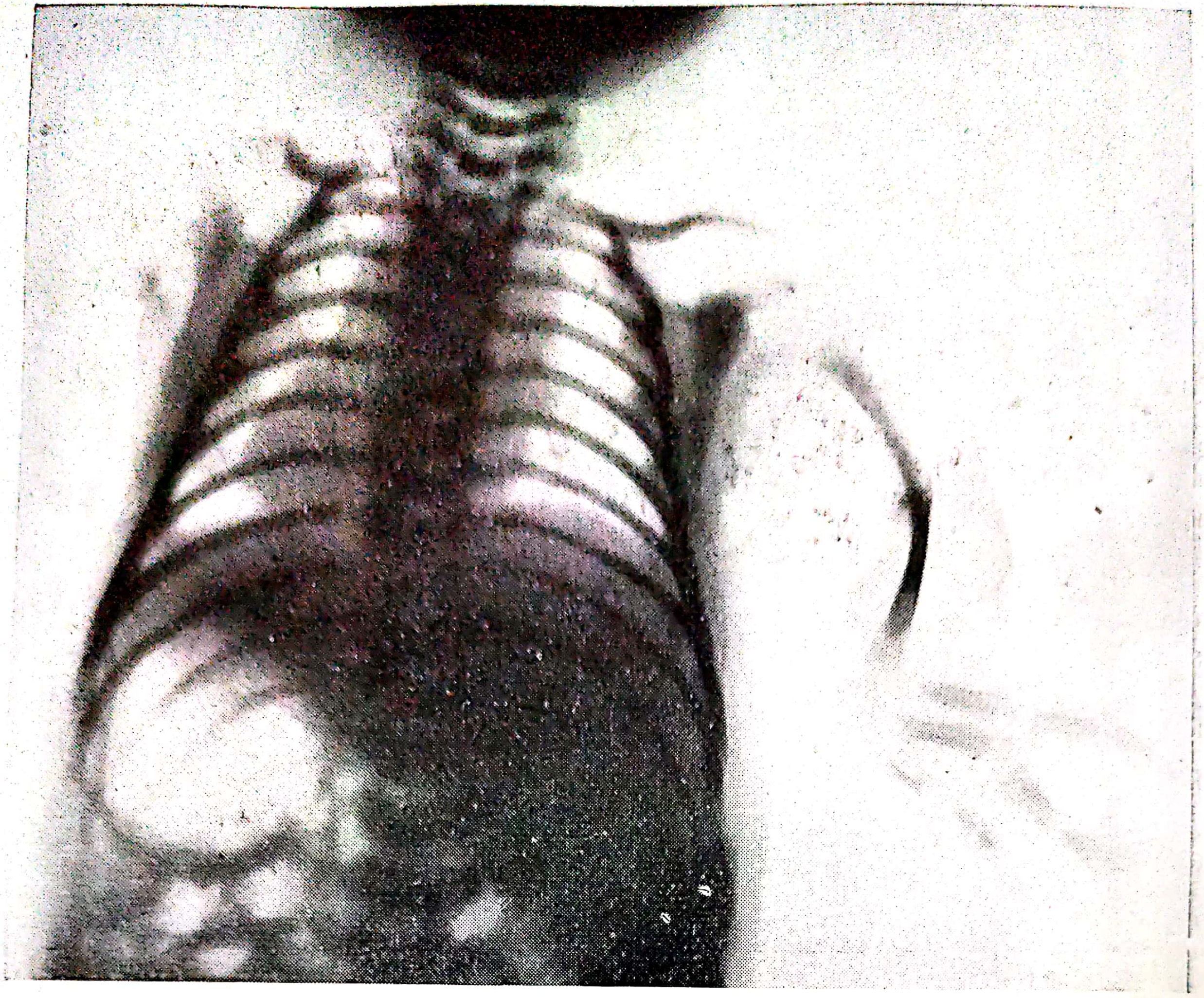

Fig. 335. — Un caz de amelie.

Cînd brațul și antebrațul lipsesc, iar mîna este implantată la torace direct, malformația poartă numele de „focomelie". În cazuri de „amelie" se înțelege că brațul lipsește (fig. 335).

ANOMALII CONGENITALE ALE RADIUSULUI

Absența acestui os este considerată ca o *hemimelie* radială.

Există o lipsă parțială și una totală; cea dintîi privește mai ales extremitatea distală sau treimea mijlocie a osului.

Frecvență. Lipsa radiusului este o malformație destul de rară. Antonelli, în 1905, adunase din literatura medicală 114 observații, iar ceva mai tîrziu Apert și Monsetti reunesc peste 120 de observații.

În genere, toți autorii sînt de acord că anomalia este mai frecventă de o singură parte, și poate cu oarecare predilecție pentru cea dreaptă. După sex, se pare că anomalia se observă în aceeași proporție la băieți și fete.

Anatomie patologică. Segmentul dispărut, orice dimensiuni ar avea, este aproape constant înlocuit printr-un cordon fibros sau fibro-cartilaginos. De obicei, o dată cu lipsa totală sau parțială a radiusului există și alte anomalii osoase, ca aplazia humerusului și mai cu seamă a condilului său respectiv, sau o aplazie a cubitusului, cu îndoirea lui spre extremitatea inferioară. La mînă de multe ori lipsesc în același timp unul

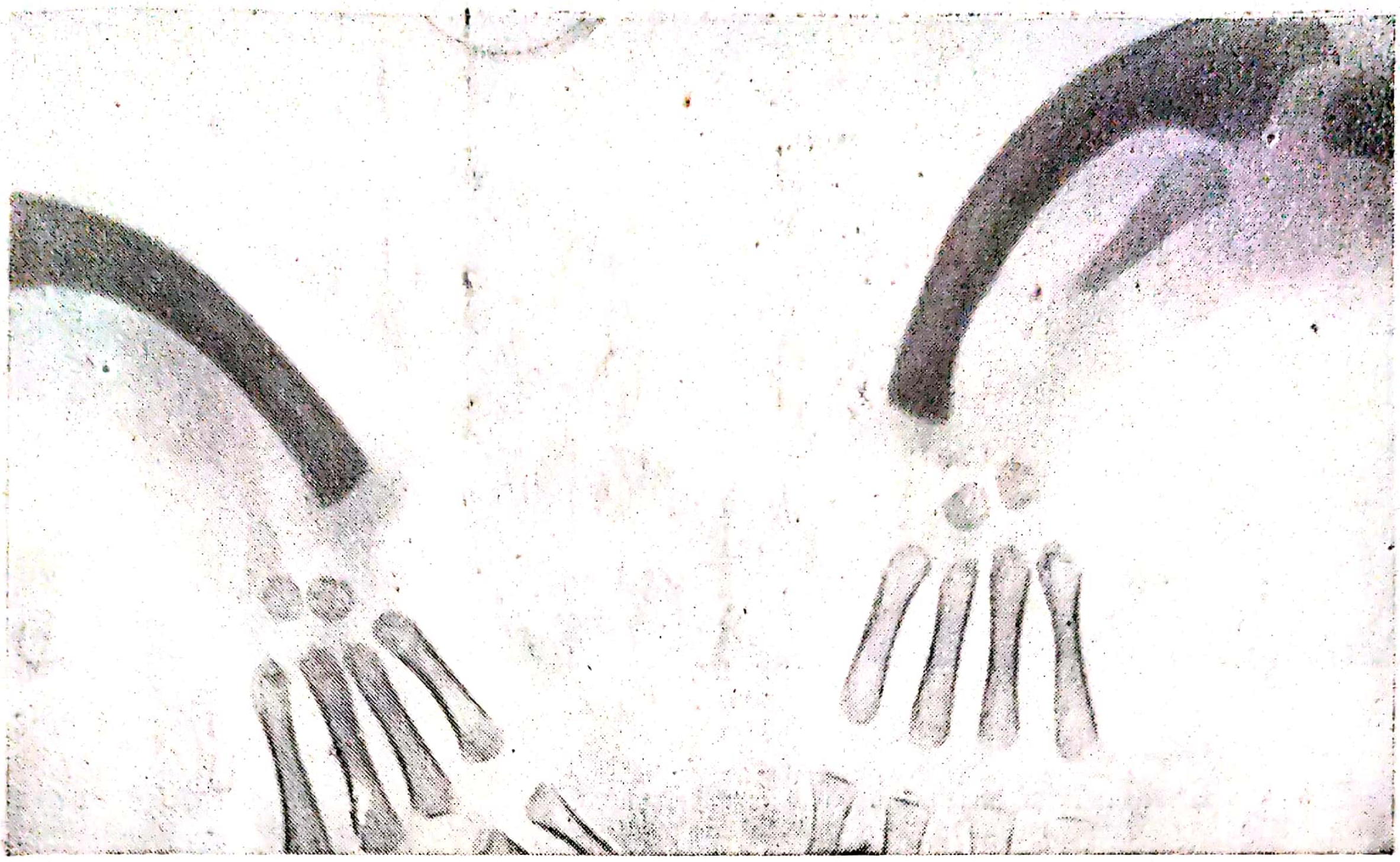

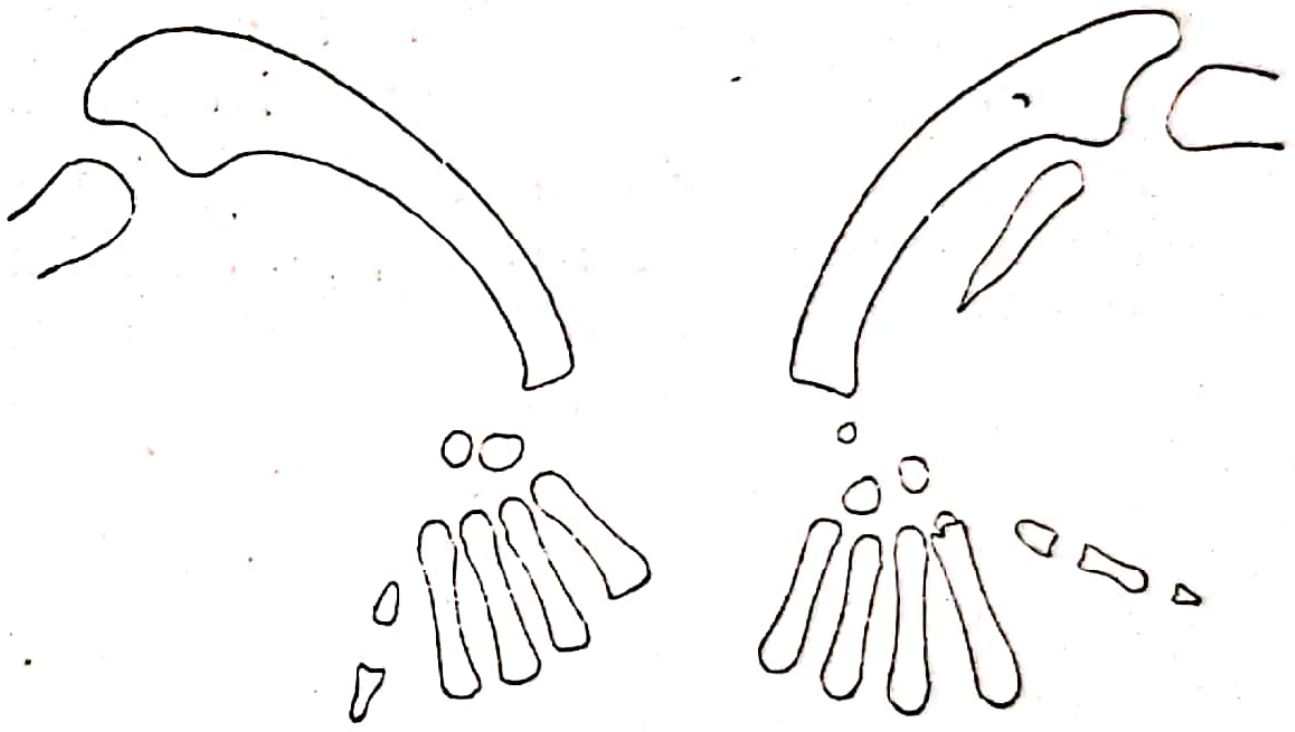

Fig. 336. — Lipsa totală a radiusului la un antebraţ şi parţială la celălalt.

sau mai multe oase carpiene, metacarpiene, şi falange. Această lipsă s-a observat — se înţelege totdeauna de partea marginii radiale a mîinii (fig. 336).

În afară de malformaţiile osoase citate, se întîlnesc malformaţii ale părţilor moi, fie în imediata apropiere, fie la distanţă. După unele observaţii lipsesc mai totdeauna muşchii care se inseră pe radius. Muşchii eminenţei tenare sînt atrofiaţi într-un grad destul de apreciabil sau chiar lipsesc complet. La distanţă s-au descris cazuri de absenţă a lungului biceps, a deltoidului, a marelui pectoral etc. De multe ori există depresiuni cicatriceale, strangulări inelare, precum şi aplazia arterei radiale.

Simptomatologie. În majoritatea cazurilor, chiar de la prima inspecţie sînt destule elemente care să permită bănuirea acestor malformaţii.

Aproape constant se vede o micşorare a lungimii antebraţului, precum şi a grosimii lui. Mîna este deviată în afară, păstrînd o atitudine fixă de *mînă strîmbă radială sau radio-palmară* (fig. 337). Mişcările active sînt compromise, atît în articulaţia radio-carpiană, cît şi la cot, după cum malformaţia este mai mult sau mai puţin gravă, dar se fac totuşi oarecare mişcări pasive de flexie şi extensie. De multe ori lipsesc degete, mîna e atrofiată şi există variate alte anomalii.

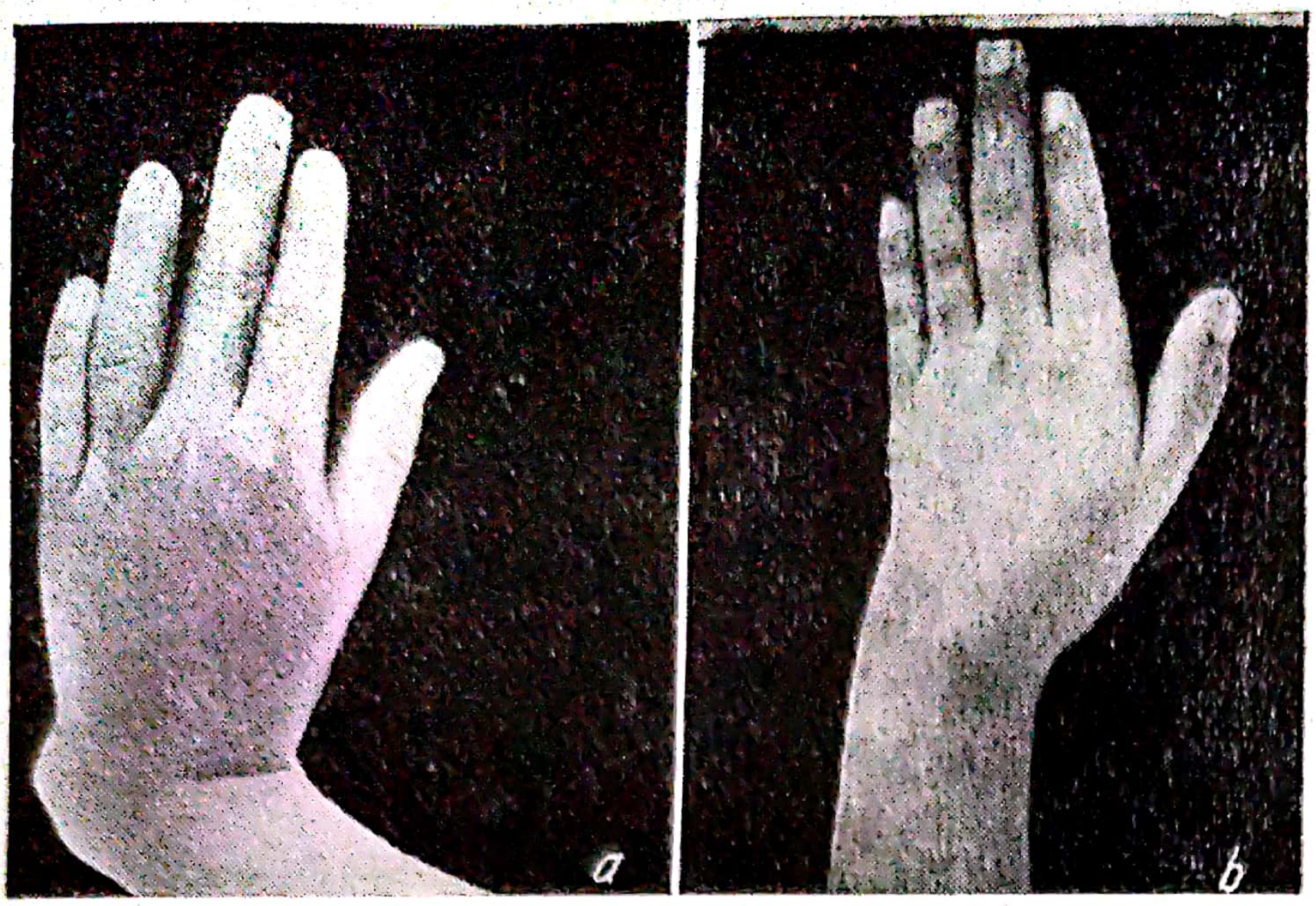

Fig. 337
a — mînă strîmbă radială;
b — rezultat operator prin grefon osos (caz personal).

Datele clinice sînt însă întregite și verificate printr-un examen radiografic amănunțit, cînd de multe ori se pun în evidență și alte anomalii osoase, care altfel nu ar fi putut fi recunoscute.

Tratament. Se urmărește un scop estetic și unul funcțional; prin urmare, mîna va trebui să fie adusă și fixată operator în poziția ei normală.

Albee înlocuiește radiusul, în caz de absență totală, printr-un transplant tibial lung pe care-l așază paralel cu cubitusul, între cot și carp, în poziția în care ar fi trebuit să fie radiusul. În acest caz, însă, transplantul nu constituie un suport mecanic solid, fiind supus resorbției parțiale ori chiar totale.

Într-un caz autorul a trebuit să intervină a doua oară, cînd a recurs la un alt transplant mai scurt, pe care l-a așezat între scafoid și mijlocul cubitusului; rezultatul obținut a fost foarte satisfăcător. Pentru ca transplantul să se poată fixa în poziția voită, ambele capete au fost ascuțite și introduse în niște orificii făcute pe de o parte în scafoid, iar pe de altă parte în mijlocul diafizei cubitale. Această operație se poate face mai cu seamă cînd cubitusul nu este îndoit extern. În acest din urmă caz, operația trebuie completată printr-o osteotomie liniară sau cuneiformă a cubitusului (Romano). Articulația, mai mult sau mai puțin rudimentară, care se află între cubitus și oasele carpului, urmează neapărat să fie fixată.

Sayre taie în formă de ichi extremitatea distală a cubitusului și o înfige între oasele carpului, după ce, mai înainte, a pregătit locul prin îndepărtarea unuia sau a mai multor oase.

Bardenhauer despică extremitatea distală a cubitusului și introduce în această despicătură carpul atrofiat. În sfîrșit, Lamy face o artrodeză obișnuită pentru a obține același rezultat.

ANOMALIILE CUBITUSULUI

Ca și diformitatea precedentă, hemimelia cubitusului se însoțește de o tulburare a funcției mîinii.

Frecvență. Hemimelia cubitală este o malformație mult mai rară decît cea precedentă, pentru că la 100 de cazuri de lipsă a radiusului s-au publicat numai 28 de cazuri de lipsă congenitală a cubitusului.

Anomalia se întîlnește mai des la sexul masculin. Lipsa parțială este mai des observată. Se poate însoți de alte malformații, și mai cu seamă ale mîinii, care sînt constante cînd osul lipsește în întregime.

Anatomie patologică. Se pot diferenţia trei tipuri de anomalii, ţinînd samă de starea radiusului :

1. radiusul este normal sau uşor curbat, în timp ce cubitusul lipseşte în întregime;

2. radiusul este sinostozat în unghi mai mult sau mai puţin obtuz cu humerusul, şi uneori cu extremitatea rudimentară superioară a cubitusului. În cazurile acestea se observă absenţa condilului humeral, a trohleei humerale şi a capului radial. S-a constatat prezenţa totală sau parţială a tricepsului (Vicizejevski);

3. capul radial e luxat supero-extern şi coincide cu diferite anomalii musculare la antebraţ.

Simptomatologie. Această malformaţie determină felurite tulburări funcţionale, fie prin anchiloza cotului, fie prin malformaţii musculare şi digito-palmare. Forma antebraţului este mult schimbată prin îndoirea radiusului, prin micşorarea lungimii antebraţului şi devierea mîinii în varus.

De altfel toate aspectele clinice se pot asemăna cu cele ale lipsei congenitale a radiusului, cu diferenţa că sînt localizate la partea internă a antebraţului şi a mîinii.

Am avut ocazia să observăm, între alţii, un copil în vîrstă de 7 ani care prezenta lipsa congenitală a cubitusului, de tipul al doilea din clasificarea de mai sus. Antebraţul era curbat în direcţia cubitală şi mîna în varus accentuat, încît marginea ei internă era aproape paralelă cu direcţia braţului. Cotul era anchilozat în unghi obtuz; mîna avea numai două degete sindactilizate membranos, iar degetul mare, două falange terminate cu două unghii, ceea ce făcea ca malformaţia să fie ciudată şi poate unică, prin faptul că existau malformaţii prin lipsă alături de altele prin exces. Mişcările mîinii erau reduse, iar din cauza prezenţei falangetei supranumerare şi a sindactiliei, bolnavul nu se putea folosi de degetele existente.

La radiografie se vedea radiusul îngroşat, îndoit, cu extremitatea lui superioară diformată. Extremitatea inferioară a humerusului avea formă de paletă şi nu se recunoşteau decît cu greutate trohleea şi eminenţele. O porţiune osoasă prelungea ceea ce ar fi trebuit să fie epitrohleea, unindu-se imediat cu radiusul; aceasta ar putea fi extremitatea superioară a cubitusului, cu totul rudimentar. La locul oaselor carpului se vedeau numai cinci oase, de formă mai mult sau mai puţin rotundă, care nu se mai pot identifica, decît cu multă aproximaţie. Un al şaselea os, mai mare, de formă triunghiulară, pare să fie un rudiment al extremităţii inferioare a cubitusului. La mînă se văd numai trei metacarpiene, dintre care două cu falangele respective, iar primul metacarpian are şi o falangă supranumerară, care face degetul mare bifid.

În alte cazuri, cubitusul lipseşte numai parţial (fig. 338 şi 339).

Tratament. S-au recomandat, ca şi pentru radius, diverse metode operatorii, şi anume: fie bifurcarea extremităţii inferioare a radiusului, fie aşezarea unui transplant, de obicei tibial, care împreună cu radiusul să facă o furcă în care să se prindă şi să se menţină carpul, după ce, bineînţeles, mîna a fost îndreptată în poziţia sa normală.

Reinicke a obţinut într-un caz un rezultat bun folosind un transplant tibial şi rezecînd extremitatea proximală a radiusului.

Se mai poate face o osteotomie a radiusului şi o artrodeză între extremitatea distală a acestuia şi carp.

În cazul nostru am făcut, în primul rînd, o dezarticulare a falangei supranumerare interne, care avea o articulaţie redusă faţă de cea externă. În acelaşi timp, celelalte două degete s-au individualizat folosind procedeul operator Rădulescu pentru sindactilie.

În al doilea timp am excizat cordonul fibros care era în locul diafizei cubitale, şi am făcut o osteotomie a radiusului, îndreptînd mîna în direcţie mai mult sau mai puţin normală. În urma acestor operaţii, bolnavul se putea servi de degetele sale ca de o pensă.

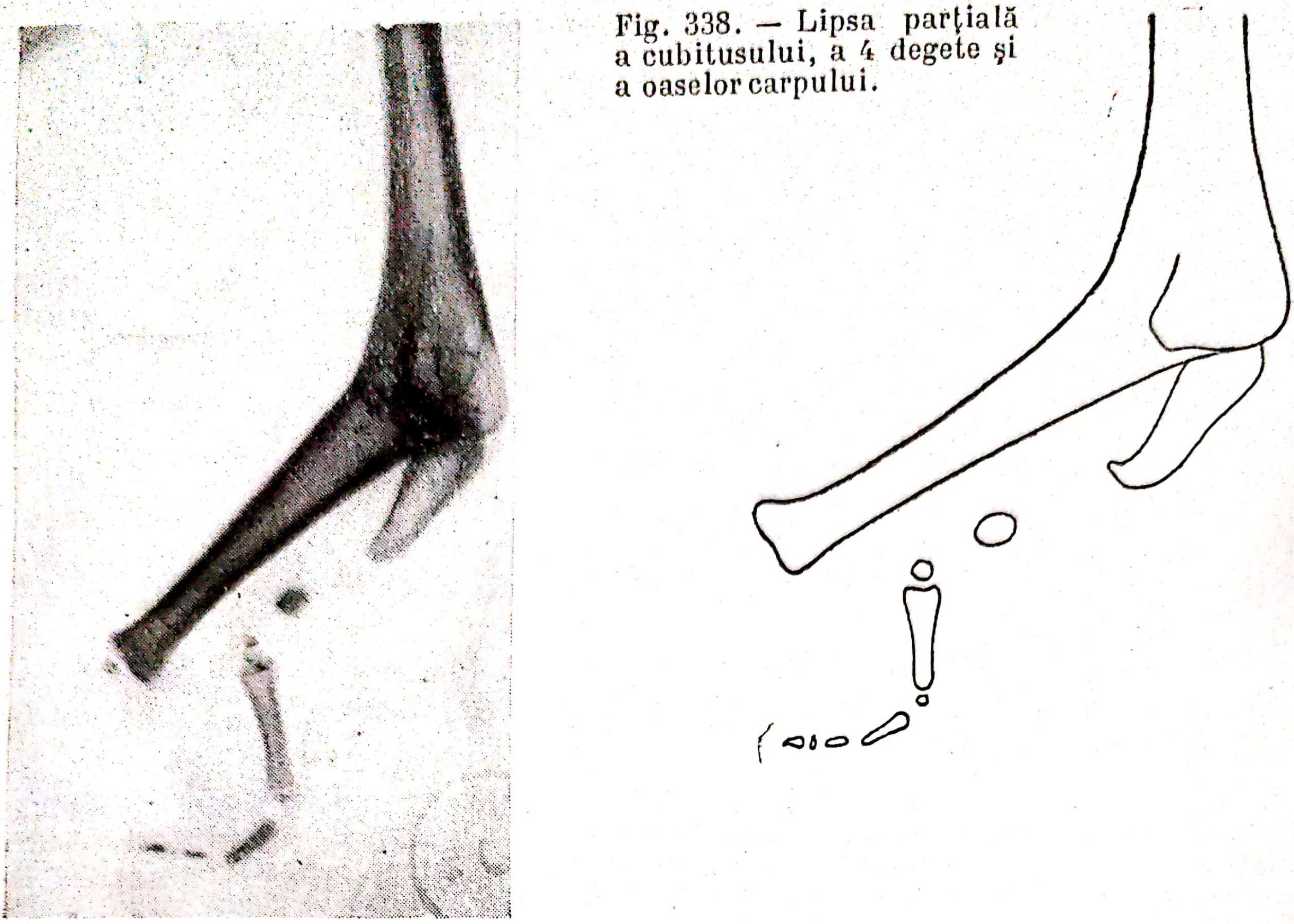

Fig. 338. — Lipsa parţială a cubitusului, a 4 degete şi a oaselor carpului.

ANOMALIILE NUMERICE ALE DEGETELOR ÎN ÎNTREGIME SAU ALE UNOR SEGMENTE

Segmentarea rudimentelor cartilaginoase, care are loc la embrion, în vederea formării degetelor, poate suferi unele devieri de la normal, fie prin exces, fie prin lipsă: în primul caz se produce *polidactilia* (fig. 340), iar în al doilea *ectrodactilia.* În această din urmă malformaţie există mai totdeauna şi o lipsă parţială de dezvoltare a scheletului antebrahial; cînd acesta e normal, lipsa degetelor apare la mijlocul mîinii; degetul mare şi cel mic fiind normale, mîna are aspectul de picior de rac.

Polidactilia este caracterizată frecvent prin existenţa unui deget mare rudimentar supraadăugat unuia oarecum normal. Segmentul în plus se manifestă ca o falangetă, cu unghia mai mult sau mai puţin dezvoltată, articulată sau sinostozată cu falangina normală a policelui (fig. 341 şi 342). Porţiunea aceasta supranumerară este fixă, sesilă sau pediculată. În alte cazuri, mai rare, un deget în întregime, uneori chiar cu metacarpianul său, poate exista în plus; acest lucru se observă mai des la picioare. Două degete cu falanginele şi falangetele lor respective, complete de aceeaşi mărime şi formă se pot articula cu acelaşi metacarpian, încît este aproape imposibil

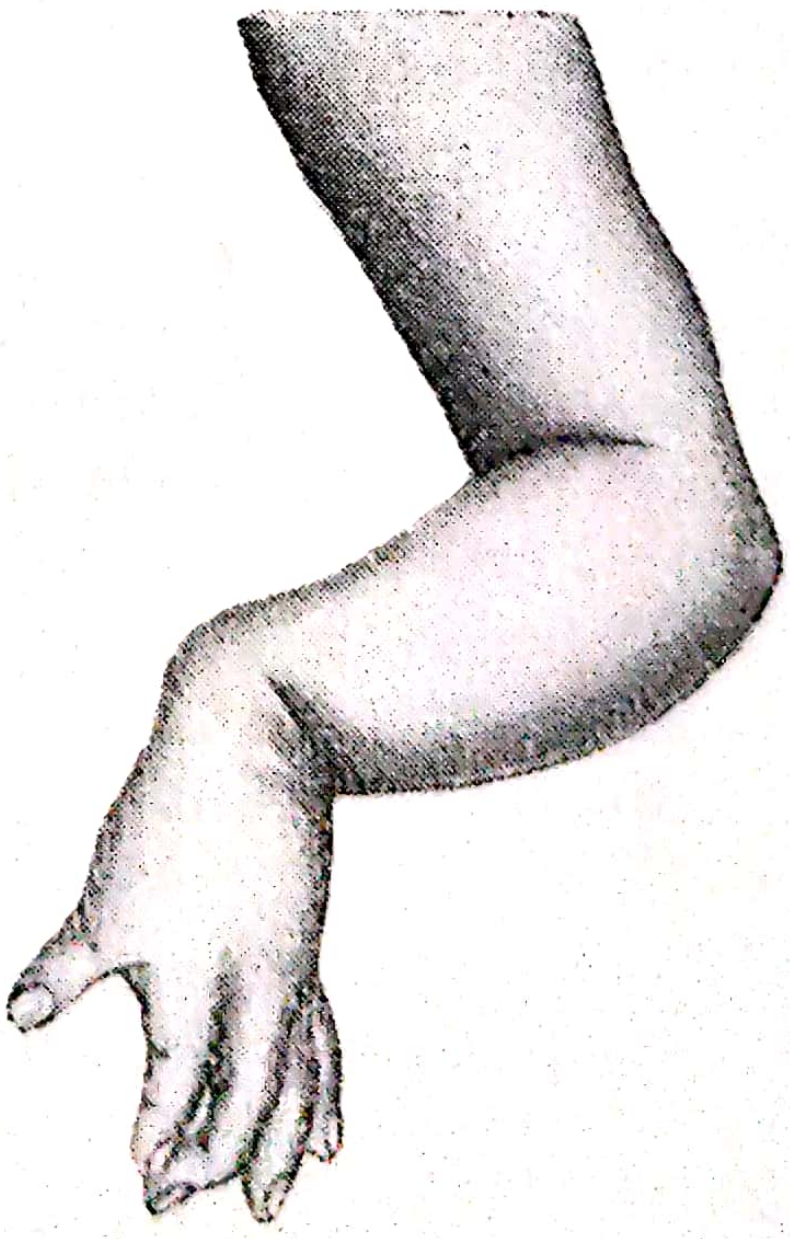

Fig. 339. — Mînă strîmbă prin aplazie cubitală.

să deosebim, atît clinic, cît și radiografic, care este în realitate degetul supranumerar.

Într-un caz, o bolnavă avea șase degete la mîini, dintre care cel de-al patrulea hipoplazic; la picioare nu avea malformații digitale, ci un varus ecvin extrem de accentuat, cu supinație completă. Sora aceleiași paciente avea numai picioare strîmbe congenitale, fără nici o altă malformație.

Într-un caz un bolnav avea un police supranumerar și o sindactilie strînsă între mediu și inelar.

O altă bolnavă avea șase degete la picior și *hallux varus*, iar la ambele mîini ultimele degete erau sindactilizate.

Un copil prezintă pe radiografie la un picior un deget supranumerar în întregime cu metatarsianul său, pe cînd la celălalt, metatarsianul este rudimentar. La copii nou-născuți am avut destul de deseori ocazia să extirp cîte o mică falangetă supranumerară implantată la degetul mic, pediculată, și care atîrna ca un breloc.

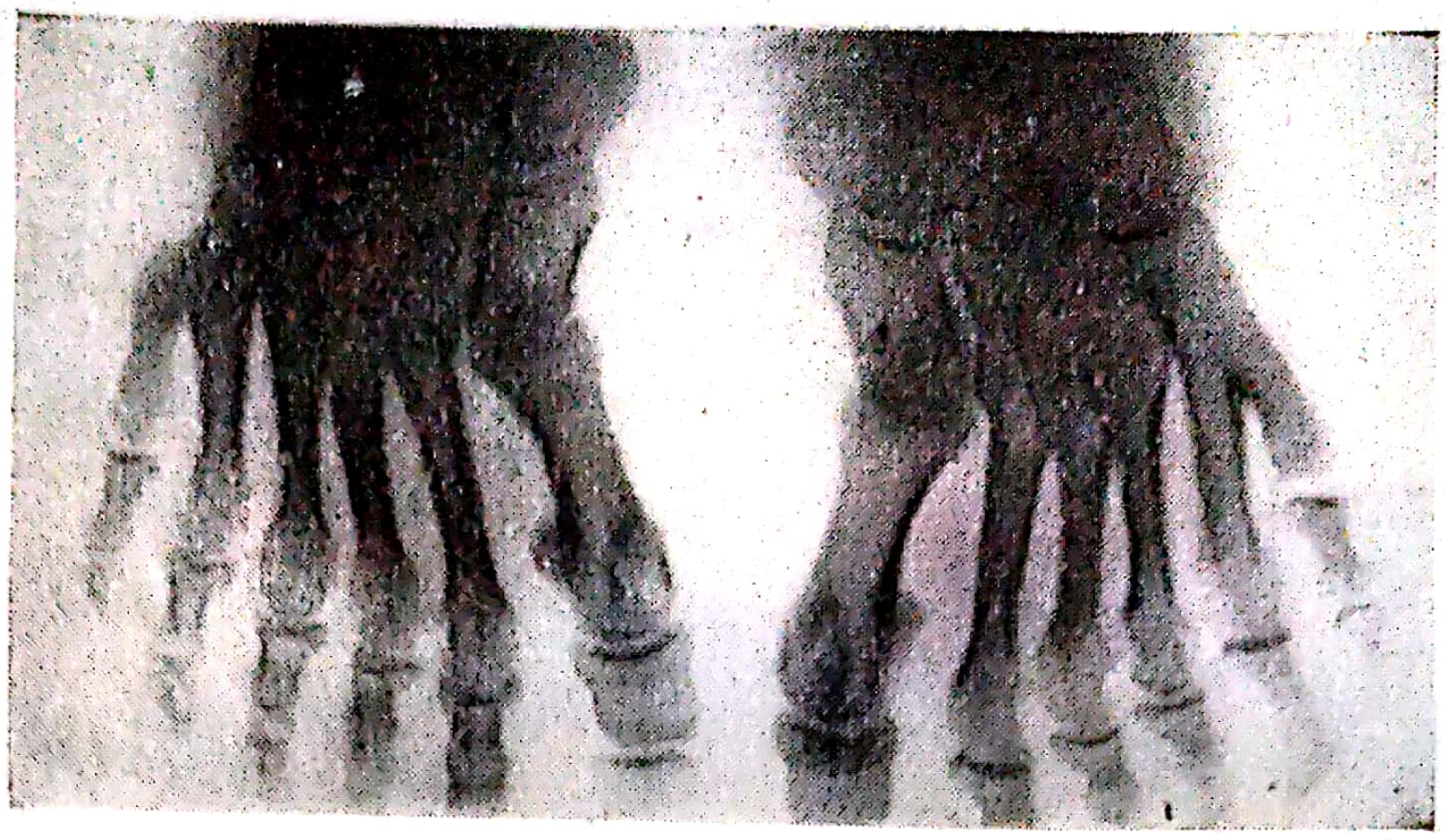

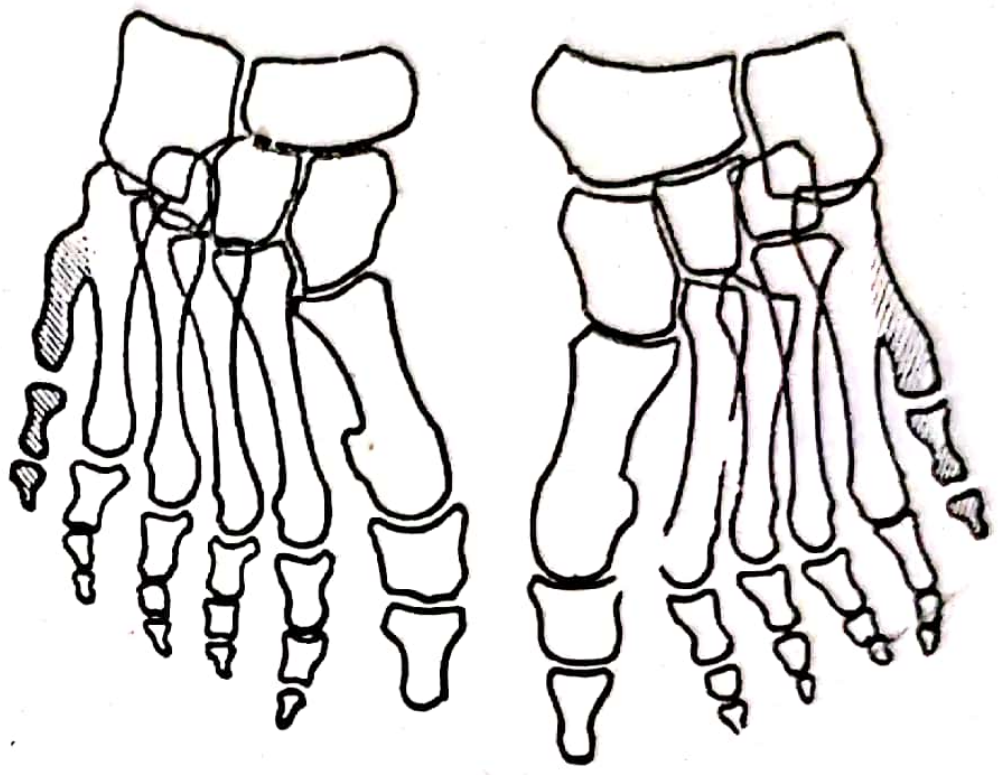

Fig. 340. — Polidactilie (radiografie).

Tratament. Aceste anomalii numerice se tratează prin extirparea degetului sau segmentului supranumerar, foarte simplu, cu un vîrf de termocauter sau de electrocauter cînd este o mică falangetă cu pedicul lung și subțire. O adevărată operație plastică trebuie executată cînd se reface articulația și se îndreaptă și se axează în același timp segmentul rămas, executînd și plastia tegumentară necesară.

Rezultatele vor fi bune dacă segmentul rămas are tendoanele flexorilor bine conservate. La un police bifid, falangeta supranumerară se extirpă cînd copilul va avea 5—6 ani.

DEVIERILE CONGENITALE ALE DEGETELOR ÎN ÎNTREGIME SAU ALE UNOR SEGMENTE ALE LOR

Camptodactilia este una dintre devierile care se fac în plan sagital. Cea mai frecventă este flexia auricularului, și are loc în prima articulație interfalangiană.

Degetul mare flexus este o anomalie în același gen, dar foarte rară (fig. 343).

Clinodactilia este o deviere în sens lateral, care se observă mai ales la degetul mare ori la cel mic, și are loc în articulația dintre primele segmente ale degetului.

Într-un caz personal, de altfel foarte rar, clinodactilia se observa simetric la degetele arătătoare, la care falangina era foarte redusă de volum, încît forma un mic segment osos.

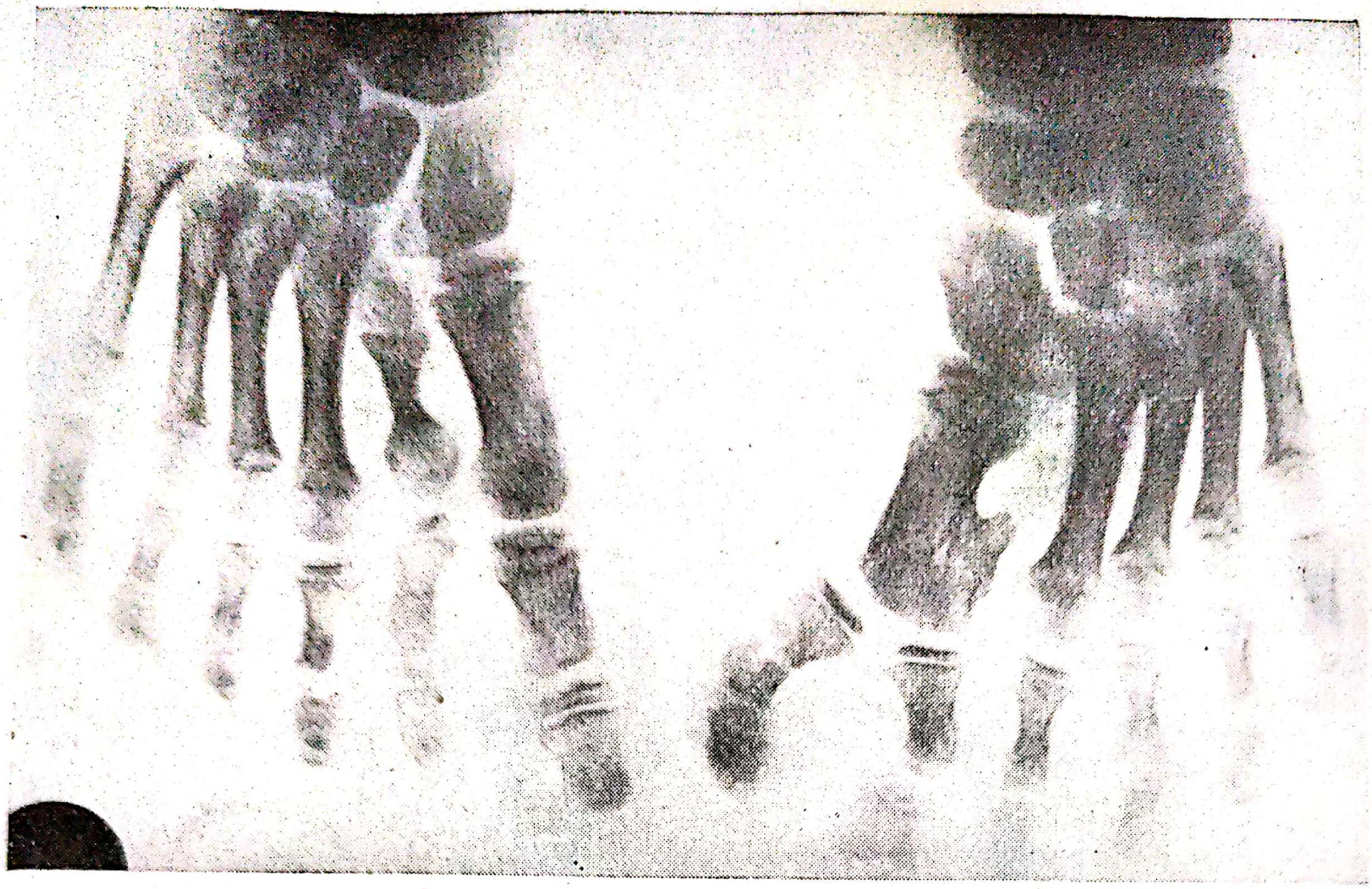

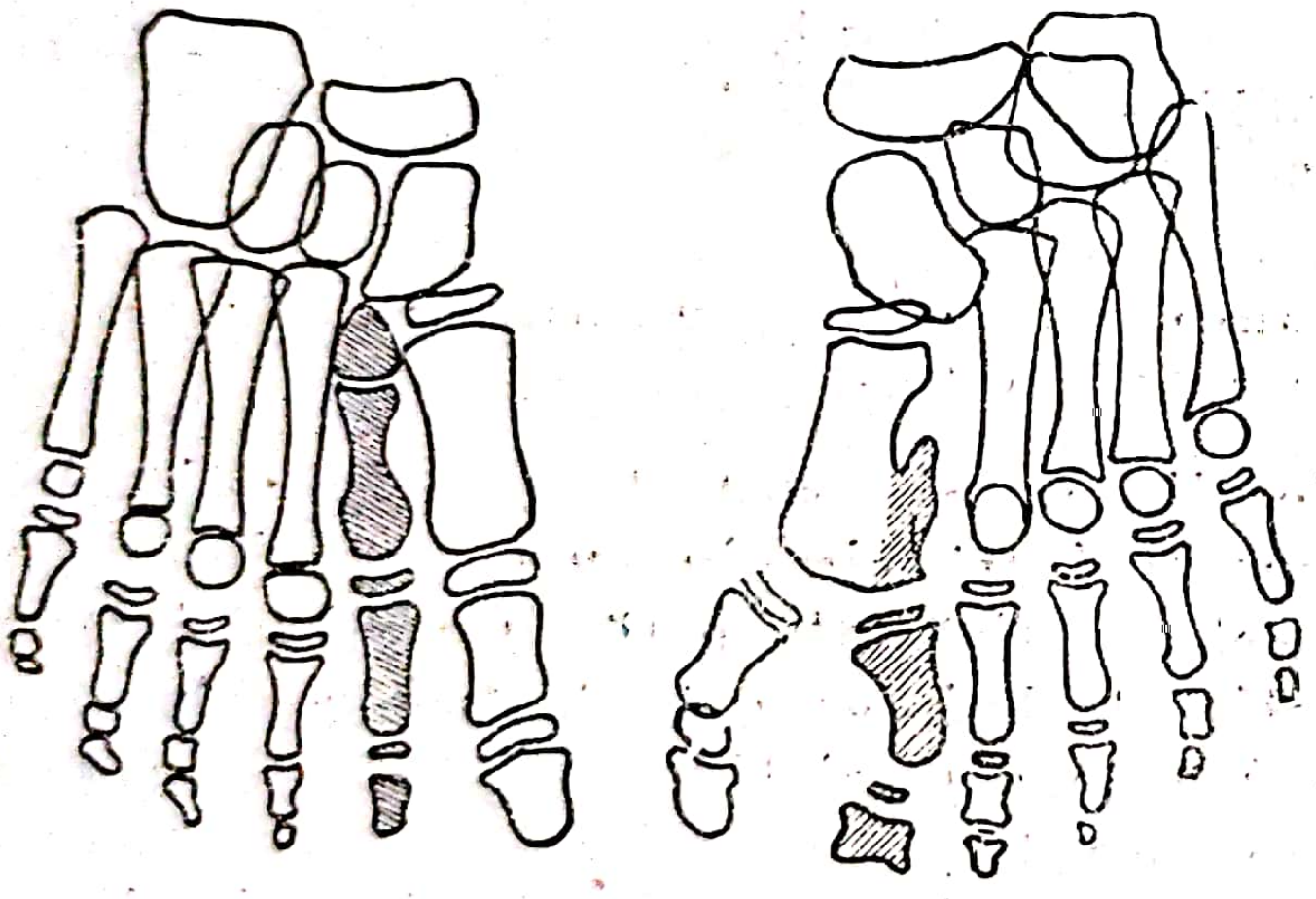

Fig. 341. — Polidactilie la picior. În stînga, hallux bifid; în dreapta, hallux cu metatarsian supranumerar.

Degetul respectiv era scurtat, iar falangetele, cu dimensiuni normale, erau deviate în același sens; cu alte cuvinte, la o mînă era înspre regiunea radială, iar la cealaltă înspre cea cubitală (fig. 344 și 345).

În cazuri de campto- și clinodactilie la copii se poate încerca o îndreptare progresivă, folosind mici atele și benzi adezive. Cînd aceste mijloace nu mai pot fi aplicate, se recurge la osteotemie sau la mici rezecții cuneiforme. Extensia continuă cu fir trecut prin pulpa degetului deviat și corectări laterale prin atele gipsate și benzi adezive pot da de asemenea rezultate bune.

DIFORMITĂȚI CONGENITALE ALE MEMBRULUI INFERIOR

HIPERTROFIA TOTALĂ CU NEV VARICOS

(Boala lui Klippel-Trenaunay)

Sindromul acesta se caracterizează printr-o hipertrofie totală a unui membru, prin urmare a părților moi și a scheletului, cu dilatația varicoasă a venelor, și cu un nev, de obicei foarte întins. Există însă și hipertrofii parţiale în dreptul unui angiom întins (cazuri similare aceluia al lui Sorrel). În toate aceste cazuri nu se remarcă o ridicare a temperaturii locale.

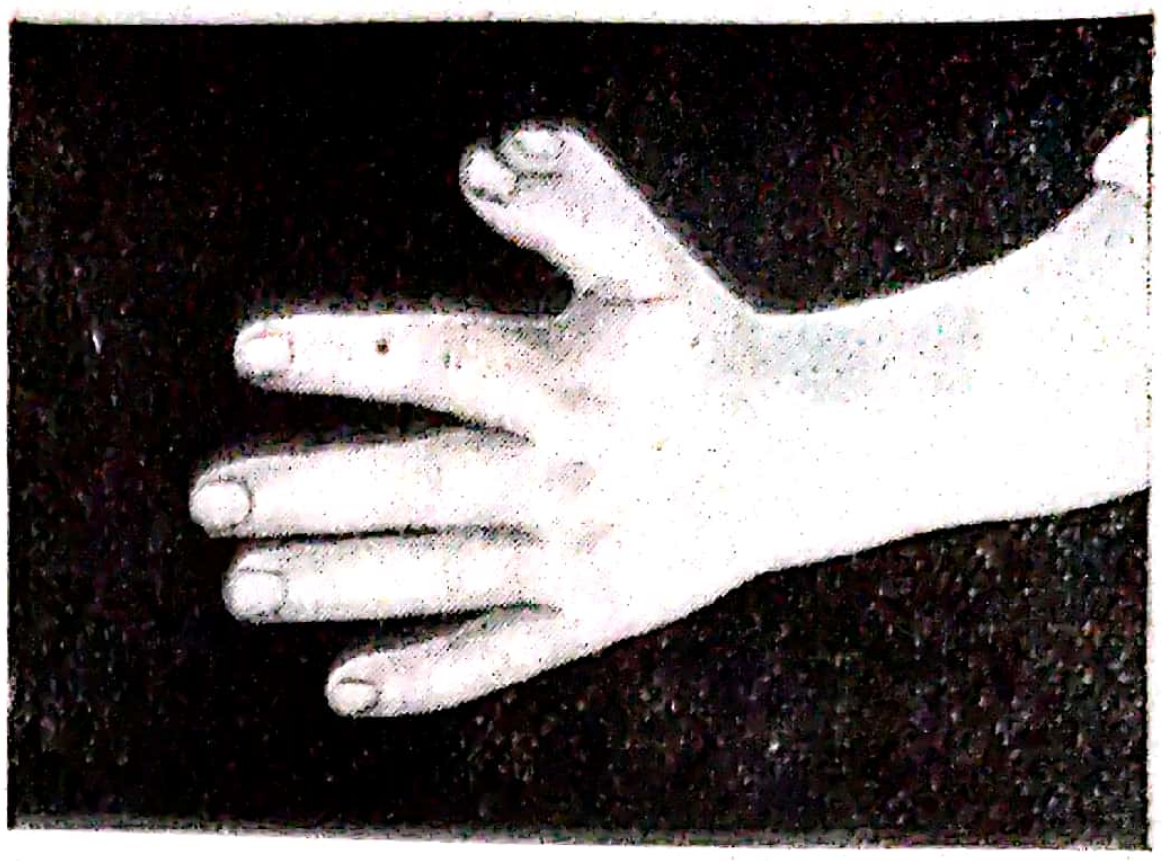
Fig. 342. — Police bifid.

Boala lui Klippel şi Trenaunay în forma ei tipică şi completă se caracterizează prin:

1. hipertrofia totală a membrului, fără să existe edem al părţilor moi;
2. nev varicos de aceeaşi parte;
3. dilataţie varicoasă profundă.

S-au publicat cazuri considerate ca fiind boala lui Klippel-Trenaunay, dar foarte diferite între ele, precum şi faţă de sindromul tip, care avea însă totdeauna aceleaşi simptome principale comune (hipertrofia membrului şi nev varicos).

Am observat întinse varicozităţi congenitale, cu lacuri sanguine mai ales la coapsă fără vreun nev vascular. Într-un caz recent, coapsa era mult mărită ca dimensiune, cu tegumentele violacee, fără să aibă temperatura mai ridicată decît de partea cealaltă. La prindere şi apăsare cu mîna, tegumentele şi ţesuturile subiacente dădeau o senzaţie de burete. Membrul inferior corespunzător era alungit cu 2 cm. Un coleg îi făcuse o biopsie, operaţie minoră, dar foarte sîngerîndă. Examenul patologic al porţiunii excizate a arătat că venele erau foarte numeroase şi dilatate excesiv.

Cu cît bolnavul înaintează în vîrstă, membrul se alungeşte. Este deci o diformitate congenitală care evoluează şi după naştere. Pentru a putea merge mai bine, bolnavii îşi ţin mereu genunchiul membrului interesat, în flexie, cu timpul instalîndu-se o diformitate ireductibilă, motiv pentru care bolnavii consultă medicul.

Intervenţiile corectoare obişnuite (dezinserţia capsulei, după alungire de tendoane) pe aceşti genunchi flectaţi din sindromul lui Klippel-Trenaunay au dat naştere la o serie întreagă de critici, fiindcă deobicei nu duc la rezultatele aşteptate.

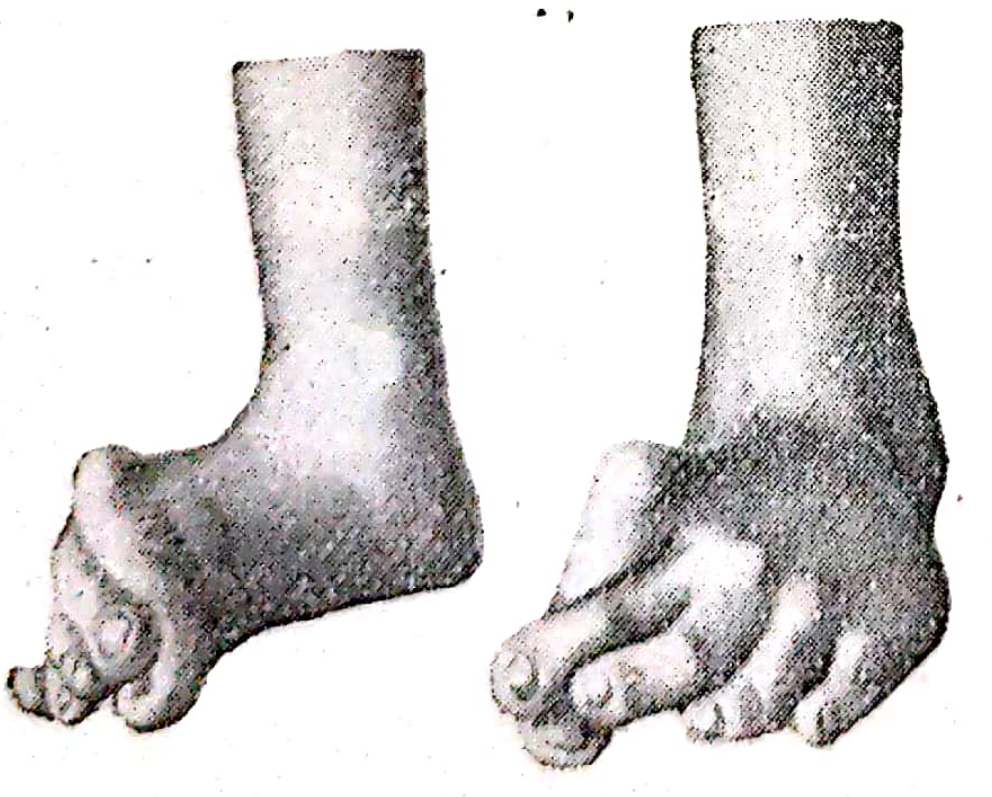
Fig. 343. — Hallux flexus bilateral.


Fig. 344. — Clinodactilie.

În timpul intervenţiei sub bisturiu apar reţele întregi de vene, care se găsesc nu numai în ţesutul interstiţial şi în cel celular subcutanat, ci

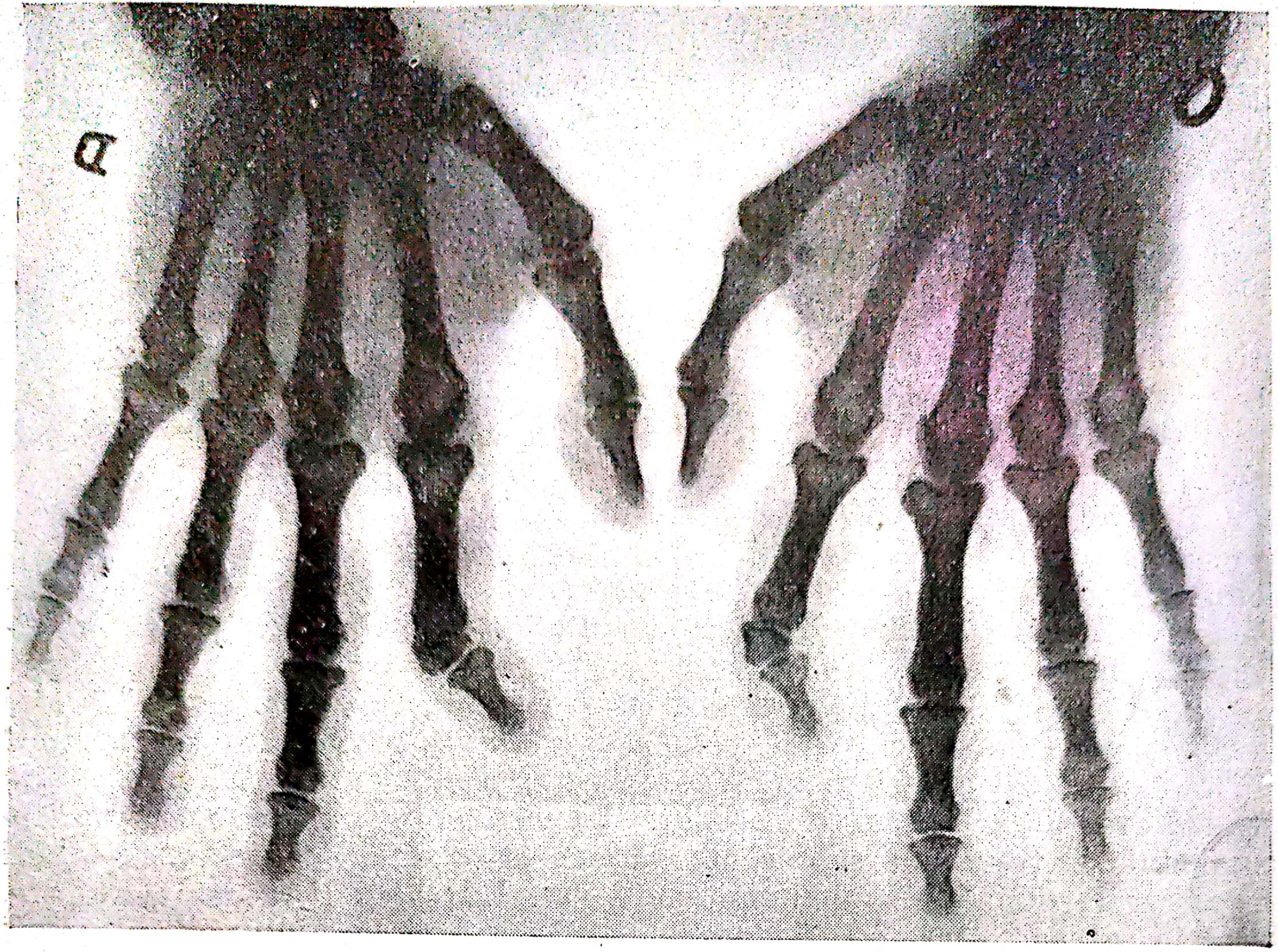

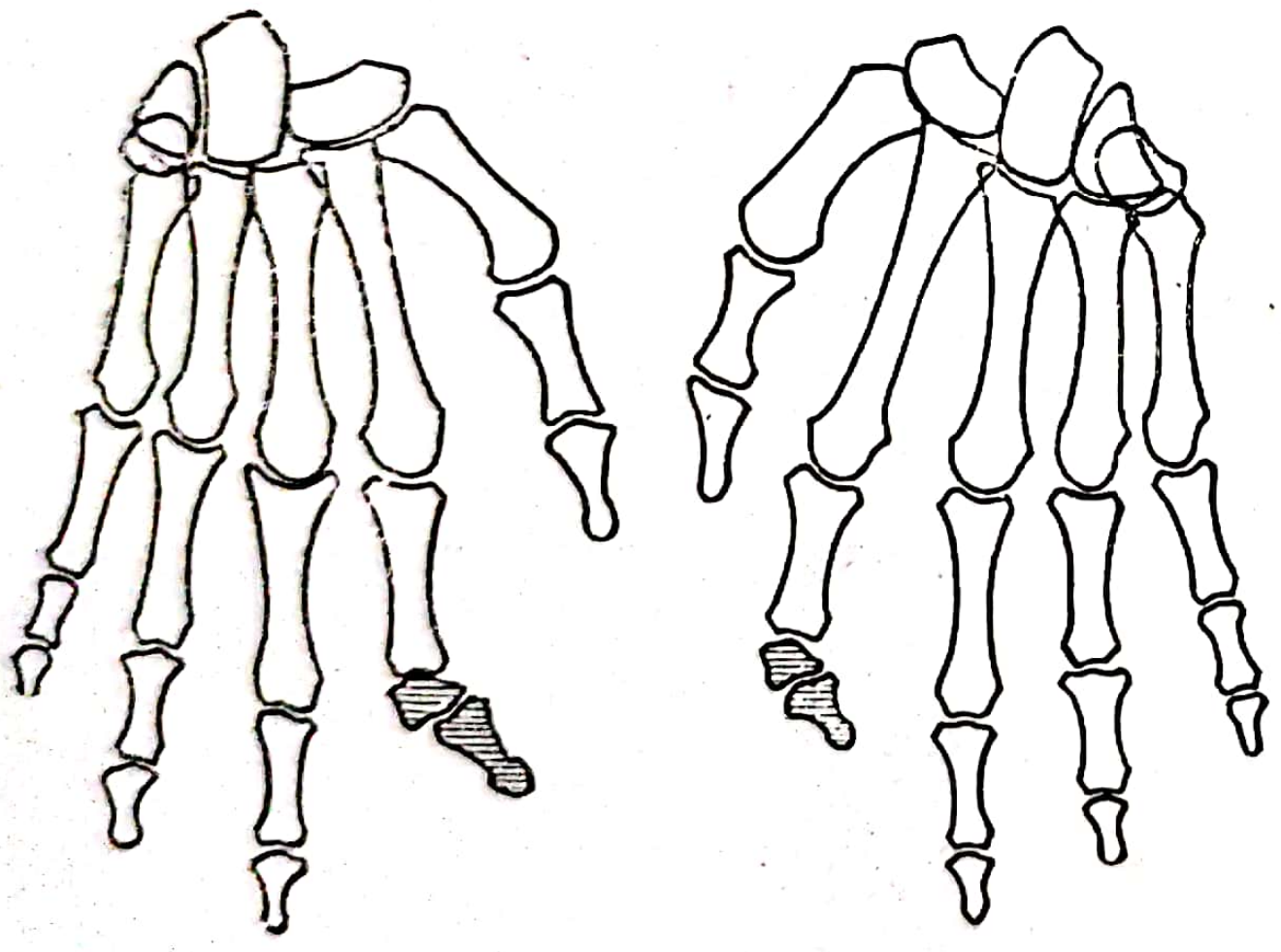

Fig. 345. — Radiografia aceluiaşi caz (clinodactilie).

înconjură tendoanele, grupele musculare, şi nervii. Toate organele par înecate în acest plex venos, care se întinde în tot membrul interesat. Acest fapt face deosebit de dificilă abordarea tendoanelor şi a capsulei.

Tendoanele sînt pătrunse de reţeaua venoasă, şi secţionarea lor în vederea alungirii produce o hemoragie importantă. Nu se poate opera decît sub hemostază, iar înainte de sutură se va ridica treptat garoul şi se va face hemostază definitivă, îngrijită, în plagă, lucru uneori foarte dificil.

Postoperator extensia transcalcaneeană continuă, aplicată pentru obţinerea unei corectări cît mai complete a flexiei genunchiului, este foarte greu suportată. Într-un caz, la o fetiţă de 8 ani, a trebuit să o suprimăm, ceea ce a făcut ca bolnava să beneficieze prea puţin de intervenţie.

Corectarea totală, brutală, pe masa de operație în timpul intervenției nu este pe de altă parte de loc indicată, din cauza retracției pachetelor vasculo-nervoase, care se pot rupe și pot duce la pierderea segmentului subiacent.

Cînd totuși se obține o corectare a genuflexiei, aceasta se face cu mărirea diferenței de lungime dintre cele două membre și duce deci la un rezultat și mai inestetic. De aceea ni se pare că cea mai corectă atitudine terapeutică este aceea de a se interveni în doi timpi. În primul se va face o scurtare de femur și în al doilea se va trece la dezinserția de capsulă posterioară și alungirea tendoanelor posterioare.

Operațiile acestea sînt riscante, dar se pot totuși face avînd grijă de a executa o hemostază perfectă și folosind toate mijloacele moderne de reanimare. O anestezie prin hipotensiune controlată scade foarte mult riscul unei pierderi mai importante de sînge.

HIPERTROFIA TOTALĂ A MEMBRULUI INFERIOR CU NEV PLAN VASCULAR, OSTEOSCLEROZĂ PARȚIALĂ ȘI ACROCIANOZĂ

(Sindromul lui Rădulescu)

Rădulescu a avut ocazia să examineze și să publice primul caz clinic de *hipertrofie totală a membrului inferior cu un nev plan vascular* foarte întins, cu *osteoscleroză* în benzi și în puncte și cu *acrocianoză.*

Era cazul unei fetițe în vîrstă de 7 ani, în antecedentele căreia n-am putut descoperi nimic important. La inspecție, ceea ce izbea în primul rînd erau dimensiunile exagerate ale membrului inferior stîng, uniform hipertrofiat, încît dădea impresia că ar fi al unui copil în vîrstă de cel puțin 12 ani. Se observau pete de culoare roșie (nev plan vascular sau *naevus flammeus*) care se întindeau pe tegumente din dreptul vertebrei L_2, în partea stîngă a regiunii, treceau la fesa respectivă, apoi la coapsă, unde se împărțeau în formă de insule. La genunchi, aceste pete roșii-brune cruțau numai tegumentele din regiunea poplitee, și treceau pe partea externă a gambei la nivelul articulației tibio-tarsiene și pe fața dorsală a piciorului (fig. 347).

La nivelul marilor pete colorate nu se vedeau varicozități, iar cu ajutorul lupei nu se constatau nici peri. Tegumentele tuturor extremităților și chiar și cele ale piciorului stîng în porțiunile cruțate de nev erau puternic cianozate.

În general, aspectul era acela al unui copil care ar fi suferit de boala albastră (examenul specialistului nu a constatat nimic cardiac).

Extremitățile, mult mai cianotice decît restul corpului, erau reci și umede chiar în timpul verii, iar dacă se apăsa pe ele cu degetul, se obținea o pată decolorată care persista destul de mult.

Diferența de lungime între membrul inferior drept și cel stîng era de 7 cm, iar diferența de circumferință, la diferite niveluri, varia între 2 și 4 cm.

Se mai constata, chiar cu mîna, o apreciabilă hipertermie la nivelul petelor roșii, iar la termometrul de tegumente temperatura varia cu 3—6°; de pildă, temperatura genunchiului stîng la nivelul rotulei era de 36°, iar la dreapta de 30°.

Copila era normal dezvoltată psihic.

Din punct de vedere *radiografic* se constata o dezvoltare mai mare a scheletului membrului inferior stîng, exceptînd capul femurului, care avea aceeași mărime ca și celălalt. În afară de diferența menționată de lungime și de grosime a osului, mai exista o puternică condensare osoasă, inegal repartizată, care interesa toate oasele membrului inferior stîng, precum și jumătatea inferioară corespunzătoare a bazinului. Condensările erau intraosoase și nu depășeau exteriorul corticalei, ca în meloreostoză. Un fapt cu totul caracteristic și asupra căruia atragem atenția în mod deosebit este acela că *harta condensărilor osoase corespundea fidel aceleia a petelor roșii de pe tegumente* (fig. 348 și fig. 349).

Osteoscleroza în cazul acesta este particulară și împrumută oarecare aspecte ale altor afecțiuni osoase, cum ar fi osteopoikilia și eburnificarea osoasă. Se observă într-adevăr pe alocuri și aspectul de osteopoikilie, dar uniformitatea micilor condensări și mai ales răspîndirea lor lipsesc; în plus, osteopoikilia este o boală asimptomatică și în genere cu caracter ereditar, fapt neexistent în cazul acesta.

În ceea ce privește coexistența unei leziuni cutanate cu celelalte fenomene, se menționează că în multe din cazurile de osteopoikilie s-a constatat de asemenea o dermato-

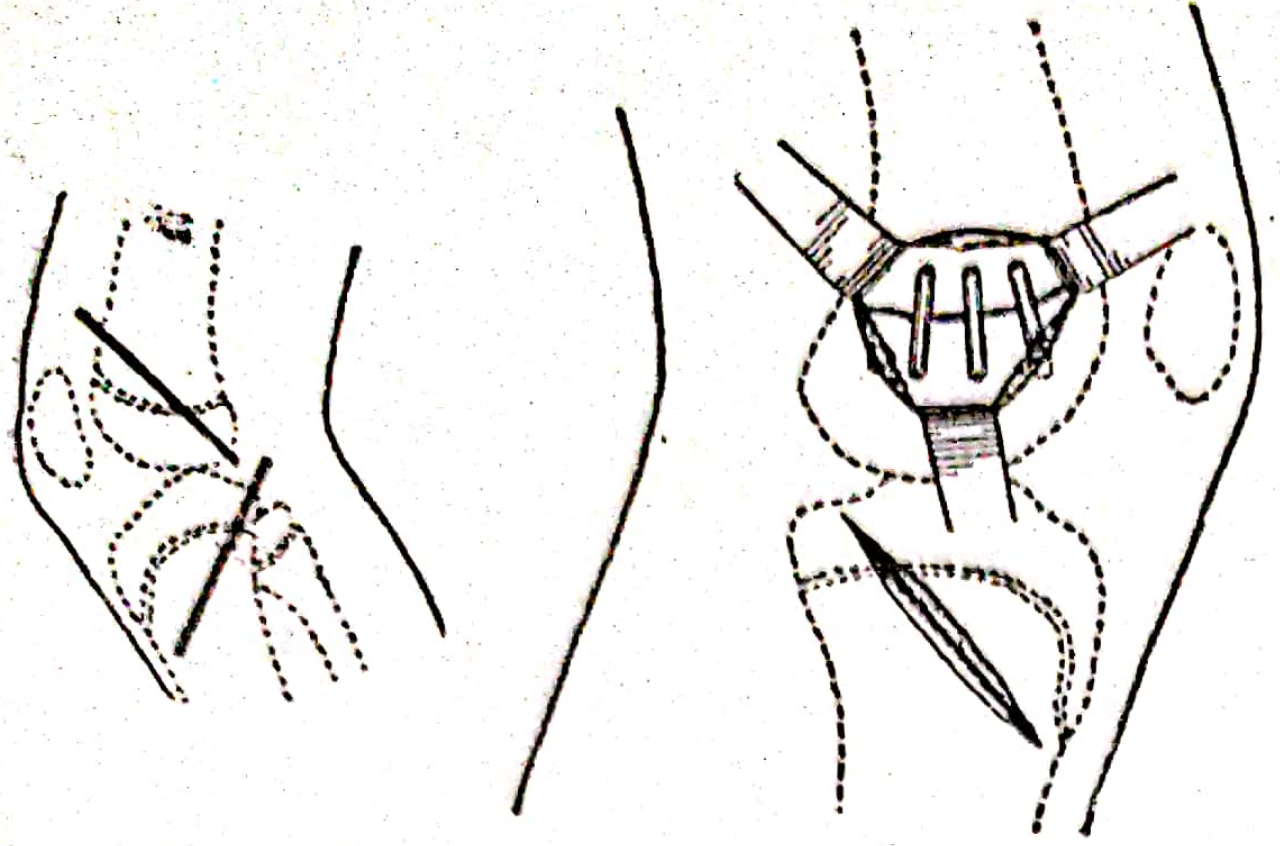

Fig. 346. — Epifiziodeză de genunchi cu scoabe.

fibroză lenticulară, diseminată (Buske și Ollendorf, Svab). Bineînțeles, afecțiunea cutanată era în toate cazurile generalizată și nu limitată, ca nevul varicos din sindromul lui Klippel și Trenaunay sau ca acela din sindromul lui Rădulescu. Dispoziția radiculară a afecțiunii cutanate și osoase elimină presupunerea de boală de sistem.

„Sindromul lui Rădulescu“ trebuie deosebit de celelalte hipertrofii de membru inferior, care se pot întîlni sub formele cele mai diverse și se datoresc unor procese diferite (acromegalia, siringomielia, tulburările endocrine, excitația de creștere prin tuberculoză, la anumit stadiu evolutiv, osteomielita cu caracter cronic și latent sau alte boli infecțioase).

În toate acestea lipsesc petele de pe tegumente, ca leziunile osoase descrise, plasate exact în dreptul lor, precum și acrocianoza.

Radiografia cazului prezintă de asemenea aspecte care pot aminti oarecum boala lui Albers-Schönberg (la diafiza femurului și la metafiză); totuși aceste leziuni se mărginesc la oasele unui singur membru, nu sînt unice și uniforme și se însoțesc de hipertrofia membrului corespunzător.

În fine, o altă afecțiune osoasă cu care se mai poate asemăna ar fi meloreostoza, caracterizată prin condensări osoase, localizate la humerus, la tibie etc., cam cum ar fi în cazul acesta la partea internă a tibiei, la cele trei metatarsiene și falangele respective, dar în nici o parte nu există o îngroșare neregulată a corticalei, ca aceea care apare în boala lui Léri. De aceea, Lièvre greșește total cînd crede că s-ar putea asimila sindromul lui Rădulescu cu meloreostoza.

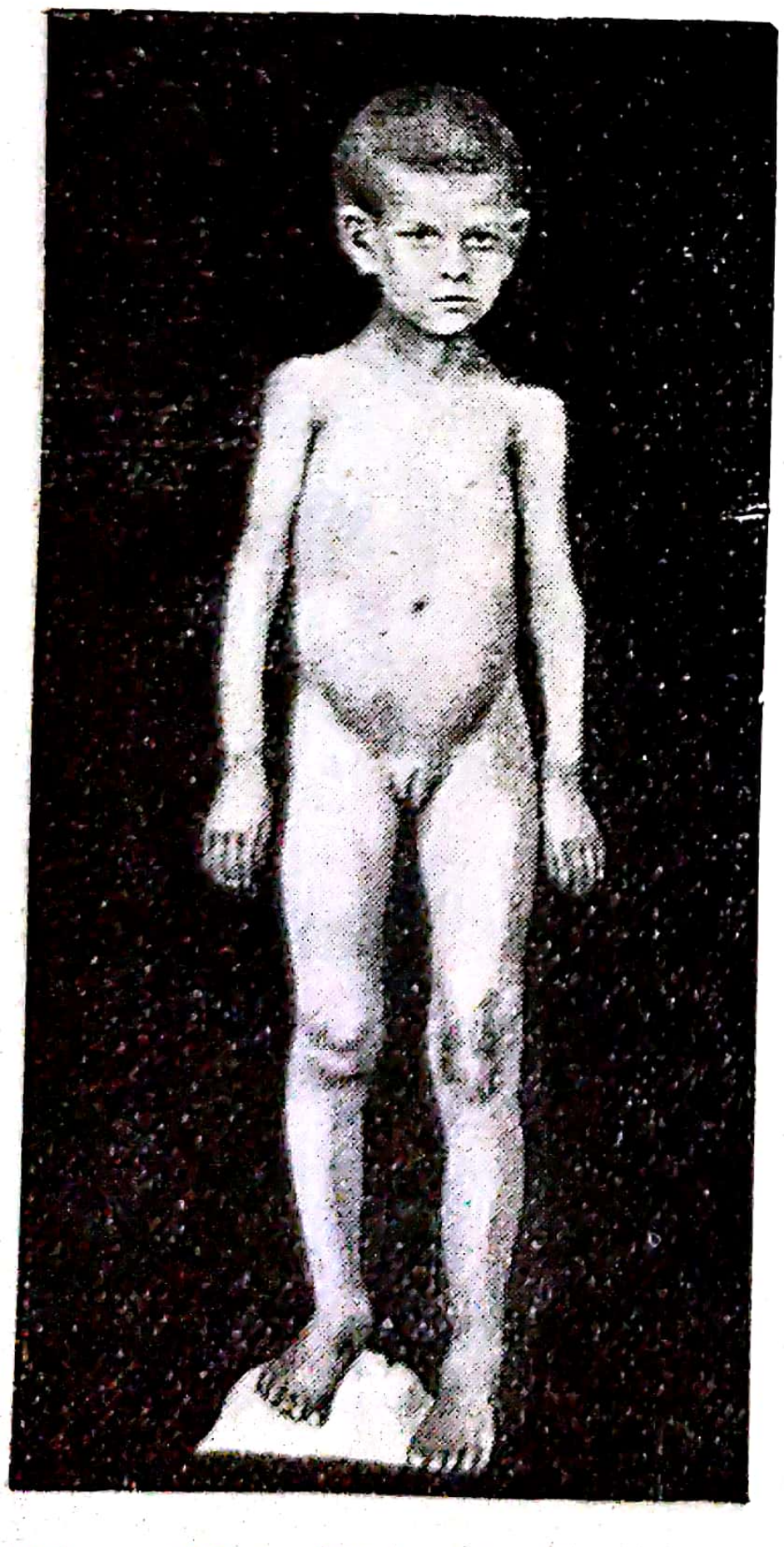

Fig. 347. — Hipertrofia totală a membrului inferior cu nev plan vascular, osteoscleroză parțială, acrocianoză (sindromul lui Rădulescu).

În ceea ce privește acrocianoza, știm că ea poate fi în legătură cu o disfuncție a sistemului vasomotor, cu o discrinie sau o intoxicație lentă. Funcția tiroidiană în cazul nostru era normală, de altfel, prin toate examenele de laborator nu s-a pus în evidență, nici o discrinie.

Căldura locală a avut cu siguranță o influență asupra osteogenezei, stimulînd funcția cartilajelor diafizo-epifizare și determinînd poate astfel hipertrofia membrului inferior stîng, precum și osteoscleroza. Într-adevăr, influența căldurii asupra creșterii oaselor a fost de multă vreme pusă în evidență. Mass și Schmidt au reușit să mărească diferitele segmente ale unui membru ungînd repetat tegumentele, în dreptul cartilajelor de creștere, cu tinctură de iod, fiindcă ea produce o hiperemie și o mică ridicare a temperaturii locale; același lucru s-a putut obține uneori cu diatermie sau cu hiperemie pasivă.

Hiperfuncția cartilajelor diafizo-epifizare cu hipertrofia totală a membrului inferior stîng, ca și osteoscleroza, ar putea fi de asemenea datorite tulburărilor simpatice.

Al doilea caz, total asemănător în formă cu primul, Rădulescu l-a observat clinic la o fată de 18 ani (alungirea membrului inferior, nev plan de tip *flammeus* și acrocianoză). Părinții fetei au refuzat cu îndărătnicie radiografierea bolnavei, încît nu există dovada osteosclerozei în benzi.

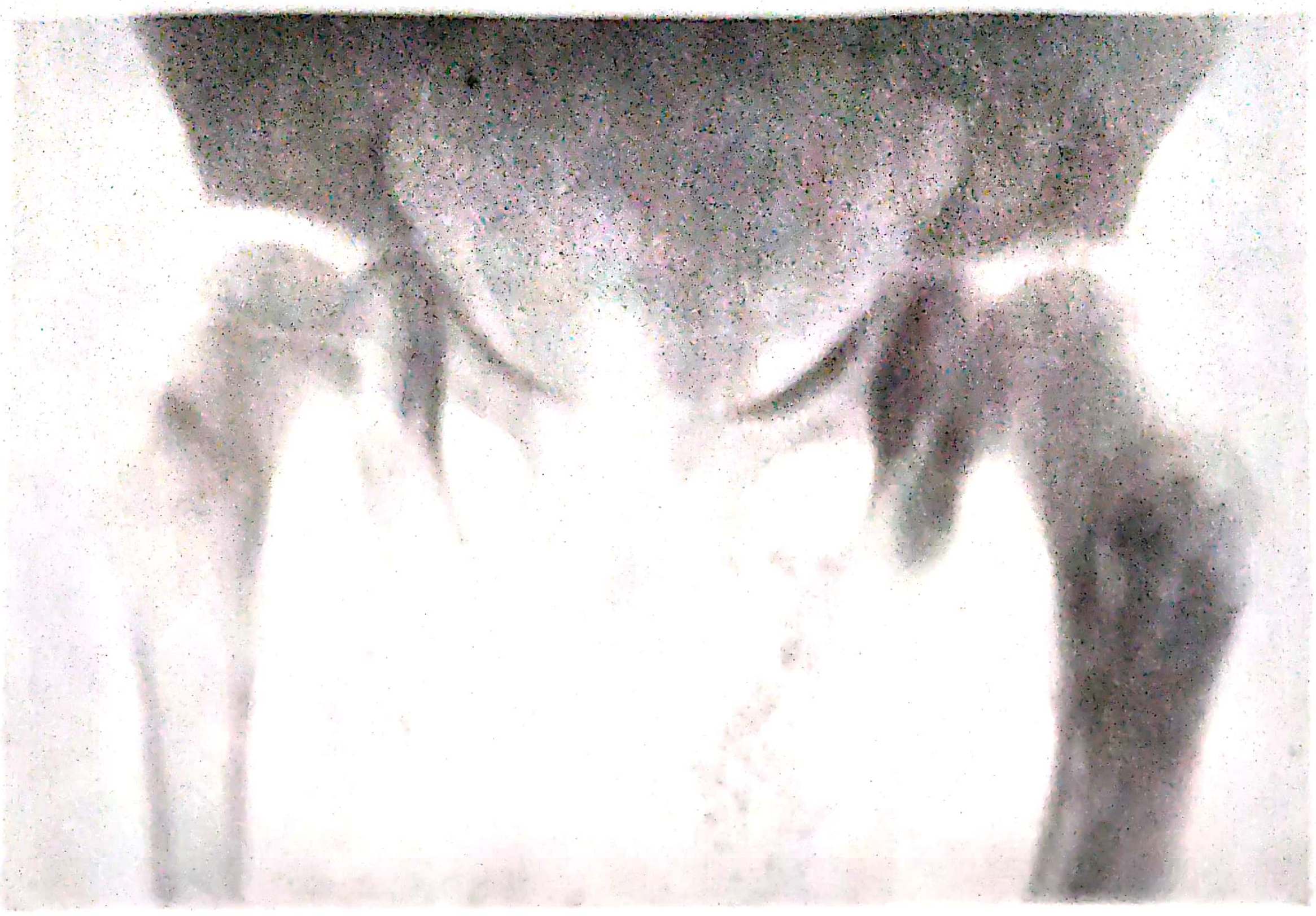

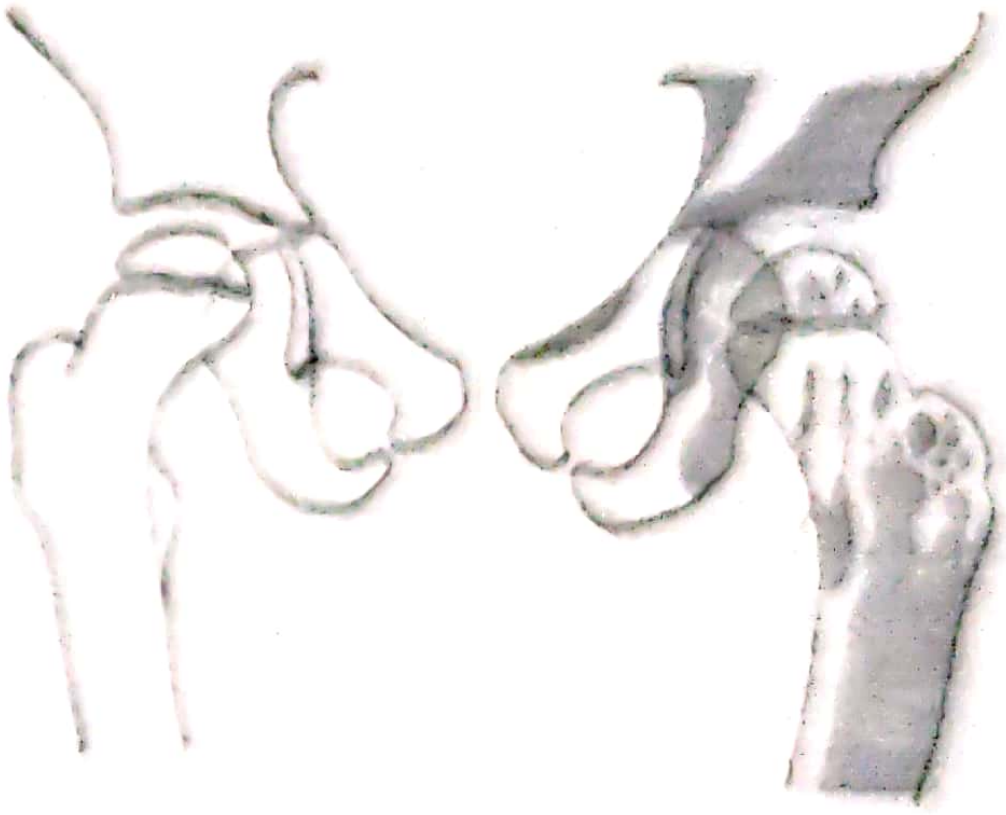

Fig. 348. – Sindromul lui Rădulescu. Osteoscleroza femurului și a jumătății corespunzătoare a bazinului osos (radiografie).

În rezumat, sindromul observat și descris de Rădulescu pentru prima oară în „Journal de Radiologie et d'Electrologie" din octombrie 1935 *este alcătuit din hipertrofia totală a unui membru, cu nev plan vascular, osteoscleroză parțială și acrocianoză.*

ANOMALIILE FEMURULUI

Sînt anomalii de formă și de dezvoltare, care pot merge pînă la lipsa completă a osului.

Etio-patogenie. Unii autori privesc luxația congenitală a șoldului și coxa vara congenitală ca fiind înrudite cu lipsa femurului. Lucrul s-ar putea susține dacă s-ar dovedi existența unei cauze etiologice primordiale comune. Se crede că felul anomaliei care se va dezvolta este în funcție numai de momentul cînd intră în joc factorul etiologic sau că e vorba de o intensitate diferită a cauzei provocatoare.

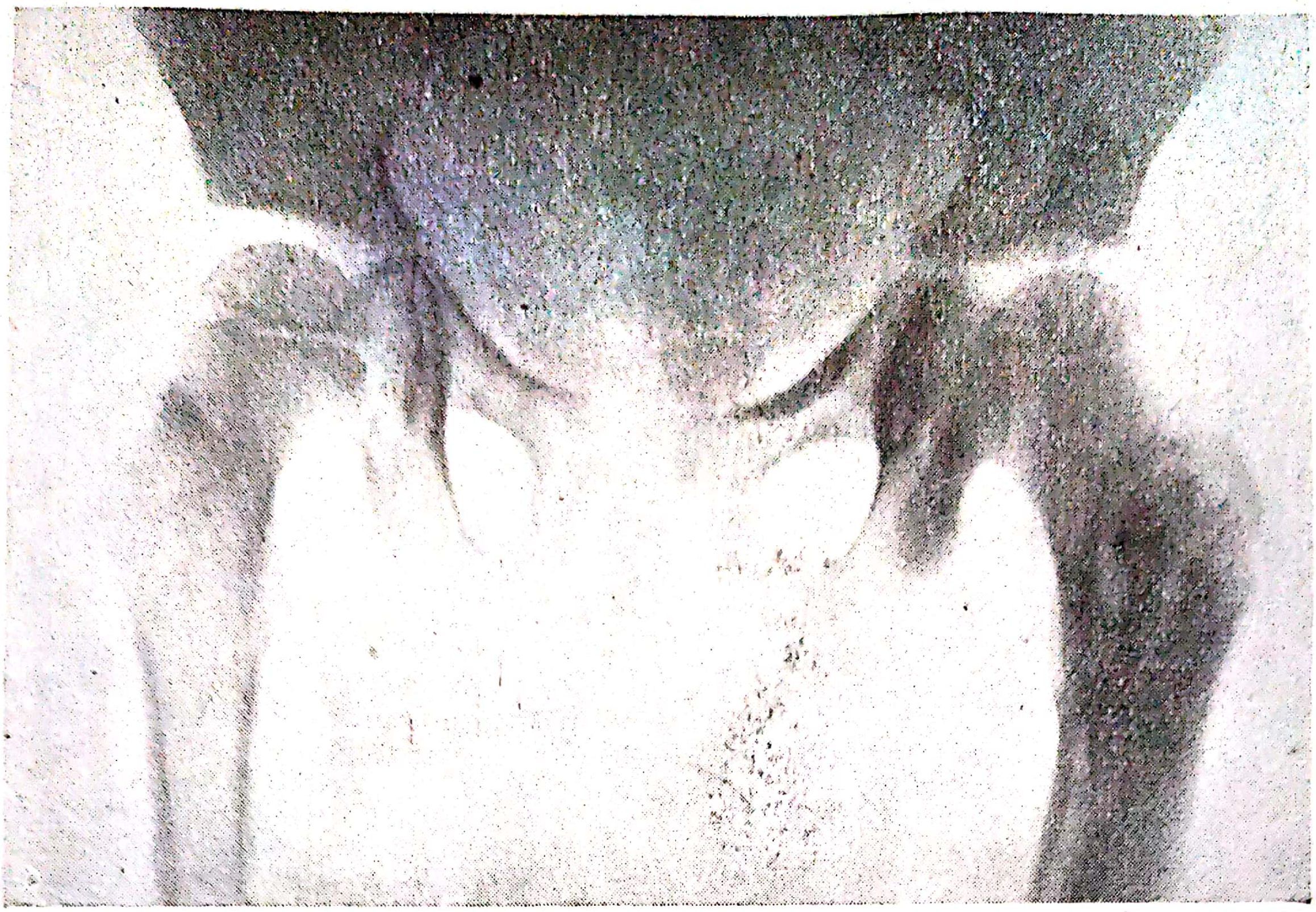

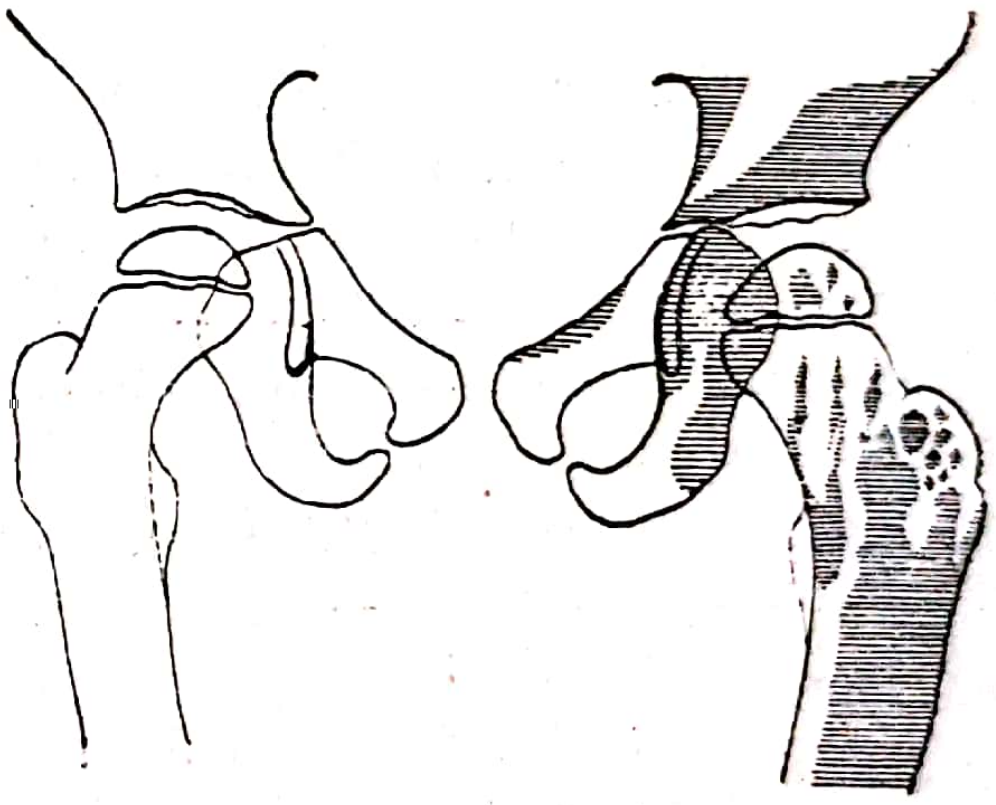

Fig. 348. — Sindromul lui Rădulescu. Osteoscleroza femurului şi a jumătăţii corespunzătoare a bazinului osos (radiografie).

În rezumat, sindromul observat şi descris de Rădulescu pentru prima oară în „Journal de Radiologie et d'Electrologie" din octombrie 1935 *este alcătuit din hipertrofia totală a unui membru, cu nev plan vascular, osteoscleroză parţială şi acrocianoză.*

ANOMALIILE FEMURULUI

Sînt anomalii de formă şi de dezvoltare, care pot merge pînă la lipsa completă a osului.

Etio-patogenie. Unii autori privesc luxaţia congenitală a şoldului şi coxa vara congenitală ca fiind înrudite cu lipsa femurului. Lucrul s-ar putea susţine dacă s-ar dovedi existenţa unei cauze etiologice primordiale comune. Se crede că felul anomaliei care se va dezvolta este în funcţie numai de momentul cînd intră în joc factorul etiologic sau că e vorba de o intensitate diferită a cauzei provocatoare.

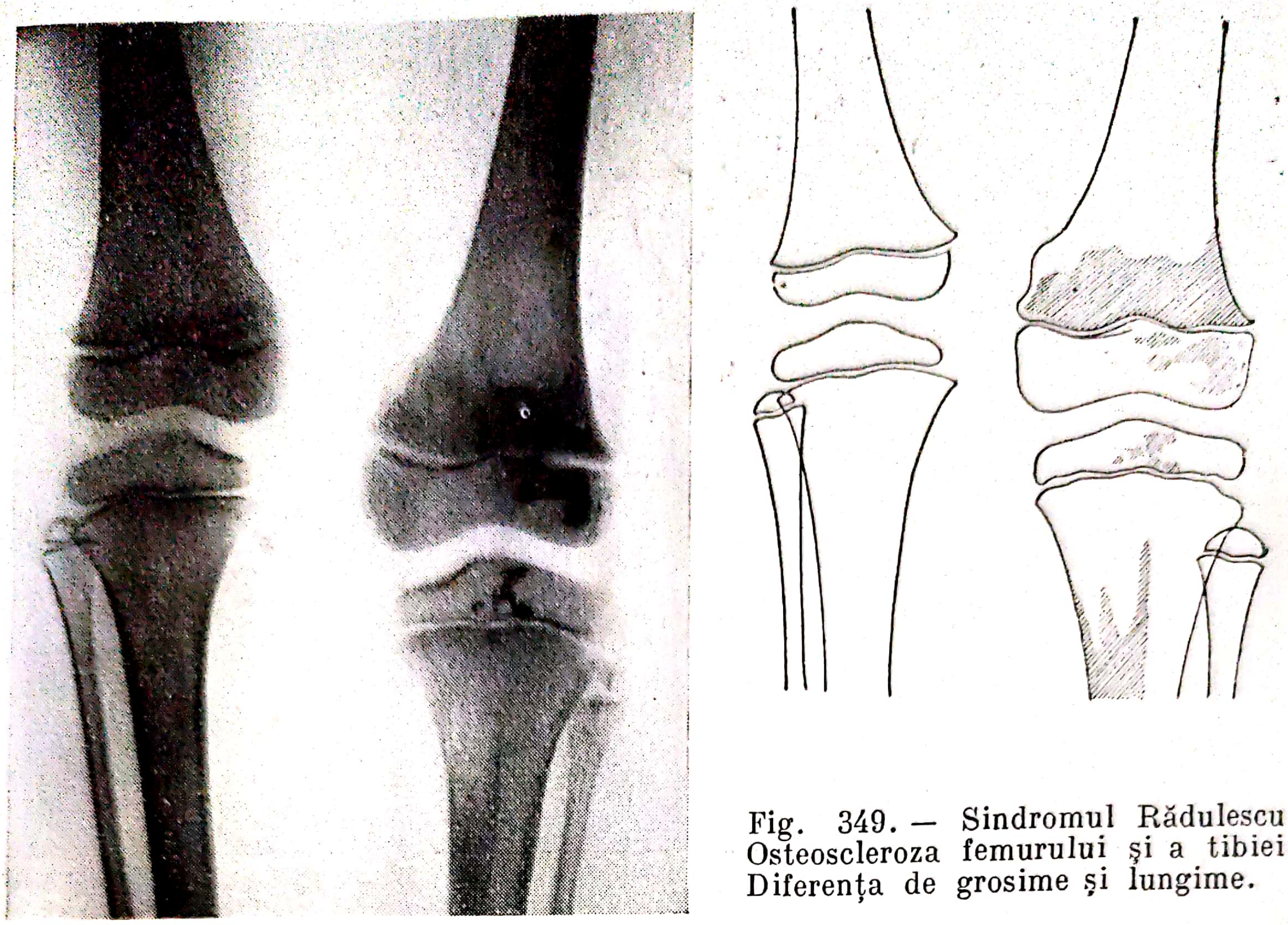

Fig. 349. — Sindromul Rădulescu. Osteoscleroza femurului și a tibiei. Diferența de grosime și lungime.

Înfățișarea radiologică a luxației congenitale în primele zile de la naștere este totdeauna asemănătoare absenței parțiale a femurului, fiindcă extremitatea superioară a acestui os nu e încă osificată. Cînd osificarea începe, se poate observa cîtva timp o coxavalga, care, dacă continuă să persiste și să se accentueze, ar trebui privită ca un prim grad de aplazie a femurului.

Anatomie patologică. Reproducem o clasificare întemeiată pe considerații morfologice, aparținînd lui Rainer, care stabilește cinci grupe, și anume:

1. un femur scurtat, cu părțile sale constitutive mai subțiri, avînd o atitudine de coxa vara congenitală;
2. părțile constitutive ale femurului sînt izolate; diafiza redusă, e separată de una din cele două epifize, trohanterul și capul fiind izolate de rest;
3. se observă aproape aceeași dispoziție, dar fragmentul inferior femoral, mult redus în toate dimensiunile sale, apare ca o apofiză a tibiei, fără să se poată recunoaște existența vreunei articulații;
4. extremitatea superioară a osului se prezintă sub o formă embrionară, colul este dispărut și capul stă direct în prelungirea diafizei. Articulația genunchiului este normal dezvoltată.
5. diafiza femorală este mult scurtată; extremitatea superioară și inferioară, precum și articulația șoldului și a genunchiului sînt normal conformate.

Simptomatologie. În cazurile mai tipice se constată, în primul rînd, o scurtare a coapsei, care, cînd este mai apreciabilă, ne face de la început să bănuim diagnosticul. Părțile moi prezintă plicaturi, șanțuri, dispuse mai ales în sens transversal, alteori adevărate strangulări inelare, întrucît interesează întreaga circumferință a membrului. Aproape constant coapsa este flectată pe abdomen, atitudine la care se adaugă o abducţie şi eventual o uşoară rotaţie externă; gamba de asemenea, este în uşoară flexie pe coapsă şi se asociază la atitudinile complementare care depind de anomaliile concomitente ale tibiei şi ale peroneului.

Cînd se asociază şi o coxa vara, se constată semnele caracteristice ale acestei malformaţii, adică adducţia membrului în repaus şi în mers, flexia pasivă a coapsei fiind însoţită obligatoriu şi de rotaţia concomitentă externă. Trohanterul depăşeşte linia lui Nélaton-Roser.

Se citează în literatura medicală cazuri cînd coapsa era dispărută aproape în întregime, iar gamba cu piciorul erau implantate direct la bazin; sînt observaţiile etichetate greşit ca focomelii.

Lipsa totală s-a întîlnit însă mult mai rar. Absenţa parţială, unilaterală este mult mai frecventă şi se observă cu oarecare predilecţie la băieţi, spre deosebire de ceea ce se constată la luxaţia congenitală a şoldului care e mai frecventă la fete.

Noi am observat de asemenea lipsa parţială a femurului la băieţi. Clinic se prezenta cu totul caracteristic, şi anume, baza membrelor malformate era foarte scurtă şi deformată, aşa încît coapsa era aproape inexistentă. Din şold pornea o gambă de formă normală, care se prelungea cu un picior bine conformat; gamba, însă, ca şi piciorul, părea a fi a unui copil mult mai mic. Piciorul era la nivelul treimii superioare a gambei opuse, şi era rotat uşor intern (fig. 350).

La şold existau mişcări de flexie, dar foarte reduse, în timp ce la picior se puteau executa aproape toate mişcările.

Pe radiografia unuia din cazuri se constatau următoarele: deasupra locului cavităţii cotiloide, care nu exista, se evidenţia o piesă osoasă ce făcea corp comun cu osul coxal şi care părea a avea extern o suprafaţă articulară, ce se îmbina rudimentar cu piesa osoasă care urma. Aceasta avea înălţimea numai de 8 cm, iar lăţimea de 4 cm, şi ar corespunde extremităţii inferioare a femurului cu cei doi condili diformaţi şi reduşi mult ca volum. Platoul tibial era şi el de formă neobişnuită, totuşi de recunoscut. În faţa platoului tibial se afla o rotulă cu totul rudimentară, de mărimea unui bob de fasole. Peroneul era prezent.

Primul rudiment osos sinostozat cu osul coxal ar putea fi interpretat ca reprezentînd extremitatea superioară a femurului (cap şi gît, ori trohanter?), iar al doilea segment ar reprezenta extremitatea inferioară.

Diagnosticul se stabileşte numai prin examenul radiografic, fiindcă sînt cazuri cînd chiar printr-un examen clinic amănunţit nu se poate măcar bănui lipsa parţială a femurului, toate semnele fiind caracteristice pentru luxaţia congenitală a şoldului sau coxa vara accentuată. Diagnosticul adevărat în astfel de cazuri este o surpriză radiografică.

Imaginea radiografică este caracteristică, şi numai împrejurări cu totul excepţionale ar putea să ne facă să confundăm această anomalie cu distrugerea extremităţii superioare a femurului în urma artritelor acute, din prima fază a copilăriei, a osteomielitelor nou-născuţilor etc. În aceste cazuri, anamneza furnizează date importante.

Evoluţie. În genere, ţinînd seamă de evoluţia acestei anomalii, am putut constata că uneori caracterele ei rămîn staţionare pentru tot restul vieţii, alteori, dimpotrivă, în decursul timpului se fac încă osificări într-o măsură destul de mare pentru ca să schimbe aspectul radiologic din primul moment. Faptul nu se poate explica în limitele cunoştinţelor actuale.

Tratament. Pentru corectarea acestei malformaţii se folosesc mijloace pur ortopedice sau chirurgicale. De obicei, însă, este necesară întrebuinţarea ambelor în acelaşi timp, pentru a obţine un rezultat mai bun.

În anumite împrejurări este suficientă folosirea unui aparat ortopedic pelvi-podal, cu opincuţă pentru picior, construit în aşa fel ca să imprime piciorului o atitudine forțată de ecvinism, pentru ca să se poată reduce, într-o oarecare măsură, scurtarea membrului.



Fig. 350. — Aplazie congenitală a femurului.

Într-un caz al nostru, am făcut un aparat ortopedic care se compunea dintr-un manșon ce prindea gamba (manșon fixat de centura pelviană prin articulație laterală) și piciorul în întregime în atitudine de ecvinism. Piciorul se sprijinea pe o proteză care prelungea gamba, și se termina cu un picior fals, articulat. În total, aparatul era ușor, așa încît bolnavul putea să-l întrebuințeze servindu-se de forța musculară redusă a membrului său inferior chiar fără baston. Din punct de vedere estetic, cînd bolnavul era îmbrăcat aproape nici nu se cunoștea că avea un defect, iar din punct de vedere funcțional, aparatul îngăduia un mers bun (fig. 351). Alteori e necesar să se corecteze în prealabil, pe cale chirurgicală, atitudinile exagerate de coxa vara, anchilozele în poziții vicioase ale genunchiului, făcîndu-se osteotomii, artrodeze și unele operații asupra părților moi. S-a încercat alungirea membrului prin osteotomii succesive și multiple ale porțiunii persistente din femur, dar rezultatele au fost puțin încurajatoare.

Ollerenshaw, pentru ca să obțină o alungire a membrului într-un caz personal, a făcut în prealabil, printr-o osteotomie transversală, o diastază pe care a umplut-o apoi cu un transplant autogen luat de la femurul opus. În acest caz a obținut o bună consolidare și o alungire apreciabilă în decurs de cîteva luni, care reducea scurtarea și prin faptul că prin recoltarea transplantului scurtase femurul sănătos.

LIPSA CONGENITALĂ A ROTULEI

Frecvența. Este una din malformațiile relativ rare ale membrului inferior; mai de mult, Phocas și Potel adunaseră 30 de cazuri. Cînd apare izolată, malformația este mai frecvent bilaterală; dimpotrivă, cînd se însoțește de lipsa totală a femurului, a tibiei sau a peroneului, este unilaterală. În clinică, lipsa temporară a rotulei la naștere apare ca o anomalie unilaterală, adăugîndu-se la lipsa altor oase de aceeași parte. După Thordike, la 51 de picioare strîmbe congenitale la copii mici s-a observat de 24 de ori lipsa temporară a rotulei, care mai tîrziu apare totuși.

Patogenie. Unii privesc rotula ca o apofiză a tibiei; alții dimpotrivă, spun că rotula este o apofiză a peroneului, pentru că au văzut mai des modificări patologice din partea acestui os asociate cu lipsa rotulei. Se susține însă mai insistent că e un sesamoid dezvoltat în grosimea mușchiului cvadriceps, la locul unde tendonul acestuia se freacă de condilii femurului. Bertha de Vriese prezintă o ipoteză atrăgătoare, că rotula ar reprezenta epifiza proximală a unui os, *intermedium cruris*. Ținînd seama de această părere, rotula nu ar trebui privită ca fiind în legătură cu peroneul, sau cu tibia

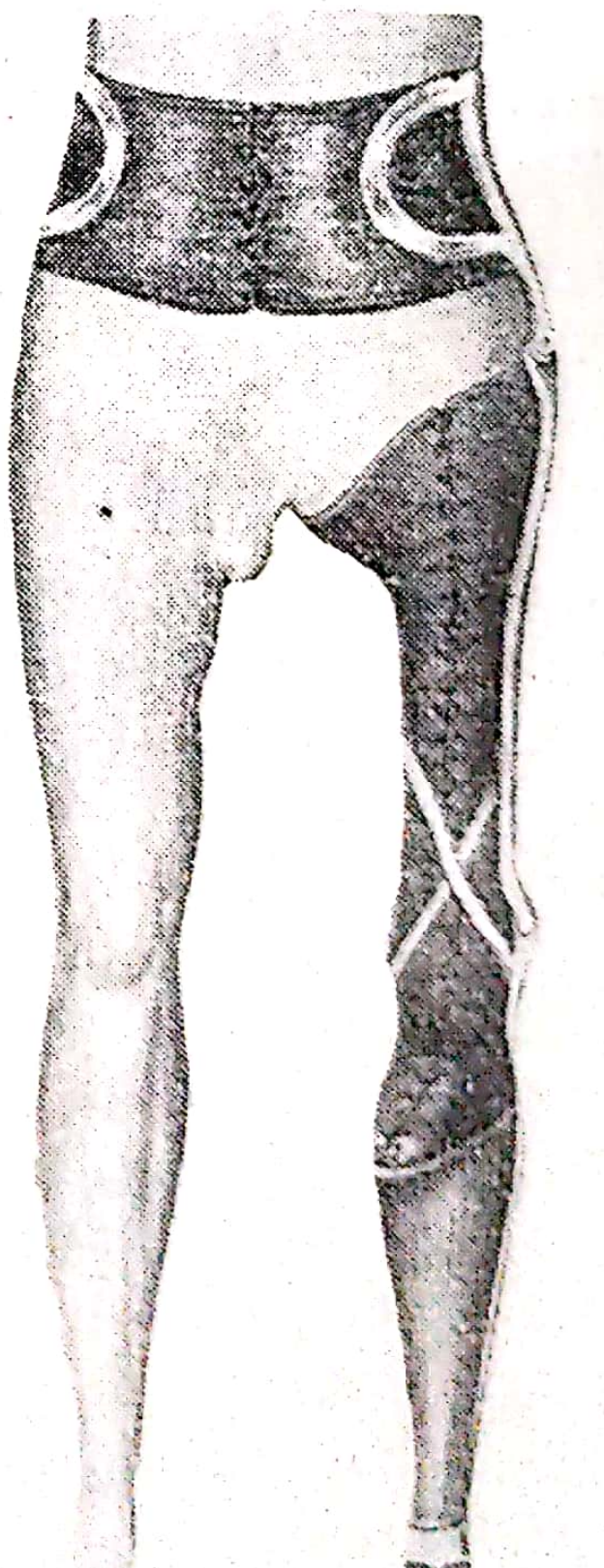

Fig. 351. — Proteză pentru un caz de lipsă a femurului.

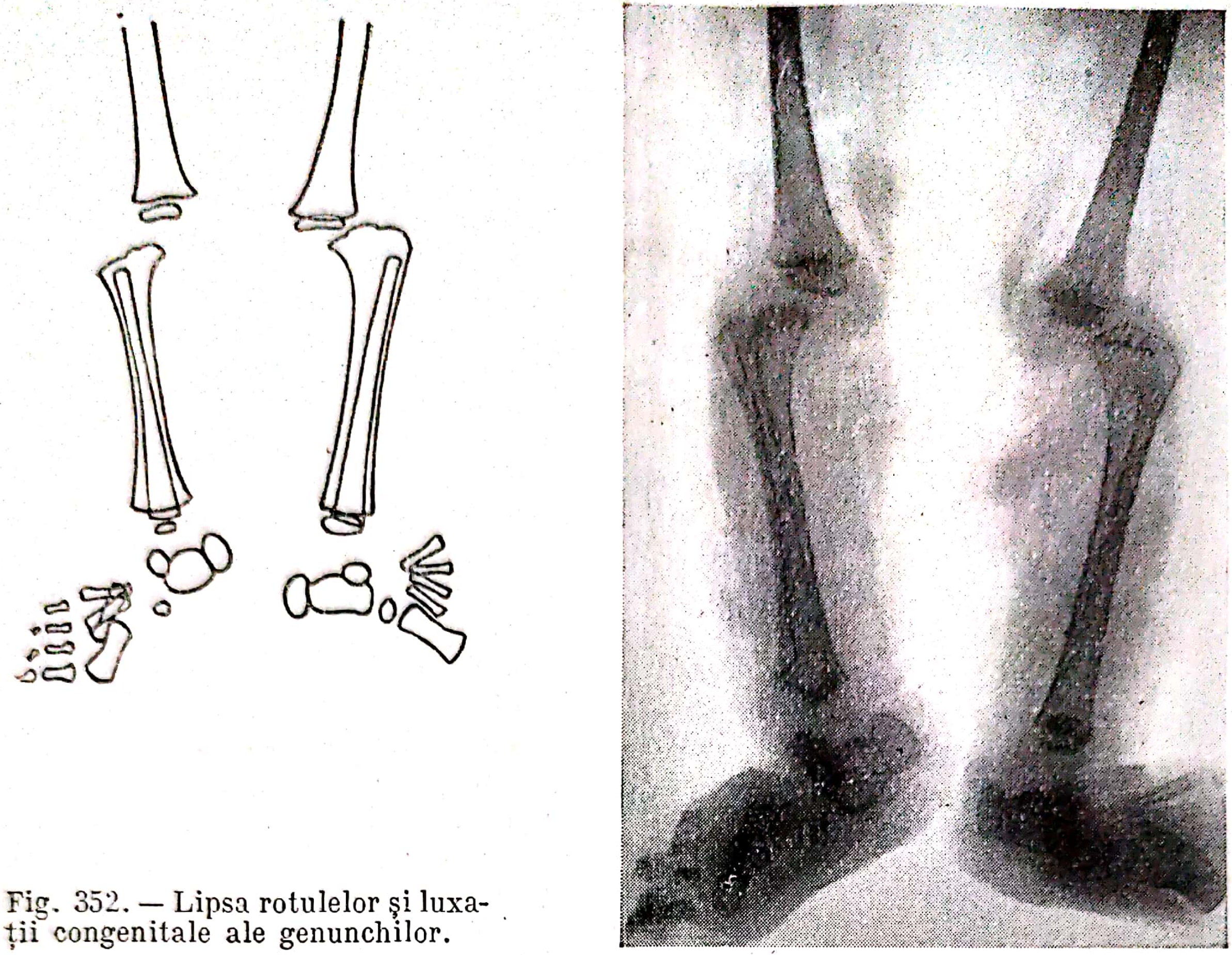

Fig. 352. — Lipsa rotulelor și luxații congenitale ale genunchilor.

ori că ar fi un os sesamoid, ci avînd un caracter cu totul independent. Spiez conchide, din observațiile sale personale, că rolul acestui os este în strînsă legătură cu funcția genunchiului; cu alte cuvinte, el observă că în cazurile sale sau în cele adunate din literatură (cazuri de malformații multiple, concomitente, cu ale femurului și ale oaselor gambei), ori de cîte ori funcția genunchiului era mai puțin interesată, se afla o rotulă aproape normală.

Simptomatologie. Lipsa rotulei nu determină neapărat schimbări de mare gravitate în ceea ce privește funcția articulației. De aceea are o importanță clinică relativ mică. Natural, lucrurile se schimbă cînd există și alte anomalii osoase sau, și mai ales, ale cvadricepsului, ori un *genu recurvatum* accentuat. Malformația se manifestă în majoritatea cazurilor, clinic, printr-o atitudine de genunchi recurvat sau, dimpotrivă, în ușoară flexie. Mișcările active și pasive sînt destul de micșorate, iar uneori există în schimb mișcări de lateralitate. Palpînd în dreptul liniei articulare, nu se simte nici o rezistență și se pot foarte bine delimita condilii femurului. S-a găsit uneori o atrofie în masă a mușchilor coapsei și a celor ai gambei, în care caz tulburările funcționale sînt grave, constînd mai ales în imposibilitatea de a face extensia gambei. Examenul radiografic din profil pune și mai bine în evidență lipsa rotulei, dar trebuie avut în vedere că nucleul primitiv de osificare apare de multe ori abia spre trei ani.

În sfîrșit, se citează cazuri de lipsă temporară a rotulei, ceea ce echivalează cu o întîrziere în dezvoltare, fiindcă după un timp oarecare, cînd toate semnele pledează pentru o lipsă congenitală, acest os apare și se dezvoltă, fără să ajungă totuși la mărimea și înfățișarea normală.

Am observat un caz de lipsă a rotulei (fig. 352) de ambele părți, diagnosticat clinic, deoarece copilul nu avea vîrsta apariției nucleului de osificare a rotulei. Copilul avea dublu *genu recurvatum* şi, la 4 ani, nu putea să stea în picioare dacă nu era susţinut. Deşi genunchii aveau oarecare mişcări reduse de lateralitate, totuşi aparatul muscular şi ligamentos era suficient pentru toate mişcările, afară de extensia gambei pe coapsă. Copilul avea nasul turtit, în formă de şa, capul foarte mare, fără să fie un hidrocefal. Nu avea nici un alt defect osos. E posibil ca lipsa rotulelor să fi fost totuşi numai tranzitorie, fiindcă nu l-am mai putut urmări după vîrsta de patru ani.

Tratament. Ajutorul medical este solicitat pentru a fixa o articulaţie balantă cu toate neajunsurile ei ori pentru a îmbunătăţi, în limitele posibilităţii, funcţia articulară.

În majoritatea împrejurărilor de felul acestora se folosesc ca tratament, mijloace pur ortopedice şi mult mai rar cele chirurgicale. Cînd există o aplazie a cvadricepsului se construiesc aparate avînd două bare metalice laterale, articulate în dreptul genunchiului, şi avînd un elastic la partea anterioară pentru a executa automat extensia gambei. Masajul şi celelalte mijloace recomandate în atrofiile musculare de altă origine se pot face cu oarecare succes şi în cazul acesta. Articulaţiile balante, în urma relaxării aparatului muscular şi ligamentos periarticular, s-au blocat prin artrodeze. Cînd flexorii genunchiului sînt buni, este foarte recomandabil să se facă transplantări osteo-musculare. Într-un prim timp se implantează în tendonul cvadricepsului, în dreptul unde ar fi trebuit să fie rotula, un transplant costal integral cu partea mai concavă înspre condilii femorali; în al doilea timp (la interval de cîteva luni) se face o transplantare de flexori, care se vor fixa pe piesa osoasă.

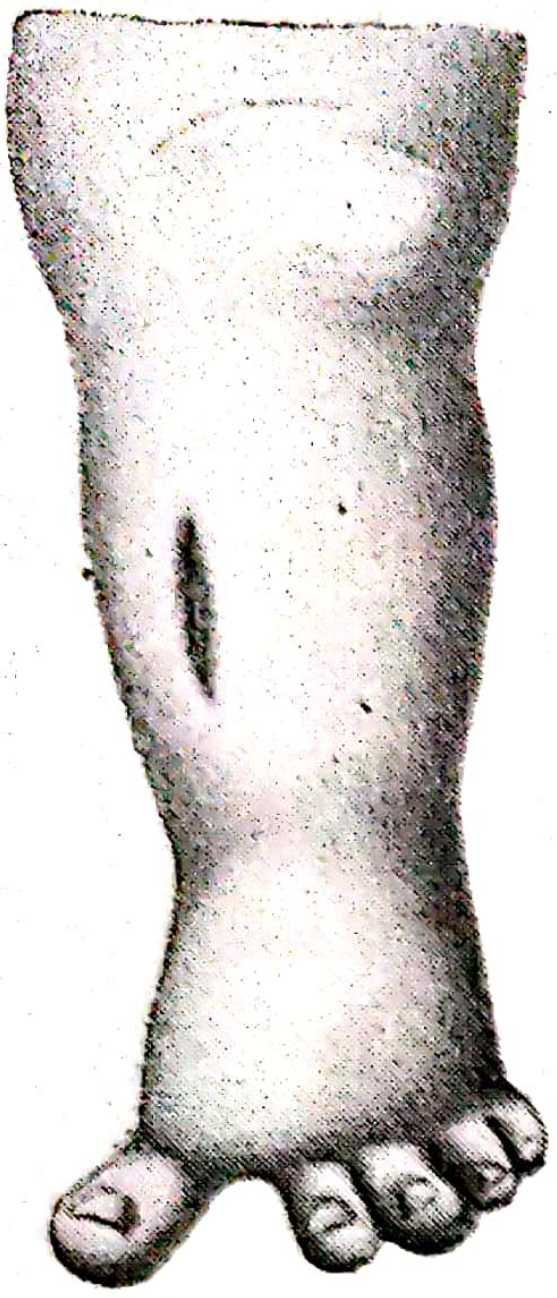
Fig. 353. — Aplazia tibială cu cicatrice congenitală.

ANOMALIILE TIBIEI

Frecvenţa. Dintre oasele gambei, tibia este mai rar interesată de aceste malformaţii congenitale decît peroneul.

Anatomie patologică. Poate să fie vorba de o lipsă totală sau parţială a osului; mai des se întîlneşte unilateral, şi anume de partea dreaptă. În acest caz, anomalia interesează de obicei extremitatea distală a osului, fără ca acest fapt să constituie o regulă; Parona citează lipsa treimii superioare proximale. Dacă există o lipsă totală peroneul prezintă o hipertrofie apreciabilă, tinzînd să compenseze defectul tibial. Uneori apare şi o îndoire a peroneului sau o adducţie exagerată a osului, şi deci a întregului segment de membru. În cazul unei lipse parţiale a tibei, genunchiul funcţionează mai mult sau mai puţin normal. Articulaţia gleznei este, însă, mult mai grav atinsă; de multe ori nici nu se poate vorbi de o articulaţie propriu-zisă. Aproape în toate cazurile se păstrează o atitudine pronunţată de varus ecvin, cu îndepărtarea degetului mare mult înăuntru ca să îngăduie statica. Într-un caz al nostru de anomalie a tibiei se afla pe partea posterioară a gambei şi un şanţ congenital, care mergea pînă la osul aplaziat (fig. 353).

Cînd tibia lipsește în întregime, femurul prezintă și el malformații caracteristice la extremitatea sa distală. Această extremitate este uneori mult hipertrofiată, iar detaliile anatomice sînt modificate în totalitate, așa că ia aspectul de măciucă; alteori, dimpotrivă, condilii cresc fiecare izolat, mai mult decît normal, și atunci femurul pare bifurcat la extremitatea sa inferioară. Se descriu cazuri cînd numai condilul intern era hipertrofiat, pe cînd cel extern era în regresiune, și s-a afirmat că cel hipertrofiat ar reprezenta tibia absentă. Peroneul se unește cu femurul, printr-o articulație adevărată, printr-un țesut fibros sau chiar printr-o sinostoză, de obicei într-un punct situat mai sus și mai posterior decît în mod normal; cu alte cuvinte, peroneul pare luxat. În sfîrșit, mai ales în cazurile de lipsă totală a tibiei și a rotulei, s-a observat un *genu recurvatum* congenital sau o luxație congenitală a genunchiului, cu lipsa unuia sau mai multor degete de la picior, sindactilie etc.

Trebuie amintit că oasele acestea sînt alterate nu numai în forma lor, ci și în structură; ele se rup de multe ori spontan, iar capacitatea de regenerare este redusă. Lucrul acesta are importanță pentru prognosticul afecțiunii și pentru rezultatul operator. După Aperling, histologic ar fi un aspect de osteită condensantă, ca la oasele lungi, cu pseudartroze congenitale, ceea ce nu explică totuși friabilitatea și modul neobișnuit de regenerare.

Simptomatologie. Aspectul clinic este tot atît de variat ca și cel anatomopatologic, încît ne vom limita la descrierea formelor mai des întîlnite.

Membrul inferior este scurtat și micșorat de volum în întregime. Același lucru se poate constata cînd se examinează fiecare segment de membru în parte, deoarece coapsa participă și agravează, prin anomaliile sale osoase și musculare, defectul tibial. Gamba este flectată permanent pe coapsă, într-un unghi variabil, și de cele mai multe ori imobilizată în această atitudine, ori avînd oarecare mișcări, dar foarte mult scăzute. Deseori, gamba — corespunzînd scheletului malformat — este îndoită intern sau păstrează o direcție rectilinie, dar deviată în partea internă. La această atitudine de flexie și de adducție a gambei se adaugă uneori și rotația externă. Piciorul de aceeași parte se menține într-o atitudine de picior varus ecvin exagerat, cu fața plantară privind intern.

Evoluție și prognostic. Aceste defecte congenitale sînt dintre cele mai grave. Creșterea este mereu întîrziată, încît scurtarea membrului se agravează cu vîrsta, iar atitudinile vicioase se exagerează prin tentativele de mers; în sfîrșit, fracturile spontane și insuficiența mijloacelor terapeutice fac prognosticul și mai grav.

Tratamentul diferă după cum absența este totală sau parțială. La o vîrstă puțin înaintată, pentru a preveni atitudini necorecte, se recomandă masajul mușchilor coapsei și ai gambei, precum și aparate ortopedice redresoare. La o vîrstă mai înaintată se folosesc o serie întreagă de mijloace ortopedice și chirurgicale în același timp, pentru a obține maximum de rezultat posibil.

Tratamentul chirurgical tinde să obțină din peroneu o tijă rigidă în continuarea femurului, să corecteze atitudinea de flexie a gambei pe coapsă și varusul ecvin al piciorului. Pentru aceasta se fac operații asupra oaselor sau asupra mușchilor și a părților moi.

Boekel, în absența parțială a tibiei, cînd capul peroneului este suficient de solid unit la femur, leagă extremitatea inferioară a tibiei la peroneu printr-o sutură metalică.

Tot în cazuri de absență parțială, Nové-Josserand taie peroneul mai sus de marginea liberă a tibiei, iar capătul său distal îl aduce în contact și îl fixează în tibia, ca în operația lui Hahn-Huntington.

Se mai poate rezeca un segment lateral din capătul liber al tibiei; apoi se aduce peroneul și se așază în așa fel ca extremitatea sa superioară să vină în contact cu suprafața de secțiune tibială, fixîndu-se cu un fir metalic V2A.

În cazuri de absență totală s-a implantat vîrful ascuțit al rotulei în blocul osos format de condilii femorali și peroneu, iar alți autori (Parona) obțin același rezultat rezecînd extremitatea superioară a peroneului și condilii femorali și fixînd suprafețele de secțiune prin mijloace obișnuite de osteosinteză.

Pentru a corecta atitudinea piciorului, Nové-Josserand implanta extremitatea inferioară a peroneului în calcaneu. Alții fac chiar contrariul, adică despică în sens antero-posterior extremitatea inferioară a peroneului și introduc în despicătură astragalul (sau fac o ardrodeză peroneo-astragaliană).

Pentru redresarea atitudinilor vicioase se impune de multe ori completarea plastiei osoase prin tenotomii, sindesmotomii etc.

PSEUDARTROZA CONGENITALĂ A TIBIEI

Pseudartroza congenitală interesează de cele mai multe ori tibia, mai ales înspre treimea ei inferioară. Apare uneori la naștere numai sub forma unei îndoituri osoase, ce se transformă curînd, fie spontan, fie în urma unei tentative de întreptare, într-o adevărată pseudartroză.

La nivelul diformității se observă, cîteodată, mici înfundări ale tegumentelor, care arată că la acel nivel procesul de distrofie a interesat complet la un moment dat și tegumentele. În cazuri de diformitate a gambei, numai prin îndoirea oaselor, la radiografie se vede osul îngroșat la acel nivel, avînd deci corticala hiperostozată, așa încît cavitatea medulară se află mult micșorată, pînă aproape de dispariție; pseudartroza se desăvîrșește ulterior.

Pseudartroza congenitală dă loc la o diformitate foarte accentuată, din cauză că partea superioară a gambei alunecă prin extremitatea ei inferioară înainte, așa încît formează cu restul gambei și cu piciorul un *Z* foarte accentuat (fig. 354). Uneori fragmentul superior ajunge pînă pe fața dorsală a piciorului.

Membrul inferior, în întregime, dar mai ales gamba și piciorul sînt apreciabil atrofiate, și mișcarea anormală la nivelul pseudartrozei destul de mare. Cînd extremitățile osoase care formează pseudartroza sînt mult îndepărtate între ele și legate printr-un țesut fibros lax, prin tracțiune exercitată asupra piciorului se poate corecta diformitatea, care revine însă imediat dacă se eliberează piciorul.

La *radiografie*, o pseudartroză congenitală se caracterizează printr-un grad destul de mare de atrofie osoasă, care merge înspre extremitățile tibiei. Vîrfurile fragmentelor sînt în genere subțiate, îndepărtate între ele sau încălecate; mai rar sînt boante și ușor îndepărtate printr-un spațiu umplut cu țesut fibros.

Cînd fragmentul inferior este ascuțit, cel superior este bont sau în formă de furcă.

Peroneul, crescînd normal şi neavînd susţinerea tibiei intacte, se îndoaie cam la nivelul pseudartrozei, mărind diformitatea. Cînd pseudartroza tibiei nu e încă desăvîrşită, peroneul prezintă de multe ori o pseudartroză adevărată.

Etio-patogenie. Iniţial există o fragilitate osoasă locală, care duce la pseudartroză intrauterină sau la una care se desăvîrşeşte în primii ani ai copilăriei, producîndu-se o *pseudartroză cu întîrziere* (Charet).

S-a explicat formarea pseudatrozei congenitale printr-o fractură intrauterină consecutivă unui traumatism extern puternic sau chiar unei contracţii uterine excesive, care poate produce fractura numai în cazul existenţei unei distrofii osoase localizate. S-a spus că aceasta ar fi urmarea bolii amniotice (bride amniotice) prin faptul că pe tegumente se găsesc uneori urme cicatriceale.

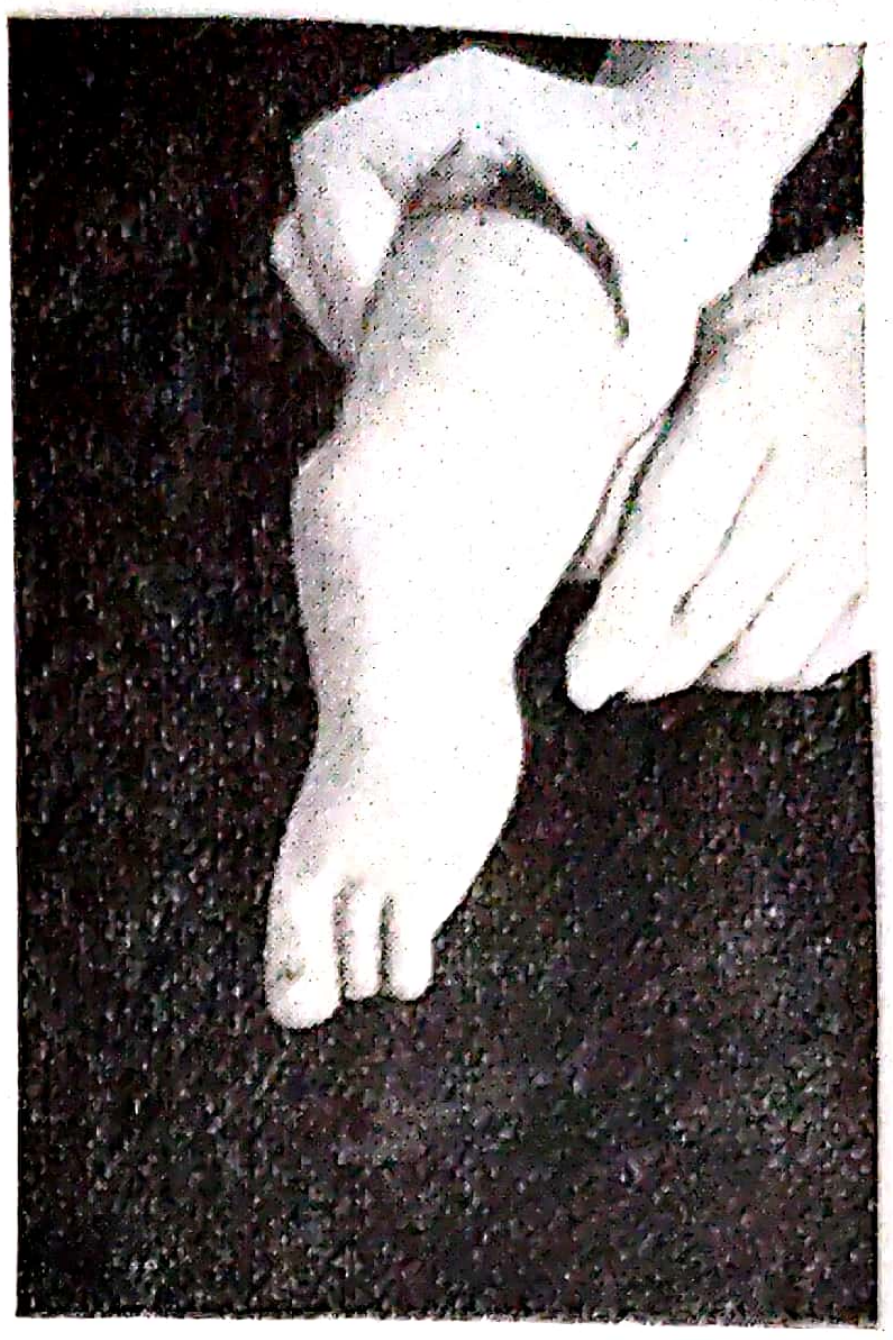

Fig. 354. — Pseudartroza congenitală a tibiei în treimea inferioară a gambei, cu lipsa ultimelor două degete.

Codivila credea că se produce o insuficiență circulatorie în zona unde se termină artera hrănitoare a osului, fiindcă se știe că la acel nivel ar exista, după Rocher, o porțiune intermediară între cele două căi nutritive ale osului, și anume între cea superioară, care este arterială directă, și cea inferioară, care vine prin mijlocirea vaselor ce trec prin mușchii înconjurători. În cazuri rare, neexistînd anastomoze suficiente între cele două sisteme circulatorii, zona amintită n-ar fi nutrită de-ajuns și se produce la acel nivel o metaplazie a țesutului osos, în țesut fibros. De altfel, existența frecventă a pseudartrozelor în această regiune, în urma fracturilor oaselor normale ale gambei, chiar bine tratate, întărește convingerea că regiunea este hrănită insuficient.

Potel crede că s-ar produce o împiedicare a procesului de osteogeneză. El afirmă: „Osul rămîne în stare de formațiune fibroasă sau fibro-cartilaginoasă. Această formațiune este într-o oarecare măsură flexibilă, și în aceste cazuri se spune că există o pseudartroză. Acest termen, ca și acela de calus de altfel, trebuie complet părăsit. Există inflexiune tibială osificată într-un caz și foarte puțin sau de loc în celălalt; prin urmare, neexistînd fractură, nu ar fi nici calus, nici pseudartroză".

Sîntem înclinați să credem că traumatismul local produs de pereții uterului, în cazuri de oligoamnios sau de boală amniotică prin bride, ar produce totuși osteoliza esențială limitată, ca și în cazurile observate după naștere, și a căror origine este încă necunoscută.

Tratament. Aceste pseudartroze, ca și devierile osoase congenitale, sînt destul de greu de tratat. Încercările de îndreptare bruscă a devierilor osoase pot da loc la pseudartroze, care devin prin aceasta cu atît mai greu de vindecat. De aceea, îndreptarea trebuie să se facă în etape, folosind narcoza, cu aparate gipsate corectoare, care să se reînnoiască des. După ce s-a obținut o îndreptare mulțumitoare, se poate folosi un aparat ortopedic care să determine creșterea osului în direcția normală.

Osteotomiile și rezecțiile cuneiforme pot duce direct la pseudartroză.

Aceasta se tratează chirurgical, prin grefe sau transplante osoase. Cele dintîi sînt de tip Reichel (osteo-cutaneo-periostice) sau de tip Hahn-Huntington. Această din urmă operaţie constă în secţionarea peroneului la o extremitate sau la amîndouă, şi implantarea centro-central sau centro-lateral, la nivelul pseudartrozei tibiei, care în prealabil trebuie rezecată pe o distanţă destul de apreciabilă.

S-a recurs, uneori cu rezultat bun, la avivarea extremităţilor pseudartrozei, la extirparea ţesutului fibros intermediar şi la aşezarea unui transplant osos autogen, fie prin încrustare, fie centro-central. Acest din urmă procedeu nu este de loc recomandabil, pentru că duce mai totdeauna la insuccese, prin resorbţie totală.

Massart recomandă întrebuinţarea unui transplant tibial luat de la mama micului bolnav, pentru că îl socoteşte ca avînd o valoare osteogenetică superioară celui autogen, recoltat de pe tibia opusă.

Noi am obţinut totuşi rezultate foarte bune folosind transplant costal autogen, dedublat, fixînd ambele jumătăţi cu partea lor medulară, spre locul pseudartrozei. N-am obţinut însă decît o fibrozare mai puternică întrebuinţînd o dată un grefon local, tip Albee, prin încrustare, şi a doua oară un transplant luat de la tibia piciorului sănătos. La acelaşi caz, un alt chirurg a produs şi o pseudartroză a peroneului încercînd să introducă în tibie, centro-central, un transplant din peroneu; transplantul s-a resorbit însă rapid şi total. În acest caz am obţinut totuşi vindecarea folosind transplantările costale.

ANOMALIILE PERONEULUI

Frecvenţă. Malformaţiile prin lipsă sînt mai frecvente decît cele tibiale. Absenţa totală şi unilaterală s-a observat de 65 de ori şi cea parţială de 30 de ori. Cornet ar fi înregistrat vreo 200 de cazuri de această anomalie descrise în literatura medicală.

Anatomie patologică. Cînd pe lîngă peroneu lipsesc şi rotula şi parţial femurul, malformaţia ia caracterul unei hemimelii. Tibia pe lîngă curbura externă pe care o prezintă uneori, se complică şi cu o nouă curbură, a cărei convexitate priveşte anterior.

Se observă şi în cazurile de absenţă congenitală a peroneului şanţuri congenitale orientate într-un sens circular, interesînd în parte sau în totalitate circumferinţa membrului, uneori avînd, dimpotrivă, o direcţie paralelă cu axa membrului. Lipsesc degetele situate în prelungirea peroneului, precum şi metatarsienele corespunzătoare. În sfîrşit, gamba în întregime este scurtată şi redusă mult de volum. Uneori atitudinea piciorului poate fi orientată în varus ecvin.

Simptomatologie. Malformaţia ia diverse înfăţişări, după forma anatomopatologică. Prin palpare, în locul maleolei externe nu se simte nici o rezistenţă osoasă, cum nu se simte de altfel nici mai sus, pe faţa externă a gambei. Radiografia precizează în toate detaliile anomaliile acestui os.

Am observat multe cazuri interesante de lipsă congenitală a peroneului la copii. La unul exista o aplazie a osului, care era redus foarte multe, şi în dimensiunile lui laterale, şi în cele longitndinale (fig. 355). Membrul inferior corespunzător era mai scurt cu cîţiva centimetri decît celălalt, iar copilul, ca să poată merge, călca numai pe antepicior.

Această atitudine este aproape caracteristică în asemenea cazuri. Ea este mai mult sau mai puţin o indicaţie că ar fi vorba de o aplazie a peroneului, şi nu de lipsă completă a acestui os, fiindcă în ultimul caz devierea piciorului în afară este cu mult mai mare şi mersul foarte îngreunat.

În cazul observat de noi existau și alte ușoare malformații, și în special mici inele de strangulare în jurul falangetelor de la mîini.

Copilul era bine dezvoltat și aparent perfect sănătos. Mama copilului mărturisea o tentativă de avort făcută de un medic, care a chiuretat cavitatea uterină după o dilatare prealabilă a colului, fără ca să ajungă la dezlipirea oului. Sarcina a continuat normal pînă cînd s-a observat prezența unui fibrom uterin, care ar fi fost o cauză foarte serioasă de distocie. S-a recurs atunci la laparotomie și s-a extirpat fibromiomul, fără ca prin aceasta să se pună în pericol continuarea sarcinii. Facerea a avut loc în mod normal, dar copilul s-a născut cu defectele amintite. Gamba era curbată și înainte, nu numai lateral, din cauza devierii pe care a trebuit s-o sufere tibia, adaptîndu-se aplaziei peroniere. În alte cazuri peroneul lipsea complet (fig. 356 și 357).

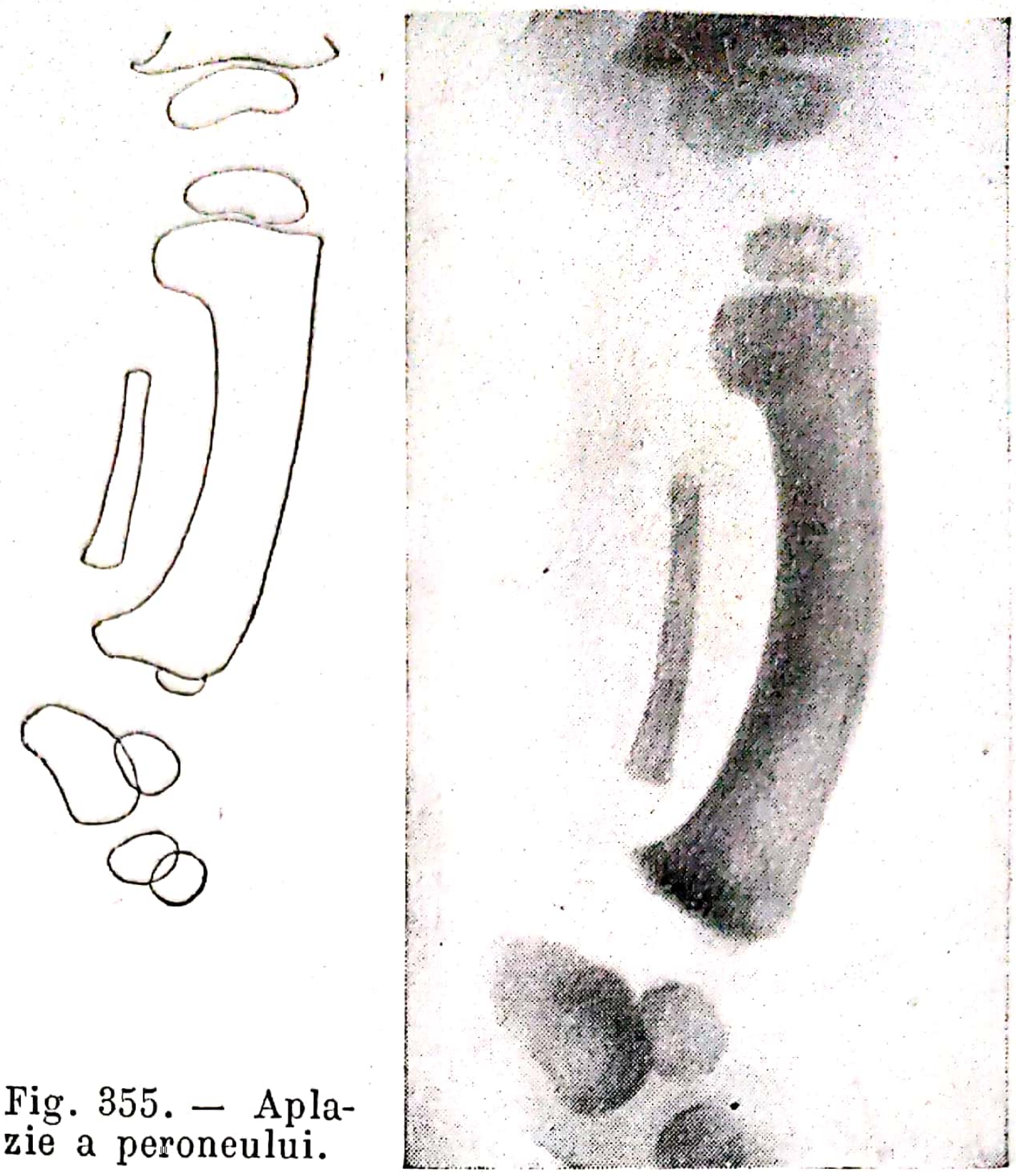
Fig. 355. — Aplazie a peroneului.

Prognostic. Este mult mai favorabil decît în cazul absenței tibiei. Segmentul corespunzător de membru va rămîne în întregime mai scurt, deoarece creșterea oaselor este împiedicată, dar funcția nu este prea mult interesată, fiindcă suportul principal al greutății corpului la acest nivel este tibia, și nu peroneul.

Tratament. Va trebui să se îndrepte atitudinea anormală a piciorului și să se înlăture curbura tibiei. Pentru a satisface primul deziderat, se întrebuințează procedeul Bardenhauer, care constă în bifurcarea tibiei și inclavarea astragalului între ramurile ei de bifurcare, cu rezultate bune. Se mai aviveazā extremitatea posterioară a calcaneului și se pune în contact cu tibia, rezultînd astfel un picior ecvin, ca în operația lui Vladimirov-

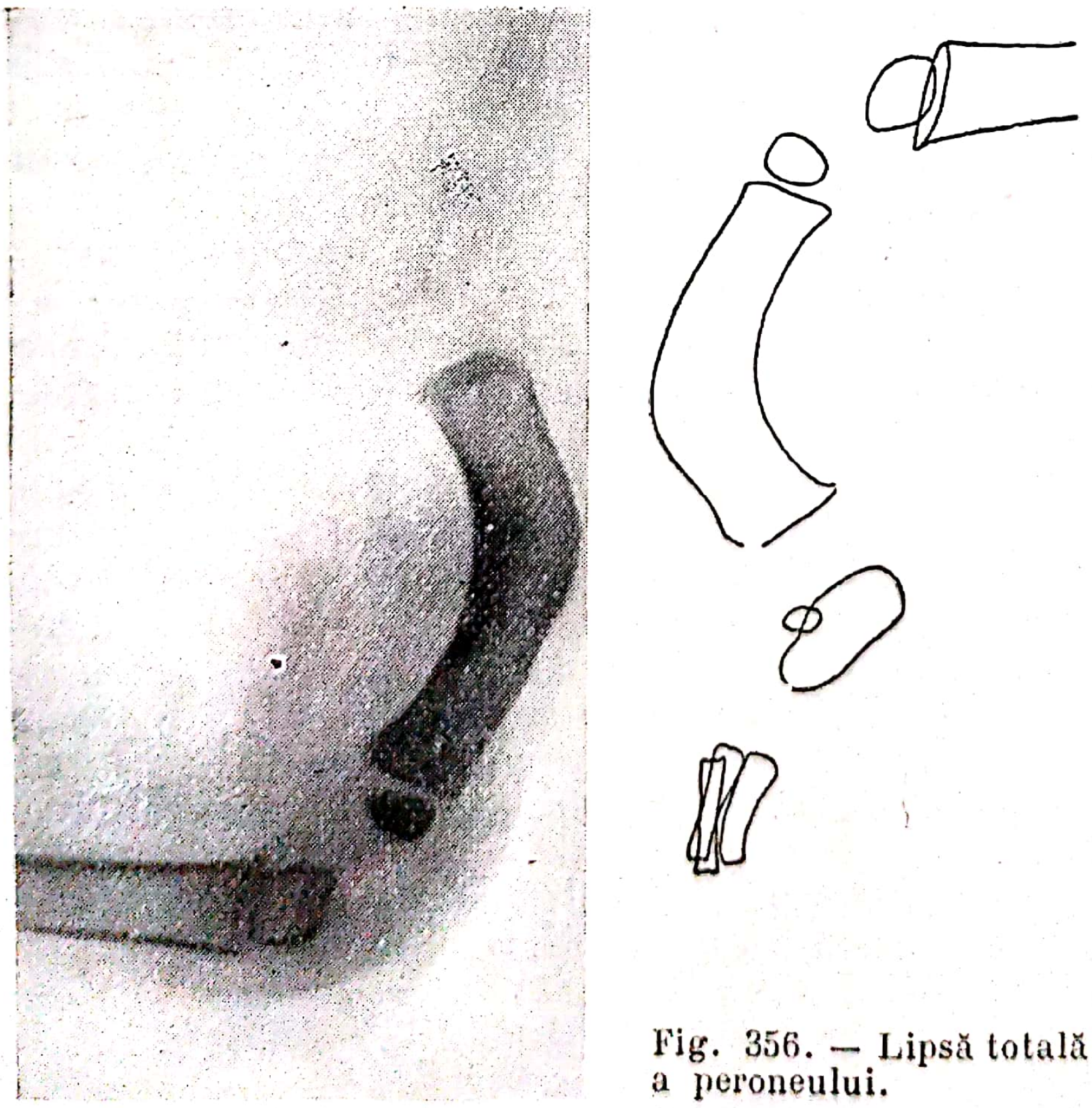
Fig. 356. — Lipsă totală a peroneului.

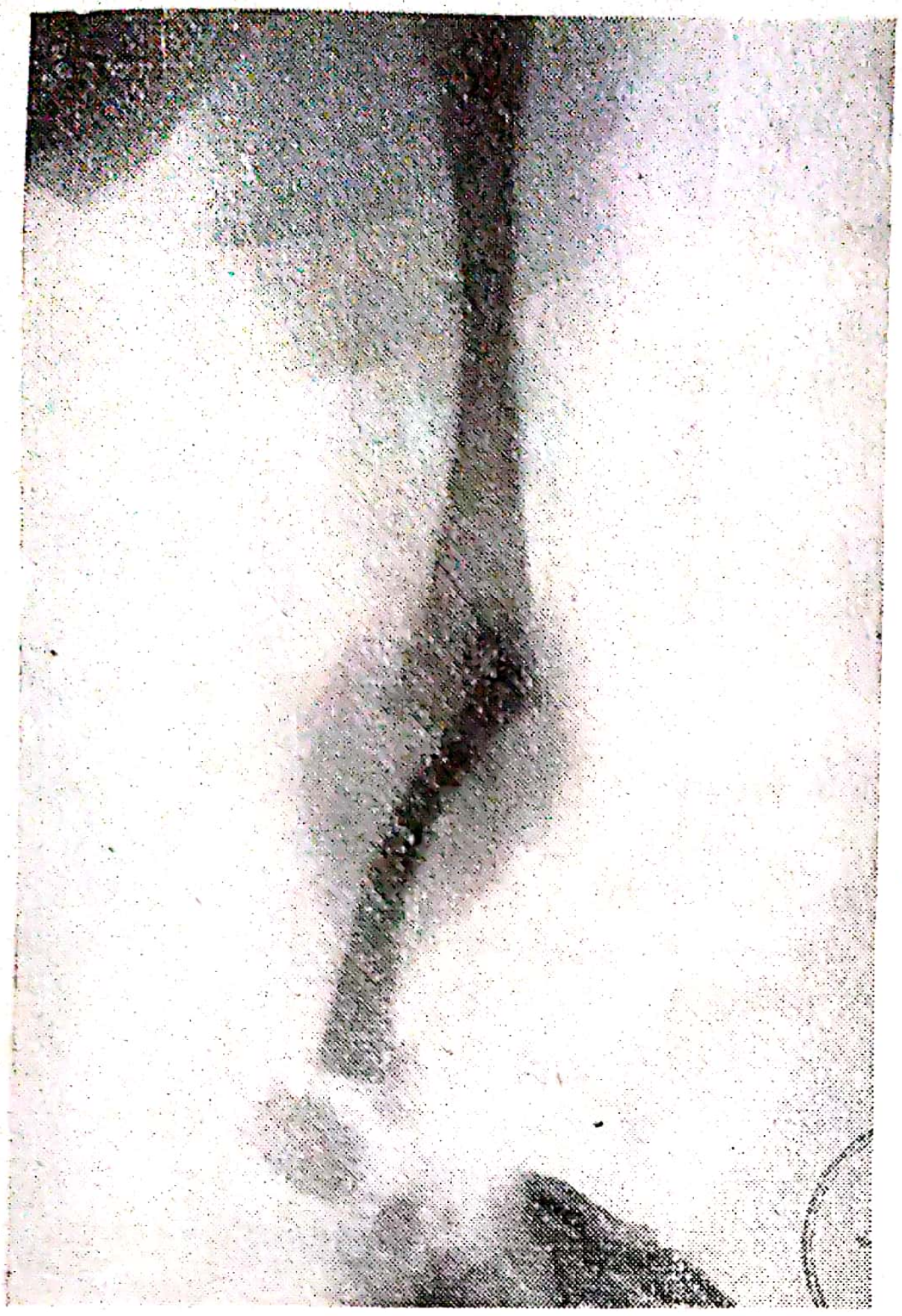

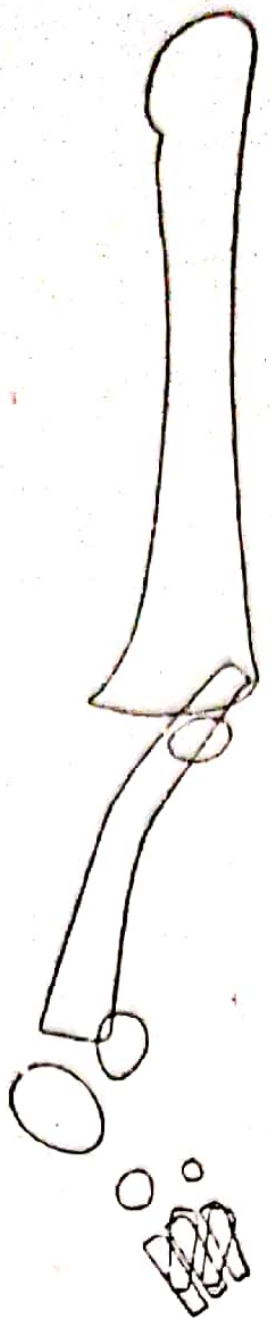

Fig. 357. — Alt caz de lipsă totală a peroneului.

Mikulicz. S-a făcut o artrodeză, străpungînd cu un transplant succesiv calcaneul, astragalul și tibia, imobilizînd articulațiile într-o poziție potrivită.

Albee, într-unul din cazurile sale, cu lipsa congenitală a gambei și a piciorului drept, cu bontul conținînd doar un mic segment tibial, existînd și o absență totală a peroneului în partea stîngă, pentru a corecta ultima deformație, a pregătit o maleolă externă artificială din restul tibiei din dreapta, obținînd un rezultat final mulțumitor.

În sfîrșit, s-a încercat înlocuirea peroneului în întregime cu transplante tibiale, care la copii se resorb însă ușor și nu-și pot îndeplini rolul.

Pentru a îndrepta devierea tibiei este nevoie de osteotomii; acestea pot fi simple, liniare, cuneiforme, etajate și oblice (Bogoraz). Dacă se face o osteotomie oblică, s-ar putea obține și o alungire a segmentului de membru; în toate aceste cazuri, însă, există pericolul neconsolidării, care trebuie avut în vedere.

Corectările pe cale chirurgicală se vor completa imediat cu ajutorul aparatelor gipsate, iar la timpul potrivit cu aparate ortopedice.

Piciorul este deviat în afară, constituind un picior strîmb valg ecvin, axul gambei fiind încurbat și el în același sens. La vîrsta potrivită este indicat să se facă o dedublare a extremității inferioare a tibiei, modelîndu-se în așa fel încît porțiunea externă să servească drept maleolă și element de susținere pentru astragal în partea externă.

Într-unul din cazurile noastre am intervenit, rezecînd o bridă fibrocartilaginoasă puternică ce unea extremitatea inferioară a tibiei corespunzătoare. În felul acesta, piciorul nu mai era tras în varus, și tibia era liberată în dezvoltarea ei ulterioară. Am făcut apoi o osteotomie oblică pentru îndreptarea devierii tibiale și pentru alungirea gambei. Ulterior am indicat un aparat ortopedic și o gheată ortopedică mai înaltă. Rezultatul funcțional a fost mulțumitor.

În alte cazuri am dedublat tibia, făcînd din pilonul tibial o furcă pentru astragal.

În general, însă, suprafețele articulare fiind prost orientate, se poate face artrodeza tibio-tarsiană precoce, la 5—6 ani, cu axarea necesară.

DIFORMITĂŢILE CONGENITALE ALE CENTURII SCAPULARE

RIDICAREA CONGENITALĂ A OMOPLATULUI

Autorii germani numesc această malformaţie „*diformitatea lui Sprengel*“, însă de fapt cel dintîi autor care a descris-o cu douăzeci de ani mai înainte, a fost Eulenburg, încă de la 1862.

Frecvenţă. Malformaţia se observă destul de des. Bergel o găseşte la recruţi odată la 3 000 de cazuri. În literatura medicală însă nu sînt publicate decît vreo 200 de observaţii, deoarece multe sînt confundate cu scoliozele.

Zezas o găseşte de 48 de ori la băieţi şi de 34 de ori la fete. După localizare, la dreapta sau la stînga, acelaşi autor dă 36 de cazuri la dreapta, 46 la stînga şi de 11 ori bilateral. După Neuhof, s-au descris în total 14 cazuri bilaterale. Leziunea, deci, este de cele mai multe ori unilaterală şi cu predilecţie pentru partea stîngă.

Anatomie patologică. Sub denumirea de ridicare sau supraridicare a omoplatului de origine congenitală se înţelege o malformaţie a osului şi a muşchilor care se inseră pe el, aşa încît unghiul său inferior este mult mai sus decît a 8-a coastă, cum este în mod normal (fig. 358).

Anomalia nu constă numai în situaţia anormală a omoplatului, ci şi în schimbarea de dimensiuni şi formă a osului; numai în cazuri cu totul excepţionale acestea rămîn neschimbate. Ca dimensiuni, omoplatul este în genere micşorat în toate direcţiile, dar mai accentuat în unele părţi ale sale. Kollert arată că omoplatul se micşorează în dimensiuni şi ia şi o formă scafoidă prin transformarea concavă a marginii lui spinale.

În mod normal marginea spinală a omoplatului are o situaţie aproape paralelă cu linia apofizelor spinoase vertebrale, formînd cu coloana un uşor unghi deschis în sus. În ridicarea congenitală a omoplatului, unghiul se măreşte astfel încît vîrful de sus al marginii spinale se depărtează de linia spinelor pînă la 11 cm.

Unghiul extern al omoplatului basculează în jos; cu încetul, vîrful osului se apropie de coloana vertebrală.

Ridicarea omoplatului se poate uneori însoţi şi de alte malformaţii, cum ar fi de pildă scolioza monolaterală sau contralaterală. Ea poate coexista cu malformaţii ale rahisului (vertebre cuneiforme, sindromul lui Klippel-Feil, spina bifida etc.) sau se complică, unindu-se printr-o piesă osoasă, articulată sau nu, cu apofizele spinoase sau chiar cu cele transverse ale vertebrelor. Această piesă osoasă poate avea forme diferite, triunghiulară, turtită, cilindrică, unindu-se deobicei cu unghiul superior sau cu partea superioară a marginii spinale a omoplatului. Uneori, pe această bucată de os există inserţii musculare, aşa încît el pare a fi un os tubulat; alteori, lipsind aceste inserţii, piesa osoasă se prezintă ca o osificare intramusculară.

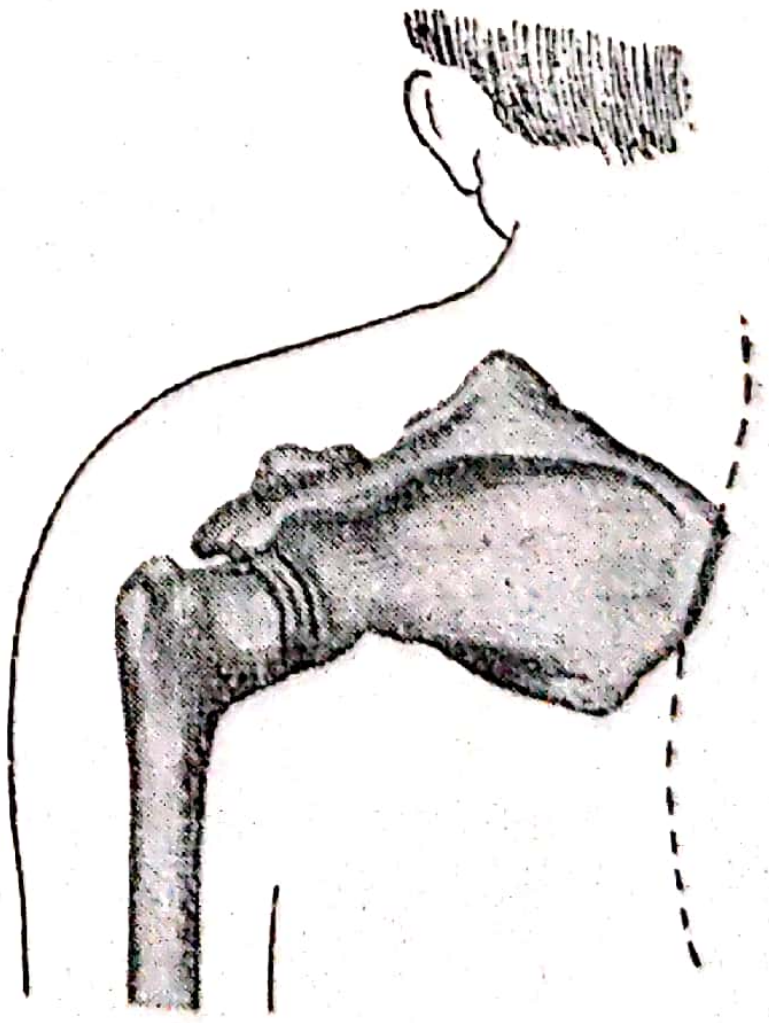

Fig. 358. — Ridicare congenitală a omoplatului (după Tridon).

O dată cu modificările amintite ale omoplatului se mai observă și malformații musculare ale trapezului, ale marelui pectoral și dințat și ale romboidului, precum și deformări ale coastelor (reducere sau mărire numerică, sinostoze, coaste cervicale). Clavicula este mai totdeauna scurtată, subțiată și cu o ușoară exagerare a curburilor sale.

În fine, bolnavii care prezintă ridicarea congenitală a omoplatului pot avea și alte malformații ale membrelor, ale toracelui. De multe ori, deci ridicarea congenitală a umărului este un simptom al unei malformații congenitale mult mai complexe.

Pentru lămurirea problemei, Hibbs și Lövenstein clasifică ridicările congenitale ale omoplatului, după cum urmează:

primul grup: omoplatul este ridicat și legat cu vertebra C_7 printr-o piesă osoasă intermediară, care poate fi complet unită sau numai articulată, atît cu vertebra, cît și cu omoplatul;

al doilea grup: o dată cu ridicarea omoplatului lipsește un grup de mușchi, mai des numai marele pectoral;

al treilea grup: omoplatul este redus de volum iar partea sa superioară e recurbată înainte;

al patrulea grup: omoplatul este normal ca formă și volum, dar ridicat și cu anomalii ale trapezului și cu contracturi ale mușchilor ridicători ai omoplatului.

Tridon împarte malformația în următoarele grupe:

1. omoplat ridicat și redus ca volum;
2. omoplat ridicat, redus, malformat și cu o tulburare în dezvoltarea întregii regiuni scapulo-humerale, cu sau fără existența unui os intermediar;
3. malformația e bilaterală.

Etiologie. Ereditatea a fost uneori semnalată. Putti atribuie malformația sifilisului congenital. S-au incriminat apoi accidente în timpul sarcinii, naștere grea, munca excesivă a mamei, bolile virotice etc. Oligoamniosul ar fi, după Sprengel, o cauză ocazională.

S-a afirmat de asemenea că malformația se datorește unei retracții intrauterine a trapezului și a unghiularului, asemănătoare retracției sternocleido-mastoidianului în torticolis. Kautsch constată în 5 cazuri absența unor fascicule din trapez, iar Rager crede că procesul constă într-o descindere incompletă a omoplatului în timpul vieții fetale.

S-a susținut că ar fi o oprire în dezvoltare, fiindcă s-au observat depresiuni cicatriceale aproape de marginea spinală a omoplatului.

Huc dă o explicație imposibilității în care se găsește la un moment dat omoplatul de a descinde de-a lungul toracelui la nivelul normal; și anume insistă asupra micșorării accidentale a triunghiului cleido-scapular. Această micșorare a centurii scapulare ar fi datorită unei fracturi claviculare, intrauterin, care rămîne necunoscută. Deoarece omoplatul este legat de acest din urmă os, prin reducerea în dimensiune a unei părți, rezultă imposibilitatea de descindere a celeilalte părți. Omoplatul în poziția lui înaltă se și deformează, căutînd să se adapteze la noua situație.

Această explicație a lui Huc ar fi valabilă și pentru cazurile de supraridicare morbidă, cîștigată; ea însă nu poate explica și cazurile în care există și un os de legătură între omoplat și spine.

Mallet-Guy consideră următoarele forme de malformații;

1. forma scapulară pură, cu aplazia omoplatului (omoplați de formă scafoidă, diminuați etc.;

2. forma claviculară, care cuprinde în ea cazurile ce intră în teoria patogenică a lui Huc. În această formă se pot întîlni și malformații anterioare (lipsa marelui pectoral);

3. forma scapulo-vertebrală sau posterioară, în care se observă malformații ale mușchilor posteriori (trapez, romboid etc.) cu existența pieselor osoase supranumerare amintite. Autorul crede că acestea ar reprezenta, din punct de vedere embriologic, mușchii aplaziați.

Simptomatologie. Dacă se examinează un bolnav cu ridicare congenitală a omoplatului, se constată foarte ușor diferența de nivel dintre cele două oase, iar unghiul pe care-l face gîtul bolnavului cu umărul este mult lărgit.

Dacă se palpează omoplatul, se constată că este și basculat și cu forma modificată față de cel normal.

Proeminența acromială este mai marcată, iar unghiul inferior desfăcut de torace. Se observă de multe ori și o scolioză dorsală sau cervico-dorsală, cu convexitatea către omoplatul malformat. Mișcările brațului sînt de multe ori limitate și mai ales abducția mai sus de orizontală. Capul ia o atitudine de fals torticolis.

Membrul inferior este de obicei menținut în abducție și rotație internă către spate.

Cînd diformitatea este bilaterală, importanța micșorării funcționale a ambelor membre e mai accentuată.

Cînd există o legătură între omoplat și coloană se poate simți osul de legătură sau cordonul osteo-cartilaginos, iar mișcările de ridicare ale brațului sînt și mai reduse. Din cauza inactivității brațului se poate ca mușchii acestuia să se atrofieze.

Evoluție și prognostic. Se poate spune că este o malformație care nu are un caracter grav; totuși, impotența funcțională se poate accentua prin efortul mărit impus de diferite meserii. Scolioza, care însoțește de obicei anomalia, se poate accentua cu timpul.

Tratament. S-a preconizat unul cu agenți fizici, unul ortopedic și unul chirurgical.

Fizioterapia caută să mărească mobilitatea scapulo-humerală, fie ca tratament unic, fie consecutiv celui chirurgical; cel ortopedic constă în confecționarea unui corset corector pentru scolioză, cu un adaos special pentru susținerea brațului.

Tratamentul chirurgical pare a fi însă în prezent cel preferat, și se adresează mușchilor, oaselor sau și unora și altora.

Primele intervenții încercate au fost tenotomiile subcutanate, care nu au dat nici un rezultat și au fost părăsite; apoi s-a făcut dezinserția mușchilor, cu rezultate nesatisfăcătoare. Extirparea pieselor osoase de unire între omoplat și coloana vertebrală determină o oarecare posibilitate de amplificare a mișcărilor. Operația ideală este însă aceea care ar satisface, atît scopul estetic (scoborîrea completă a omoplatului), cît și cel funcțional (abducția maximă a brațului). În acest scop s-au imaginat o serie de procedee operatorii, care se adresează cu drept cuvînt, atît omoplatului, cît și mijloacelor sale de susținere.

O intervenție simplă este rezecția unghiului superio-intern recurbat al omoplatului, care nu poate da însă decît rezultate mediocre din punct de vedere estetic și funcțional.

Operația lui König se execută printr-o incizie în formă de undiță, cu cîrligul superior, sau în *L* răsturnat, care merge paralel cu linia spinelor, pînă mai jos de vîrful osului.

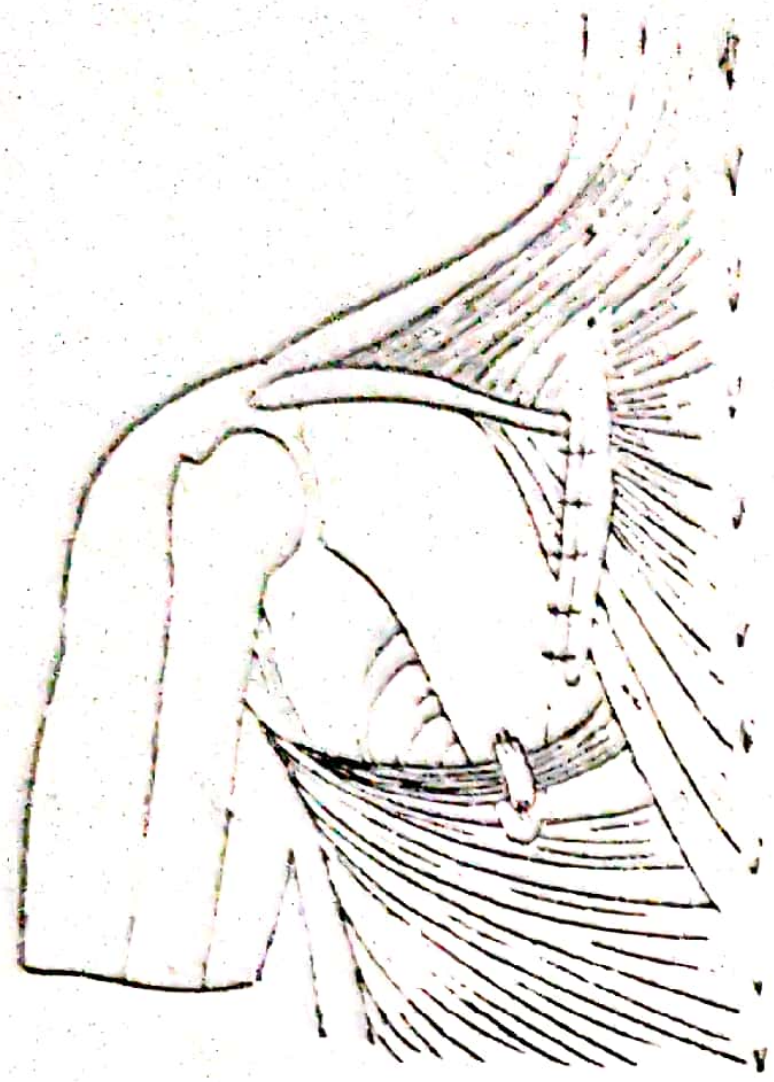

Fig. 359. — Operația lui König — Wittek.

Se dezinseră mușchii supraspinoși și se rezecă și o bandă de os, largă cam de 1 cm, de-a lungul întinderii marginii interne, scoborînd omoplatul.

Inserția mușchilor supraspinoși se face la alt nivel, și numai după aceea se face osteosinteza marginii interne, menținută pe loc, cu omoplatul așezat într-o poziție mult mai joasă. Autorul fixează omoplatul, făcînd în unghiul lui inferior o perforație prin care trece un fascicul muscular desprins din dorsalul mare. Procedînd așa, se obține un mijloc mai mult sau mai puțin elastic de fixare, care permite mici deplasări ale unghiului inferior în timpul mișcărilor de abducție și de ridicare ale membrului superior. Ar fi deci un mijloc mai fiziologic de fixare decît acela realizat cu ajutorul suturilor metalice strînse (fig. 359).

Witek, în 1919, a folosit operația lui König într-unul din cazurile sale, dar operația a completat-o, în sensul că a introdus unghiul inferior al omoplatului într-o butonieră a mușchiului marelui dorsal, iar partea profundă a marelui dorsal a suturat-o la mușchiul subscapular.

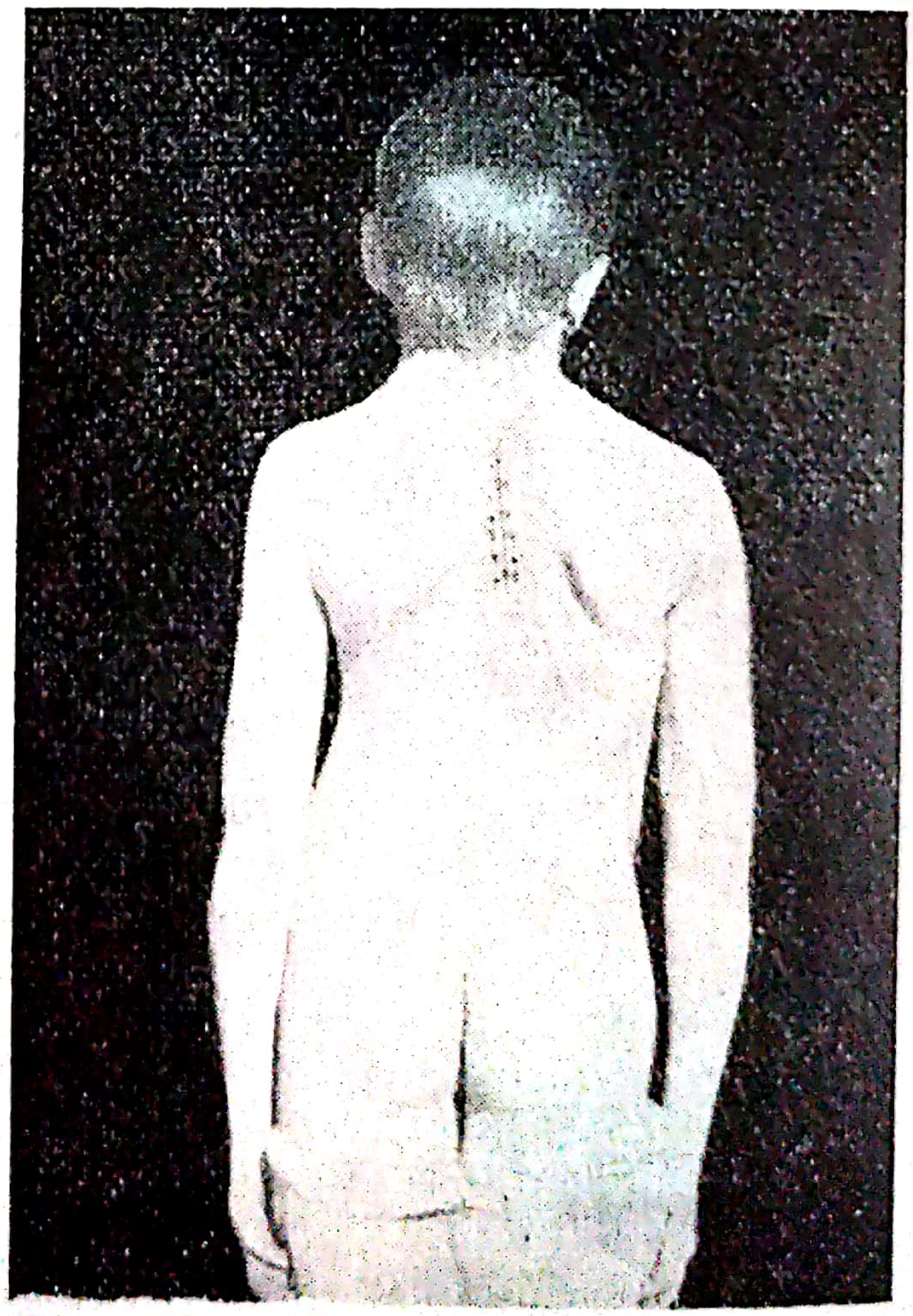

Fig. 360. — Un caz de ridicare congenitală a omoplatului. Rezultat operator prin procedeul lui König — Wittek.

Ombrédanne recomandă procedeul său „en sonnette“. Rezecînd unghiul supero-intern al omoplatului recurbat înainte, autorul coboară în poziția joasă cea mai potrivită și fixează provizoriu unghiul inferior la o coastă. Cînd e cazul, rezecă în prealabil proeminența sau partea osoasă care face uneori unirea între omoplat și coloana vertebrală. Baza spinei o leagă de ligamentul supraspinos. Cu altă ocazie, după principiul sugerat de elevul său Huc, a făcut în prealabil o osteotomie a claviculei, ca astfel coborîrea omoplatului să fie mult ușurată.

Dacă se folosește tehnica lui Ombrédanne, mișcările omoplatului se vor face în jurul unui ax care trece prin sutura definitivă făcută la coastă. Putti fixează pur și simplu unghiul omoplatului la coasta a opta. Osul se menține prin acest procedeu mai sigur în noua sa poziție, dar mobilitatea arcului acromio-clavicular este prin acest fapt redusă, și mișcările de abducție ale membrului care trec de linia orizontală sînt împiedicate.

Scutter descoperă omoplatul printr-o incizie făcută de-a lungul marginii vertebrale și taie toate straturile moi pînă la os, eliberînd, subperiostal, inserțiile musculare, atît de pe marginea spinală, cît și de pe cea superioară. Omoplatul astfel eliberat se poate mișca și se aduce la locul dorit, unde poate fi menținut printr-o sutură cu catgut cromat.

În ceea ce privește experiența noastră personală, pe mai multe cazuri, dintre care și unele bilaterale, am întrebuințat procedeul Konig-Wittek, obținînd rezultate bune. Insistăm că marea dificultate în omoplatul foarte înalt și deformat în formă de scoică este să rezecăm partea supraspinoasă care împiedică mobilizarea omoplatului. Operația poate fi traumatizantă, dacă nu se lucrează cu mare delicatețe și răbdare, făcîndu-se o hemostază perfectă intraoperator. După operație, brațul respectiv trebuie așezat pe un aparat în ușoară abducție (fig. 360).

DIFORMITĂȚILE CONGENITALE ALE COLOANEI VERTEBRALE

Malformațiile coloanei vertebrale sînt determinate de accidente formative care au loc într-un anumit stadiu al evoluției embrionare și sînt, prin urmare, congenitale.

Etiologie. S-au încriminat: traumatismul din timpul sarcinii, tuberculoza, sifilisul, consanguinitatea, diferența mare de vîrstă dintre părinți, tentativele de avort din primele săptămîni.

Mouchet și Roederer atrag atenția și asupra caracterului ereditar, fiindcă o fată avea o scoliză congenitală, ca și mama ei, iar alta ca tatăl ei etc.

Patogenie. Vom aminti în treacăt cunoscutele teorii invocate ori de cîte ori este vorba de vreo anomalie congenitală: teoria aderențelor amniotice, teoria inflamației intrauterine, teoria nervoasă, teoria mecanică a oligoamniosului etc.

Nici una din aceste teorii nu se bazează decît pe simple presupuneri și nu explică mai nimic.

Anomaliile coloanei vertebrale sînt de origine congenitală și sînt provocate de abateri de la evoluția normală, precum și de la anumite dispoziții embriologice, cînd coloana se află în stadiul ei membranos. Aceasta se înțelege ușor, fiindcă numai așa se poate explica întregul complex al malformațiilor observate, precum și asocierea în aparență bizară dintre ele. În stadiul de rahis cartilaginos ori osos, abaterile nu pot determina decît malformații limitate și cu un caracter de diversitate mult mai redus (vezi embriologia coloanei vertebrale).

Anatomie patologică. Putti, referindu-se la vertebra membranoasă, descrisă de el teoretic, care se compune din 6 segmente mai mult sau mai puțin arbitrare, explică și denumește anomaliile, după cum uremază:

Asoma, în care porțiunea membranoasă care va da naștere corpului vertebral nu se dezvoltă.

Hemisoma este anomalia în care se observă lipsa numai a unei jumătăți a corpului vertebral.

Spina bifida anterioară se caracterizează prin faptul că cele două jumătăți corespunzătoare ale corpului vertebral nu se unesc între ele.

Spina bifida posterioară, caracterizată prin faptul că porțiunea corespunzătoare din vertebra membranoasă, care ar da naștere spinei, nu se dezvoltă, deci arcurile neurale nu ajung să se unească pe linia mediană, rămînînd un arc vertebral incomplet, cu dehiscența posterioară.

Spondilochiza înseamnă că între masele laterale și corpul vertebral nu se face unirea, deci la unirea istmului dintre apofizele articulare există o dehiscență.

Hemispondilia este diformitatea caracterizată prin faptul că o întreagă jumătate vertebrală lipsește.

Putti diferențiază patru feluri de anomalii care se pot ivi și interesează întreaga coloană vertebrală, și anume:

Anomalii de diferențiere regională, cum sînt: occipitalizarea atlasului, dorsalizarea vertebrei C_7, coaste cervicale, lombalizarea ultimei dorsale sau dorsalizarea primei lombare, sacralizarea vertebrei L_5 sau lombarizarea vertebrei S_1.

Anomalii numerice, care pot fi compensate ori nu (sindromul lui Klippel-Feil). Ar fi compensate în cazul cînd într-un segment al rahisului ar lipsi o vertebră și într-altul ar prisosi una, așa încît în total numărul vertebrelor ar rămîne același.

Anomalii morfologice multiple, cum ar fi: asimilarea axisului cu vertebra C_3, descrisă de Bertolotti, deformația cuneiformă a unei vertebre, hemispondilia, spina bifidă anterioară ori posterioară, segmentarea transversă a vertebrelor, spondilochiza cu manifestarea ei clinică tardivă de spondilolistezis, absența unei apofize spinoase sau „gaura spinoasă" a lui Denucé, platispondiliile congenitale etc.

Anomalii complexe ca: rahis „en jeu de patience" și asocierea diverselor anomalii amintite mai sus.

OCCIPITALIZAREA ATLASULUI

(fuziunea occipito-atloidiană congenitală)

Această malformație este rar descrisă, deoarece multe cazuri, nefiind studiate bine radiologic, scapă observației.

Ea s-ar putea socoti oarecum similară sacralizării vertebrei L_5, ținînd seama de tendința unei vertebre de a se confunda cu marele masiv osos, fie cranial, fie caudal.

Anatomie patologică. Afecțiunea constă dintr-o fuziune uni- sau bilaterală a atlasului cu occipitalul, prin masele laterale, deci o anomalie de diferențiere regională și nicidecum — după cum au susținut unii autori — malformație numerică prin existența unei vertebre craniene supranumerare.

Această din urmă presupunere vine de multe ori și dintr-o interpretare greșită a unor radiografii (prezența unei apofize bazilare anormale ori existența unui al treilea condil). O vertebră în plus unită cu occipitalul ar lăsa intact numărul vertebrelor cervicale, ceea ce însă nu se întîmplă în nici unul din cazurile relatate pînă în prezent. Chiarugi găsește un dublu canal pentru hipoglos, și de aici trage concluzia că există o vertebră cranială, o constituție vertebrală a regiunii occipitale. Acest amănunt anatomic se găsește, după Lupo, în 57% din cazurile normale, așa încît ar fi în limita normalității.

Vertebra contopită este deci atlasul, iar numărul vertebrelor cervicale este atunci de șase, dacă nu există și alte fuziuni osoase, care la rîndul lor pot produce complicații anatomice însemnate. Asupra acestui fapt insistă Lupo în descrierea celor șase cazuri clinice personale, în care a găsit cîte o vertebră cervicală lipsă.

Simptomatologie. Malformaţia se manifestă diferit, după cum contopirea este uni- sau bilaterală. În cea dintîi, totul se petrece ca la un torticolis muscular, cu unele deosebiri, care ne conduc pe calea adevăratului diagnostic. De pildă, bolnavul cu occipitalizarea unilaterală *va avea capul aplecat de partea malformaţiei, dar nu-l va avea şi rotat de partea opusă, ca în torticolisul muscular*. Sterno-cleido-mastoidianul de partea contopirii va fi contractat numai în cazurile foarte vechi.

Mişcarea de flexie şi de ridicare a capului se poate săvîrşi chiar normal. Putem însă observa, ca şi în torticolisul muscular, o hemiatrofie facială, tulburări în funcţionarea articulaţiei temporo-maxilare, micşorarea mastoidei etc.

Acestea sînt tot atîtea fapte care permit să se privească sindromul ca fiind un *torticolis osos*.

Cînd contopirea occipito-atloidiană se află de ambele părţi, atunci simetria micşorează unele înfăţişări anormale, dar se măresc tulburările funcţionale. Bolnavul cu o astfel de malformaţie are gîtul mai scurt, mişcările de o parte şi de alta ale capului întrerupte, pe cînd cele de flexie şi de extensie există.

După Mario Bertolotti, contopirea aceasta osoasă, în formele ei grave, determină o brahicefalie, anomalii dentare, atrofia mastoidelor, tulburări în funcţia articulaţiilor temporo-maxilare etc.

Diagnostic. Se poate face şi clinic, cu ajutorul unei radiografii bune, care în general se execută cu dificultate.

Diagnosticul diferenţial al acestei anomalii trebuie făcut în primul rînd cu torticolisul muscular de origine congenitală sau obstetricală. În acest caz, prezenţa unei coarde tari, puternice, care nu se întinde şi iese în evidenţă la partea laterală a gîtului (sterno-cleido-mastoidianul), ca şi întoarcerea capului de partea opusă şi greutatea mişcării laterale, în sensul opus contracţiei musculare, ne pun pe calea diagnosticului. Elementul de diagnostic însă, foarte preţios, este anamneza. Într-adevăr, dacă leziunea ţine de la naştere eliminăm cu siguranţă occipitalizarea atlasului, fiindcă această anomalie, deşi congenitală, *nu apare decît cîţiva ani mai tîrziu*, pentru că numai atunci atlasul se osifică (masele lui laterale se unesc între ele la 4—5 ani), iar fuziunea lui cu occipitalul poate să se manifeste numai între 6 şi 10 ani.

În afară de torticolisul muscular, trebuie eliminate o serie de diformităţi ale coloanei cervicale, de pildă sindromul lui Klippel-Feil (oameni fără gît), contopirea axisului cu vertebra C_3 (asimilarea axială a lui Bertolotti), segmentarea bazală a apofizei odontoide, lipsa unei jumătăţi de vertebră, spina bifida cervicală anterioară sau posterioară etc. Toată aceste malformaţii nu se pot elimina decît făcînd bune radiografii ale coloanei cervicale şi interpretîndu-le corect.

Diagnosticul diferenţial trebuie făcut cu morbul lui Pott suboccipital şi, în fine, cu unele malformaţii vertebrale,congenitale, care însoţesc uneori boala lui Friedreich ori eredo-ataxia cerebeloasă a lui Pierre Marie.

În morbul lui Pott suboccipital există o durere ce se măreşte odată cu mişcările şi cu înghiţirea, care se pune în evidenţă apăsînd apofiza spinoasă a axisului sau masele laterale ale atlasului. Se mai provoacă durerea şi prin apăsarea peretelui posterior faringian.

Bolnavul are o atitudine cu „gît de lup“, trebuie să se întoarcă cu tot corpul cînd vrea să privească înapoi. În afară de acestea, evoluţia, starea generală, complicaţiile care însoţesc artritele tuberculoase occipito-atloidiene pot uşura diagnosticul.

Bertolotti şi Matrisolo au atras atenţia asupra unor malformaţii osoase care se pot apropia de cele observate în occipitalizarea atlasului. În prima lor observaţie au găsit o hipoplazie a occipitalului, cu micşorarea foselor cerebeloase, o sudură a occipitalului cu atlasul şi a acestuia cu axisul, o hemivertebră supranumerară etc.

Bolnavul a fost considerat ca avînd morbul lui Pott cervical, apoi o occipitalizare, şi abia tîrziu s-a constatat că în fond avea o ataxie cerebeloasă spasmodică.

Al doilea caz prezenta la radiografie o apofiză paracondiliană stîngă şi o aplazie a maselor laterale ale atlasului, care puteau impune diagnosticul de occipitalizare, dacă interpretarea unei radiografii foarte bune ar fi fost greşită. În realitate bolnavul avea boala lui Friedreich, cu malformaţia vertebrală amintită.

Din cele relatate reiese că, în afară de unele simptome clinice, care ne pot pune pe calea unui diagnostic de probabilitate, trebuie să avem şi o radiografie perfectă.

Aspect radiografic. O bună radiografie trebuie făcută în anumite condiţii tehnice, destul de greu de realizat, pentru a se înlătura orice interpretare greşită.

În afară de radiografia care se execută prin gura larg deschisă a bolnavului, se pot căpăta date morfologice necesare procedînd în alt fel: tubul se aşază în poziţia axială, cu raza normală perpendiculară pe planul bazei craniului. Capul bolnavului va fi aşezat la marginea unei mese, în hiperextensie, punîndu-se placa radiografică sub bărbie, astfel încît să fie paralelă cu baza craniului, care se evidenţiază la exterior prin planul ce trece prin cele două linii duse între arcadele sprîncenoase şi orificiile auditive corespunzătoare. Tubul aparatului va fi aşezat către creştet, astfel ca raza normală să cadă perpendicular pe planul amintit (procedeul lui Lupo). Vom căpăta în felul acesta o imagine radiografică neclară în partea anterioară (unde se suprapun oasele feţei) şi netă în partea posterioară, către fosele occipitale, către condilii occipitali şi atlas.

Cînd imaginea radiografică este pozitivă, se poate constata sinostoza atloido-occipitală, fie de o parte, fie de ambele părţi, fără risc de suprapuneri.

Tratament. Nu există; în orice caz nu se operează pentru torticolis, nu se pune aparat gipsat sau ortopedic. Intervenţiile operatorii în occipitalizarea unilaterală au fost foarte dificile, periculoase şi nu au dat nici o îmbunătăţire.

SINDROMUL LUI KLIPPEL-FEIL

(oameni fără gît)

Frecvenţă. Această anomalie foarte rară se manifestă prin reducerea numerică a vertebrelor cervicale. Le Double, examinînd 1 420 de coloane vertebrale, a găsit numai de două ori cîte şase vertebre; în clinică, malformaţia se găseşte mult mai rar. De altfel, se pare că pînă în prezent s-au publicat ceva mai mult de 50 de cazuri. Afecţiunea este mai frecventă la bărbaţi.

Prima observaţie a fost aceea publicată în 1912 de Klippel şi Feil, căreia i-au urmat cele trei cazuri ale lui Bertolotti, la scurt interval.

Patogenie. Această malformaţie a fost explicată patogenic prin două ipoteze, şi anume: afecţiunea ar fi congenitală, iar elementul cauzal ar fi cu totul necunoscut, ca în toate malformaţiile, sau că anomalia ar fi datorită unei spondilite infecţioase, în primele luni ale copilăriei.

Prima ipoteză este, în general, singura admisă. A doua este susţinută de Sicard şi Lermoyez, care descriau forme fruste, familiale şi evolutive. După o perioadă latentă de lungă durată, procesul patologic se activează în urma unor cauze necunoscute și apare brusc cu simptomatologia completă.

Cea de-a doua ipoteză poate fi susținută numai pentru unele cazuri în care semnele bolii au existat la început și s-a agravat clinic în continuare.

Sifilisul congenital a fost uneori semnalat între cauzele etiologice ale afecțiunii.

Anatomie patologică. Dubreuil-Chambardel stabilește, întemeiat și pe lucrările altor autori, trei tipuri anatomopatologice, și anume:

Tipul I. În acest caz, vertebrele lipsesc complet sau aproape complet, iar coastele se ridică pînă la craniu. Cînd există un masiv osos inform, se constată o dehiscență posterioară care se poate întinde și la vertebrele dorsale.

În primul caz al lui Klippel-Feil s-a făcut autopsia, fiindcă bolnavul sucombase în urma unei congestii pulmonare, și s-a găsit o masă cervico-dorsală deschisă posterior, ca o spina bifida. În alcătuirea acestei mase intrau și primele vertebre dorsale.

În alte cazuri se constată prezența unei spine bifide anterioare.

Tipul al II-lea. Lipsesc una sau două vertebre cervicale.

Tipul al III-lea. Numărul pieselor cervicale este redus și însoțit de alte malformații grave și în celelalte segmente, incompatibile cu viața.

Simptomatologie. Boala se poate prezenta sub aspecte clinice diferite, după întinderea și gravitatea leziunilor vertebrale cervicale, precum și în funcție de asocierile cu diferite alte diformități congenitale. Noi am îngrijit 12 bolnavi suferind de această boală, și la fiecare aspectele clinice erau diferite (fig. 361 și 362).

Caracteristic pentru toți erau scurtarea gîtului („oameni fără gît"), precum și implantarea joasă a părului pe ceafă. În plus, unii prezentau o

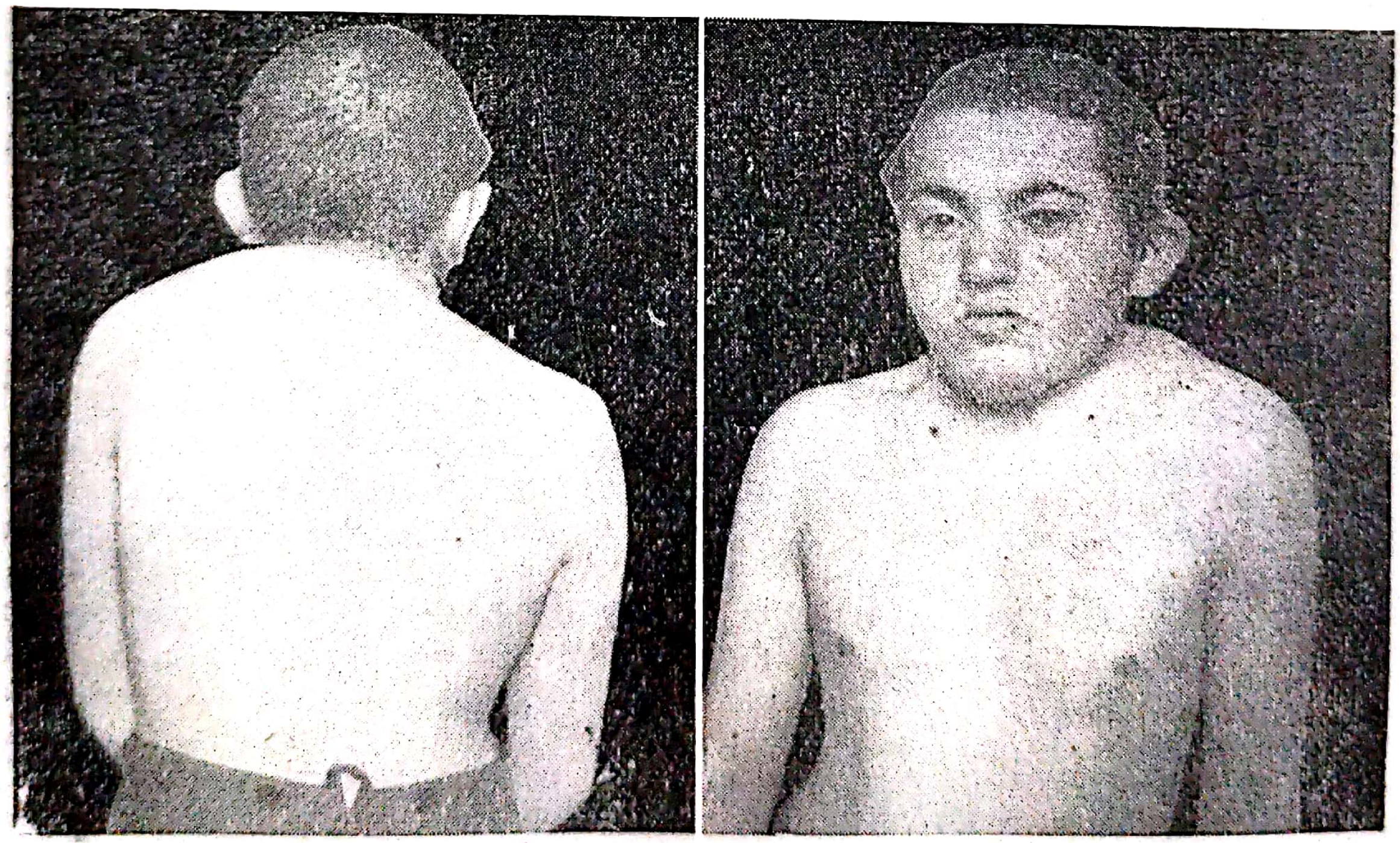

Fig. 361. — Om fără gît (sindromul lui Klippel-Feil). Se observă și ridicarea congenitală a omoplatului stîng.

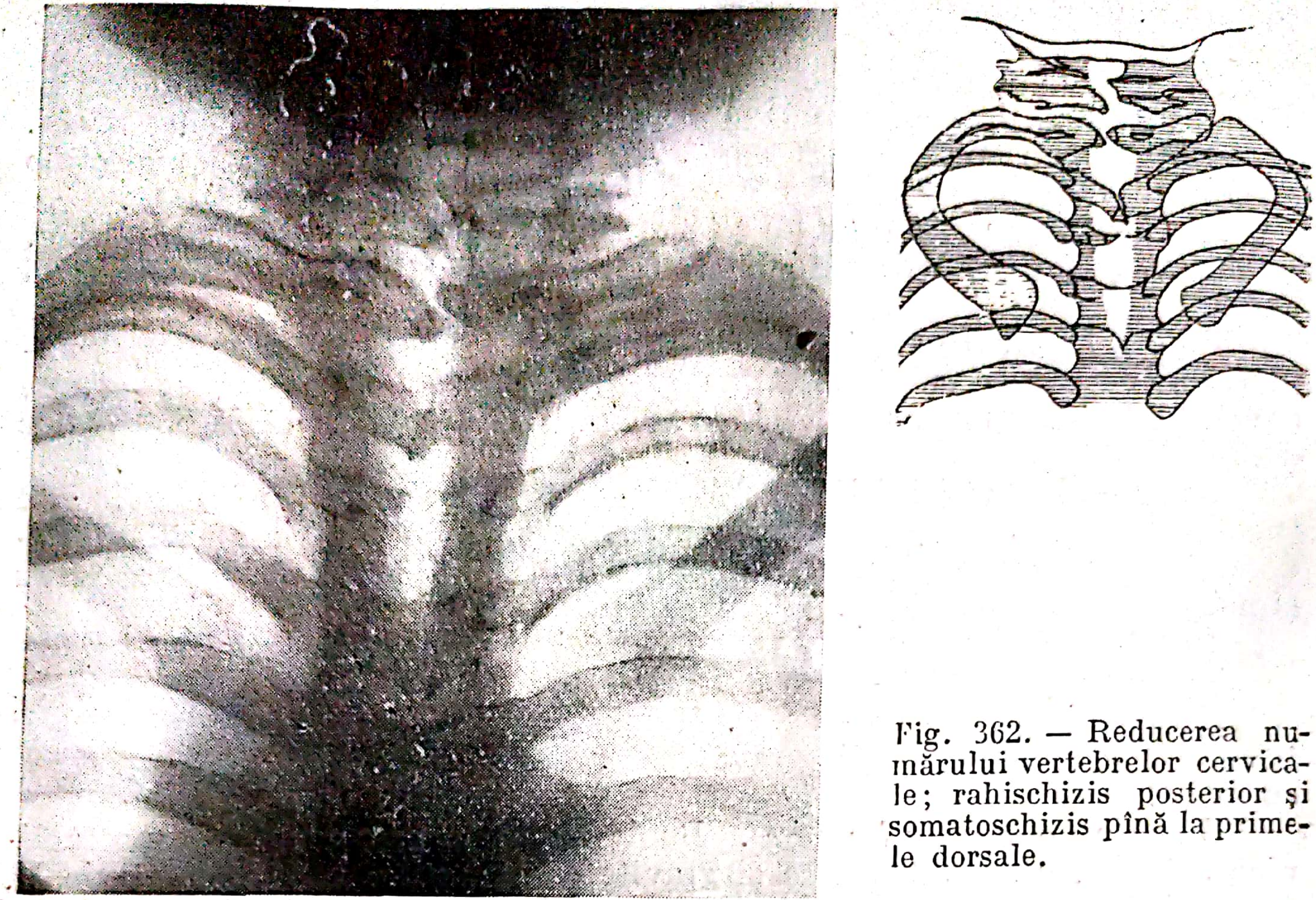

Fig. 362. — Reducerea numărului vertebrelor cervicale; rahischizis posterior și somatoschizis pînă la primele dorsale.

cifoză accentuată, alții un rahischizis sau o ridicare congenitală, uni- sau bilaterală a omoplatului. Tegumentele nu prezentau nimic particular.

O mică parte dintre bolnavi aveau nevralgii și atrofii musculare, fie regionale, fie ale întregului membru superior. La aceștia se observau de obicei și limitări ale mișcărilor de abducție și de circumducție a brațelor.

Diagnostic. Pentru stabilirea diagnosticului, în afară de simptomatologia amintită, trebuie să avem, pe cît posibil, și o bună radiografie a regiunii cervicale, din față și din profil, una luată în poziția stabilită de Lupo și alta prin gura deschisă a bolnavului; de asemenea, sînt necesare radiografii ale celorlalte segmente vertebrale.

ANOMALII VERTEBRALE CA NUMĂR ȘI FORMĂ

Malformațiile vertebrale. Vertebrele cuneiforme semiatrofice sînt mai frecvente; ele produc mai totdeauna scolioza de origine congenitală. Trebuie să spunem de la început că, dacă aceste „cuie vertebrale" produc în genere o scolioză congenitală, există și cazuri în care originea acesteia este cu totul alta.

Se crede că Merry, la 1700, ar fi fost acela care a descris primul caz de scolioză congenitală datorită unei malformații vertebrale, însoțită și de alte malformații osoase, iar vertebra cuneiformă a fost găsită la autopsie pentru prima oară de Rokitansky; cazuri de scolioză congenitală izolate, fără să fie însoțite de alte malformații, au fost comunicate și mai înainte.

Prima observație de vertebră supranumerară descoperită prin radiografie se datorește lui Albert Mouchet și datează din 1908. Această observație clinică a fost întîmplător întregită mai tîrziu de Pendl în Germania, care a descoperit și malformații costale la același caz.

Frecvență. Cazurile publicate, diagnosticate radiologic, se înmulțesc, arătînd totuși raritatea relativă a scoliozelor congenitale adevărate la nou-născuți.

Patogenie. Care este explicația dezvoltării vertebrelor cuneiforme? Reprezintă ele vertebre supranumerare?

Baur și Albrecht cred că numărul primitiv al miotoamelor este mărit, și atunci pe socoteala lor se formează vertebrele cuneiforme supranumerare. Rosenberg afirmă că, în mod normal, în regiunea dorso-lombară sînt mai multe vertebre primitive, dintre care o parte se resorb, rămănînd numai numărul cunoscut; în mod anormal, această resorbție nu s-ar face. Părerea aceasta pare să fie adevărată, deoarece cele mai multe vertebre și vertebre cuneiforme supranumerare își au sediul în regiunea dorsală inferioară. În una din observațiile noastre, vertebrele cuneiforme supranumerare erau la limita dintre regiunea cervicală și dorsală, deci cazul nu ar putea fi explicat prin ipoteza lui Rosenberg.

S-ar putea face încă o presupunere, întemeiată pe ipoteza embriologică a lui Ebner (o vertebră se dezvoltă pe socoteala a două jumătăți de sclerotoame succesive), și anume aceea că fiecare jumătate s-ar dezvolta aparte, ca o vertebră mai mult sau mai puțin întreagă și de sine stătătoare.

În fine, Putti afirmă următoarele: „este un viciu embrionar în formarea și dezvoltarea uneia sau a mai multor metamere vertebrale, care constă într-o variație a vertebrei — prin exces sau prin lipsă — în perioada preostală".

Explicațiile date mecanismului de dezvoltare al vertebrelor cuneiforme sînt în genere numai ipoteze neconfirmate experimental. Rămîne totuși stabilit că aceste tulburări se petrec într-o perioadă precoce, poate în stadiul membranos sau în cel cartilaginos al coloanei vertebrale.

Anatomie patologică. Pentru a ilustra înfățișarea acestor malformații, iată cum relatează Mouchet un caz al său, care a fost autopsiat: „Se găsea un cui osteo-cartilaginos, cu baza la dreapta, iar vîrful spre stînga, foarte ascuțit (era vorba de un nou-născut), trecînd de linia mediană. Discul intervertebral, care separă cele două vertebre normale, părea că se bifurcă, apropiindu-se de linia mediană pentru a îngloba la dreapta cuiul osteo-cartilaginos interpus".

Iată cum le caracterizează și Le Double, căruia îi datorăm un studiu amănunțit asupra vertebrelor în cui: „Ele se prezintă ca o jumătate de corp, triunghiulare pe secțiune avînd o apofiză transversă și chiar o porțiune de coastă cînd se află în regiunea dorsală. Deseori acest cui este fuzionat complet cu vertebra supra- sau subiacentă".

În afară de aceste vertebre cuneiforme cu o morfologie tipică, care produc aproape constant scolioza congenitală, există încă o mare variabilitate a acestor anomalii.

Între vertebra normală și cea cuneiformă se află o mulțime de anomalii, morfologic intermediare. Astfel, Reichel a putut să observe o vertebră al cărei defect de formă consta într-o diferență destul de mică între înălțimea fețelor laterale, prezentînd deci în întregime o formă trapezoidală.

De semnalat mai sînt cazurile cînd la autopsie s-au găsit într-unul din discurile intervertebrale nuclei osoși, ca rudimente de vertebră.

Polimorfismul acestor cuie vertebrele ține în genere de variabilitatea de formă, număr, localizare, de raportul cu celelalte vertebre și de unirea sau coexistența altor anomalii osoase.

În legătură cu *localizarea* trebuie subliniat că vertebrele hemiatrofice nu respectă o anumită regiune, pe cînd vertebrele cuneiforme supranumerare se localizează, după cum rezultă dintr-o serie de observații, mai des în regiunea dorso-lombară și mai precis, între vertebrele L_1 și L_2. Vertebrele cuneiforme s-ar găsi mai des la stînga.

În sfîrșit, în ceea ce privește *coexistența altor anomalii*, iată cîteva exemple dintr-un raport a lui Mouchet și Roederer asupra scoliozei congenitale: coexistența unei mîini strîmbe congenitale și absența radiusului, exostoze femorale, sacralizare, spina bifida, rahischizis, anomalii costale de diferite grade, în special sudura lor, lipsa coastelor, ridicarea congenitală a omoplatului, imperforația anală, picioare strîmbe congenital și, în fine, asocieri deosebit de complexe.

Vom stărui asupra scoliozelor cu anomalii morfologice și numerice din partea vertebrelor și în special asupra celor produse prin hemivertebre ori prin vertebre supranumerare, cînd se va descrie scolioza.

Trebuie să subliniem că mai există scolioze congenitale care nu sînt datorite cuielor vertebrale și nici chiar vreunei alte malformații scheletale. Cu alte cuvinte, scoliozele congenitale, după originea lor, se împart în două grupe: unele, cele mai frecvente, sînt consecința vertebrelor cuneiforme, celelalte, din contra, au o etiologie și patogenie încă neprecizată.

În patogenia celor din urmă ar intra: rahitismul fetal, influența mecanică a gemelarității, a oligoamniosului, a contracției uterine. Există scolioze datorite unor malformații osoase congenitale, cu totul altele decît vertebrele cuneiforme, cum ar fi acelea datorite sacralizării, spinei bifide, coastelor cervicale, dedublării axisului, lombalizării primei sacrate, leziunii unor spine, sindromului lui Klippel-Feil, mișcării congenitale a omoplatului, luxației congenitale a șoldului, coxei vara, lipsei de dezvoltare a unor mușchi, prezenței unor șanțuri de origine congenitală etc.

În cazurile de vertebre cuneiforme multiple, ele pot fi așezate pe aceeași parte, una urmînd alteia, sau cu interpoziția unor vertebre normale între ele, și pot fi așezate alternînd de o parte și de alta. Așezarea anarhică în dispoziția lor poate produce scolioza zisă „en jeu de patience“ (fig. 363) a lui Nau sau scolioza congenitală fără scolioză, numită așa de Mouchet, deoarece efectul și curbura pe care le-ar produce unele cuie sînt compensate prin curbura inversă produsă de cele următoare.

Rădulescu a văzut și publicat un caz foarte rar de astfel de malformație. O fată de 12 ani, robustă și cu o sănătate perfectă — lucru important de reținut — , s-a prezentat pentru un dezechilibru de creștere între torace și membrele inferioare, precum și pentru faptul că a rămas mică de statură față de alți copii de vîrsta ei. La inspecție se observa o dezvoltare armonioasă a membrelor, conformă vîrstei, dar exista un grad apreciabil de nanism al toracelui, care părea foarte scurt și bombat. Coastele inferioare erau în apropierea imediată a oaselor coxale. Coloana vertebrală nu prezenta devieri laterale sau antero-posterioare care să atragă atenția clinică, dar era foarte scurtă. La palpare, apofizele spinoase nu aveau nici forma, și nici nu se prezentau cu succesiunea lor cunoscută. Capul avea forma normală și părea implantat direct deasupra umerilor, încît copila era „fără gît“, mai cu seamă că și perii erau inserați foarte jos. Mișcările capului erau reduse, încît atunci cînd dorea să privească înapoi se întorcea ca un lup. Membrele superioare erau normale. Numărul coastelor de o parte și de alta era micșorat, iar direcția lor schimbată.

Coloana vertebrală, scurtă, era dreaptă, dar avea numai mișcări foarte reduse de flexie, și nu se dădea la iveală nici o durere la palpare sau la mișcare. Nu prezenta nici o tulburare funcțională din partea vreunui organ.

Tatăl bolnavei era și el mic de statură, sub nivelul mijlociu, dar proporțional constituit, neprezentînd nici o anomalie vertebrală. În familie, nimeni nu ar fi avut înfățișarea pacientei, dar din partea tatălui ascendenții ar fi fost de statură mică.

La radiografia din față se constată următoarele malformații vertebrale și costale:

În regiunea cervicală, aspectul sindromului lui Klippel-Feil este tipic, cu rahischizis posterior; numărul vertebrelor este redus și forma lor neregulată.

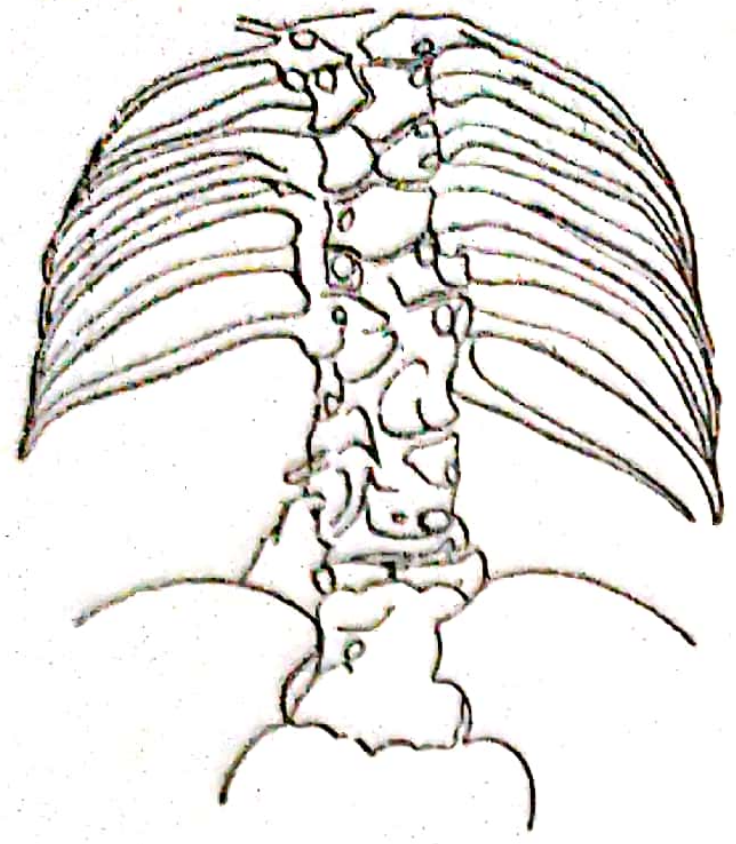



Fig. 363. — Malformații multiple, vertebrale și costale. Coloana vertebrală „en jeu de patience“.

Coastele din partea stîngă se unesc între ele, către coloana vertebrală, într-un bloc care face corp comun cu coloana vertebrală, pe o bună întindere. De partea dreaptă, ultima coastă este bifidă și tinde să se unească printr-o prelungire cu cea de deasupra.

În regiunea dorsală s-ar putea socoti șapte sau opt blocuri osoase fragmentate, care ar fi oarecum corespunzătoarele corpurilor vertebrale, judecînd după articulațiile mai mult sau mai puțin evidente ale coastelor cu vertebrele. Hemitoracele stîng avea opt coaste evidente, iar cel drept nouă.

În total, regiunea dorsală a coloanei era foarte mult micșorată în înălțime, încît de-abia era cît segmentul lombar, și el destul de micșorat. Coloana în total era aproape dreaptă; se observa doar o mică deviere laterală a ei la mijlocul regiunii dorsale, avînd concavitatea spre stînga.

Prima vertebră dorsală avea un contur normal; cea de-a doua prezenta o dehiscență ca în spina bifida, iar celelalte erau formate sau reduse la blocuri neregulate, ca niște lespezi așezate variabil, lăsînd spații care ar putea fi porțiuni neosificate dintre nucleii de osificare ai corpurilor ce au rămas în faza cartilaginoasă sau resturi din discurile intervertebrale.

Nu se poate afirma dacă blocurile amintite reprezintă lipsa de dezvoltare a unor vertebre prin atrofia unui nucleu de osificare sau reunirea unor corpuri constituite în blocuri informe. Ultima vertebră lombară prezenta o porțiune osoasă foarte decalcificată, iar în apropierea ei se observa o formațiune osoasă falciformă, mai condensată.

Imediat deasupra oaselor coxale se conturează o vertebră cu două aripi laterale, care ating în foarte mică măsură oasele coxale. Privită în total, această vertebră are aspectul primei sacrate; este vorba de o lombalizare a primei vertebre a sacrului. Aceasta din urmă prezintă anomalii evidente.

În total, coloana vertebrală era micșorată foarte mult în înălțime și prezenta de sus pînă jos aspectul unei coloane cu o anatomie cu totul anarhică (fig. 364).

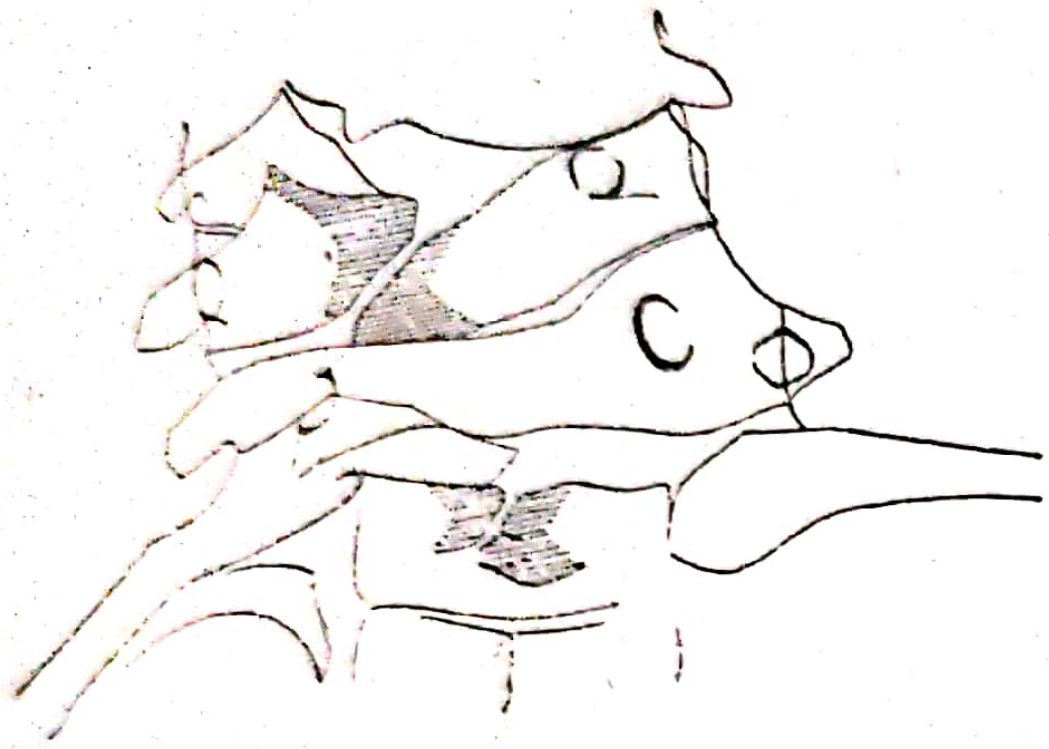

Fig. 364. — Radiografia regiunii cervicale a cazului precedent. Sindromul lui Klippel-Feil și rahischizis posterior.

Importanța deosebită a acestui caz constă în faptul că, deși la același individ sînt atîtea malformații vertebrale excepționale (sindromul lui Klippel-Feil, reducerea mare a numărului vertebrelor în toate segmentele, fragmentarea sau unirea lor, anomalii de diferențiere regională și morfologice, anomalii costale, rahischizis etc.), totuși în afară de imobilitatea capului față de trunchi și micșorarea flexibilității coloanei, nu se observă nici o altă manifestare patologică.

În alt caz se vedea o vertebră într-adevăr supranumerară și rudimentară în regiunea lombară (fig. 365). Ceea ce era curios la acest caz, era faptul că rudimentul vertebral era compus, probabil, dintr-o jumătate de spină, destul de dezvoltată de altfel, după cum se vede, în profil, și din două porțiuni osoase în *V* care au legătură, și cu vertebra superioară și cu cea inferioară (fig. 366). Nu cunoaștem explicația acestui fapt. Reprezintă acest masiv osos masa laterală dezvoltată exagerat? Bolnavul avea o cifoză care se întindea și în regiunea lombară, precum și o ușoară scolioză la nivelul vertebrei supranumerare.

La un alt bolnav (fig. 367), regiunea vertebrală cervico-dorsală prezenta multiple anomalii, și anume: două coaste cervicale de tip tubercular, care prelungeau apofizele transverse ale vertebrei C_7, dintre care cea dreaptă era mult mai mare de volum și unciformă. Din punctul de vedere al anomaliilor vertebrale pure se observau două vertebre cuneiforme supranumerare cu baza înspre dreapta și cu vîrful spre stînga, între C_7 și D_1, și între aceasta din urmă și D_2. Fiecare dintre ele avea coaste de tip toracic; prima, una rudimentară, iar a doua, una completă. În cazul acesta, ambele hemivertebre fiind de aceeași parte, exista o scolioză accentuată, dar cu raza mică în regiunea cervico-dorsală. Din punct de vedere clinic, cazul ar fi putut trece drept unul de ridicare congenitală a omoplatului.

Diagnostic. Este ușor de pus cînd se face radiografia regiunii. Diagnosticul diferențial al scoliozei congenitale prin vertebre cuneiforme trebuie făcut cu morbul lui Pott, cu cifoza rahitică, cu torticolisul muscular și cu toate celelalte scolioze congenitale amintite.

Prognostic. Scoliozele provocate de malformații vertebrale au un prognostic favorabil în ceea ce privește evoluția diformității.

Tratament. Printr-un tratament ortopedic se pot obţine rezultate modeste; tratamentul este paliativ şi urmăreşte micşorarea diformităţii prin obţinerea curburilor de compensare contrară.

Într-o scolioză joasă s-ar putea obţine cu mare greutate prin tratament ortopedic o curbură superioară de compensare; acelaşi lucru s-ar face în sens invers pentru reducerea scoliozei congenitale cervicale.

Cînd curbura este dorsală, s-ar putea obţine două curburi de compensare, una superioară şi alta inferioară. Gimnastica ortopedică nu poate da nici un rezultat. Dacă scolioza tinde să se accentueze, ceea ce se întîmplă excepţional, se recurge la sinostozarea vertebrală cu transplant costal (procedeu Rădulescu).

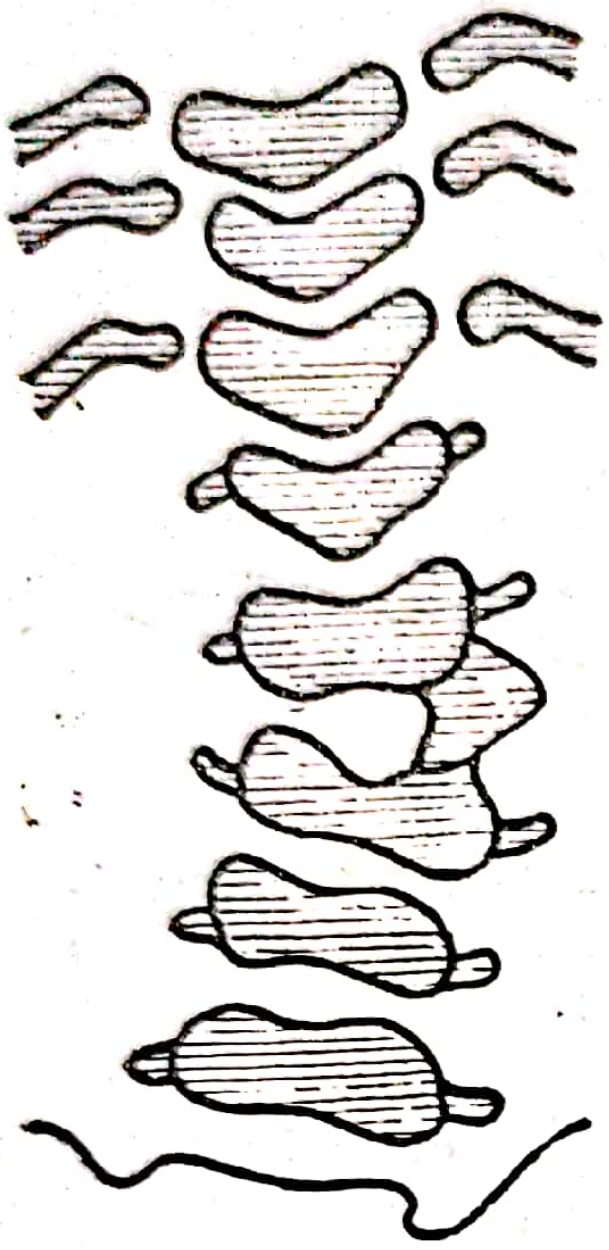
Fig. 365. — Vertebră rudimentară lombară supranumerară. Aspect antero-posterior.


Fig. 366. — Vertebră rudimentară lombară. Aspect din profil.

În cazul fetiţei cu anatomia vertebrală anarhică am recurs la suspendarea gradată cu aparatul lui Sayre, pînă am obţinut o alungire apreciabilă. Apoi am fixat-o într-un aparat gipsat „minervă". Am obţinut astfel o înălţare în total de 4 cm în patru luni. Bolnva n-a mai continuat tratamentul.

ANOMALII CONGENITALE ŞI DISTROFICE ALE ARCURILOR ŞI CORPURILOR VERTEBRALE

(hiaturi şi fisuri vertebrale, rahischizis anterior şi posterior, spondiloliză şi spondilolistează)

O dehiscenţă a arcurilor posterioare poate să fie normală cît timp radiografia surprinde faptul anatomic înainte de completa evoluţie a unirii celor două jumătăţi de arcuri pe linia mediană.

Dehiscenţa posterioară este o dispoziţie normală la copil. Ea persistă la nivelul regiunii cervicale, şi anume la atlas pînă la vîrsta de patru ani, iar în regiunea lombo-sacrată şi mai cu seamă la primul arc sacrat, cel puţin pînă la opt sau zece ani. Fiind deci vorba de o dispoziţie normală, aceasta s-ar putea numi „hiat vertebral" (fig. 368).

Primul arc sacrat, care este mai mare decît al vertebrei L_5 şi decît al vertebrei S_2, se închide la opt sau zece ani. Hintze numeşte această de-

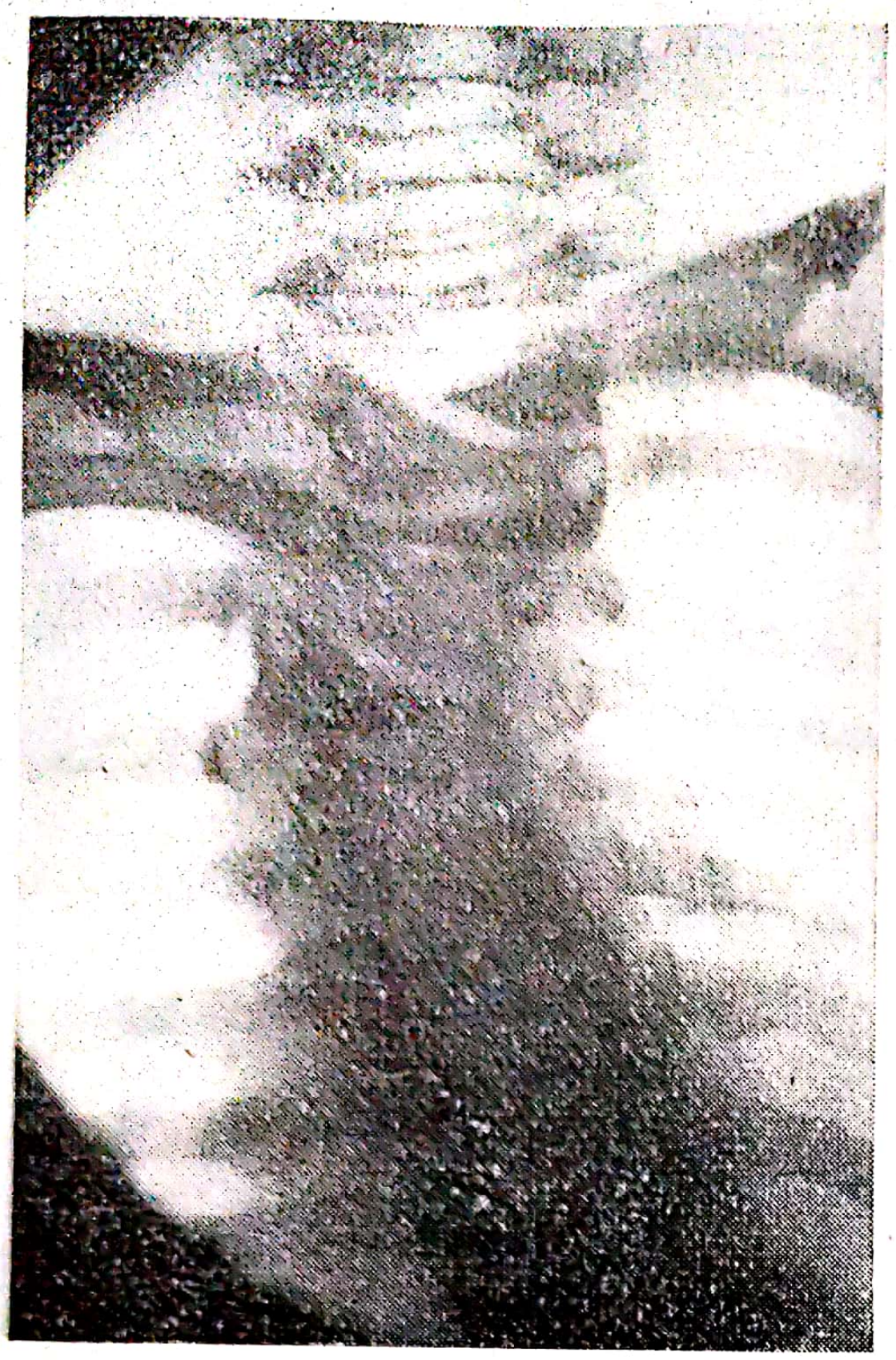

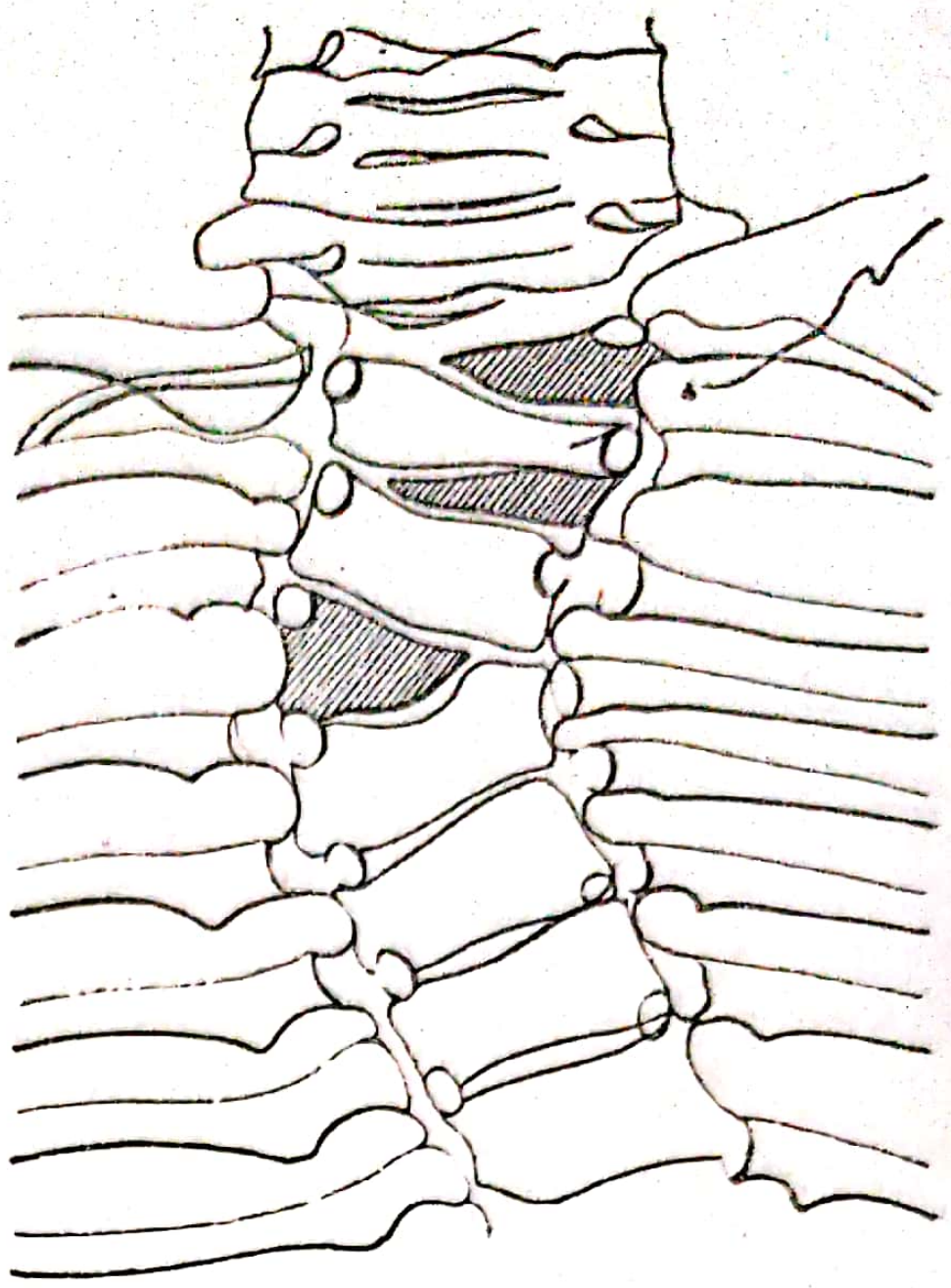

Fig. 367. — Scolioză congenitală prin vertebre cuneiforme (radiografie).

hiscență a primului arc sacrat, hiat intermediar, pentru că este cuprins între un hiat lombo-sacrat așezat deasupra, format prin mărirea spațiului intervertebral dintre vertebra L_5 și S_1 și între un alt hiat, zis secundar, format prin mărirea spațiului dintre vertebra S_1 și S_2, situat dedesubt. Acest complex constituie în totalitatea sa ceea ce Hintze numește „fontanela lombo-sacrată". Autorul, după ce a examinat scheletele a 150 de maimuțe și a 1 100 de oameni (700 de radiografii), ajunge la concluzia că dispoziția amintită este o stare particulară oamenilor și nu se găsește în seria animală inferioară. Făcînd apoi o paralelă între fontanelele craniene și cele lombo-sacrate, consideră că ultimele sînt formațiuni identice primelor, neexistînd la antropoidele nou-născute.

Mutel caută să facă deosebire între o malformație osoasă propriu-zisă, care nu se însoțește de absolut nici un fenomen clinic, denumind-o fisură, și alta, cu simptome clinice, pe care o numește *rahischizis*.

Clasificarea aceasta are avantajul că sistematizează leziunile și că le deosebește pe cele osoase simple de cele însoțite de manifestări clinice din partea măduvei și a nervilor.

Fisurile vertebrale sînt dehiscențe permanente ale arcurilor vertebrale și se observă deseori însoțind alte malformații osoase, cum sînt de pildă sindromul lui Klippel-Feil, ridicarea congenitală a omoplatului, scoliozele congenitale, sau se manifestă prin malformații, cum ar fi gaura din dreptul spinei, descrisă de Denucé.

Noi am observat nenumărate fisuri ale arcurilor posterioare, care nu se manifestau prin nici un fenomen clinic pe baza căruia să fie considerate ca o așa-numită „spină bifidă ocultă". De altfel, bolnavii noștri, ca și cei din observațiile altor autori, nu prezentau tulburări nervoase, nici modificări cutanate, fapt care, între altele, ne face să nu interpretăm aceste malformații ca fiind o spină bifidă.

Rahischizisul posterior. Spre deosebire de hiat și fisură vertebrală, rahischizisul se caracterizează prin coexistența altor anomalii osoase, cu fenomene clinice la distanță sau locale. El survine în două împrejurări bine cunoscute; în așa-zisa *spina bifida oculta* și în *spina bifida adevărată*. Și într-un caz și într-altul, faptul esențial este *anomalia în dezvoltare a măduvei sau cel puțin a învelișurilor sale*.

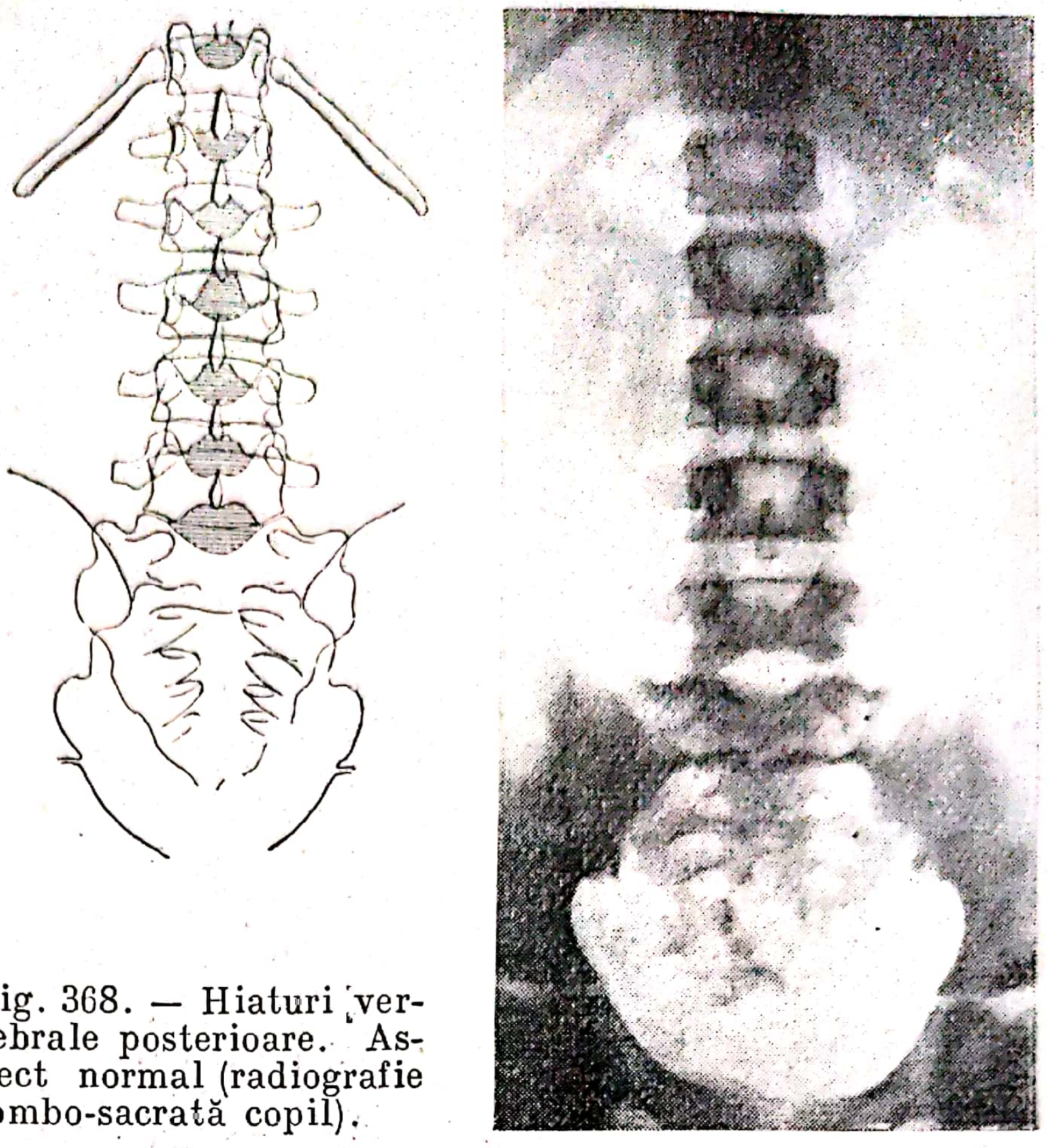

Fig. 368. — Hiaturi vertebrale posterioare. Aspect normal (radiografie lombo-sacrată copil).

În caz de așa-zisă spină bifidă ocultă, simptomatologia, chiar foarte redusă, este totuși prezentă și poate să apară de la naștere sau mult mai tîrziu, și uneori cu intermitență.

Findcă spina bifida constă în primul rînd într-o anomalie a învelișurilor măduvei și chiar a măduvei, iar accesoriu și într-una osoasă, ne vom ocupa în studiul de față numai de aspectul și morfologia acesteia din urmă, lăsînd la o parte întreaga patologie specifică spinei bifide, pe care o vom prezenta într-un capitol aparte.

O astfel de malformație nu se deosebește prin nimic din punct de vedere morfologic de fisurile osoase amintite. Dimensiunile dehiscenței osoase nu joacă nici un rol, ci numai prezența leziunilor anatomopatologice.

În cazuri de așa-zisă *spină bifidă ocultă* (fig. 370), numită astfel de Recklinghausen, diagnosticul este mai greu de făcut; imaginea radiologică singură nu este suficientă pentru a elimina o simplă fisură rahidiană. Pentru un diagnostic corect trebuie să ținem seama și de manifestările clinice locale; tegumente colorate, depresiuni cutanate, hipertricoză, nevi etc., și de cele la distanță, cum sînt scolioza congenitală, atrofia unuia dintre membrele inferioare, luxația congenitală a șoldului, picioare strîmbe, picioare scobite, picioare plate, incontinență de urină etc. Deformările picioarelor și incontinența urinară pot apărea chiar de la naștere, alteori însă iau un caracter special, prin apariție mai tardivă.

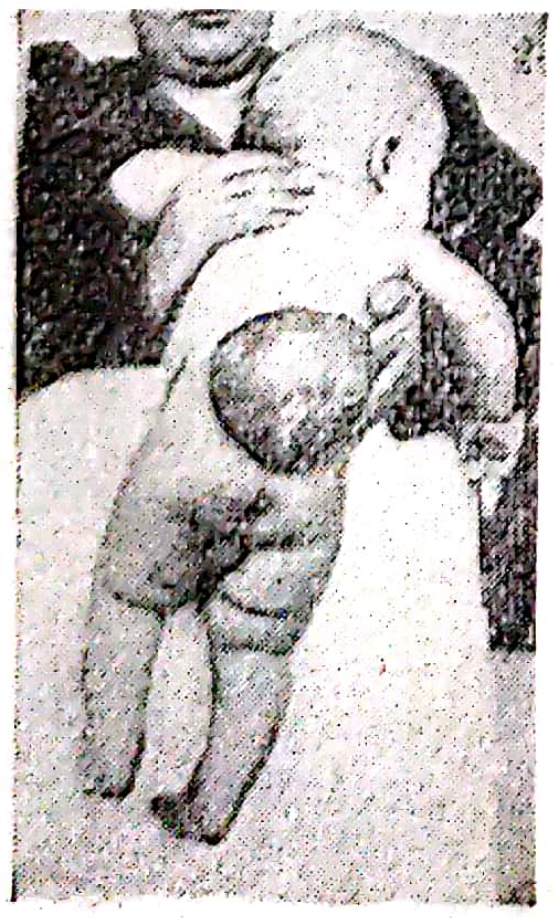

Fig. 369. — Spina bifida adevărată.

În fine, în legătură cu spina bifida pot apărea tulburări trofice, cum sînt trofedemul lui Meige, sclerodermia în bandă etc.

Rahischizisul anterior sau, mai bine, *somatoschizisul*, este în genere o malformație gravă, fiind nu-



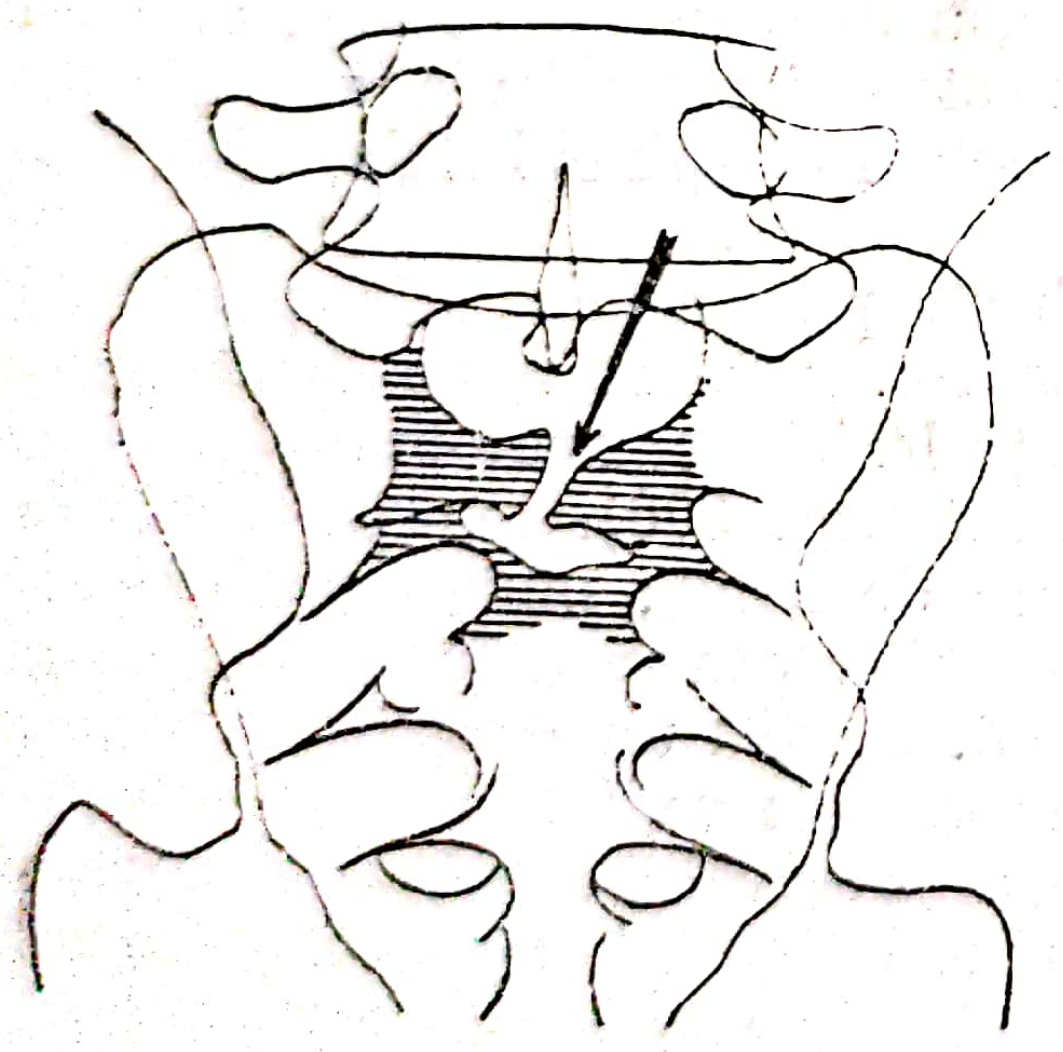

Fig. 370. — Rahischizis posterior (S_1) la adult.

mai rareori compatibilă cu viața. Se caracterizează, fie prin simpla diviziune verticală a unor corpuri vertebrale, în două jumătăți mai mult sau mai puțin depărtate între ele, fie printr-o pierdere de substanță uni- sau bilaterală a corpului vertebral (hemisoma sau asoma). Anomalia se observă în regiunea cervico-dorsală și se însoțește mai ales de scolioze congenitale. Într-un caz observat de noi somatoschizisul cervico-dorsal superior se însoțea și de o mare dehiscență a arcurilor posterioare. Bolnavul prezenta nevralgii intermitente și apectul oamenilor fără gît; fusese considerat și tratat ca bolnav de morbul lui Pott cervical. În alt caz, somatoschizisul era mult mai accentuat și tulburările mai grave.

Spondiloliza. Această anomalie constă în separarea corpului vertebral, cu apofizele transverse și articulare superioare, de lamele vertebrale, apofizele spinoase și articulare inferioare, care în totalitate formează arcul vertebral posterior. Anomalia se observă mai ales la vertebra L_5 și mai rar la L_4.

Separarea osoasă se face mai precis în porțiunea care poartă numele de *istm interarticular*. Lamble crede că trebuie să diferențieze anomalia în forme anatomice, dîndu-le numiri separate, după cum în regiunea amintită este o fisură (spondiloliză) sau o pseudartroză (spondilochiză). Cei mai mulți autori însă preferă să numească anomalia cu termenul de *spondiloliză*, iar complicația, care are mai totdeauna loc și constă din alunecarea corpului vertebral înainte, prin acela de *spondilolistezis*.

Această din urmă manifestare a fost cea dintîi cunoscută, atît clinic, cît și pe diversele schelete studiate; primul autor care a bănuit-o a fost Herbinaux (1782).

Kilian, în 1885, i-a dat denumirea de spondilolistezis, iar Lamble, cîțiva ani mai tîrziu, a găsit cauza anatomică a acestei afecțiuni și chiar dehiscența completă a istmului interarticular dintr-o parte sau din ambele părți ale unei vertebre lombare și cu mare frecvență a vertebrei L_5.

Căderea vertebrei L_5 înaintea sacrului a interesat multă vreme în cel mai înalt grad pe obstetricieni, pentru că era o cauză importantă de distocie.

Această dehiscență osoasă e de două feluri, și anume: *o anomalie de formațiune osoasă sau consecința unui traumatism*.

Frecvența ei, cînd e congenitală, e în proporție de 5% față de numărul scheletelor normale, leziunile unilaterale fiind mult mai dese decît cele bilaterale.

Zwerg, prin examene anatomopatologice și microscopice, ajunge la concluzia că n-ar exista leziuni congenitale, ci simple pseudartroze; la aceeași concluzie ajunge și Meyer-Burgdorff. Schmorl arată că în istmurile care par normale se găsesc totuși porțiuni cartilaginoase, ce sînt semne de deficiență congenitală, și puncte slabe, care ulterior cedează, fiindcă regiunea are de suportat presiuni mari. Afecțiunea poate fi deci congenitală, traumatică sau trofo-statică. Predilecția pe care o are această dehiscență pentru vertebra L_5 se explică prin faptul că se pretează la un număr foarte mare de malformații congenitale.

După Keibel și Mall, vetebra L_5 are cinci centri de osificare, așa încît lipsa de sudură a unora dintre ei duce la diverse malformații, între care și la spondiloliză. De aceea, la malformația care ne preocupă se adaugă uneori și altele, printre care mai frecvent o spină bifidă posterioară. *Spondiloliza traumatică* este o adevărată fractură, determinată, fie de rezistența mai mică a regiunii, fie de apăsarea puternică pe care n-o poate suporta istmul. În cazurile acestea se constată și alte leziuni asociate pe care le produce același traumatism: fracturi ale arcului anterior, ale apofizei spinoase, ale lamelor și, în fine, elongații ale rădăcinilor, hemoragii intra- sau extradurale cu compresiuni consecutive, care determină tulburări medulare mai mult sau mai puțin grave.

În fine, mai există și așa-zisa *spondiloliză statică*, explicată prin teoria patogenică emisă de Meyer-Burgdorff. Acest autor arată că traumatisme diverse de intensitate redusă (microtraumatisme) și mai ales eforturile, la unele persoane, sînt urmate după un timp de fenomene de osteoliză la nivelul istmului, pînă cînd acesta, nemaiavînd consistența necesară, se fracturează.

Mulți ani după naștere, spondiloliza nu-și manifestă existența printr-o simptomatologie proprie, însă cu vremea durerile devin din ce în ce mai persistente. Acestea au de multe ori un caracter difuz și apar mai cu seamă cînd bolnavul suportă zguduiri, cum sînt cele provocate de unelte mașini (la mineri sau la cei care lucrează cu perforatorul electric), de mersul în tramvai sau în tren, ori după o stațiune bipedă foarte prelungită. În genere, sînt persoane care acuză din copilărie oarecare dureri lombare care i-a împiedicat la vîrsta mică să facă eforturi fizice deosebite. Adevărata simptomatologie a bolii coincide cu apariţia spondilolistezisului.

Spondilolistezisul. Cînd spondilolizisul este bilateral şi arcul anterior al vertebrei lunecă înainte, dehiscenţele fiind complete, se produce „spondilolistezisul".

În unele cazuri, ca să aibă loc alunecarea, nu este nevoie ca îndepărtarea dintre arcul anterior şi cel posterior să fie evidentă, şi este deajuns ca istmul să fie în totalitate foarte subţiat, şi alungit, încît să permită o alunecare a corpului vertebral. Aceste două forme de spondilolistezis, una cu soluţie de continuitate a arcului vertebral, şi alta fără, nu trebuiesc confundate. Newman (1955) pe 204 cazuri personale, a găsit că numai o jumătate din acestea prezintă o soluţie de continuitate. Explicaţia care s-a dat prezenţei soluţiei de continuitate a fost aceea, că în fiecare jumătate de arc ar exista doi centri de osificare şi că sudura acestora s-ar face uneori incomplect (Schwegel; Rambaud şi Renault). Dar pe 509 cadavre de prematuri şi noi-născuţi nu s-a putut descoperi nici o soluţie de continuitate la nivelul arcurilor vertebrale (Rowe şi Roche - 1953) în timp ce 5% din adulţi prezintă această dehiscenţă. Iar osificarea arcului vertebral se face ca şi în diafiza oaselor lungi, procesul pornind de la stratul subperiostal, deci nu pe seama centrilor de osificare (Houtch J. şi Walmsley R. - 1956). Soluţia de continuitate ar apare deci după naştere, probabil prin fractura arcului incomplet osificat.

Cauzele care transformă spondilolizisul într-un spondilolistezis sînt cele care impun istmului o suprapresiune, în timp ce musculatura, ligamentele şi discul corespunzător au rezistenţa diminuată şi nu se pot opune influenţelor traumatice şi statice care tind să determine alunecarea arcului anterior.

Vîrsta la care se produce această complicaţie este între 30 şi 50 de ani, dar cazurile cînd afecţiunea se observă şi sub această vîrstă nu sînt prea rare. S-a susţinut că la femei afecţiunea ar fi mai frecventă decît la bărbaţi din cauză că examenul clinic se făcea în această direcţie mai atent la femei, de către obstetricieni, fiindcă leziunea constituie o cauză de distocie. Astăzi marea majoritate a autorilor sînt de părere că afecţiunea se observă aproape de două ori mai frecvent la bărbaţi decît la femei, probabil fiindcă aceştia îşi transformă, prin eforturi şi traumatisme, spondilolizisul în spondilolistezis.

Simptomatologie. Se caracterizează în primul rînd prin dureri, uneori destul de violente, interpretate de cele mai multe ori drept colici nefretice. Anumite poziţii pe care le ia bolnavul pot provoca dureri foarte vii; durerea poate să dispară un timp, chiar cîţiva ani, şi să reapară. La inspecţie, bolnavii cu spondilolistezis prezintă o puternică contractură a maselor sacro-lombare, mai cu seamă cînd observaţia coincide cu o criză dureroasă mai puternică. Lordoza este foarte accentuată, dar regiunile fesiere nu ies în evidenţă, ca la o luxaţie congenitală, de pildă, ci sînt oarecum turtite, fiindcă, în timp ce vertebra alunecă înainte, sacrul ia o poziţie mai verticală, iar bazinul se înclină înapoi. Toracele face impresia că este telescopat în bazin; de aceea, deasupra oaselor coxale se văd în ţesuturile moi şanţuri mai mult sau mai puţin accentuate. Dacă se urmăreşte cu degetul şirul apofizelor spinoase, se simte o denivelare în dreptul apofizei spinoase, care aparţine vertebrei de deasupra celei ce a alunecat înainte. Acest lucru se explică prin faptul că arcul posterior al vertebrei unde există spondilolistezisul rămîne pe loc, în timp ce vertebra de deasupra este antrenă într-o oarecare măsură de vertebra inferioară

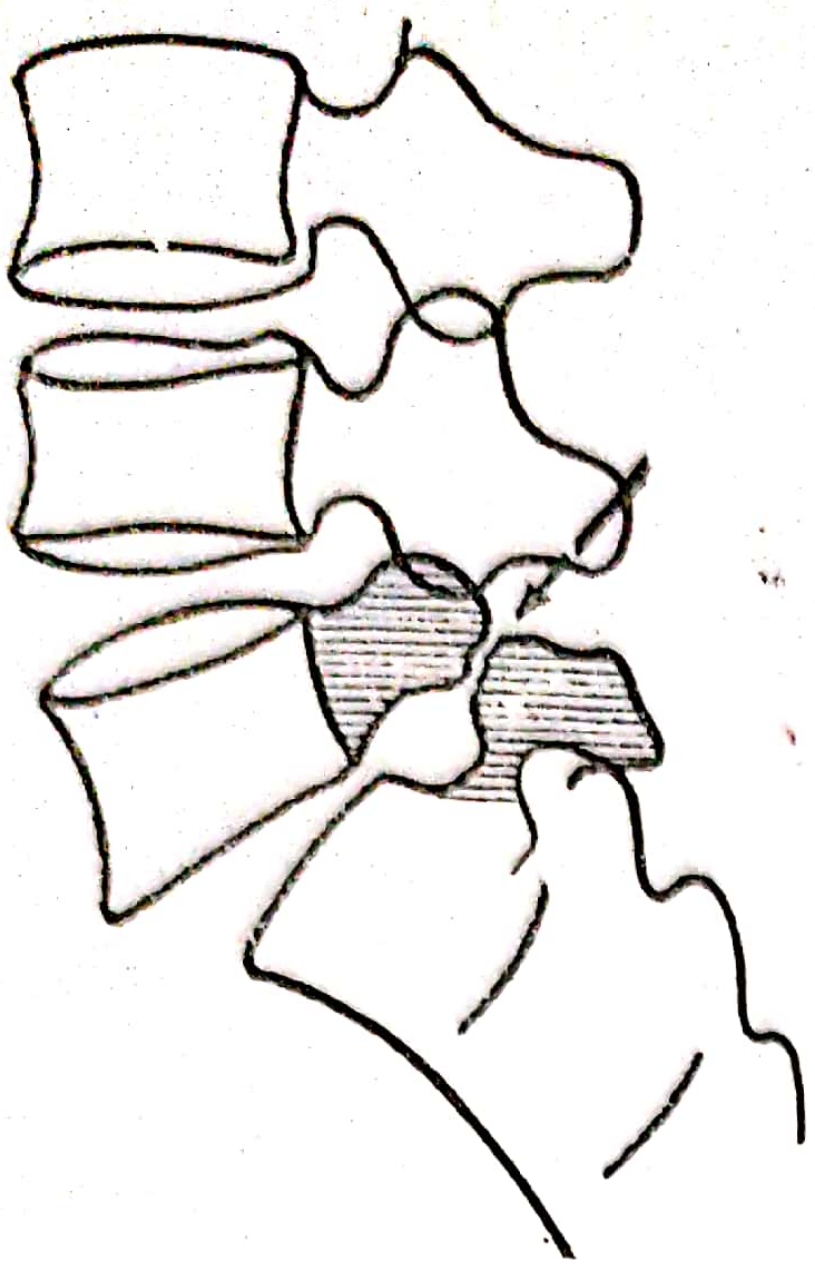

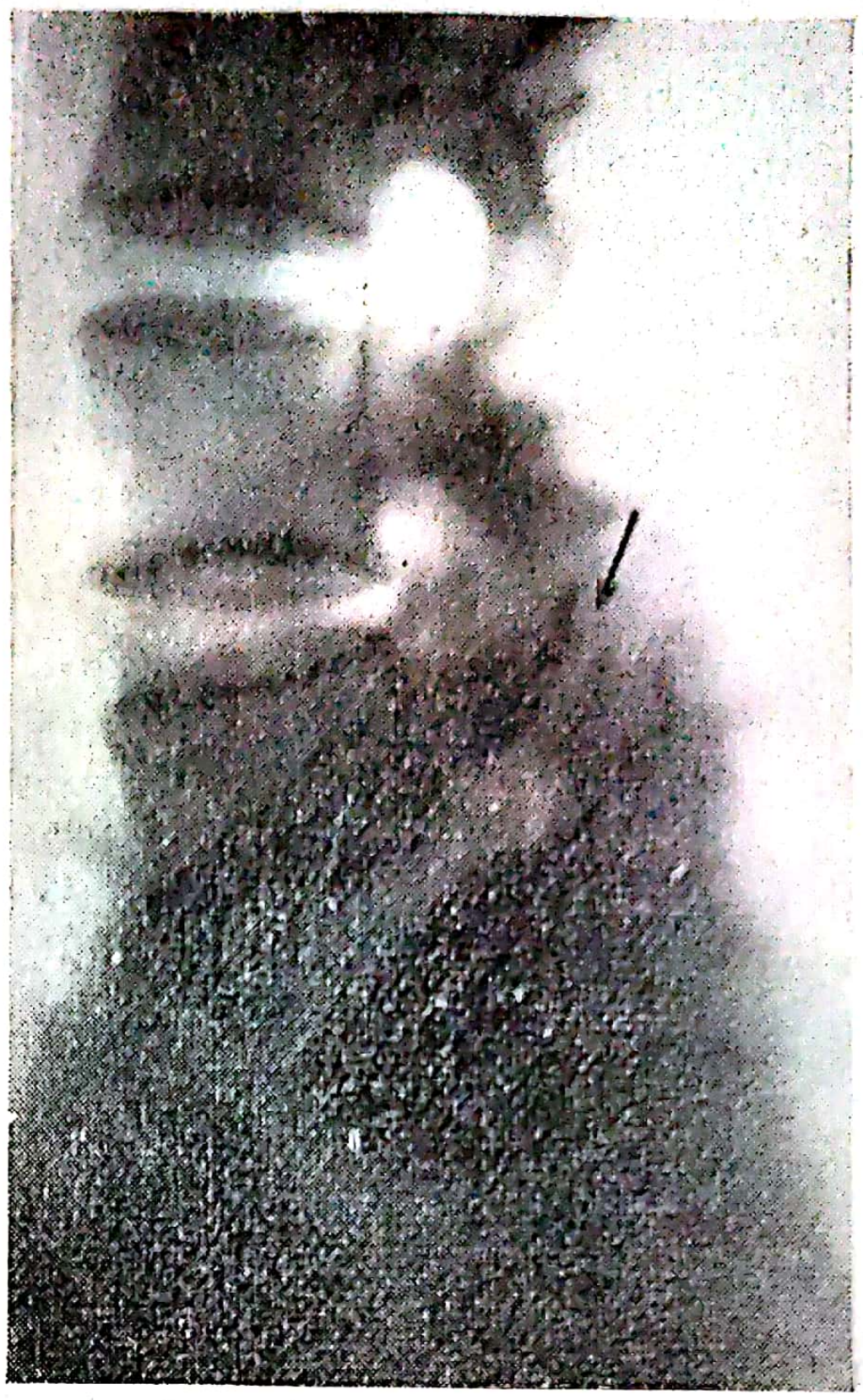

Fig. 371. Radiografia de profil. Vertebra L_5 este căzută înainte şi în jos, deformată la partea anterioară şi inferioară. Se vede locul de despărţire între arcul posterior şi cel anterior.

afectată. În spondilolistezisul traumatic, mai ales în cel congenital, se adaugă fenomene nervoase, care pot merge pînă la sindromul caracteristic al cozii de cal. Una dintre complicaţiile care se adaugă spondilolistezisului este scolioza lombară, apărută brusc în urma unei alunecări inegale a vertebrei. În astfel de cazuri se observă şi fenomene de artrită deformantă în jurul articulaţiilor vertebrale şi osteofite care pot lua uneori aspectul ciocului de papagal.

Într-un caz observat de noi, un medic, avea din copilărie dureri în coloana lombară. Durerile erau accentuate mai cu seamă cînd îşi schimba poziţia de echilibru din staţiunea verticală. Noaptea, cînd se culca, avea dureri mari o oră-două, pînă îşi găsea poziţia cea mai convenabilă. Dimineaţa se simţea atît de bine, încît se credea sănătos, dar cînd voia să se dea jos din pat, durerile reîncepeau.

Aspect radiografic. În primul rînd, spondiloliza se vede numai pe clişeele făcute în poziţia de trei sferturi. Hiaturile, bilaterale sau unilaterale, au marginile regulate, ceea ce înseamnă că leziunea ar fi congenitală şi despărţirea arcurilor s-ar fi făcut mai tîrziu. Din poziţia anteroposterioară se pot confunda liniile de dehiscenţă cu cele interarticulare, mai cu seamă cînd sînt înconjurate de osteofite (artrite cronice deformante).

De profil, leziunea apare mai clar; se vede cum corpul vertebral alunecă peste sacru, care ia o atitudine verticală, observîndu-se şi locul de despărţire între arcul posterior şi cel anterior (fig. 371); din cauza suprapunerii oaselor coxale este însă foarte greu de obţinut o radiografie bună.

Tratament. Este de două feluri: ortopedic şi chirurgical. Cel dintîi constă în repaus la pat cu genunchii ridicaţi şi susţinuţi prin perne sau suluri, şi trunchiul flectat, pentru ca să înlăturăm lordoza excesivă.

Gourdon face mai întîi o extensie progresivă a membrelor inferioare şi apoi o compresiune de o parte şi de alta a regiunii toraco-abdominale şi a coapselor, pînă ce obţine o dispariţie a lordozei. În al doilea timp face bolnavului în staţiune verticală tracţiuni în sens contrar, de o parte a regiunii abdominale, de alta a celei sacrate, pe care o şi împinge înainte pînă cînd este convins că a ajuns la o corecţie bună. Apoi fixează într-un corset gipsat, care cuprinde şi parte din coapse; mai tîrziu recurge la corsete ortopedice. Alţi autori fac un fel de pat de gips, care cuprinde toracele, bazinul şi coapsele, la feţele lor posterioare, în poziţie de flexie a genunchilor spre abdomen şi a trunchiului spre coapse. În felul acesta se poate obţine un rezultat bun, care poate fi şi durabil. Cînd fenomenele clinice sînt mai persistente, se recurge la intervenţii chirurgicale.

Procedeul lui Burnes. Se face o laparotomie paramediană şi se găsesc corpul vertebral alunecat, discul intervertebral inferior şi faţa anterioară a sacrului. Se pune între corpul vertebrei şi această faţă a sacrului un transplant tibial. Operaţia e greu de executat la persoanele grase, şi chiar la cele slabe nu e de loc uşor de înfipt bine transplantul atît în corpul vertebrei căzute, cît şi în cel următor. Afară de aceasta, s-a mai adus şi obiecţia că transplantul, neavînd o susţinere osoasă în spaţiu ocupat de disc, s-ar atrofia, nu ar putea rezista presiunilor şi întinderilor şi s-ar rupe.

Procedeul lui Ciaklin, din Moscova, descoperă, corpul vertebrei L_5, pe cale extraperitoneală, şi face o rezecţie cuneiformă, cuprinzînd suprafaţa inferioară a vertebrei superioare, pe aceea a celei inferioare sau a sacrului şi discul intermediar. Între suprafeţele osoase obţinute pune un transplant tibial, iar pe bolnav îl aşază apoi cu bazinul şi coapsele suspendate într-un hamac, în poziţia de flexie pe care am amintit-o.

Procedeul lui Zahradnicek constă în a executa cîte o perforaţie în oasele iliace, în dreptul vertebrei L_5 şi de a introduce prin ele transplante luate de la peroneu şi introduse în părţile laterale ale corpului vertebrei L_5.

Procedeul lui Mathieu constă în a pune transplante puternice între osul coxal perforat şi apofiza transversă a vertebrei L_5, iar cîteodată şi la L_4.

Procedeul lui Campbell. Se desface din creasta osului coxal o primă porţiune pe care se află inserţiile musculare: apoi sub aceasta, se pune un transplant vertical între osul coxal şi apofiza transversă a vertebrei alunecate. Pe deasupra acesteia se aşază prima porţiune detaşată, care avea şi inserţiile musculare pe ea.

Un alt procedeu constă în a pune transplante masive, suprapuse în şanţurile vertebrale în dreptul apofizei alunecate, pentru a se face o coloană posterioară puternică de susţinere.

Procedeul lui Rădulescu, de ancorare a vertebrei alunecate. Se face o incizie semilunară sau în formă de *U* în dreptul regiunii sacro-lombare, aşa încît se obţine un lambou cu baza în sus (planşa II-a). Se descoperă apofiza spinoasă a vertebrei L_5 sau L_4 şi se înseamnă cu un şurub apofizele imediat superioare şi inferioare (sacrate). Se taie ligamentul interspinos longitudinal şi se decolează masele musculare cu dalta lată a lui Hennequin, după tehnica sinostozei vertebrale (procedeul lui Rădulescu). Punem în evidenţă apofizele transverse prin îndepărtarea maselor musculare lombare cu puternice depărtătoare autostatice şi se despică în două apofiza spinoasă. În continuare se poate proceda în două feluri; se face către baza transverselor cîte o osteotomie; între fragmentele căpătate se va aşeza transplantul costal. Al doilea fel de a proceda este ceva mai complicat: în primul timp se rezecă apofizele transverse, cu ajutorul unor

Planșa a II-a

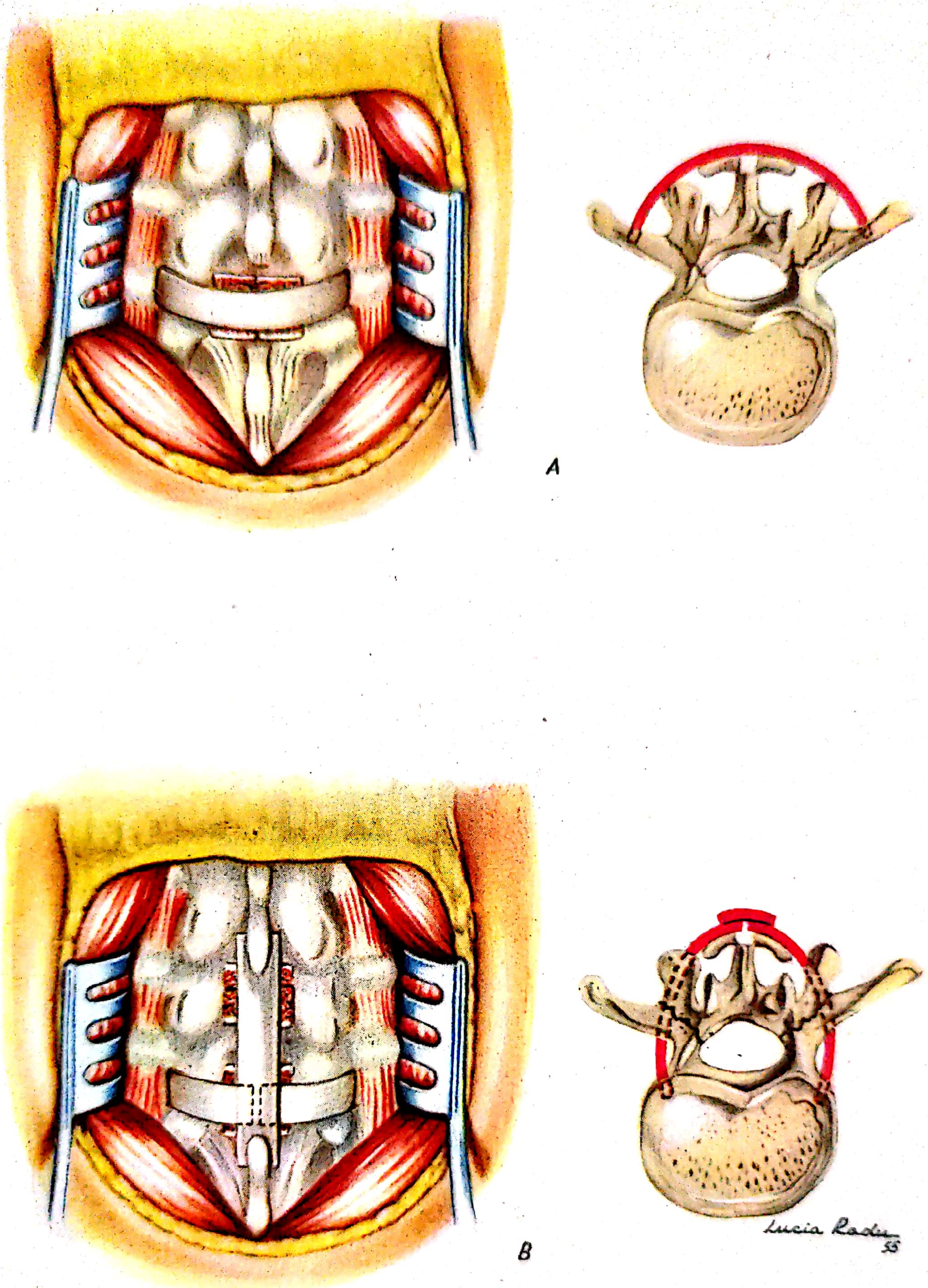

SINOSTOZĂ SPINO-VERTEBRALĂ (procedeu AL. RĂDULESCU)

a — sinostoză spino-vertebrală cu transplant costal. Dedublarea spinei şi aşezarea transplantelor costale. Varianta I;

b — sinostoza spino-vertebrală cu transplant costal. Dedublarea spinei şi aşezarea transplantelor costale. Varianta a II-a cu sinostoza apofizelor spinoase.

dălţi curbe speciale; se face apoi cîte un tunel în corpul vertebral. În executarea acestui timp vom fi foarte atenţi la rădăcinile nervoase respective. Se recoltează două coaste, care vor servi ca transplante, care se trec apoi de o parte şi de alta peste jumătatea apofizei spinoase respective, orizontalizată, pînă în corpul vertebrei, care formează spondilolistezisul. Cu jumătăţile de coaste care rămîn se face, după procedeul cunoscut, sinostoza lombo-sacrată şi se cos masele musculare pe deasupra. Bolnavii se ţin în poziţie laterală, desfiinţîndu-se lordoza.

După o lună se va pune un corset gipsat. După trei luni, bolnavii pot începe tentativele de şedere şi, eventual, de mers. Mai tîrziu se va purta un aparat uşor, ortopedic susţinător, pentru 10—12 luni, cînd bolnavul poate fi scutit de orice aparat. Rezultatele obţinute de noi au fost foarte bune şi durabile.

DIFORMITAŢILE VERTEBRALE ALE ZONELOR DE TRECERE

Aceste anomalii se află în zonele de trecere de la o regiune la alta şi se observă cu o predilecţie, nelămurită îndeajuns pînă acum, mai cu seamă în regiunea lombo-sacrată. S-a spus chiar că în această parte anomaliile sînt atît de frecvente, încît cu greutate se stabileşte limita dintre normal şi patologic.

DORSALIZAREA VERTEBREI C_7

După unii autori, hipertrofia apofizelor transverse ale vertebrei C_7 nu ar fi decît o exagerare a morfologiei normale, iar după alţii ar fi primul stadiu al coastei supranumerare.

Anatomie patologică. Dacă ţinem seama de o lucrare a lui Léri asupra coastelor cervicale, am fi dispuşi să admitem că orice hipertrofie a apofizei transverse nu este în realitate decît o creştere anormală a tuberculului anterior, adică, după cum ştim, a porţiunii derivate embriologic din segmentul capital al coastei primitive. În cazul acesta, nu există o hipertrofie propriu-zisă a apofizei transverse, ci totdeauna o coastă supranumerară.

Se admite, totuşi, existenţa izolată a acestor două malformaţii.

După cum se vede, problema nu este atît de clară, şi fiecare autor are dreptate, dacă priveşte lucrurile dintr-un singur punct de vedere: embriologic, morfologic, radiologic sau anatomic.

Dorsalizarea, după unii autori, ar însemna hipertrofia apofizei transverse a ultimei vertebre cervicale.

Sénèque afirmă: „fie că apofiza este scurtă ori lungă, fie că ea este uni- sau bituberculară, ceea ce ne interesează — după părerea noastră — este numai existenţa unei găuri în această apofiză. De asemenea, nu interesează dimensiunile, cît direcţia ei inferioară şi contactul pe care poate să-l aibă cu apofiza transversă a vertebrei D_1 la nivelul tuberozităţii costale".

Am observat un bolnav cu o coastă cervicală tuberculară dublă, însoţită de hipertrofia apofizelor transverse ale vertebrei C_7, adică un aspect de dorsalizare. Aceasta din urmă poate fi luată, fie în înţelesul reproducerii aspectului unei vertebre dorsale drept o vertebră dorsală, fie în acela al asocierii hipertrofiei apofizei transverse drept o coastă supranumerară foarte rudimentară.

Ţinînd seama de datele embriologice amintite la anatomia coloanei, ar urma să admitem drept dorsalizare numai prezenţa coastelor cervicale de origine apofizară sau paraapofizară.

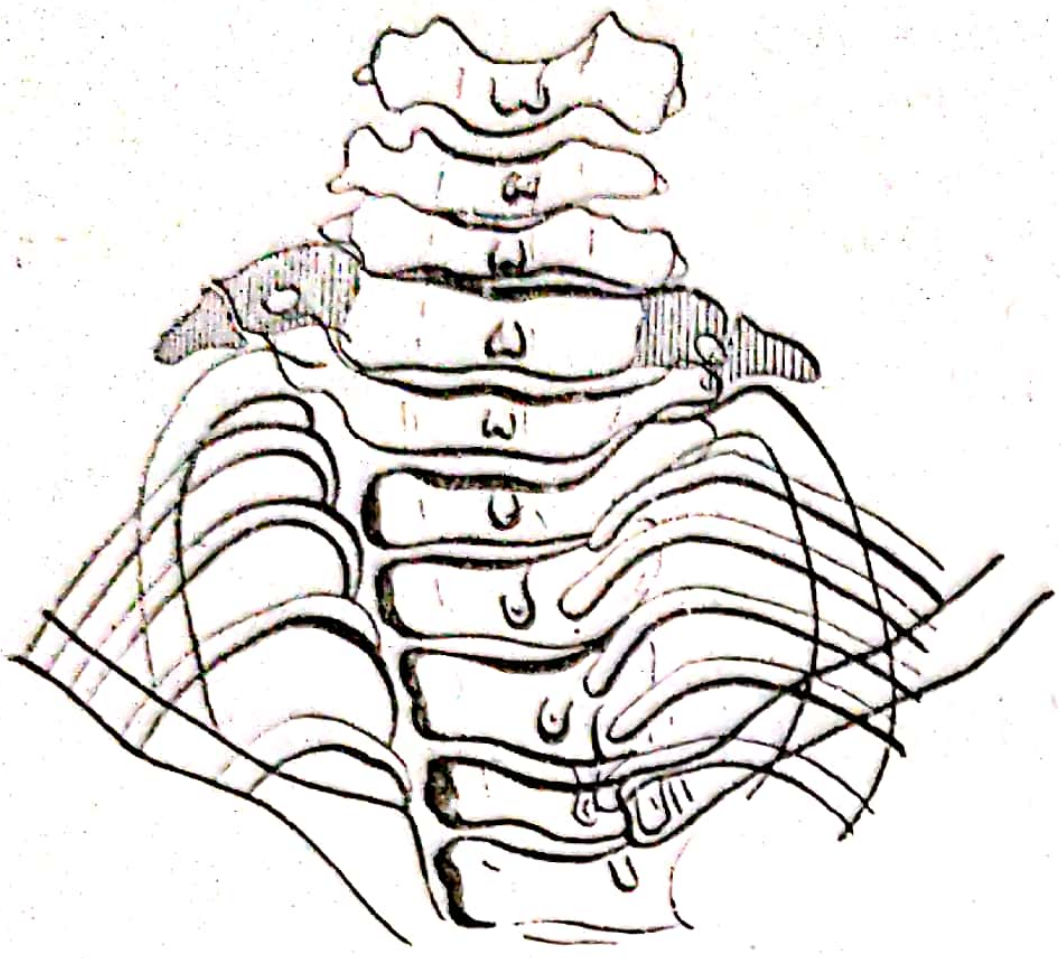

Fig. 372. — Hipertrofia apofizelor transverse ale vertebrei C_7. Coaste cervicale supranumerare. Scolioză dorsală superioară.

Simptomatologie. Cînd se manifestă clinic, dorsalizarea prezintă semnele descrise la coasta cervicală. Vom descrie acest sindrom la capitolul respectiv, ca să nu facem repetiţii inutile. Şi aici se semnalează de către autori disproporţia dintre fenomenele provocate şi dimensiunile apofizelor transverse. Durerile nu ar fi datorite decît foarte rar faptului că între apofiza transversă hipertrofică şi cea dorsală se comprimă a 8-a pereche de nervi sau pe dînsa se întinde a 7-a pereche. Se pare că durerile provocate de unele afecţiuni ale măduvei sînt produse prin tracţiunea pe care o suferă pericarionii respectivi. Cu alte cuvinte, există două explicaţi separate: una osoasă şi alta medulară.

Anomalia se poate diagnostica şi clinic, bazîndu-ne pe prezenţa semnului triunghiului omo-trapezo-vertebral al lui Rădulescu. Acest triunghi format din marginea supero-externă a trapezului, din spina omoplatului şi linia apofizelor spinoase este mărit de partea malformaţiei.

Un alt caz, aproape similar, a fost incidental descoperit de noi, radiologic, în cursul unor cercetări.

La radiografie se observau:

1. apofizele transverse ale coastei C_7 erau hipertrofiate, întrecînd pe acelea ale coastei C_6 şi pe ale coastei D_1 cu care veneau în contact. Nu am putut constata radiologic dacă numai segmentul capital era mărit de volum;

2. de ambele părţi se vedeau coaste supranumerare de formă triunghiulară, de dimensiuni mici, cu o opacitate ceva mai redusă. Coastele erau direct în prelungirea apofizelor transverse, deci cazul intra, după Léri, în cadrul coastelor diapofizare sau tuberculare;

3. se observau punctele de osificare secundare la ambele extremităţi ale apofizelor transverse ale vertebrei D_1;

4. o scolioză cervico-dorsală cu răsucirea clasică a vertebrelor şi cu îngrădirea coastelor de partea concavă (fig. 372).

Tratament. Este acela descris la coastele supranumerare cervicale.

SACRALIZAREA VERTEBREI L_5

Această anomalie vertebrală constă în tendinţa de asimilare a ultimii vertebre lombare cu prima sacrată, prin dezvoltarea exagerată a apofizelor ei transverse, care iau caractere de aripioare sacrate, luînd contact uneori parţial sau total cu oasele coxale sau chiar cu sacrul (fig. 373).

Această anomalie a fost semnalată de anatomişti încă de multă vreme. Din punct de vedere clinic, însă, primul care s-a ocupat de această problemă a fost Adams, care la 1910 a observat la o fată dezvoltarea anor-

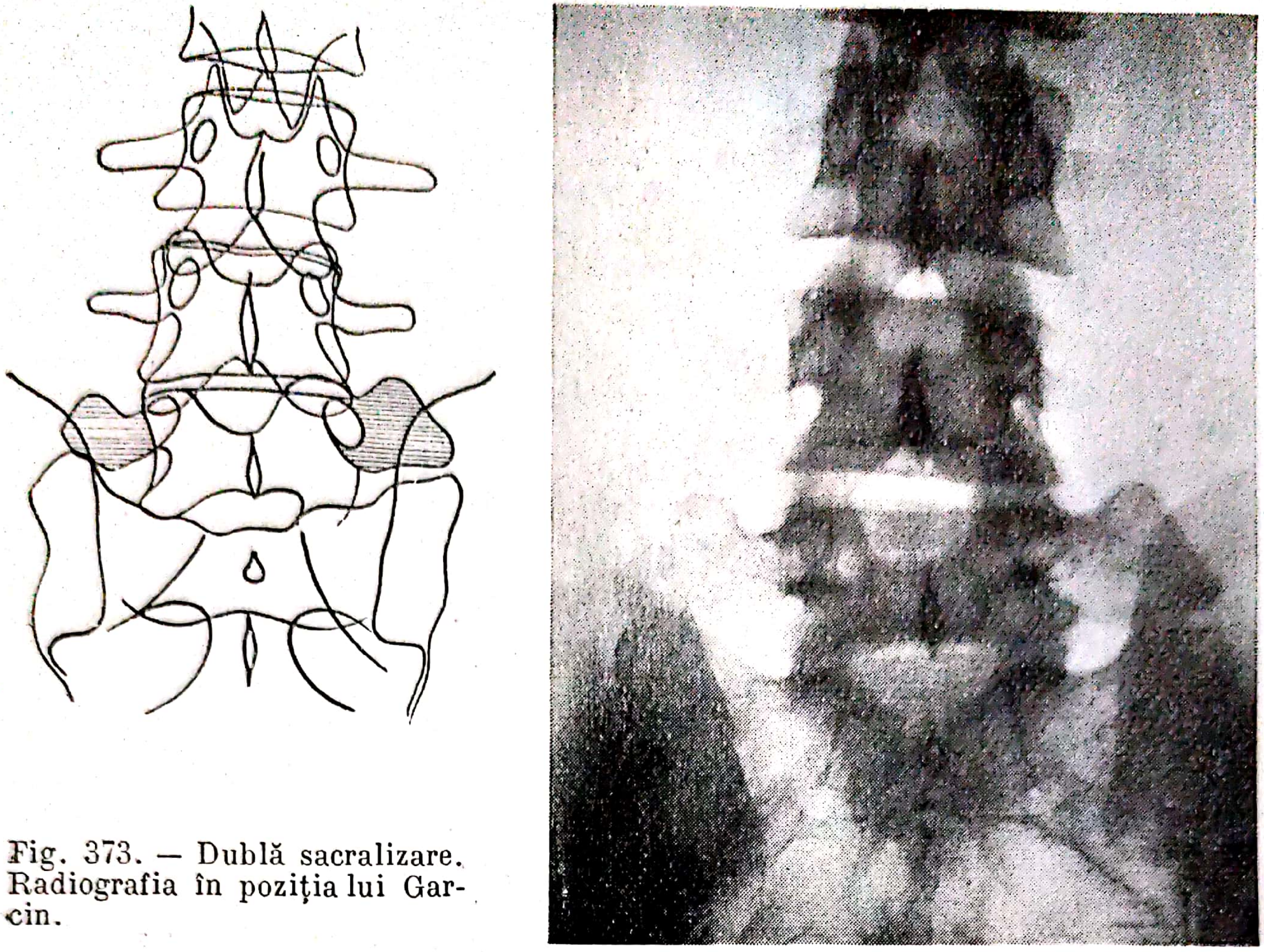

Fig. 373. — Dublă sacralizare. Radiografia în poziţia lui Garcin.

mală a unei apofize transverse ce se articula cu osul iliac şi pe care a rezecat-o. Ulterior, asupra acestei probleme s-au publicat multe studii, puneri la punct sau expuneri de cazuri.

Frecvenţă. Anomalia este în genere destul de frecventă. Léri, pe 100 de radiografii făcute pentru alte afecţiuni, a găsit sacralizarea în 77 de cazuri, dar numai în 7 au existat fenomene clinice.

Rossi a găsit la 400 de bazinuri numai 7 sacralizări adevărate, iar la 800 de lombalgii 22 de sacralizări. Richards găseşte anomalia în 90% din cazurile cu lombalgie, ceea ce este, evident, o exagerare. Unii autori socotesc că anomalia este foarte rară, exagerînd într-o direcţie opusă. Prin statistici se pune în evidenţă faptul că procentul de sacralizări cu manifestări clinice este mic la copii şi suficient de ridicat la adulţi.

Alban Kőhler afirmă că, în radiografiile regiunii, anomalia se întîlneşte numai în proporţie de 1% şi că: „semnalarea particularităţilor mai mult sau mai puţin fine ale vertebrei L_5 formează un capitol foarte delicat al radiologiei, în primul rînd din cauza formei sale extrem de neregulate faţă de aceea a celor învecinate, apoi din cauza aşezării sale oblice faţă de planul proecţiei obişnuite a razelor; în fine pentru că este locul de predilecţie al anomaliilor morfologice".

Etiologie şi patogenie. Sacralizarea este o anomalie regresivă. Mauclaire o consideră ca fiind regula la maimuţele antropoide, al căror sacru este compus totdeauna din şase vertebre.

Ledoux şi Caillods au putut să surprindă, în cazul unui copil, un moment cînd punctul complementar de osificare al apofizei transverse a vertebrei L_5 a intrat într-o hiperactivitate, care a dus într-un timp relativ scurt la unirea sa cu restul apofizei, lucru ce se petrece în mod normal numai în jurul vîrstei de 16 ani.

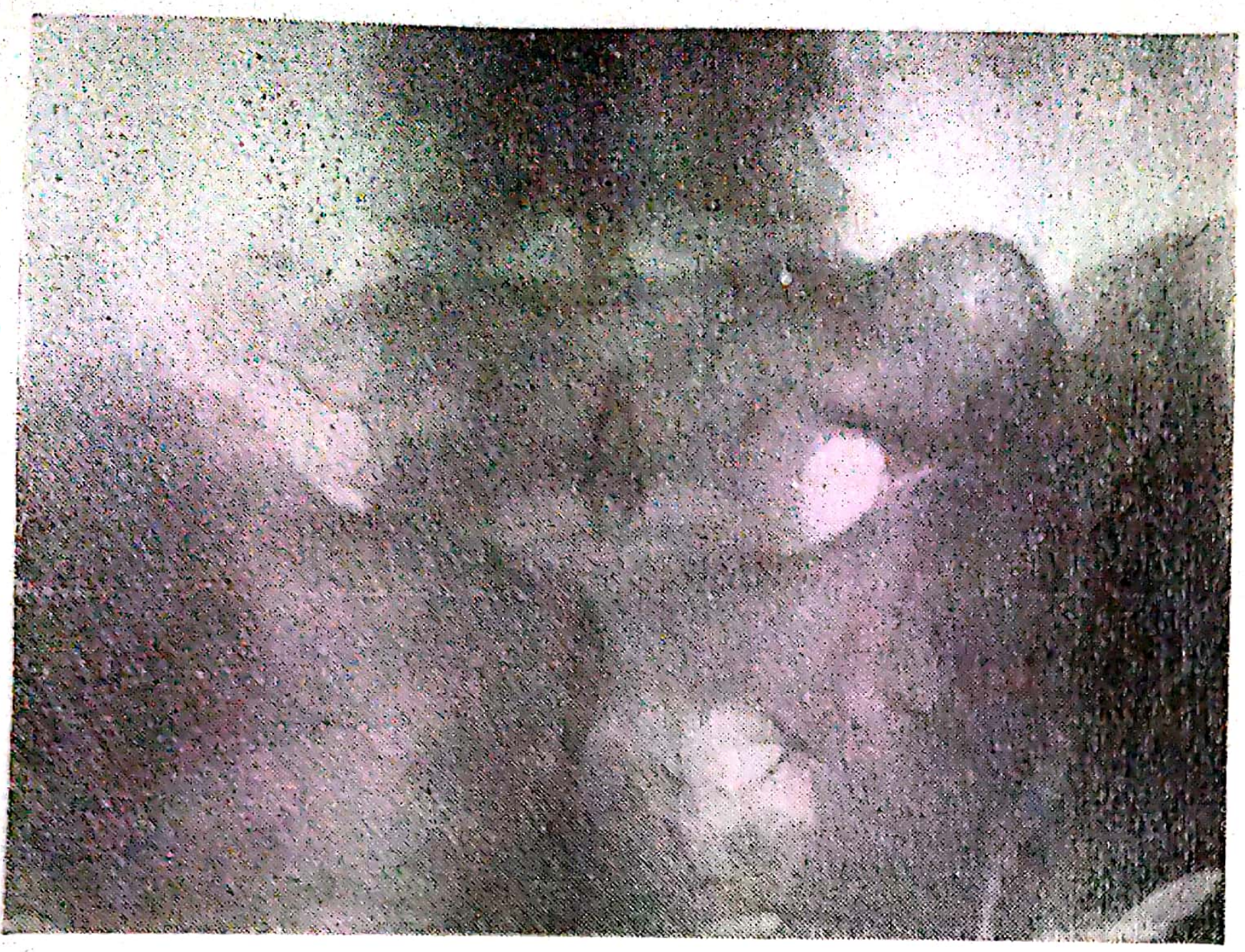

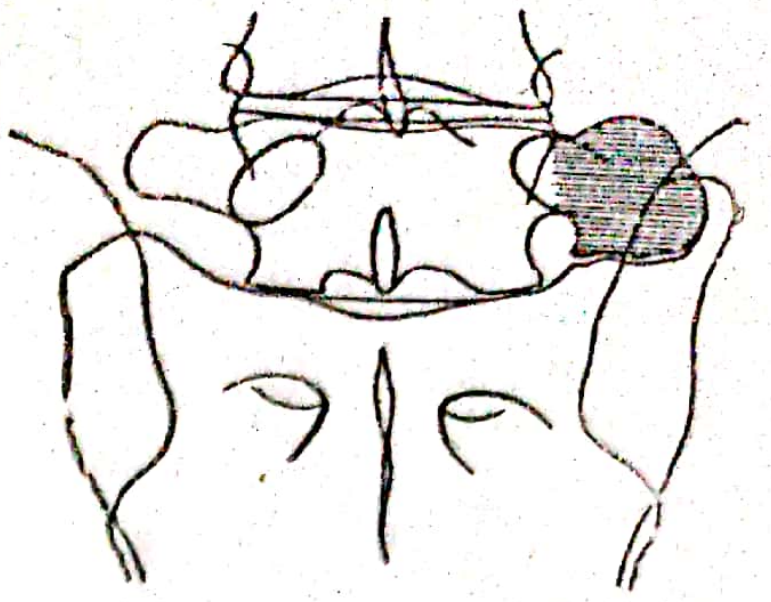

Fig. 374. — O apofiză transversă deformată are contact intim și cu sacrul și cu osul iliac.

Anatomie patologică. Între starea normală și anomalie, cu toate caracterele clinice, există multe forme anatomopatologice intermediare. Din acest punct de vedere, Ledouble le împarte:

1. sacralizare în care apofiza transversă prezintă o formă piramidală;
2. apofiza transversă ia formă de măciucă;
3. sacralizare în care există o articulație între apofiză și sacru;
4. apofiza transversă are un contact intim, și cu sacrul, și cu osul iliac (fig. 374);
5. aceleași caractere, însă bilaterale;
6. fuziunea apofizelor transverse cu sacrul este completă.

Spațiul ilio-sacrat se găsește transformat într-o gaură de conjugare, uneori cu caracter de gaură sacrată.

Malformațiile vertebrei L_5 fac din ea o vertebră ambiguă, cu o morfologie, cînd net lombară, cînd sacrată, și pentru acest motiv i s-a dat denumirea de *vertebră tranzițională* (fig. 375).

Dacă vertebra L_5 este situată sub linia biiliacă, cu apofizele transverse libere, statica și dinamica regiunii nu au suferit, deoarece balamaua lombosacrată funcționează în condiții normale, iar mișcarea efectivă se face la maximum în discul dintre L_5 și L_5. Caracteristic este faptul că vertebra tranzițională trece pe linia biiliacă în sus și *apofizele transverse au la partea lor superioară o curbură în formă de dos rotund.*

În extensie puternică, spațiul dintre L_4 și L_5 se cască puternic; în flexie, cele două margini anterioare ale vertebrelor respective se apropie. Cînd vertebra tranzițională e anormal așezată (indiferent că există o lombalizare sau o sacralizare), mișcarea se face deasupra celei anormal fixate, prin urmare într-un disc care nu este destinat să suporte aceste mișcări.

Cînd vertebra este situată deasupra liniei biiliace, se crează o altă balama și deci un joc anormal în dinamica regiunii, care atrage surmenajul discului de deasupra, cu fenomene nete de discartoză și un dezechilibru static.

Simptomatologie. Durerile se datoresc în primul rînd leziunilor discale și apar la o anumită vîrstă, mai ales la persoane care fac eforturi sau suferă local microtraumatisme timp îndelungat.

Anomalia, fiind congenitală, nu se manifestă un foarte lung interval de timp.

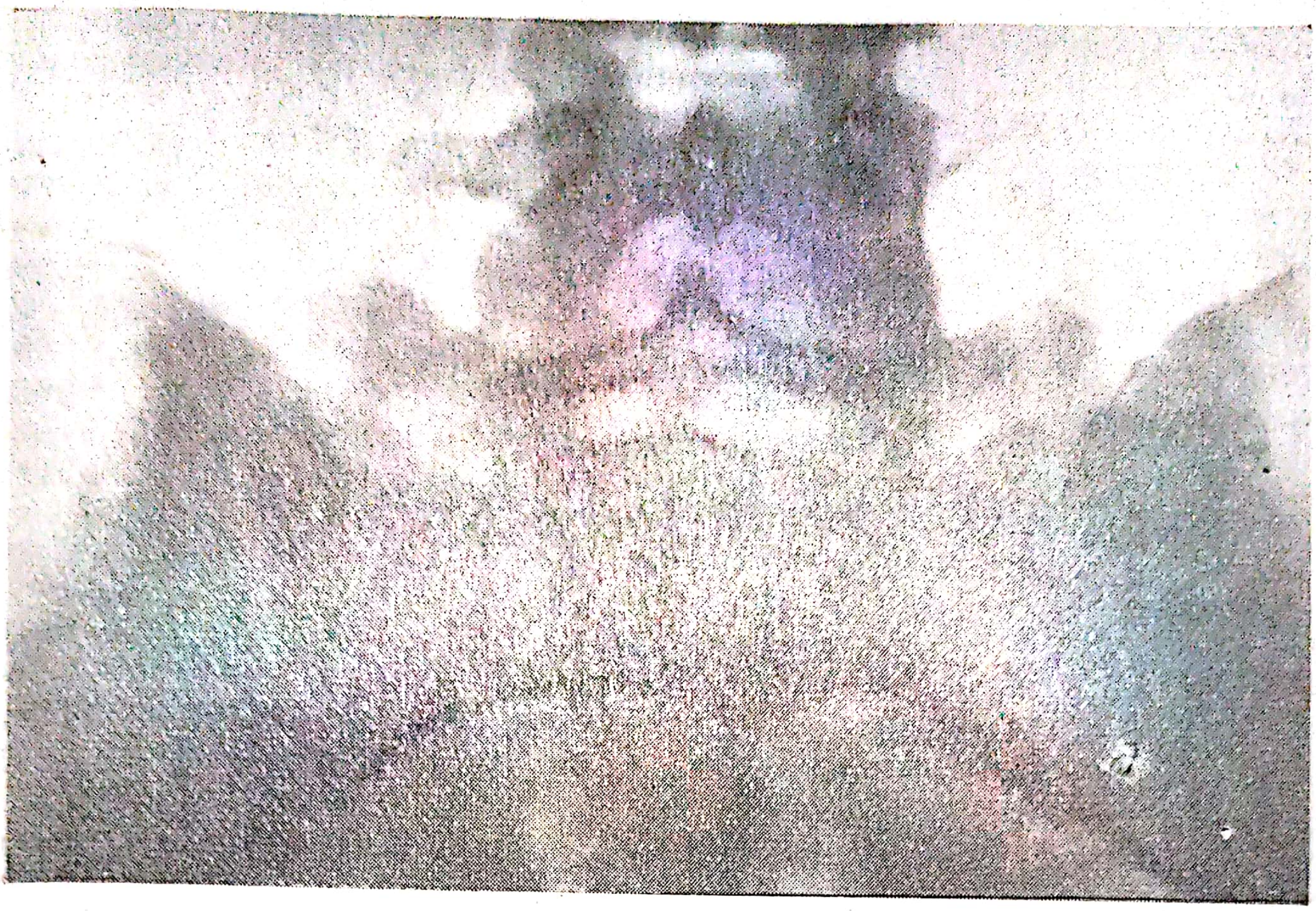

O mare importanță practică o are *sindromul dureros al sacralizării sau sindromul lui Bertolotti*, evident cînd malformația începe să aibă o manifestare clinică. Bertolotti a insistat pentru prima oară asupra durerilor din sacralizare, de aceea sindromul îi poartă numele.

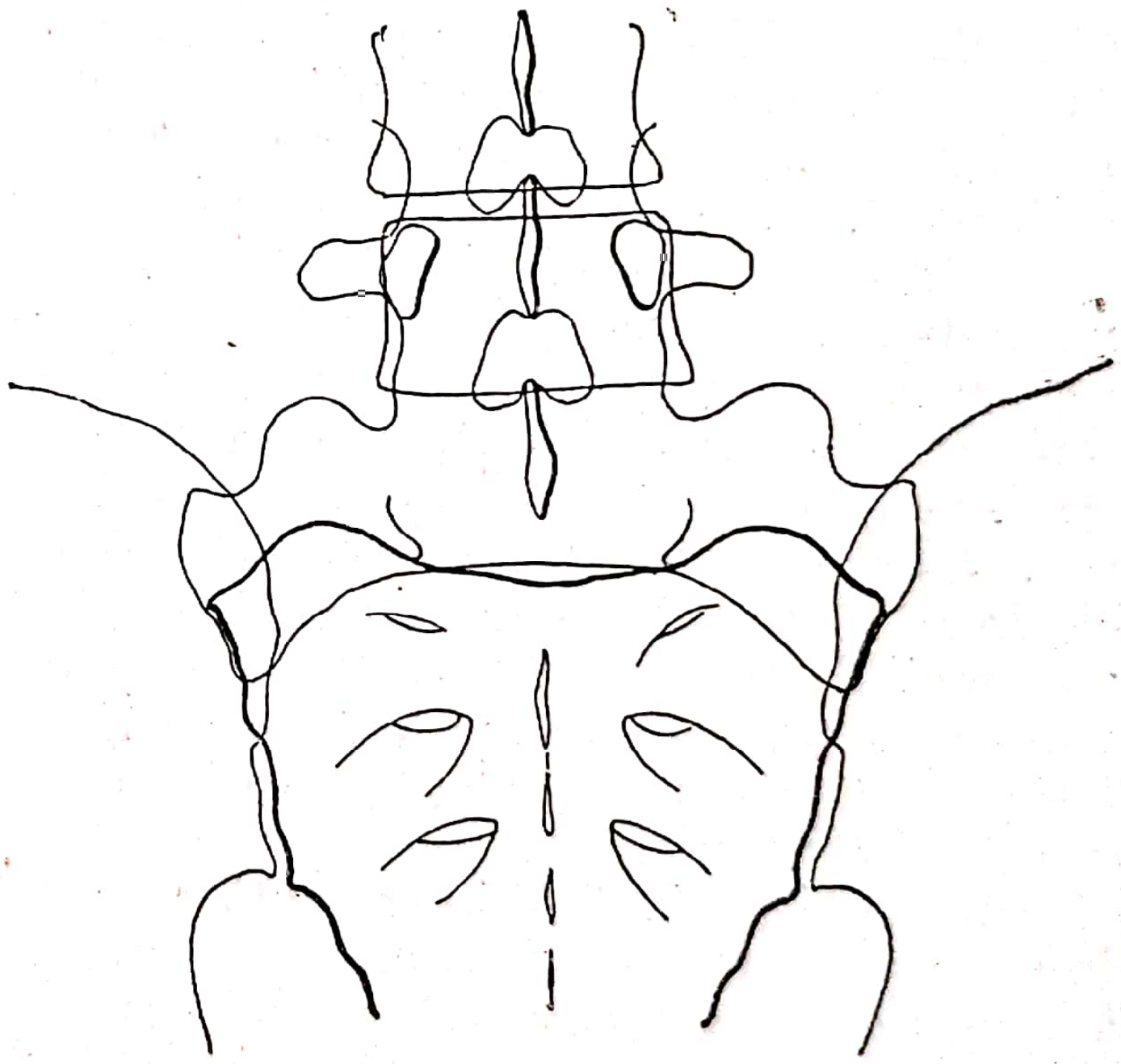

Fik. 375. — Vertebră tranzițională.

Durerile pot avea un caracter polimorf; uneori sînt profunde, locale, fără iradiații în regiunile învecinate, dureri nevralgice, rar sciatalgice, cu o serie întreagă de forme intermediare, care apar spontan sau în legătură cu mișcările regiunii, la mici traumatisme și la eforturi. Uneori, recunoașterea durerilor de compresiune și de discartroză, precum și diferențierea lor de cele nevralgice sau de origine pur nervoasă se pot face chiar numai prin examenul clinic. Într-o sacralizare dureroasă, durerile sînt însoțite deseori de reflexe tendinoase micșorate și chiar de amiotrofii evidente. Durerile caracteristice sînt continue, locale și se accentuează la mici traumatisme ale regiunii; cu alte cuvinte, lipsesc semnele de neuroradiculită și predomină semnele de artroză locală. Cînd se percep și oarecare cracmente în regiunea lombară, malformația este mai bine conturată; în cazul acesta, în afară de discopatie, între apofiza transversă mărită și osul coxal sau sacru există o pseudartroză, la al cărei nivel, din cauza mișcărilor, se produc dureri ca în orice reumatism degenerativ.

Anomalia se asociază cu scolioza, care este în strînsă legătură cu malformația osoasă (scolioză locală). Scolioza apare în cazurile de sacralizare unilaterală, cu convexitatea de partea opusă leziunii.

Despre originea durerilor, unii autori, bazîndu-se pe date radiologice și anatomopatologice, presupun o compresiune mecanică, pe cînd alții cred că e vorba de o leziune nervoasă. După primii, durerea ar fi cauzată de compresiunea trunchiurilor nervoase de către un schelet constituit anormal din punct de vedere morfologic; această compresiune s-ar exercita asupra nervului lombo-sacrat și a anastomozei sale cu rădăcina a patra lombară, care sînt prinse între aripioara sacrului și apofiza transversă. Compresiunea este determinată de un țesut conjunctiv din jurul nervului, care, prin inflamație sau prin modificări higroscopice, apasă asupra rădăcinii nervoase, dînd o nevralgie simplă sau cu timpul o arahnoidită locală ori o funiculită.

Simptomatologia malformației începe de obicei în urma unui traumatism, și poate să se manifeste întrucîtva cu fenomene intermediare între sciatică și morbul lui Pott, și anume asimetrie a regiunii lombo-sacrate, devierea scoliotică avînd aparența unei atitudini antalgice, dureri în centură, amplitudinea mișcărilor de flexie mult micșorată, tulburări nervoase ale membrelor inferioare (hiper- sau hipoestezie) etc. Fenomenele se accentuează cu ocazia timpului umed, la curenții reci locali, deci în funcție de modificări atmosferice și de microclimat. Drept cauză a durerilor se consideră o modificare a structurii intime a învelișurilor măduvei sau ale nervilor, care coexistă cu anomalia osoasă.

S-au făcut o serie întreagă de presupuneri care ar putea explica sindromul. Astfel, s-a vorbit despre fenomene iritative, chiar inflamatorii (la persoanele cu infecții focale), de periostite, de distensii ligamentare provocate prin mișcări anormale, care s-ar petrece în articulațiile intervertebrale artrozice (Schiassi), de compresiuni directe sau de compresiuni prin osteofite, chiar de hernie discală concomitentă etc. Într-un caz foarte recent am observat o sacralizare unilaterală care, provoca deplasări anormale ale vertebrei L_5, și deci întinderea ligamentelor ilio-transverso-lombare. La radiografie se constată existența neregularităților ilionului la punctele de inserție ale ligamentelor și a osificării acestora pe o mică distanță, în formă de spini.

În sfîrșit, o ipoteză interesantă este că durerile se produc cînd se instalează și alte artropatii reumatismale; deci, nu ar fi decît consecința unor artrite ale articulațiilor vertrebale, care se produc secundar, dînd afecțiunea pe care Léri o numește *lombartrie*. S-au descris și leziuni tipice de reumatism cronic, care se pot recunoaște la examenul radiologic prin osteofitele ce se pun în evidență în dreptul discului respectiv și prin evoluția bolii. Într-adevăr, la bolnavii cu sacralizare sigură am constatat deseori, concomitent una sau două artroze (în ultimele articulații lombo-sacrate), evidente radiografic prin condensări în jurul interliniei articulare neregulate, osteofite etc.

Evoluție. Există unele sacralizări care își păstrează caracterele lor radiografice neschimbate din momentul în care s-au produs, și altele, dimpotrivă, care se accentuează evolutiv foarte mult. Primele, în genere, sînt forme ușoare, fără manifestări clinice, care se descoperă radiologic, la întîmplare. Cele din grupa a doua încep să se manifeste clinic și ajung cu vremea la sindromul lui Bertolotti, dînd tulburări grave și diformități complementare, care aduc mari prejudicii bolnavilor.

Diagnostic. Nu există nici un semn patognomonic, dar putem și trebuie să bănuim o sacralizare ori de cîte ori un bolnav are o lombalgie care nu-și relevă aparent cauza, de cîte ori regiunea lombară este lată, scurtată, bazinul basculat, anterior, așa încît fesele sînt mai evidente decît normal fără să existe luxații congenitale ale șoldurilor.

Simptomatologia dureroasă și rigiditatea regiunii cu care se manifestă uneori anomalia pot îndrepta diagnosticul spre sciatică, lumbago, morbul lui Pott, coccigodinie simptomatică prin afecțiuni cronice uterine, unele boli renale, sacro-coxalgie, lombartrite, spondiloză, rahischizalgie, hernie discală etc.

Vom elimina multe din aceste afecțiuni, negăsind semnele lor cu totul particulare, și vom ține seama, în diagnosticul pozitiv, de forma regiunii lombare, de unele caracteristici ale mișcărilor coloanei vertebrale (redoare, contractură a mușchilor) care coincid cu o stare generală bună, și de prezența unui *semn clinic prețios, descris de Nové-Josserand și Rendu, și anume dificultatea de a flecta genunchii dincolo de unghiul drept*, cînd bolnavul se găsește în decubit lateral și-și flectează coapsele pe abdomen. Un mijloc important în stabilirea diagnosticului și eliminarea unei serii de afecțiuni osoase sau osteo-articulare cu care s-ar putea confunda sacralizarea este *examenul radiologic*. Acesta însă, chiar pozitiv, nu ne dispensează de a elimina clinic alte afecțiuni, știind că *foarte deseori o sacralizare se poate descoperi la întîmplare și că anomalia nu dă nici un fel de tulburare patologică*. De multe ori am primit în serviciul nostru bolnavi tratați multă vreme pentru sacralizare, din cauză că leziunea era vizibilă radiografic, dar care în realitate aveau un morb al lui Pott, o hernie discală, spondilartroză, sacro-coxalgie, rahischizalgie etc.

Radiografia pentru sacralizare trebuie făcută în anumite condiții, pentru că un defect de centrare a tubului poate să dea imaginea afecțiunii chiar cînd nu există. *Tehnica lui Garcin* este cea mai indicată pentru obținerea imaginii. Placa se pune în dreptul regiunii lombare și a bazinului, căruia i se dă, după indicațiile autorului, o înclinare cu planul orizontal de 22°. Dar nu totdeauna acesta este unghiul cel mai favorabil pentru efectuarea radiografiei și deseori este necesară repetarea expunerii și sub alte unghiuri.

Tratament. Se pot recomanda, mai ales în discopatia provocată de vertebra tranzițională, purtarea unui lombostat (din pînză inextensibilă și cu balene dese, din celuloid sau chiar din piele cu armături metalice), masaj zilnic, băi de lumină, tracțiuni vertebrale, fie în poziție verticală, fie pe masa ortopedică, orizontal. Această din urmă metodă, care va fi descrisă la hernia discală, va fi moderată și făcută sub control și în multe etape. Ca medicamente, infiltrații cu novocaină (0,50%), vitamină B_1, tionaiodin, tiodacain local etc. Se recomandă ionizări cu novocaină alternînd cu histamină, nămol cald (începînd de la 39 pînă la 41°) sau, în lipsă, cataplasme cu parafină caldă. Fenomenele datorite unor fibrozări pot fi înlăturate prin administrare de ACTH sub control riguros.

Personal, în formele care luau înfățișări lombartritice sau de radiculite, am întrebuințat cu excelent rezultat injecții epidurale cu soluție de novocaină (0,50%) caldă (5 ml), asociate cu o fiolă de acetilcolină 0,20 g.

Nu se recomandă röntgenterapia, nici chiar antalgică, mai ales la femei tinere.



Fig. 376. — Bolnavă cu lombalizarea vertebrei S_1. Torace lung şi subţiat, cu alungirea regiunii lombare.

Cînd bolnavii au concomitent şi picioare plate, ceea ce se constată frecvent, se recomandă insistent purtarea unor susţinătoare plantare după un model bun şi făcute după mulaj gipsat, precum şi înălţarea tocului la bărbaţi. Cînd durerile totuşi nu dispar, se poate face o sinostoză vertebrală.

LOMBALIZAREA VERTEBREI S_1

Este o anomalie care constă în prezenţa unei a şasea vertebre lombare, în timp ce numărul vertebrelor sacrate scade cu unul. Este rar observată.

Aspect clinic. Manifestările clinice pot avea o mare analogie cu acelea care se observă în sacralizare. Atitudinea în general prezintă caracteristic o accentuare a curburii lombare, cu proeminenţa feselor, avînd o oarecare asemănare cu aspectul dublei luxaţii congenitale bilaterale a şoldului. Abdomenul este proeminent, umerii sînt situaţi pe un plan posterior, de multe ori coexistînd o scolioză mai mult sau mai puţin accentuată. Bolnavul are dureri, de obicei puternice şi persistente, în regiunea lombo-sacrată, uni- sau bilateral.

Într-un caz observat de noi (fig. 376), bolnava s-a prezentat pentru dureri lombare, sub forma unei lombartrii nu prea accentuate.

Examinată clinic, ceea ce atrăgea atenţia era un torace lung, subţiat în porţiunea lui inferioară, şi cu o oarecare contractură a maselor lombare. Exista apoi un grad destul de evident de lordoză; fesele erau proeminente.

La radiografie se numărau şase vertebre lombare şi numai patru sacrate. Ultima lombară, care în realitate este prima sacrată, nu se deosebeşte de o vertebră lombară normală (fig. 377).

Radiografia. Lombalizarea trebuie să fie foarte bine studiată din punct de vedere radiografic; de aceea se vor face radiografii din faţă şi din profil. Despre ultima Huc şi Bufnoir zic: „Radiografia de profil necesită o tehnică delicată, dar permite să se vadă această vertebră cuneiformă. Un disc clar separă sau nu această vertebră de sacru. Producţii osteofitice sînt destul de dese în vecinătate sau chiar „ciocuri de papagal".

Diagnostic. Poate fi confundată foarte uşor cu sacralizarea L_5, cu toate că există elemente de diferenţiere, atît clinice, cît şi radiologice. Mai poate fi confundată, prin faptul că există şase vertebre lombare, cu lombalizarea ultimei dorsale. Cunoaşterea lombalizării primei sacrate este o necesitate, fiindcă, din punct de vedere patogenic, prognostic şi terapeutic, se deosebeşte de aceea a sacralizării.

La radiografie, ultima vertebră va avea caractere speciale, şi anume apofizele transverse puţin dezvoltate şi îndreptate în jos. În profil, corpul vertebrei se prezintă adesea în formă de cui interpus între vertebra L_5 şi restul sacrului, şi e de multe ori asimetric.

Sacrul se prezintă cu baza lui basculată înainte, mai mărită, mai opacă şi în totalitate micşorat, fiindcă lipseşte o vertebră. Natural, nu se poate

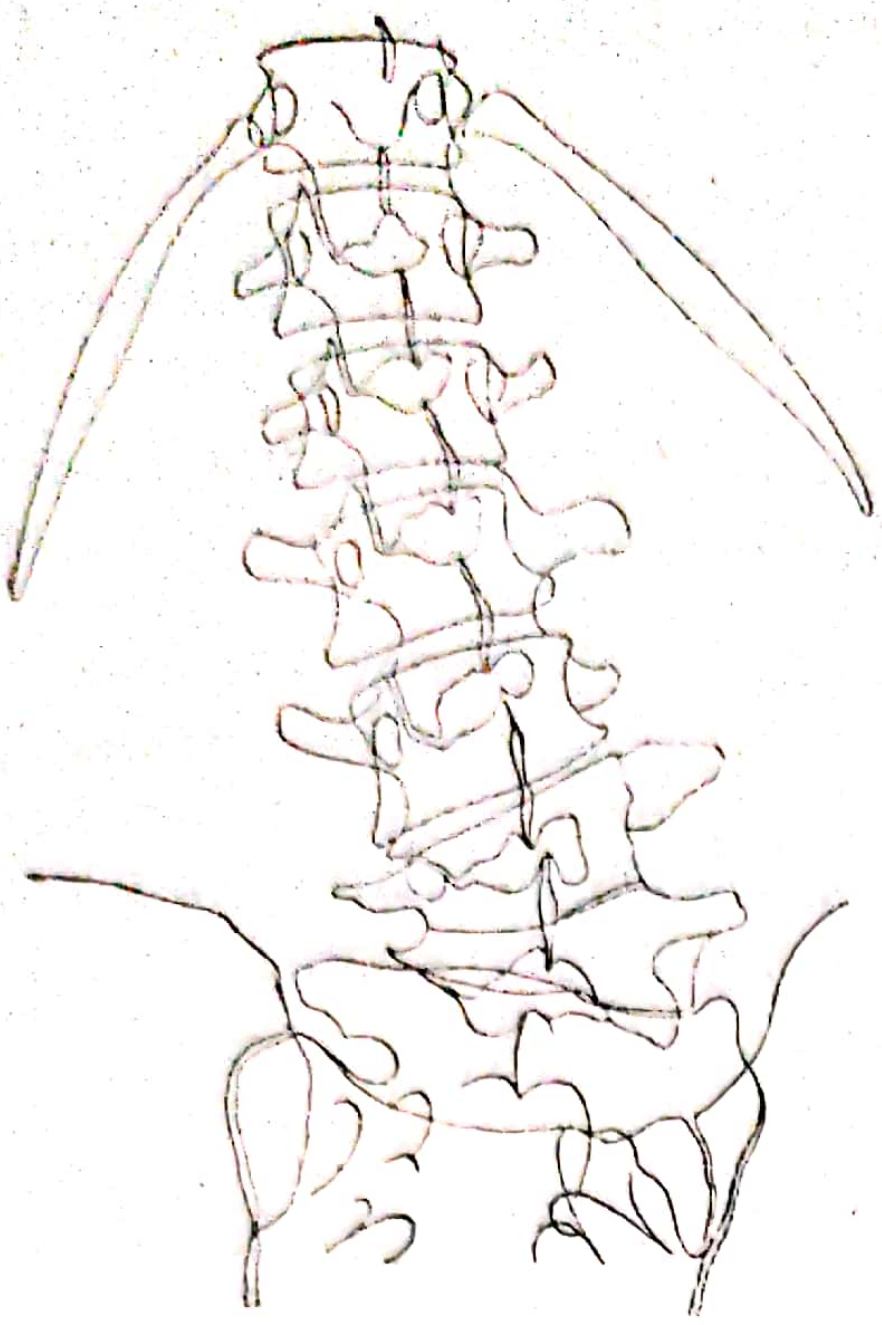

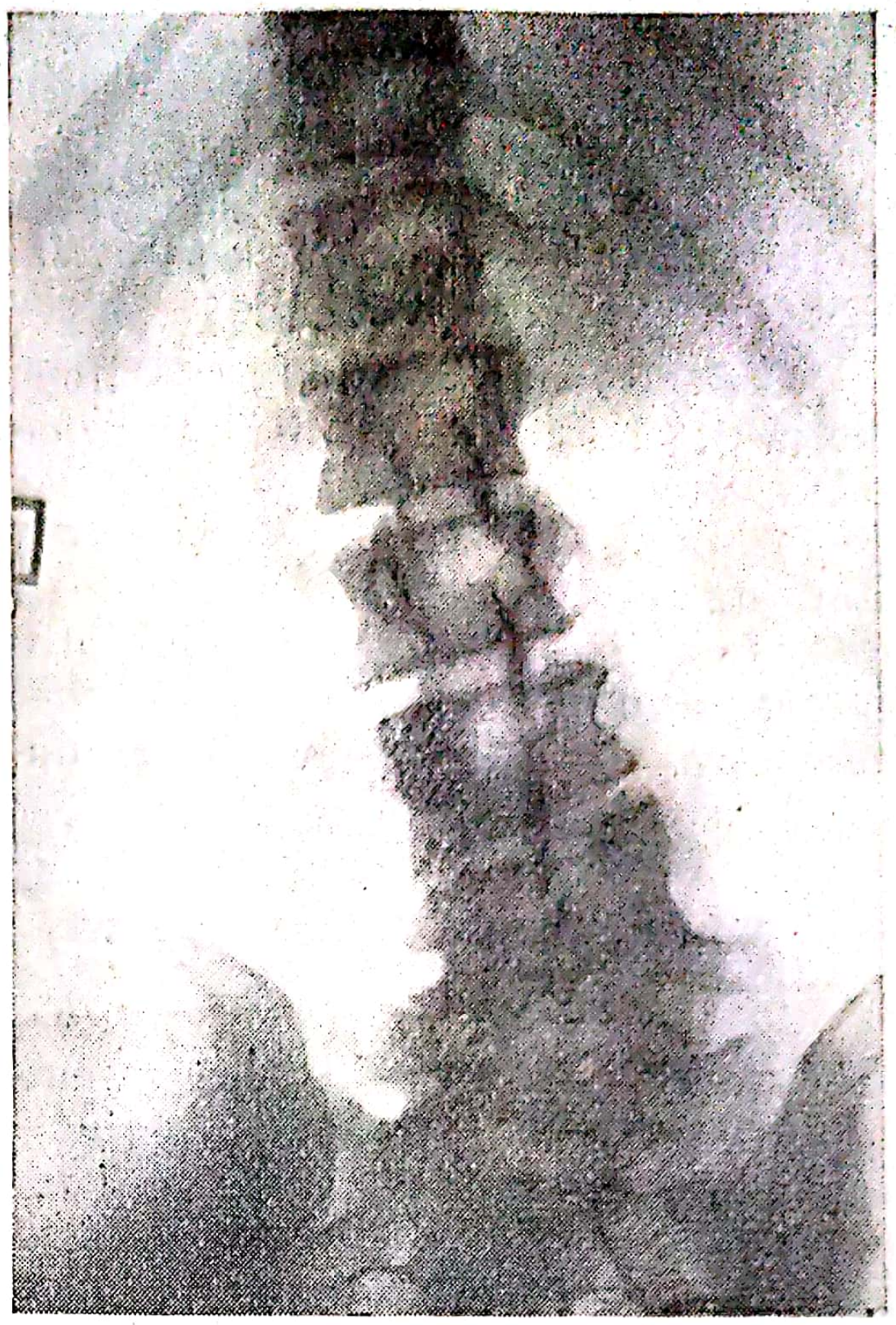

Fig. 377. — Radiografia cazului precedent. Se văd şase vertebre lombare.

vorbi de o lombalizare dacă nu se numără corect vertebrele şi nu se constată şase vertebre lombare şi numai patru sacrate.

Tratament. Amintim că se recomandă purtarea unui corset lombostat din piele sau din celuloid. Se poate însă institui un tratament chirurgical, şi anume o sinostoză între sacru, S_1 lombalizată şi ultimele două lombare, cu grefon autogen costal.

DIFORMITĂŢI COSTALE

Aceste anomalii pot fi morfologice sau numerice. Forma coastelor poate fi uneori schimbată, şi atunci se observă devieri în raport cu feţele sau cu marginile, avînd îndoiri şi direcţii anormale. De obicei, aceste malformaţii se constată în cazurile de scolioză congenitală, fie prin vertebră cuneiformă supranumerară, fie prin simplă hemivertebră sau cînd scolioza congenitală se datoreşte altor cauze.

Aplazia costală. Lipsa unei coaste sau numai a unei porţiuni din arcul costal se observă rar; cînd anomalia se află în dreptul coastei a doua pînă la a patra, coincide cu lipsa congenitală a marelui şi a micului pectoral. Uneori se observă că lipseşte coasta care ar trebui să corespundă unei hemivertebre sau coasta a 12-a.

Teuthoff, cercetînd cazurile cu astfel de malformaţii, crede că ele ar fi produse prin apăsarea pe care o face membrul superior al fătului pe torace; de aceea se observă şi malformaţii ale mîinii corespunzătoare.

Sudura coastelor. Această diformitate însoţeşte de multe ori şi ea o scolioză congenitală de origine osoasă. Lipirea coastelor se face mai ales către unghiul lor, cu mare frecvenţă între coasta a patra şi a cincea. S-au văzut mai multe coaste lipite intre ele in formă de paletă, asociindu-se cu scolioza congenitală.

Intr-un caz observat de noi se constata pe radiografie lipirea coastei a patra și a cincea către unghiul lor, de o singură parte. Acest caz se insoțea și de alte malformații: sindromul lui Klippel-Feil, rahischizis posterior cervical, ridicare congenitală a omoplatului și scolioză congenitală.

Coastele suplimentare se intilnesc mai ales in regiunea cervicală, mai rar in cea lombară și foarte rar in cea dorsală, cind continuă o hemivertebră supranumerară.

In unul din cazurile noastre se vedeau două coaste supranumerare, in afară de două coaste mici cervicale; in total, deci, patru coaste suplimentare. Cele dorsale erau apreciabile ca dimensiuni, una avind dimensiuni aproape duble. Cazul se insoțea in același timp de vertebre cuneiforme supranumerare, de coaste cervicale și de scolioză congenitală cervico-dorsală.

DIFORMITĂȚI CÎȘTIGATE

DIFORMITĂȚI PRIN TRAUMATISME

COMPLICAȚIILE POSTTRAUMATICE ALE ARTICULAȚIILOR

O articulație care suferă o acțiune traumatică poate reacționa, fie imediat, fie tardiv, printr-o serie de tulburări care îi sînt caracteristice. Intensitatea reacțiilor nu este legată atît de puterea cu care lucrează traumatismul, cît de locul unde se produce el (regiuni mai bogat inervate). Disproporția observată deseori între slaba intensitate a traumatismului și severitatea și durata reacției articulare nu poate fi explicată decît prin jocul reflexelor condiționate de tulburările posttraumatice locale. În entorse, de exemplu, leziunile anatomice, macroscopice, pot lipsi, dar nu și tulburările funcționale care se observă aproape constant.

Orice agresiune este percepută de expansiunile senzitive libere aflate în diferitele țesuturi ale articulației. Transmiterea senzitivă dureroasă este asigurată prin fibrele aferente, mielinice și amielinice, fiindcă stimulii dureroși folosesc, atît calea cerebrospinală, cît și cea simpatică. Reacțiile vasomotorii se datoresc unor reflexe axonice, care pornesc de la receptorii senzitivi excitați și se continuă cu fibrele lor aferente. Calea descendentă pare a fi cea simpatică, în caz de reflex vasoconstrictor, iar în caz de reflex vasodilatator, poate fi cea senzitivă-antidromică. Posibilitatea reflexelor mai lungi este unanim acceptată, ceea ce explică apariția posibilă a tulburărilor vasomotorii și la membrul simetric. În urma unui traumatism în regiunea apropiată articulației sau a unei fracturi se observă și fenomene patologice la articulațiile membrului corespunzător, sub formă de tulburări circulatorii.

Reacțiile circulatorii reflexe se pot prezenta sub formele cele mai variate. Trial și Rescanières recunosc trei tipuri principale:

1. Tipul palid, în care imediat după traumatismul articular membru devine palid și rece, prin vasoconstricție arteriolară, cu conservarea tonicității capilarelor și a venelor, tip fugitiv, care durează doar cîteva ore sau mai puțin, și care persistă numai excepțional la indivizii cu sistem nervos central labil.

2. Tipul de congestie activă urmează primului și este datorit vasodilatației active arteriale și capilare. Amplitudinea oscilațiilor arteriale crește, viteza curentului sanguin se mărește, capilarele devin hiperpermeabile și lasă să treacă proteinele și lichidele în țesuturile interstițiale, și astfel membrul devine roșu, dureros, cald și edemațiat. Modul de evoluție

al acestui tip de regim circulator posttraumatic merge, fie spre regresiune în cîteva zile, fie spre persistență, în care caz produce alterări tisulare, edeme persistente, sinovite și osteoporoze, fie, în fine, spre tipul de congestie pasivă.

3. Tipul cianotic al congestiei pasive se datorește vasoconstricției arteriale, vasodilatației și hiperpermeabilității capilare și strangulării venoase. În acest tip, oscilațiile arteriale sînt micșorate, viteza curentului sanguin este încetinită și se ajunge astfel la o ischemie parțială, ceea ce se manifestă clinic prin edem dur, prin cianozarea și răcirea regiunii și prin accentuarea durerilor. Acest tip de regim circulator este mult favorizat de repetarea traumatismelor, ca în cazurile entorselor repetate și de imobilizarea prea îndelungată sau în poziție nefiziologică.

După momentul în care apar, tulburările posttraumatice pot fi împărțite în imediate și tardive, ultimele nefiind decît forme ale primelor.

Urmările imediate ale unui traumatism articular care pot însă persista îndelung sînt: edemul și hemo-hidartroza.

EDEMUL POSTTRAUMATIC

Vasodilatația activă sau pasivă, mărirea permeabilității capilare, cu lărgirea consecutivă a spațiilor dintre celulele endoteliale, precum și intervenția a numeroși alți factori, cum ar fi micșorarea calibrului vaselor, viteza încetinită a curentului sanguin, temperatura locală, condițiile specifice chimice ale mediului și în special aciditatea și concentrația ionilor de calciu sînt cauzele principale ale filtrării. Ruperea echilibrului osmotic duce la trecerea moleculelor proteinelor și uneori și a elementelor figurate prin spațiile intercelulare și prin aceasta la formarea edemului.

La început, exhemia are efecte favorabile asupra cicatrizării, fiindcă celulele emigrate se transformă în celule conjunctive tinere, iar fibrina exsudată se transformă în colagen. Exhemia se oprește automat la un moment dat, prin presiunea țesuturilor distinse, iar edemul începe să se resoarbă. Persistența edemelor este dăunătoare și poate duce la celulită, la hiperplazii sau atrofii tisulare importante.

Urmările mai tardive ale unui traumatism articular care pot împiedica funcția sînt multiple. Stările de vasodilatație activă produc de obicei edeme și revărsări, și apoi hiperplazii tisulare, iar regimurile de cianoză ischemică modificări de tip uscat, atrofie sau scleroză. În aceste urmări patologice, tardive, toate planurile pot fi interesate.

Tegumentele pot fi reci, cianozate, uscate și atrofice, sau, dimpotrivă, lucioase și tumefiate. Cînd este interesată articulația gleznei sau a pumnului, dosul piciorului sau al mîinii devin sediul unui edem dur. În astfel de împrejurări, țesutul periarticular conjunctiv, lax, lamelar sau fibros, se poate fibroza și constituie astfel una dintre cauzele frecvente de durere, jenă funcțională, sau chiar redoare. Putem astfel observa, fie edemul cianotic, rece, dureros, sub forma *sindromului posttraumatic al lui Babinski-Froment*, fie *edemul dur posttraumatic al lui Secretan*, al căror tratament a cunoscut un remarcabil progres prin aplicarea blocajului novocainic Vișnevski-Leriche, a injecțiilor intravenoase cu sulfat de magneziu (25%) recomandate de Gordenko și a injecțiilor intravenoase cu albastru de metilen recomandate de Korotkin.

Extremitățile osoase care alcătuiesc articulația suferă și ele uneori un proces de resorbție (osteoporoză algică Südeck-Leriche). Această resorbţie poate fi vizibilă numai radiografic, sau poate constitui un adevărat sindrom radio-clinic, cu dureri, impotenţă funcţională, edeme roşii sau cianotice.

Concomitent, ligamentele, bursele seroase, tendoanele şi muşchii periarticulari pot deveni sediul calcificărilor şi chiar al osificărilor.

Cartilajul articular se poate ramoli, fisura sau atrofia, din cauza dezechilibrului circulator sau a modificărilor anormale pe care le suferă sinovia. Fenomenele degenerative, care se observă de obicei la nivelul osului subcondral şi al zonei de la periferia cartilajelor, sînt urmate de fenomene constructive. Într-adevăr, ţesutul fibros şi gras periarticular se infiltrează, iar la limita cartilajului apar, în continuare, formaţiuni osteofitice; astfel se instaurează artroza.

Toate aceste urmări supărătoare se însoţesc de obicei şi de dureri, datorite diverselor leziuni iritative. Artralgiile posttraumatice sînt datorite în special tulburărilor vasomotorii deoarece cele mai multe expansiuni nervoase libere articulare se găsesc în adventiţia vaselor. Regimul de hiperemie activă provoacă dureri cu caracter pulsatil sau de tip cauzalgic. Regimul de congestie cianotică provoacă simple pişcături, furnicături sau dureri surde şi profunde.

Edemele recente de congestie activă şi edemele de gravitaţie cedează de obicei imediat ce membrul lezat poate fi voluntar mobilizat.

Cînd edemele persistă, se va face compresiunea intermitentă a arterei principale a membrului, timp de 2—3 minute, în fiecare oră, ceea ce provoacă de fiecare dată o vasodilataţie cu efecte foarte favorabile. Se mai poate recurge la curenţi faradici sau exponenţiali (frecvenţa 50, impulsuri pe 5—6 sigma).

Gimnastica vasculară este foarte indicată şi, de cele mai multe ori, cu ajutorul ei am obţinut remarcabile recuperări funcţionale la bolnavi care, în urma unei entorse, sufereau de foarte mult timp. Edemele de stază cu cianoză sînt mai tenace la tratament, şi în aceste cazuri se recomandă röntgenterapie locală, de intensitate şi durată moderată, precum şi mobilizare activă precoce.

În edemele pseudoflegmonoase şi edemele dure ale lui Secretan se recurge la agenţi sclerolitici. Infiltraţia celulitică a planurilor subcutanate, care însoţeşte de obicei edemele, ca nişte nodozităţi lenticulare, dure, dureroase, mobilizabile pe planurile subiacente, se va trata prin masaj, insistîndu-se în special asupra mişcărilor vibratoare, a frămîntării şi a fricţiunilor. În aceste cazuri, însă, asocierea cu gimnastica vasculară este foarte recomandabilă.

REVĂRSAREA SANGUINĂ

O altă urmare a unui traumatism articular poate fi revărsarea de lichid. Spaţiul articular reacţionează ca un spaţiu conjunctivo-lacunar, în continuitate hidrică şi moleculară cu lichidele extraarticulare. Astfel, în edemele posttraumatice, ca şi în celelalte edeme de altă origine, ruperea echilibrului osmotic determină o hiperpermeabilitate capilară, capsulo-sinovială.

Acest tip de revărsare de lichid se manifestă clinic, la două-trei zile după accident, prin tumefierea articulaţiei, fluctuenţă la nivelul fundurilor de sac şi şoc rotulian, dacă este interesat genunchiul. Puncţia evacuatoare pune în evidenţă un lichid gălbui, siropos sau ca untdelemnul. În acest caz s-a produs hidrartroza posttraumatică.

După unele traumatisme, revărsarea de lichid poate apărea însă rapid, adică numai la cîteva ore după accident. În acest caz s-a produs de obicei o lezare a vaselor capilare capsulo-sinoviale şi o revărsare de sînge în articulaţie. Puncţia evacuatoare scoate uneori cantităţi impresionante de sînge roşu, curat, semn de hemartroză posttraumatică. Această puncţie nu este însă de recomandat, fiindcă sîngele se reface imediat prin sîngerarea în continuare a vasului, care era pentru un moment închis prin apăsarea sîngelui revărsat.

Hemartroza posttraumatică evoluează spre hidrartroză, trecînd prin faza de hemo-hidrartroză şi se resoarbe după o perioadă variabilă de timp, uneori destul de îndelungată.

Sîngele revărsat în cavitatea articulară nu se coagulează decît dacă există o largă ruptură capsulară, care să-l pună în contact cu ţesuturile vecine. În interiorul cavităţii articulare, ca şi în interiorul cavităţii pleurale, sîngele extravazat nu suferă procesul de evoluţie spre coagulare, lipsind fibrinogenul.

Cauzele acestei incoagulabilităţi nu sînt încă bine cunoscute. S-a afirmat că lichidele fiziologice ale cavităţilor organice ar dispune de o mare putere de fibrinoliză, deci de distrugere a fibrinogenului. Cercetări mai recente (1951) au arătat că sîngele nu se coagulează într-o cavitate articulară deoarece nu mai conţine, nici fibrinogen, nici protrombină şi nici trombină, toate fiind distruse de fermenţii proteolitici sanguini şi tisulari. În plus, s-a constatat că sîngele revărsat în cavităţile articulare capătă nete proprietăţi antitrombinice şi chiar antiprotrombinice, fapt care a făcut pe autori să presupună că, împreună cu fermenţii proteolitici tisulari, ar exista şi o substanţă anticoagulantă care ar putea foarte bine fi chiar heparina. Astfel s-ar explica evoluţia obişnuită a hemartrozei spre hidrartroză şi mai apoi spre resorbţie, fără să lase depozite de fibrină ca în cazurile cînd există cheaguri sau alte resturi care ar putea stînjeni în viitor activitatea articulaţiei.

Revărsările succed rar unei hemartroze posttraumatice corect tratate, deoarece, după ce s-au resorbit resturile de eritrocite, sinoviala nu mai prezintă în continuare nici o alterare definitivă (Soeur). Ea este însă sensibilă la orice tulburare intraarticulară care ar surveni în urma unui alt traumatism (leziune de menisc, osteo-condrită etc.) şi va reacţiona prin tumefiere şi hipertrofie. Pentru evitarea acestei consecinţe, se va face în primul rînd ridicarea focarului iritativ (meniscectomie, ridicarea leziunii osteo-condritice etc.) şi numai în al doilea rînd aplicarea tratamentului cu agenţi fizici. Se pot recomanda, mai mult cu scop antalgic decît resorbtiv, röntgenterapie locală în doză totală de 600 — 800 r în 3—4 săptămîni, care permite reluarea precoce a mersului, apoi ionizarea calcică, raze ultrascurte, oligotermice sau, mai bine, băi de aer supraîncălzit, curenţi de frecvenţă joasă, toate acestea acţionînd asemănător röntgenterapiei, mai mult antalgic. Foarte valoroase sînt şi împachetările cu parafină. Toate metodele sînt insuficiente dacă nu se tratează şi leziunile asociate, artrozele, laxitatea articulară şi în special amiotrofia, care survine automat în toate revărsările articulare.

ENTORSA

Un accident frecvent întîlnit în viaţa de toate zilele este entorsa, cu tabloul ei clinic atît de variat. Se datoreşte unei distensii capsulo-ligamentare de importanţă mai mare sau mai mică.

Pentru unii autori, leziunea anatomică capsulo-ligamentară nu este indispensabilă, şi entorsa poate fi urmarea numai a unui traumatism al proprioceptorilor articulari şi a tulburărilor vasomotorii consecutive, care pot îmbrăca unul dintre aspectele clinice descrise.

În momentul producerii accidentului, durerea şi o serie de fenomene care determină impotenţa funcţională se datoresc, incontestabil, leziunilor produse de traumatism. Aceste leziuni anatomice se pot vindeca; totuşi persistă o serie de tulburări funcţionale, cum ar fi cianoza şi edemul dur şi rece.

Anatomopatologic, în entorse se întîlnesc de obicei în primul moment două procese: o infiltraţie sanguină, prin rupturi vasculare, şi o reacţie exsudativă intensă, fibrinoasă şi celulară, cu polinucleare mai mult sau mai puţin numeroase şi proporţie variabilă de celule eozinofile provenite prin diapedeză.

În prima săptămînă, capilarele sînt dilatate, sinoviala cu celulele frecvent vacuolare, iar ţesutul subsinovial prezintă un edem cu infiltraţie leucocitară, proliferare fibroblastică şi depozite de fibrină. Capsula şi ligamentele destinse prezintă aceleaşi alterări. A doua sau a treia săptămînă, deşi sinoviala tumefiată este infiltrată cu leucocite, prezintă o intensă proliferare fibroblastică, ce se însoţeşte de depozite de fibrină.

După a patra săptămînă, edemul scade, fibroblaştii se împuţinează dar fibrele colagene se înmulţesc şi se constituie astfel un ţesut conjunctiv galben, cu numeroase capilare de neoformaţie, în timp ce în sinovială se observă focare de degenerescenţă.

După şase săptămîni, întreg acest proces reacţional se stinge, dar în urma lui rămîne o fibroză oarecare a ţesuturilor interesate de proces. În entorsele mai grave se pot întîlni şi degenerări celulare, celulele prezentînd nucleii fragmentaţi şi luînd caractere eozinofilice.

Care sînt fenomenele intime histochimice care duc la aceste modificări histopatologice?

Entorsa poate fi pe drept cuvînt considerată ca un episod inflamator traumatic. Ca urmare a excitantului primar traumatic, metabolismul local se măreşte, ceea ce presupune un aflux sanguin mai intens, deci o hiperemie activă. Clinic, aceasta se manifestă prin roşeaţă şi căldură. Aportul de oxigen nu este suficient pentru a asigura un catabolism complet, prin urmare se formează metabolite intermediare şi deci numărul de osmomolecule din lichidul interstiţial se măreşte considerabil. Presiunea osmotică se va mări de asemenea excesiv şi punctul crioscopic, de la valorile lui normale de 0,56 — 0,58, ajunge pînă la 0,60 — 0,80, încît hipertonia osmotică determină inevitabil mărirea cantităţii de lichide interstiţiale, ceea ce clinic se manifestă prin apariţia tumefacţiei.

În aceste condiţii, permeabilitatea capilară se măreşte şi numărul de hidrogeni-ioni creşte, pH-ul scăzînd pînă la 6,8 — 6,5. Hipertonia osmotică şi aciditatea determină alterarea celulelor, care eliberează sărurile potasice.

Durerea s-ar putea explica astfel, atît prin factorul mecanic de distensie şi punere în tensiune a proprioceptorilor, cît şi prin prezenţa ionilor de hidrogen şi în special a celor de potasiu.

Dacă starea se menţine, vasele mici ajung la atonie şi dilatare pasivă. Exhemia, mult favorizată de dilatarea pasivă, are ca urmare hemoconcentraţia, mărirea viscozităţii sanguine şi încetinirea circulaţiei. Toate aceste fenomene anoxice se manifestă clinic prin cianoză.

Nu toate fenomenele sînt reversibile. Dezorganizarea complexului coloidal al pereţilor capilari, datorită trecerii hidrogen-ionilor cu filtrarea consecutivă a apei şi a cristaloizilor plasmatici, duce la distrugeri celulare mai mult sau mai puţin importante, pe care organismul nu le poate totdeauna reface. Astfel, prelungirea proceselor duce la apariţia fibrozei cu caracter cicatriceal, prin extravazarea şi multiplicarea fibroblaştilor şi histiocitelor.

Calitatea rezistenţei capilare joacă astfel un mare rol în toate aceste procese. Iată de ce în ultimul timp, în edemele ortostatice posttraumatice, s-au obţinut rezultate foarte bune cu citrina naturală (factorul P), care măreşte rezistenţa capilară. Toate aceste fenomene locale nu sînt decît expresia unei reacţii generale a organismului, în care sistemul nervos central are rolul de coordonare şi de reglare. Diferenţele de reacţie locale, la indivizii diferiţi, cu traume identice, constituie o dovadă a importanţei pe care tipul de sistem nervos central şi starea funcţională în care se găseşte acesta o au pentru evoluţia entorsei.

În rezumat, entorsa comportă un element mecanic, traumatismul, care declanşează fenomenele funcţionale, ce se pot menţine încă mult timp după vindecarea leziunilor anatomice, şi ulterior apare faza de organizare, care urmează celei funcţionale. Ea poate fi considerată deci şi din punctul de vedere al evoluţiei proceselor histochimice ca un episod inflamator septic.

În ceea ce priveşte simptomatologia, regiunea unde s-a produs entorsa este din primul moment dureroasă, atît spontan, cît mai ales la mişcare; uneori, durerea este mai accentuată la palparea tendoanelor învecinate articulaţiei, ceea ce dovedeşte că entorsa este însoţită şi de o teno-sinovită acută. Articulaţia se tumefiază rapid, din cauza revărsatului extraarticular, iar mai tîrziu intraarticular.

Înainte vreme, entorsa se diagnostica şi se trata cu multă neglijenţă fără să se facă bolnavului un control radiografic în prealabil, cu care să se elimine indiscutabil fracturile, decolările, fisurile etc. *Un simplu examen radioscopic nu este niciodată concludent*, şi mai toate greşelile grave de tratament vin din această practică.

Tratamentul corect trebuie să mai ţină seama şi de forma clinică a entorselor. În cele uşoare, numai cu întinderi capsulo-ligamentare, o faşă elastică şi o serie de şedinţe de raze ultrascurte oligotermice, raze infraroşii sau diatermie se arată deseori suficiente. În cazurile însoţite de tulburări circulatorii mai importante, de un mare succes s-au bucurat pînă de curînd infiltraţiile cu novocaină, după tehnica lui Leriche. În ultimul timp, acestea au început însă să fie părăsite, fiind prea dureroase şi destinzînd şi mai mult un spaţiu subtegumentar şi aşa destins de edem. S-au recomandat atunci infiltraţiile lombare cu novocaină după tehnica lui Vişnevski, injecţiile intravenoase cu scopolamină, care acţionează ca un parasimpaticolitic, precum şi injecţiile intramusculare sau intradermice cu atropină şi cu neoantergan,care acţioneză asupra hiperpermeabilităţii capilare.

Agenţii fizici cei mai activi în entorse s-au arătat a fi însă curenţii de joasă frecvenţă şi röntgenterapia. Röntgenterapia precoce, în doze de 60 — 100 r, dă în 40% din cazuri vindecări după o iradiere unică. S-a mers pînă acolo încît să se afirme că însăşi expunerea pentru radiografie este uneori suficientă. În 48% din cazuri sînt necesare 2—3 aplicaţii, iar în 12% din cazuri mai este nevoie să se asocieze şi alte tratamente (R. Trial şi A. Rescanières).

Mobilizarea precoce rămîne recomandată numai în întinderile ligamentare, ea fiind contraindicată în rupturile ligamentare, cu atît mai mult cînd entorsa se însoţeşte şi de o smulgere osoasă. Metoda lui Krauss asociază mobilizării şi crioterapia, mişcările făcîndu-se după un jet de kelen.

La sportivi, dansatori, după o entorsă nu prea accentuată, se poate face o infiltraţie novocainică înaltă sau o injecţie intraarterială, şi se pune un bandaj de clei zincat, bineînţeles după ce s-a ţinut segmentul pe un plan înclinat în sus, cel puţin o jumătate de oră, şi s-a făcut un uşor masaj ca să se răspîndească revărsarea lichidului.

În rupturile ligamentare şi smulgerile mici osoase, imobilizarea este obligatorie, fie într-un aparat de clei zincat, fie, mai bine chiar, într-un aparat gipsat de mers. În cazurile rebele, după o imobilizare de cîteva zile se pot face şi aplicaţii de ultrasunete de 5 minute pe toată articulaţia, completată cu o aplicaţie în punct fix de 1—2 minute pe zona dureroasă. Dacă după tratamentul indicat mai rămîne un edem persistent, se va proceda după cum s-a descris.

LUXAŢIA

Dacă extremităţile osoase care alcătuiesc o articulaţie sînt îndepărtate prin traumatism de la raporturile lor normale şi sînt menţinute permanent în această situaţie, înseamnă că au suferit o luxaţie. Luxaţia poate fi completă (fig. 378), cînd cele două suprafeţe osoase deplasate nu sînt de loc în contact, şi *incompletă* sau *subluxaţie* (fig. 379), cînd extremităţile articulaţiilor îşi corespund parţial. Suprafeţele articulare se îndepărtează între ele, fie în totalitate, fie numai într-o singură parte, făcînd o disjuncţie, o diastază sau o incongruenţă articulară (fig. 380).

Traumatismul poate leza un nerv, de exemplu nervul circumflex în traumatismele regiunii deltoidiene; în consecinţă, muşchiul principal, deltoidul, care ţine în contact extremităţile articulare prin tonicitatea sa, devine inactiv. Prin acţiunea gravitaţiei, suprafeţele articulare se aşază în raporturi anormale, dînd radiografic impresia unei subluxaţii, cînd în realitate nu este decît o *laxitate articulară*. Cei neavizaţi cred, în aceste cazuri, în existenţa unei luxaţii adevărate şi fac repuneri, chiar repetate, hotărînd în cele din urmă că ar fi o *luxaţie incoercibilă*, ceea ce nu e cazul.

Cînd traumatismul este cu totul neînsemnat şi luxaţia se repetă, avem de-a face cu o luxaţie *habituală* sau *recidivantă*. În



Fig. 378. — Luxaţie completă scapulo-humerală.



Fig. 379. — Luxaţie incompletă tibio-tarsiană.



Fig. 380. — Incongruență tibio-tarsiană.

sfîrșit, dacă ne referim la timpul cînd s-a produs, o luxație poate fi *recentă* sau *veche*.

Luxațiile recente sînt descrise în tratatele de traumatologie. Pe noi ne interesează numai luxațiile așa-zis vechi și luxațiile recidivante.

Sînt autori care socotesc o luxație ca fiind veche de îndată ce au trecut 24 de ore de la producerea sa. Din punctul de vedere al repunerii ușoare și al unei bune recuperări funcționale, acest fel de a interpreta datele este just.

Considerăm că o luxație este într-adevăr veche cînd în jurul fragmentului deplasat s-au constituit țesuturile fibroase de neoformație. Prin aceste aderențe, o astfel de luxație devine de foarte multe ori nereductibilă. Prin urmare, cele două noțiuni nu se suprapun cu necesitate, fiindcă există luxații care de la început nu se pot repune din cauza unor impedimente mecanice, cum ar fi spre exemplu: interpunerea capsulei, a unui ligament, a unui fragment osos detașat, a unui menisc rupt sau a unui os sesamoid.

Procesul de organizare a țesuturilor moi din jurul extremităților deplasate se face uneori foarte repede, iar alteori întîrzie destul de mult. La articulația scapulo-humerală această complicație are loc mult mai tîrziu decît la cot sau la șold. Trebuie ținut seamă însă de vîrstă și de alte afecțiuni ale bolnavului (infecții de focar, arterioscleroză, reumatism Sokolski-Bouillaud etc.).

Anatomie patologică. O articulație este un complex de țesuturi de origine mezenchimală în diverse stadii de evoluție; deci, trecerea de la un țesut fibros la unul scleros, îngroșarea capsulei, transformarea sinovialei în cartilaj și apoi a acesteia în țesut osos se fac cu mare ușurință. La aceasta contribuie toate elementele umorale, enzimatice, biochimice, vitaminice etc. declanșate de traumatism, provocînd procese de osificare acolo unde organismul nu are nevoie de aceasta.

Capsula se îngroașă prin hiperplazia țesutului conjunctiv și de multe ori aderă de o parte a suprafeței articulare neocupate; cu timpul, capsula devine un țesut scleros aderent de părțile moi din jur și uneori de extremitățile osoase; această scleroză hipertrofică apasă uneori pe nervi și determină tulburări ale acestora. Ligamentele rupte se refac oarecum prin țesut conjunctiv dens, și uneori chiar suferă o transformare cartilaginoasă sau osoasă. Mușchii din apropiere se atrofiază și suferă o transformare fibroasă, care îi împiedică în funcția lor, prin faptul că devin retractați și inextensibili. Extremitățile osoase și în special fragmentul deplasat se decalcifică, iar uneori chiar se atrofiază; porțiunea capitală se deformează, cartilajele de încrustare se distrug, iar contururile devin neregulate, arătînd uneori

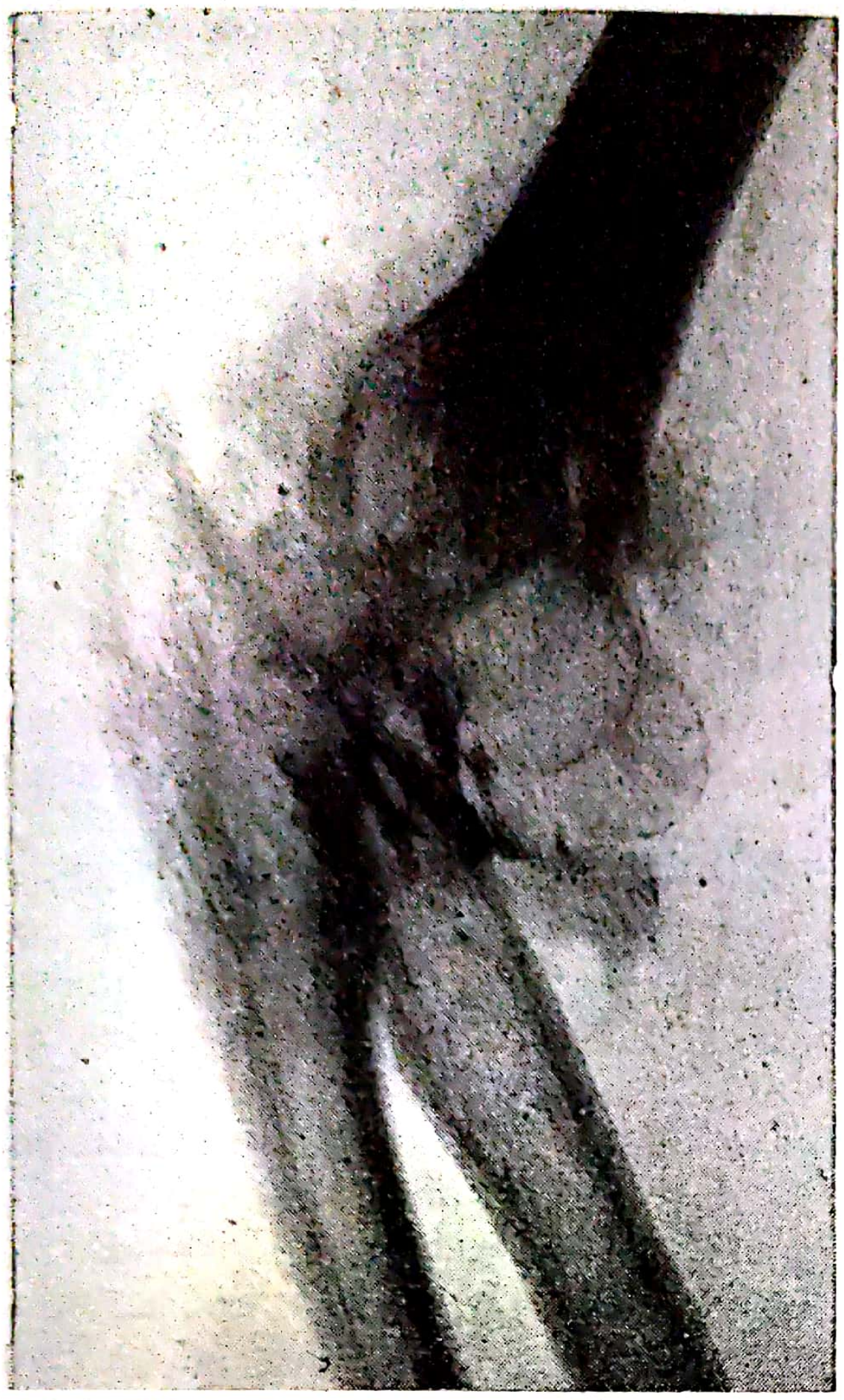

Fig. 381.— Luxație cu multe osteoame periarticulare (două luni de la accident).

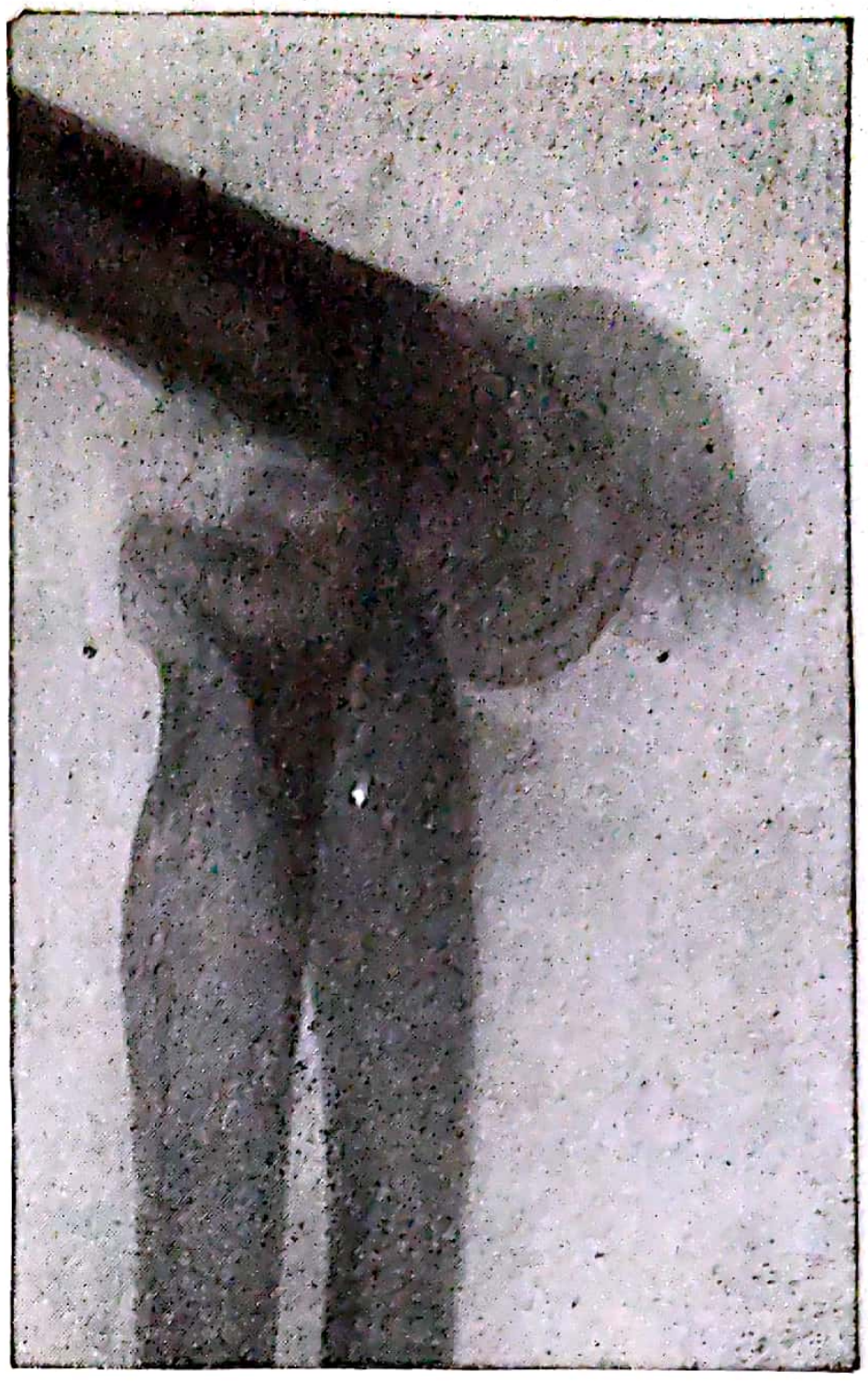

Fig. 382. — Luxație a cotului, veche, cu fractura olecranului.

adevărate pierderi de substanță. În jurul unor astfel de articulații se formează osteoame, uneori foarte mari, creînd adevărate platoșe care împiedică orice tentativă de mișcare. Sînt cazuri cînd astfel de formațiuni se instalează extrem de rapid (fig. 381).

Modificările patologice amintite sînt cu atît mai importante cu cît luxația se asociază și cu fracturi parcelare (fig. 382).

Uneori, cu timpul, o extremitate deplasată își creează în țesuturile sclerozate din jur o neoartroză și, cum este atrofiată, poate să îngăduie mișcări de amplitudine redusă. Nu se poate spune însă că evoluția normală a unei luxații vechi este neoartroza, după cum afirmau clasicii, nesocotind realitatea.

Simptomatologia. De la început se instalează o gravă impotență funcțională, care silește bolnavul să ceară ajutor medical. La această impotență funcțională se adaugă și alte fenomene patologice, ca durere, compresiune nervoasă, tulburări neurovegetative etc.

Într-adevăr, semnele subiective sînt destul de supărătoare. Bolnavul are dureri, cîteodată continue, alteori la o bruscare a regiunii sau la o schimbare a condițiilor atmosferice.

El se mai plînge de parestezii, de furnicături, de dureri cu caracter cauzalgic. Unii prezintă tulburări neurovegetative: extremități cianotice, reci, cu o transpirație abundentă cu edem dur și chiar ulcere cronice.

La examen, regiunea apare deformată. Masele musculare sînt atrofiate, reliefurile osoase modificate și foarte ușor accesibile la palpare. Întregul membru corespunzător este subțiat, fără reliefuri.

Cînd bolnavul are o voință fermă, își poate amplifica mișcările și cîștigă astfel nu numai funcția, ci înlătură în măsură apreciabilă și amiotrofia. Cu ajutorul mobilizării şi al altor articulaţii din apropiere, sau dezvoltînd muşchii complementari, recuperarea funcţională poate să se facă într-o măsură acceptabilă la anumite persoane, cu o profesie care îngăduie o restituţie incompletă.

Diagnostic. În genere, este uşor de pus. Sîntem însă obligaţi să recurgem la radiografie, nu numai pentru a observa eventuale fracturi concomitente, ci şi pentru a afirma sau confirma existenţa osteoamelor, pentru a aprecia mărimea lor, precum şi degenerarea suferită de extremitatea luxată.

Aceste constatări ne sînt extrem de preţioase, atît pentru a înţelege unele tulburări, cît şi pentru a proceda la o terapeutică logică.

Tratament. Trebuie menţionat de la început că o luxaţie veche nu este fatal ireductibilă ortopedic sau chirurgical.

La membrul superior trebuie să mărim amplitudinea mişcărilor, pe cînd la cel inferior să căutăm să obţinem în primul rînd stabilitate şi soliditate.

Idealul, desigur, ar fi de a executa chirurgical o repunere corectă, dar şi acest lucru se va face numai cînd ne putem da seama că operaţia ar determina sigur o îmbunătăţire a situaţiei. Este nelogic ca o articulaţie desfiinţată la un anumit nivel şi care nu dă dureri să o mutăm pur şi simplu în aceleaşi condiţii funcţionale la nivelul normal.

Cînd este vorba de o articulaţie asupra căreia s-au executat manevre de repunere, uneori făcute brutal, sau de oameni incompetenţi, vom cîntări bine dacă mai e prudent să încercăm cu întîrziere o repunere ortopedică. S-ar putea să recurgem cu mai mult folos de la început la metoda chirurgicală.

La unele persoane mai în vîrstă, cu o profesie uşoară şi avînd foarte puţine manifestări patologice din partea luxaţiei, ne putem mulţumi cu

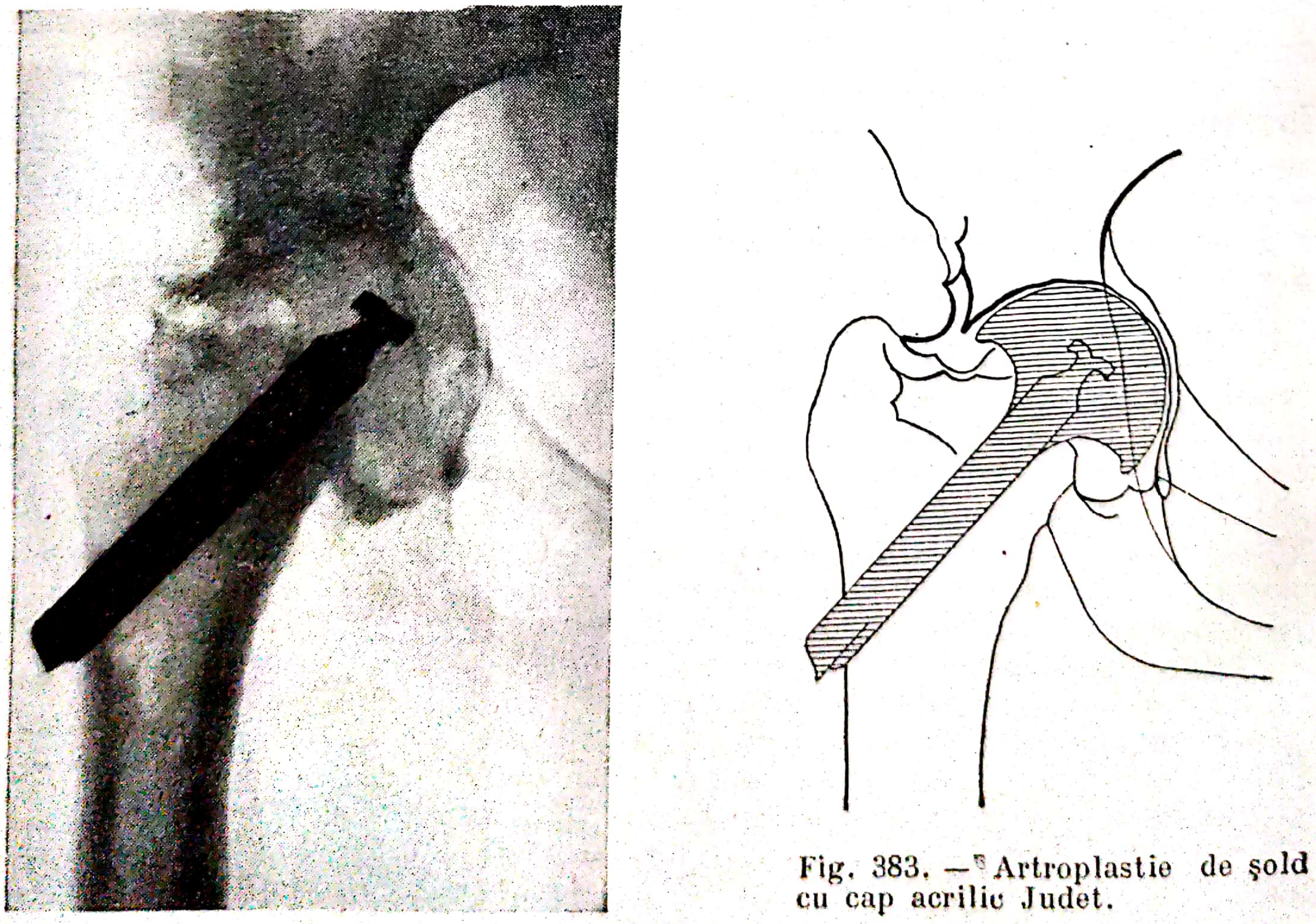

Fig. 383. — Artroplastie de şold cu cap acrilic Judet.

un tratament judicios cu agenţi fizici, ca să obţinem o amplificare a mişcărilor, aceasta fiind cea mai bună soluţie terapeutică.

În cazul unei luxaţii la limita timpului de repunere ortopedică putem încerca reducerea, în care caz ruperea aderenţelor nu trebuie să fie violentă. Dacă tentativa nu dă rezultat, vom proceda de îndată la repunere sîngerîndă, fiind pregătiţi pentru aceasta.

Tehnica operatorie este următoarea:

Repunerea sîngerîndă se face excizînd capsula îngroşată, sclerozată; apoi, descoperind capul sau extremitatea luxată, căutăm să ne dăm seama de starea cartilajului de încrustare care trebuie să fie păstrat în condiţii bune. După această constatare căutăm să evidenţiem cavitatea şi să o golim de ţesutul fibros sau gras adăugat, menajînd la maximum cartilajul.

Repunerea o vom face, fie folosind tracţiunea şi mişcările de rotaţie necesare, fie folosind o spatulă-lingură, bine adaptată scopului, pe jgheabul căreia va aluneca extremitatea. În acest caz vom căuta ca instrumentul să nu lezeze cartilajul.

O repunere corectă, nelaborioasă, cu refacerea elementelor de susţinere nu dispensează bolnavul de artroză într-un viitor mai mult sau mai puţin îndepărtat, cu toate manifestările cunoscute ale reumatismului cronic degenerativ. De multe ori, chiar recuperarea funcţională este modestă cu tot tratamentul postoperator bine făcut.

Nu este exclusă, de altfel, nici formarea unor osteoame care vor bloca, într-o măsură oarecare, mişcările.

Rezecţia articulară devine necesară cînd condiţiile de repunere nu sînt apreciate ca favorabile. Rezecţiile modelante sînt cele mai indicate, fie că se fac cu sau fără interpoziţie de fascicul muscular sau de fascia lata. Dacă rezecţia se face pe distanţa optimă, judecată pentru fiecare articulaţie în parte, rezultatele vor fi extrem de satisfăcătoare.

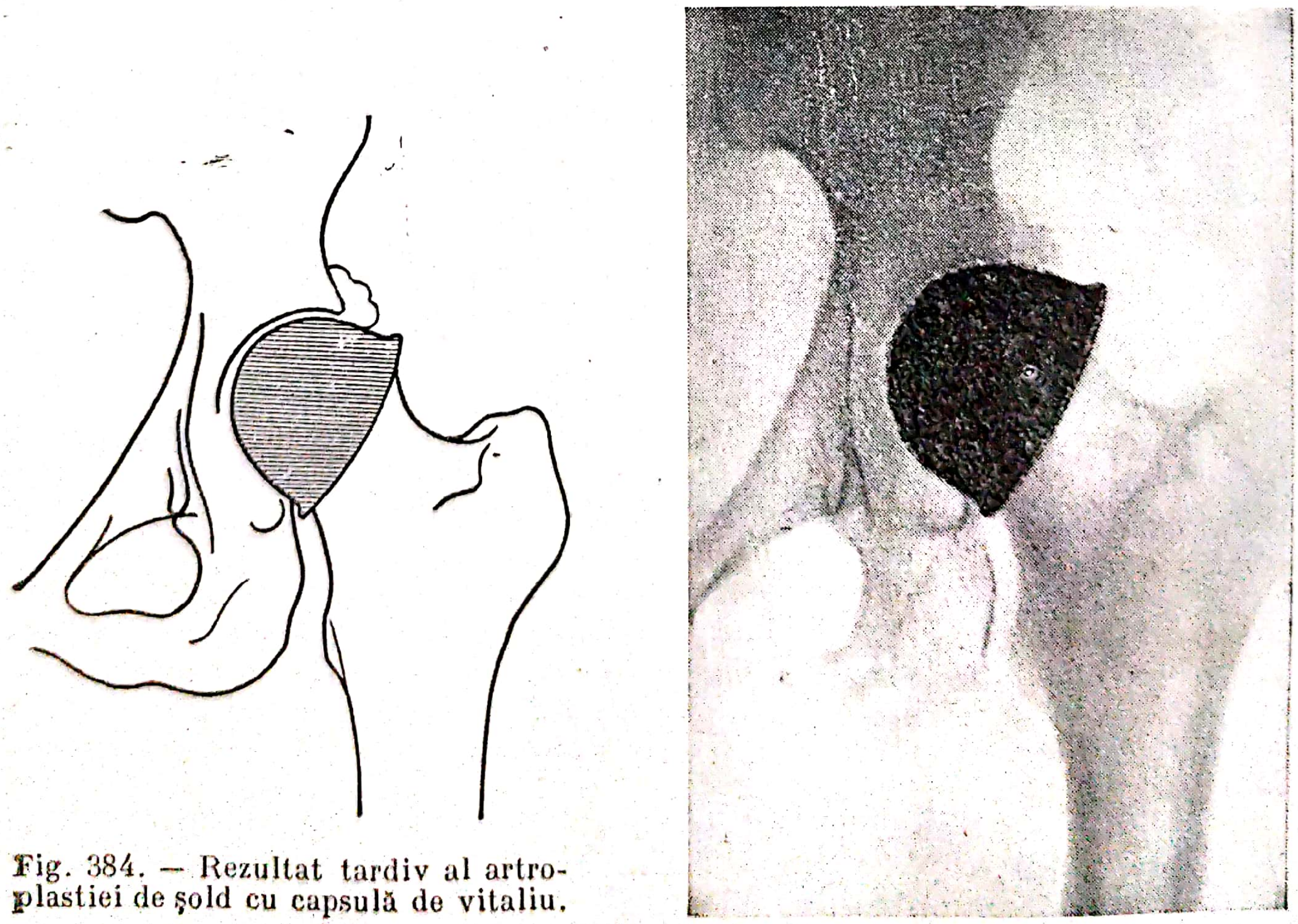

Fig. 384. — Rezultat tardiv al artroplastiei de şold cu capsulă de vitaliu.

La cot, această intervenţie dă cele mai bune rezultate.

În alte împrejurări recurgem la operaţii artroplastice, cu capete făcute din substanţă acrilică („os acril") (fig. 383). Acestea au avantajul, în afară de toleranţa mai bună, că permit, cînd repunerea nu se poate face, rezecţia capului în parte distrus sau decalcificat.

În felul acesta, în cavitatea refăcută, adîncită şi netezită va intra capul, confecţionat dintr-o substanţă perfect tolerată de organism. În jur se reface, pe cît posibil, capsula.

Rezultatele care se obţin sînt în genere bune.

Cînd capul luxat poate fi micşorat, modulat şi liberat, se introduce în cavitatea respectivă, uneori lărgită cu răzuşe speciale, interpunîndu-se o capsulă de vitaliu (fig. 389). Unii folosesc o capsulă făcută din substanţă acrilică.

La articulaţiile fără o extremitate cefalică se pune, între fragmentele repuse, un sul de substanţă acrilică, după ce s-a scobit în fiecare extremitate atîta ţesut osos încît să poată fi integrat cilindrul peste care se mişcă uşor părţile moi (genunchi, cot).

Dacă nu posedăm substanţele amintite, putem — în anumite cazuri adecvate — să facem o adevărată artroplastie, întrebuinţînd ca material de interpunere fascia lata sau plexiglas (A. M. Dîhno şi B. A. Şvarţ).

LUXAŢIILE RECIDIVANTE

La unii bolnavi, după o primă luxaţie traumatică, au loc altele des repetate şi în urma unor traumatisme din ce în ce mai neînsemnate (gesturi mai vii, mişcări obişnuite în viaţa de toate zilele, contracţii, reflexe etc.).

Aceste luxaţii se succed de la o vreme într-un ritm impresionant, chiar de cîteva ori pe zi.

În marea majoritate a cazurilor, ele nu mai sînt dureroase, iar impotenţa funcţională e uneori relativă. Bolnavii învaţă de altfel să-şi repună singuri şi uşor luxaţia, care devine o întîmplare foarte neplăcută, dar obişnuită; de aceea se şi numeşte „habituală" (fig. 385).

Aceste luxaţii nu trebuie confundate cu cele „iterative", adică repetate, fiindcă acestea se repetă imediat după repunere, „ca întoarcerea pistonului în poziţia sa primă" (Paitre), cu tot complexul de simptome în urma unui traumatism mai serios.

Luxaţiile iterative au deci o simptomatologie netă (durere vie, hematom, impotenţă funcţională) şi au loc în articulaţiile revenite la aspectul lor normal, cu elemente de susţinere la valoarea lor tonică, ca în orice *articulaţie strînsă*. Dimpotrivă, luxaţiile recidivante nu pot avea loc, se înţelege, decît într-o *articulaţie laxă*.

Laxitatea este cîteodată *congenitală* şi mult mai des *cîştigată*.

S-au incriminat, rînd pe rînd, *laxitatea capsulei articulare*, *o stare anatomică specială*, *persistenţa rupturii capsulei*, dezinserţia acesteia de pe os, care poate merge mai departe, decolînd şi periostul, creînd prin urmare o pungă, un sac colateral, în care se strecoară foarte uşor extremitatea luxabilă.

Toate aceste luxaţii articulare nu sînt posibile dacă nu participă şi musculatura din jur, care-şi pierde din tonicitate, fie prin elongarea inserţiilor, fie prin amiotrofie.

Un factor foarte important este acela al preexistenței unor dispoziții osoase deosebite, cum ar fi o aplazie regională a marginii, micșorînd cavitatea care adăpostește extremitatea osoasă luxată, sau lipsa de dezvoltare congenitală a cartilajului. O lărgire a acesteia, o aplazie a capului luxabil



Fig. 385. — Luxație recidivantă a rotulei drepte. Nu se observă o teșire a condilului respectiv. Forma rotulei este modificată.

sau a unui segment osos (un condil în luxațiile habituale ale rotulei) determină și ele nașterea luxațiilor recidivante.

De asemenea, tot congenitale ar putea fi atitudinile anormale sau înclinațiile patologice ale unei extremități (alungirea gîtului osului respectiv, schimbarea unghiului de înclinație și de declinație etc.).

Laxitatea capsulară nu ar fi decît o falsă distensie, iar deformațiile capului cu neregularitățile fracturare sau cu osteocondrită, precum și teșirea marginii cavității glenoide, n-ar fi decît consecințe secundare, datorite repetării traumatismelor prin recidive și repuneri succesive. Această concepție justifică doar intervențiile capsulare sau musculare, care de cele mai multe ori nu dau rezultatele sperate decît dacă sînt asociate cu intervenții și pe oase.

Tratament. Luxațiile recidivante sînt susceptibile de intervenții operatorii care au scopul de a împiedica reluxarea. Operațiile se adresează sistemului osteo-musculo-ligamentar. Se întrebuințează transplante osoase pentru a se bara deplasarea anormală, precum și suturi pentru scurtarea sau deplasarea diverselor sisteme sindesmoidale.

Unele procedee, cum ar fi miorafia sau capsulorafia cu sau fără rezecție parțială de capsulă, se adresează părților moi (capsulă și mușchi) ca să obțină o îngustare și o scurtare a lor. Procedeele dau loc uneori la recidive, la fel ca și procedeele exclusiv musculare sau teno-musculare (miorafii, mio-osteoplastii de susținere, mioplastii cu sau fără tenoplastii).

Operațiile osoase propuse au scopul de a mări cavitatea articulară adăugînd la marginea diminuată, congenital, sau cîștigat, transplante osoase (sprijine osoase), alteori de a bara căile de luxare cu ajutorul unor transplante osoase, prin urmare prin artrorize sau, în fine, de a construi un relief osos care menține pe loc fragmentul ce se reluxează. Detaliile tehnice se vor da la fiecare regiune în parte.

COMPLICAȚIILE POSTTRAUMATICE LA NIVELUL OASELOR

Descrierea fracturilor în toate detaliile lor aparține desigur și ortopediei, dar ea se găsește și în tratatele de patologie chirurgicală sau de traumatologie. În 1952 a apărut lucrarea lui Rădulescu „Fracturi și luxaţii“, încît lucrarea de faţă este întregită. Totuşi, într-un tratat de ortopedie nu trebuie să lipsească în nici un caz descrierea complicaţiilor la distanţă ale fracturilor, adică diformităţile şi tulburările funcţionale consecutive unui tratament nefuncţional, lipsei sau excesului de tratament după consolidare.

FRACTURA ŞI FIZIOPATOLOGIA EI

Pentru înţelegerea felului cum se produc complicaţiile găsim totuşi necesar ca, în prealabil, să dăm noţiunile generale despre fracturi, felul cum se vindecă normal, ca să se ştie cum trebuie prevenite abaterile care duc la diformităţi.

Procesul de osificare a calusului. După investigaţii clinice, radiografice şi operatorii, vom descrie cele patru etape prin care trece procesul de osificare la fracturaţi:

Calusul fibrino-proteic. Hematomul care se formează la nivelul focarului de fractură provine din vasele rupte ale reţelei subperiostale şi endostale, şi mai puţin din capilarele sistemelor haversiene. La copii, care au periost elastic, uşor decolabil şi bine vascularizat, hematomul poate fi numai subperiostal, şi se întinde pe distanţă mare.

În primele 5 zile, plasma, care intră în compoziţia hematomului inter- şi perifragmentar, se resoarbe în bună parte, şi în locul ei rămîn proteina provenită prin transsudare şi o bogată reţea de fibrină cu detritusuri, care vor forma un reticul fibrilar.

Decalcificarea bonturilor osoase, datorită, fie acţiunii demineralizante a fierului, fie lipsei de vascularizaţie suficientă, datorită rupturilor şi a decolărilor periostice, fie pur şi simplu acidităţii locale, duce astfel la mărirea cantităţii de calciu solubil în hematom.

Ţesutul osos nu se produce pînă ce, în prealabil, nu se decalcifică într-un grad oarecare capetele fragmentelor fracturii. Decalcificarea ne apare astfel a fi un *primum movens* al oricărei neoformaţii osoase în fracturi. Aşa s-ar explica de ce o fractură cominutivă, dar cu fragmentele în prezenţă, care oferă o mai mare suprafaţă acţiunii decalcificante a mediului, deci o mai puternică suprasaturare cu material mineral, are şanse mai mari de consolidare decît o fractură simplă.

Procesul de coagulare a hematomului dă naştere la aşa-zisul calus *fibrino-proteic*, care este foarte fragil şi se resoarbe spontan în 5—7 zile. Injecţiile zilnice cu tripsină, făcute experimental, la animale fracturate, produc resorbţia fibrinei, duc la distrugerea acestui calus şi deci la o mare întîrziere a osificării şi chiar la oprirea ei, în timp ce injecţiile zilnice de fibrinogen accelerează osificarea.

Calusul fibros provizoriu. Începînd din a cincea-a şasea zi şi pînă în jurul zilei a 16-a, în regiunile: medulară, corticală şi periostală, elementele devitalizate (măduvă, ţesut muscular, resturi periostice etc.) încep să se lizeze, eliberînd enzime proteolitice. Astfel, stadiului pseudoinflamator îi urmează stadiul de liză tisulară.

Staza sanguină (hiperemia pasivă) care se datoreşte proceselor de devitalizare tisulară, peptonelor, proteinelor, ionilor de potasiu şi metaboliteIor intermediare, se transformă în hiperemie activă, începînd din a cincea zi, deci o dată cu începerea calusului fibros provizoriu, şi atinge maximul de intensitate către a 12-a—a 16-a zi, cînd începe apoi să dispară (o dată cu începerea proceselor de depunere a sărurilor minerale).

Toate tipurile de țesut conjunctiv, precum și fibrele care au rămas din periost prin detașarea acestuia de la nivelul focarului de fractură, se infiltrează edematos, transformîndu-se, prin metaplazie, într-un țesut asemănător celui embrionar, mezenchimatos. Această infiltrație edematoasă a țesutului conjunctiv nu trebuie considerată ca un fenomen particular al osificării reparatoare, ci ca unul banal, caracteristic oricărui proces de vindecare conjunctivă. Țesutul embrionar mezenchimatos începe apoi să prezinte transformarea fibroblastică descrisă. Fibrilele colagene ale oseinei, care vor intra în compoziția țesutului osos și vor avea rolul de a întări substanța pe cale de osificare, încep să se multiplice foarte mult de îndată ce apare starea de edem a țesutului conjunctiv.

Calusul osos primitiv. Începînd din ziua a 16-a, țesutul osteo-mucoid (substanța preosoasă) începe să fixeze microcristalitele de săruri minerale, sub influența factorilor cunoscuți.

Celulele osteogenice, care provin, după unii, din celulele subperiostale și ale sistemelor de înveliș endostale și haversiene și din țesutul muscular învecinat, dacă periostul s-a rupt, încep să prolifereze rapid. În această fază apar și osteoblaștii.

Calusul osos primitiv ia naștere tot în zonele subperiostale, acolo unde apare precoce și calusul fibroblastic. La nivelul endostului, el apare de obicei ceva mai tîrziu.

Calusul osos definitiv se formează treptat, prin remanierea calusului osos primitiv. Numeroasele vase de neoformație activează circulația locală și prin aceasta se produce procesul de resorbție osoasă, urmat imediat de un proces de arhitecturare a trabeculelor osoase, spre o constituție și o direcție normală. Această arhitecturare se datorește în special influențelor mecanice, și este deci strîns legată de reluarea funcției.

Trabeculele neregulate ale calusului osos primitiv încep să se dispună regulat și participă, după nivelul la care se găsesc, la formarea de os spongios sau de os compact. În unele locuri se observă mici geode, datorite probabil osteoclaștilor. Erodarea prin osteoclaști este urmată, pe de o parte, de invadarea mugurilor vasculari, care pătrund în masă, iar pe de alta, se observă o adevărată autoliză a substanței osoase însăși, ajungîndu-se astfel la dispariția vechilor trabecule și la o nouă arhitecturare a compactei și a canalului medular.

În sfîrșit, în jurul calusului osos definitiv, periostul se reface în forma lui de înveliș fibros, reluîndu-și continuitatea.

Osificarea în jurul fragmentelor poate fi cu atît mai exuberantă, cu cît fragmentele sînt mai puțin bine coaptate. În focarele de fractură cu fragmentele ideal reduse, această formațiune este foarte modestă.

Într-un stadiu mai înaintat, dacă sîntem nevoiți să intervenim, spre exemplu pentru corectarea unui calus vicios sau pentru modelarea calusului cu scopul de a înlătura eventualele compresiuni vasculo-nervoase, punem în evidență un focar de fractură cu extremitățile osului înconjurate de un manșon de țesut osos dens, dur, albicios, peste care se află periostul și care începe să prezinte și un canal medular. El nu mai poate fi desfăcut decît cu dalta și cu ciocanul.

O ultimă fază clinică o constituie reintegrarea osului, în așa fel încît cele două fragmente sînt în continuare prin segmentul osos neoformat, care are toate caracterele osului organ. De asemenea se observă revenirea la normal, ca aspect și funcție, a țesuturilor moi din regiunea fracturată, ceea ce înseamnă *adevărata vindecare*, spre deosebire de formarea calusului și reluarea funcției de susținere a osului, care se numesc *consolidare*. De la aceasta și pînă la vindecare, bolnavul continuă să prezinte chiar dacă i s-a făcut reducerea fragmentelor osoase perfect, dar nu a fost supus unui tratament funcțional bine condus, atrofii musculare și redori articulare, datorite tulburărilor circulatorii care pot apărea în teritoriul respectiv și în organele învecinate.

Date interesante asupra evoluției osificării putem obține și prin urmărirea *evoluției aspectelor radiografice* în stadiile descrise mai sus.

În primele zile, extremitățile fracturate au marginile bine conturate, cu corticala de dimensiuni și densitate normală. Linia de fractură este evidentă. Eventualele eschile sînt bine delimitate și de densitate normală.

Între ziua a patra și a șaptea, marginile extremităților osoase devin mai puțin net conturate și încep să sufere un grad oarecare de resorbție, uneori greu de apreciat. Către a treia săptămînă, linia de fractură este încă vizibilă, însă e mai puțin clară și încep să se schițeze umbre foarte neprecise între fragmente, ca un fum dispus paralel cu corticala sau ca niște slabe dungi paralele.

Între o lună și două de la fractură începe să dispară oarecum linia interfragmentară; la acest nivel — în jurul fragmentelor — apare o umbră mai omogenă, care se întinde și în canalele medulare ale fragmentelor. Acest calus apare ca o masă fuziformă sau globulară și încetul cu încetul ia un aspect trabecular. Acest aspect radiografic corespunde stadiului de consolidare clinică.

Cînd coaptarea se face ireproșabil, radiografia făcută în stadiul amintit arată o imagine încețoșată, calusul de jur împrejur fiind greu identificabil, deși bolnavul își reia mersul. După cîteva luni, o nouă radiografie va arăta un os cu aspect normal, și este aproape imposibil de identificat locul fracturii.

În astfel de împrejurări, o vindecare, în special la tibia, poate fi apreciată radiografic printr-un calus evident, uneori după timp îndelungat, după ce bolnavul a fost, clinic, considerat ca avînd consolidarea fracturii și și-a reluat activitatea. Imaginea calusului radiografic poate să fie chiar concomitentă cu adevărata vindecare a bolnavului.

Succesiunea constantelor biologice în formarea calusului. Osificarea, în genere, și aceea a focarului de fractură, în special, trebuie privită ca un proces general, la care participă întregul organism. Evoluția constantelor biologice ale celor cu fracturi constituie o elocventă dovadă, că fractura nu mai trebuie considerată ca un accident local, ci ca o boală generală.

1. *Modificările sanguine.* Pe 600 de fracturi închise, W. Gugelmann a arătat o serie de importante modificări sanguine; V. S. E., numărul de trombocite și timpul de protrombină cresc imediat după fractură și ating un maxim la sfîrșitul primei săptămîni, cînd apar de obicei și trombozele venoase. Aceste modificări, la care se adaugă atrițiunea tisulară, compresiunea venoasă, încetinirea circulației de întoarcere, reducerea debitului arterial, ca și leziunile endoteliale directe, explică apariția trombozelor și a multora dintre sechelele posttraumatice (boala traumatică).

Provocînd experimental, pe cale operatorie, fracturi închise și deschise la cîini, am constatat și noi (Rădulescu, Cociaș, Baciu, Bejan, Slăvescu și Vasilescu) că într-adevăr, după două săptămîni de la intervenție, V.S.E. a crescut simțitor la toate animalele de experiență cu fracturi închise.

Am stabilit de asemenea că formula Arneth prezintă, în cursul evoluției osificării formatoare de calus, o variație caracteristică, deviind în prima lună spre stînga, pentru ca la sfîrșitul celei de-a doua luni să fie deviată spre dreapta.

2. *Raportul* $\frac{\mathrm{Ca}}{\mathrm{P}}$. La cîinii pe care am experimentat, calcemia era de 9,75 — 11,02 mg, iar fosfatemia de 2,87 — 3,33 mg la 100 ml plasmă. Fracturînd, sub anestezie generală, oasele labei unui cîine și urmărind din 7 în 7 zile evoluția calcemiei și a fosfatemiei, S. Satanovski a observat cum calcemia urmează o curbă neregulată, situată puțin dedesubtul valorii normale, iar fosfatemia, în a treia zi, înregistrează o mărire de 1 mg, care se menține cu ușoare variații timp de o lună, după care la 5—7 săptămîni revine la normal.

Calcemia nu se schimbă nici la iepurii de casă în timpul evoluției fracturilor experimentale (Chiarello). Variațiile calcemiei și fosfatemiei au fost fără importanță și în cazul fracturilor experimentale provocate la animale mici (S. Fiocco și M. Vacirco).

Datele culese în cursul experiențelor noastre pe cîini au fost neconcludente în ceea ce privește calcemia, dar în ceea ce privește fosfatemia s-a observat, în primele două săptămîni după fracturare, o scădere marcată a acesteia; apoi valoarea ei oscilează de asemenea neconcludent.

La om, în tot timpul consolidării, calcemia trebuie să fie de 9 — 12 mg, iar fosfatemia de 3 — 4 mg, așa ca raportul lor să se mențină 3:1. Imediat după fractură, fosfatemia scade, în timp ce calcemia se menține normală. După 24 de ore, fosfatemia crește și se menține ușor ridicată, în timp ce calcemia se menține aproape normală. Variațiile raportului $\frac{\mathrm{Ca}}{\mathrm{P}}$ în tot timpul formării și consolidării calusului rămîn în general în limite normale.

3. *Potasemia.* V. Preda, V. Papilian și F. Pușcariu-Nebert (1950) au arătat că, prin producerea de fracturi experimentale la iepuri, în prima lună, formarea calusului osos atrage după sine o scădere evidentă a potasemiei. Benetato, împreună cu Opreanu și Munteanu (1938), și mai apoi Ciurdariu (1939), au arătat că starea de senescență se caracterizează printr-o solubilitate a proteinelor din țesuturi, manifestată prin modificări ale metabolismului potasiului, în sensul creșterii potasiului sanguin și scăderii potasiului tisular. Se poate afirma că procesele de formare și consolidare a calusului în prima lună determină o adevărată stimulare a organismului animalelor de experiență.

În cursul primei luni de la fracturare, în experiențele noastre, potasemia scădea, dar, începînd din a doua jumătate a celei de-a doua luni, ea începea să crească, ajungînd la valori mult mai ridicate decît cele inițiale, deci expresia unei obosiri a organismului, a unei îmbătrîniri a lui.

Modificările valorilor potasemiei nu pot fi considerate ca datorindu-se numai stărilor de deshidratare, care se întîlnesc frecvent în perioada preoperatorie și postoperatorie în chirurgie și care se însoțesc de hipopotasemie, așa cum au arătat la bolnavi Hortolomei, Olănescu, Setlacec, Mihail și Litarcek. Faptul că aceste modificări se mențin la un interval de timp sînt semnificative, cunoscut fiind că potasiul intervine în metabolismul glucidelor și este necesar proceselor de fosforilizare.

Datele culese de noi în ceea ce privește evoluția valorilor potasemiei corespund evoluției formulei lui Arneth și arată că, dacă la o lună de zile după fracturare organismul prezintă simptomele unei stimulări, ale unei „întineriri“, așa cum au afirmat V. Preda, V. Papilian și F. Pușcariu-Nebert, la două sau trei luni, cînd fractura s-a consolidat, organismul pare să se resimtă de pe urma efortului depus și prezintă simptomele unei stări de depresiune biologică.

4. *Variațiile vitaminice.* La cîteva zile după fractură, concentrația de vitamină C din sînge se ridică și se menține ușor ridicată cu mici oscilații, pînă la a 20-a zi, cînd e maximă și rămîne așa pînă la consolidarea calusului. La oameni, concentrația de vitamina C crește imediat după fractură, ajungînd ca de la valorile ei normale, de 3,55 γ, după o zi să fie de aproximativ 5,75, după o săptămînă de 5,10 și după 30 de zile de 8,10 γ. Revenirile la normal se observă abia după două luni (fig. 391).

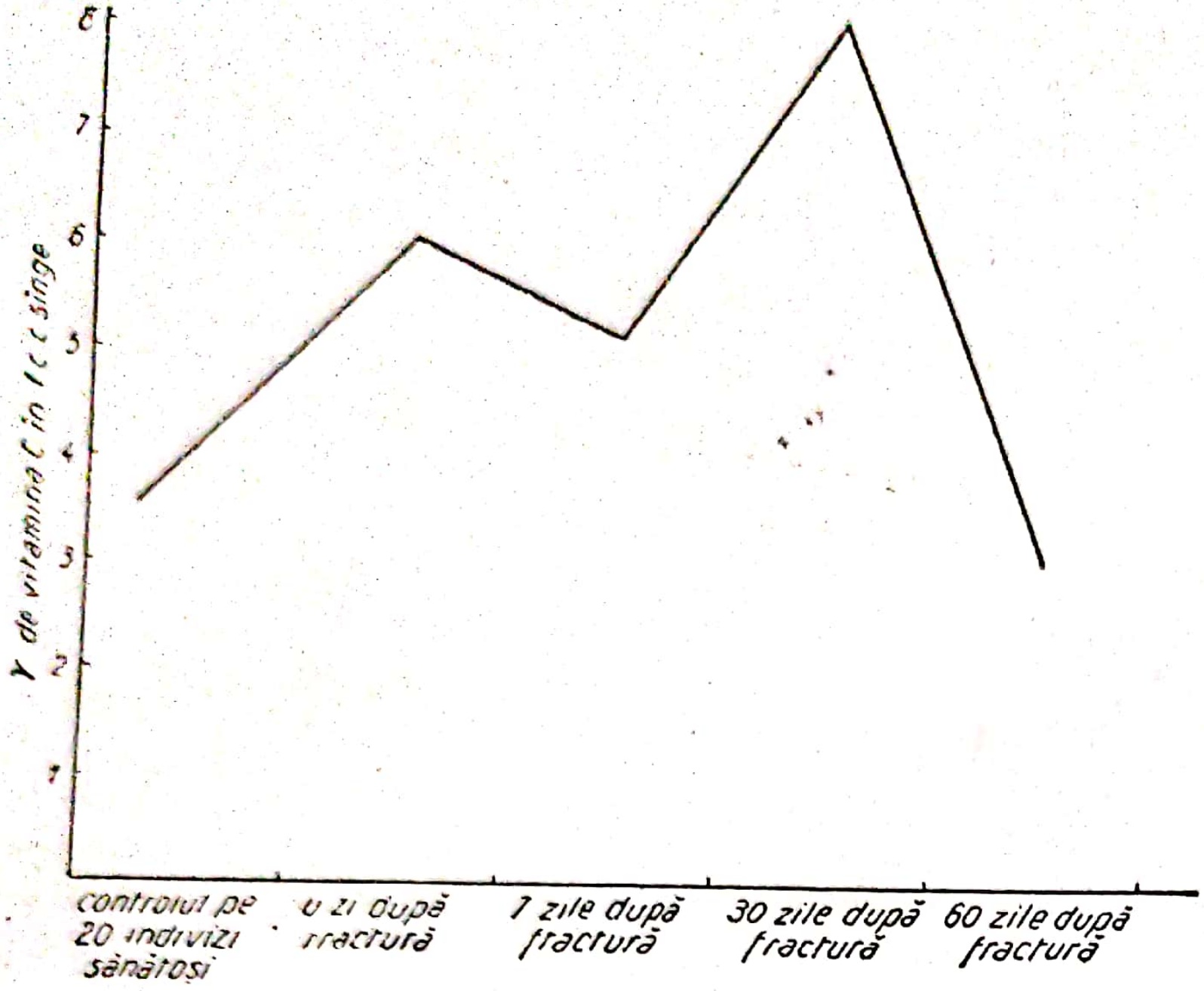

Fig. 386. — Evoluția ascorbicemiei după fractură (după Tolifoglio).

Către a 15-a zi se observă de asemenea o ușoară creștere a concentrației sanguine în vitamina D_2.

5. *Variațiile fosfatazei.* Fosfataza începe să crească din a patra zi și atinge maximul la animal în 21 de zile. În fracturile deschise, infectate, cantitatea de fosfatază este micșorată, ceea ce contribuie la întîrzierile de consolidare.

6. *Variațiile pH-ului local.* Coborîrea pH-ului determină decalcificarea capetelor osoase și supraîncărcarea fosfo-calcică a regiunii. Experimental s-a demonstrat că o fractură ținută în comunicare cu exteriorul printr-un tub de sticlă steril, prin care s-a injectat zilnic acid lactic, menținîndu-se timp de 4 zile un pH egal cu 4, a dus la eliberarea unei cantități atît de mari de calciu, încît acesta a început să se depună pe traiectul fistulei artificiale, care a devenit astfel vizibilă radiografic (K. Starr). După a șaptea zi, menținerea pH-ului la valori alcaline, apropiate de 8, este indispensabilă depunerii sărurilor fosfo-calcice. Orice factor care prelungește stadiul de aciditate, cum ar fi o infecție supraadăugată sau diversele tulburări metabolice determină obligatoriu o încetinire sau chiar o întrerupere a procesului de consolidare (fig. 387).

Factorii generali și externi care intervin în osificarea focarului de fractură. Osificarea embriologică și osificarea focarului de fractură presupun participarea unor factori generali, de mare importanță pentru buna desfășurare a procesului.

1. *Sistemul nervos central* dirijează toate procesele de formare a țesutului osos, prin intermediul terminațiilor nervoase care se află la nivelul acestui țesut; deci și osificarea trebuie considerată ca avînd la bază tot reflexele tisulo-cortico-tisulare, care declanșează procese histochimice active.

Este știut însă că senzațiile dureroase care pornesc din focarul de fractură devin nocive (Vintențînii și Azlițki). Pentru blocarea acestora și suprimarea contracției musculare, Burdenko și Iasikov au propus infiltrația intrafocală cu novocaină și alcool, ultimul prelungind acțiunea novocainei.

O leziune gravă a nervului care deservește regiunea poate duce la o întîrziere în formarea calusului, chiar dacă se respectă toate condițiile unui tratament perfect și nu există nici un alt motiv de ordin biologic pentru a explica această întîrziere. Refacerea integrității nervoase în caz de fractură este indispensabilă.

2. *Hormonii*. Secreția normală de parathormon este de asemenea indispensabilă evoluției procesului de osificare. Cantitățile prea mari devin însă dăunătoare. De aceea, parathormonul nu trebuie administrat decît strict în cazurile cînd avem dovada că se găsește în cantități insuficiente.

La omul normal, ca și la hipoparatiroidieni, injecția de parathormon duce la o scădere a concentrației fosfaților sanguini și la hiperfosfaturie. Hipercalcemia care apare este tardivă și se datorește scăderii pragului renal de eliminare a fosfaților și apelului de fosfați din țesutul osos, cu care concomitent se eliberează și calciul. Iată de ce injecțiile de parathormon nu sînt indicate ca tratament stimulator al evoluției fracturilor decît în anumite cazuri bine alese, ele putînd chiar dăuna, deoarece, prin hipercalcemia forțată pe care o declanșează, duc la lezarea tubilor uriniferi, la albuminurie hiperparatiroidiană, precum și la calcificări renale.

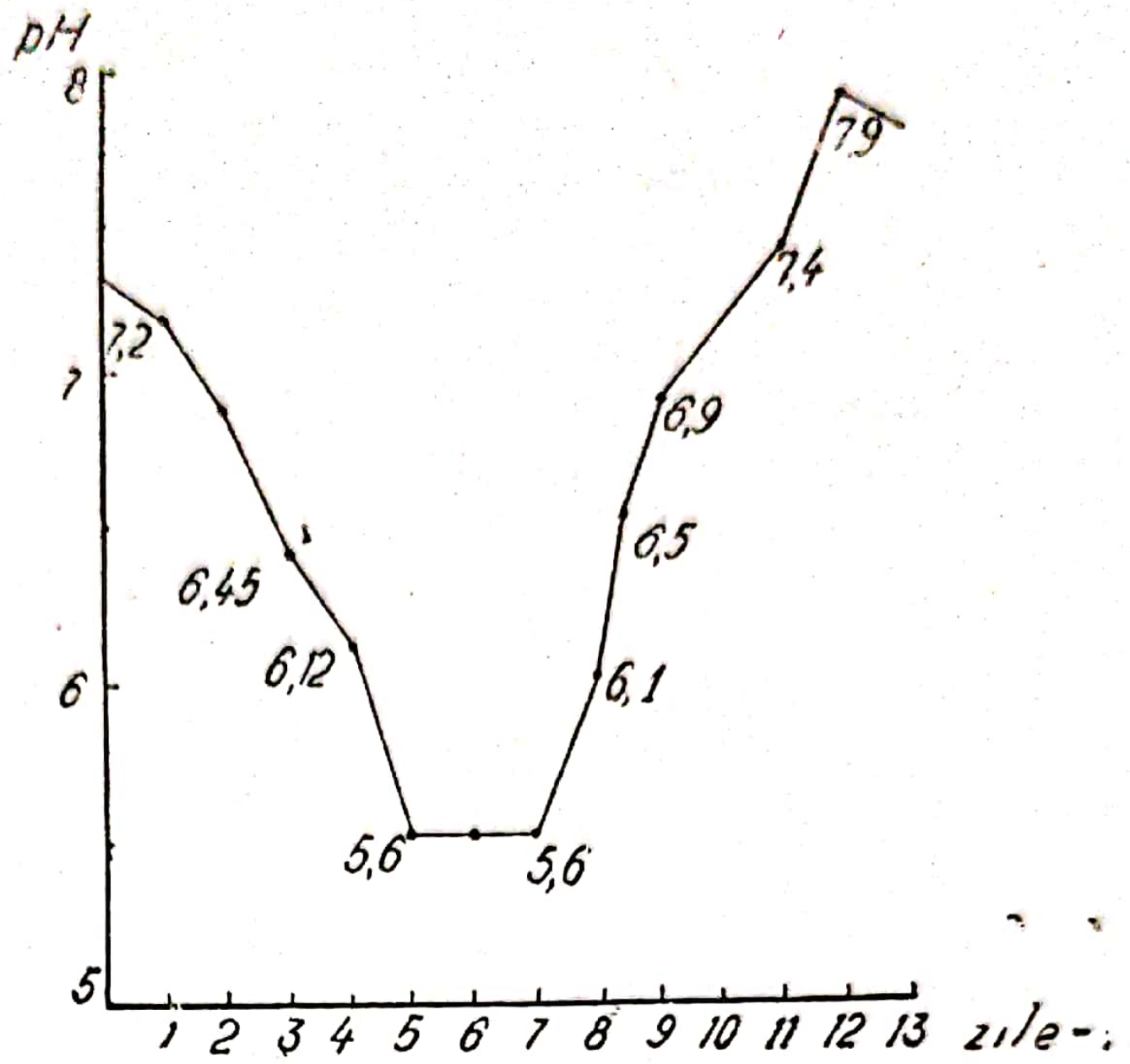

Fig. 387. — Modificările de pH local (după K. W. Starr).

Antehipofiza pare să joace de asemenea un rol stimulator asupra secreției de parathormon necesar refacerii osoase.

Tiroida s-a spus că participă în mecanismele de evoluție a calusului, dar faptul nu a putut fi precizat pînă astăzi. Experiența cu tiroxină făcută de R. Fontaine (1952) și colaboratorii săi au arătat totuși că aceasta grăbește procesul de consolidare.

Glandele sexuale aduc de asemenea partea lor de contribuție la osificarea calusului. Faptul poate fi mai ușor demonstrat la femei, fiindcă, atunci cînd sînt la menopauză sau în timpul gravidității, fracturile lor se vindecă mai greu. Sarcina, mai ales în a doua jumătate a evoluției sale, întîrzie, sau chiar împiedică formarea calusului.

Mecanismul este complex; se exclude posibilitatea folosirii de către făt a calciului din organismul mamei. O asemenea presupunere nu se bazează pe nici o constatare biologică. Probabil, se datorește unei disfuncții ovariene.

Timusul prezent justifică scurtarea timpului de consolidare a fracturilor la copii. Experimental, problema intervenției factorilor endocrini în procesele de reparare osoasă este încă în studiu. Deocamdată se poate afirma numai că administrarea extractelor de paratiroidă, hipofiză, suprarenală, timus, glande genitale și de insulină nu accelerează aceste procese dacă funcția glandelor respective este normală.

3. *Vitaminele.* Participarea grupelor vitaminice în procesul osificării focarului de fractură este de mult timp cunoscută.

Hipervitaminoza A duce la ramolire osoasă şi la fracturi, care se vindecă totuşi prin calus, fragilitatea osoasă datorindu-se modificărilor la nivelul substanţei proteice, şi nu unor eventuale tulburări ale proceselor de mineralizare.

Hipovitaminoza B, produsă experimental la animalele fracturate, încetineşte vindecarea; dimpotrivă, ritmul de evoluţie a fracturilor la animalele tratate cu complex B şi în special cu acidul nicotinic, este mult accelerat, atît pentru procesele de histosinteză, cît şi pentru cele de mineralizare şi modelaj consecutiv. Acţiunea acidului nicotinic s-ar manifesta în special asupra calusului periostic. Acidul nicotinic ia parte la formarea cozimazei şi codehidrazei, fiind astfel indispensabil oxidoreducerilor celulare. Se pare însă că el participă, ca şi vitamina B_1, nu numai la procesele de respiraţie tisulară, ci are chiar o acţiune activatoare asupra fosfatazei osoase. De aceea este bine să recomandăm ca, în primul timp al imobilizării, accidentaţii să ia vitamina B_1 în dozele obişnuite, fiindcă această vitamină nu are în plus şi alte acţiuni, cum e cazul cu acidul nicotinic.

Vitamina C ar acţiona şi ea în special în faza iniţială a formării calusului, cînd concentraţia ei este mai ridicată, de prezenţa ei fiind legate procesele de organizare conjunctivă. În hipovitaminoza C, procesele de reparare osoasă sînt întîrziate, calusul este trabeculat şi exuberant, iar extremităţile osului devin osteoporozice; apar în schimb îngroşări osoase, în afara focarului. În avitaminoza C apar distrugeri epifizare şi microfracturi repetate, uneori cu detaşări epifizare; histologic se remarcă îngroşări periostale, în jurul extremităţilor proximale ale fracturii, şi o substituire întîrziată de os encondral. Hipervitaminoza C nu accelerează însă procesele de reparaţie osoasă. Pentru unii autori, acest fapt nici nu ar fi de altfel posibil, fiindcă vitamina C este o substanţă de trecere, care se elimină iremediabil dacă depăşeşte cantitatea normală din sînge.

Supradozarea vitaminei C ar fi totuşi periculoasă, în special în prima perioadă de reparare, deoarece procesele de organizare conjunctivă s-ar dezvolta prea repede, în timp ce depunerea sărurilor minerale ar rămîne în urmă. Dacă se administrează însă în doze care completează necesarul zilnic, scăzut în primele 15—20 de zile ale fracturii, se observă o accelerare evidentă a formării calusului. Administrarea se va face numai pe cale parenterală sau per os, deoarece injecţia directă în focar nu are nici un efect. Administrarea vitaminei C îşi găseşte largi indicaţii, în special la indivizii cu hipovitaminoză C care prezintă întîrzieri de consolidare şi la femeile însărcinate. În sarcină, concentraţia vitaminei C scade, mai ales în a doua jumătate a ei, la 62,5% la primipare şi la 70% la multipare.

Vitamina D are influenţă asupra proceselor formării calusului, dar această influenţă este încă discutată. După unii autori, ar accelera formarea şi consolidarea lui, după alţii nu ar avea nici o acţiune favorabilă. Pentru Giangrasso, vitamina D nu ar determina decît o depunere mai mare de oseină la nivelul calusului, iar pentru Cadili, numai o mărire a cantităţii de lipide, ceea ce ar contribui însă la o mai rapidă consolidare a fracturilor, prin furnizarea fosforului necesar.

Experienţele lui J. Morelle au arătat că dozele terapeutice de vitamina D accelerează formarea calusului în fracturile peroneului la şoarece. Această acţiune favorabilă este de durată limitată şi influenţează, după autor, numai etapa cartilaginoasă de consolidare. Dozele mari duc însă la întîrzieri de consolidare, examenele histologice arătînd o proliferare a țesutului fibroblastic.

În practică, recomandăm administrarea unei doze unice de cel mult 600 000 u. în a 20—25-a zi după fractură, cînd procesele de formare a calusului osos primitiv cunosc maximul de intensitate și cînd depunerea microcristalitelor fosfo-calcice cere prezența în doză mai mare a vitaminei D_2.

Vitamina E are în general o acțiune stimulantă asupra proceselor de osificare, dar nu are o acțiune favorabilă vindecării fracturii animalelor normale. În schimb, carența ei întîrzie consolidarea fracturii.

În afara bioreglatorilor amintiți, în evoluția osificării focarului de fractură mai intervin o serie întreagă de factori locali sau externi.

4. *Agenții mecanici.* Un agent mecanic foarte important în întîrzierea formării calusului este mișcarea de la nivelul fracturii. Intervenția chirurgicală pentru îndepărtarea unor întreruperi pentru îndințare și coaptare, deci fără osteosinteză cu material străin, întîrzie mult consolidarea. Operația distruge elementele calusului incipient, produce un nou traumatism local, determină incitații nocive noi și perturbare în osificare.

După cum au arătat experiențele lui G. Ménégeaux, P. Moyse și D. Odiette, precum și cele ale lui Crétin și Pouyanne, iar la noi ale lui Fazacaș, diversele metale au o acțiune citotoxică variabilă.

O primă grupă, în care intră magneziul, fierul, bronzul, aluminiul etc., dispune de o toxicitate care *in vitro* oprește aproape complet creșterea și migrația celulară.

O a doua grupă, în care intră zincul, argintul, tungstenul, nichelul și aliajele de aluminiu, inhibă creșterea celulelor conjunctive și osoase, fiind de asemenea toxice. De altfel, mai sînt contraindicate în osteosinteză și pentru rezistența lor redusă.

O a treia grupă, în care intră aurul și platina, sînt maleabile, foarte tolerante, dar au o rezistență scăzută și costă scump.

Metalele cele mai recomandate sînt: oțelurile inoxidabile (V2A, extranicral D, platinostainless D și vitaliul sau vipla). Ele nu stingheresc creșterea și migrarea fibroblaștilor și osteoblaștilor *in vitro*, și deci formarea cicatricei conjunctive, care este prima etapă a formării calusului la nivelul focarului de fractură.

Pentru Filippo d'Ansaro, formarea calusului este împiedicată de metalele care au o tensiune electrică superioară celei a țesutului osos, deoarece determină un curent de polarizare, care merge de la metal la os și prelungește fenomenele de osteoliză peste durata lor fiziologică, împiedicînd astfel depunerea sărurilor. Metalele favorabile pentru osteosinteză sînt cele care dispun de o tensiune electrică inferioară celei osoase sau nulă (V2A).

Dintre factorii externi, unul dintre cei mai importanți este *presiunea.* Încă din 1908, Retterer, amputînd un cobai tînăr în treimea medie a humerusului, observă după 3 ani o deosebire marcată între structura țesutului osos a bontului amputat și a celui pe care s-a sprijinit în acest interval toată greutatea anterioară a corpului.

Osul inactiv era format din celule osoase, cu prelungirile groase, numeroase și puternic ramificate, între ele găsindu-se o substanță amorfă, rarefiată și săracă în săruri calcare, în timp ce osul supraactiv prezenta celulele osoase cu prelungiri rare, subțiri și puțin ramificate, cu substanța amorfă abundentă și bogată în săruri calcare.

Presiunea are deci un efect stimulator asupra dezvoltării țesutului osos. În fracturi, sub acțiunea ei, celulele țesutului tînăr de granulație se diferențiază în țesut fibros primitiv și apoi în țesut osos. De aceea, metodele moderne, de osteosinteză centro-medulare, cu tije Küntscher, care permit o reluare precoce a funcţiilor şi deci o presiune precoce la nivelul focarului de fractură, sînt din ce în ce preferate. Tratamentul funcţional (aparate gipsate de mers, gimnastică generală etc.) contribuie la formarea mai rapidă a calusului.

5. *Microclima* constituie un alt factor extern care poate influenţa evoluţia fracturii. Observaţiile curente ne-au atras de mult atenţia asupra faptului că bolnavii cu diverse fracturi care erau trimişi la mare îşi consolidau mai repede fracturile, fie închise, fie deschise. Cercetările experimentale întreprinse de noi pe cîini au arătat că aerosolii de apă de mare constituie unul dintre principalii factori balneo-climaterici marini, care participă la stimularea proceselor de consolidare a calusului, atît în fracturile închise, cît şi în cele deschise. Inhalarea de aerosoli de apă de mare grăbeşte la cîine cu 10—15 zile consolidarea, atît a fracturilor închise, cît şi a celor deschise, complicate cu osteite cronice. Administrarea aerosolilor de apă de mare împiedică de asemenea organismul ca după consolidarea fracturii şi după faza de „stimulare" să intre în faza de depresiune biologică, din a doua lună, descrisă de noi.

Intîrzierea în consolidare. Cînd în procesul de osificare a focarului de fractură intervin o serie de factori care pot întîrzia consolidarea, iar depunerea sărurilor minerale se face într-un interval de timp uneori foarte îndelungat faţă de cel obişnuit pentru majoritatea cazurilor similare, calusul este întîrziat şi poate duce la diformităţi. Această deficienţă interesează traumatologia osteo-articulară, şi ortopediştii trebuie să cunoască foarte bine fiziopatologia acestei întîrzieri ca să poată feri bolnavii de diformităţi grave: calusul vicios şi pseudartroza.

Etio-patogenie. Întîrzierea în consolidare se poate datori nefixării riguroase a fragmentelor coaptate sau necoaptării lor, unor stări generale deosebite ale bolnavului, ca tulburări gastrice, care nu permit resorbţia sărurilor, boli hepatice care modifică pH-ul şi probabil formarea fosfatazei, unele afecţiuni cronice, cum ar fi sifilisul sau malaria, o caşexie de nutriţie (cu hemoconcentraţie, hipoproteinemie, balanţa azotului negativă şi anemie), unele boli cardio-vasculare etc.

Formarea calusului mai poate întîrzia din cauza unor extensii continue excesive, care îndepărtează fragmentele, sau aplicării unei osteosinteze cu material metalic netolerabil.

Infecţia, oricît de modest ar acţiona, întîrzie totuşi consolidarea. Supuraţia focarului de fractură împiedică formarea calusului osos şi stimulează doar formarea excesivă de substanţă osoasă şi depuneri calcare. Pseudartrozele sînt frecvente, mai ales cînd oasele se sechestrează. Intervenţiile chirurgicale, oricît de aseptice ar fi, determină totuşi uşoare modificări de ordin inflamator, care au ca rezultat o transformare rapidă a ţesuturilor conjunctive spre forma lor cicatriceală, fibroasă.

Fracturile deschise se consolidează mai tîrziu decît cele închise şi, în acest sens, experienţele noastre făcute pe cîini au arătat că, în timp ce o fractură închisă de tibie la care s-a făcut osteosinteză cu cui Küntscher se consolidează în aproximativ două luni, o fractură deschisă de tibie cu osteosinteză cu cui Küntscher se consolidează în două luni şi jumătate (Rădulescu, Baciu, Cociaşu, Bejan etc.).

Metoda de tratament al fracturilor, aşa cum se practică în mod curent, atrage deseori, după cum remarcă Friedland, Kuslik, Eliaşev şi alţii, o încetinire a procesului de consolidare a calusului, deoarece nu contribuie la aducerea excitanţilor biologici necesari ţesutului osos. Preocuparea de a se accelera formarea şi consolidarea calusului a determinat în decursul anilor pe mulţi autori să experimenteze un mare număr de mijloace stimulatoare. Studiind literatura problemei, D. K. Iasikov găseşte mai mult de o sută de mijloace diferite, propuse pentru a se stimula regenerarea osoasă, plecînd de la mijloacele primitive şi mecanice şi pînă la cele ştiinţifice, moderne, bazate pe elementele complexe stimulatoare.

Tratament. Pentru D. K. Iasikov, mijloacele de stimulare ale consolidării calusului trebuie să fie excitanţi de ordin mecanic, fizic, biochimic, precum şi unele mijloace operatorii.

Excitanţii mecanici cei mai des folosiţi sînt astăzi cei produşi prin reluarea precoce a mersului. Deseori, calusurile întîrziate se consolidează rapid imediat ce bolnavul începe să-şi reia mersul, presiunea avînd un rol favorizant în consolidare, spre deosebire de tracţiune, care, după cum am văzut, o prelungeşte. Reluarea funcţiei trebuie recomandată la momentul oportun şi cu toată prudenţa, numai dacă fragmentele osoase sînt bine axate şi bine menţinute în aparate gipsate de mers sau prin osteosinteze centro-medulare.

Excitanţii fizici sînt folosiţi sub forma aplicării unor radiaţii stimulatoare. Aplicarea ultrasunetelor accelerează numai formarea calusului fibros, dar nu şi pe aceea a calusului osos. În primele zile ale formării calusului fibros, la nivelul focarului de fractură tratat cu ultrasunete se observă o reacţie medulară puternică, cu mărirea numărului de megacariocite, formarea unui depozit important de fibrină în care se găsesc numeroase celule de tipul fibrocitelor şi vase sanguine, şi mai apoi o neoformaţie de ţesut conjunctiv cu elemente medulare specifice (eritroblaşti, mieloblaşti, megacariocite) şi cîţiva osteoblaşti în jurul vaselor. După a 12-a zi de experienţă nu se mai observă deosebiri marcate între focarele de fractură iradiate şi cele martore (De Nunno, 1952). Radiaţiile ultraviolete încetinesc consolidarea, fixarea sărurilor făcîndu-se mai puţin intens.

Printre excitanţii fizici de mare importanţă sînt şi factorii complecşi balneo-climaterici. Se observă curent că întîrzierile de consolidare se soluţionează deseori fără nici un tratament în afară de cura helio-marină obişnuită. Căutînd să vedem cărora dintre aceşti factori le revine în special meritul de a avea această acţiune stimulatoare, am putut stabili că unul dintre principalii factori balneo-climaterici marini care participă la stimularea proceselor de consolidare ale calusului, atît în fracturile închise, cît şi în cele deschise, sînt aerosolii de apă de mare. Inhalarea acestora grăbeşte la cîine cu 10—15 zile consolidarea, atît a fracturilor închise, cît şi a celor deschise şi complicate cu osteite cronice.

Excitanţii biochimici, hormonali şi vitaminici au afost cei mai solicitaţi de medici pentru stimularea consolidării focarului de fractură. Extractul de ţesut osos, preparat din calusul osos al animalelor tinere şi injectat în focarul de fractură sau chiar intravenos, a fost utilizat cu oarecare succese, observîndu-se că administrarea lui previne formarea pseudartrozei. Epiteliul vezical conţine un factor probabil lipoidic, care accelerează consolidarea; extractele hepatice au o acţiune puţin probabilă, iar ţesutul cerebral nu exercită nici o acţiune netă; ţesutul stomacal nu are nici o acţiune.

Extractele alcoolice de os nu accelerează consolidarea, pe cînd injecţiile cu ser antireticulotoxic la cobaii adulţi şi extractele de embrioni evoluaţi provoacă un calus mai abundent, dar nu scurtează timpul de consolidare (S. Mondolfo, 1949).

Administrarea de tireotoxină duce la o ridicare a activității fosfatazice la nivelul focarului de fractură și la scurtarea timpului de consolidare, fără a se modifica evoluția histologică a calusului (R. Fontaine și colaboratorii, 1952). S-a dovedit că hormonii corticosuprarenali și adrenocorticotropi încetinesc consolidarea fracturilor, împiedicînd în special formarea matricei proteice dintre fragmente și scăzînd activitatea fosfatazică. Extractele endocrine de paratiroidă, hipofiză și timus, precum și insulina, nu au dat rezultate concludente. Administrarea hormonilor sexuali masculini și feminini ar avea o acțiune stimulatoare asupra formării calusului, accelerînd în special faza conjunctivă a procesului. În practică, dintre toate aceste extracte cu acțiune foarte îndoielnică s-a întrebuințat în calusurile întîrziate doar testosteronul, cu oarecare succes.

Dozele terapeutice de vitamină D_2 accelerează formarea calusului în fracturile peroneului la șoarece. Această acțiune favorabilă este de durată limitată. O doză zilnică de 10 u. este fără efect, de 50—100 u. accelerează formarea calusului, de 1 000 u. are o acțiune favorabilă mai puțin netă, iar de 7 500 — 10 000 u. sau mai mult împiedică formarea calusului.

Infiltrația ganglionului cervical superior ar produce, printre alte efecte clinice, și pe acela de a accelera formarea calusului, această infiltrație avînd ca efecte biologice o activare a metabolismului glucidic și mărirea calcemiei, iar ca efect histologic, o hiperplazie și metaplazie celulară a mezenchimului activ al lui Cajal, adică a țesutului conjunctiv osos, a țesutului reticulo-histiocitar și a celulelor medulare și sanguine.

Studiind valoarea experimentală și clinică a unui mare număr de mijloace de stimulare, Iasikov a ajuns să propună, nu un factor unic, ci o schemă cuprinzînd mai mulți factori stimulatori, care trebuie aplicată de la începutul tratamentului fracturii unui os lung:

1. Introducerea unei soluții de alcool în hematom 2. Simpatectomia periarterială cu alcool	3. Diatermia precoce (2—15 zile după fractură)	4. Gimnastică medicală precoce 5. Masaj 6. Mers medical 7. Dietoterapie 8. Vitaminoterapie	9. Ionoforeza cu săruri de calciu din ziua a 16-a

Introducerea precoce de alcool rectificat 78%, apă distilată 20%, novocaină 2% în hematom întrerupe arcul reflex nociceptiv care pornește din focarul de fractură, evită contracția musculară (Friedland, Vintenținii), favorizează circulația locală și stimulează procesul chimic regenerator. Juvara și Caramzulescu au dovedit că infiltrațiile cu novocaină după metoda Vișnevski opresc tumefacția nocivă din fracturile gambei, formarea unor flictene etc., permițînd o terapeutică imediată cu mai puține riscuri.

Simpatectomia prin alcool 48%, apă distilată 50% și novocaină 2%, cu cîte 2 ml soluție, provoacă o hiperemie activă, care favorizează de asemenea regenerarea osoasă. Ea se aplică la membrul inferior, atît perifemoral, cît și în jurul sciaticului, pentru a se bloca și căile simpatice care merg prin perinervul sciaticului.

Diatermia precoce din a doua zi a fost preconizată de Garibdajanian, Magazanik și Ojereliev. Ea stimulează apariția hiperemiei active, favorizează circulația sanguină și cea limfatică, ajută la resorbția exsudatului și acționează favorabil și asupra nevritelor traumatice care însoțesc fractura, deoarece producția de histamină crește simțitor. Diatermia nu trebuie aplicată mai tîrziu de a 15-a zi de la fractură, deoarece atunci se termină procesul decalcificării și încep recalcificarea și formarea calusului osos, pentru care activarea circulației nu mai constituie un element stimulator, ci unul inhibitor. Din a 16-a zi de la fractură, diatermia va fi înlocuită cu ionoforeza cu săruri de calciu, pentru a se ajuta procesul de recalcificare (Vengherova, Zalkinson, Konievski, Magazanik, Sotnikova). Ionoforeza se poate aplica, fie general, fie local, timp de 30 de zile, de preferat cu clorură de calciu 1%.

Gimnastica medicală precoce, masajul și mersul precoce cu totală imobilizare a focarului completează schema. Alimentația unui fracturat trebuie să constea din alimente bogate în calciu, potasiu și fosfor. Unii recomandă să se adauge la pîine și făină de os. Alimentația trebuie să conțină cantități cît mai mari de vitamină D și C, produse lactate, în special brînză de vaci, legume verzi, fructe etc.

Dacă prin aceste mijloace nu se poate ajunge la o consolidare în timp normal, și calusul întîrzie, ne mai rămîn mijloacele operatorii de stimulare, dintre care în primul rînd sînt de preferat *forajele Beck.*

Dată fiind benignitatea acestei operații, ea se poate aplica în cele mai bune condiții sub anestezie de bază și anestezie locală, așezîndu-se bolnavul pe masă în poziția care ne oferă cea mai bună libertate de acțiune asupra regiunii pe care intervenim.

Forajele se aplică transcutanat, cînd focarul de fractură se află situat imediat după tegumente și cînd în imediata lui vecinătate nu se găsesc pachete vasculo-nervoase importante. Hematomul produs, amestecat cu făină de os produsă de foraje, care nu se poate elimina, constituie succesul intervenției.

Cu interlinia focarului în față, controlată radioscopic sau radiografic (aparat portativ), se poate ușor controla direcția care urmează să se dea broșei ce forează. Se fac minimum 30 de traiecte, care trebuie să se încrucișeze în plin focar, astfel ca o suprafață cît mai mare din focarul de fractură să fie perforată. Cînd osul nu este ușor accesibil și există pericolul lezării vaselor și a nervilor, se fac perforări multiple, pe văzute, deci cu deschidere prealabilă și cu apărarea zonelor vulnerabile. Perforările acestea se fac cu broșa Kirschner sau cu burghie fine, lungi, acționate electric. E recomandabil să nu se tamponeze, pentru ca făina de os și elementele medulare care ies pe traiectele perforării să rămînă pe loc.

Plaga se suturează în straturi anatomice și se aplică un aparat gipsat, care să permită reluarea cît mai precoce a mersului, după vindecarea plăgii operatorii, în cazul cînd perforațiile s-au făcut pe văzute.

Forajele acționează ca stimulatoare, prin crearea unor traiecte sîngerînde în focar, și deci oferind noi posibilități de progresare a mugurilor conjunctivo-vasculari; tot prin perforări, țesutul conjunctiv se poate metaplazia în țesut mixedematos.

Reluarea precoce a funcției și folosirea și a celorlalte mijloace de stimulare amintite, ajută ca fenomenele incitate de perforări să ducă la rezultat bun.

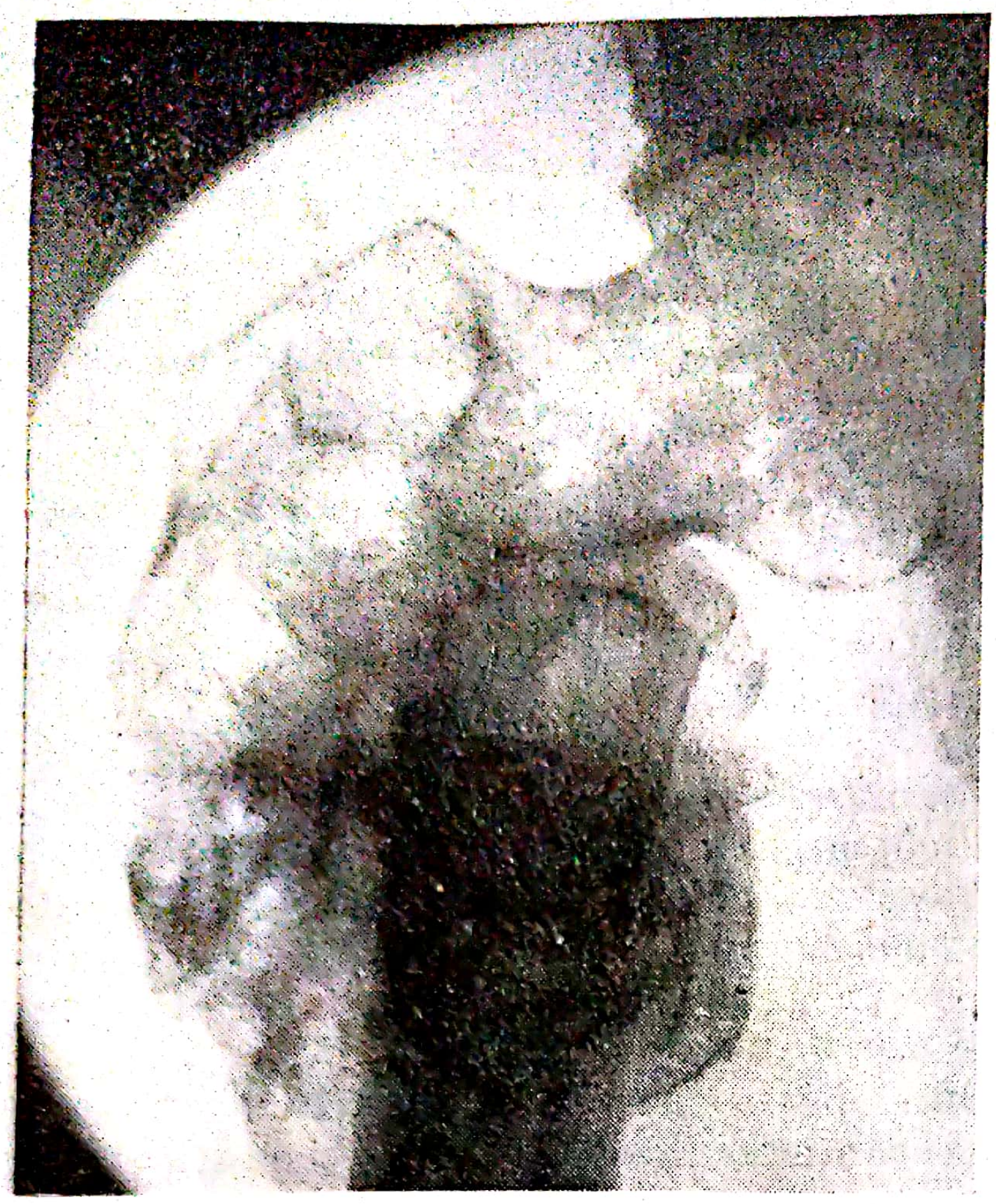

Fig. 388. — Calus hipertrofic la extremitatea superioară a femurului.

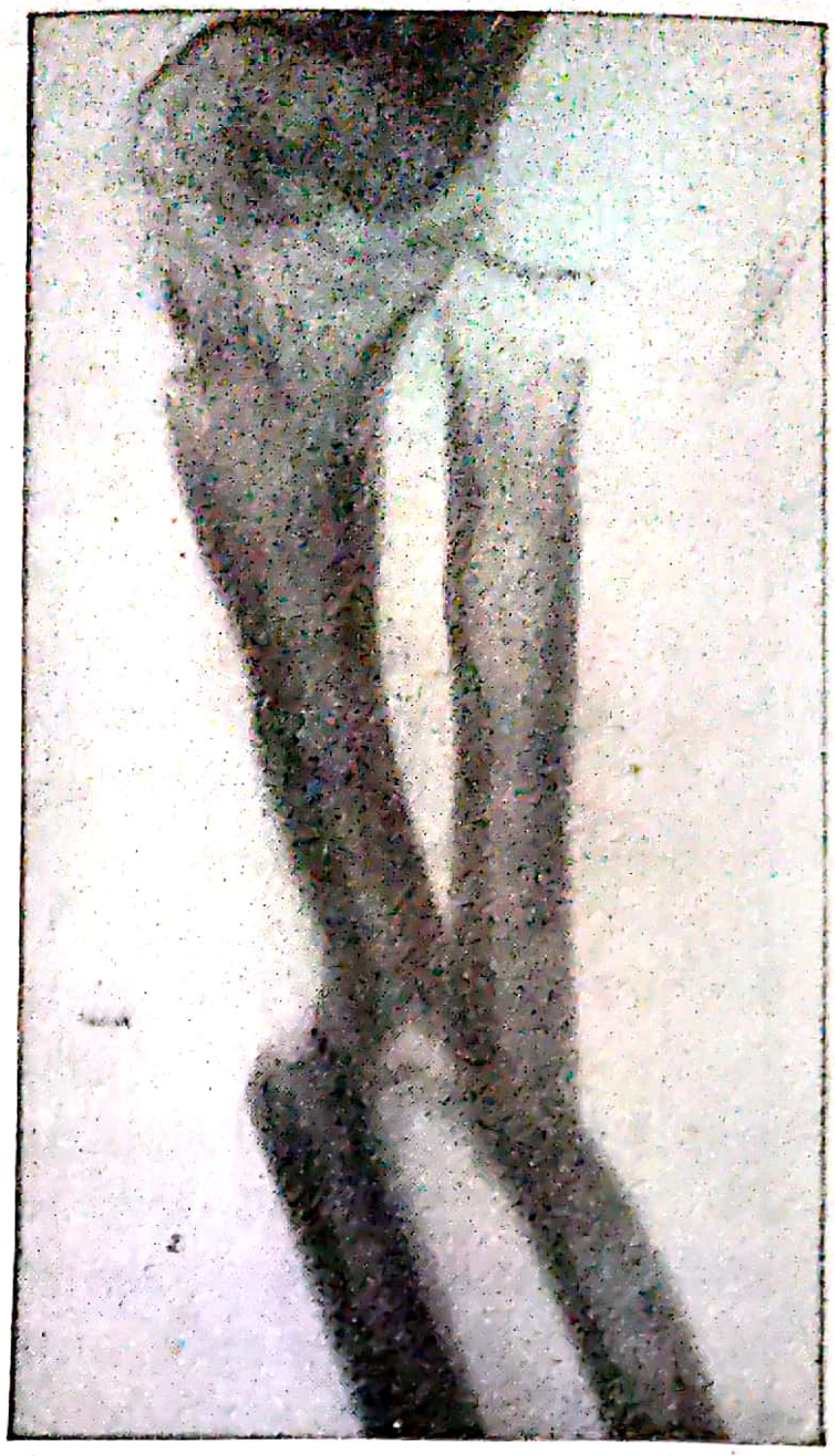

Fig. 389. — Sinostozare prin calus vicios a oaselor antebrațului.

Este de la sine înțeles că toate aceste tratamente de stimulare nu vor fi eficace dacă nu se va aplica și un tratament cauzal, după natura bolii care a dus la întîrzierea consolidării.

Calusul vicios. Cînd fragmentele nu au fost bine coaptate sau după o supurație a regiunii, calusul poate fi hipertrofic (fig. 388), unghiular, neregulat sau racemos.

Etio-patogenie. Această complicație are loc și atunci cînd eschilele dintr-o fractură cominutivă, așezate anormal față de axa osului, oarecum refăcută, dau naștere unui calus mare, neregulat, care poate împiedica funcția unor mușchi, îngreunînd circulația, dînd edeme, colorație violacee a tegumentelor, paralizii, cauzalgii, tulburări trofice etc.

Un calus mai este vicios cînd produce o sinostozare anormală (fig. 389) a oaselor paralele (antebraț), desființînd prin aceasta o mișcare importantă (supinația-pronația).

La gambă, sinostozarea dintre peroneu și tibie determină neplăceri prin compresiunea vasculară sau nervoasă, cu tulburări circulatorii și trofice aferente (fig. 390).

Anumite fracturi vicios consolidate nu se manifestă neapărat prin tulburări funcționale decît atunci cînd există și o deplasare a unui segment de membru față de celălalt. Complicația poartă numele de dezaxare (fig. 391, 392). Direcția gravitației nu mai trece prin linia verticală normală a osului, ci înainte, îndărăt sau lateral, față de unul din fragmente sau față de amîndouă. Se produc prin aceasta tulburări funcționale grave: dureri, jenă în circulație, tumefacție, edem, ulcerații, impotență funcțională și mai ales artroză.

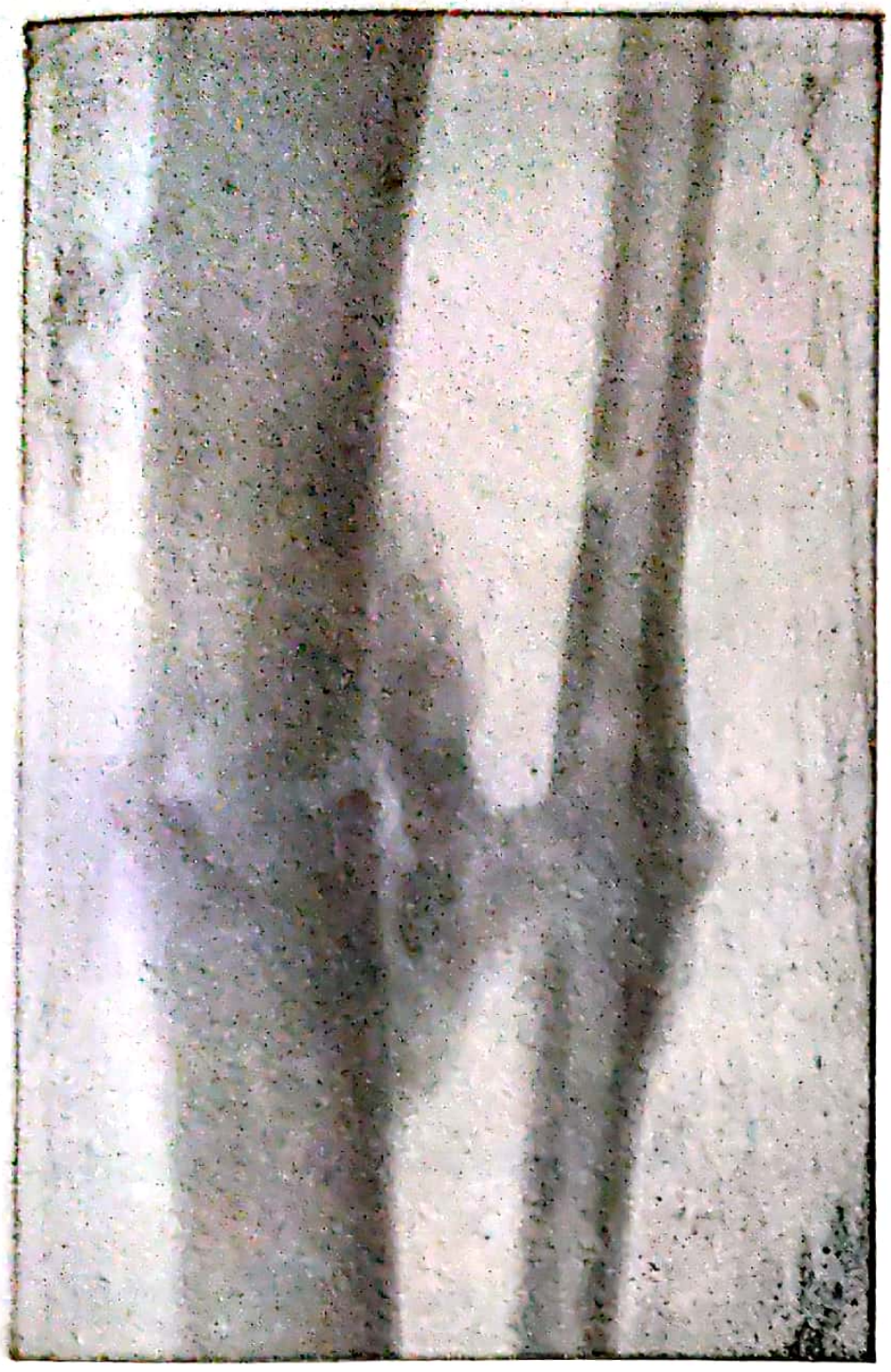

Fig. 390. — Sinostozare între peroneu și tibie.



Fig. 391. — Fractură de femur vindecată cu dezaxare.

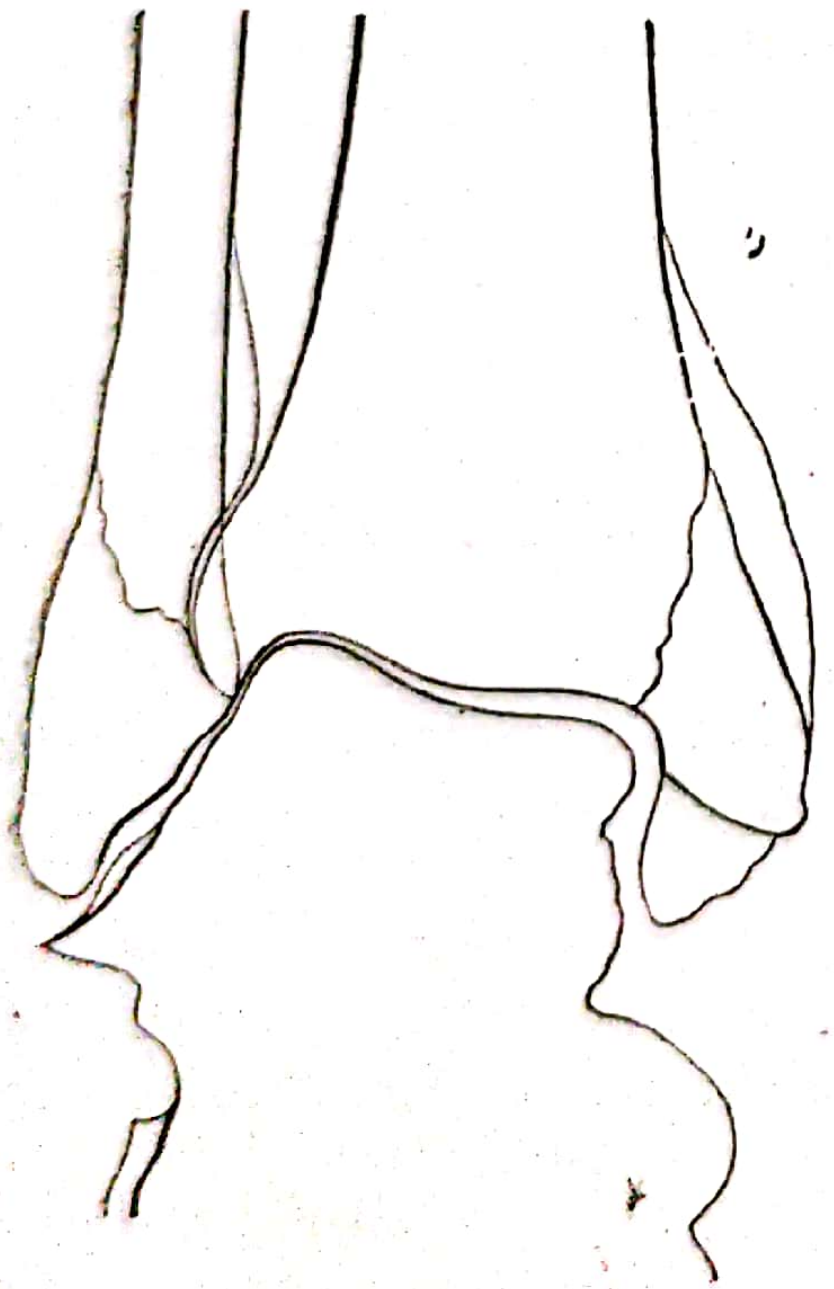

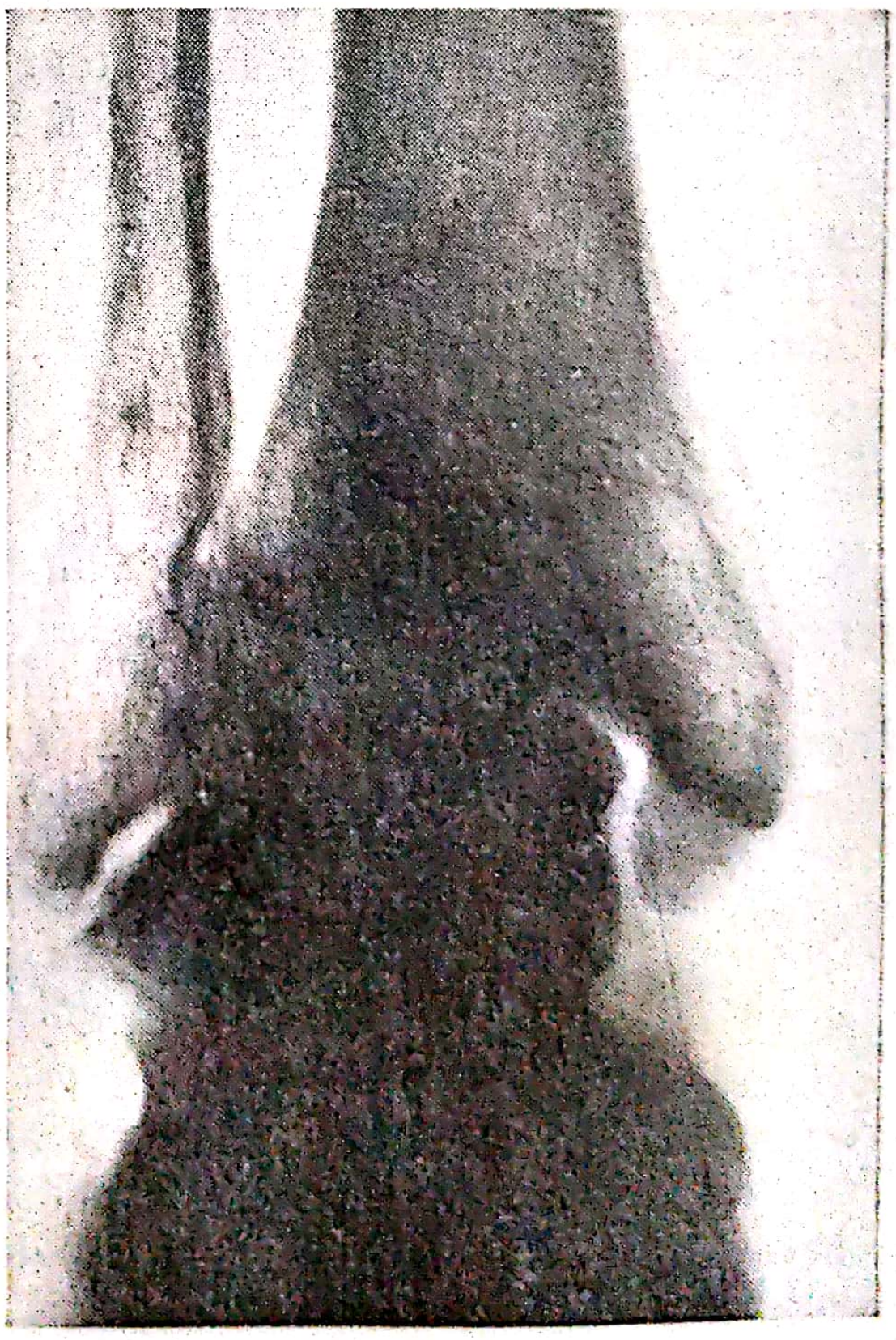

Fig. 392. — Fractură bimaleolară vicios consolidată (radiografie).

Dezaxarea are loc şi atunci cînd fragmentele puse cap la cap se află totuşi în uşoară rotaţie sau într-un mic grad de unghiulare. Dezaxarea se poate petrece şi invers, adică fragmentele să fie deplasate între ele în sens vertical şi pe o oarecare distanţă, dar să păstreze intact axul normal al membrului inferior sau să facă o mică unghiulare care să nu depăşească în total 5°. Faptul important într-o dezaxare, pe care îl scoatem noi în evidenţă (Rădulescu), nu este însă, atît raportul dintre fragmente (fig. 393) cît mai cu seamă cel dintre suprafeţele articulare care sînt vecine cu focarul de fractură (fig. 394).

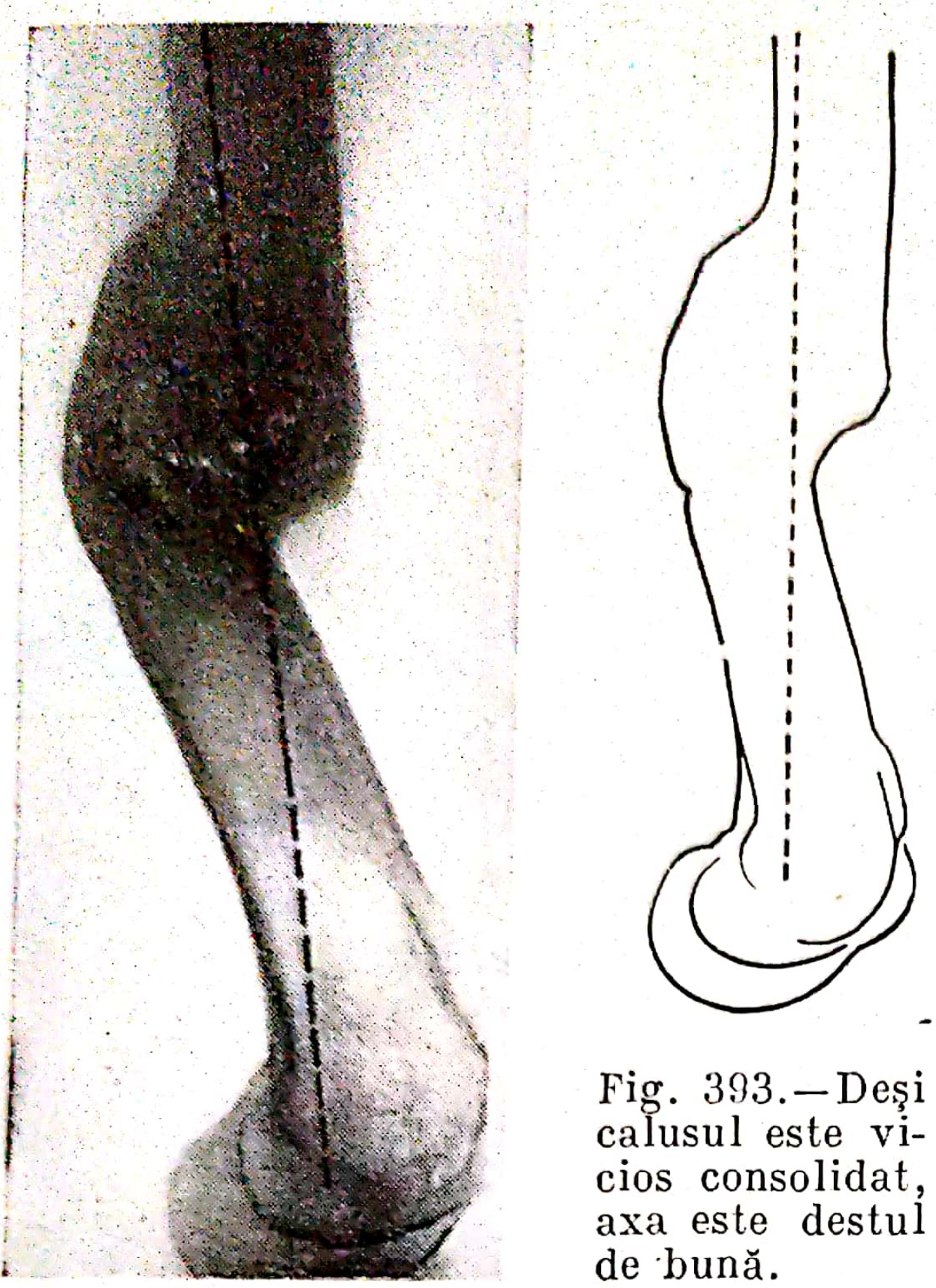

Fig. 393.—Deşi calusul este vicios consolidat, axa este destul de bună.

Aici stă explicaţia unor rezultate funcţionale rele, cu un aspect radiografic relativ bun, şi invers.

Cu alte cuvinte, nu numai repunerea corectă a capetelor osoase dă rezultate bune, ci şi una mai puţin corectă, dar cu respectarea raporturilor dintre planurile articulare învecinate.

Tratament. Cînd dezaxarea este modestă (ceva mai mult de 5%) sau cînd piciorul este uşor deviat în varus sau în valgus şi bolnavul are impotenţă funcţională, dureri şi un început de fenomene artrozice, toate acestea pot dispărea sau să fie foarte atenuate cu ajutorul unei ghete ortopedice bine confecţionate, care să îngăduie mersul cu piciorul în axa cît mai apropiată de normal. Înălţarea jumătăţii tălpii şi a tocului în afară sau înăuntru, după caz, cu lărgirea şi plasarea piezişă a marginii tocului, dă bolnavului un mers bun, fără dureri. Gheata trebuie însă menţinută continuu în forma iniţială, care a dat satisfacţie. Balneo-fizioterapia nu trebuie neglijată, dar nu trebuie să fie congestivă (nămol fierbinte, băi fierbinţi, unde scurte etc.).

Un calus vicios trebuie operat cînd împiedică funcţia unui muşchi, cînd întinde, comprimă sau înglobează un nerv, cînd împiedică circulaţia sanguină. El mai trebuie operat şi cînd există o dezaxare apreciabilă.

Operator, se poate modela foarte uşor un calus hipertrofic şi se pot degaja nervi sau vase. Cînd există unghiularea fragmentelor sau decalaj, se poate face cu succes osteotomie în afara calusului. Cînd scurtarea se produce prin deplasarea fragmentelor, prin dezaxare şi calus vicios, se impune redresare prin refracturare, îndreptare şi osteosintezare.

O operaţie pentru degajarea calusului neregulat, hipertrofic, trebuie privită ca o intervenţie importantă, dificilă ca tehnică şi însoţită uneori de hemoragii mari. Asemenea operaţii cer mare răbdare, o cunoaştere perfectă anatomică a regiunii, delicateţe în mişcări, ca să nu se brutalizeze ţesuturile din jur, şi un instrumentar de decolare şi izolare a osului (depărtătoare cu palete Rădulescu, decolatoare de diverse lăţimi şi curburi, răzuşe de diverse forme şi mărimi). O astfel de operaţie nu trebuie făcută

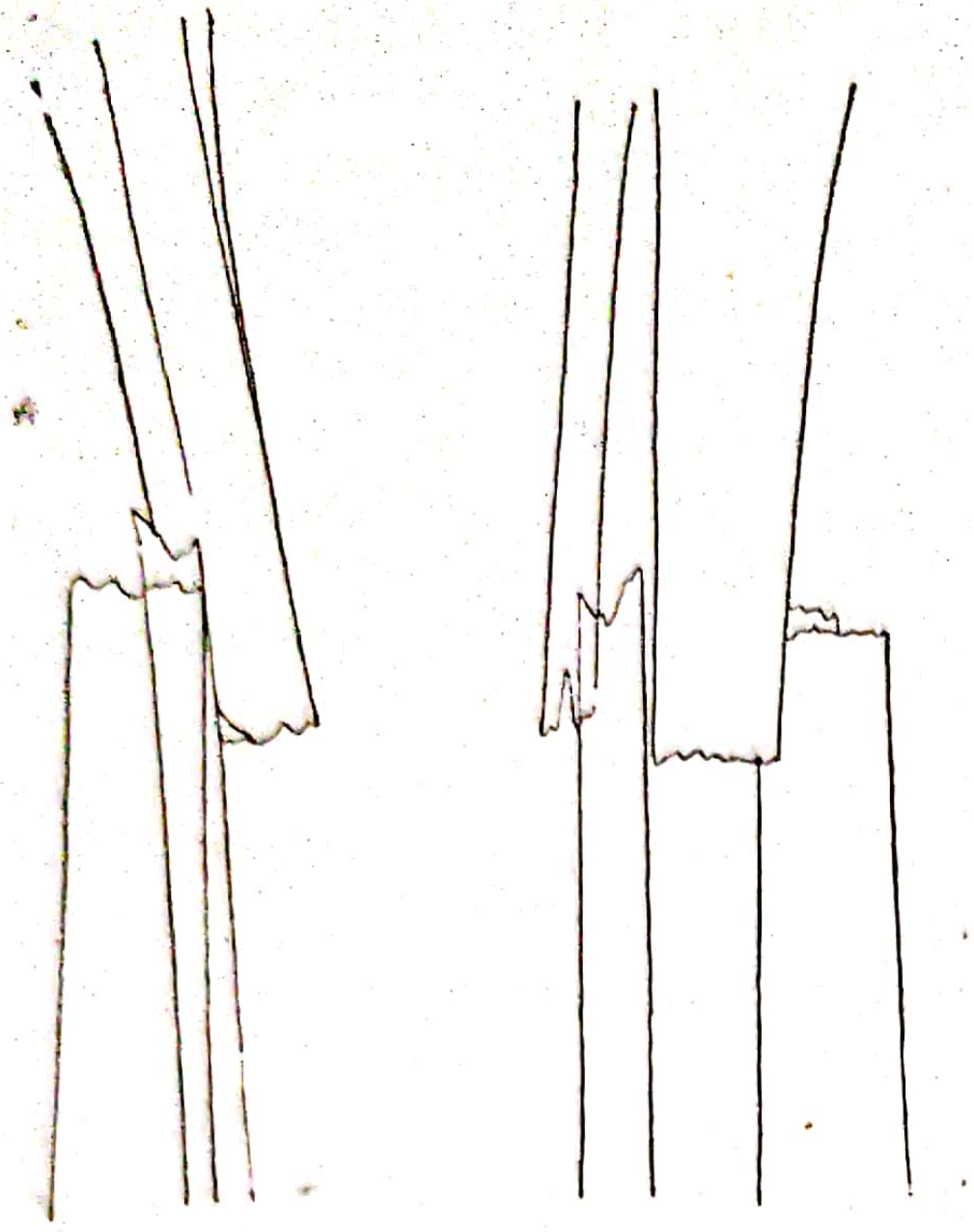

Fig. 394. — Menținerea axării cu deplasare laterală a fragmentelor și dezaxare, cu păstrarea contactului între capetele oaselor fracturate.

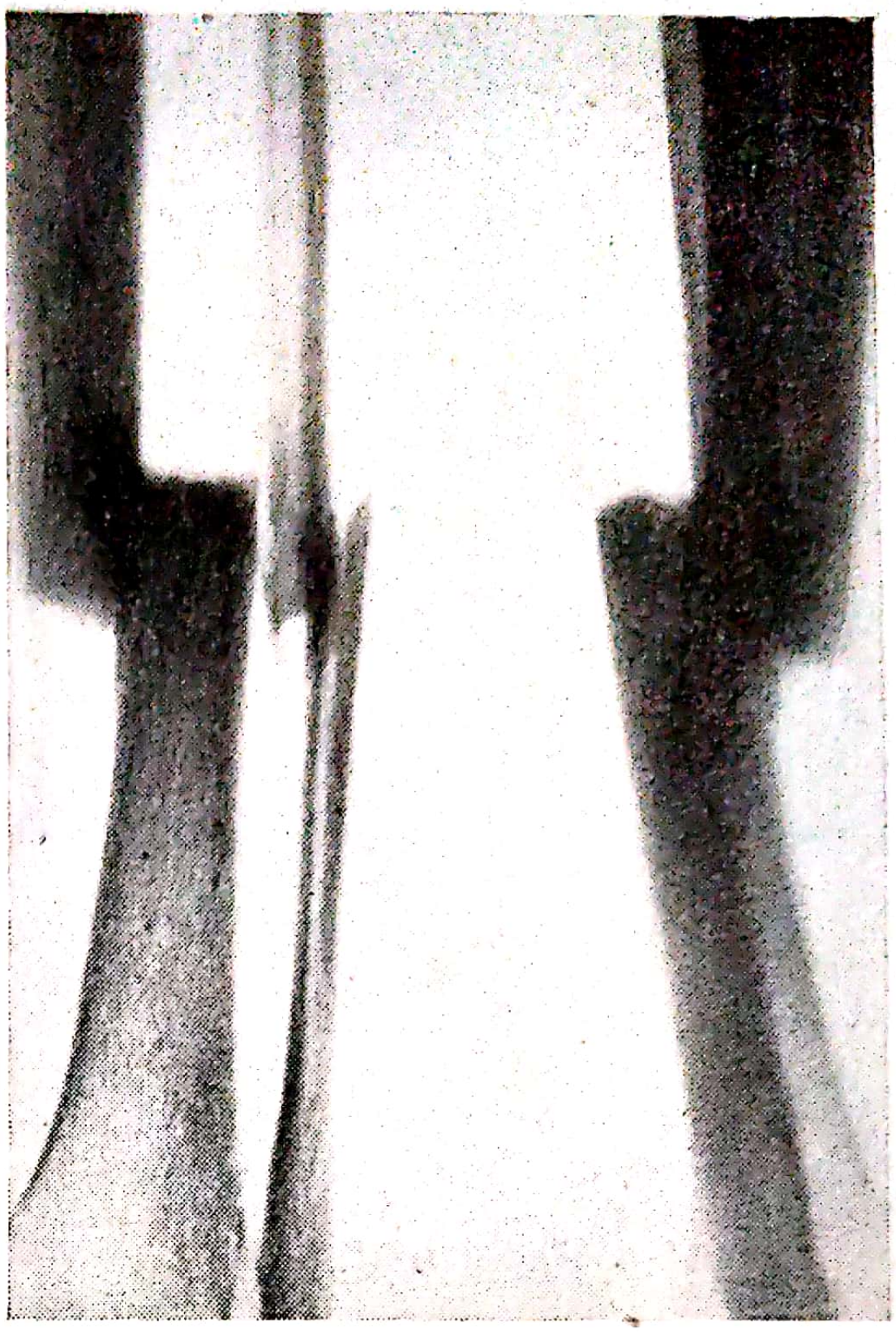

decît sub o anestezie bună și cu toate mijloacele de reanimare la îndemînă (sînge, plasmă, oxigen și alte mijloace medicamentoase). Nu sîntem de părere să se facă astfel de operații cu banda Esmarch, fiindcă nesîngerarea în timpul operației dă curaj excesiv chirurgului, care rupe în profunzime vase pe care nu le vede, iar cînd se dă drumul benzii se produce o hemoragie foarte importantă.

Uneori sîntem nevoiți să facem operația la coapsă în doi timpi, și anume să rezecăm, într-o primă ședință, calusul și să facem detașarea fragmentelor, ca, după un interval de circa 2—3 săptămîni de extensie transscheletală pe o atelă Braun, să revenim și să facem osteosinteza cu cui Küntscher.

Un calus vicios, după izolarea perfectă, se modelează cu dalta și ciocanul pînă cînd se obține un os cu dimensiuni normale. În locul unde mai persistă oarecare neregularități se netezește cu pila. Procedînd astfel, mușchii pot aluneca ușor în timpul contracției, iar vasele și nervii nu vor mai fi întinși ca pe un căluș. Unii autori recomandă după modelare o badijonare a osului cu o soluție de formol 10% pentru ca ulterior să nu se facă osteofite.

Cînd un nerv se va găsi subțiat, turtit, se poate constata valoarea lui (neuropraxie, axonotnesis), controlînd rezecția la curent faradic, punîndu-se doi electrozi fini, sterilizați, pe nerv, deasupra și dedesubtul strangulării. Se poate face, cînd e cazul, neuroliza, adică după ce nervul se eliberează din țesutul fibros și din țesuturile sclerozate se fac fine incizii longitudinale pe el ca să se elibereze din strînsoare, firele care-l compun. Nervul eliberat din țesuturi fibroase sau dintr-un tunel osos și neurolizat se plasează într-un pat muscular, la distanță de suprafața liberată a osului de unde s-a scos calusul.

Cînd nervul este distrus după excizarea capetelor zdrobite și a nevromului respectiv, se suturează, iar fragmentele osoase liberate se scurtează și se sinostozează, astfel ca sutura nervului să nu fie sub tensiune.

Cînd se face o eliberare a fragmentelor consolidate printr-un calus vicios, se excizează surplusul de calus cu dalta și ciocanul. Cînd fragmentele se individualizează cu ajutorul dălții, cu ferăstrăul Gigli sau cu unul circular electric și se constată că sînt scleroase, obișnuim să le perforăm în mai multe locuri cu o țepușă sau cu un burghiu electric, ori să le incizăm corticala cu o daltă subțire îngustă, tăioasă (fig. 395).

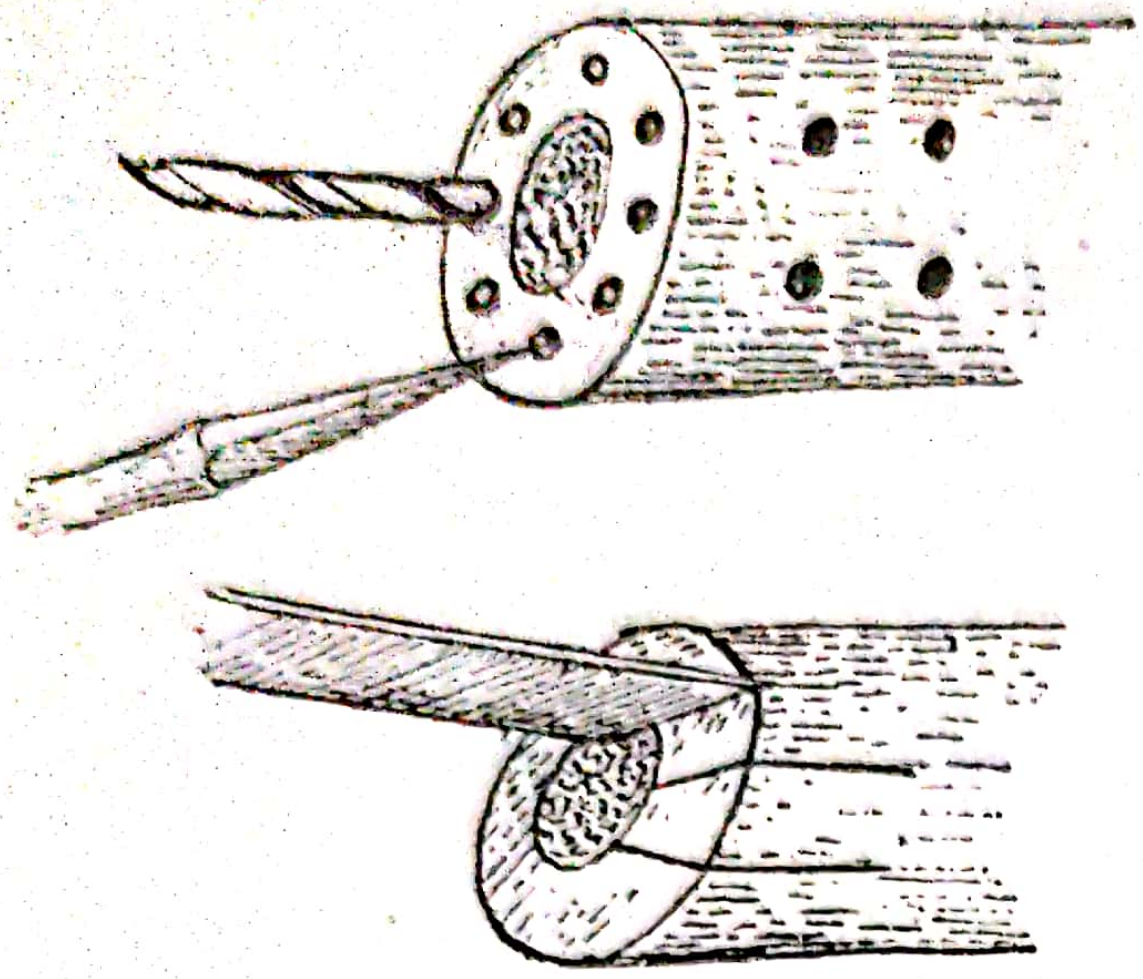
Fig. 395. — Perforări în lungime și grosime cu burghiu electric sau cu țepușe. Întindărirea extremităților cu daltă subțire (procedeu Rădulescu).

Pentru sinteză putem folosi osteotomia în scară, fixînd fragmentele de pe care s-a rezecat total calusul cu fire metalice V2A sau prin cui Küntscher.

Pseudartroza este nevindecarea indiscutabilă a unei fracturi, cu existența unei articulații false definitive între fragmente.

Etio-patogenie. Se observă mai ales în treimea inferioară a tibiei, în partea medie sau superioară a femurului, către mijlocul humerusului sau la unul din oasele antebrațului, cînd amîndouă au fost fracturate.

Cauzele pseudartrozelor sînt multiple, și ele au fost enumerate în mare parte la etio-patogenia calusului întîrziat.

Cele mai multe se datoresc unei imobilizări insuficiente și puțin riguroase a focarului de fractură, mai cu seamă cînd locul fracturii se află acolo unde nutriția osului este anatomic mai redusă (treimea inferioară a tibiei, gîtul femoral).

Practica foarte veche de a trata unele fracturi cu masaj și de a permite o oarecare mișcare la nivelul fracturii, ca prin mici mișcări ale extremității să se incite formarea calusului, este una dintre cauzele pseudartrozei. Din nenorocire, această metodă, de mult perimată, se mai întrebuințează și astăzi de unii medici care nu cunosc procesul complex al formării calusului.

Interpunerea părților moi este o cauză importantă, ca și infecția.

Osteosinteza cu plăci metalice (mai ales oxidabile) sau cu fir metalic care nu coaptează perfect și care nu produce o impactare a fragmentelor duce de multe ori la pseudartroză.

Existența unei leziuni nervoase locale (zdrobirea nervului, ruperea lui) poate produce neconsolidarea fracturii; de aceea, în prealabil trebuie obținută vindecarea nervului prin tratament chirurgical.

În sfîrșit, există cauze organice și specifice (sifilis, paludism, deficiențe hormonale, leziuni ale sistemului nervos, diabet cu început de acidoză etc.), care împiedică formarea de os la nivelul fracturii.

În aceste cazuri, tratamentul de înlăturare a acestor afecțiuni poate împiedica instalarea pseudartrozei.

Simptomatologie. Mobilitatea anormală în focar, intervalul de timp de la accident, lipsa unor crepitații osoase și lipsa durerii sînt indicații pentru existența uneii pseudartroze; sînt însă cazuri în care pseudartrozele rămîn multă vreme dureroase și cu edem în dreptul lor. Pseudartroza poate fi *flotantă* (fig. 396), *strînsă* (fig. 397) sau *fibro-sinovială*, după distanța dintre capetele fragmentelor fracturii și mobilitatea dintre ele, precum și după calitatea țesutului de interpunere.

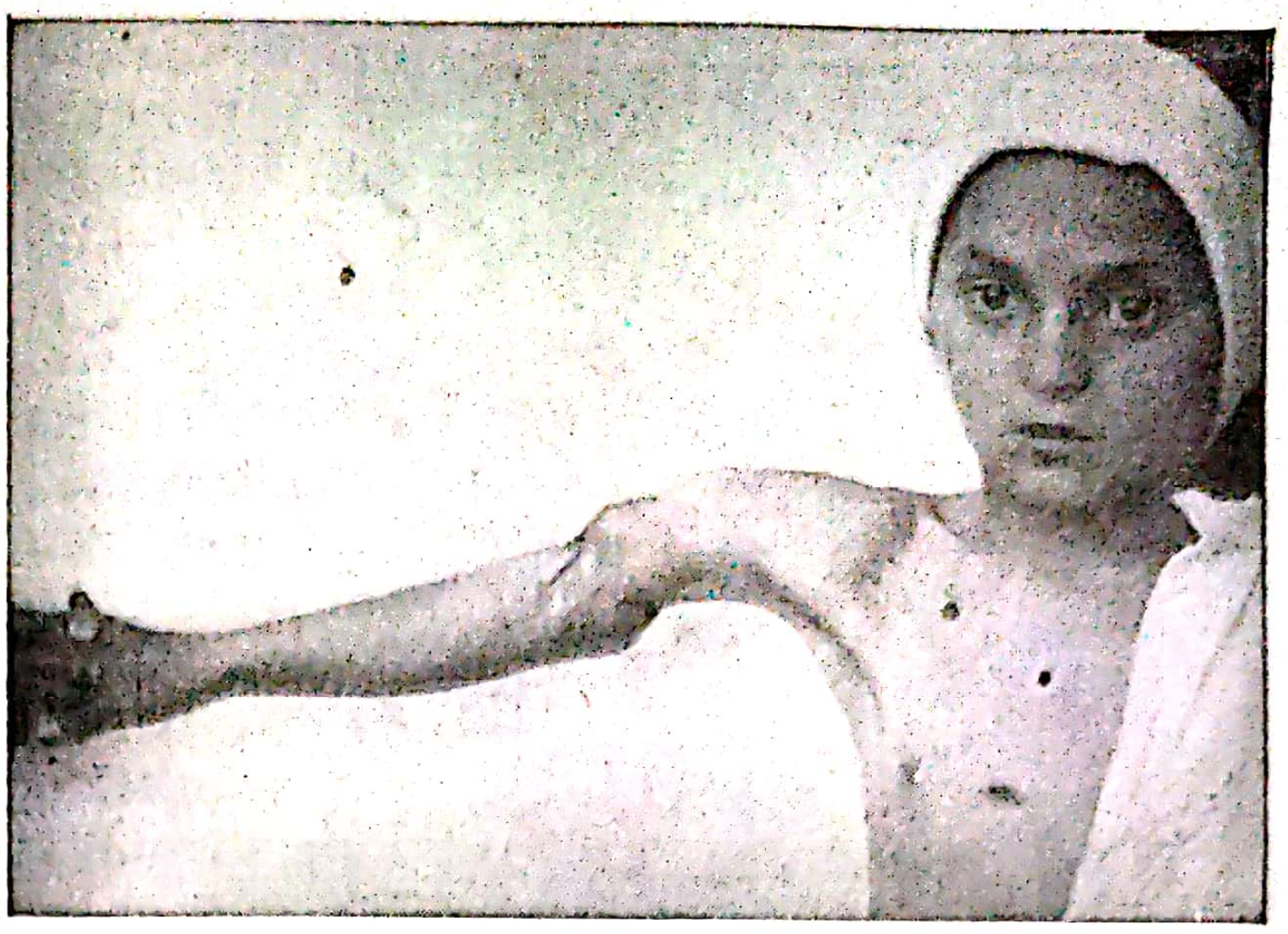

Fig. 396. — Pseudartroză a humerusului.

Extremitățile osoase care constituie pseudartroza pot fi osteoporotice (fig. 398), mai ales cînd nu de mult a existat o infecție locală prelungită, sau puternic sclerozată, cu închiderea totală a cavităților medulare (bonturi osoase), prin țesut osos gras, avînd uneori duritatea marmurei (fig. 399). În unele cazuri, în interiorul unui calus exuberant se poate ascunde o pseudartroză (fig. 400). Uneori, radiografic, lucrul e greu de confirmat din cauza suprapunerii osoase, dar clinic diagnosticul se stabilește prin prezența impotenței funcționale, prin durere, edem local și deformația treptată a regiunii, o dată cu începerea funcției.

Diagnostic. Pentru a stabili diagnosticul de pseudartroză, ne bazăm pe diformitatea regiunii, mobilitatea anormală și în genere pe lipsa durerii, pe existența, cîteodată, a unui oarecare grad de edem la nivelul regiunii, pe impotența funcțională, mai mult sau mai puțin marcată, și pe intervalul de timp care a trecut de la fracturare. Acest element de apreciere este greu de stabilit, fiindcă intră în joc vîrsta bolnavului, dimensiunile osului fracturat, felul fracturii (cominutivă, deschisă și infectată etc.), starea biopatologică a bolnavului într-un interval de timp în cursul tratamentului și metoda terapeutică folosită. Ori de cîte ori vindecarea fracturii nu se face după un termen de circa 2—3 luni de la cel maxim cunoscut pentru aceasta, iar pe radiografie nu apar semne de consolidare, ci, dimpotrivă, scleroza bonturilor, se poate afirma existența unei pseudartroze.

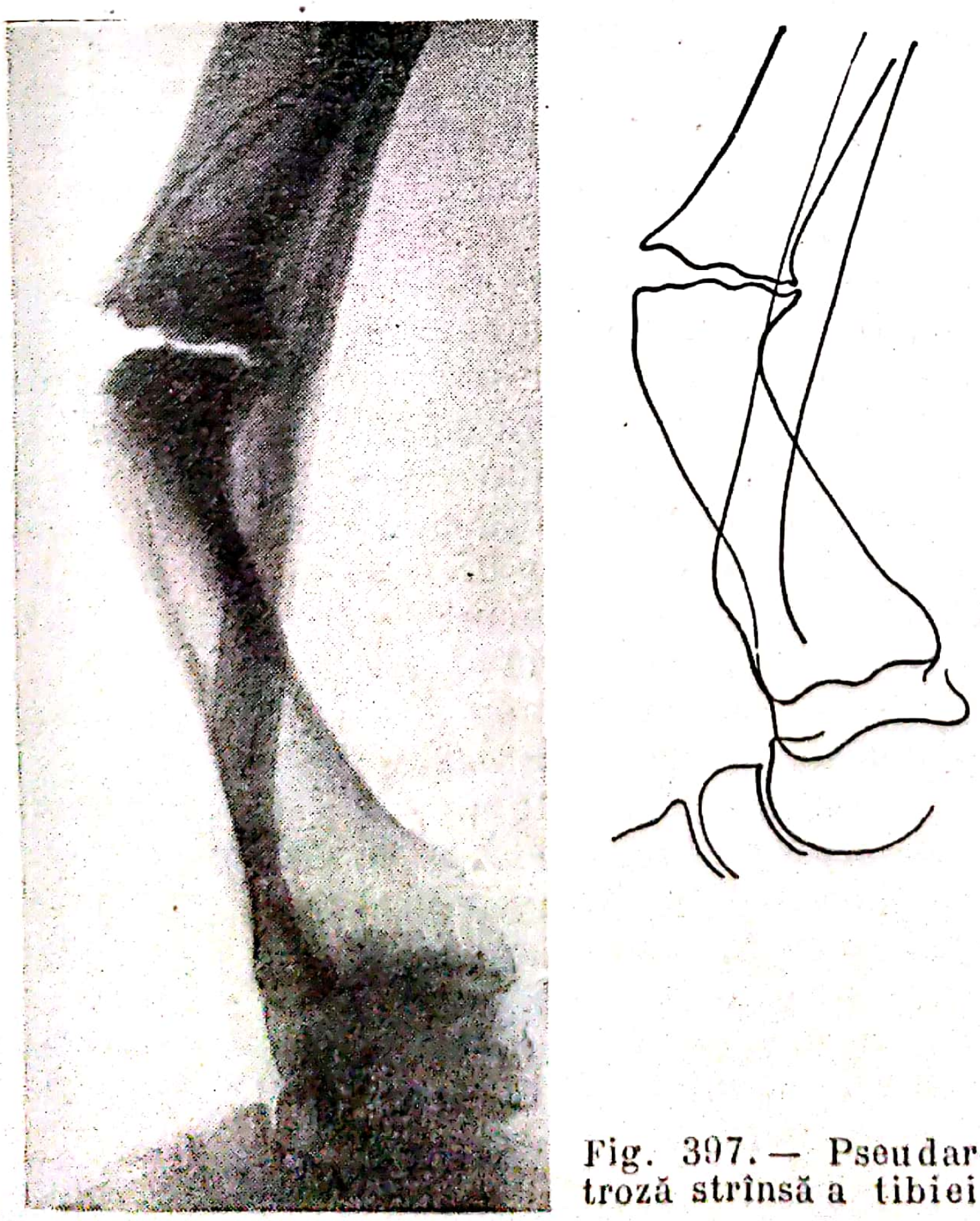

Fig. 397. — Pseudartroză strînsă a tibiei.

Radiografic, se constată o întrerupere în continuitatea osului, întrerupere



Fig. 398. — Pseudartroză a tibiei. Extremitățile osoase în stare porotică.

uneori îndoielnică, dar de cele mai multe ori netă, cu contururile bine delimitate și mai condensate decît restul țesutului osos.

Tratamentul este de obicei chirurgical; se asociază și un tratament medicamentos cauzal (antiluetic, antipaludic, hormonal, antiinfecțios etc.). În ultimul timp, de un real folos și în tratamentul pseudartrozelor, nu numai în cel al întîrzierii în consolidare, ne-a fost terapia tisulară biostimulentă cu grefe Filatov, înainte de efectuarea actului operator.

Deseori, intervenția chirurgicală trebuie făcută în etape, și anume se impun tratarea obligatorie în prealabil a nervilor regiunii, dacă eventual sînt lezați, ridicarea unei cicatrice întinse și profunde, cu distrugere de tegumente și facerea unei plastii tegumentare, pediculate sau prin alunecare.

Operația pentru lichidarea pseudartrozei este în genere laborioasă și trebuie făcută după un plan bine stabilit în prealabil, cu un instrumentar bun și variat, care să stea la îndemînă pentru orice împrejurare.

Tehnică. Se excizează cicatricea, se eliberează buzele plăgii și se îndepărtează cu răbdare și atenție, tot țesutul cicatriceal, dur, scleros, pînă la nivelul pseudartrozei, liberîndu-se mușchii pînă la locul unde ei sînt intacți. Se face hemostază îngrijită.

Se pătrunde apoi pînă la nivelul focarului osos de pseudartroză, decolîndu-se cu delicatețe periostul numai cît este strict necesar pentru a se avea o bună lumină asupra bonturilor osoase sau ca acestea să fie eliberate, cunoscută fiind importanța pe care acest țesut conjunctiv o are pentru refacerea calusului la acest nivel. Este bine ca în jurul osului să existe țesut fibros și mușchi.

Din focarul de pseudartroză se ridică cu bisturiul toată masa de țesut scleros, dur sau fibro-cartilaginos, care umple lipsa de continuitate osoasă, sau eventualele elemente musculare, tendinoase ori aponevrotice interpuse sau sclerozate. Capetele osoase astfel evidențiate ne apar, într-o pseudartroză flotantă, sidefii, lucioase, cu canalul medular obstruat. Respectîndu-se de obicei direcția vechiului traiect de fractură, se avivează capetele osoase cu dalta și cu ciocanul, cu pensa Liston sau cu ferăstrăul electric, pînă se ajunge la țesut sănătos osos, deschizîndu-se larg și canalul medular. Aceasta presupune deseori sacrificii destul de mari de material osos, ceea ce atrage scurtări consecutive, fără vreo mare



Fig. 399. — Pseudartroză cu pierdere mare de substanță, bonturi osoase dure.

importanță pentru membrul superior, dar destul de supărătoare pentru cel inferior.

O dată capetele fragmentelor osoase bine avivate, se trece la osteosinteza acestora în poziție bună, mai ușor de executat la femur sau humerus, mai dificil la tibia sau unul din oasele antebrațului, deoarece osul pereche nu permite totdeauna o bună coaptare, el rămînînd de o lungime normală. La gambă trebuie osteotomizat peroneul la un nivel foarte diferit sau chiar rezecat parțial cît este necesar pentru ca cele două capete ale focarului de pseudartroză să se poată pune în contact.

Cînd reducerea și așezarea fragmentelor sînt mulțumitoare, se trece la menținerea lor în această poziție, printr-o osteosinteză, de preferat mixtă, centro-medulară, cu tijă Küntscher și cu transplant osos (de preferință cu jumătăți de coastă), care se fixează la osul pseudartrozat cu cercuri de sîrmă, cînd nu se pot bine cantona în fragmente, ceea ce este preferabil.

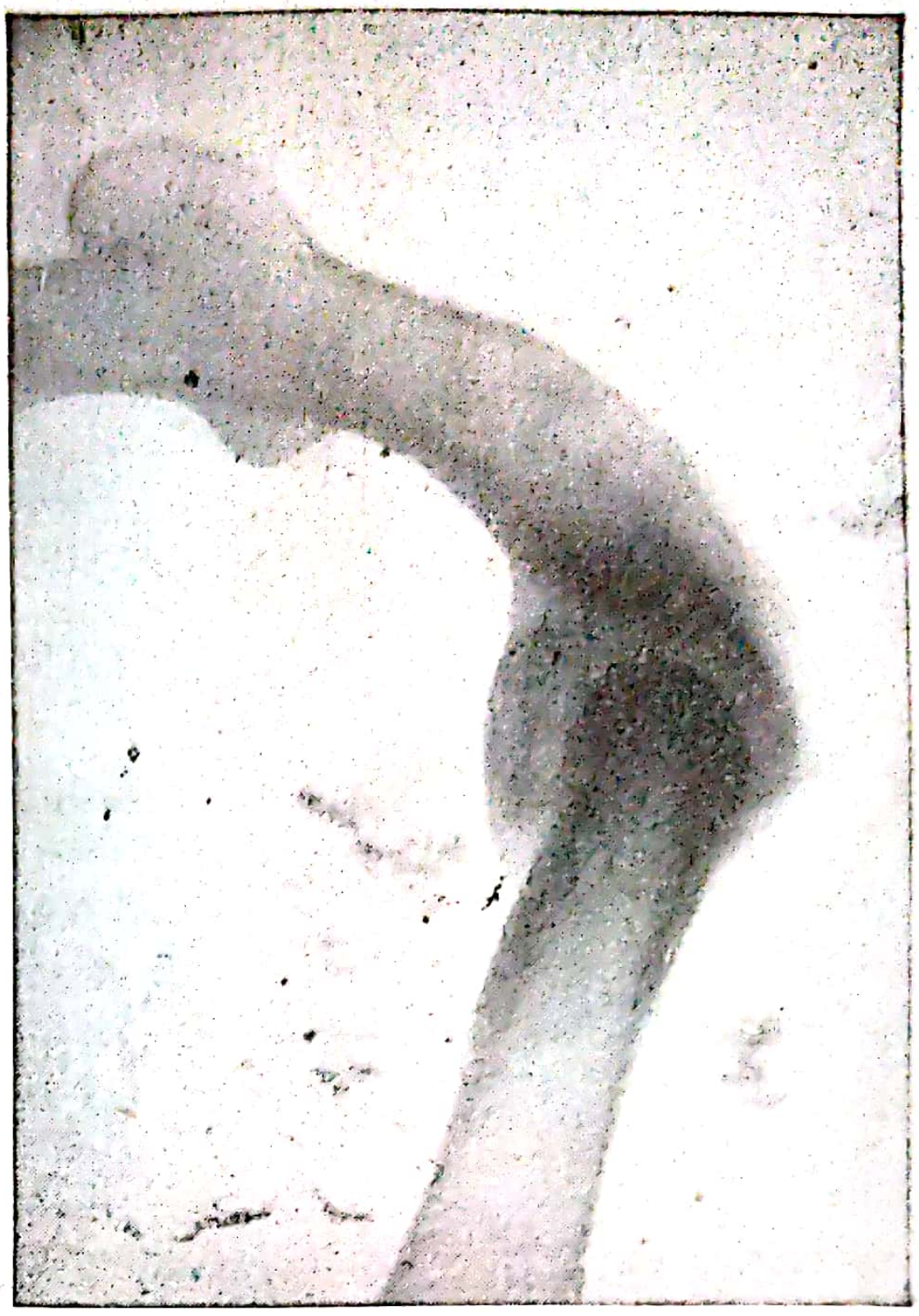

Fig. 400. — Pseudartroză strînsă a femurului cu unghiulare mare.

Sutura planurilor în straturi anatomice, fără punerea firelor în tensiune, este obligatorie; focarul de pseudartroză trebuie să fie înconjurat de un manșon musculo-aponevrotic cît mai bogat, deoarece în acest mediu sînt mai multe șanse de consolidare.

Aparatul gipsat este de asemenea obligatoriu, chiar cînd se face osteosinteza centro-medulară cu cui metalic. Mersul și funcția vor putea fi reluate numai după un control radiografic, cînd începe să se schițeze bine calusul, și tot sub protecția unui aparat gipsat bine mulat, aplicat direct pe tegumente.

Alegerea procedeului pentru înlăturarea pseudartrozei nu e lucru ușor, și numai experiența chirurgului familiarizat cu astfel de intervenții poate soluționa bine problema. Oricare ar fi însă conduita operatorie, pregătirea bolnavului este un lucru esențial. Aceasta este indispensabilă, cu atît mai mult cînd bolnavul se prezintă cu pseudartroză și cu una sau mai multe fistule, care indică prezența unui proces de osteomielită cronică a extremităților osoase.

În acest caz este esențială, în primul rînd, vindecarea radicală a infecției bolnavului.

Stările eczematiforme ale pielii trebuie tratate pînă la completa lor vindecare. Cînd vor exista cicatrice fibroase întinse între tegumente și țesutul scleros interfragmentar, se va face o excizie largă a cicatricelor și apoi o reușită plastie cutanată, pentru ca extremitățile osoase să fie bine acoperite. Operația pentru pseudartroză se va face după ce plastia tegumentară s-a integrat foarte bine în circulația segmentului.

La antebraț se folosește un lambou abdominal cu baza foarte largă. Suprafața care rămîne denudată după detașarea lamboului se acoperă imediat cu grefă liberă, tăiată cu cuțitul lui Blair sau — dacă posedăm aparatura — un dermatom, care poate lua porțiuni dermo-epidermice mari, perfect uniforme, ce se lipesc de suprafața denudată.

Se vor lua măsuri împotriva tendinței de refacere a țesutului fibros, făcînd la momentul oportun ședințe de röntgenterapie, ionizări, injecții cu novocaină în jurul simpaticului lombar, injecții cu acetilcolină (pentru îmbunătățirea circulației periferice).

În ceea ce privește intervenția asupra pseudartrozei, menționăm că, pînă nu de mult, aprecierea momentului cînd trebuia făcută era o chestiune de experiență și de tact chirurgical; nu se dispunea pentru aprecierea vindecării infecției decît de constatarea absenței temperaturii și a reacției locale (roșeață, durere, căldură) și de probe biologice (temperatură, leucocitoză).

Azi sub protecția sulfamidelor și a antibioticelor putem opera o pseudartroză, la scurt timp după închiderea fistulelor. Dacă s-a făcut o cultură din plagă sau din fistulă, stabilind sensibilitatea microbilor la diverse antibiotice, putem să operăm, făcînd preoperator și postoperator tratamentul cu antibioticele indicate. Iată unele dintre metodele chirurgicale care pot fi folosite:

Osteotomia înlătură tulburările funcționale produse de pseudartroză, fără ca eventual să o desființeze. Procedeul ne-a dat și nouă rezultate bune în pseudartroza gîtului femoral, cu o decalcificare apreciabilă a colului. Se execută o osteotomie subtrohanteriană, cu sau fără o mică rezecție cuneiformă, avînd baza externă (procedeul lui Pauwels).

Mac Muray și Putti făceau o simplă osteotomie liniară intertrohanteriană și împingeau extremitatea superioară a diafizei femorale între fragmentul marelui trohanter și cap sau chiar sub acesta (fig. 401).

Avivarea extremităților și osteosinteza consecutivă după înlăturarea țesutului fibros intermediar reprezintă intervenția care pare cea mai simplă și poate și logică, dar care nu duce decît rareori la un rezultat mulțumitor.

Avivarea fragmentelor se poate face cu chiureta, cînd corticalele nu sînt prea scleroase, altfel trebuie să se rezece mici porțiuni din ele cu o pensă ciupitoare, cu o daltă lată tăioasă, cu ferăstrăul electric, circular, cu cel al lui Gigli, sau cu o daltă-ghilotină de formă cu totul specială. Se pătrunde astfel în cavitățile medulare, care trebuie să fie bine eliberate de țesutul scleros supraadăugat, ce astupă — parțial sau total — lumenul. Cînd nu vrem să sacrificăm din lungimea fragmentelor, putem pătrunde în canale perforînd țesutul osos scleros cu dălți scobite și cotite sau cu o freză conică electrică.

Cînd scleroza corticalei este puternică, se procedează la perforarea sau la înțindărirea ei. Cea dintîi se face cu un burghiu fin electric, care perforează corticala în cît mai multe locuri, atît în direcția ei, cît și perpendicular pe ea. Dacă nu posedăm un astfel de instrument, perforațiile în lungime se fac cu ajutorul unei țepușe metalice. Țindărirea corticalei se face cu o daltă foarte tăioasă, subțire și îngustă (fig. 398).

Cele două extremități astfel avivate se pun cap la cap și se fixează puternic printr-un mijloc de osteosinteză preferat. Dacă nu se oține o bună coaptare și mai ales o bună comprimare a fragmentelor, și deci o totală și continuă imobilizare în focar, rezultatul va fi nesatisfăcător.

Cînd pseudartroza se însoțește de o mică scurtare care nu contează (humerus), pe lîngă avivare se poate recurge și la o rezecție parțială în formă de scară sau de zăvor. Fixarea celor două jumătăți de oase se poate

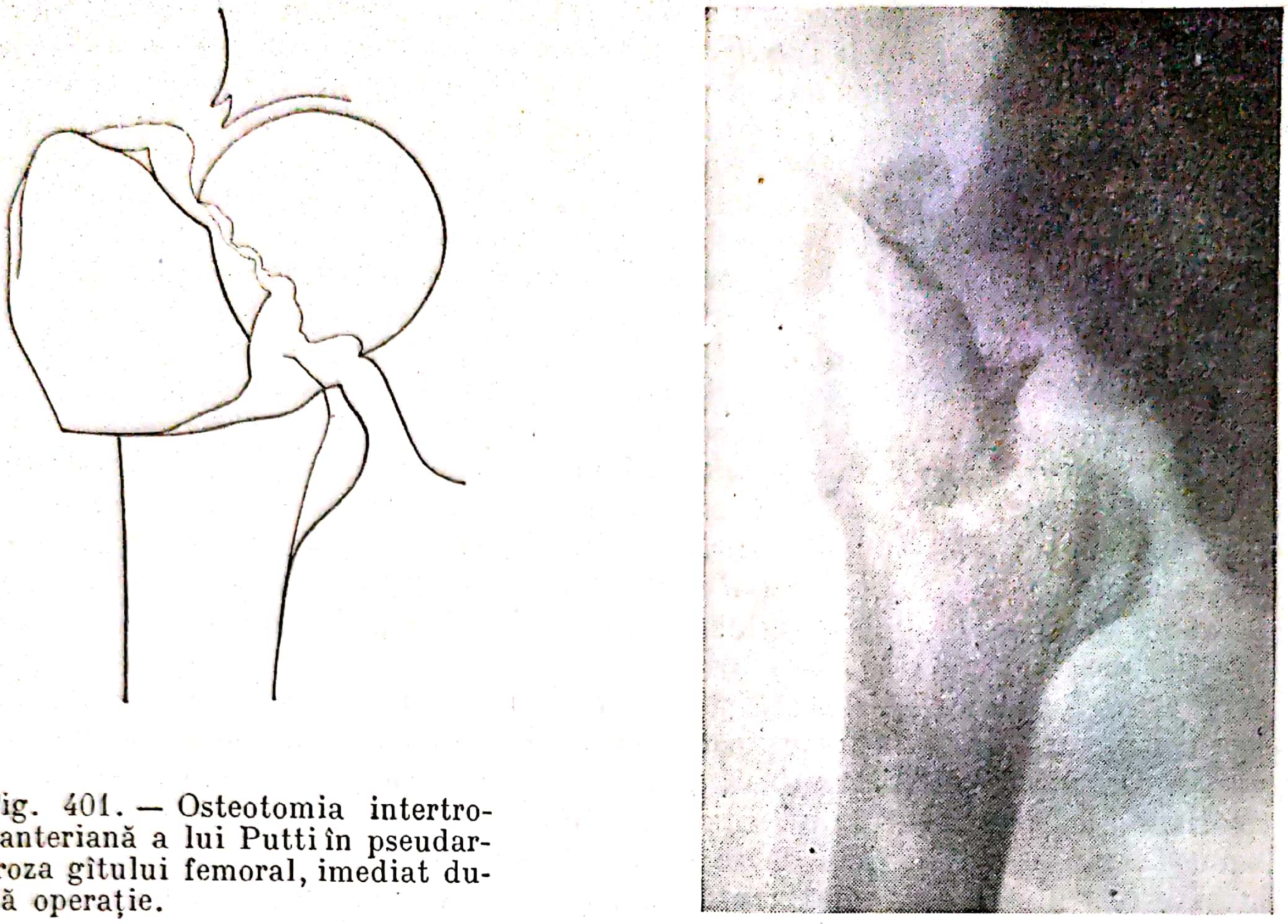

Fig. 401. — Osteotomia intertrohanteriană a lui Putti în pseudartroza gîtului femoral, imediat după operație.

face cu ajutorul unui fir metalic bine strîns, sau cînd un os pătrunde în celălalt ca un zăvor, cu ajutorul unui cui sau șurub din metal care nu ruginește.

O tînără a suferit pentru o fractură de humerus trei operații în 4 ani (o osteosinteză cu sîrmă, o operație cu transplant centro-central și o operație cu transplant mai lung latero-central). După șapte ani de pseudartroză am făcut o avivare în scară cu o fixare cu fir V2A. După șase luni, consolidarea era perfectă.

Începuirea cu cui sau cu tijă metalică dă rezultate mult mai puțin valoroase în pseudartrozele gîtului femoral decît în fracturile recente, fiindcă, în afară de sclerozarea extremității fragmentelor, nu se poate obține decît o coaptare cu totul aproximativă, iar în capul femoral, care este uneori poros, nu se poate menține vîrful cuiului, așa încît diformitatea se reface în parte sau total. Cînd cuiul se rupe (excepțional) sau se deplasează din interiorul capului, pe care-l străpunge sau din care iese lateral, trebuie scos, fiindcă produce tulburări.

La persoane tinere se obțin rezultatele cele mai bune. Cînd capul femurului este necrozat, se recomandă rezecția și înlocuirea lui cu un cap făcut din material acrilic, care se înfige în gît cu cuiul său, sau cu un cui Smith-Petersen solidarizat cu el.

În pseudartrozele diafizelor oaselor lungi se recomandă și se execută în ultimul timp tot mai mult osteosinteza prin începuire cu tijă metalică intramedulară, temporară, punîndu-se în pierderea de substanță eventuală, ca și în jurul tijei libere, transplante osoase din țesut spongios. Spijarnîi și Schone (1906) sînt promotorii procedeului de fixare osoasă centro-medulară cu cui metalic, iar mult mai tîrziu Küntscher (1939) a generalizat metoda care-i poartă numele. Acest autor a imaginat instrumentarul și a fixat tehnica, așa încît azi procedeul se execută pe scară întinsă, obținîndu-se rezultate bune în toate cazurile bine alese.

Oasele pseudartrozate care se pot începui cu acest mijloc sînt femurul, apoi tibia și humerusul. Tehnica este aceeași ca în fracturile proaspete, cu deosebirea că se deschide și se pune în evidență focarul de pseudartroză, ca să se elimine țesutul fibros interfragmentar și scleroza osoasă care transformă extremitățile în bonturi osoase condensate. Punînd fragmentele în prezență, călăuzim extremitatea tijei metalice și în al doilea canal medular. Tija metalică se menține pînă la formarea calusului puternic, care în nici un caz nu poate să aibă loc înainte de minimum patru luni.

Grefele osoase propriu-zise (osteoplastiile adevărate) reprezintă înlocuirea unei pierderi de substanță osoasă printr-un fragment de os care-și continuă singur vitalitatea, grație conservării unui pedicul, prin intermediul căruia se menține o circulație sanguină suficientă.

Aceste grefe continuă să trăiască în locul unde sînt așezate și pot să-și unească existența cu aceea a osului receptor. Ele prezintă dezavantaje: cer o execuție operatorie dificilă, traumatizantă, și nu fixează bine, pe o distanță mare, cele două capete ale unei pseudartroze. Rezultatul final poate fi doar o deplasare a locului pseudartrozei; de aceea sînt aproape total abandonate.

Grefele osoase cu pedicul cutanat sînt recoltate, fie din vecinătatea focarului pseudartrozei, adică de pe un os satelit, fie de la distanță, de pe membrul opus, cum se procedează pentru plastiile italiene. În acest din urmă caz, membrele sînt ținute în prezență prin aparate gipsate pînă cînd se secționează pediculul cutanat hrănitor. Tehnica este dificilă, traumatizantă; rezultatele fiind cu totul insuficiente, s-a renunțat la ele.

Grefa osoasă în doi timpi este o grefă cu totul specială. I se poate da denumirea de grefă, pentru că transplantul se așază în prealabil în părți moi, pentru ca prin vascularizația și transformările ulterioare să devină o grefă osoasă. Transplantul este deci pus în prealabil „la hrană“ („en nourice“).

Tehnica este următoarea: se ia un transplant din tibie, coastă, creasta iliacă etc. mai lung decît pierderea de substanță osoasă a pseudartrozei — de obicei a radiusului — și se așază temporar sub tegumentele abdominale, în dreptul membrului superior care prezintă deformația. În scopul acesta se face un lambou tegumentar cu pediculul lat în sus, și sub el se așază grefonul osos. Se sutureaza tegumentele la loc. După cel puțin șase săptămîni se incizează pe același loc lamboul, care se detașează o dată cu transplantul osos. Se excizează tegumentele cicatriceale din dreptul pseudartrozei, precum și elementei fibroase dintre extremitățile ei, care se avivează și se pregătesc pentru prmirea grefei.

Lamboul abdominal se abate peste antebraț, astfel ca grefa osoasă să vină peste extremitățile pseudartrozei și să se poată bine inclava în cele două fragmente, pe o distanță apreciabilă. Fixarea la capete se face cu sîrmă V2A, iar lamboul cutanat se sutureaza la marginile plăgii de pe antebraț. Fixarea acestuia de abdomen se face cu feși gipsate. Baza lamboului se secționează după 3—4 săptămîni, cînd se refac tegumentele prin avivare și suturare, punîndu-se un aparat gipsat care să cuprindă și cotul.

Grefa cu măduvă a oaselor și țesut osos spongios a fost recomandată și executată, în pseudartroza fibroasă strînsă, de Matti în 1926. Se descoperă focarul pseudartrozei printr-o incizie curbă (noi preferăm una în omega, prelungită) și se elimină, subperiostal, țesutul de scleroză interfragmentar, lăsîndu-se cu grijă țesut fibros și periost în partea profundă, spre musculatură. Cu dalta se scoate cîte un capac osos din fiecare fragment, pînă ce se descoperă canalele medulare cu conținut sănătos și corticală normală. Extremitățile fragmentelor se rezecă și ele, de obicei cu o pensă ciupitoare pînă în țesutul nescleros. Cu o chiuretă mare se adună cu grijă țesutul medular și se pune în locul pierderii de substanță osoasă; dacă pseudartroza se află în apropiere de o epifiză, se aduce din aceasta cît mai mult țesut spongios și se umple cavitatea. Dacă nu este cazul, printr-o incizie făcută în dreptul trohanterului și cu înlăturarea temporară a tensorului fasciei lata facem o clapă osoasă în os, iar cu lingura lui Volkmann se scoate cît mai mult țesut spongios, pe care îl punem în focarul pseudartrozei.

Pentru ca să se umple jgheaburile osoase create, se mai pun pe deasupra bucățele foarte mici, de cîțiva milimetri, făcute din clapele diafizare osoase, fărîmițate cu grijă. Se imobilizează în aparat gipsat cîteva luni.

Grefele osoase cu pedicul musculo-aponevrotic sînt luate de pe oasele vecine sau de pe cele paralele. Astfel, pentru o pierdere de substanță a tibiei se grefează, prin transpunere laterală, o extremitate a peroneului, care-și păstrează conexiunile vasculare intacte.

Fixarea grefonului poate fi făcută latero-lateral, prin avivare în fragmentul superior al tijei, prin osteosinteză, metalică sau centro-central cînd peroneul e secționat de două ori, deasupra și dedesubtul extremităților tibiale, introducîndu-se în cele două medulare ale acestui os. Introducerea extremităților grefei în canalele medulare poate să se facă într-unul sau doi timpi. Bogoraz, Judin, Savițki și Bilșovski au folosit procedeul cu rezultate bune. Noi l-am întrebuințat de mai multe ori, înlăturînd pseudartroza, chiar cînd diafiza tibială lipsea pe o mare întindere. Cîteodată grefa musculo-aponevrotică se ia de pe una din extremitățile osoase ale pseudartrozei, căutînd să i se păstreze un pedicul musculo-aponevrotic bine hrănit. Această grefă alunecă întocmai ca o punte peste fragmentele avivate, cu care se va solidariza, întregind osul.

Transplantele osteo-periostice, tip Delagenière, se folosesc mai cu seamă cînd se umple un chist osos esențial, fracturat, mai rar în pseudartroză, cînd se face un fel de manșon în jurul fragmentelor bine coaptate în prealabil.

Transplantele osoase segmentare cuprind fragmente mari, integrale, de os cu periost, corticală și țesut spongios medular. Pentru fixare, extremitățile lor se introduc prin începuire în cavitățile medulare descoperite ale fragmentelor pseudartrozei. De foarte multe ori introducerea acestor transplante nu este eficace, deoarece calibrul canalelor medulare al fragmentelor (oasele antebrațului) nu permite întrebuințarea decît a transplantelor subțiri. S-a introdus în cavități — după avivarea fragmentelor osoase ale pseudartrozei — transplantul tibial, cu și fără periost, obținîndu-se astfel continuitatea fizică a osului și în același timp, posibilitatea biologică de refacere (Judin, Vreden, Leveuf etc.).

Acest procedeu constă deci într-o *transplantare osoasă segmentară centro-centrală*. În pseudartroze, acest procedeu nu dă decît rareori rezultate bune, fiindcă segmentul transplantului dintre fragmente se resoarbe sau se fracturează înainte de a se face calusul.

Tehnica. Se introduce o extremitate a transplantului central pe o distanță destul de mare, iar din celălalt fragment al pseudartrozei se scoate cu dalta o porțiune ca să se pună în evidență canalul medular. În acesta se va introduce extremitatea liberă a transplantului pe o distanță apreciabilă. Fixarea se va face cu un fir metalic neoxidabil, ce se trece de obicei și peste capacul osos care, subțiat, se pune la loc.

În caz de pseudartroză a gîtului femoral sau intertrohanteriană s-a recurs și la începuire cu transplant osos, transtrohantero-cervico-capital (fig. 402). Transplantul poate fi luat din creasta tibială, fiind triunghiular pe secțiune, sau din diafiza peroneului deperiostat. Cu ajutorul instrumentarului electric, aceste transplante pot fi transformate și în bastonașe de os, cilindrice. Cu mijlocul acesta am obținut consolidări; dezavantajul constă în ușoara închidere a unghiului colului femoral, cum se întîmplă frecvent în pseudartroze, fiindcă în aceste cazuri, datorită distrugerii parțiale a colului, nu se ajunge la o coaptare bună și la o refacere a unghiului de înclinație.

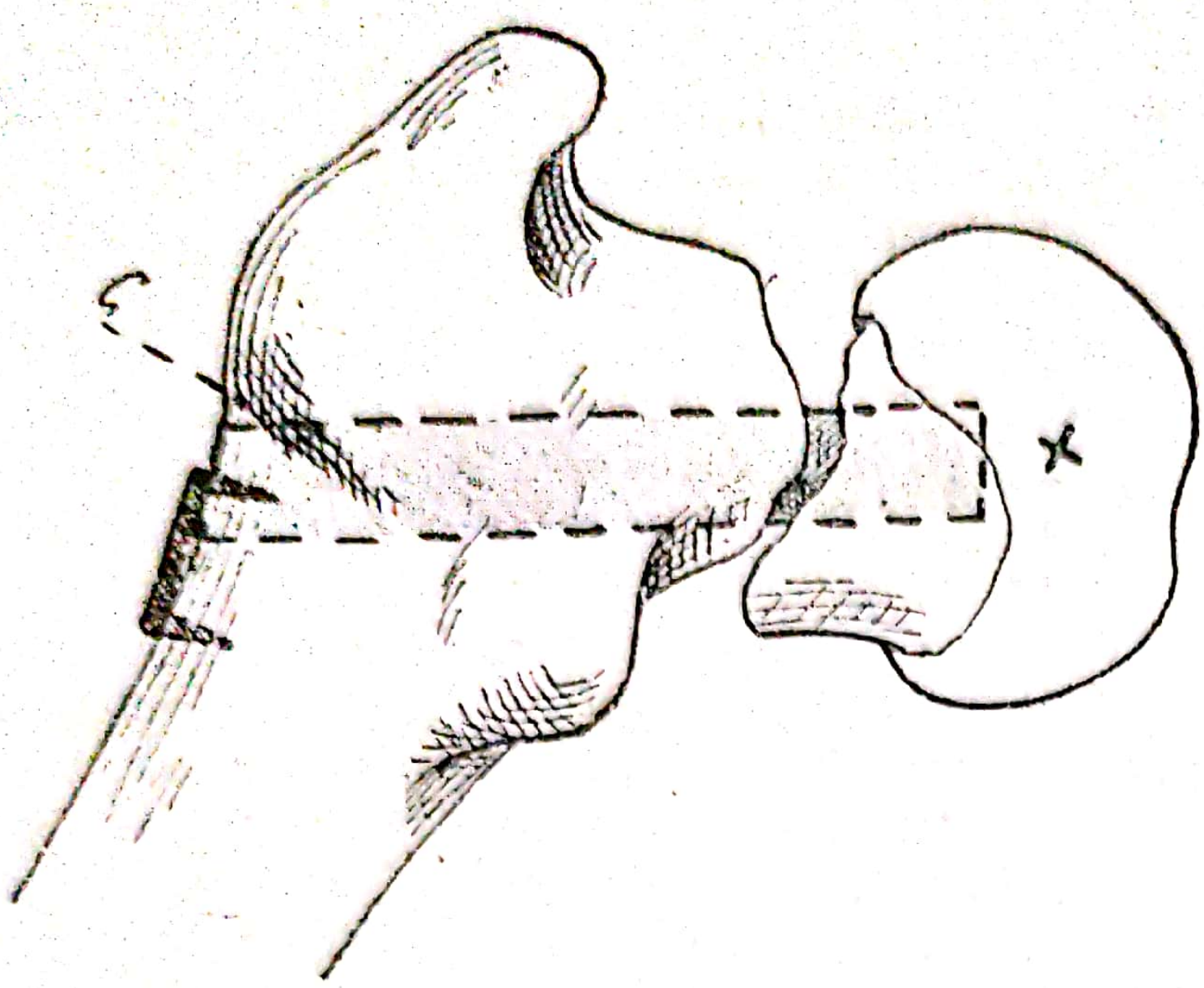

Fig. 402. — Transplant osos transtrohantero-cervico-capital, în pseudartroza de col femoral.

În unele cazuri, transplantul se îndoaie cu vremea, accentuîndu-se varusul, iar în altele se și rupe. Chiar și în această împrejurare, unii bolnavi beneficiază de intervenție, fiindcă pseudartroza devine foarte strînsă și fragmentele se sprijină bine între ele.

Pentru înlăturarea unei pseudartroze s-a folosit și se mai folosește destul de des transplantul osos în „plăci incrustate“ care se așază prin alunecare, în formă de parchet, după tehnica pe care am descris-o.

În unele cazuri de pseudartroză, în urma fracturilor operate și infectate, am așezat între extremitățile osoase un transplant tibial cu țesut medular abundent, luat de la tibia sănătoasă, și pe care l-am fixat cu cuie făcute tot din osul bolnavului, iar la o extremitate, cu fir metalic. După multe luni, bolnavii s-au vindecat complet, tibia refăcîndu-se perfect (fig. 403, 404, 405, 406).

Transplantul mai poate fi tăiat în formă de ichi sau roboidal, și se introduce între extremitățile osoase ale fragmentelor, care sînt în prealabil dedublate la extremități. În felul acesta există între fragmente o suprafață mai mare (fig. 407).

Vreden, Portugalov și alții recomandă procedeul de transplantare masivă, care constă în întrebuințarea unui transplant cît mai lung și mai gros, pe care-l fixează pe fragmentele receptoare, pe o distanță apreciabilă, prin cuie osoase făcute extemporaneu din bucățile de os scoase din fragmentele pseudartrozei.

O pierdere mare de substanță a tibiei, rezultată din multiple operații, a fost compensată de noi prin transplantarea unei porțiuni a diafizei peroneului între fragmentele pseudartrozei.

Mortarul osos, salata de os, au fost folosite cu evident folos. Bailleul întrebuința ca material de transplantare un fel de mortar osos obținut prin măcinarea unui transplant autogen, cu ajutorul unei pense ciupitoare, în fragmente extrem de mici, pe care le împrăștia în locul unde căuta să obțină os sau să completeze și să întărească transplantul tibial segmentar. Unii obțineau acest mortar pisînd porțiuni mici de

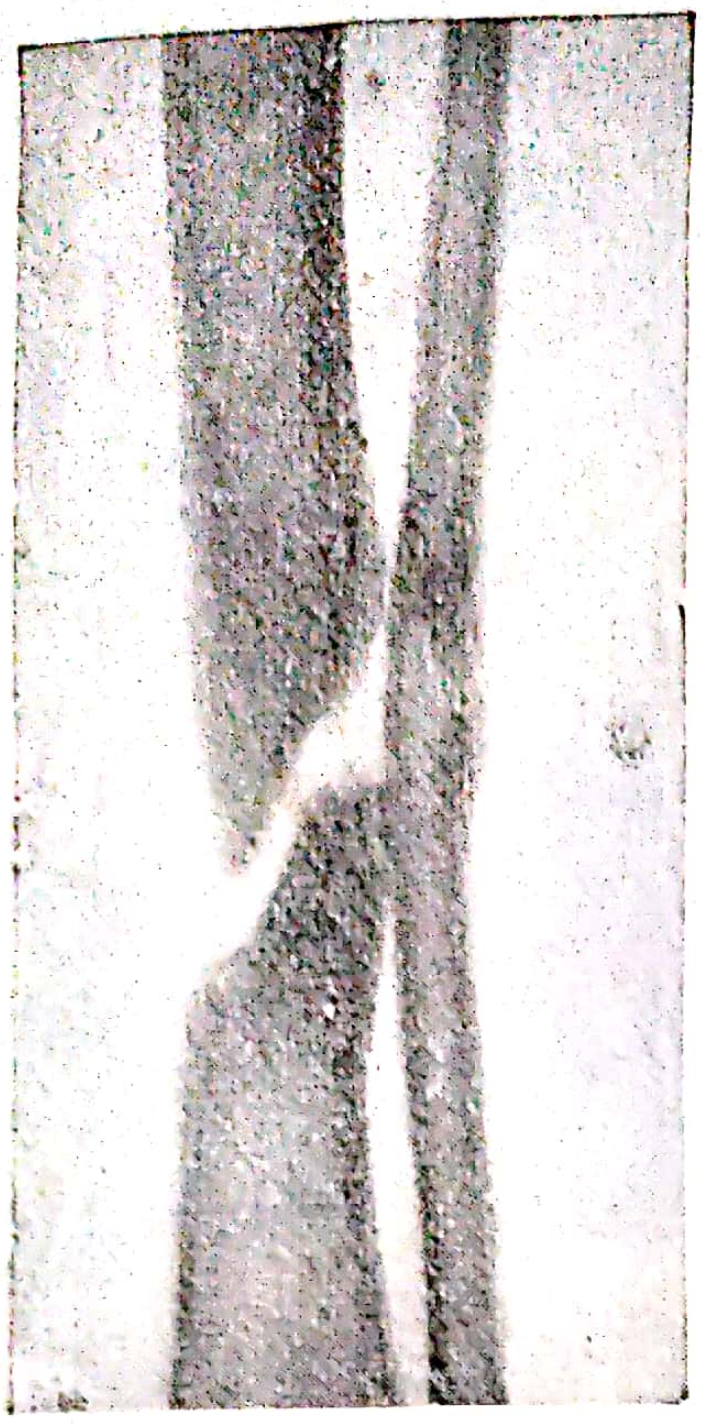

Fig. 403. — Pseudartroză a tibiei.

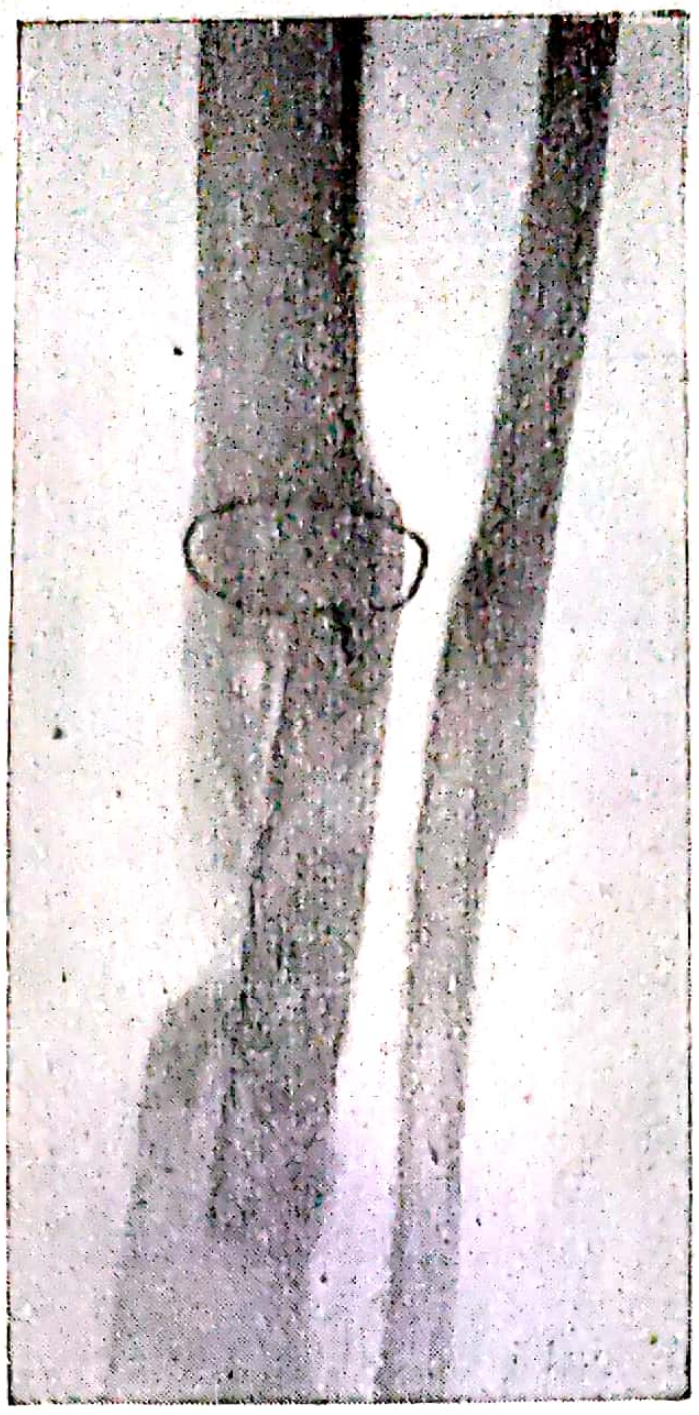

Fig. 404. — Transplant tibial fixat cu cuie osoase şi fir metalic, după avivarea fragmentelor.



Fig. 405. — Transplant tibial (după 6 luni).

os într-un major steril. „Făina de os" a fost folosită prima oară de chirurgii ruşi încă din secolul trecut.

Se mai poate completa mortarul cu bucăţele mici de os obţinute cu o pensă ciupitoare din extremităţile osoase.

Extremităţile pseudartrozei se pun în evidenţă subperiostal, se deperiostează şi se taie din fiecare extremitate osoasă cîte un centimetru cu dalta şi ciocanul sau cu ferăstrăul Gigli. Fragmentele de os, cu ţesutul lor fibros, se fragmentează cu ajutorul unei pense Liston şi se pun între fragmente, iar pe deasupra se sutureazǎ cu grijă periostul, stratul muscular şi



Fig. 406. — Transplantat tibial (după un an).

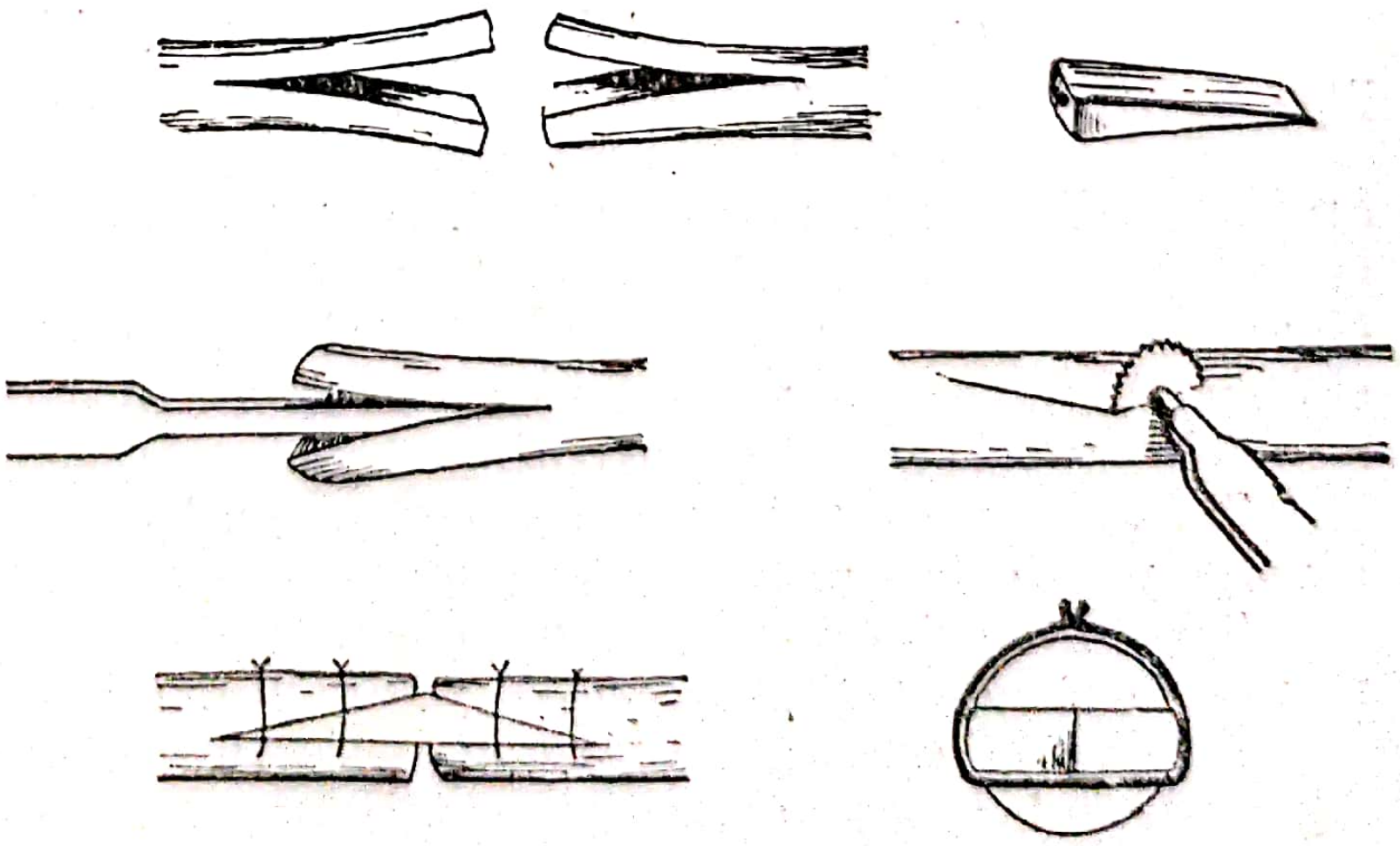

Fig. 407. — Transplant tăiat în formă de pană.

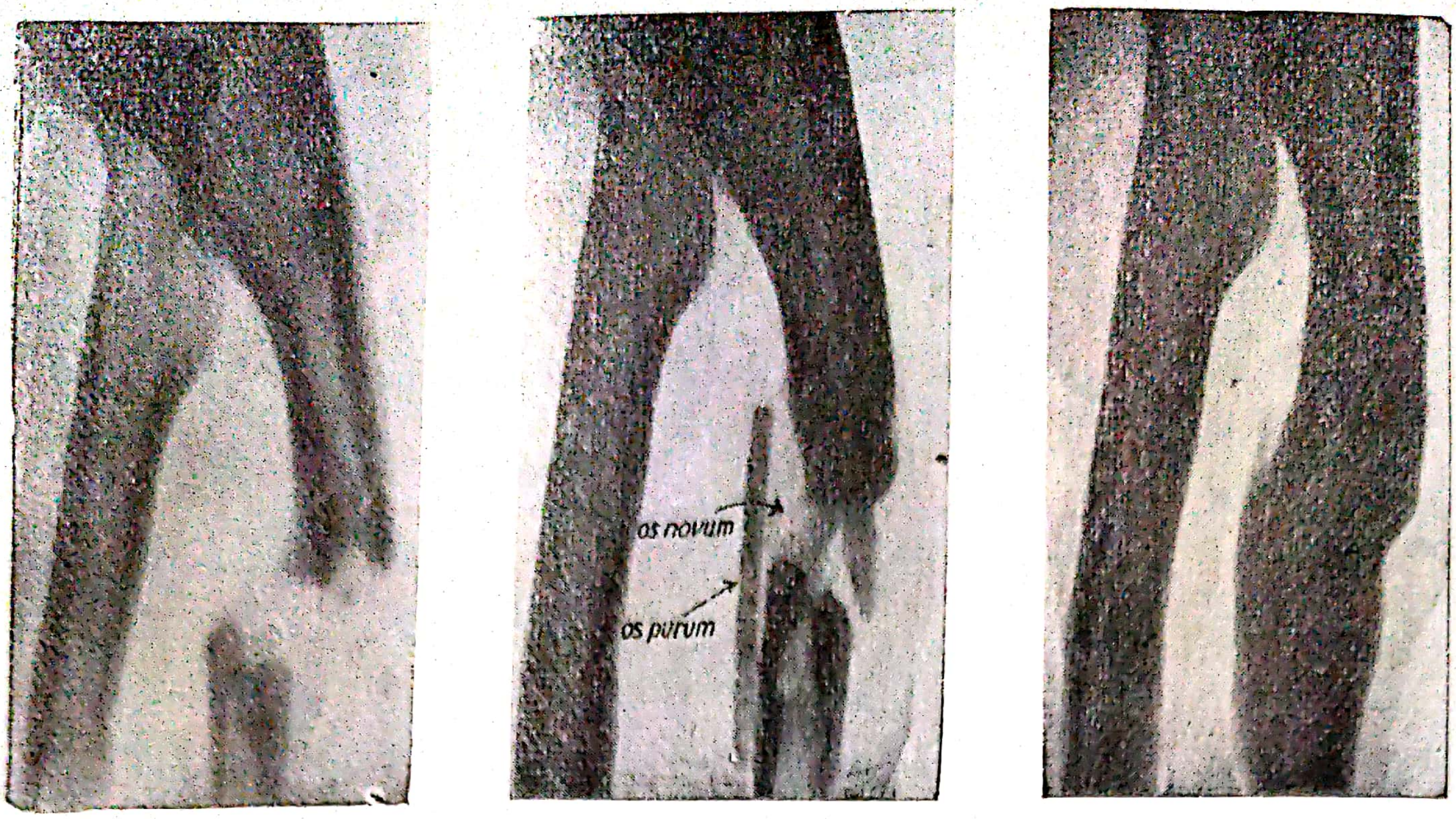

Fig. 408. — Pseudartroză vindecată cu „os purum“ și „os novum“.

tegumentele. Se face, cum se spune, „o salată de os“. Cînd pseudartroza este strînsă, se scoate cu dalta scobită din extremitățile osoase cîte o porțiune, precum și țesutul intermediar, încît rămîne un spațiu care are la partea opusă un suport osos și periostic. În acest spațiu se pune mortarul de os.

Înțăndărirea fragmentelor pseudartrozei este un procedeu propus nu de multă vreme; dacă e corect executat, dă rezultate bune, cînd pseudartroza este destul de strînsă.

Se descoperă focarul de pseudartroză, se deperiostează, și cu dalta ținută înclinată, ca să acționeze numai cu unul din colțuri, se fac osteotomii longitudinale în ambele extremități osoase și, pe cît posibil, de jur împrejur. Vom avea grijă ca segmentele osoase intermediare, dintre despicături, să nu se deplaseze. Acest lucru se poate obține în timpul operației dacă se menține dalta fix, ca să nu oscileze.

Unii autori întrebuințează pentru înțăndărire ferăstrăul electric circular, ceea ce nu este chiar recomandabil, deoarece prin frecare se produc arsuri ale țesutului osos.

Cînd extremitățile sînt foarte sclerozate, obișnuim să facem o serie de perforații cu un burghiu electric și să înțăndărim osul între orificii.

Procedeele mixte folosesc mai multe tehnici dintre cele amintite. Noi folosim în pseudartrozele care nu sînt flotante, ci relativ strînse, înțăndărirea și plasarea interfragmentară de transplante costale (jumătăți din coasta despicată pe lat), ca pe niște doage. Dacă există un spațiu gol între fragmente, se așază fragmente de coaste. În felul acesta s-au obținut rezultate foarte bune.

Transplantele conservate care se întrebuințează au diverse mărimi și proveniențe (homo- și heterotransplante).

Transplantele heteroplastice se așază între fragmente după unul din procedeele amintite. *Os purum*, care reprezintă un transplant heterogen, nu are valoarea unuia autogen proaspăt, fiindcă este lipsit de substanță colagenă, care joacă un rol important în osificare și refacere (în jurul lui se produce *os novum* (fig. 408), cu mai multă putere osificantă).

DIFORMITĂŢI PRIN DEZLIPIRE EPIFIZARĂ

Prin traumatism se poate produce o dezlipire epifizară, însoţită sau nu de fractură ori de luxaţie, dacă bolnavul se află în perioada de creştere, cu cartilajul diafizo-epifizar în perioada de activitate.

După unii autori, dezlipirea epifizară se observă într-o proporţie de 20% faţă de fracturi la bolnavii care se află în perioada de creştere. Noi am observat dezlipirea mult mai rar, într-o proporţie de aproximativ 5%.

Leziunea este mai frecventă la băieţi. Majoritatea cercetătorilor care au făcut statistici în această problemă au observat că cele mai frecvente dezlipiri se produc la extremitatea inferioară a radiusului, apoi la aceea a humerusului, a tibiei şi a femurului (fig. 409).

Perioada de vîrstă la care am constatat mai des dezlipirea este cea pînă la 6 ani, cu toate că am avut de îngrijit bolnavi care au depăşit 15 ani. În aproape toate cazurile dezlipirea se însoţeşte şi de fracturi concomitente.

Dezlipirea epifizară se face în interiorul cartilajului numai cînd copilul este foarte mic, pe cînd ceva mai tîrziu are loc în pătura lui osteoidă.

După vîrsta de 5 ani, traiectul dezlipirii ar trece prin partea spongioasă a metafizei, exact la limita acesteia cu cartilajul diafizo-epifizar, fiind cu alte cuvinte, o dezlipire-fractură.

Cînd dezlipirea nu se face pe toată întinderea cartilajului, ci numai într-o porţiune a lui, are loc şi o fractură, care începe din locul unde se opreşte dezlipirea. Această leziune se observă mai frecvent la extremitatea inferioară a tibiei.

Deplasările fragmentelor după o fractură nu depind numai de vîrsta, intensitatea şi direcţia traumatismului, ci şi de felul cum sînt inserate ligamentele periarticulare.

Numai excepţional se produce o deplasare foarte accentuată a epifizei,

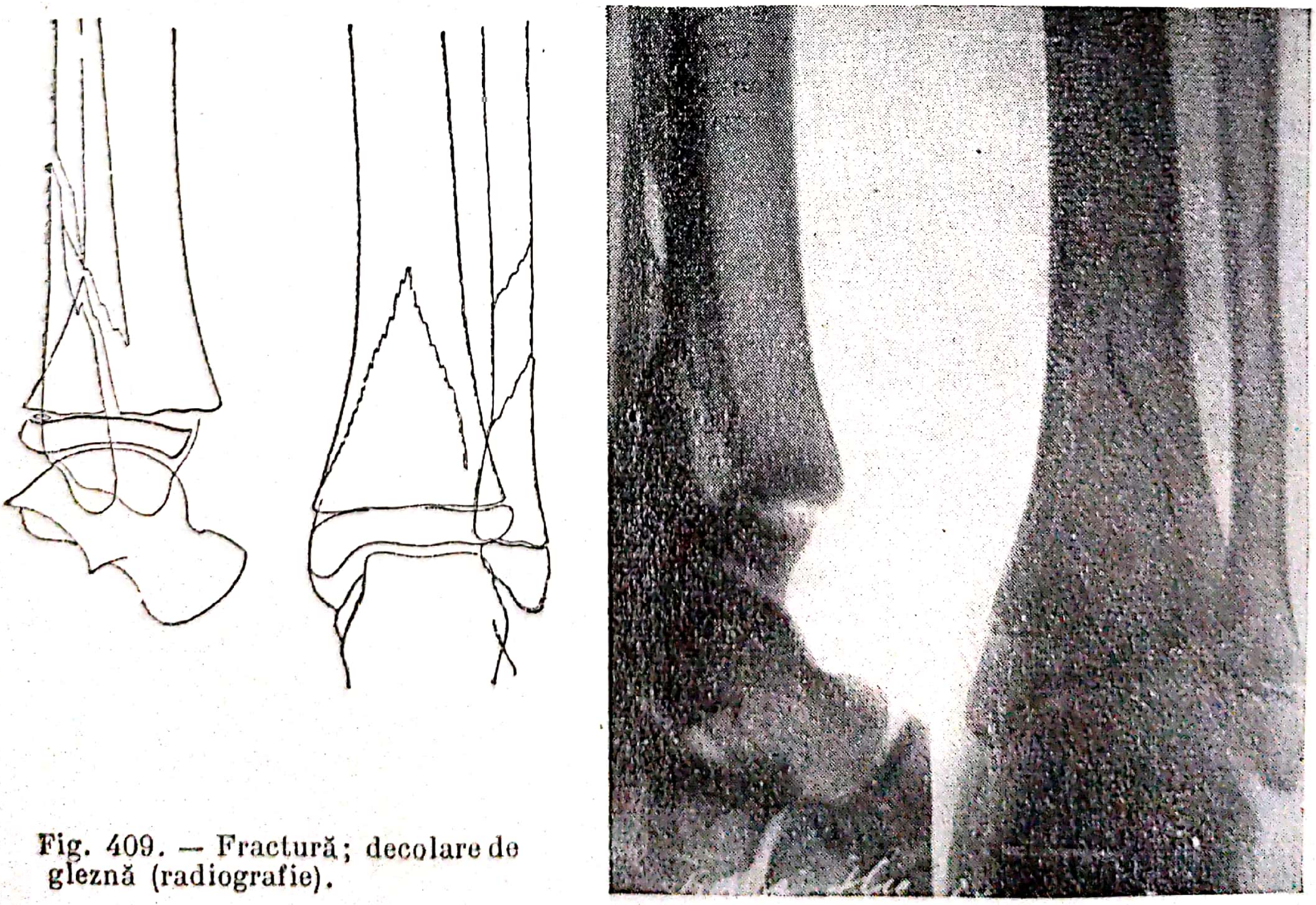

Fig. 409. — Fractură; decolare de gleznă (radiografie).

pînă la pierderea totală a contactului cu diafiza; de obicei continuitatea este păstrată, dar se poate produce o depărtare a epifizei de diafiză. La aceasta contribuie manşonul periostal şi capsula articulară, care rezistă traumatismului şi împiedică deplasarea.

Devierea extremităţilor (mînă, picior) şi hipoplazia unor epifize (parţială sau totală), ca urmare a dezlipirilor epifizare, se soluţionează uneori destul de dificil. Cînd copilul este mic se folosesc aparate care să oprească dezaxarea segmentelor distale. La momentul oportun se fac operaţii de corectare (osteotomii, osteoplastii, scurtări şi alungiri de oase). Cînd există o deviere sau incurbare a unui os unic dintr-un segment, recurgem la osteotomii pentru axare şi eventual şi pentru alungire. Cînd segmentul are două oase, dintre care unul devine aplazic, micşorat apreciabil prin lipsa de funcţionare a cartilajului de creştere respectiv, iar celălalt se incurbează, deviind extremitatea distală (mînă, picior), se pot face la vîrsta potrivită osteotomii, scurtări sau alungiri ale osului mai scurt.

OSTEOPOROZA ALGICĂ (SÜDECK-LERICHE)

Se produce chiar în urma unor simple traumatisme (entorse, contuzii puternice) care au loc în regiuni articulare sau periarticulare, cu o simptomatologie şi evoluţie proprii, caracteristice. Această osteoporoză se instalează însă şi în urma fracturilor sau consecutiv unor infecţii din apropierea regiunilor cu oase mici (mînă, picior).

Se manifestă prin durere permanentă, nu atît la presiune, cît la încercările de mişcare a regiunii, atrofie musculară, tulburări vasomotorii (cianoză, răceală, sudaţie abundentă sau, dimpotrivă, cu paliditate şi insensibilitate tegumentară relativă), cu edem dur, uniform, pe faţa dorsală (mînă, picior).

În anumite cazuri, consecutiv unei fracturi sau chiar uneori concomitent cu ea, are loc o atrofie osoasă sub nivelul leziunii (atrofia osoasă a lui Südeck) în sensul producerii unei resorbţii osoase puternice.

Radiografic se observă o decalcificare masivă, atît a oaselor mîinii sau ale piciorului, cît şi a extremităţilor oaselor lungi din apropiere. Resorbţia osoasă este la început lacunară, cu zone alternante de conservare structurală şi de topire, ceea ce dă oaselor un aspect tigrat sau punctat (puncte de mărimea boabelor de piper care par condensate faţă de osul demineralizat din jur) (fig. 410 şi 411). Cînd resorbţia este şi mai intensă, oasele par transparente, ca „de sticlă“, părînd numai conturate, sau cu aspect tulbure, înceţoşat. Într-un stadiu foarte avansat dispar pe alocuri şi contururile. Aceste stări durează uneori multă vreme, luni de zile, în care timp impotenţa funcţională este foarte accentuată.

În perioada de reconstrucţie, contururile oaselor, ca şi structura interioară, încep să apară.

În diagnosticul diferenţial trebuie eliminată osteo-artrita tuberculoasă deşi bolnavul invocă de multe ori un traumatism, şi osteoporoza provocată de o artrită gonococică cu evoluţie lentă.

În unele cazuri, prin examen radiografic se depistează existenţa unei fracturi osoase fără deplasare, cînd bolnavul a fost tratat mult timp pentru o simplă entorsă.

Există diverse forme clinice: una foarte dureroasă, cu impotenţă funcţională totală, alta care se manifestă cu fenomene de stază, deci cu edem dur, insensibil, cu pielea netedă, fără roşeaţă, dar umedă şi rece sau, dimpotrivă, violacee.

Unele dintre manifestările amintite apar în urma fracturilor care n-au fost imobilizate suficient sau, dimpotrivă, au suferit o imobilizare prea îndelungată.

Din punct de vedere patogenic se incriminează, cu drept cuvînt, tulburările de origine corticală prin reflexe condiționate, care sînt declanșate și devin oarecum permanente prin acțiunea inițială a traumatismului asupra exteroceptorilor și continuarea impulsurilor iritative și nocive pornite de la locul lezat. Aceste reflexe produc tulburări vasomotorii prin dezechilibrul neurovegetativ. Organismul răspunde deci agresiunii prin tulburări de ordin reflex, cortico-viscerale, care, dacă nu sînt interceptate la timp, dau tulburări uneori grave.


Fig. 410. — Decalcificare posttraumatică în regiunea tibio-tarsiană profil).

Interceptarea arcului reflex prin infiltrații cu novocaină mult deasupra focarului, după metoda Vișnevski, sau prin simpatectomie lombară ori cel puțin periarterială, se dovedește a fi foarte bună. Gimnastica vasculară dă uneori rezultate excelente. De multe ori, însă, după infiltrații periarteriale cu novocaină și alcool, sau mai ales după injecții intraarteriale cu novocaină am putut înlătura aceste stări osteoporotice posttraumatice, aplicînd și un aparat gipsat de mers, care se menține pînă cînd bolnavul poate merge corect și fără dureri. După scoaterea aparatului se face un tratament cu aer supraîncălzit, masaj ușor, dar mai ales mișcări active și reluarea cît mai grabnică a funcției. Unii aplică röntgenterapia pentru a trata fenomenele dureroase, însă un astfel de tratament duce la o prelungire a fenomenelor și la o creștere a decalcificării; de aceea, acest tratament este contraindicat.

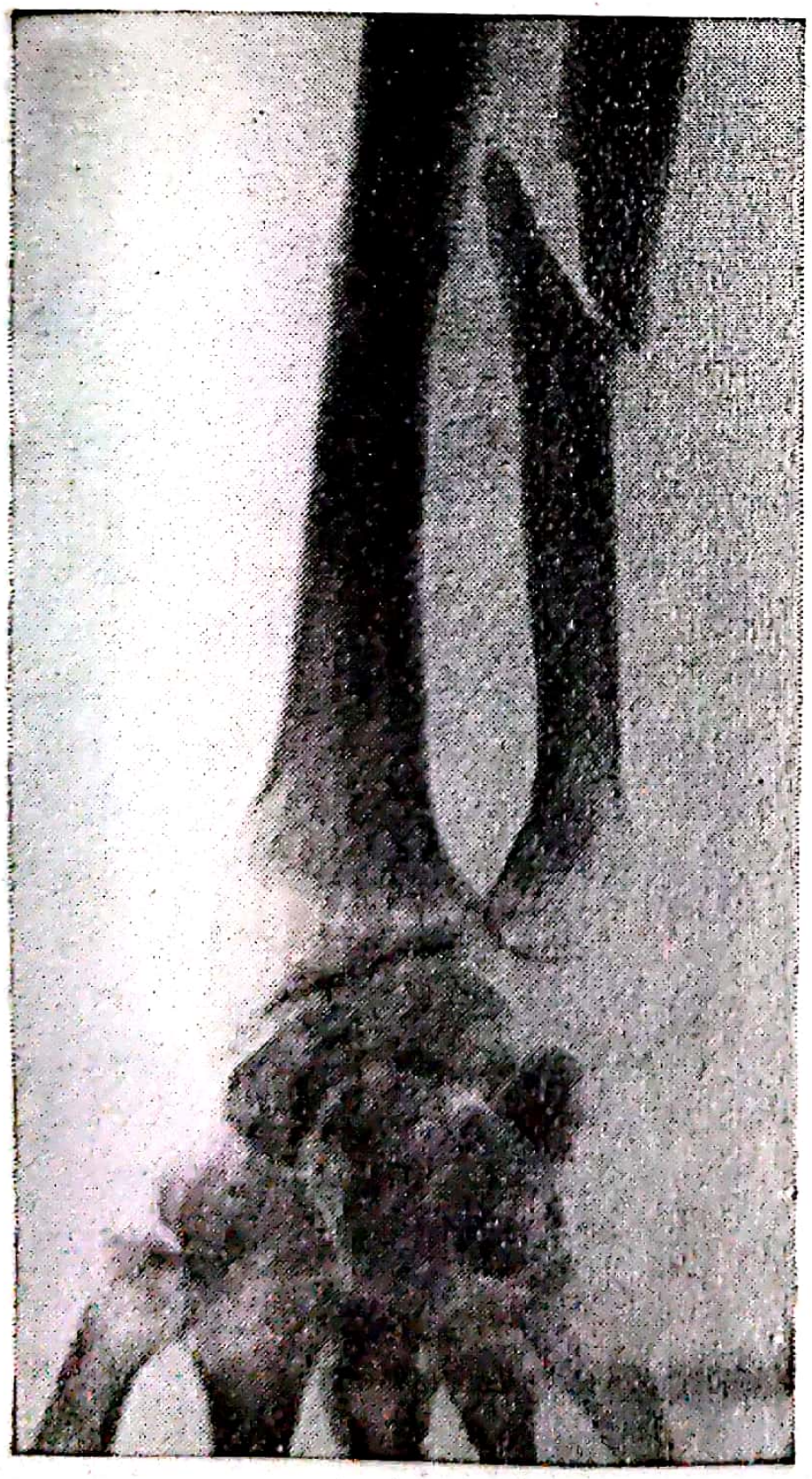
Fig. 411. — Osteoporoză posttraumatică a pumnului (radiografie).

NEVRITA TARDIVĂ

Fenomenele patologice sînt produse de un calus vicios, exuberant, care lezează un trunchi nervos, fie întinzîndu-l ca pe un căluș, fie prinzîndu-l în țesutul osos neoformat sau în cel scleros din jur.

Simptomele sînt cele ale oricărei nevrite, și merg de la simple nevralgii exacerbate de umiditatea atmosferei, de la oarecare amorțeli, pînă la anestezii, paralizii sau, dimpotrivă, algii extrem de vii și de persistente, însoțite de tulburări trofice și circulatorii, de diferite intensități. Există grupe de muşchi care se atrofiază foarte mult, atît din cauza hipofuncţiei, cît şi din cauza unei troficităţi mult scăzute prin existenţa leziunii nervoase. Tulburările trofice pot fi atît de avansate, încît să se producă ulceraţii cu caracter aton, mai ales acolo unde tegumentele se află în imediată apropiere de os. Nu sînt excepţionale cazurile cînd starea psihică a bolnavului este alterată din cauza suferinţei şi a impotenţei funcţionale sau din cauza abuzului de antinevralgice sau chiar de stupefiante.

După tratamentul medicamentos (infiltraţii cu novocaină, vitamină B_1 etc.), cel indicat este chirurgical, constînd în degajarea şi neuroliza nervului, extirparea unui nevrom etc.

OSTEITA CONDENSATĂ POSTTRAUMATICĂ

În 1950, Leriche descrie un sindrom posttraumatic, care reprezintă tocmai opusul cunoscutei osteoporoze descrise tot de el, şi care etse caracterizat printr-o densificare a osului traumatizat. Astfel, tabloul complicaţiilor traumatismelor osoase s-a îmbogăţit cu un nou sindrom, acela al osteitei condensate sau eburnante posttraumatice.

La acea dată, Leriche observase acest sindrom în 6 cazuri. Spre deosebire de osteoporoza posttraumatică, care apare cu predilecţie pe epifize, sau în vecinătatea lor, eburnarea posttraumatică se localizează numai pe diafize şi anume pe cele lipsite de un înveliş mai bogat de ţesuturi moi de apărare, aşa cum sînt tibia şi cubitusul, aflate imediat sub piele şi uşor expuse la traumatisme diverse. Sindromul ar apărea la scurt interval după o contuzie mai mult sau mai puţin violentă, însoţită uneori de o echimoză întinsă, sau de un hematom local. Fisurile eventuale sînt scoase din discuţie, deoarece, într-o serie de cazuri, traumatismul a fost urmat imediat de un examen radiografic, fără a se putea decela vreo fisură sau modificare în arhitectura normală a osului.

Ca simptomatologie, eburnarea posttraumatică este dominată de durere, care se manifestă în repaus sub forma unor crampe profunde şi care se exagerează la cele mai mici mişcări.

Durerile sînt violente, au un caracter cauzalgic, de arsură intensă. Zona interesată este mai caldă decît restul segmentului de membru, dar nici un alt fenomen vasomotor, neuroreflex sau trofic nu poate fi constatat.

Radiografia arată în mijlocul diafizei o zonă de condensare foarte intens opacă a tibiei sau a cubitusului, întinsă pe cîţiva centimetri, care obliterează şi canalul medular pe o anumită întindere. Pe faţa corespunzătoare a osului vecin apare „în oglindă“ o lamă de osificare periostică. Condensarea poate fi mărginită spre epifize de porţiuni de os mai rarefiat (fig. 412).

Durerea pe care o acuză bolnavul se arată rebelă la cele mai variate tratamente. Singurul mijloc de a suprima temporar durerea constă în deperiostarea şi excizarea largă a porţiunii de os condensat.

Din 1950 şi pînă astăzi, unii autori, prin observaţiile lor personale au confirmat existenţa acestui sindrom, dar pentru noi îndoiala existenţei unui asemenea sindrom este departe de a fi complet înlăturată, după ce am avut ocazia de a studia un număr de cazuri.

Contuzia simplă, cu tulburări vasomotorii consecutive, oricît de grave nu poate explica singură manifestările atît de importante şi de prelungite ale ţesutului osos care se întîlnesc în acest sindrom. Tulburările vasomotorii posttraumatice duc, teoretic, la modificări, atît în activitatea respiratorie, cît și în aceea a activității specifice mineralizante a osteoblaștilor, și deci la resorbția osoasă, nu la condensare. Ele nu pot duce la condensare decît favorizînd intervenția unui alt factor, care nu poate fi decît acela al existenței unui microbism latent oarecare, și care, cu ocazia traumatismului, devine activ. Condensarea poate să apară, așa cum ar fi și firesc, ca o reacție de apărare a țesutului osos, pe un teren care prezintă probabil și unele tulburări endocrine.

Sindromul de „eburnare osoasă posttraumatică" trebuie deci acceptat cu rezerve. Condensarea posttraumatică nu poate fi considerată ca un proces pe care înțelegerea clinică, fiziopatologică și biochimică mai aprofundată să și-l poată însuși cu ușurință dacă se exclud, așa cum a dorit Leriche, toți ceilalți factori care pot duce ei singuri la condensare, dintre care factorii endocrini și cei infecțioși latenți au probabil o importantă contribuție.

Ca *tratament* s-au preconizat simpatectomia, deperiostarea largă, excizarea porțiunii condensate. Recidivele dureroase nu sînt rare.

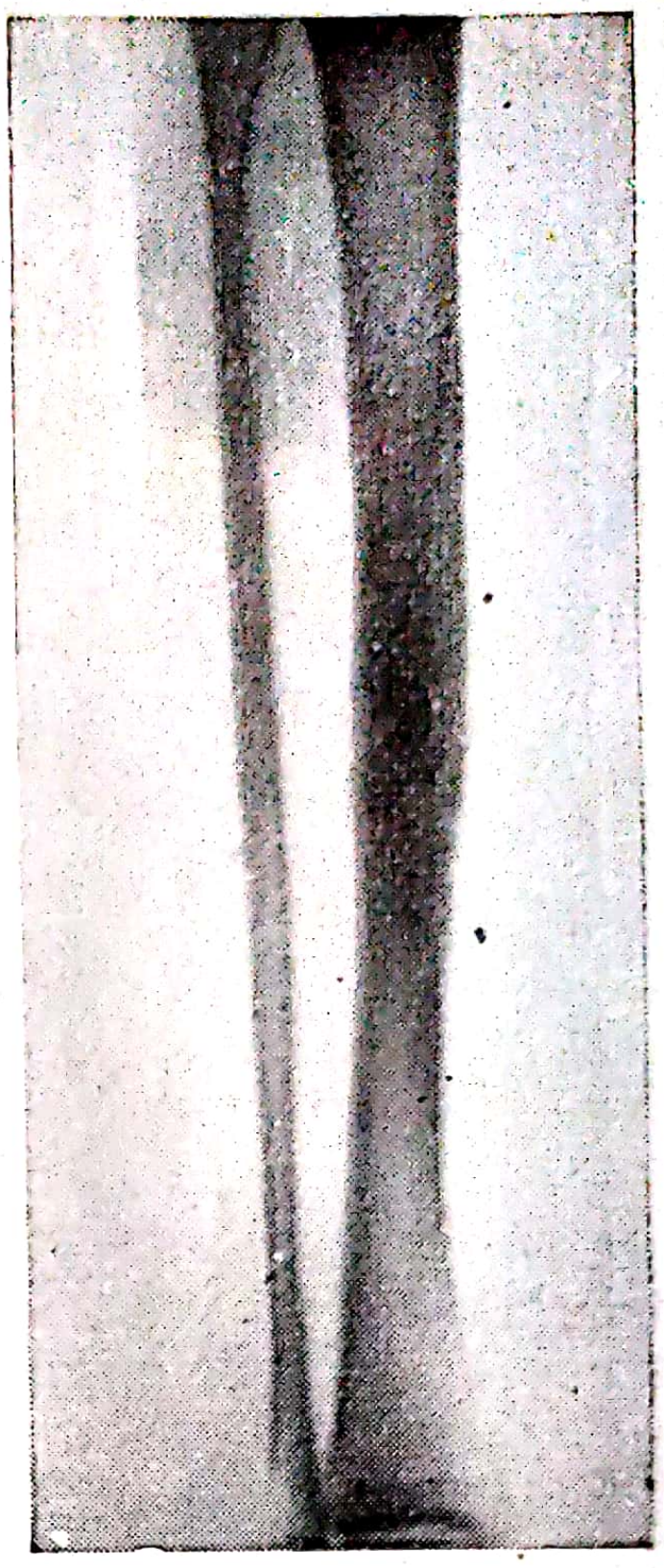

Fig. 412. — Condensare posttraumatică de gambă (radiografie).

DIFORMITĂȚI PRIN INFECȚIE

Unele din cauzele cele mai frecvente ale diformităților sînt infecțiile acute sau cronice. Dacă s-ar lua în toate cazurile măsurile de prevenire, numărul acestor grave tulburări de formă și funcționale, care reduc uneori în foarte mare măsură, capacitatea de muncă, s-ar micșora foarte mult.

ARTRITELE

Procesul inflamator acut evoluează într-o articulație ca în orice țesut conjunctiv. Lanțul proceselor patologice se aseamănă întrucîtva cu cele descrise la entorse, dar intensitatea lor este mult mărită. Hiperemia și tulburările de metabolism sînt urmate de hiperaciditate și hipertonie osmotică, de unde exhemia, edemul, încetinirea circulației și evoluția spre congestie pasivă.

Exhemia angajează, împreună cu apa și cristaloizii, macromoleculele, albuminele, globulinele și fibrinogenul. În articulație, fibrinogenul se transformă în fibrină, care se depune pe pereții sinovialei, în fundurile sale de sac. Cînd procesul inflamator este puternic, dar de scurtă durată, lichidul se poate resorbi; fibrina rămîne și formează aderențe și sinechii. Procesele se petrec deci ca și cînd inflamația ar distruge factorul care face sîngele intraarticular incoagulabil.

Leucocitele se concentrează la nivelul focarului inflamator datorită chimiotactismului microbian specific. Ca în orice țesut conjunctiv, apare puroiul, format din leucocite moarte, proteine exsudate și detritusuri celulare.

În infecțiile obișnuite, resturile leucocitare eliberează fermenți care lizează celulele mortificate și elementele substanțelor exsudate. Puroiul cu polinucleare devine astfel din ce în ce mai fluid. Macrofagele intervin pentru a curăța definitiv terenul, și revărsarea inflamatorie se resoarbe, instalîndu-se faza de cicatrizare.

Conținutul exsudatului articular în proteine și ioni acizi variază după cum urmează, el putînd indica, pînă la un punct, gravitatea clinică a infecției articulare.

Tipul exsudatului	pH
Exsudate neinflamatorii	7,35 — 7,40 (normal)
Hidartroze posttraumatice	7,10 — 6,90
Artrite ușoare	6,70 — 6,60
Artrite grave	5,90

Aciditatea conferă un anumit aspect macroscopic puroiului osteo-articular, aspect care constituie un element destul de prețios de prognostic. O aciditate a mediului pînă la pH=6,35 face ca leucocitele să sufere un proces de disoluție, iar puroiul capătă un aspect cremos, alb, cunoscut altădată sub denumirea de *pus bonum et laudabile*, cu un prognostic relativ bun. O aciditate sub pH = 6,35 a mediului face ca o parte din ce în ce mai mare de proteine, inclusiv proteinele rezultate din liza leucocitelor, să fie precipitate, dînd puroiului un aspect oarecum fluid, cenușiu.

Celulele sinovialei își regăsesc proprietățile migratoare și fagocitare. Resturile eritrocitare și picăturile de lipide sînt înglobate în histiocite și trec în vasele și ganglionii limfatici. Mugurii sinovialei acoperă cartilajele și umplu fundurile de sac. Astfel, îngroșată și hipervascularizată, beneficiind de un număr mare de histiocite, sinoviala constituie o adevărată barieră împotriva infecției, o rezistență ce se opune trecerii puroiului în țesuturile vecine, iar prin permeabilitatea scăzută reduce resorbția substanțelor toxice.

Cînd procesele inflamatorii evoluează spre vindecare, exsudatul se resoarbe, fibroblaștii și histiocitele încep să îmbătrînească, sinoviala rămîne sudată prin sinechii, iar între cele două suprafețe articulare se formează un țesut fibros. Țesuturile periarticulare rămîn și ele îngroșate, iar țesutul lax care permitea alunecarea tendoanelor și a mușchilor se densifică. Structurile adipoase devin fibro-atrofice, și toate aceste modificări duc la micșorarea considerabilă a amplitudinii mișcărilor sau chiar la o anchiloză fibroasă strînsă sau la una osoasă.

În cadrul evoluției generale se întîlnesc aspecte particulare, legate de specificul diferiților microbi. Formele cele mai grave sînt cele în care focarul de infecție primară se află în epifiză. Mai puțin gravă ca aspect clinic și terapeutică este forma în care focarul primar se află în sinovială, ducînd astfel la o artrită propriu-zisă cu hidrartroză. Gonococul, cu endotoxina sa, are o acțiune distructivă puternică și foarte rapidă asupra elementelor articulare, ducînd frecvent la anchiloze și diformități (fig. 413).

Pe cale hematogenă, articulațiile pot fi invadate de streptococi, stafilococi, bacilul Friedländer, bacilul Eberth, spirochete și pneumococ. Toți aceștia determină o artrită care evoluează, fie spre vindecare prin anchiloză, fie spre artroze, cînd cartilajul articular nu este lezat decît superficial și marginal; în acest cadru patologic, oasele pot fi și eleuzate, neregulate, făcînd ca spațiul articular să se îngusteze foarte mult.

Simptomatologie. Semnele clinice ale unei artrite acute sînt caracteristice. În genere, după un frison, care nu este însă obligatoriu, se instalează o stare febrilă marcată. Una dintre articulații devine foarte dureroasă, se tumefiază, se înroșește și devine mai caldă. Cele mai mici mișcări provoacă bolnavului dureri foarte mari, de aceea el se imobilizează la pat. Faciesul lui capătă curînd aspectul tipic al suferinzilor cu infecții acute septicemice.

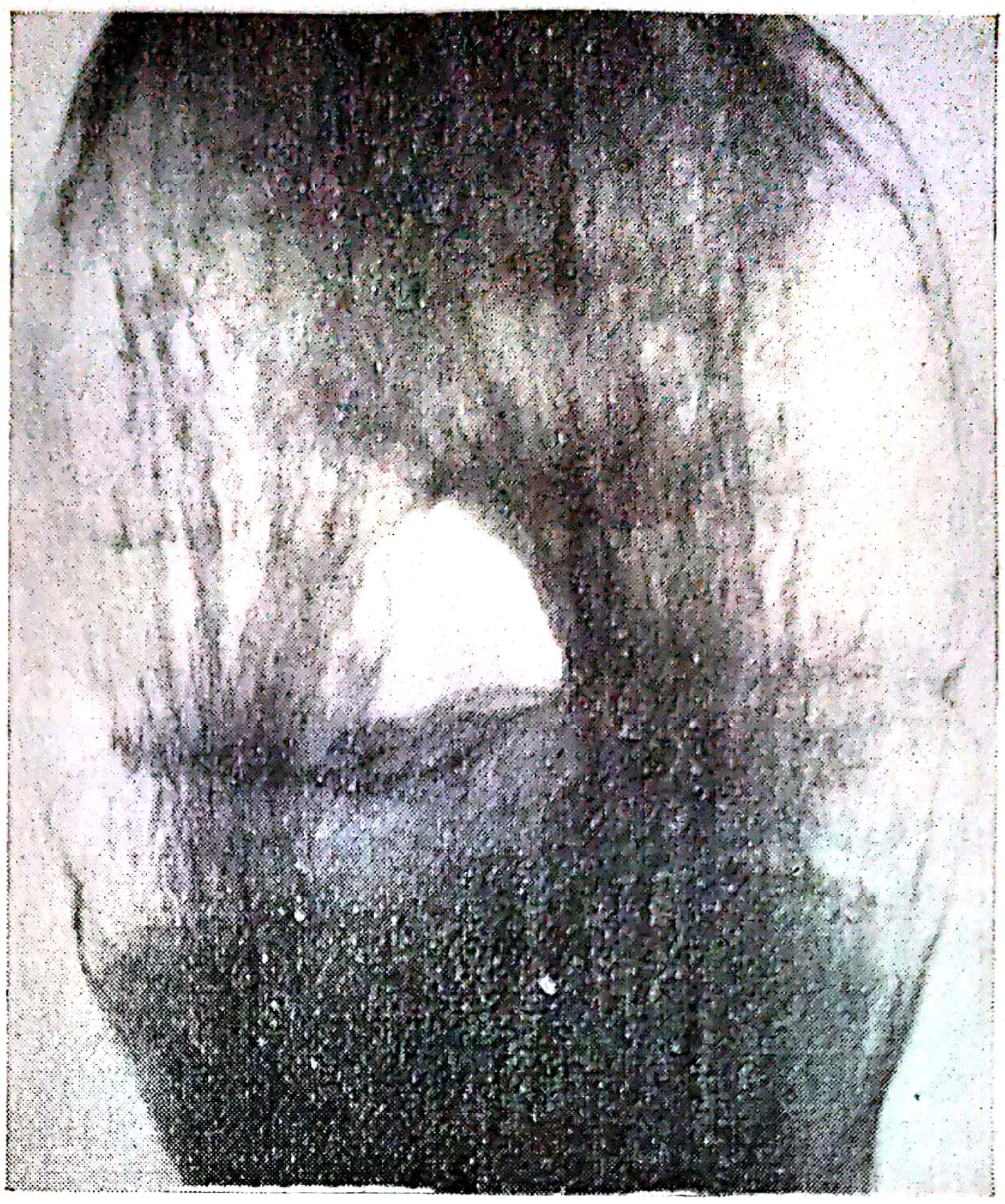

Fig. 413. — Anchiloză osoasă de genunchi după artrită gonococică. Trabecule în continuare lasă aspectul de „ploaie la orizont".

În fața unei asemenea situații, diagnosticul de artrită acută se impune, căutîndu-se numai să se descopere agentul cauzal. Uneori, în cazul unei artrite acute de origine gonococică (fig. 414), infecția gonococică este negată cu multă îndărătnicie, iar examenul uretral nu este pozitiv. Numai provocarea sau masajul repetat al prostatei ne poate pune pe calea unui diagnostic exact. Dacă în antecedentele bolnavului există o gonococie insuficient tratată, este indicat să se ia toate precauțiile necesare cînd se operează pe articulații, deoarece traumatismul operator poate declanșa o artrită (B. Susan și C. Doboșiu). Descoperirea în anamneză a diverselor stafilococii va îndrepta diagnosticul către o artrită acută stafilococică. Uneori, artritele acute complică osteomielitele osoase vecine, cum se întîmplă în special la copii, în cursul osteomielitei la șold, localizate în metafiza proximală a șoldului, deoarece cartilajul de creștere este în bună parte intraarticular.

Radiografia nu este de mare folos în primele zile; ea poate pune în evidență numai un oarecare grad de decalcificare, o micșorare (fig. 415) sau, dimpotrivă, o lărgire a spațiului articular, prin creșterea cantității de lichid intraarticular.

Tratament. Terapia artritelor acute, ca și a osteomielitei acute hematogene, a cunoscut în ultimii ani, o dată cu introducerea antibioticelor, o etapă nouă. Aplicarea antibioticelor trebuie însă făcută cu toată rigurozitatea, numai după controlul sensibilității florei la antibioticul respectiv, care trebuie administrat în doze suficiente. În artritele stafilococice și streptococice, culturile de microbi recoltați din lichidul articular sînt posibile, dar în artritele gonococice microbii nu se pot depista decît excepțional în lichidul articular.

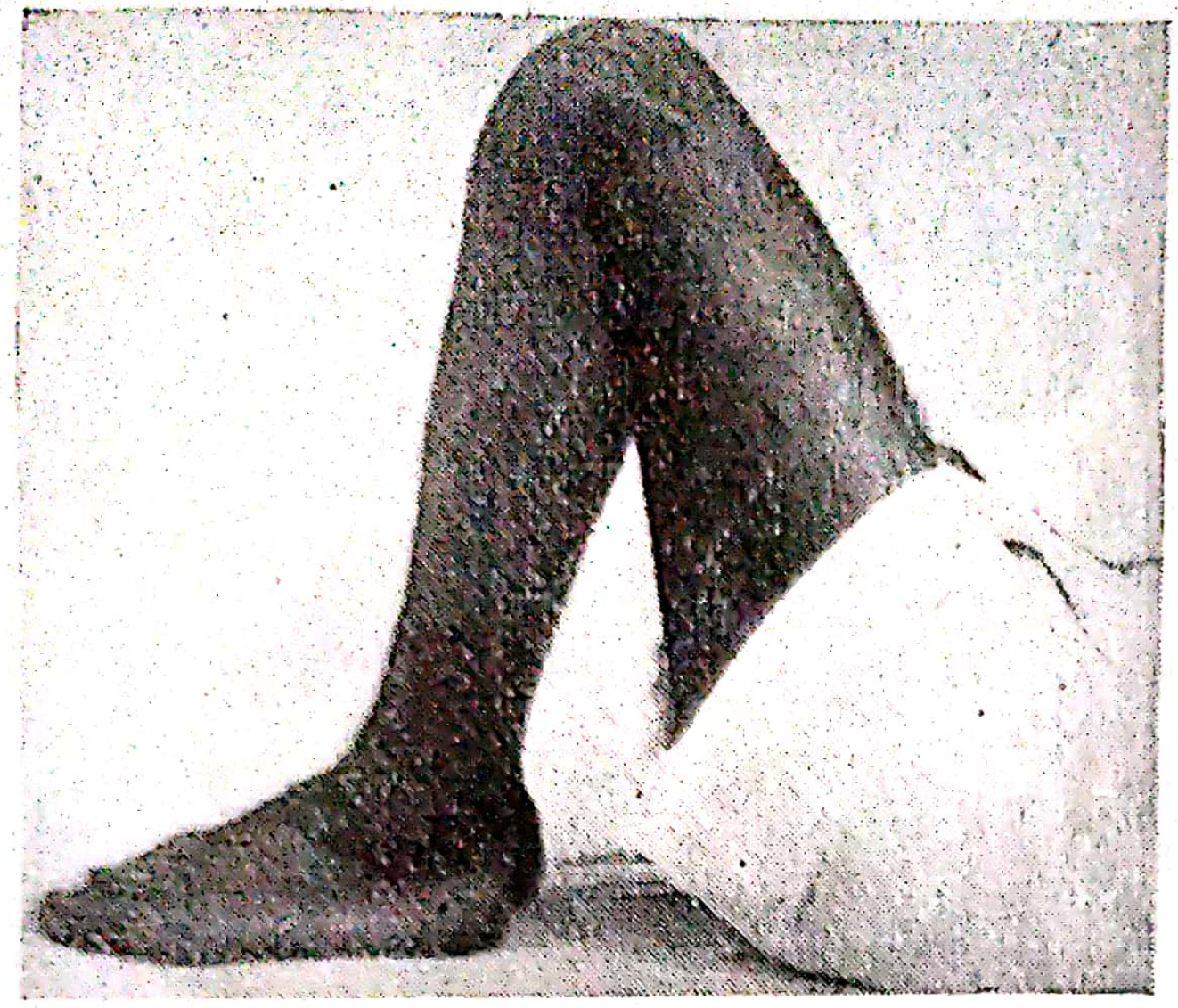

Fig. 414. — Artrită gonococică de genunchi.

În afară de administrarea antibioticelor, uneori, pentru eliminarea puroiului din interiorul cavității articulare este indicată intervenția chirurgicală concomitentă. În special în artrita gonococică am ajuns la convingerea că singura terapie valoroasă, care ușurează rapid bolnavul, înlăturînd complicația atît de gravă a anchilozei sau chiar a redorii articulare, este întrebuințarea procedeului lui Willems, cît mai apropiat de începutul bolii, cînd există lichid în articulație, și sub protecția antibioticelor.

Sub anestezie regională sau rahidiană facem o artrotomie printr-o incizie para- și suprarotuliană, care dă acces la fundul de sac subcvadricipital destins de lichidul din articulație. Preferăm să facem o artrotomie dublă, pe cît posibil fără să incizăm ligamentele rotuliene laterale. Menținem temporar orificiile create deschise cu ajutorul unor pense mari deschise, și căutăm să scurgem lichidul și flocoanele albuminoase, care uneori sînt în cantitate mare. Pentru ca această evacuare să fie cît mai completă, facem mișcări repetate, cu amplitudine mare (flexie și extensie) ale articulației. Esențialul este ca în articulație să nu rămînă — lipite de sinovială în fundurile de sac sau agățate de ligmentele intraarticulare — flo-

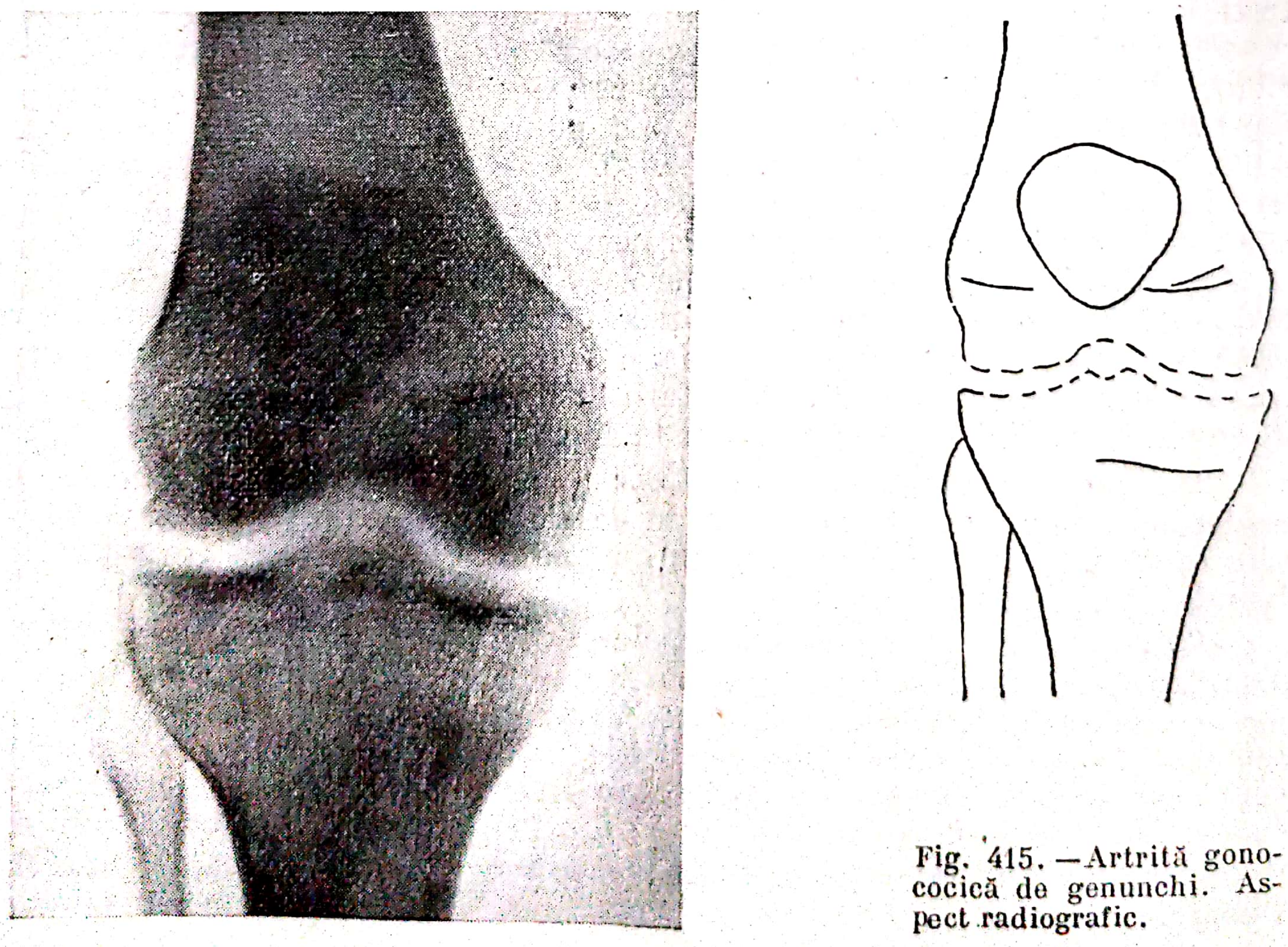

Fig. 415. — Artrită gonococică de genunchi. Aspect radiografic.

coane care conțin elementul fibrozant și formează prin sedimentare și vascularizare țesutul fibros de scleroză.

Pentru ca să scoatem aceste formațiuni solide, introducem prin orificiile artrotomiei, cu ajutorul unei pense lungi, comprese îmbibate în soluție cloruro-sodică izotonică încălzită și ștergem cu grijă fundul de sac subcvadricipital și, pe cît posibil, articulația, fără să frecăm cartilajul diartrodial.

Pentru terminarea operației procedăm în două feluri:

1. Cînd prin artrotomie s-a scurs un lichid citrin, în cantitate mare, cu foarte puține flocoane, aproape limpede, și cînd fenomenele generale sînt modeste, închidem complet orificiul de artrotomie, după ce am introdus o soluție de penicilină (cel puțin 200000 u.) și 2—3 g de streptomicină dizolvată în soluție de novocaină 1%.

2. Dacă lichidul este purulent, cu multe formațiuni solide, și starea generală a bolnavului este alterată, punem în orificii tuburi groase de cauciuc, fixate în afară cu ace de siguranță sau, mai bine, sonde Nélaton, prin care se administrează în continuare o perfuzie cu soluție de penicilină.

Toată operația descrisă și pansamentele ulterioare ce vor fi necesare trebuie făcute cu material și în condiții de cea mai ireproșabilă asepsie, mai meticuloasă, dacă se poate spune, decît pentru o laparatomie. Tuburile sau sondele se scot definitiv după 4 — 5 zile.

A doua zi după operație, dacă s-au lăsat plăgile deschise, se schimbă pansamentele și se introduc alte tuburi de dren, după ce bolnavul a fost îndemnat să facă primele mișcări de flexie-extensie. Dacă acesta nu execută activ mișcări, ele sînt făcute pasiv cu delicatețā, totuși hotărît. În cursul zilei, mișcările trebuie făcute cu orice preț, fie de către bolnav, fie de medic sau de infirmieră.

În cazul cel mai rău, în a treia zi, bolnavul va avea curajul să și le facă singur, fiindcă se convinge că mișcările devin din ce în ce mai nedureroase pe măsură ce sînt executate. Bolnavii se dau jos din pat cel mai tîrziu la 48 de ore după operație.

Vom avea grijă ca pansamentele să nu se deplaseze în timpul mișcărilor și să le schimbăm perfect aseptic dacă s-au îmbibat pînă la fașă. Tratamentul cu antibiotice se continuă parenteral.

Timpul cît artrotomia trebuie menținută deschisă, depinde de cantitatea și de calitatea lichidului ce se mai scurge, precum și de curba febrilă; în genere, aceasta scade pînă la normal în trei — patru zile, iar starea generală începe să se îmbunătățească evident; bolnavul devine euforic și durerile dispar, îngăduind somnul, alimentația și chiar mersul.

Cazuri mai ușoare pot fi soluționate prin puncții, injecții cu antibiotice intraarticular și parenteral.

În artritele purulente (stafilococice), cu manifestări clinice mai modeste, procedăm tot după metoda lui Willems, numai că facem artrotomia pararotuliană mult mai largă și întrebuințăm toate mijloacele medicamentoase de combatere a stafilococului (vezi „Osteomielita“). În cazurile grave facem *rezecția de drenaj*, și nu ne bazăm numai pe antibiotice.

Principiul acesta constă în a rezeca porțiuni reduse din extremitățile articulare, făcînd o extensie puternică, în așa fel ca toată articulația să fie larg deschisă, accesibilă antibioticelor. Drenajele cu meșe, cu tuburi etc., trebuie să fie total interzise.

Cînd anchiloza s-a instalat în urma artritei infecţioase putem corecta diformităţile prin *osteotomii* ori *rezecţii osoase*, iar cînd se urmăreşte recuperarea funcţiilor articulare se face la timpul oportun *artroplastia*.

În anchilozele foarte strînse, dar nu osoase, cu genunchiul de pildă în flexie, uneori exagerată, se recurge la diverse osteotomii, precedate de capsulectomie şi tenotomii sau alungiri de tendoane. Se face apoi extensie extemporanee sau prelungită la pat, care va duce la îndreptarea dorită adică aşezarea segmentului care formează articulaţia anchilozată în axa funcţională (extensie pentru membrul inferior, flexie pentru cot etc.). După un timp de extensie se pun aparate gipsate în etape.

În anchilozele osoase ale genunchiului în flexie recurgem de preferinţă la *tripla osteotomie a lui Rădulescu*, făcută la femur, tibie şi peroneu. Tehnica este următoarea:

Se face o incizie lungă, mediană, care pătrunde prin tendonul cvadricepsului şi prin muşchiul atrofiat pînă la femur, ce se izolează subperiostic, de la masivul anchilozei osoase în flexie în sus, şi pe sub diafiză se pun depărtătoarele Rădulescu cu palete. Se face cu dalta lată şi tăioasă o osteotomie oblică de jos în sus şi dinainte înapoi (planşa III a şi b).

Cu o mişcare de flexie se dislocă cele două fragmente. A doua incizie se face tot median şi anterior, la extremitatea superioară a tibiei, dar după izolarea osului, osteotomia se face invers, adică oblică de sus în jos (planşa III c). Printr-o incizie laterală şi în treimea superioară a gambei se osteotomizează peroneul (planşa III d), avînd grijă să nu lezăm sciaticul popliteu extern.

Toate fragmentele osoase obţinute prin osteotomii trebuie să fie liberate. Se suturează tegumentele complet. Trecem apoi o broşă pentru extensie în calcaneu şi punem scăriţa. Se face apoi extensia continuă la pat (planşa III e), punînd treptat greutăţi şi controlînd mereu circulaţia sanguină şi sensibilitatea, pînă cînd masivul articular anchilozat cu deformaţia respectivă se înfundă între extremităţile oaselor osteotomizate şi pînă cînd gamba ajunge să fie în prelungirea coapsei (timp de 15—20 de zile). În momentul cînd corectarea s-a făcut, se aplică un aparat gipsat, care se menţine pînă la consolidare. Dacă se procedează corect şi aparatul gipsat nu produce nici o compresiune vătămătoare, se va obţine un rezultat funcţional şi estetic excelent, scurtarea membrului inferior fiind redusă. Acest procedeu mai are şi avantajul că nu influenţează cu nimic creşterea, fiindcă la tineri se face osteotomia la distanţă de cartilajele de creştere; pe de altă parte, se lasă posibilitatea executării în viitor a unei artroplastii.

În anchiloza de şold în poziţia vicioasă, pentru corectare se recurge la osteotomia subtrohanteriană a femurului.

Primul care a executat această operaţie a fost Gant (1872). Apoi, pe rînd, Volkmann, Bryant, Mandler, au obţinut rezultate bune. S-au propus apoi diverse tipuri de osteotomii. Scopul urmărit de autori era să obţină o îndreptare cît mai corectă a diformităţilor, fără să se mai producă alte tulburări şi complicaţii.

Diversele procedee întrebuinţate pot fi sistematizate în trei grupe, şi anume: osteotomia subtrohanteriană liniară (Gant), cuneiformă (Whitmann), în formă de zăvor (Mommsen) şi circulară (Brackett-Albee). Avantajul osteotomiei subtrohanteriene, cuneiforme şi oblice în anchilozele vicios consolidate ale şoldului constă în faptul că se poate obţine o îndrep-

Planşa a III-a

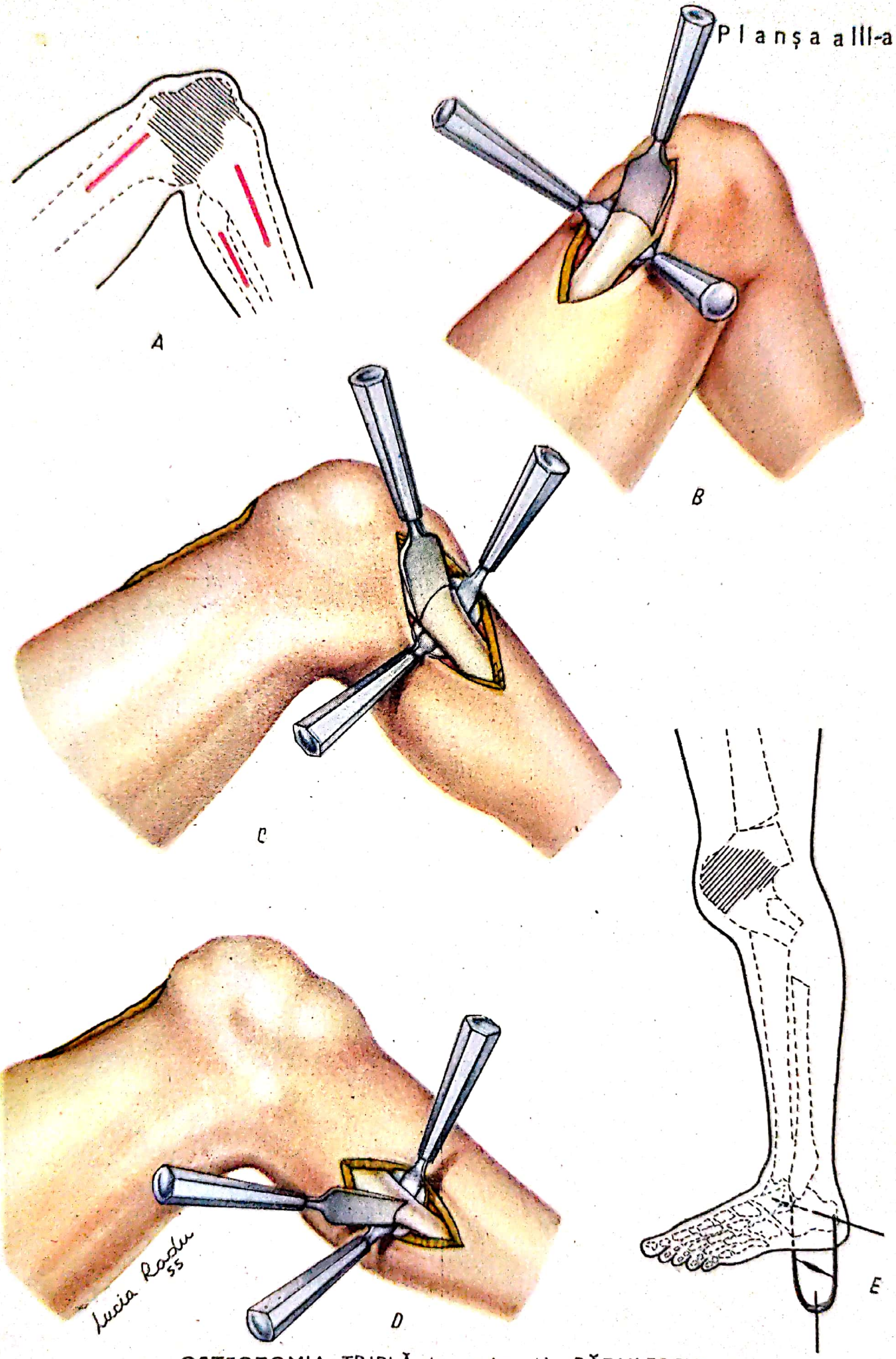

OSTEOTOMIA TRIPLĂ (procedeu AL. RĂDULESCU)

a — cele trei incizii; b — osteotomia femurului;
c — osteotomia tibiei; d — osteotomia peroneului;
e — extensie continuă transscheletică.

tare destul de bună şi o alungire a membrului inferior, prin faptul că acesta se pune în extensie şi bazinul se deplasează.

Am întrebuinţat într-un mare număr de cazuri osteotomia liniară, curbă sau circulară (Brackett-Albee), pentru a obţine corectarea diformităţii, şi rezultatele au fost destul de bune, dar nu am fost totdeauna satisfăcuţi. Cînd atitudinea vicioasă a fragmentelor obţinute prin osteotomie subtrohanteriană era foarte accentuată, unghiulară (anterioară, posterioară sau laterală), se produceau tulburări nervoase sau circulatorii şi deseori era necesară o nouă intervenţie pentru a se elibera nervi sau vase, pentru a se modela calusul diform sau pentru a se ancora cele două fragmente îndepărtate mult între ele. Direcţia axei femurului, raportată la aceea a osului coxal, rămînea totuşi anormală, în baionetă, iar lordoza foarte accentuată se îndrepta insuficient. Numărul mare al procedeelor operatorii este un argument împotriva afirmaţiilor lui M. P. Lance, care nu găseşte nici un defect osteotomiei subtrohanteriene. Ca să evităm neajunsuri grave, am recurs în cazurile bine alese la un alt procedeu operator, care ne-a dat deplină satisfacţie în toate cazurile operate pînă în prezent.

Osteotomia curbă a osului coxal a lui Rădulescu desface blocul articular coxo-femoral, vicios anchilozat, fără să se intervină neapărat în focarul de boală, chiar dacă acesta este vindecat. Această intervenţie se face după următoarea tehnică:

Folosim de obicei rahianestezia. Se poate însă întrebuinţa, după preferinţă, anestezia generală sau chiar şi cea locală. Bolnavul este aşezat în decubit lateral pe partea opusă şoldului bolnav. Masa de operaţii ortopedice Rădulescu permite toate înclinaţiile necesare şi serveşte foarte bine în această împrejurare. Se fixează membrul sănătos în extensie, iar cel anchilozat în poziţia impusă de diformitate.

Ca să putem duce membrul inferior în poziţia de extensie şi de abducţie dorită, trebuie să incizăm în prealabil inserţiile adductorilor şi să coborîm spina iliacă cu inserţiile musculare respective (operaţia lui Soutter).

Facem apoi incizia „în tabacheră“ a lui Ollier, ca să punem în evidenţă marele trohanter (planşa IV a şi b).

Lamboul format din piele şi ţesut celulo-adipos este răsturnat şi izolat în sus. Se descoperă atunci, la partea posterioară, fasciculele muşchiului marele fesier, la partea mediană fesierul mijlociu acoperit de fascia sa, şi către partea anterioară tensorul fasciei lata. Se desface marele trohanter, de obicei cu o daltă lată tăioasă, ondulată (Hennequin) sau cu ferăstrău Gigli, şi se fac două incizii musculare laterale, ca să obţinem astfel un lambou osteo-muscular, care se răstoarnă în sus, punînd în evidenţă capsula articulară sau ceea ce a mai rămas din ea. Se îndepărtează cît mai mult posibil la partea anterioară tensorul fasciei late, care eventual se taie, apoi psoas-iliacul şi dreptul anterior, căruia i se incizează tendonul reflectat supracotiloidian (planşa IV c).

La partea posterioară se îndepărtează cîteva fascicule rămase intacte ale marelui şi ale mijlociului fesier.

În cîmpul operator astfel lărgit se pot întîlni cîteva ramuri arterio-venoase sau nervoase, care trec prin fosa piramidală şi care n-au importanţă.

Se descoperă astfel larg şi se face perfect accesibilă toată întinderea osului iliac unde se află anchiloza femoro-cotiloidiană. Aceasta se găseşte destul de des deasupra cavităţii cotiloidiene normale, din cauza subluxaţiei provocată de boală. Se poate atunci explora şi privi aproape în întregime regiunea din jurul blocului de anchiloză, exceptînd bineînţeles sfertul inferior al circumferinţei spre scobitura ischio-pubiană.

Ultimul timp operator constă în deperiostarea limitată a coxalului înspre sprînceana cotiloidiană și în osteotomia curbă făcută împrejurul acesteia la o distanță de aproximativ ½ centimetru, în felul cum se face de altfel și pentru o artroplastie de șold. Osteotomia se face cu ajutorul unei mari dălți scobite, subțiri și tăioase, care trebuie să cuprindă în concavitatea sa cel puțin jumătatea superioară a masivului osos al anchilozei.

În același timp, cu ajutorul mesei ortopedice, se face extensia continuă a membrului inferior pînă la completarea osteotomiei; pe urmă se așază membrul în poziția normală dorită (planșa IV d și e).

Cînd se creează o îndepărtare oarecare între o parte din blocul anchilozat și suprafața osteotomizată, se interpun cîteva transplante osoase luate din vecinătate.

Se refac anatomic părțile musculo-aponevrotice, se fixează și trohanterul la locul său, cu ajutorul unui șurub metalic, sau mai bine numai prin fire de catgut puternice, trecute prin țesutul fibros sau prin periost, deoarece mușchii trohanterieni nu mai au nici o valoare funcțională cît timp există anchiloza șoldului; cu ajutorul mesei ortopedice căutăm să dăm extensie și abducție coapsei și să corectăm cît mai mult lordoza. Acest rezultat nu este totdeauna posibil complet, din cauza fixării bazinului prin scolioza ireductibilă și răsucirea coloanei lombare.

Tegumentele sînt suturate cu fire de mătase, fără drenaj; se aplică un aparat gipsat mare.

Consolidarea se face totdeauna în același interval de timp ca la oricare osteotomie (circa 2—3 luni).

Aparatul gipsat trebuie să fie prevăzut cu o scăriță, cu ajutorul căreia mersul să fie posibil la momentul indicat.

Aparatul gipsat trebuie purtat circa 12 săptămîni, în raport cu vîrsta bolnavului, gradul de deplasare suferit de suprafețele osoase osteotomizate și felul leziunii care a produs anchiloza.

Rezultatele obținute sînt net superioare celorlalte osteotomii femorale, atît în anchilozele de natură infecțioasă, cît și în cele de natură tuberculoasă.

Cînd împrejurările permit și bolnavul are o musculatură bună și o voință fermă, necesare în tratamentul postoperator, se poate recurge la artroplastii.

Artroplastia de șold. Se face după diverse procedee operatorii, care pot da rezultate bune dacă se aleg cazurile și se urmează o tehnică perfectă, cu păstrarea celei mai riguroase asepsii.

Tehnica lui Murphy. Se face o incizie în *U*, care cuprinde în ea marele trohanter; de la mijlocul ei se face o alta, verticală, așa încît în total incizia are forma unui diapazon. Lamboul cutanat, cu țesutul său celular păstrat în întregime, se ridică și se pune în evidență marele trohanter, cu masa sa musculară. Se desface apoi trohanterul cu ajutorul unei dălți late, de obicei cu tăișul crenelat.

O dată cu trohanterul se ridică și mușchii care se inseră pe el, tăindu-se lateral pe o bună distanță; se face deci în total un al doilea lambou osteomuscular, ce se răstoarnă peste cel dintîi. Se ajunge astfel pe resturile de capsulă, care, după caz, poate fi aproape dispărută sau foarte îngroșată, și se incizează, descoperindu-se capul femurului anchilozat. Cu o daltă scobită se desface anchiloza, strict, la nivelul separării oaselor (fig. 416). Făcîndu-se apoi o mișcare de adducție accentuată, cu genunchiul flectat și gamba peste coapsa opusă după rotația externă, se luxează capul femurului. Cu o freză lată și bombată se scobește și se netezește cavitatea cotiloidă, iar cu alta, în formă de clopot, capul femurului (fig. 417). Țesutul celular de pe primul lambou se desface și se coboară (fig. 418), căptușindu-se cu el cavitatea cotiloidă (fig. 419). Prin mișcarea inversă de extensie, abducție, cu rotație internă, se repune capul femurului în neocotil. Se refac deasupra straturile fibroase și pe cît posibil cele musculare, apoi marele trohanter

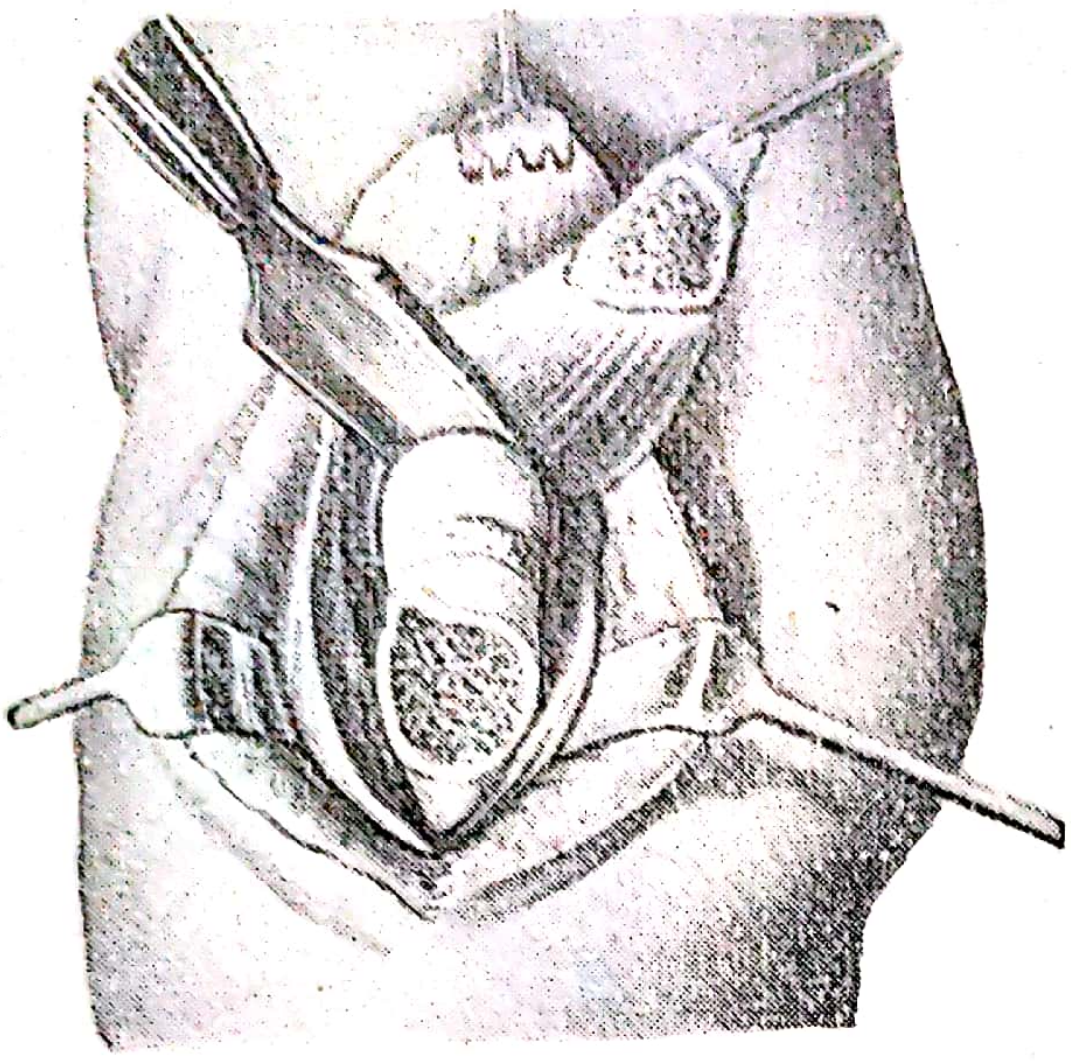

Fig. 416. — Tehnica lui Murphy pentru artroplastia șoldului. După formarea lambourilor cutanate și osteomusculare se individualizează capul femurului din achiloză, cu o daltă scobită (după Erlacher).

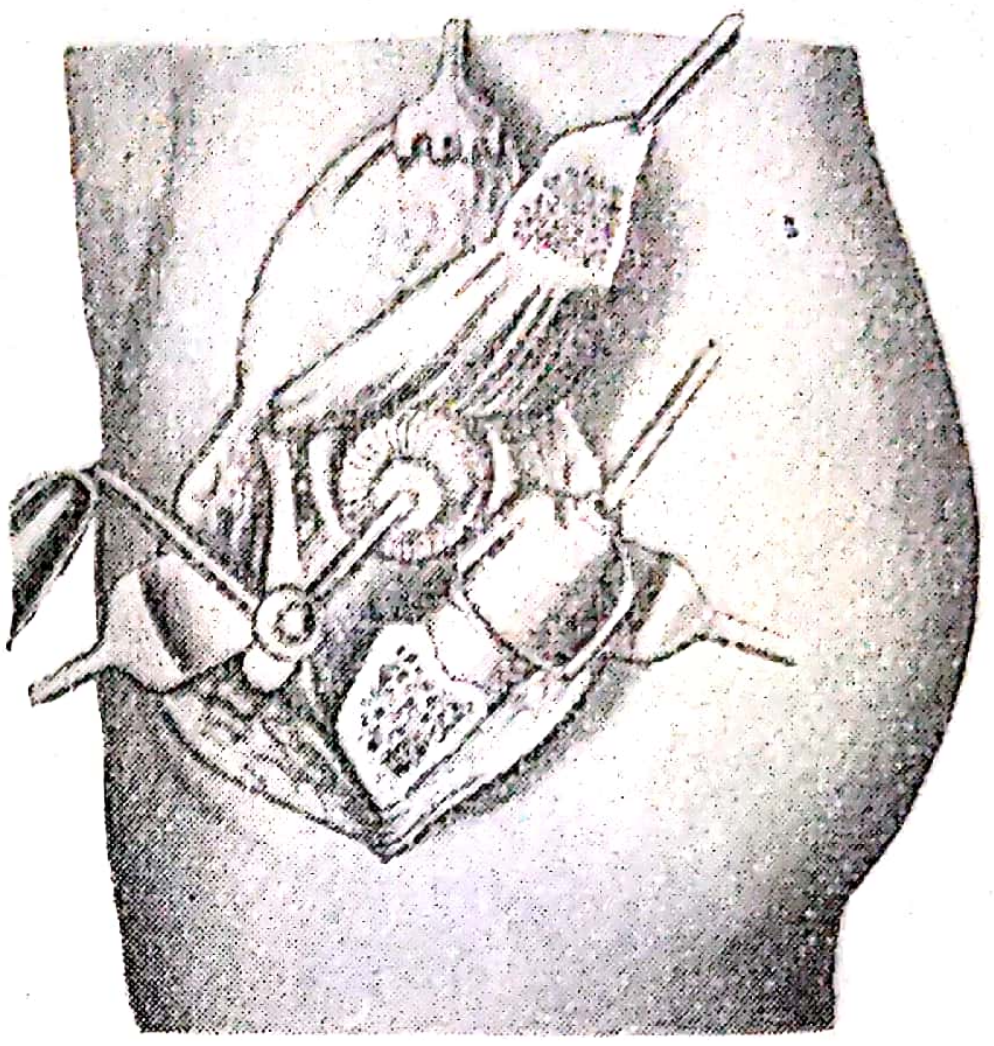

Fig. 417. — Modelarea cavității cotiloide și a capului femoral, cu freze.

se fixează la locul său. Se poate pune ori nu un șurub metalic, care să mențină și mai bine contactul (fig. 420).

Alți autori fac incizia numai în U sau *incizia lui Smith-Petersen*, mai mult sau mai puțin modificată; incizia pornește de-a lungul crestei osului coxal pînă la apofiza iliacă anterioară și superioară, de la care devine curbă spre trohanter, apoi devine din nou curbă, luînd direcția femurului. Alții fac incizia lui Sprengel, care începe la 10 cm sub spina iliacă anterioară și superioară, are o direcție verticală pe marginea externă a mușchiului croitor, ajunge în dreptul spinei, apoi urmează marginea osului coxal, de-a lungul celor două treimi externe ale sale.

Preferăm această incizie, care seamănă cu cea a lui Hueter; ea prezintă o curbură în dreptul spinei antero-superioară, continuînd apoi de-a lungul unei porțiuni din creasta coxalului.

Tehnica lui Payr. După ce se descoperă articulația anchilozată, se face o secțiune în gîtul femurului, începînd de sus, cam de la foseta digitală, și se prelungește oblic în jos, în formă de S prelungit. Se cunoaște acest procedeu sub numele de *osteotomie în formă de șa*.

Tehnica lui Albee. Se face o incizie mixtă, Sprengel-Smith-Petersen, și se descoperă articulația, iar cu o freză circulară goală se modelează capul femurului. Cavitatea cotiloidă se căptușește tot cu țesut celular subcutanat luat de pe lamboul tegumentar.

Baer preferă să înfășoare cu fascia lata sau cu membrană artificială capul femurului modelat. Fixarea acestei membrane se face cu ajutorul unui fir de mătase mai gros, însăilat la marginile ei.

În cazurile noastre de artroplastie am recurs altădată la procedeul Murphy și am învelit capul femurului cu fascia lata, după cum face Baer.

Mai recent, în cîteva cazuri am recurs la metoda italiană, de a căptuși, capul refăcut cu piele luată extemporaneu de la bolnav, fie de la abdomen, fie chiar de la coapsă, unde facem o incizie dublă, eliptică, pentru recoltare.

În prezent, pentru artroplastia de șold, folosim următoarea tehnică:

Facem incizia lui Hueter-Sprengel, deci antero-externă de-a lungul coapsei, de la spina iliacă anterioară în jos, pe o distanță de circa 18—20 cm.

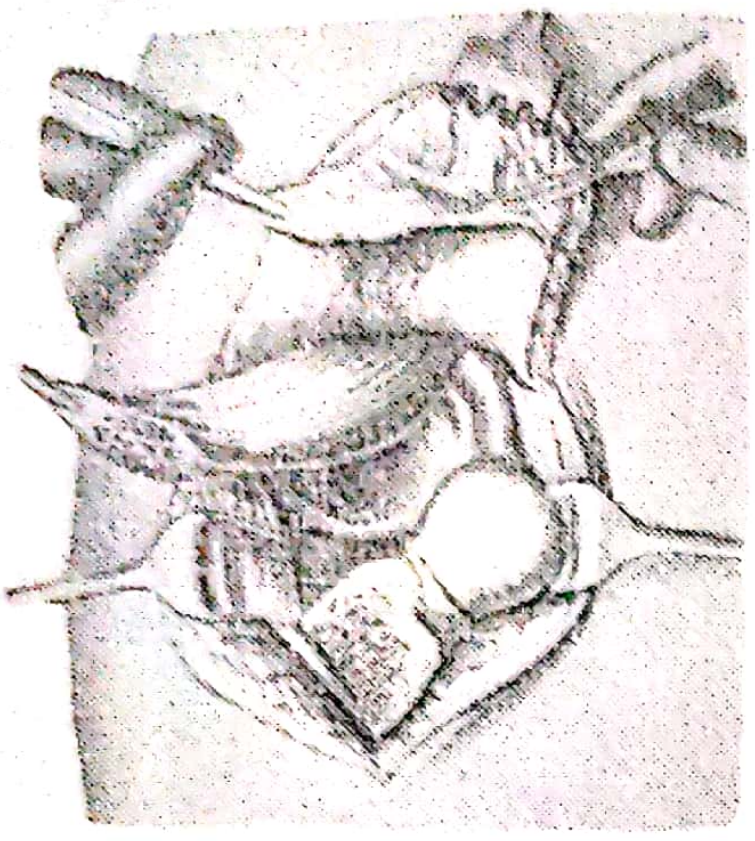

Fig. 418. — Se disecă un lambou fibro-grăsos.

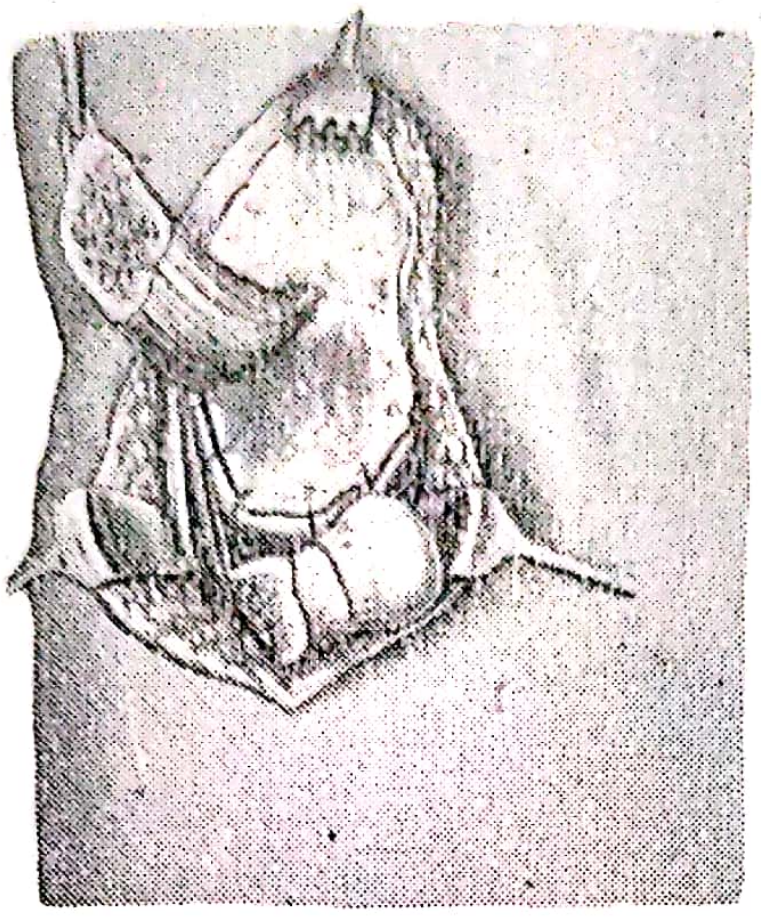

Fig. 419. — Lamboul precedent căptușește cavitatea cotiloidă.

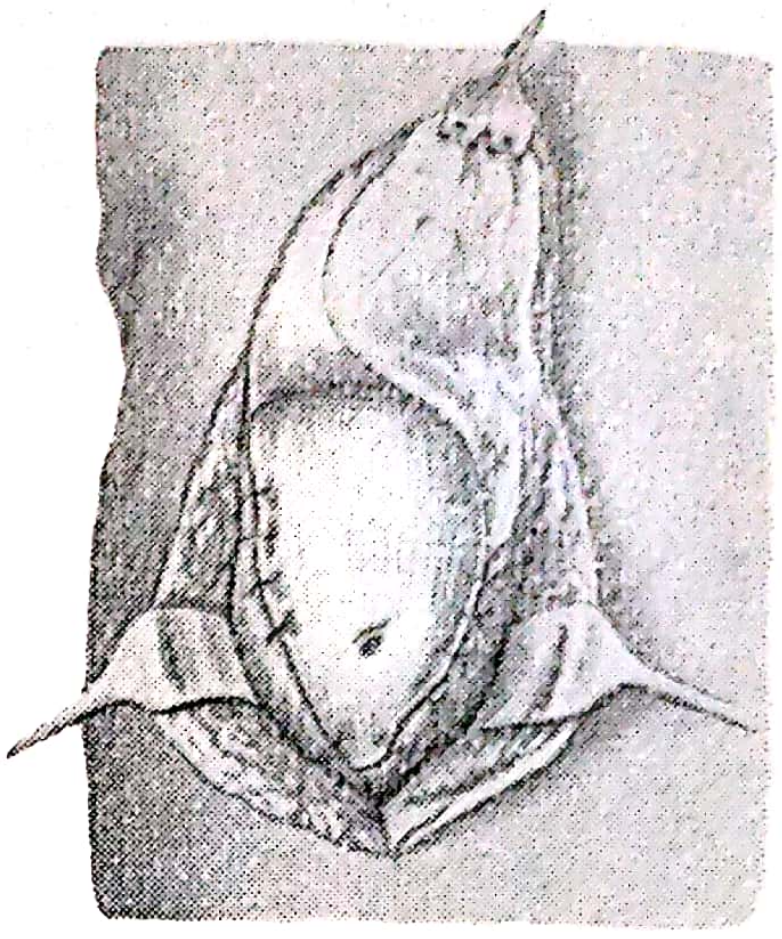

Fig. 420. — După repunerea capului se refac straturile osteo-musculare.

La partea de sus o îndoim de-a lungul crestei coxale (fig. 421). Cu o răzușă decolăm toți mușchii de pe spina iliacă antero-superioară, pe care o denudăm pînă la spina anterioară și inferioară. Decolăm cu grijă musculatura fesieră și abdominală de pe creasta coxalului, pe o oarecare distanță. Ca să ne scutim de un ajutor, obișnuim să înfigem oblic o daltă în partea internă a coxalului, astfel ca partea abdominală să nu vină înspre plagă, apoi în spațiul dintre tensorul fasciei lata și croitor îndepărtăm acești mușchi și găsim dreptul anterior cu tendonul său, pe care-l individualizăm bine pînă la inserție. Reperăm cu fire de mătase groasă două porțiuni din tendon și-l secționăm între ligaturi. Dăm în jos cît mai mult dreptul anterior și punem în evidență capsula articulară. Legăm vasele transverse.

Incizăm capsula articulară, de obicei foarte îngroșată, fie circular, fie în H, și reperăm buzele ei. Ducem apoi în adducție puternică coapsa, punînd gamba flectată mult peste coapsa cealaltă, și ridicăm treptat gamba de pe planul coapsei, făcînd și o mișcare de rotare. Capul, liberat prin secțiunea eventuală a ligamentului rotund rezidual, iese cu zgomot afară din cotil (fig. 422). Din acest moment procedăm la curățirea lui de cartilaj, de exostoze etc., îl rotunjim perfect cu dălți scobite, cu freze electrice sau de mînă, tip Judet, și-l netezim cu pila (fig. 423). Un mijloc pe care-l folosim este acela de a bate extremitatea refăcută cu un ciocan lat sau de a o uniformiza, răsucind și apăsînd în același timp în jurul ei o capsulă de vitaliu. Procedăm în același timp la golirea cavității cotiloide de tot țesutul de granulație sau fibros ce-l conține. Cu dălți scobite, cu chiurete mari, cu o freză mare electrică sau de mînă, sau cu răzușe speciale de tip Judet, curățim pereții cavității. Cînd cavitatea nu ni se pare suficient de adîncă să primească ușor capul singur sau și o cupulă de vitaliu, o scobim mai ales în fund și în sus (fig. 424).

Planşa a IV-a

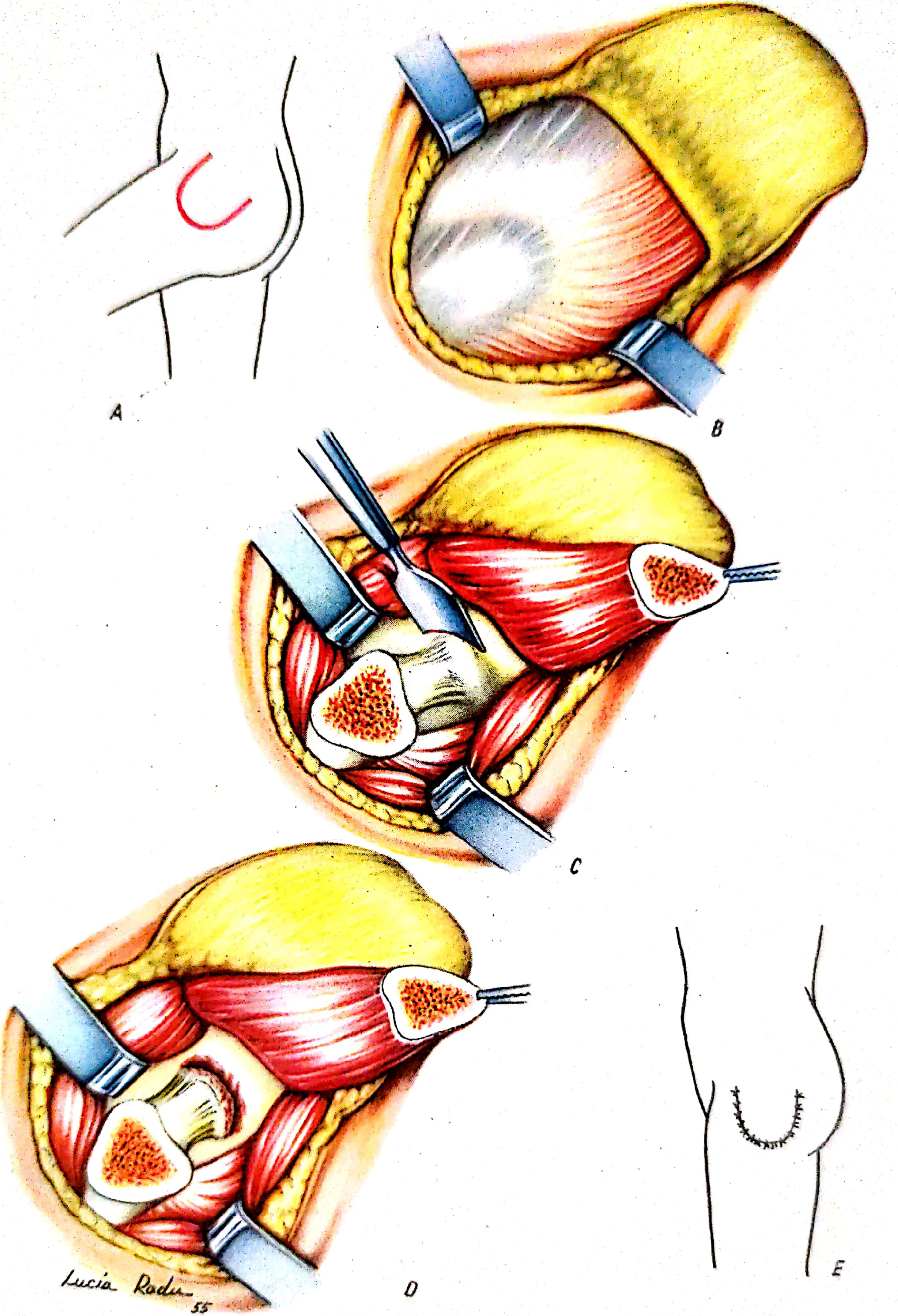

OSTEOTOMIA CURBĂ A OSULUI COXAL (procedeu AL. RĂDULESCU)

a — incizia în tabacheră a lui Ollier; b — efectuarea unui lambou din tegumente şi ţesut celulo-adipos; c — osteotomia curbă în osul coxal; d — detaşarea segmentului; e — rezultatul final.

Învelim capul în fascia lata, cu piele, sau folosim o capsulă de vitaliu potrivită bine la dimensiune, să aibă jos şi în cotil şi peste capul femoral. (fig. 425).

Unii folosesc în loc de capsulă de vitaliu una făcută din acril, iar Fazakaş interpune ceară de albine preparată special.

Cînd capul nu este utilizabil, decapităm osul şi îl înlocuim cu un cap acrilic cu tijă cervicală sau cu una care merge pînă în diafiză.

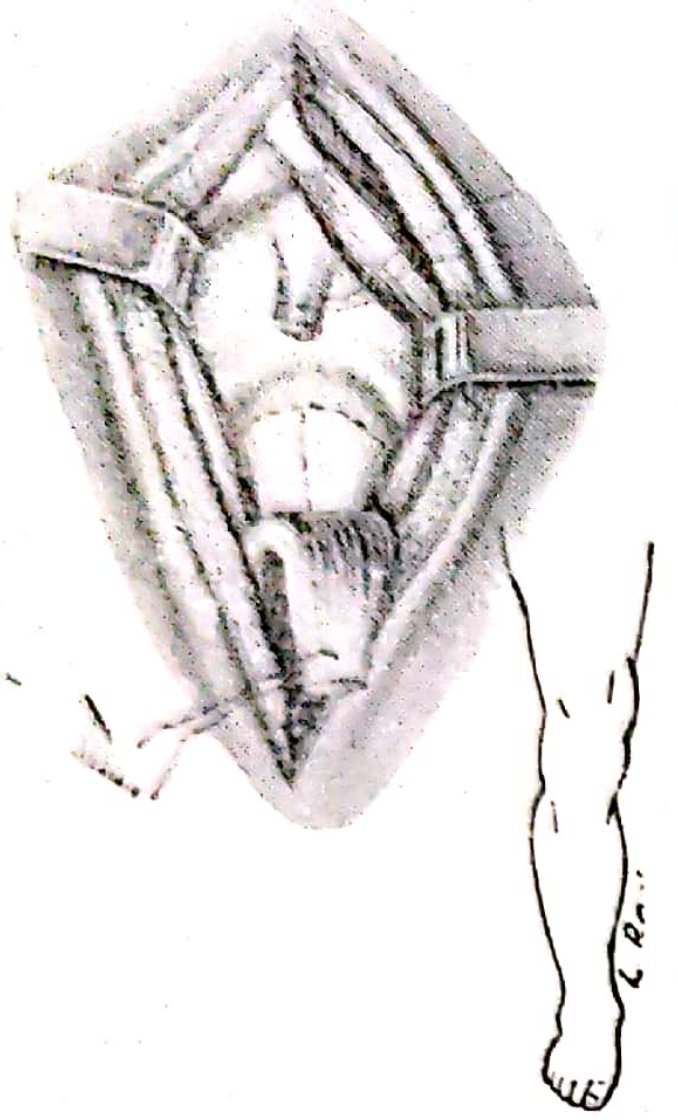
Fig. 421. — Artroplastia de şold cu capsulă de vitaliu pe cale anterioară. Incizia Hueter.

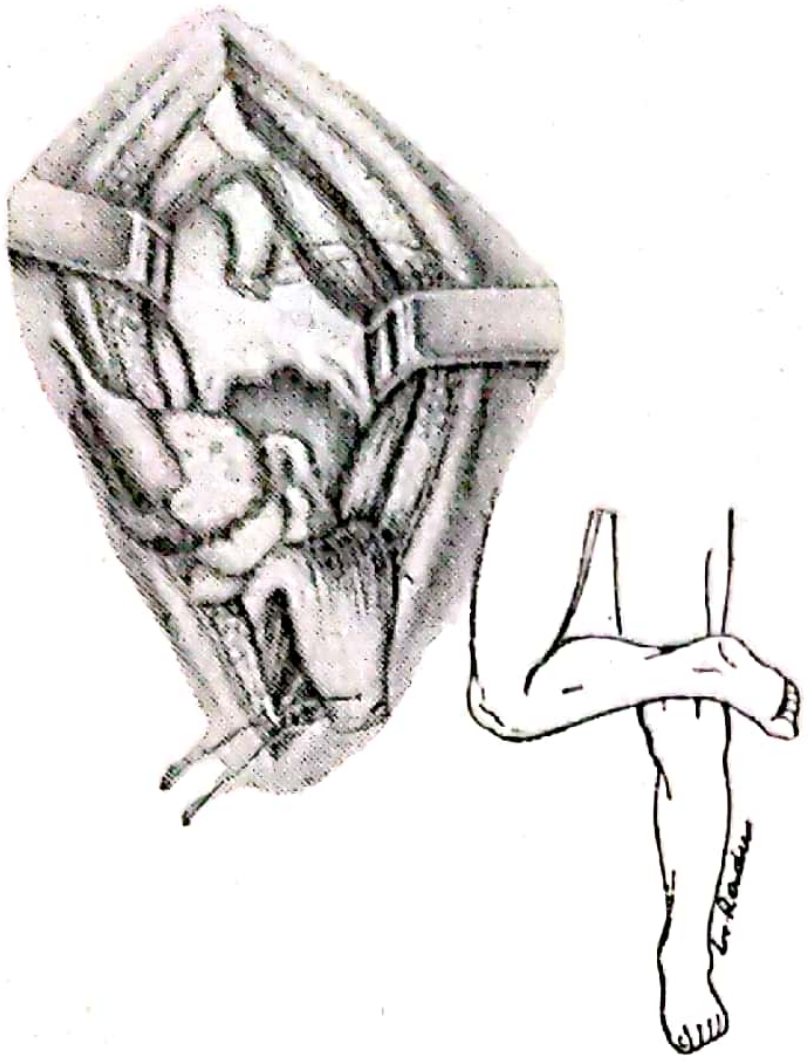
Fig. 422. — Artroplastie de şold cu capsulă de vitaliu. Punerea în evidenţă a capului femoral, prin manevra de rotaţie externă şi modelarea capului femoral.

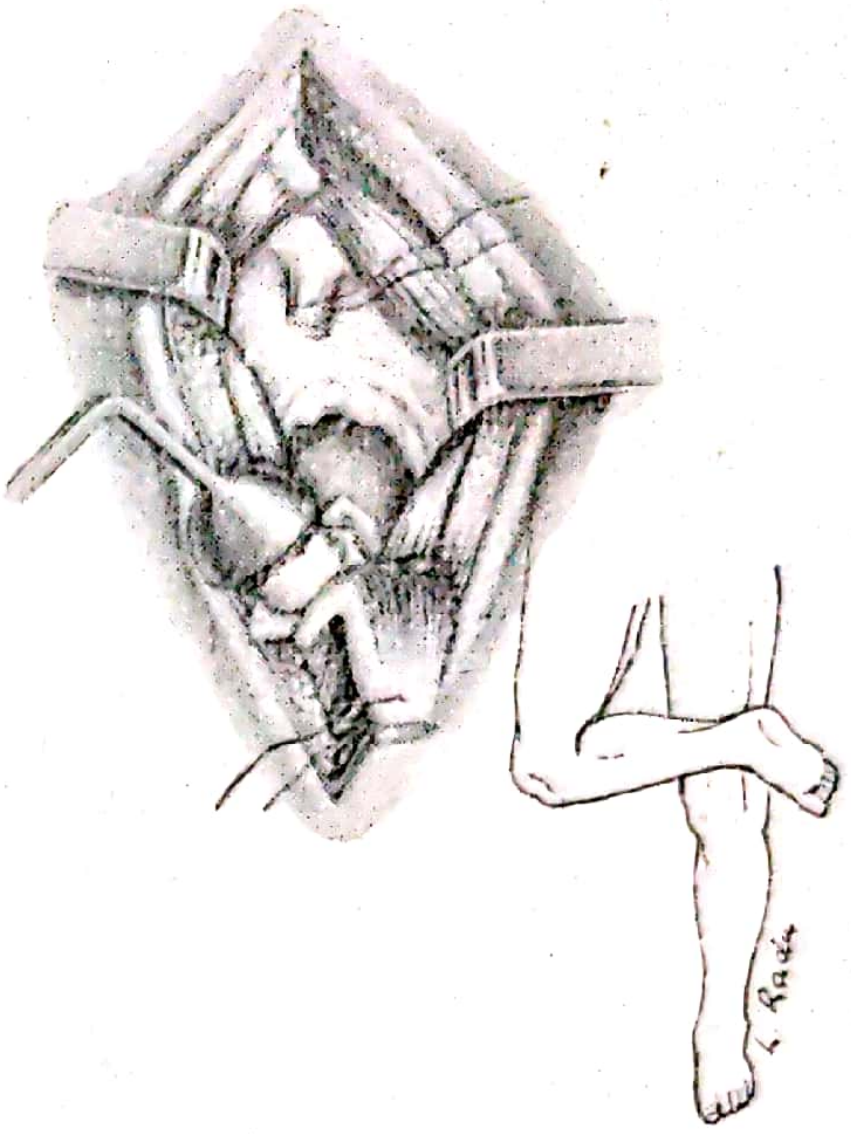
Fig. 423. — Frezarea capului femoral.

Pentru repunerea capului e de-ajuns să aducem membrul inferior în poziţie normală, să facem puţină extensie şi să-l răsucim înăuntru în timp ce-l ducem în abducţie uşoară (fig. 426). Refacem capsula, tendonul dreptului anterior şi rezecăm spina anterioară şi superioară în întregime, ca să putem sutura bine musculatura fesieră cu cea abdominală şi ca să nu existe tendinţă la flexie a şoldului în viitor.

Se pune extensie calcaneeană. La pat, extensia se face pe o atelă Braun şi în abducţie, timp de o lună. După acest interval se încep mişcări active de contracţie musculară.

După scoaterea extensiei şi la pat, bolnavul începe mişcări active şi uşor ajutate de flexie a genunchiului şi a coapsei. Aceste mişcări se continuă împreună cu masajul membrului inferior timp de cel puţin încă o lună. În acest interval se fac o serie de injecţii cu acetilcolină după toleranţa bolnavului (cu controlul tensiunii).

După minimum două luni, bolnavul poate fi ridicat din pat şi pus să meargă în cîrji fără să sprijine de sol membrul respectiv, dar să poată face mişcări cu el şi în poziţie verticală.

Numai către a şasea lună este indicat mersul cu ambele membre ajutîndu-se de baston. Rezultatul funcţional va fi bun după 8 — 12 luni.

Artroplastia genunchiului. Este operaţia cu ajutorul căreia se redă funcţia acestei articulaţii. Pentru aceasta s-au executat diverse procedee:

Tehnica lui Murphy. Se fac două incizii pararotuliene: una externă de 18 cm şi una internă de 10 cm. Se desface şi se luxează rotula înăuntru. Se desfac apoi cele două suprafeţe osoase sinostozate, care se individualizează, şi se luxează şi ele în afară prin flexia genunchiului. Se excizează ţesuturile sclerozate interpuse şi orice urmă de meniscuri sau ligamente încrucişate, apoi se modelează extremităţile osoase cu diverse dălţi şi freze electrice, dîndu-le la un volum mai redus, forma condililor şi a platoului tibial normal. Autorul interpune apoi între cele două oase, fie fascia lata, fie ţesut fibros periarticular, avînd grijă ca ele să aibă legătură cu locul de origine, deci să fie pediculate.

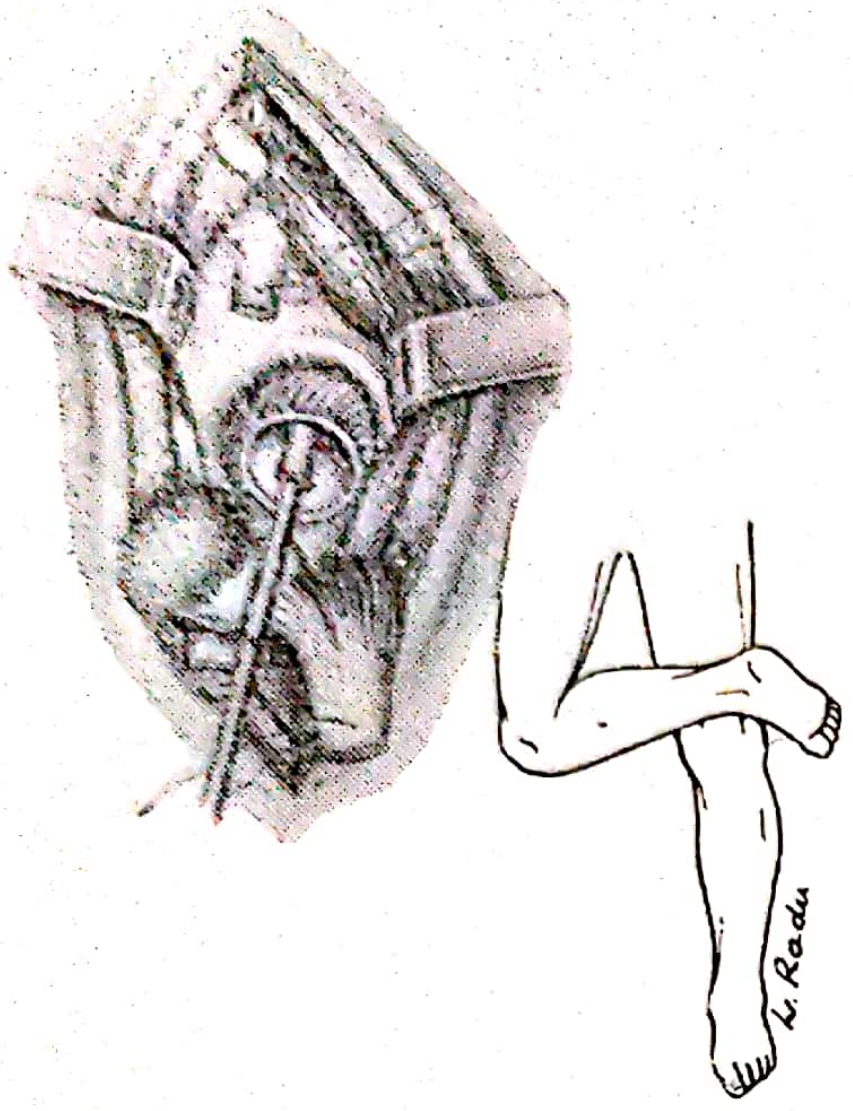

Fig. 424. — Artroplastia de şold cu capsulă de vitaliu. Modelarea cavităţii cotiloide.

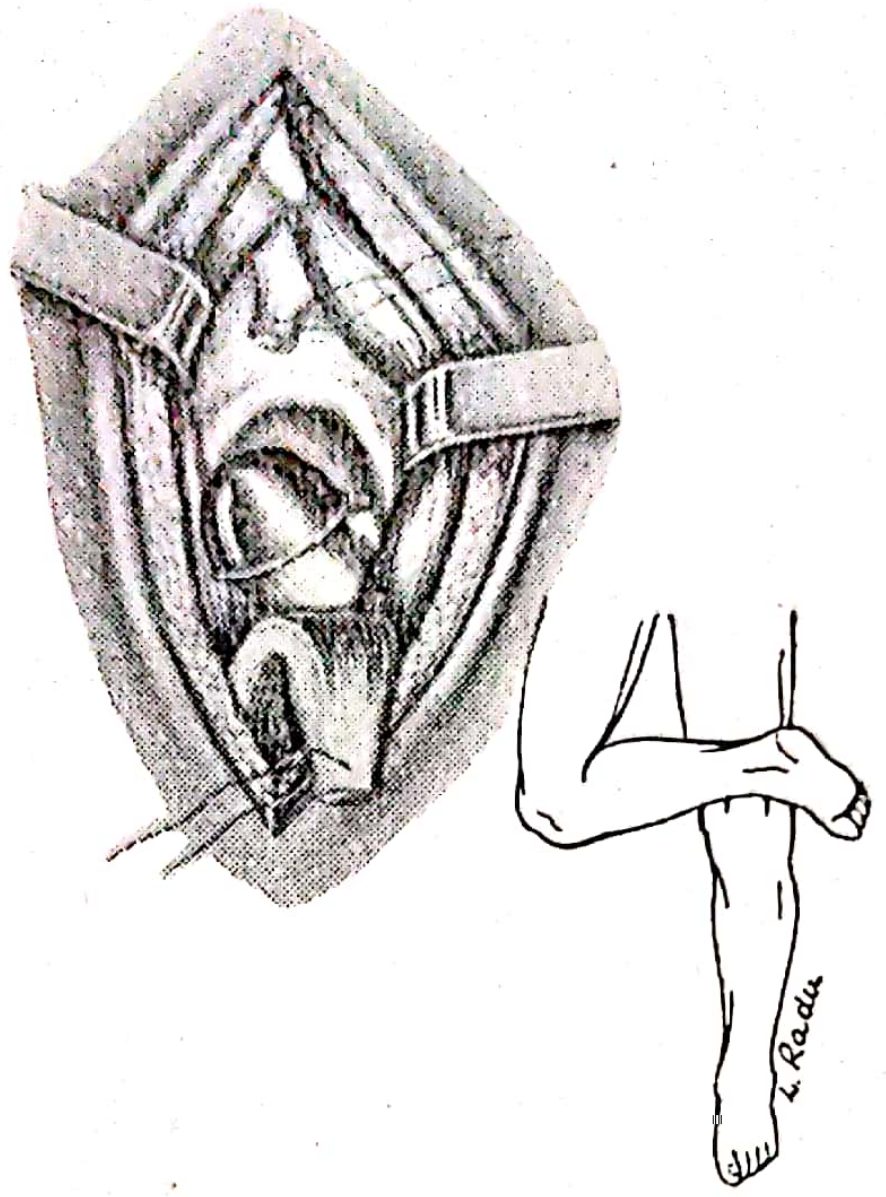

Fig. 425. — Aşezarea capsulei de vitaliu.

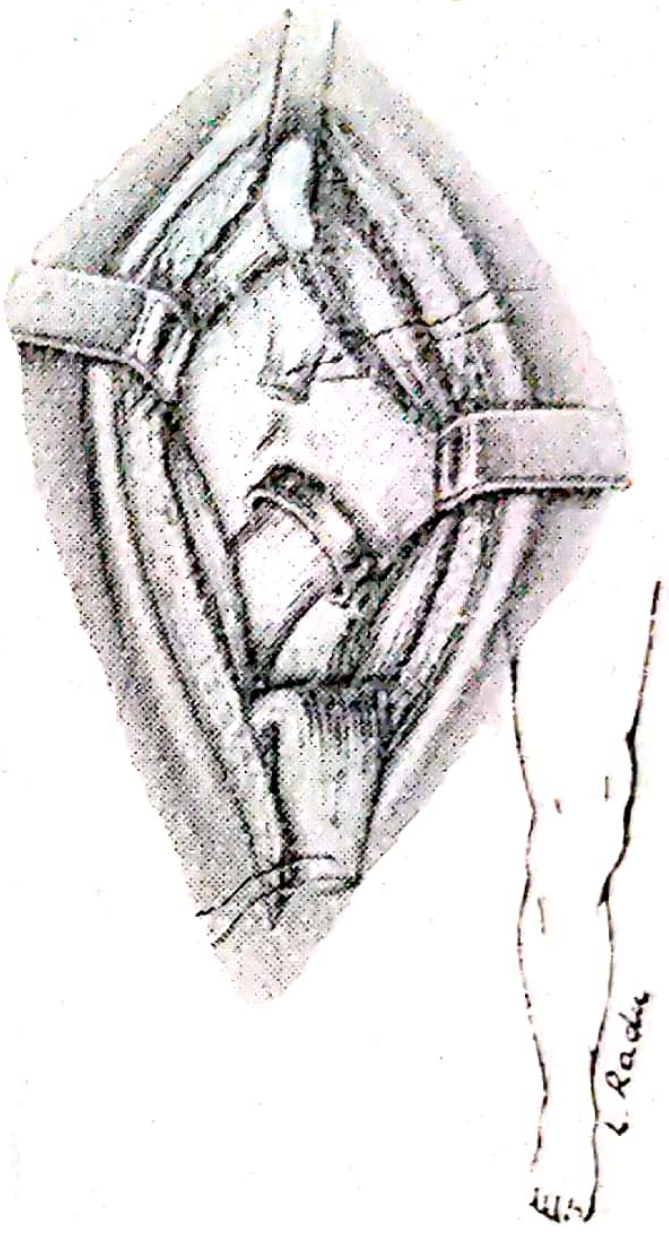

Fig. 426. — Reintroducerea capului femoral cu capsula de vitaliu în cavitatea cotiloidă, prin manevra de rotaţie internă.

Procedeul al doilea al lui Putti. Se face o bună hemostază, care nu trebuie să dureze mai mult de o oră şi jumătate. Acest autor face o incizie în potcoavă, încadrînd într-însa şi în jos rotula. La mijlocul convexităţii ei, face o incizie longitudinală în lungul tendonului cvadricepsului. Acesta se izolează pe o bună distanţă de cei doi vaşti, iar rotula se liberează prin incizia aripioarelor şi a expansiunilor laterale. Tendonul cvadricepsului, pentru a fi alungit, se taie longitudinal în două, apoi prin alte incizii transversale în formă de *Z*. Scoborîndu-se rotula, cu porţiunea rămasă din tendon, se pune în evidenţă articulaţia. Dacă este o sinostoză osoasă completă, în care nu se mai recunosc decît aproximativ extremităţile osoase, atunci, la nivelul unde ar fi trebuit să fie interlinia articulară, se desfac cu dalta şi ciocanul, din blocul osos, două extremităţi care se modelează în formă de condili şi de platou.

Rezecţia capetelor oaselor trebuie făcută atît cît e nevoie, ca să nu căpătăm o articulaţie balantă, dar nici una blocată.

Printr-o incizie lungă, laterală externă, se recoltează de la celălalt membru inferior un fragment mai lat şi cît mai lung din fascia lata. Cu aceasta se învelesc complet amîndouă extremităţile osoase, fixîndu-se cu multă grijă de ţesuturile din jur şi mai ales în profunzime, în fundul de sac între oase. Acest timp este cel mai delicat şi cere o deosebită atenţie, meticulozitate și abilitate în execuție. De el depinde în cea mai mare parte reușita operației. Cu un ac Hagedorn se fixează mijlocul fasciei de țesuturile capsulare posterioare prin cîteva fire, avînd grijă să nu înțepăm vasele. Se căptușește uneori și rotula cu o parte din aponevroză și se așază într-o scobitură pe partea anterioară a condililor femorali.

Se suturează, lungindu-se atît cît este necesar, tendonul cvadricepsului, ca mișcările de flexie și de extensie ale genunchiului să se facă ușor, într-o măsură acceptabilă, nu complet. Se suturează și se refac, pe cît posibil în jurul tendonului rotulian și al rotulei, ligamentele laterale și ceea ce a mai rămas din aripioare.

Putti fixează membrul, după operație, în semiflexie pe o atelă Braun și îl supune la tracțiune continuă, cu greutăți, timp de o lună. De la a zecea zi încep însă mișcările pasive, dar mai ales reluarea contracțiilor cvadricepsului, și de la a 20-a zi cele active. În acest timp se fac injecții cu acetilcolină.

După 40 de zile, bolnavul poate fi lăsat să umble cu cîrji. Se fac cîteva ședințe de röntgenterapie. După două luni de la operație se poate lăsa bolnavul să umble într-un baston și să facă exerciții de îndoire a genunchiului, sprijinindu-se între două scaune și aplecîndu-se cu ambii genunchi flectați sau stînd la marginea patului și punînd un sac de nisip peste picior, ca să se facă treptat flexia genunchiului. Se fac băi de aer supraîncălzit, masaj, ionizări etc. Imediat ce genunchiul devine cald și dureros, se opresc toate tratamentele; bolnavul se imobilizează la pat și i se pun comprese reci, schimbate des. Se reîncep mișcările treptat, numai după ce au dispărut fenomenele inflamatorii, insistîndu-se mai ales asupra urcatului și coborîtului scărilor. Tratamentul durează aproape un an, rezultatele fiind excelente.

Tehnica lui Ceballos are meritul de a păstra integritatea aparatului ligamentar.

Autorul face o incizie externă în formă de cîrlig, care pleacă de la tuberozitatea anterioară a tibiei și se întinde mult de-a lungul coapsei pe partea ei externă. Se disecă lamboul obținut și se dedublează în sens sagital tendonul cvadricepsului izolat de vaști; cu dalta și ciocanul se secționează rotula, împărțind-o în două porțiuni egale, continuînd și secționarea tendonului rotulian. Se desface sinostoza rotulei cu ciocanul, și cele două jumătăți de tendon, cu jumătatea respectivă de rotulă, sînt îndepărtate puternic, pentru izolarea și modelarea extremităților osoase, care apoi se învelesc după tehnica cunoscută cu fascia lata, liberă. Se refac straturile anatomice (tendonul cvadricepsului, tendonul rotulian, capsula, ligamentele) și se încercuiește și rotula, fie cu fir metalic, fie cu fire de setolină.

Tehnica lui Chevalier. Autorul întrebuințează și el banda lui Esmarch pentru hemostază provizorie. Incizia are un traiect curb, cu concavitatea în jos, încercuind rotula în jumătatea ei superioară, la distanță de 1 cm de marginile ei. La jumătatea acestui *U* răsturnat se face în sus o incizie verticală de 6—8 cm (fig. 427). Se descoperă cvadricepsul și cu bisturiul se desface tendonul de cei doi vaști, apoi se taie capsula la o mică distanță de rotulă în părțile laterale și se lasă intact tendonul rotulian împreună cu tegumentele care acoperă, atît rotula cît și regiunea dintre acestea și gambă. Cu bisturiul se dedublează pe lat tendonul cvadricepsului, așa încît o jumătate din tendon rămîne cu rotula. Aceasta se degajează de condilii femorali cu dalta și cu ciocanul dacă există sinostoză și se depărtează în jos, punîndu-se în evidență jumătatea superioară a articulației. Cu bisturiul se incizează urmele fibroase ale fundului de sac subcvadricipital, apoi se desface articulaţia prin flexia gambei pe coapsă. Dacă anchiloza este fibroasă se extirpă ţesutul fibros, resturile din ligamentele încrucişate şi meniscurile. Dacă există o anchiloză osoasă se individualizează cu o daltă scobită pe cît posibil strict la linia de despărţire, condilii femorali de platoul tibial. După ce se înlătură cartilajul de încrustare, se procedează la

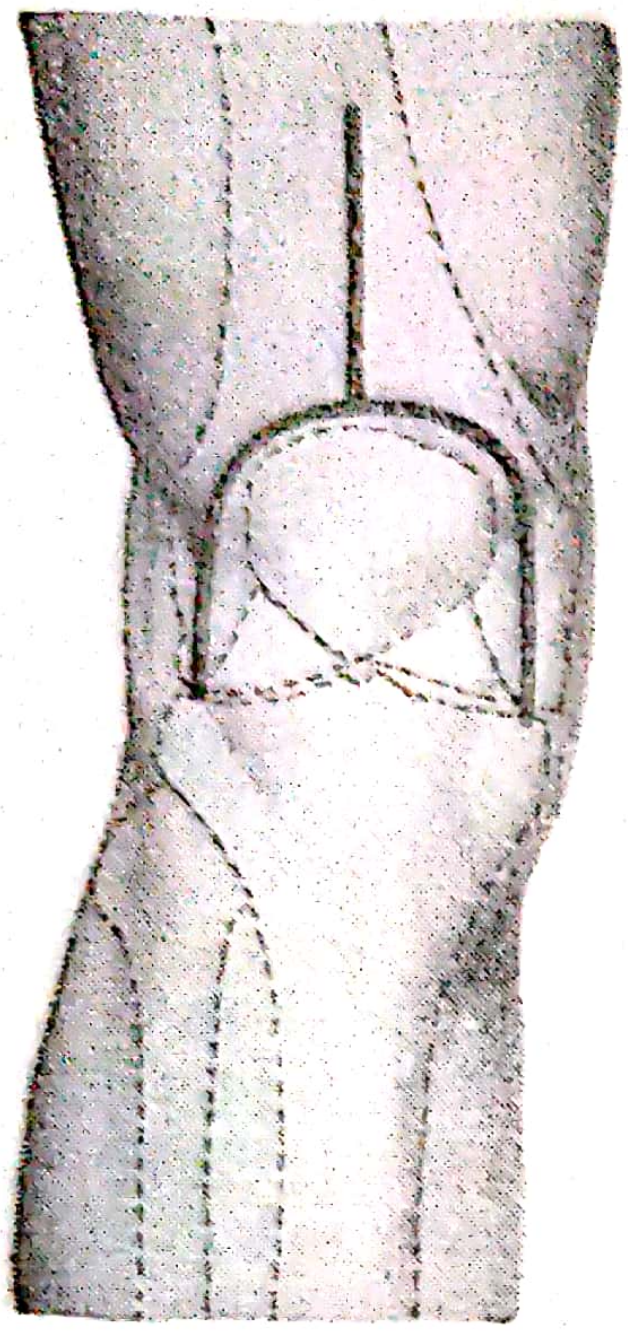

Fig. 427. — Artroplastia genunchiului după procedeul Chevalier. Incizia tegumentelor.

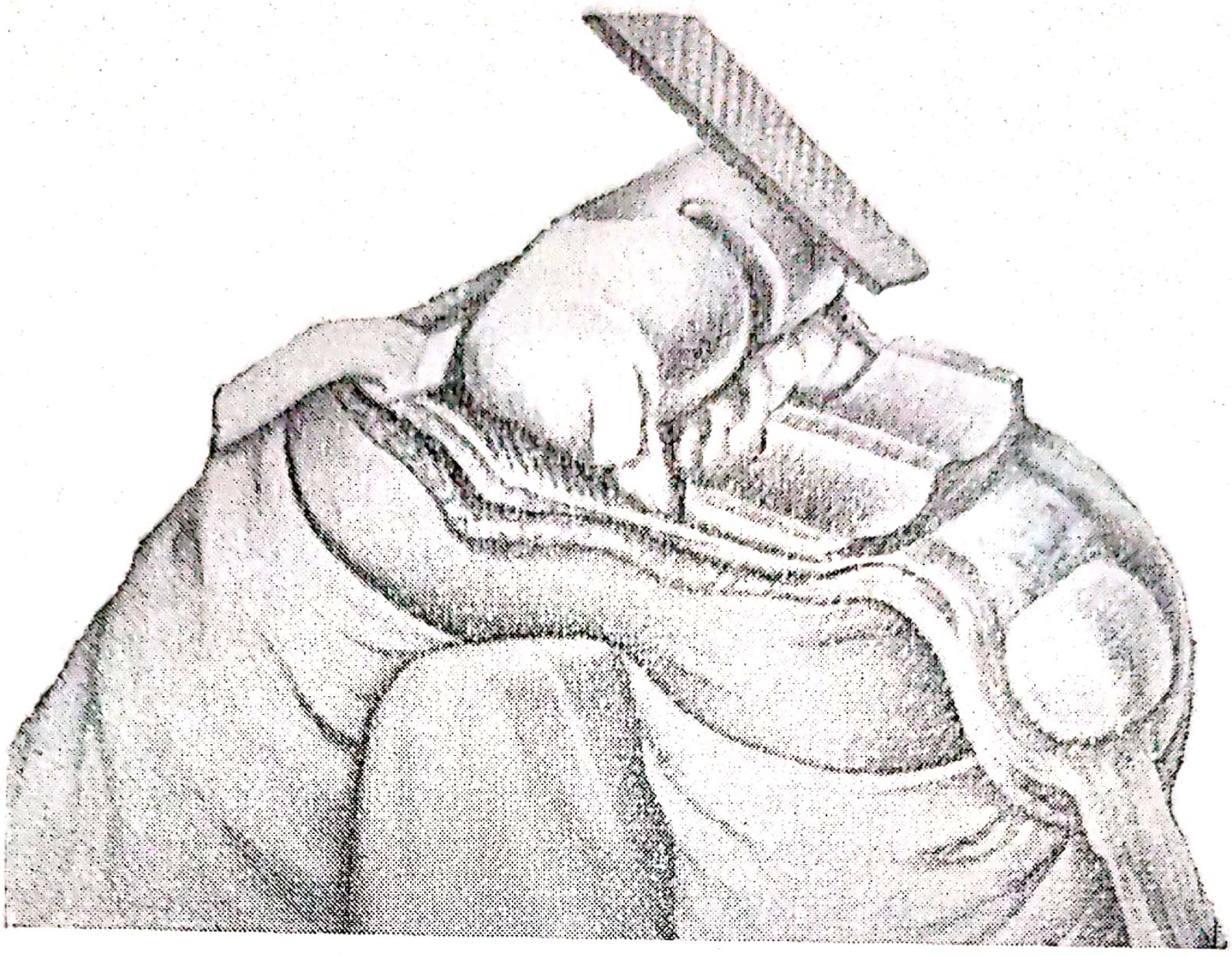

Fig. 428. —Modelarea extremităţii osoase cu pila. Se observă dedublarea tendonului cvadricipital.

modelarea suprafeţelor osoase. Aceasta se face mai întîi cu ajutorul dălţilor scobite şi apoi cu diverse pile (fig. 428).

Se ridică lamboul de fascia lata de la coapsa opusă. Lamboul trebuie să fie larg şi lung (28 cm lungime şi 8 — 9 cm lărgime). Lamboul, o dată obţinut, se curăţă de ţesutul gras şi se aplică peste extremităţile osoase modelate precum şi în fundul de sac ce se creează între ele. Fixarea laterală şi în fundul de sac trebuie făcută cu mare grijă (fig. 429). Se refac, în fine, straturile musculo-aponevrotice, tendoanele şi ligamentele, dînd articulaţiei, pe cît posibil, integritatea anatomică (fig. 430).

Noi folosim *un procedeu electiv*, şi anume facem incizia în cîrlig a lui Ceballos, pe care, o prelungim spre partea internă a genunchiului şi vertical în lungul extremităţii superioare a tibiei.

În felul acesta avem posibilitatea să recoltăm uşor fascia lata şi să facem intervenţia articulară în condiţii bune, cu o largă vizibilitate. Executăm artroplastia după tehnica lui Chevalier. Cînd anchiloza este fibroasă şi în flexie, detaşăm printr-o incizie pararotuliană externă tot sistemul ligamentar rotulian şi-l îndepărtăm înăuntru. Cînd anchiloza este osoasă şi în extensie, detaşăm ligamentul cvadricepsului, îl dedublăm pe lat, eliberăm rotula şi procedăm în continuare cum am spus. În felul acesta, în peste 35 de artroplastii de genunchi am obţinut rezultate durabile foarte bune (fig. 431). În unele împrejurări, cînd extremităţile osoase sînt distruse, se pot înlocui cu proteze acrilice care se înfig în diafize cu crampoanele lor. Biţă a imaginat o piesă care împiedică mişcarea de lateralitate printr-un fel de olecran mai îndoit ce alunecă peste o piesă cilindrică dintre cei doi cilindri de acril femorali.

La articulația pumnului se face o rezecție cît mai întinsă, creîndu-se un condil carpian care se învelește în fascie și o excavație radio-cubitală. Extensia se face cu o sîrmă Kirschner trecută prin cele patru metacarpiene și cu o a doua prin olecran. Se așază totul într-un aparat gipsat, cotul fiind în flexie. Mișcările încep de la a 20-a—25-a zi, după ce cu cîteva zile mai înainte s-au scos broșele și aparatul gipsat.

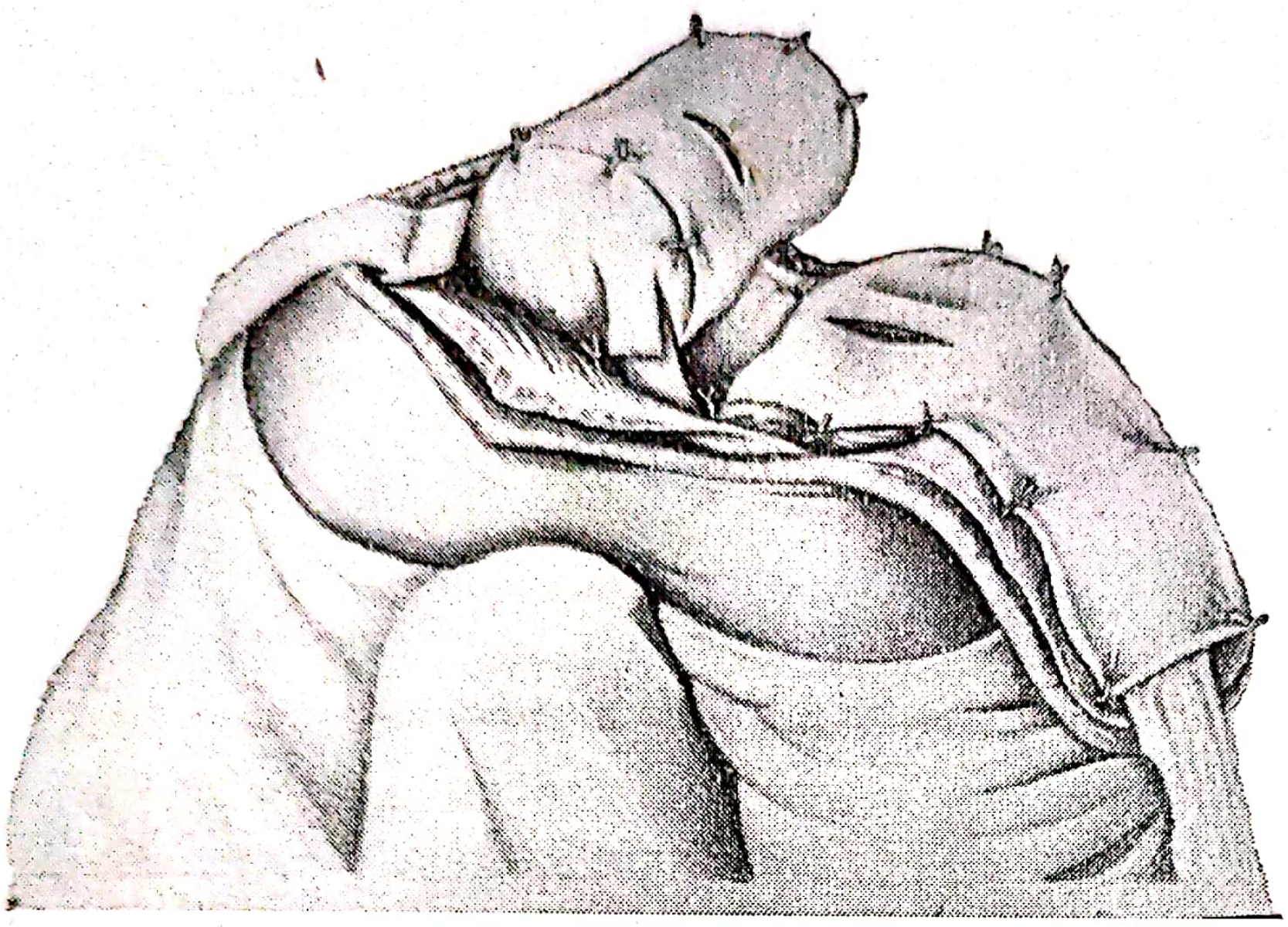

Fig. 429. — Extremitățile osoase modelate și rotula sînt căptușite cu fascia lata.

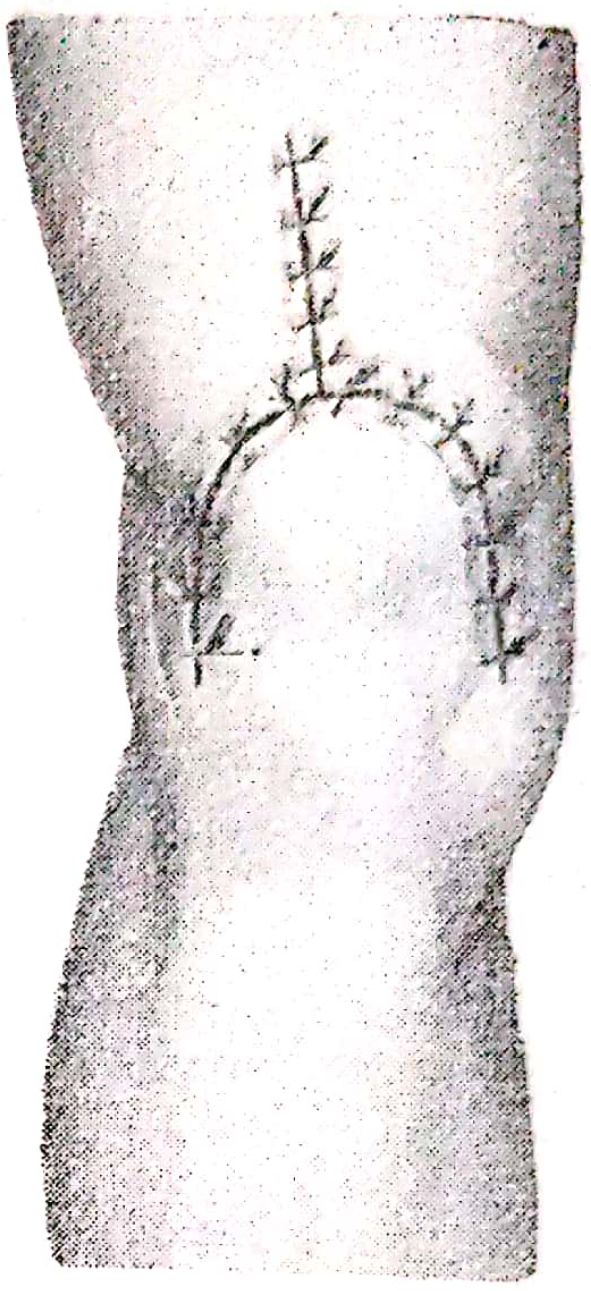

Fig. 430. — Rezultatul procedeului lui Chevalier.

OSTEOMIELITA

Această infecție osoasă, cu mare răsunet asupra întregului organism se prezintă sub diverse aspecte clinice, în raport cu vîrsta bolnavului.

De aceea vom descrie: osteomielita la sugar, la adolescent și la adult.

În ceea ce privește așa-zisa osteomielită a adultului, o vom privi mai mult ca pe o complicație tardivă, de cele mai multe ori cu evoluție cronică.

Boala primară, cu caracter de panosteită purulentă și necrozantă, este în genere cunoscută sub denumirea de „osteomielita adolescentului"; dar, fiindcă se ivește destul de des la copii mici, s-a spus, pe bună dreptate, că „este o afecțiune care apare în întreaga perioadă de creștere a osului". Se întîlnește uneori chiar la adult, ca o revenire tardivă a afecțiunii manifestată prima oară în copilărie sau în adolescență, cu o simptomatologie redusă și cu o evoluție benignă. De aceea credem că este mai corect ca pentru boala specifică să întrebuințăm denumirea de „*osteomielita copilului și a adolescentului*", și să descriem aparte pe aceea a sugarului și a adultului.

Osteomielita, cu multiplele sale forme clinice, este o boală destul de răspîndită, dacă nu este îngrijită corect, lasă infirmități din cauza distrugerilor osoase, uneori impresionante, sau prin diformitățile consecutive.

Bolnavii pot deveni incapabili de muncă, trăind veșnic sub amenințarea unei recidive sau a unei înrăutățiri a stării locale și generale.

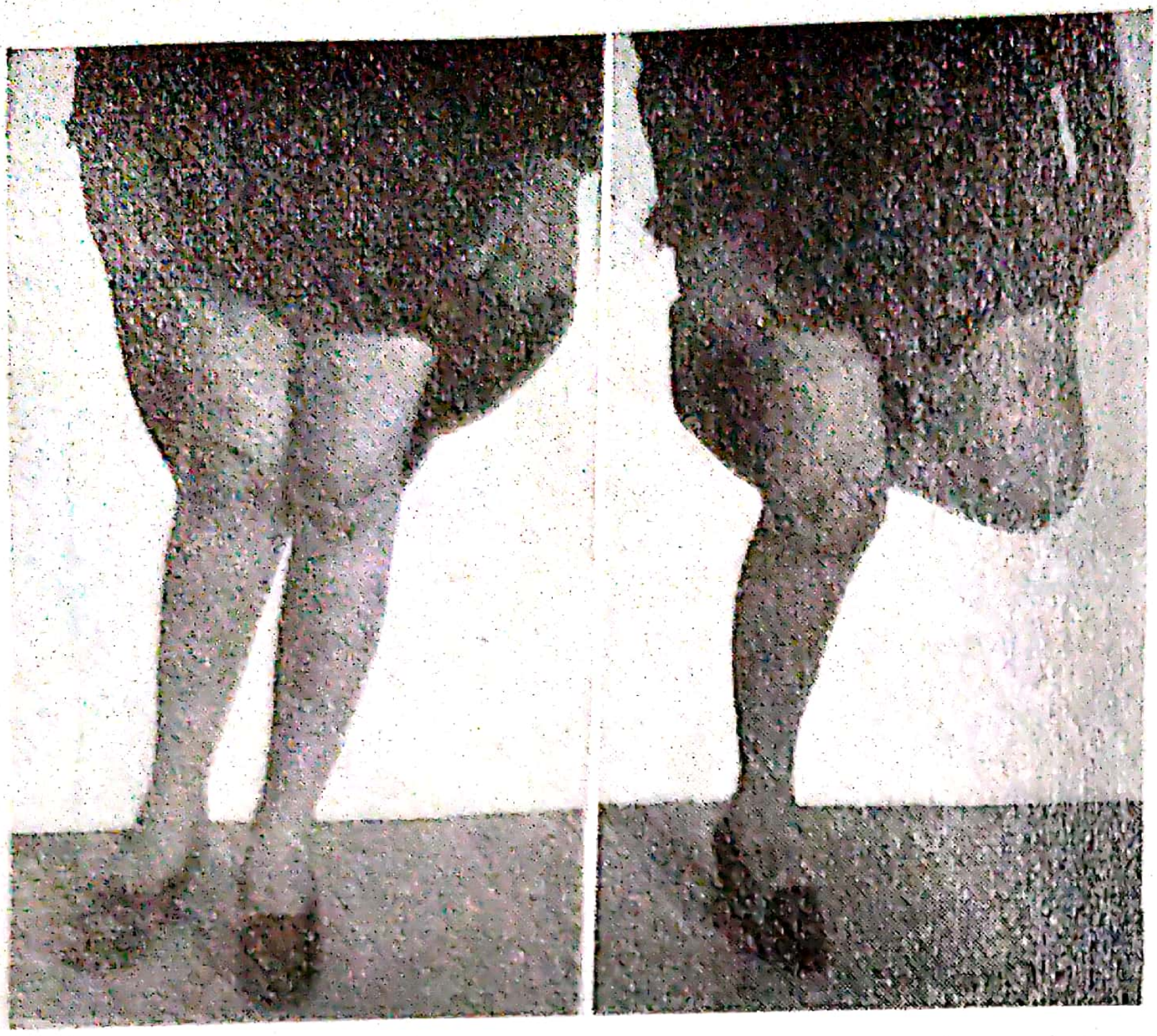

Fig. 431. — Rezultatul la distanță al unei artroplastii de genunchi. Stabilitatea genunchiului operat.

OSTEOMIELITA COPILULUI ȘI A ADOLESCENTULUI

Această boală generală cu evoluție și forme clinice bine diferențiate, a fost denumită „osteomielită“ de Lannelongue, care era convins că leziunea primară și esențială era mai cu seamă infecția măduvei oaselor.

Etiologie și patogenie. Pasteur, în 1880, a descoperit stafilococul auriu în osteomielită și, găsind că e același microb ca și în furuncul, a denumit boala „furunculul osului“.

Boala se manifestă mai des între 5 și 18 ani, deci în epoca de creștere, și este produsă aproape exclusiv de stafilococul auriu, excepțional de cel alb; numai uneori se asociază și streptococul.

Locul de plecare a microbilor patogeni, care se află de multă vreme în stare saprofită, poate fi reprezentat de infecții amigdaliene, otite, infecții tegumentare superficiale, intertrigo, furuncule, panariții, infecții ale foselor nazo-faringiene (R. Kurisky, 1951). Sînt cazuri cînd nu se poate preciza locul de plecare a infecției.

În mod excepțional s-a găsit prin hemocultură stafilococul în faza inițială a bolii. Gastinel și Reilly aduc însă observații după care hemocultura pozitivă în această perioadă ar putea fi expresia existenței unui focar osos instituit, care însă nu se exteriorizează clinic prin manifestări locale, dar de la care microbii ajung în circulația sanguină; cu alte cuvinte, boala osoasă există atunci cînd s-a pus în evidență bacteriemia, și deci proba existenței primei bacteriemii nu a putut fi făcută pînă în prezent.

S-a afirmat că agentul patogen mobilizat dintr-un focar oarecare, uneori modest și aproape neobservat, trece în sînge și se localizează la început aproape exclusiv la nivelul „bulbului osos“ cum a denumit Lannelongue regiunea metafizară către cartilajul diafizo-epifizar, unde există constant, în perioada de creștere, hiperemie și circulație încetinită. Din punct de vedere patogenic s-a crezut că se produce o embolie septică, ce ar astupa o mică ramură din artera hrănitoare a osului sau chiar pe aceasta, înspre locul unde pătrunde în os. Consecința ar fi necrozarea unui teritoriu din os, mai mare sau mai mic, faptul depinzînd de calibrul arteriolei obliterate, de mărimea embolului septic, de supurația provocată de stafilococ, de puterea lui toxică și de starea bolnavului. Toate fenomenele septice se întind însă repede prin măduvă, către medulara bulbului osos, ale cărei mijloace de rezistență sînt foarte scăzute.

Leveuf este și el de părere că infecția pătrunde prin artera hrănitoare, dar spre deosebire de concepția clasică, crede că leziunile sînt primitiv în diafiză, și anume în corticală, și numai după aceea evoluția s-ar face către metafiză. Prin urmare, de la început se produce o „osteită" cu caracter ușor supurativ; autorul susține aceste afirmații bazat pe radiografii de profil, care pînă la el nu s-au făcut sistematic. Pe acestea se vede în perioada de debut, cînd radiografiile antero-posterioare nu arată absolut nici o modificare a osului, consecința reacției osteo-periostice la nivelul pătrunderii arterei hrănitoare, sub forma unui spicul osos ca un mic pinten.

În clinică, însă, fenomenele patologice se pun în evidență în regiunea metafizară, care, după Leveuf, este invadată ulterior prin infectarea măduvei. Pentru aceste motive, Leveuf nu e de părere să se trepaneze osul de la prima manifestare clinică, fiindcă, operator, infecția este transmisă de la corticală la măduvă, care e încă indemnă de infecție.

J. Trueta (1951) completează teoria embolică cu noi date. După acest autor, regiunile în care nu se produc infarcte, și în special cele irigate de vasele perforante și periostice, primesc o cantitate crescută de sînge, și astfel se stabilește un proces inflamator complet, a cărui consecință este dezvoltarea unui edem intraosos; țesutul trabecular și lamelar, nefiind elastic, favorizează progresarea edemului către suprafața osului. Periostul este ridicat de acest proces și decolat de pe corticală, întrerupîndu-se astfel irigarea sanguină a osului din rețeaua periostală (fig. 432).

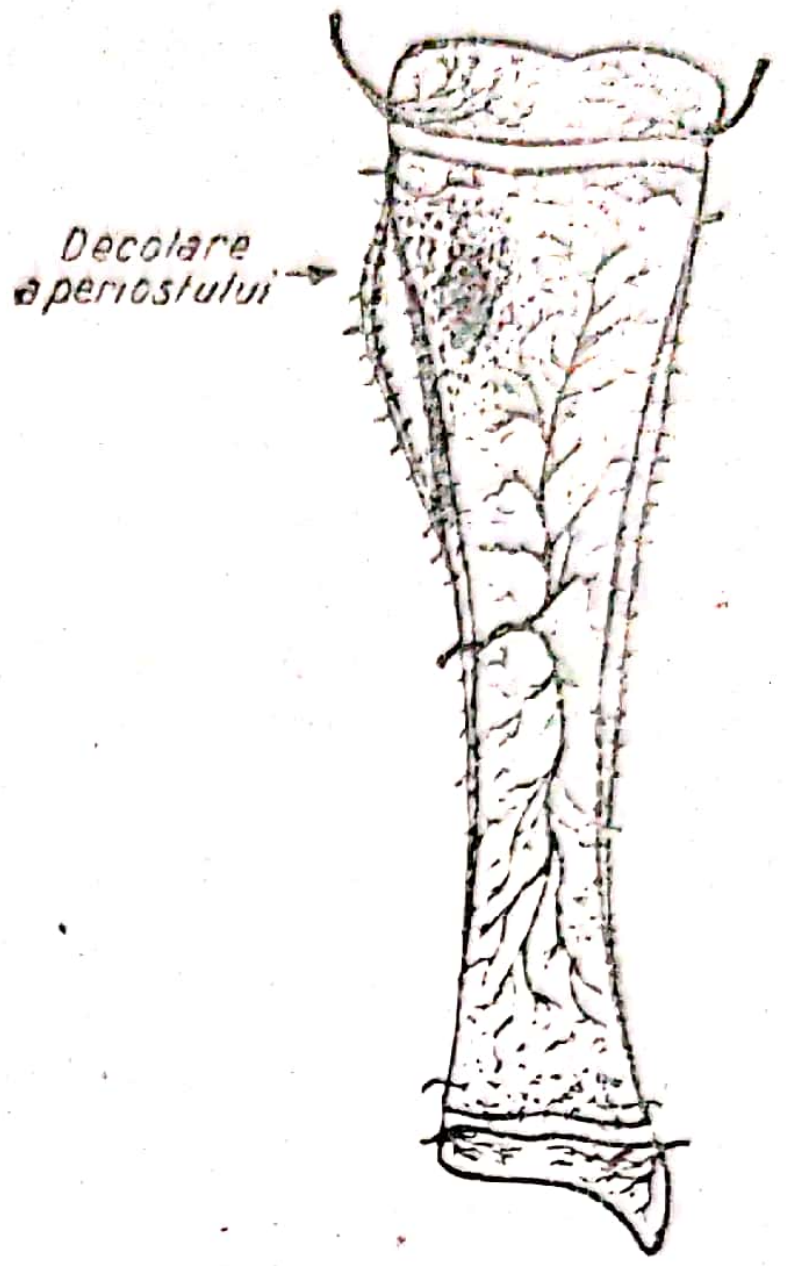

Fig. 432. — Schemă arătînd transformările circulatorii care duc la ischemie și regiunea din corticală, la nivelul unde periostul a fost ridicat de colecția purulentă (după J. Trueta).

Din acest moment, cei doi factori necesari formării infarctului osos, adică întreruperea curentului sanguin al arterei hrănitoare și întreruperea circulației periferice, sînt constituiți. Formarea sechestrelor și chiar transformările cronice de osteoscleroză sînt condiționate tot de acești doi factori circulatori.

Anatomie patologică. Faza inițială a bolii se manifestă prin leziuni de diferite intensități, pe care le-au putut constata doar chirurgii ce interveneau operator precoce. Ei pot găsi o stare congestivă și edematoasă a țesuturilor din jurul osului. După un timp, fenomenele se accentuează și sub periostul dezlipit de pe os, pe o întindere mai mare sau mai mică, se găsește puroi. Acest puroi este uneori seros, alteori consistent. Cînd se găsește în cantitate mai mare, se află de jur împrejurul diafizei și al metafizei. Periostul este îngroșat, edematos. Cîteodată, mai ales în formele cu evoluție gravă, septică, puroiul are un aspect hemoragic. Osul, de pe care s-a dezlipit periostul, are o colorație mai albăstruie (dînd la ciocănirea cu un instrument metalic, un sunet sec) sau roșiatic și zgrunțuros, sîngerînd prin mici orificii. Dacă, în sfîrșit, corticala este erodată sau dacă prin trepanaţie s-a creat în ea un orificiu, se vede o măduvă roşie-vînătă, amestecată cu puroi. De multe ori acesta se evacuează de la început în cantitate apreciabilă, uneori chiar sub tensiune. Puroiul se acumulează subperiostal, formînd un abces sau, dacă difuzează, formează un flegmon, în mijlocul căruia există sechestre sau întreaga diafiză invadată de puroi ori necrozată, resturi de muşchi, aponevroză etc.

Acest din urmă aspect se observă mai ales în formele *bipolare*, adică în cele în care infecţia începe aproape concomitent în ambele metafize. În continuare, porţiuni de os necrozat din diafiză se despart de restul osului, mai mult sau mai puţin sănătos, formînd un *sechestru* solitar care poate avea diferite mărimi, ajungînd uneori să cuprindă aproape întreaga diafiză, care tinde ulterior să se elimine. Această formă era frecventă altădată, dar azi, în urma tratamentelor precoce şi moderne, se observă din ce în ce mai rar. De multe ori există sechestre multiple, cu dimensiuni variate; ele rezultă din segmentul diafizar şi nu din cel metafizar, şi au forme foarte neregulate.

Infecţia se opreşte în genere la nivelul cartilajului diafizo-epifizar, care este rezistent; numai în cazuri excepţionale poate fi şi el străbătut. Fenomenele inflamatorii şi distructive din epifiză invadează articulaţia, producîndu-se piartroza.

Cînd abcesul se găseşte în apropierea articulaţiei, capsula, deşi foarte rezistentă, este influenţată ca şi sinoviala.

Îngroşarea şi retracţia capsulei, de pildă de partea posterioară a genunchiului sînt urmate de o atitudine permanentă în flexie a articulaţiei, contribuind, împreună cu celelalte fenomene patologice, la înţepenirile articulare şi chiar la subluxaţia gambei. În cazul acesta, condilii femorali, conform legilor lui Delpech-Culmann-Wolff, se vor hipertrofia la partea lor anterioară, mărind subluxaţia gambei.

Musculatura din jurul articulaţiei este interesată, fie din pricina fenomenelor de celulită, produse de infecţia învecinată, fie prin scleroză şi distrucţie.

Cînd infecţia începe să se localizeze şi boala tinde să devină cronică, se instalează fistule prin care se scurge puroiul, iar mici sechestre încep să se elimine. De la o vreme osul se cicatrizează, iar părţile moi se vindecă prin mari cicatrice scleroase aderente. În aceste cazuri se adaugă şi retracţii tendinoase, care desăvîrşesc diformitatea. Dacă vindecarea nu se produce, prin fistule continuă să se elimine puroi, iar pielea din jur se eczematizează. Din cînd în cînd, prin închiderea incidentală a fistulelor încep fenomene clinice, uneori grave, cu formarea unor abcese, flegmoane, sau dramatice, prin dezvoltarea rapidă a microbilor anaerobi cu gangrenă gazoasă, septicemie etc. Deosebirea anatomopatologică dintre osteomielita cronică consecutivă osteomielitei copilului şi adolescentului şi aceea a infecţiilor exogene (fracturi deschise accidentale, armă de foc sau operator) este aceea că, în acest din urmă caz, leziunile interesează mult mai mult corticala şi periostul şi foarte puţin măduva, care devine local fibroasă, în restul diafizei fiind aproape indemnă.

Simptomatologie. În plină sănătate aparentă, copilul acuză o durere foarte vie la nivelul regiunii articulare, care-l sileşte să se aşeze la pat. Orice mişcare în această regiune şi chiar atingerile, oricît de uşoare, exacerbează durerea. De multe ori fenomenele amintite coincid cu un traumatism oarecare suferit de bolnav.

Temperatura se ridică repede către 40°, pulsul devine frecvent şi bolnavul poate să aibă frisoane şi vărsături. În scurt timp regiunea se tumefiază și de multe ori articulația respectivă ia o atitudine antalgică. Se poate instala, mai ales dacă nu s-a intervenit precoce cu un tratament energic, o stare septicemică, cu tot cortegiul fenomenelor grave.

În formele mai puțin brutale, boala începe gradat, cu dureri locale din ce în ce mai vii și cu temperatură, care se ridică în cîteva zile înspre 39° seara (dimineața febra scade).

Cînd boala s-a instalat cu simptomatologia completă se constată o tumefacție difuză către regiunea articulară respectivă care se întinde spre mijlocul segmentului lezat.

Pielea este de obicei mai roșie, întinsă, caldă, dar fără limfangită. Nu există adenopatie regională, V.S.E. e mult crescută ca și leucocitoza. În faza aceasta, impotența funcțională este completă și se datorește în primul rînd durerii extrem de vii pe care o simte bolnavul la cea mai mică mișcare produsă în articulația învecinată.

Cînd există puroi în profunzime, apare edemul, care se poate pune în evidență apăsînd cu degetul în dreptul regiunii bulbare a osului.

O simptomatologie mai diferită caracterizează *osteomielita coloanei vertebrale*. În forma septicemică e greu de diagnosticat, pentru că starea generală extrem de gravă a bolnavului ascunde semnele locale, care au o importanță mai mică și uneori trec chiar neobservate un timp oarecare. În formele acute, durerea este destul de puternic manifestată într-un segment al coloanei, care este imobil, rigid prin contractura musculară. Orice atingere a acestui loc, chiar superficială, este foarte dureroasă; fenomenele generale sînt comune osteomielitei.

După cîtva timp apare o tumefacție în unul din șanțurile vertebrale, precum și un edem local, cu tegumente colorate și calde. Cînd afecțiunea ia o formă mai puțin dramatică, abcesul paravertebral apare mai curînd și mai evident, iar evoluția bolii, din punct de vedere general, se aseamănă cu aceea a unui abces. Aceste forme sînt mai ales cele care se limitează la distrugerea arcului posterior vertebral.

În timpul evoluției pot avea loc o serie de complicații, mai ales din partea organelor din vecinătate, care-și adaugă semnele lor clinice specifice. Aceste complicații sînt: pleurezia purulentă, abcesul pulmonar și tulburările de ordin nervos, adică iritații medulare cu exagerarea reflexelor sau chiar paraplegie, cu tot cortegiul fenomenelor cunoscute. Aceste fenomene sînt datorite în bună parte tulburărilor circulatorii din jurul învelișurilor medulare.

Osteomielita vertebrală este o localizare gravă, și mortalitatea ei se ridica altădată, după Brisel, pînă la 40% din cazuri; astăzi, cu ajutorul antibioticelor, prognosticul s-a schimbat total.

Forme clinice și evoluție. Forma hipertoxică: micul bolnav are de la început o stare generală foarte rea, delirează, iar temperatura e de 40°, cu 140 — 160 de pulsații pe minut, bolnavul este foarte agitat și are diaree. Alteori, copilul este palid, adinamic, cu tegumentele reci și umede, cu febră redusă.

Forma septicemică a osteomielitei are aspectul tuturor septicemiilor grave: febră ridicată, limbă arsă, fuliginozități pe dinți, respirație superficială și rapidă, puls frecvent și mic, oligurie. Temperatura prezintă mari oscilații, ridicîndu-se seara pînă la 40°. În regiunea lezată, fenomenele locale sînt în genere mai discrete decît în celelalte forme clinice. În astfel de condiții trebuie instituit un tratament energic.

Forma piemică este și ea gravă, fiindcă apar, în afară de focarul osos, și alte localizări viscerale. În genere, osteomielita oaselor capului, cu necroza lor rapidă, poate da și alte localizări piemice, dar și fenomene



Fig. 433. — Osteoporoză difuză în metafiza tibială, cu ușoară reacție periostală în jur. Osteomielită acută la trei săptămîni de la debut.

grave de compresiune cerebrală prin abcesul intracranian și extradural, cu fenomene concomitente congestive și de edem cerebral.

Forma piogenă, cu evoluție și semne generale mai puțin dramatice, se manifestă mai ales prin fenomene clinice locale importante (dureri, tumefacție, roșeață, căldură locală). Ajunge repede la o colecție purulentă la nivelul infecției; această colecție se poate deschide apoi spontan sau chirurgical, și după un lung interval se vindecă sau se instalează fistule.

Osteomielita prelungită, cu evoluție lentă a fost întrevăzută de Gerdy și menționată de Gosselin, dar descrierea completă au făcut-o Lannelongue și elevul său Cumby. Are din cînd în cînd puseuri mai acute, care pot duce uneori la abcese și fistulizări, cu eliminări de sechestre.

Osteomielita cronică de la început („d'emblée") este o formă clinică ce evoluează de la început lent, aproape neobservată; corespunde formei clinice descrise de Demoulin, în care după neînsemnate fenomene clinice se instalează o osteomielită cronică.

Osteomielita cronică este o complicație a formei piogene. Ea se caracterizează prin existența fistulelor la nivelul focarului sau la distanță, cu leziuni ale pielii, cicatrice întinse, înfundate și foarte scleroase. De cele mai multe ori, la intervale mai mari sau mai mici se reinstalează fenomenele acute, dramatice, formîndu-se noi colecții purulente, cu întreg cortegiul semnelor clinice locale și generale (febră mare, durere, roșeață, căldură locală). După un timp, osteomielita cronică se poate vindeca, mai ales în urma unui tratament corect, dar pericolul recidivelor persistă mulți ani (10—20), deși în acest interval bolnavii pot să nu mai aibă fistule și să pară vindecați definitiv.

Forme clinice actuale. În urma folosirii antibioticelor în mod masiv, boala, surprinsă la începutul ei, își modifică evoluția, dînd impresia unei vindecări, uneori rapide. După luni și uneori după ani de zile observăm leziuni osteo-periostice foarte ciudate, cu manifestări clinice și radiografice, și care ne pun noi probleme de diagnostic (osteodistrofii localizate, eburnare osoasă limitată, chisturi osoase, aspecte tumorale etc.). Toate aceste noi aspecte trebuie, după un interval de timp să constituie obiectul unor studii care să revizuiască tabloul simptomatic al osteomielitei.

Aspectul radiografic. În stadiul inițial nu se arată nici o schimbare în structura osului; cel mult, după 15 — 20 de zile se pot pune în evidență unele modificări, și anume o ușoară decalcificare, un aspect estompat la locul unde s-a localizat infecția.

Leveuf descoperă spiculi sau pinteni osoși diafizari la locul unde artera hrănitoare pătrunde în os (fig. 433).

Sechestrele nu pot fi puse în evidență decît mult mai tîrziu, cînd apar și semnele reacției osoase, sub forma unei îngroșări sau osificări periostale, ca un manșon în jurul diafizei.

Încetul cu încetul, sechestrele se delimitează mai bine, fiind înconjurate de o zonă clară neregulată ca o pierdere de substanță osoasă.

Aceste sechestre sînt de diverse dimensiuni, putînd cuprinde uneori în grosime, alteori în lungime, întreaga diafiză. La unele oase mici, condensarea osoasă în jurul cavității infectate, avînd sau nu în ea și sechestre, este foarte puternică.

Cînd infecția a fost de mică intensitate sau cînt tratamentul a fost instituit de la început, aspectul radiografic se poate reduce la o simplă îngroșare de periost. Aceasta se vede ca o linie care dublează corticala (fig. 434).

La coloana vertebrală se observă distrugerea parțială, neregulată, a corpului sau a arcului vertebral. Într-un stadiu ceva mai înaintat al bolii, cînd aceasta devine cronică în jurul corpului sau al arcului vertebral și al articulațiilor se văd îngroșări, osteofite și sechestre. Cîteodată se pun în evidență chiar accesele extrarahidiene. Dacă arcul posterior este parțial distrus de infecție, se văd în interiorul abcesului porțiuni din apofize, sau din lame, sub formă de sechestre neregulate.

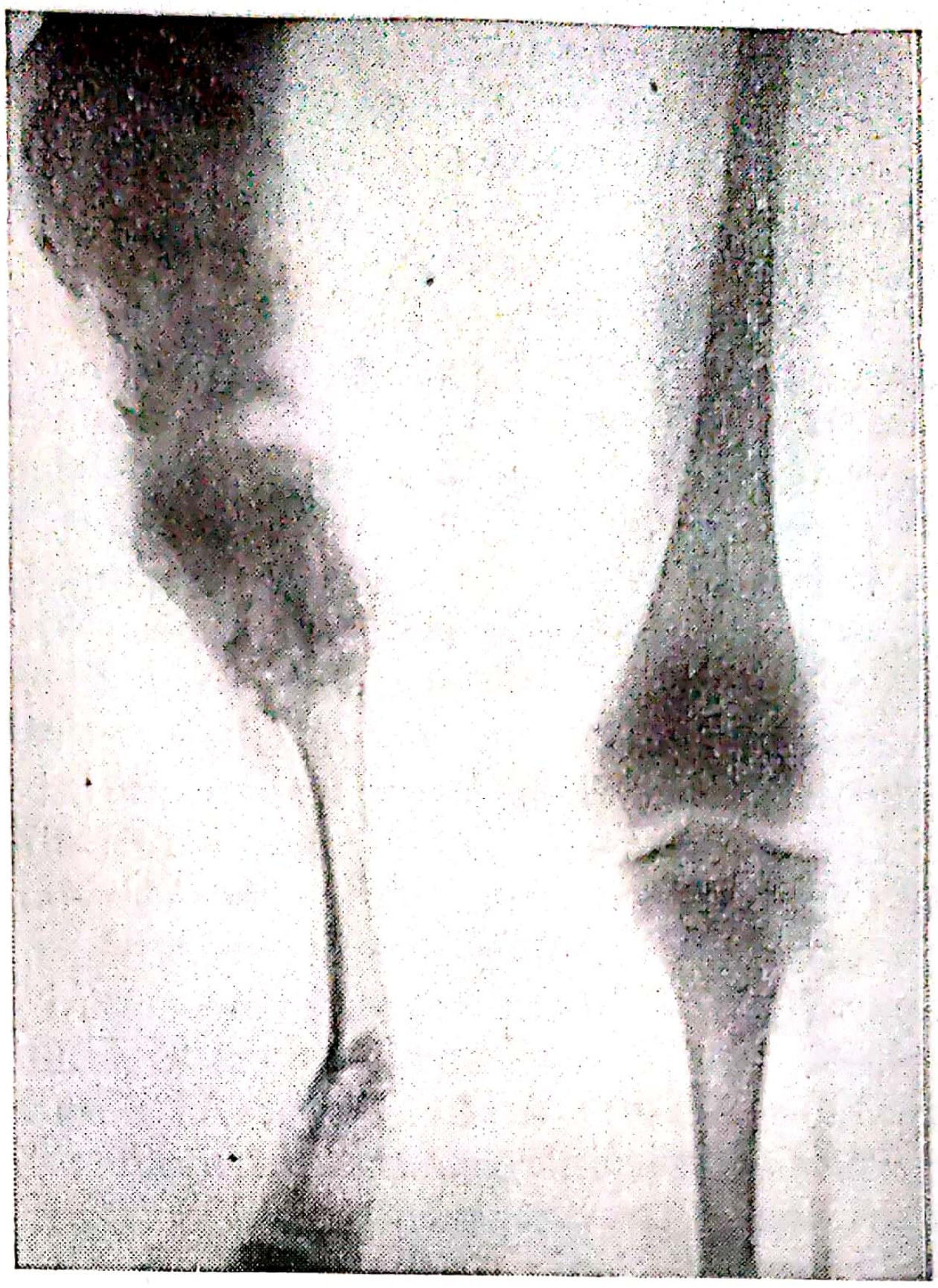

Fig. 434.— Îngroșare periostală (radiografie).

Complicațiile sînt locale sau generale. Printre cele generale cităm pe cele pulmonare, renale, cardiace, care pot fi extrem de grave, încît să ducă la moartea bolnavului (amiloidoză). Local se observă diformități diferite, în genere, atitudini anormale ale articulațiilor sau tulburări de creștere.

Cînd procesul patologic invadează articulația se produce o artrită sau o piartroză. Așa se întîmplă la copii, în special la articulația șoldului. Curînd poate apărea o nouă complicație, și anume *luxația patologică*; aceasta se poate produce chiar foarte precoce, înainte de a exista leziuni distructive ale capului femoral sau ale sprîncenei cotiloide. Deplasarea capului femoral în cazul acumulării de lichid în articulație, precum și starea de atonie musculo-tendinoasă, periarticulară, consecutivă infecției articulare, explică producerea *luxației primitive*, care uneori se face spontan în pat, cu ocazia unei mișcări etc.

Nu rare sînt pseudartrozele largi, flotante, prin eliminări masive de sechestre mari sau prin tratament chirurgical excesiv, cu sechestrectomii întinse sau trepanații precoce.

Cînd fistulele sînt în apropierea unui pachet vascular, prin pansamente rău făcute se pot produce hemoragii spontane, grave, prin erodarea pereților vasculari.

Se observă uneori fenomene paretice prin compresiuni nervoase determinate de scleroză, infecții, diformități etc.

Prognostic. Evoluția osteomielitei depinde de tratamentul instituit; acesta nu trebuie să aibă caracter de șablon, ci trebuie adaptat cazului respectiv. Cu mijloace de care dispune medicina azi, situația, în ceea ce privește mortalitatea și complicațiile, s-a schimbat radical, încît vechile statistici nu au decît o importanță istorică.

Tratament. Trebuie adresat fiecărei forme clinice, încît nu se pot da în acest capitol decît indicații generale.

Bolnavilor trebuie să li se instituie de urgență un *tratament general* foarte activ. Cu drept cuvînt s-a afirmat că osteomielita trebuie considerată din punctul de vedere al tratamentului ca un abdomen acut, în sensul că de la început trebuie aplicat un tratament energic și stăruitor, pentru a salva, pe cît posibil, atît integritatea osului, cît și funcția.

Efectul luptei pentru înlăturarea bacteriemiei, deci a fenomenelor grave, se va manifesta prin ridicarea stării generale a bolnavului, scăderea febrei și dispariția fenomenelor de intoxicație. Acest lucru se obține folosind penicilina în doze mari, intramuscular, subcutanat, intraosos, sau sub forma de perfuzie (injecție intravenoasă sau intraosoasă continuă).

Înainte de orice acțiune terapeutică se imobilizează regiunea într-un aparat gipsat în care se face o fereastră pentru tratament. Penicilina se administrează de la început în cantități mari, pe cale intramusculară, în doze de 50 000—100 000 u. la 3 ore. Alți autori folosesc cu predilecție perfuzia cu penicilină, introducînd intravenos 1 000 000 u. în 36 de ore și scăzînd apoi dozele treptat, pînă la 2 000 000 u. în 4—5 zile, cît durează tratamentul intensiv. Penicilina uleioasă, mai puțin recomandabilă, se administrează în doze de 600 000—1 000 000 u. în 24 de ore, timp de 4—10 zile. Se întrebuințează în total pînă la 5 000 000—8 000 000 u. penicilină.

Unii preferă să asocieze la administrarea intramusculară injecții intraarteriale cu penicilină, cînd regiunea permite o astfel de tehnică.

Autorii sovietici Levendovski și Pestun fac perfuzia intraosoasă în epifiza peroneului sănătos, iar alții în manubriul sternal sau într-o diafiză, cum ar fi aceea a tibiei.

Penicilina pătrunde greu pînă la regiunea infectată, care, din cauza inflamației, are o circulație îngreunată și puțin accesibilă; de aceea se preferă injecțiile intraosoase, către nivelul leziunii.

Calea percutanată și mai ales perfuzia determină din primele ore ameliorări evidente, uneori cu totul remarcabile, ale stării generale, în funcție de înlăturarea bacteriemiei, focarul osos rămînînd relativ puțin impresionat. Acesta, evoluînd, poate înrăutăți din nou starea bolnavului. De aceea se recurge concomitent și la injecții locale masive cu penicilină dizolvată într-o soluție de novocaină 1%, pentru a o face mai puțin dureroasă și a-i mări eficacitatea.

Corect este să se golească în prealabil puroiul cu o seringă prevăzută cu un ac gros. Penicilina se injectează cu un alt ac în apropiere, ca să se elimine puroiul prin locul de pătrundere al primului ac. Novocaina prelungește efectul penicilinei și provoacă o vasodilatație locală mai intensă; ea favorizează vascularizația de supleare.

Cînd se poate recurge la serviciile unui laborator, se va cere însămînțarea și cultivarea microbilor din puroiul obținut, urmînd a se indica sensibilitatea lor la chimioterapice și antibiotice.

Determinarea sensibilității stafilococului cultivat permite întrebuințarea celui mai eficace antibiotic. Uneori, eficiența penicilinei crește prin asociere în sulfamide, streptomicină, dar mai ales cu aureomicină, care se dovedește foarte activă, acționînd asupra unui număr mare și variat de microbi.

Injecțiile se fac pînă cînd piocultura devine negativă și bolnavul afebril.

Cei mai mulți autori, cu drept cuvînt, sînt de acord că o dată cu instituirea tratamentului general trebuie să se recurgă și la unul chirurgical, care constă în deschiderea abcesului subperiostal sau a celui care a invadat țesuturile moi. Unii fac chiar o mică trepanație osoasă (cum facem noi), către metafiză, din primul moment al declarării simptomelor locale. Leveuf este împotriva acestui din urmă procedeu, fiindcă după părerea lui, măduva oaselor fiind tîrziu invadată, se riscă o infecție a ei în timpul operației. Acest fel de a privi lucrurile nu ni se pare întemeiat. După părerea noastră, nu există de la început nici un fel de limită între infecția subperiostală, corticală și cea medulară.

Noi procedăm în felul următor: imobilizăm bolnavul. Începem de urgență tratamentul intens cu penicilină și cu tot ce ajută la remontarea stării generale a bolnavului (plasmă, sînge), și concomitent incizăm în locurile unde fenomenele par a fi mai accentuate, dar niciodată în dreptul vaselor, ci cît mai departe de ele, și prin disociere musculară netraumatizantă ajungem la focar. Periostul edemațiat îl incizăm și, dacă găsim puroi, mai mult sau mai puțin bine legat, îl înlăturăm cu tampoane, fără nici o exprimare sau apăsare pe țesuturi. Cînd osul subiacent este pe o porțiune oarecare roșu-violaceu și cu puncte prin care iese puțin puroi, facem o mică trepanație, eventual cu o freză electrică sau cu un burghiu de mînă. Puroiul va ieși sub presiune sau prelungindu-se amestecat cu sînge. Se va chiureta osul în interior. Se pune penicilină în pulbere și sulfamidă tot în pulbere; preferăm marfanil-prontalbinul.

Se închide plaga fără drenaj dar se poate face penicilină local printr-un ac mai lung, lăsat în plagă pînă la orificiul osos. Se continuă administrarea penicilinei pînă la consolidarea apirexiei. Procedînd astfel, deși unii bolnavi au fost internați într-o stare de gravă intoxicație, n-am avut nici un caz mortal și nici nu s-a sechestrat osul, obținîndu-se totdeauna o vindecare durabilă.

Cînd tratamentul se face în felul amintit la început și dă rezultate fără intervenție chirurgicală, se poate vorbi de un tratament abortiv. Cînd s-a recurs numai la penicilină, recidivele s-au observat însă destul de des, pe cînd cu mica intervenție chirurgicală, cu sulfamidare și cu penicilină local, completată cu penicilinoterapie parenteral, s-a obținut o vindecare durabilă.

Ceea ce trebuie subliniat este faptul că prin tratamentul care se aplică azi, s-a înlăturat mortalitatea în osteomielita acută, ca și în celelalte grave complicații: ~~artrite~~, fistule, eliminări de sechestre, pseudartroze etc.

Trepanarea largă de la început a unei diafize motivată de afirmația că la copil ea se va reface, trebuie să rămînă o tristă amintire de terapeutică mutilantă.

Cînd la copii mai mici este interesată și articulația adiacentă, se fac și injecții intraarticulare cu penicilină singură sau asociată cu streptomicină.

În *tratamentul urmărilor osteomielitei* (pseudartroze, calusuri vicioase, dezaxări, subluxații, anchiloze) se vor face la timpul oportun: osteotomii, transplantări osoase, artroplastii. Se fac și grefe osoase de tip Hahn-Huntington, prin care se înlocuește tibia distrusă cu peroneul respectiv.

OSTEOMIELITA SUGARULUI

Apare sub vîrsta de 6 luni și este de obicei datorită asocierii stafilococului cu streptococul. Stafilococul produce abcese, iar streptococul imprimă leziuni cu caracter necrotic, iar stării generale o formă mai toxică. Împreună inva-

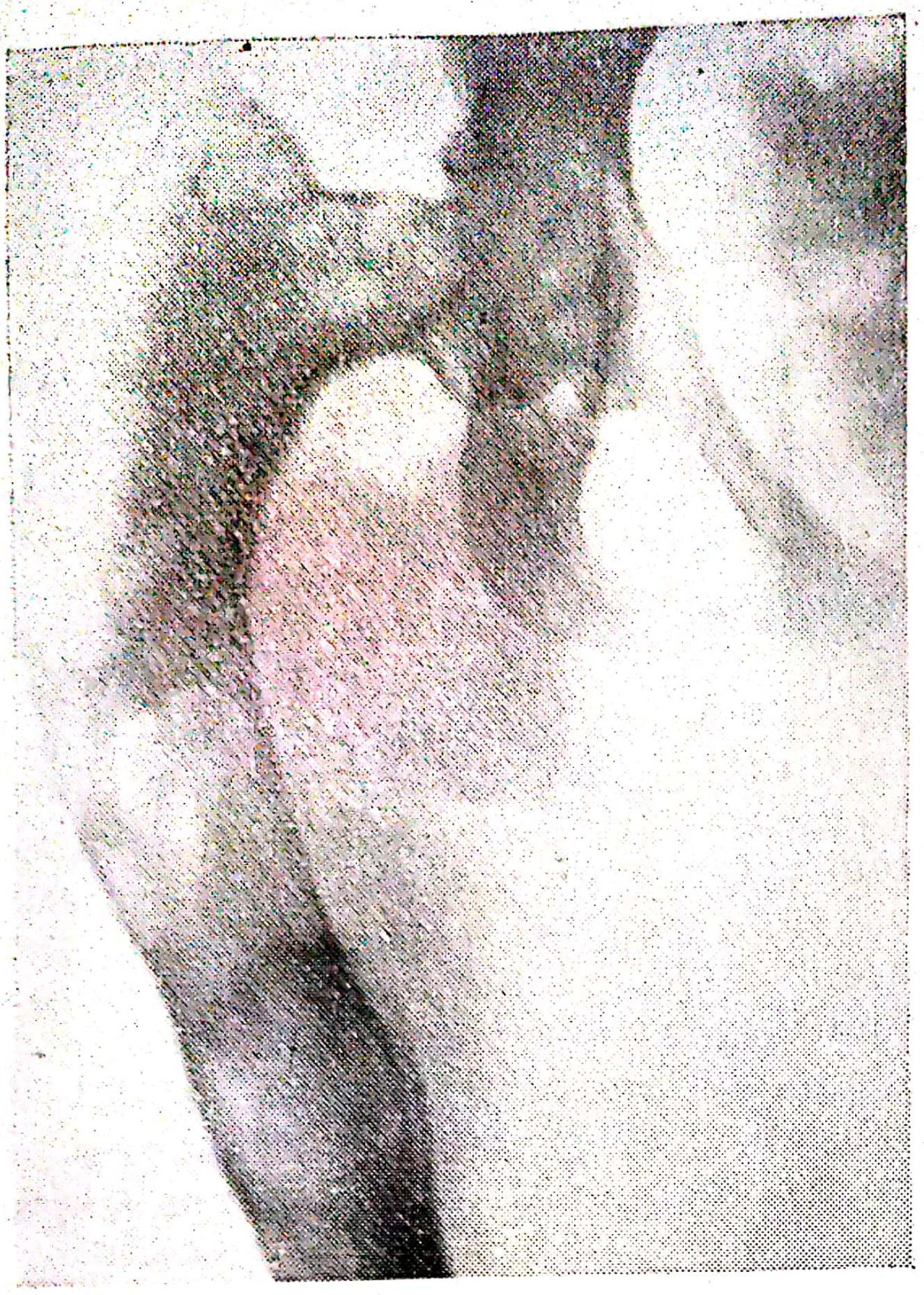

Fig. 435. — Osteită cronică condensantă (radiografie).

dează articulația din imediata apropiere, de predilecție a șoldului.

Fenomenele locale, cu împăstarea regiunii, dureri foarte mari la cea mai mică mobilizare, temperatură locală și edem, sînt însoțite de simptome generale grave. Incizia și administrarea penicilinei, asociate cu streptomicină (local și general), dau rezultate bune.

Luxația patologică se evită aplicînd, după incizie și administrare de penicilină, extensia continuă.

Prognosticul *quo ad vitam* este mai puțin grav decît la adolescenți.

OSTEOMIELITA ADULTULUI

Este o formă prelungită a unei osteomielite cu origine din copilărie. Focarul, care părea de foarte multă vreme vindecat, poate recidiva după mulți ani de zile.

În mod curent această formă se numește osteomielită cronică, întocmai ca și urmările unei osteomielite rezultate prin infectarea unei fracturi deschise, produsă accidental, prin armă de foc sau pe cale operatorie.

Osteomielita primitivă propriu-zisă a adultului este cu totul excepțională și se manifestă cu semne întrucîtva asemănătoare celei a adolescentului. De multe ori însă începe cu dureri poliarticulare, reumatoide, și ajunge la una din formele următoare:

Forma hiperostozantă, pseudotumorală, debutează cu dureri urmate după un timp de o mare îngroșare a osului; rareori se constată sechestre. Corticala este mult mărită și condensată, în timp ce cavitatea medulară ia forme de clepsidră, pe o porțiune apărînd foarte îngustată sau chiar inexistentă (fig. 435).

Ca tratament, în această formă de osteită condensată de tip Gosselin se fac decorticarea osului de învelișul său fibros pe o zonă cît mai întinsă și trepanare, pentru a pune în contact cavitatea medulară, oricît de îngustată ar fi, cu țesuturile din jur. Aceasta se realizează mai bine cu o freză mare electrică. Durerile dispar brusc și evoluția bolii poate fi oprită pentru totdeauna, dacă tratamentul s-a aplicat către sfîrșitul evoluției sale.

Abcesul central osos. Actualmente se observă foarte frecvent, fiind de multe ori expresia unei evoluții tardive a unei osteomielite mai mult sau mai puțin aparente din adolescență. Se pare că această formă clinică se datorește acțiunii sulfamidelor și antibioticelor, care schimbă evoluția clasic descrisă, a bolii. Durerile sînt puternice, mai ales nocturne, cu caracter osteocop, iar alteori pulsatil.

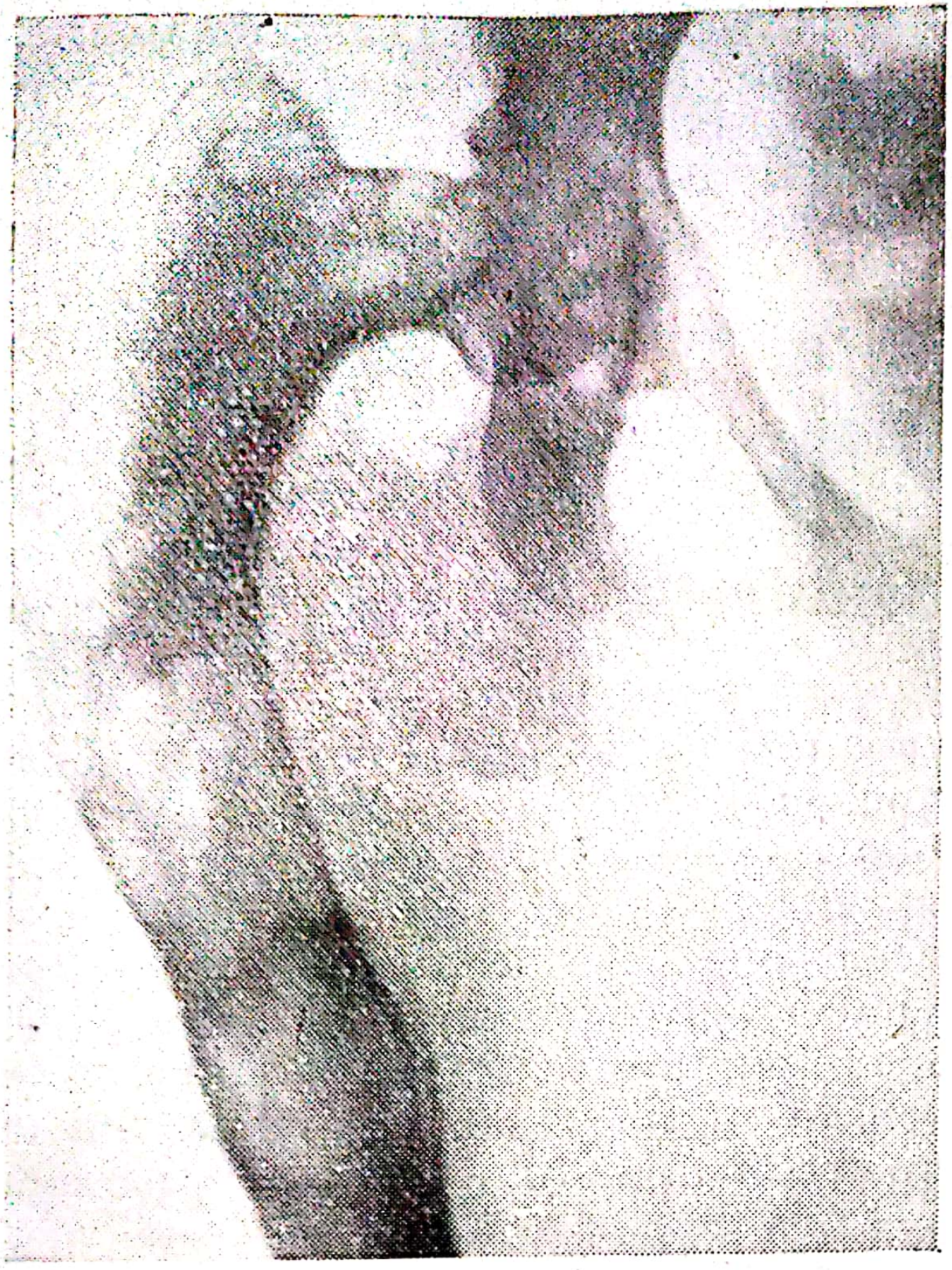

Fig. 435. — Osteită cronică condensantă (radiografie).

dează articulația din imediata apropiere, de predilecție a șoldului.

Fenomenele locale, cu împăstarea regiunii, dureri foarte mari la cea mai mică mobilizare, temperatură locală și edem, sînt însoțite de simptome generale grave. Incizia și administrarea penicilinei, asociate cu streptomicină (local și general), dau rezultate bune.

Luxația patologică se evită aplicînd, după incizie și administrare de penicilină, extensia continuă.

Prognosticul *quo ad vitam* este mai puțin grav decît la adolescenți.

OSTEOMIELITA ADULTULUI

Este o formă prelungită a unei osteomielite cu origine din copilărie. Focarul, care părea de foarte multă vreme vindecat, poate recidiva după mulți ani de zile.

În mod curent această formă se numește osteomielită cronică, întocmai ca și urmările unei osteomielite rezultate prin infectarea unei fracturi deschise, produsă accidental, prin armă de foc sau pe cale operatorie.

Osteomielita primitivă propriu-zisă a adultului este cu totul excepțională și se manifestă cu semne întrucîtva asemănătoare celei a adolescentului. De multe ori însă începe cu dureri poliarticulare, reumatoide, și ajunge la una din formele următoare:

Forma hiperostozantă, pseudotumorală, debutează cu dureri urmate după un timp de o mare îngroșare a osului; rareori se constată sechestre. Corticala este mult mărită și condensată, în timp ce cavitatea medulară ia forme de clepsidră, pe o porțiune apărînd foarte îngustată sau chiar inexistentă (fig. 435).

Ca tratament, în această formă de osteită condensată de tip Gosselin se fac decorticarea osului de învelișul său fibros pe o zonă cît mai întinsă și trepanare, pentru a pune în contact cavitatea medulară, oricît de îngustată ar fi, cu țesuturile din jur. Aceasta se realizează mai bine cu o freză mare electrică. Durerile dispar brusc și evoluția bolii poate fi oprită pentru totdeauna, dacă tratamentul s-a aplicat către sfîrșitul evoluției sale.

Abcesul central osos. Actualmente se observă foarte frecvent, fiind de multe ori expresia unei evoluții tardive a unei osteomielite mai mult sau mai puțin aparente din adolescență. Se pare că această formă clinică se datorește acțiunii sulfamidelor și antibioticelor, care schimbă evoluția clasic descrisă, a bolii. Durerile sînt puternice, mai ales nocturne, cu caracter osteocop, iar alteori pulsatil.

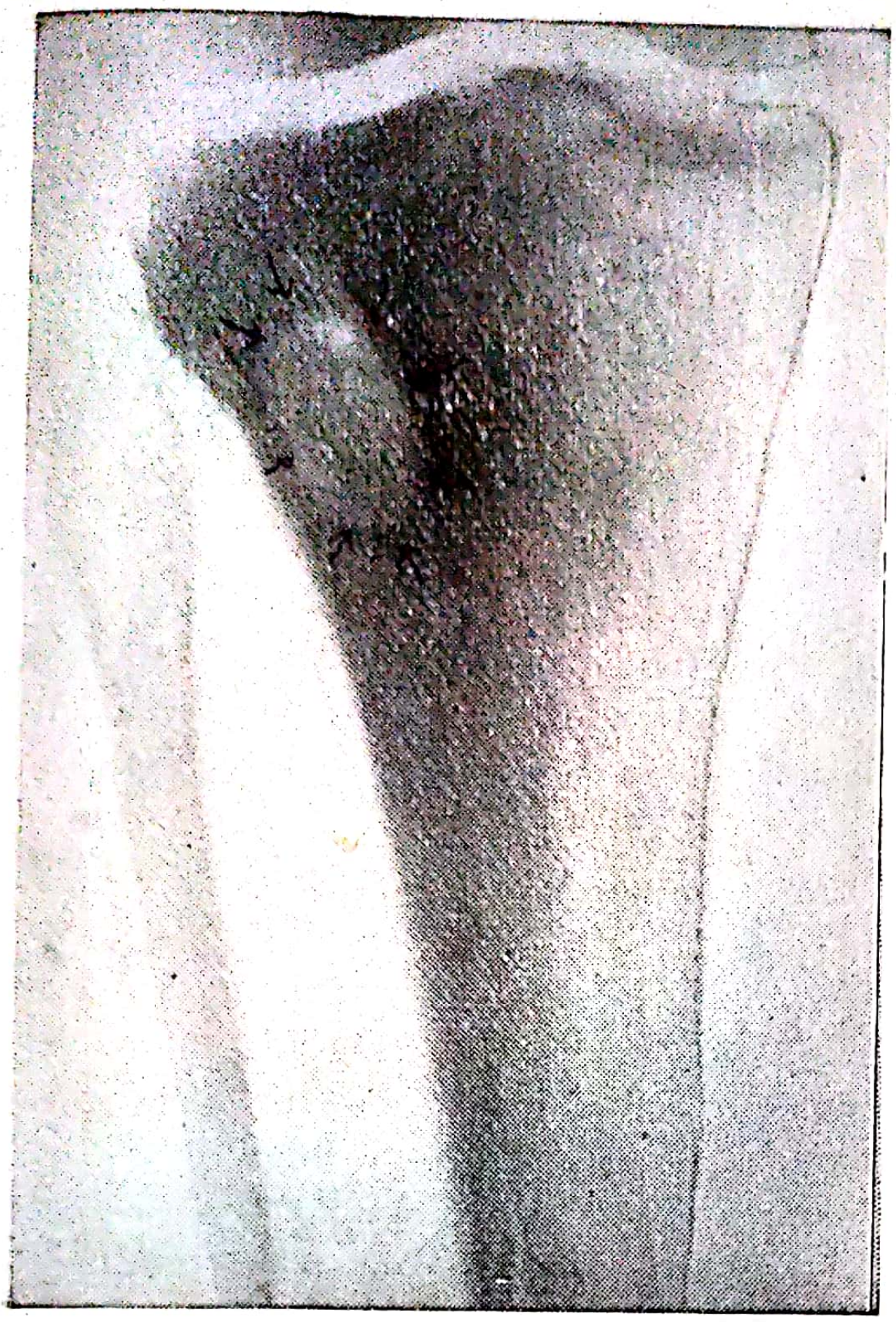

Fig. 436. — Abces central osos (radiografie).

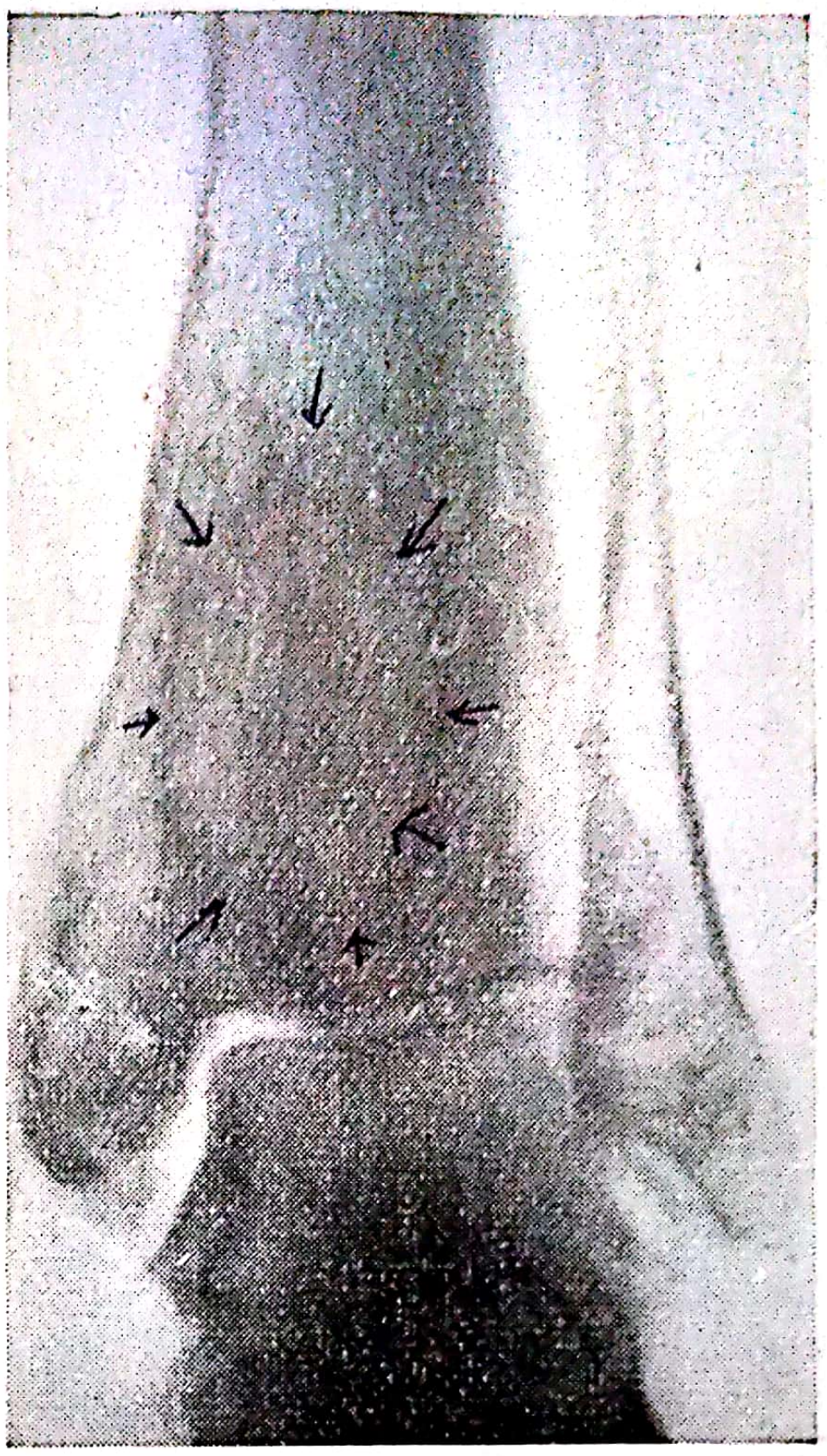

Fig. 437. — Abcesul lui Brodie (radiografie).

La radiografie se observă o pată clară înconjurată de o zonă condensată și reacție periostală (fig. 436). În adevăratele abcese centrale osoase nu se constată radiografic sechestre.

Trepanarea abcesului central eliberează un puroi galben-verzui, sub tensiune. Se aplică marfanil, și se închide complet. Se administrează penicilină parenteral. Bolnavul se vindecă în 10—15 zile.

Abcesul lui Brodie se caracterizează prin faptul că în cavitate se găsește un lichid albuminos, sero-sanguinolent, rareori cu caracter purulent. Prin însămînțări, în marea majoritate a cazurilor nu se obțin culturi microbiene. Radiografic (fig. 437), în jurul abcesului, reacția de condensare este aproape inexistentă, iar periostul din dreptul cavității nu este îngroșat.

Forma cronică supurativă cu abcese osifluente, sechestre și fistule (fig. 438) se aseamănă foarte mult cu *forma cronică fistulizată a osteomielitei adolescenților*, și de cele mai multe ori este provocată de infecții exogene ale osului. Această formă este foarte chinuitoare pentru bolnavi, ei fiind supuși multor complicații repetate, ani de zile: eczeme, flebite, abcese, flegmoane, stări septicemice, erizipele repetate.

Această formă clinică este mai mult o osteită decît o mielită, spre deosebire de cea a copilului și a adolescentului. Procesul de delimitare a infecției medulare, după o infecție produsă prin armă de foc, are loc cam a în opta—a zecea zi, printr-o barieră de țesut de granulație (Derijanov, Davidovski, Teskov, Smolianikov etc.). În acest caz, după V. F. Vorm-Iareski, măduva oaselor, nu numai că nu-și pierde activitatea ei vitală, dar aceasta chiar crește. Corticala suferă, nu numai prin procesul infecțios, ci și din cauză

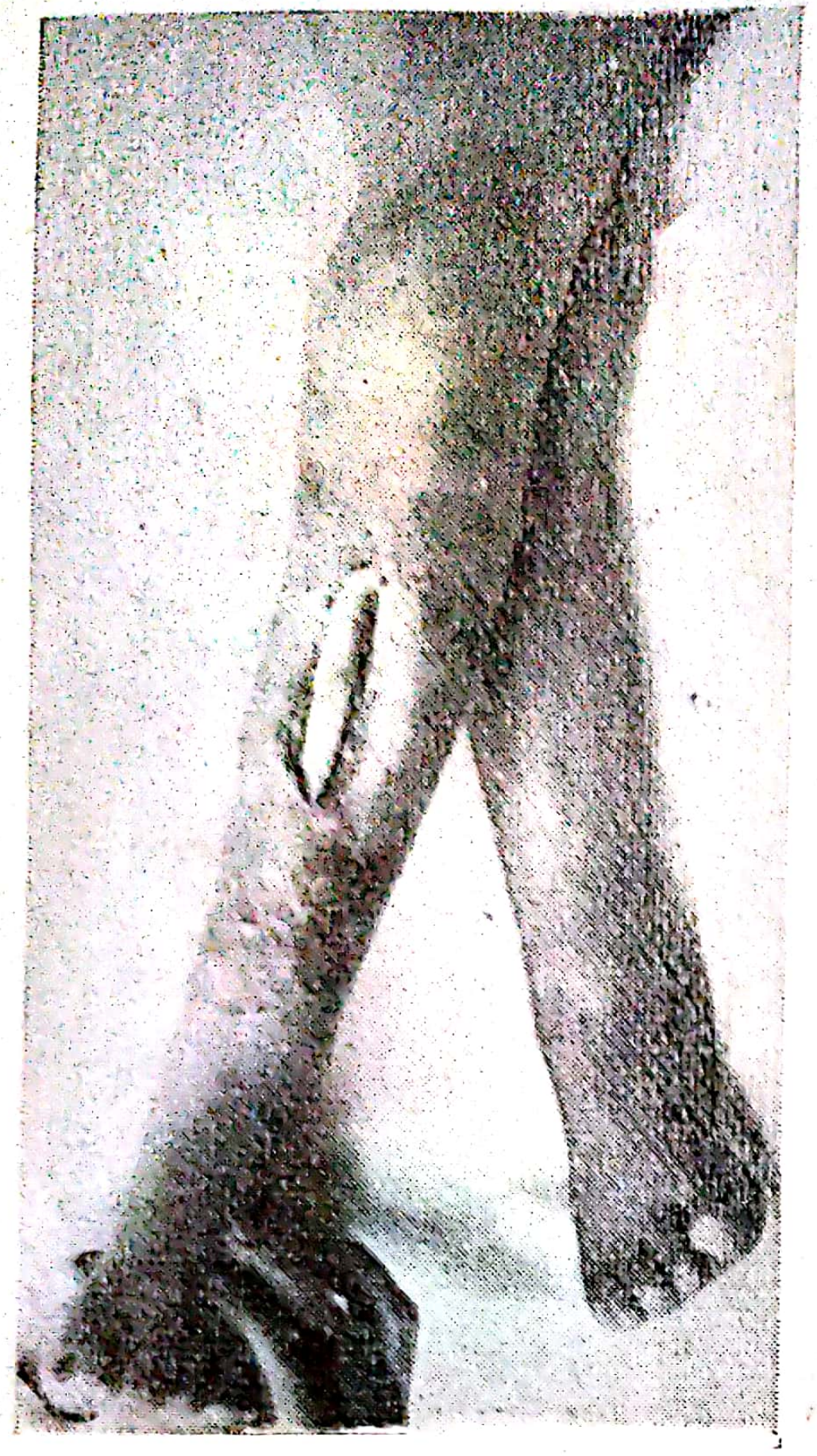

Fig. 438. — Osteomielită cronică de gambă cu sechestru evident în plagă.

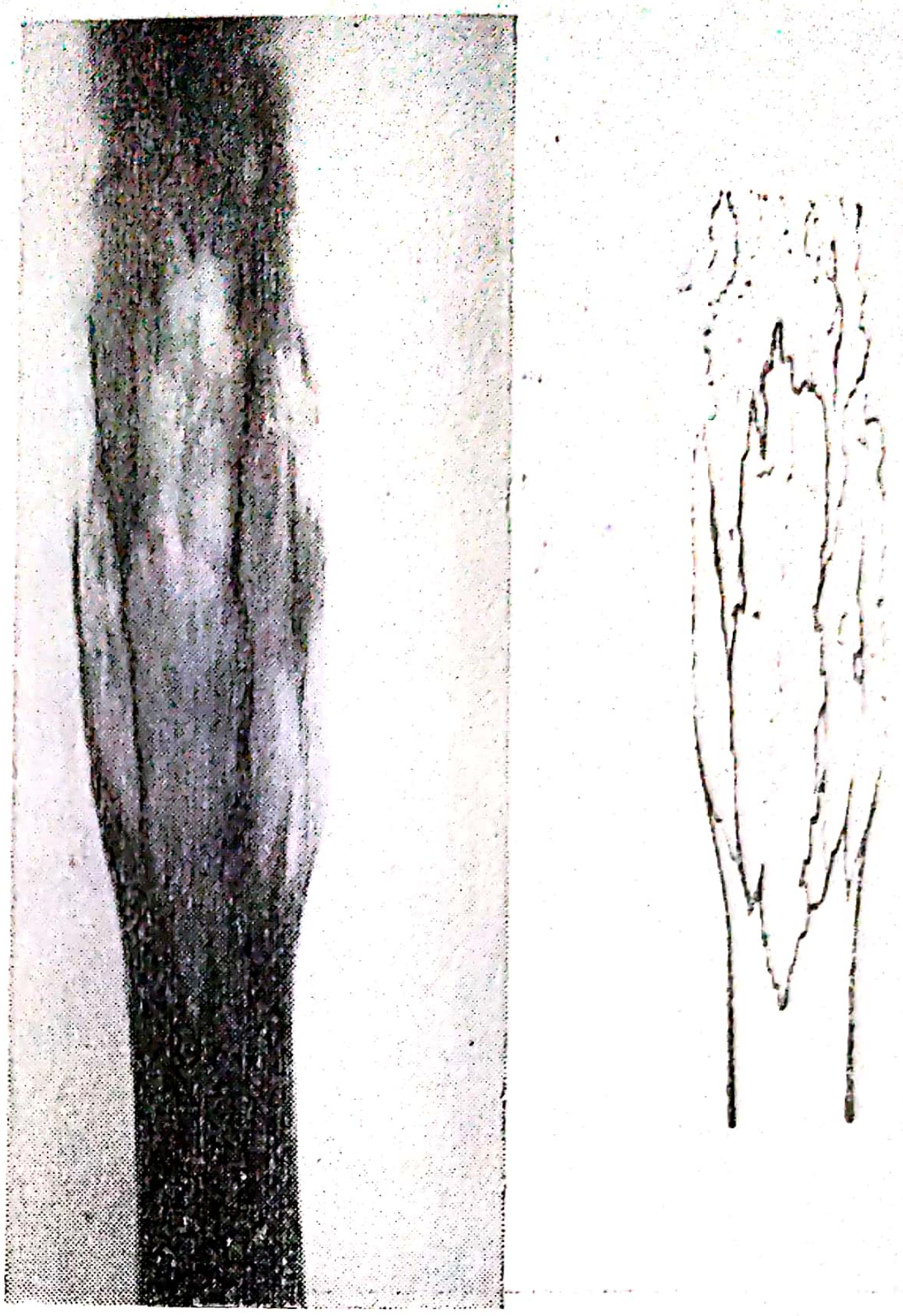

Fig. 439. — Osteomielită cronică cu sechestru bine delimitat, care a fost mult timp confundată cu boala lui Paget.

că vasele periostului decolat sau distrus, care mergeau la os, sînt interceptate (Lidski).

Tratamentul osteomielitei cronice fistulizate constituie o problemă grea (fig. 439). Dovada insuficienței noastre terapeutice în această direcție se poate constata chiar din numărul mare de procedee operatorii care au fost propuse în decursul timpului. Chiar dacă se obține pentru un timp un rezultat incontestabil bun, nu este exclusă surpriza unor recidive după intervale mai mult sau mai puțin lungi.

Pentru a vindeca o supurație cronică, este necesară în primul rînd eliminarea tuturor resturilor necrotice care o întrețin și în al doilea rînd umplerea lipsei de substanță care rezultă. În osteomielita cronică fistulizată, aceste două condiții sînt foarte greu de îndeplinit în același timp.

Continuăm să aplicăm tehnica preconizată de noi din 1942 pentru tratarea osteomielitei cronice fistulizate.

Pregătirea preoperatorie a bolnavului se face tocmai ca pentru o operație de chirurgie osteo-articulară și constă din transfuzii repetate, cu sînge, injecții intraarteriale cu penicilină-novocaină 1%, cînd această administrare este posibilă, și instilarea pe traiectul fistulei de antibiotice sau chimioterapice.

Sechestrele osoase se localizează înainte de operație, prin radiografii de față și profil sau, la nevoie, în planuri diferite, folosind uneori repere metalice. Cînd există fistule și cavități multiple în mijlocul unui os eburnat, se execută o fistulografie cu lipiodol sau urombral, pentru a putea determina traiectul și cavitatea în care supurația este întreținută. În cazuri excepționale, cînd și această metodă de investigație se arată a fi insuficientă, se instilează cu puţin timp înainte de operaţie, pe traiect, o soluţie sterilă de albastru de metilen 2%.

Dacă este necesar, se va face perfuzie intraoperator. Se va folosi o bună hemostază provizorie cu banda Esmarch pentru membrul inferior şi cu manşeta aparatului de tensiune cu presiunea pînă la 30 cm Hg pentru membrul superior. În felul acesta ne asigurăm un cîmp operator în care se pot distinge cu uşurinţă sechestrele compacte sau spongioase, de osul sănătos, ca şi fungozităţile şi ţesuturile cu vitalitate compromisă. În cazul impregnării cu albastru de metilen, în aceste împrejurări colorantul nu este diluat şi spălat de sîngerare.

Se va face o incizie mare, căutînd, pe cît posibil, să includă şi orificiile fistulelor sau să cuprindă cicatricea existentă. Vom prefera inciziile depărtate de trunchiul vaselor şi al nervilor.

Intervenţia se va face cu răbdare, minuţiozitate şi delicateţe, menajindu-se ţesuturile cu o vitalitate micşorată, dar ridicîndu-se tot ceea ce este necrozat. Incizia pielii trebuie să fie suficient de lungă, pentru a asigura o bună vizibilitate în plagă; ea va fi făcută în axul membrului şi va ţine seama de elementele vasculo-nervoase, ca şi de tendoanele şi muşchii cu rolul important funcţional. Se ridică ţesuturile scleroase pînă la muşchii cu aspect sănătos. Se deschid fundurile de sac între os şi ţesuturile din jur, golindu-le de conţinutul purulent sau de fungozităţi. Se abordează osul, ridicîndu-se toate sechestrele, evidînd cavităţile reziduale, pînă în ţesut osos sănătos. Pentru o orientare precisă în plagă, este deseori nevoie de o radiografie executată extemporaneu, pe masa de operaţie, folosind diverse repere metalice în plagă.

Se ridică banda de hemostază şi se opreşte sîngerarea prin tamponare sau forcipresură, evitîndu-se pe cît posibil ligaturile, fiindcă materialele străine pot favoriza dezvoltarea ulterioară a microbilor în plagă. Aceste focare nu sînt influenţate de nici un antibiotic vehiculat pe cale sanguină, şi nici de posibilităţile proprii de apărare ale organismului.

După ce sîngerarea a fost oprită, se pudrează abundent cavitatea osoasă şi plaga, în toate neregularităţile ei, cu marfanil-prontalbin sau, în lipsă, cu sulfatiazol pulbere şi cu antibiotice.

Am folosit de cîteva ori supronalul şi marbadalul, dar fără să observăm vreun avantaj faţă de marfanil-prontalbin. Se sutureaza complet tegumentele cu fire de in, fără a se drena, făcînd, cînd există o oarecare tensiune a pielii, incizii laterale de degajare în tegumentele sănătoase. Uneori se lasă un ac lung de rahianestezie pînă în cavitatea osoasă, pentru a se injecta şi local antibioticele.

Marfanilul, pe lîngă o excelentă acţiune antinecrozantă, are şi una anticoagulantă; de aceea, hematomul care se produce menţine mult timp în depozit local antibioticele şi chimioterapicele aplicate în plagă. Cînd dezvoltarea prea mare a hematomului ameninţă totuşi sutura, trebuie să fie evacuat parţial în a cincea—a şasea zi, puncţionîndu-se la distanţă de plagă prin ţesut sănătos.

Umplerea cavităţilor osoase rămîne o problemă deschisă, deoarece materialul introdus poate fi el însuşi, mai curînd sau mai tîrziu, favorizant pentru infecţii, în care caz fistulizările interminabile se reinstalează.

Turtirea cavităţii trebuie făcută ori de cîte ori condiţiile locale o permit; această situaţie se întîlneşte însă destul de rar. T. I. Ariev a publicat un întreg tabel cu materialele de plombaj care au fost folosite. S-a recurs la parafină, vată de sticlă şi cărbune vegetal, s-au întrebuinţat gipsul, cimentul, cauciucul, formogelatina, naftalina, buretele, catgutul, pilitura de oase decalcificate, cenuşa de oase, epiploonul de animal, măduva oaselor, periostul, unguentul lui Vişnevski, fosfatul acid de potasiu şi acidul salicilic, timolul, emulsia de iodoform în untură de peşte, balsamul de Peru cu iodoform etc.

Toate aceste plombaje nu au dat însă rezultatele dorite, şi de aceea s-au încercat şi o serie de plombaje aşa-zis active, ca: lambouri cutanate, musculare sau cu ţesut celulo-adipos, care şi ele s-au dovedit a fi însă fără valoare prea mare.

Am folosit, dar fără să obţinem rezultatele aşteptate, în special tehnica lui A. M. Iţikovici. Am căutat să curăţăm cît mai perfect focarul, după cum am arătat mai sus, să recoltăm o porţiune musculară cu un pedicul suficient de larg, care prin îndoire, să nu provoace o comprimare a vaselor, să umplem cavitatea cu transplantul muscular, să fixăm pediculul la periost şi să suturăm în straturi anatomice.

Schulten şi apoi Ariev şi Nikitin, din clinica prof. Ghirgolav, obţin, ca şi Iţikovici, vindecarea osteomielitelor prin tehnica plastiei musculare a cavităţilor osoase (fig. 440 şi 441).

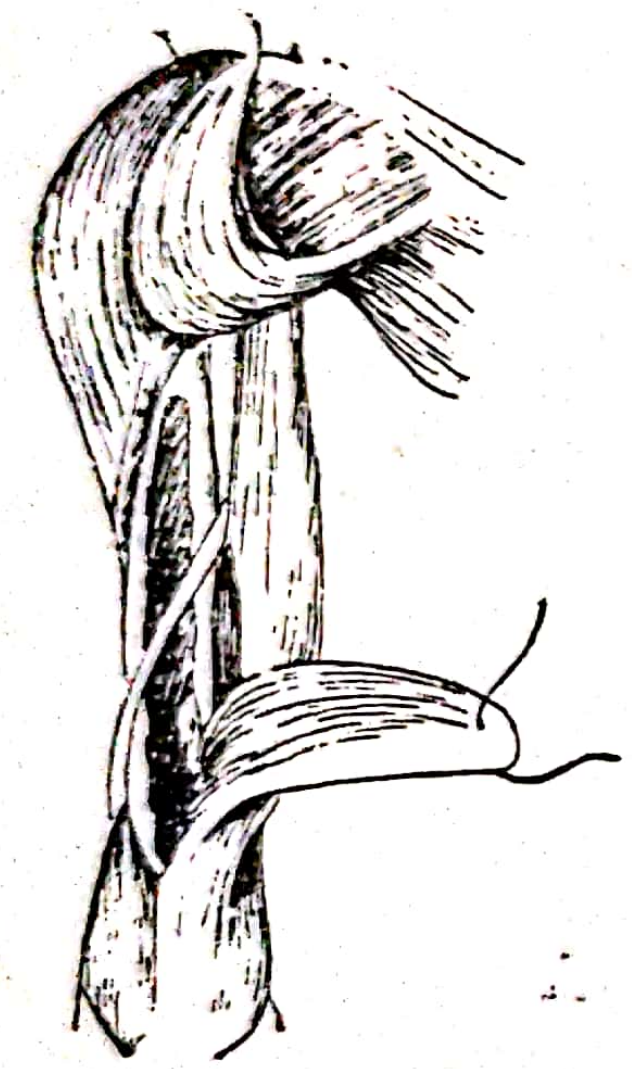

Fig. 440. — Plastia musculară a diafizei humerale.

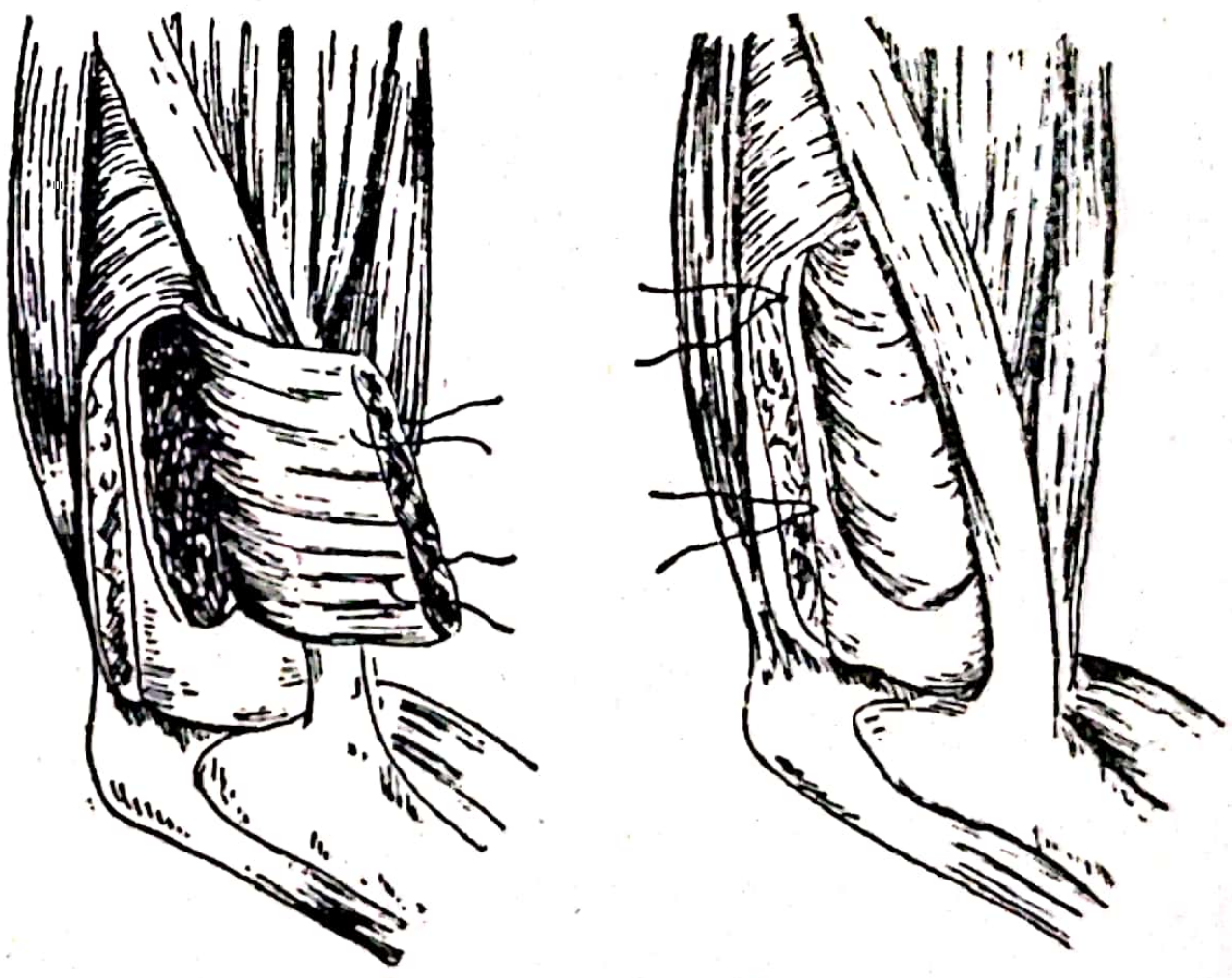

Fig. 441. — Plastie musculară a femurului.

În ultimul timp, pentru umplerea cavităţilor mari osoase am folosit cartilajul, după metoda lui A. G. Fedotenkov. Avantajele cartilajului asupra altor materiale constau în faptul că, fiind un ţesut avascular, se hrăneşte prin osmoză din ţesuturile învecinate, suportă mai uşor o întrerupere în aportul de substanţe hrănitoare în timpul transplantării, este mai rezistent la infecţii, este plastic, se adaptează formei cavităţilor osoase şi poate fi conservat. Rezultatele obţinute au fost foarte promiţătoare (fig. 442). Într-un caz cu o osteomielită a femurului de 8 ani, urmărit peste trei ani de la operaţie, osteita a recidivat uşor după acest interval. Ridicînd parte din cartilajul cu care se făcuse umplerea cavităţii, s-a văzut că prezenta depuneri de săruri minerale. Vindecarea se menţine de un an. Aceasta constituie o dovadă histopatologică, ce ne arată că, dacă focarul de infecţie nu s-ar fi redeşteptat superficial, acest cartilaj ar fi putut cu timpul să se osifice şi el, ca şi restul de cartilaje.

Un alt procedeu biologic pare a fi cel folosit de L. Winter din Ungaria şi de Gottlieb de la noi, care la copii introduc în cavitatea osoasă plasmă, trombină şi pencilină, obţinînd un cheag voluminos. Imigraţia fibroblaştilor este repede antrenată, şi osul se restabileşte rapid.

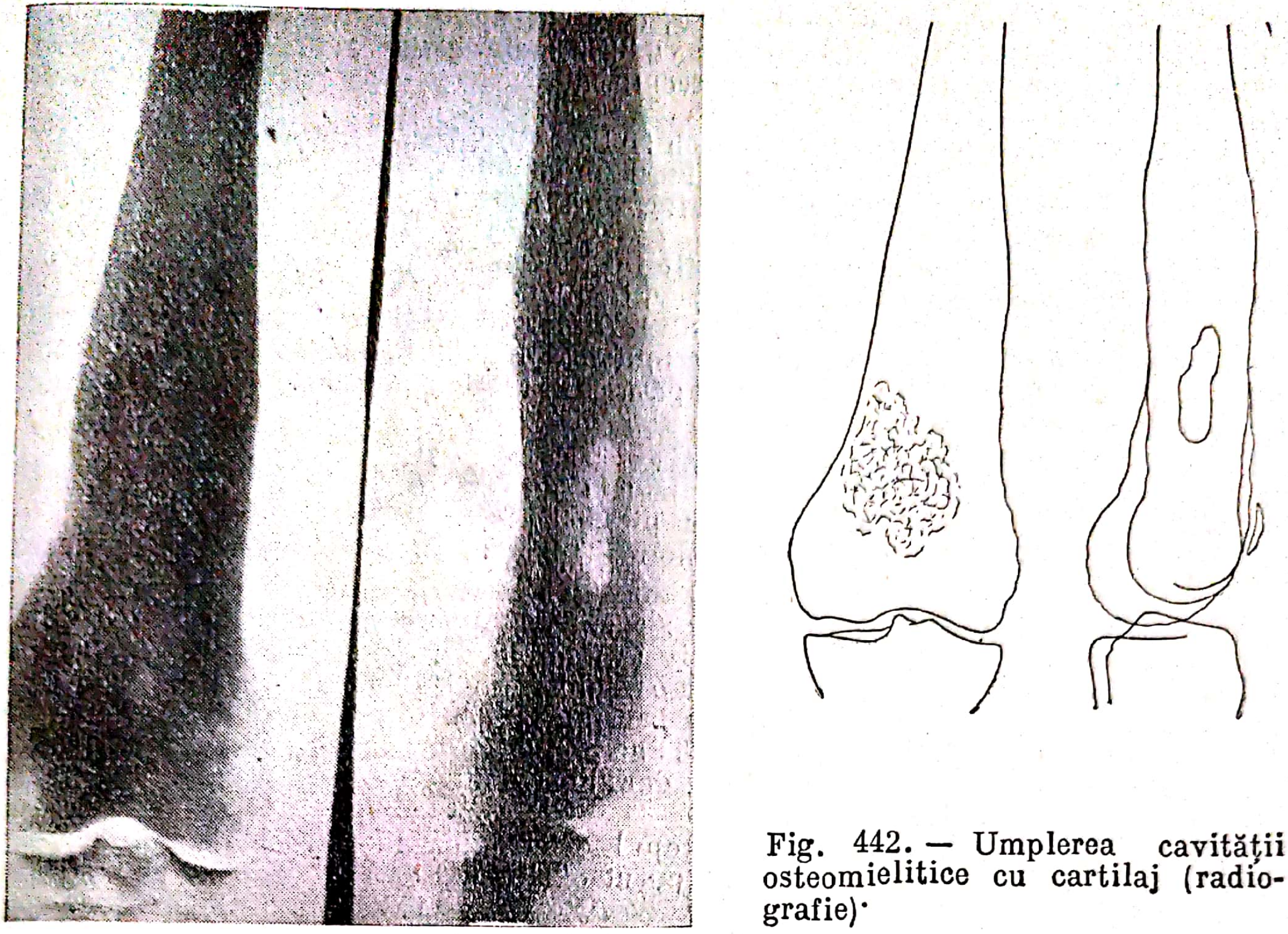

Fig. 442. — Umplerea cavității osteomielitice cu cartilaj (radiografie).

Cu drept cuvînt se afirmă: „tratamentul osteomielitelor cronice este dificil, lung și nesigur“. Această afirmație este justă, mai ales dacă nu se urmăresc în cursul tratamentului înlăturarea tuturor sechestrelor și a corpilor străini și acoperirea cavităților osoase cu țesuturi sănătoase, bine vascularizate.

TUBERCULOZA OSOASĂ ȘI OSTEO-ARTICULARĂ

Frecvență. Deși nu avem o statistică actuală a cazurilor, tuberculoza osteo-articulară este o afecțiune destul de frecventă, fiind privită ca o importantă problemă medicală. Cu toate acestea, din totalitatea cazurilor de invaliditate a aparatului locomotor care s-au prezentat la comisiile de expertiză, doar 2,5% au fost recunoscute ca fiind datorite tuberculozei osteo-articulare (I. Constantinescu, P. Valentin, C. Lucaci și N. Popescu). Această indicație nu arată frecvența tuberculozei osteo-articulare, ci proporția unor cazuri în care nu s-a obținut o vindecare funcțională; în același timp, această cifră arată că tratamentul bolii s-a îmbunătățit foarte mult.

Etiologie. Tuberculoza osoasă și cea osteo-articulară reprezintă localizarea unei boli cu manifestări generale, determinată de bacilul Koch.

Bacilul tuberculozei, prin produsele sale de metabolism, excită terminațiile nervoase de la nivelul osului, producînd astfel reflexe viscero-corticale, care duc la dezvoltarea procesului patologic. Pentru a înțelege toate modificările ce se produc local și general, este necesar să cunoaștem microbul și felul cum reacționează organismul față de el.

Bacilul tuberculozei aparține genului *Mycobacterium*. În produsele patologice se prezintă diferit, după condițiile speciale de viață și de mediu. Urmărindu-se dezvoltarea bacilului în culturi foarte tinere, s-au văzut apărînd mai întîi formațiuni bacilare cianofile, colorabile cu albastru de metilen, care cu timpul se încarcă cu o substanță acidorezistentă; cu anumite colorații apar vizibile granulațiile Much, a căror semnificație nu este bine lămurită. Cercetări mai recente caută să dovedească existența formelor filtrabile ale bacilului lui Koch.

Mediile de cultură pentru bacilul Koch trebuie să conțină substanțe organice (ser, sînge, gălbenuș de ou). Cultura se dezvoltă încet, după 2—3 săptămîni de la însămînțare.

Mediul Löwenstein, care conține asparagină, glicerină, cu cartof și săruri, este cel mai bun pentru izolarea bacilului.

Rolul patogen al formelor filtrabile este încă foarte puțin cunoscut. Experimental, inocularea la cobai cu forme filtrabile produce, în unele cazuri, o slăbire progresivă, care poate evolua spre cașexia și moartea animalului. Alteori, starea generală nu este alterată, însă în organe se găsesc, la examenul microscopic, bacili acidorezistenți. După mai multe treceri de la un animal la altul, infecția capătă caracterele obișnuite, provocînd leziuni tipice de tuberculoză.

În mod obișnuit, bacilii Koch se înfățișează ca niște bastonașe subțiri, lungi de 1,5—4 μ, drepte sau ușor curbate. Se găsesc izolați sau în grămezi. Bacilul este ușor granulat, se colorează cu fucsină fenicată și nu pierde culoarea după tratarea cu acid și cu alcool (metoda Ziehl-Neelsen). Acido-alcoolo-rezistența se datorește lipidelor care intră în alcătuirea sa.

În mediile lichide de cultură în care s-a cultivat vreme mai îndelungată bacilul Koch se găsește un produs care, deși inactiv în anumite doze pentru animalul normal, este în aceleași doze toxic pentru animalul tuberculos. Produsul a fost descoperit de Koch în 1890 și denumit „tuberculină“. Prezența bacilului Koch în organism produce reacții de imunitate și reacții alergice specifice. Tuberculina, în anumite doze, uneori foarte mici, produce reacții la locul de inoculare, dar numai cînd vine în contact cu receptorii unui organism bolnav de tuberculoză.

Cercetările moderne, folosind microscopul electronic, au adus unele precizări în morfologia microbului, iar biochimic s-au putut obține date noi în ceea ce privește alcătuirea sa intimă.

Examinat la microscopul electronic, bacilul tuberculozei apare învelit într-o membrană foarte fină și amorfă. Nici un fel de capsulă propriu-zisă nu acoperă membrana celulei, astfel ca vechea descriere a unui înveliș ceros, care nu ar permite difuziunea substanțelor medicamentoase, nu își găsește confirmarea.

Citoplasma conține 2—6 sau chiar mai multe granulații metacromatice, sferice, în care se pot diferenția la microscopul electronic un cortex și un centru. Aceste granulații, cromatice au în constituția lor un tip particular de acid ribonucleic (volutina).

Aparatul nuclear este constituit din mase voluminoase rotunjite sau alungite, care apar pe microfotografii ca zone clare, bine delimitate, fără membrană exterioară, înconjurate de citoplasmă, care apare întunecată. Are de obicei o poziție centrală și mai rar una polară.

Prin tratare la rece se pot separa din corpul bacilar glucide hidrosolubile (în special poliozide și glicogen), protide (amidoacizi acizi nucleici și nucleoproteide) lipide și substanțe lipoidice (acizi grași, haptene acidofosfatidice, o grăsime acetonosolubilă și ceară). Dintre acizii grași, cei mai importanți sînt: acidul micolic, care conferă acidorezistența bacilului, acidul tuberculostearic și acidul ftioic. Aceștia produc inflamația tuberculoasă specifică; inocularea unor bacili degresați nu produce această reacție.

Bacilii Koch introduși vii în organism determină și o hipersensibilizare de tip special, alergic.

În culturi vechi, baccilul se modifică, prezentînd o formă granulară. La microscopul electronic, însă, nu s-a observat niciodată acele „forme filtrante“ care ar explica infecțiile *intra partum*.

Karvacki credea că bacilul Koch își schimbă forma și puterea patogenică, fie transformîndu-se în granule cianofile, filtrabile, fie pierzîndu-și acidorezistența, fie întorcîndu-se la forma primitivă de *streptothrix*.

Autorul mai credea că formele clinice ar fi datorite bacilului în diverse stadii, așa încît o formă de tuberculoză latentă ar fi datorită elementelor filtrabile, una inflamatorie stadiului de coci, de bacili cianofili ori chiar de *streptothrix* și, în fine, tuberculoza cronică, foliculară ori cazeoasă, ar fi produsă de bacili acidorezistenți. Cei mai mulți autori nu recunosc veridicitatea acestui tablou etio-patogenic, schematizat în forma amintită. În orice caz, polimorfismul bacilului Koch este un fapt indiscutabil, iar Babeș a descris magistral unele din aceste forme.

Patogenie. Bacilul pătrunde în organism prin mucoasele căilor respiratorii și se dezvoltă într-o primă etapă a infecției în ganglionii traheobronșici. La copilul mic care se alimentează cu lapte infectat este posibil ca poarta de intrare să fie intestinul. În acest caz sînt interesați în prima etapă ganglionii mezenterici, dar asupra acestei porți de intrare sînt încă discuții. Calea transcutanată este excepțională.

Pornind în anumite împrejurări favorizante din focarele primitive ganglionare, bacilii se răspîndesc în organism pe calea hematogenă, dînd loc unei bacilemii, care se manifestă prin semne clinice generale, ce preced de obicei apariția clinică a leziunii tuberculoase osteo-articulare.

Bacilemia nu determină implicit localizarea osteo-articulară; sînt necesare în plus condiții locale și generale speciale ca această localizare să se producă.

Localizarea osteo-articulară, în aparență unică, coexistă în realitate și cu alte focare, cu evoluție lentă, fără manifestare clinică, ce se descoperă eventual numai la autopsie. Cu drept cuvînt s-a spus că: „nu există tuberculoză locală, ci numai tuberculoză generală cu localizări diverse".

Baumgarten și Lumière, pornind de la existența formei filtrante a bacilului, susținută și de Much și Fontès, admiteau posibilitatea unei forme congenitale a bolii. Azi se admite însă că transmiterea bolii de la mama bolnavă la nou-născut nu se poate face decît după naștere, prin contact. Leziunile osteo-articulare, în aceste condiții, sînt în proporție de 21% față de leziunile pleuro-pulmonare izolate.

Moartea inexplicabilă a sugarilor din primele luni, cînd mama are o leziune bacilară în evoluție, nu este în legătură cu pătrunderea în organismul copilului a bacilului sub formă filtrantă ci, după cum afirmă Calmette, *cu acțiunea toxinelor* cu care fătul a fost impregnat în timpul gestației. Nou-născutul este influențat de mediul în care s-a dezvoltat, încît tulburările de metabolism din organismul matern provocate de tuberculoză se răsfrîng asupra dezvoltării lui. Copilul este debilitat și prezintă o reactivitate scăzută, astfel că îmbolnăvirea este ușurată prin contactul direct cu mama tuberculoasă. Copiii limfatici, strumoși, adică așa-zișii pretuberculoși, prezintă un metabolism viciat din cauza leziunilor tuberculoase ganglionare sau cu alte localizări, care au o evoluție clinică latentă. Consecința acestor infecții poate fi și o localizare osteo-articulară.

Condițiile de trai. Hrana insuficientă sau igiena defectuoasă favorizează îmbolnăvirea prin scăderea rezistenței organismului, sau prin faptul că în mediul înconjurător există bolnavi tuberculoși cu leziuni pulmonare active.

Sexul. Nu pare a juca vreun rol.

Vîrsta. Tuberculoza osteo-articulară este cu totul excepțională sub vîrsta de trei luni. Se întîlnește de asemenea foarte rar pînă la doi ani, fiindcă epifizele sînt compuse aproape exclusiv din cartilaj, care e refractar la infecția tuberculoasă. Boala e frecventă între doi și cinci ani, și apoi la pubertate cînd, se schimbă întreaga reactivitate a organismului. Adultul poate prezenta rareori leziuni osteo-articulare noi; de obicei, în această perioadă se produc reactivări ale unor leziuni care au evoluat în copilărie. Bătrînii, chiar pînă la o vîrstă înaintată, fac rar tuberculoză osoasă și osteo-articulară într-o regiune care nu suferise anterior. În astfel de cazuri, boala are o evoluție destul de gravă

Antecedente. Tuberculoza pulmonară și mai ales pleurezia se găsește foarte des în trecutul bolnavilor care fac o localizare osoasă.

Bolile contagioase și infecțioase, și în special rujeola și tusea convulsivă, care modifică reactivitatea organismului, favorizează bacilemia cu punct de plecare dintr-o leziune latentă și apoi localizarea osteo-articulară.

Tulburările endocrine. La bolnavii tineri, în special la prepubertarii cu tuberculoză osteo-articulară, se întîlnesc modificări destul de evidente ale *activității glandelor endocrine*. Îndeosebi, la fetele tinere suferind de tuberculoză osteo-articulară se observă semne de hipertiroidism: ușoară exoftalmie, tremurături fine ale degetelor, piele umedă, hiperexcitabilitate electrică, excitație cerebrală etc. Bolnavii cu tuberculoză osteo-articulară și în special cei cu morbul lui Pott au un libido excesiv.

Întrebarea care se pune este însă dacă aceste tulburări endocrine contribuie la localizarea osteo-articulară sau dacă ele sînt consecința dezvoltării bolii?

Sarcina, care reprezintă o adevărată revărsare în organism de corpi steroizi, ar putea favoriza apariția sau agravarea bolii.

În condiții experimentale s-a demonstrat că ACTH și cortizonul în doze mari au acțiune agravantă asupra proceselor tuberculoase osteo-articulare, deoarece împiedică maturarea țesutului conjunctiv, care are un rol bine cunoscut în limitarea leziunilor.

Tulburările catameniale, care se observă mai ales între 16 și 20 de ani, pot fi datorite invaziei microbiene, sau sînt expresia toxemiei.

Traumatismul. Atît bolnavul, cît și familia lui, atribuie o însemnătate exagerată traumatismului. Înainte de cunoașterea agentului patogen, Max Schuller ajunsese, pe baza unor cercetări experimentale simpliste, la convingerea că prin traumatism se pot produce localizări tuberculoase la articulații. S-a dovedit mai tîrziu că traumatismul nu are nici un rol în patogenia bolii. În prezent, traumatismul trebuie privit ca un factor care poate favoriza localizarea infecției, redeșteptarea sau agravarea ei, dar numai în anumite condiții. Pentru unii autori, acțiunea favorizantă a traumatismului s-ar datora tulburărilor posttraumatice reflexe (de vasomotricitate), care permit localizarea și dezvoltarea bacilului aflat în circulație. Pentru alți autori, traumatismul nu face decît să atragă atenția bolnavului asupra unei regiuni unde începuse evoluția locală, asimptomatică, a bolii. În înțeles medical, traumatismul nu poate fi considerat ca producător de tuberculoză osteo-articulară, ci doar ca un element care ar permite localizarea și multiplicarea bacilului. Traumatismul trebuie luat în considerare numai dacă semnele clinice se schițează cel mai devreme după o lună și cel mai tîrziu după șase luni de la producerea lui; altfel este o simplă coincidență. Acest lucru este de o deosebită importanță în caz de expertiză medico-judiciară.

Factorii defavorizanți. Este curios faptul că diformitățile congenitale ale aparatului locomotor, precum și anumite artrite infecțioase vindecate, nu prezintă ulterior decît cu totul excepțional leziuni tuberculoase. Așa, de pildă, nu se observă tuberculoză localizată la un șold cu luxație congenitală, redusă sau nu, la picioarele strîmbe congenital, la segmentele de membre cu sechele de paralizie infantilă etc. Se pare că aplazia tisulară și vasculară, precum și funcția încetinită în urma bolilor enumerate, sunt nefavorabile localizării infecției tuberculoase. De asemenea, am observat o rezistență față de infecția tuberculoasă a articulațiilor care au suferit o infecție gonococică. S-a spus că puternica invazie de țesut fibros și calcificarea exagerată, care se produc în astfel de condiții, nu sînt prielnice dezvoltării tuberculozei.

Mecanismul de producere a infecției osoase și osteo-articulare. În imensa majoritate a cazurilor, bacilii sînt vehiculați pe *cale sanguină*, de la focarul primitiv ganglionar, pulmonar, abdominal etc. În cazuri rare, inocularea se face prin contiguitate sau vecinătate, cînd osul sau articulaţia vin în contact cu ganglionii tuberculoşi, cu ţesuturi infectate sau cu colecţii de puroi tuberculos.

Ţesutul osos are o rezistenţă apreciabilă la infecţia tuberculoasă; de aceea, producerea osteitei tuberculoase pe cale experimentală este aproape imposibilă. De altfel, nu numai cea osoasă sau osteo-articulară, dar toate formele de tuberculoză localizate se obţin foarte greu pe cale experimentală. Aceasta arată că pentru a înţelege tuberculoza osteo-articulară trebuie să ţinem seamă în acelaşi timp de reactivitatea locală şi generală a organismului. Este unanim recunoscut astăzi că unele tulburări neurodistrofice favorizează localizarea osteo-articulară a tuberculozei. Rezistenţa ţesutului osos se datoreşte activităţii normale a elementelor măduvei oaselor. Aceste elemente pot fi însă împiedicate în activitatea lor prin toxemia bacilară. În astfel de condiţii se constată degenerări fibro-mixomatoase ale măduvei, care înlesnesc infectarea osului.

Eventualele hemoragii posttraumatice, în plină difuzare bacilară, înlesnesc şi ele localizarea.

În afară de calea sanguină se mai citează şi cazuri de propagare a infecţiei pe *cale limfatică*.

Propagarea infecţiei de la procesul osteo-articular la ganglionii respectivi regionali este un fapt constant observat.

Prin *contiguitate*, infecţia se poate produce în mai multe feluri. De pildă, un focar osos care apare în urma unei diseminări hematogene, fiind în apropierea unei articulaţii, poate, prin evoluţia lui, să cuprindă şi articulaţia (osteoartrită a şoldului, după o trohanterită). De asemenea, o tenosinovită poate da o osteo-artrită (de pildă, unele osteo-artrite radio-carpiene); un abces rece migrator, pornit de la o leziune vertebrală, poate infecta articulaţia coxo-femorală, ganglionii poplitei infectaţi pot determina o artrită tuberculoasă a genunchiului, ganglionii intercostali pot produce o carie costală etc. Kaufmann, elevul lui Frédet, consideră că unele din leziunile vertebrale (morbul lui Pott) se datoresc propagării infecţiei prin contiguitate, de la ganglionii paravertebrali infectaţi şi de la abcesul rece consecutiv, care scaldă suprafeţele vertebrelor. Acestea se erodează întocmai cum suprafaţa netedă a marmurei este roasă de un acid. Constatarea duce la o terapeutică de prevenire a leziunilor osoase sau articulare, prin eliminarea la timp a ganglionilor infectaţi sau a abcesului rece din vecinătate.

Anatomie patologică. Leziunea microscopică, elementară, indispensabilă, a tuberculozei osteo-articulare este *foliculul tuberculos* (al lui Köster), compus din:

1. o celulă gigantă cu protoplasmă acidofilă şi cu nuclei multipli, rotunzi, aşezaţi la periferie;
2. o coroană de celule epitelioide, care înconjură celula gigantă;
3. celule limfoide dispuse neregulat la periferia foliculului. Foliculul nu este patognomonic pentru infecţia tuberculoasă.

El se observă într-o formă asemănătoare şi în alte infecţii cronice, ca în lepră, sifilis, unele micoze etc. Ceea ce-l face caracteristic este prezenţa bacilului Koch.

Mai mulţi foliculi care se grupează constituie *nodulul tuberculos*, care poate fi văzut cu ochiul liber. Nodulul are vase proprii. În el apar zone necrotice, adică prima formă a cazeumului şi, ceea ce este caracteristic, vasele, nu prezintă îngroşări scleroase sau leziuni de endarterită, ca în sifilis; ele pot fi însă trombozate. Toxinele cu caracter necrozant ale bacilului Koch, precum şi unele lipide care intră în alcătuirea lor, produc necroza. Acizii graşi superiori (acidul tuberculostearic și acidul ftioic), puși timp îndelungat în contact cu țesuturile, produc apariția unui nodul alcătuit din foliculi tipici, datorită arhitecturilor moleculare ramificate (este cunoscut faptul că toți acizii ramificați inoculați experimental pe seroase dau această caracteristică reacție histologică).

Nodulul are în centru „cazeum", iar la periferie o zonă fibroasă și, după cum predomină procesul de cazeificare sau cel de fibrozare, leziunea este cazeoasă sau proliferativă. Cazeumul conține cca. 13—25% grăsimi, dintre care 25—33% colesterol, iar restul grăsimi fosfatice, ceea ce dovedește că se formează pe seama citoplasmei celulelor distruse și nu pe seama nucleilor, care nu conțin colesterol.

Aspectul histopatologic al infecției osoase este oarecum diferit, după structura părților componente ale osului (măduvă, os compact sau spongios, periost, cartilaj de creștere sau de încrustare).

În măduvă apar, din primele zile ale bolii, leucocite polimorfonucleare premature, care se dezvoltă repede, au o puternică acțiune fagocitară și conțin pigment sanguin alterat. După cîtva timp sînt înlocuite de limfocite mononucleare în număr impresionant. Măduva devine fibroasă, albă-gălbuie, de consistență mai fermă.

Osul spongios sau compact prezintă, de la început și în tot timpul evoluției, osteoporoză, produsă prin resorbție osoasă sau prin metaplazie. În resorbția osoasă intervin osteoclaști care produc eroziuni, de tipul lacunelor lui Howship; osul este înlocuit progresiv cu o măduvă fibrocelulară, iar sărurile dispar din lamele. Prin metaplazie, osul se reîntoarce la forma sa primitivă de țesut fibros, care apoi este distrus de toxinele microbiene cu caracter necrotic, producîndu-se astfel pierderi mari și ireversibile de țesut osos.

Distrugerea duce uneori la formare de sechestre. Caracteristica acestora este că sînt deobicei pulverulente. Numai uneori sechestrele sînt mai mari, rotunjite, așezate într-o cavitate purulentă (cavernula), întocmai ca o mărgea într-un clopoțel sferic. Sechestrele, chiar cînd sînt mai voluminoase, se pot topi cu timpul și dispar. Ele se deosebesc de sechestrele din osteomielită, care sînt mari, neregulate, persistente, înconjurate de o zonă mai clară.

Contracția musculară de apărare (antalgică) comprimă cele două cartilaje de încrustare care se subțiază (îngustarea spațiului articular, apoi se erodează și prezintă „ulcerația compresivă a lui Lannelongue", care, evolutiv, dă naștere și distrugerilor osoase.

La copii mici, la care epifizele sînt cartilaginoase, prin desfacerea cartilajului prost hrănit rămîne numai nucleul osos central și se produc cu ușurință subluxații sau luxații patologice.

Cartilajul de creștere, la începutul invaziei osului, poate prezenta o hiperactivitate funcțională, încît nucleul epifizar sau epifiza respectivă a copilului bolnav se hipertrofiază, iar întreg membrul corespunzător crește în lungime. În faza următoare, cartilajul de creștere este inhibat în activitatea sa, încît osul respectiv se subțiază, se scurtează.

Sinoviala poate fi invadată primitiv, sau numai după ce s-a produs infecția epifizei. Tuberculoza sinovială poate fi granulică, în care caz tuberculii sînt diseminați pe toată suprafața ei articulară, iar sinoviala este puternic congestionată și tumefiată.

Sinovita tuberculoasă poate fi fungoasă. Cînd fungozitățile sînt abundente, cărnoase, tumorale, survine ceea ce altădată se numea „caries carnosa" a lui König. Cînd fungozitățile se amestecă cu puroiul bacilar provenit dintr-o cavernă osoasă din apropiere, deschisă în articulație, au o structură edematoasă. Dacă teaca unui tendon învecinat este invadată, se poate produce o tenosinovită simplă, cu fungozități, sau cu grăunțe riziforme. Acestea se află cîteodată și în fundul de sac subcvadricipital sau în bursa pretrohanteriană, unde dau o crepitație caracteristică. Cînd fungozitățile mici, libere, trec dintr-o parte a cavității într-alta, pe sub un element de strangulare (capsulă îngroșată, ligamente), se transformă în formațiuni riziforme mai mari sau mai mici, uneori într-un număr foarte mare. Acestea, trecînd în teaca unui tendon pe sub un ligament, dau la palpare o senzație de lanț care trece printr-o teacă îngustă (semnul lănțișorului, al lui Dupuytren).

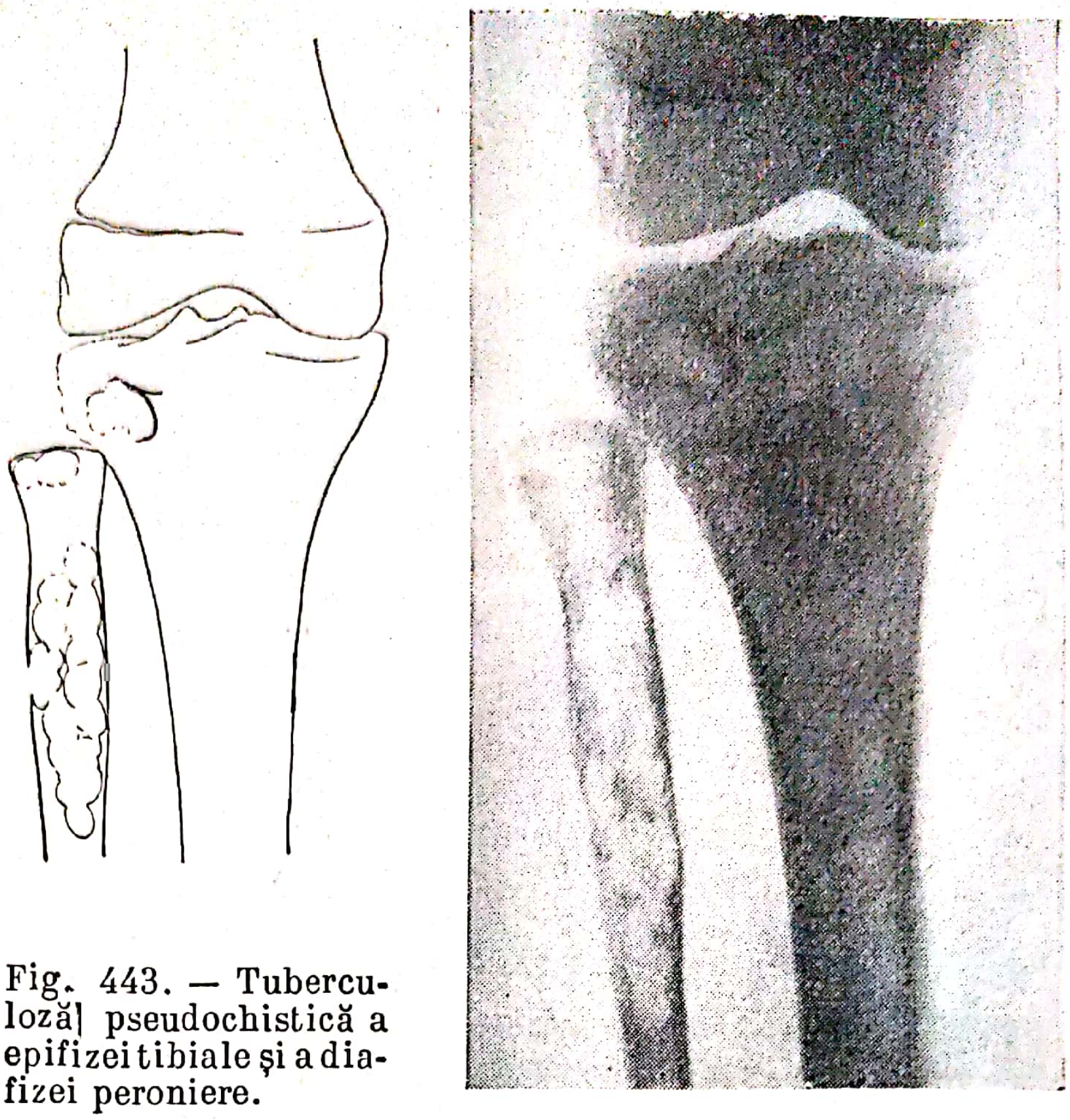

Fig. 443. — Tuberculoză pseudochistică a epifizei tibiale și a diafizei peroniere.

Periostul prezintă, ca un prim semn de invadare, o creștere a vascularizației, urmată rapid de o îngroșare a țesutului subperiostal. Periostul iritat nu reacționează prin formare de os nou, ca în infecțiile de altă natură. Numai excepțional, în unele forme diafizare, reacția periostală poate duce la o îngroșare a osului prin depuneri de straturi osoase.

Caracteristica tuberculozei osoase și osteo-articulare este de a distruge țesutul osos și de a nu permite refacerea decît în faza terminală, de cicatrizare. De aceea nu se observă concomitent leziuni distructive și leziuni constructive, ca în sifilis, în unele micoze, în osteite infecțioase etc.

În ceea ce privește leziunile anatomopatologice ale țesutului osos, deosebim mai multe forme:

Forma de tuberculoză infiltrantă apare ca o decalcificare puternică a osului, cu dispariția trabeculelor osoase. Cartilajul de incrustare se dezlipește cu cea mai mare ușurință de pe osul bolnav, rarefiat, și are o culoare galbenă-aurie.

Forma atrofică („caries sicca" a lui Volkmann) se observă mai ales la umăr. Se caracterizează prin atrofia lamelelor osoase, dispariția cartilajului de incrustare, îngustarea spațiului articular și prezența țesutului fibros dens.

Forma închistată sau pseudochistică a lui Nélaton este o fomă limitată, localizată de multe ori în *metafiza oaselor* sau chiar în diafiză. Macroscopic se observă o cavitate care poate conține chiar un sechestru cu margini nete. Această leziune poate rămîne mult timp limitată, dar, dacă nu se intervine chirurgical și la timp, poate invada articulația (fig. 443).

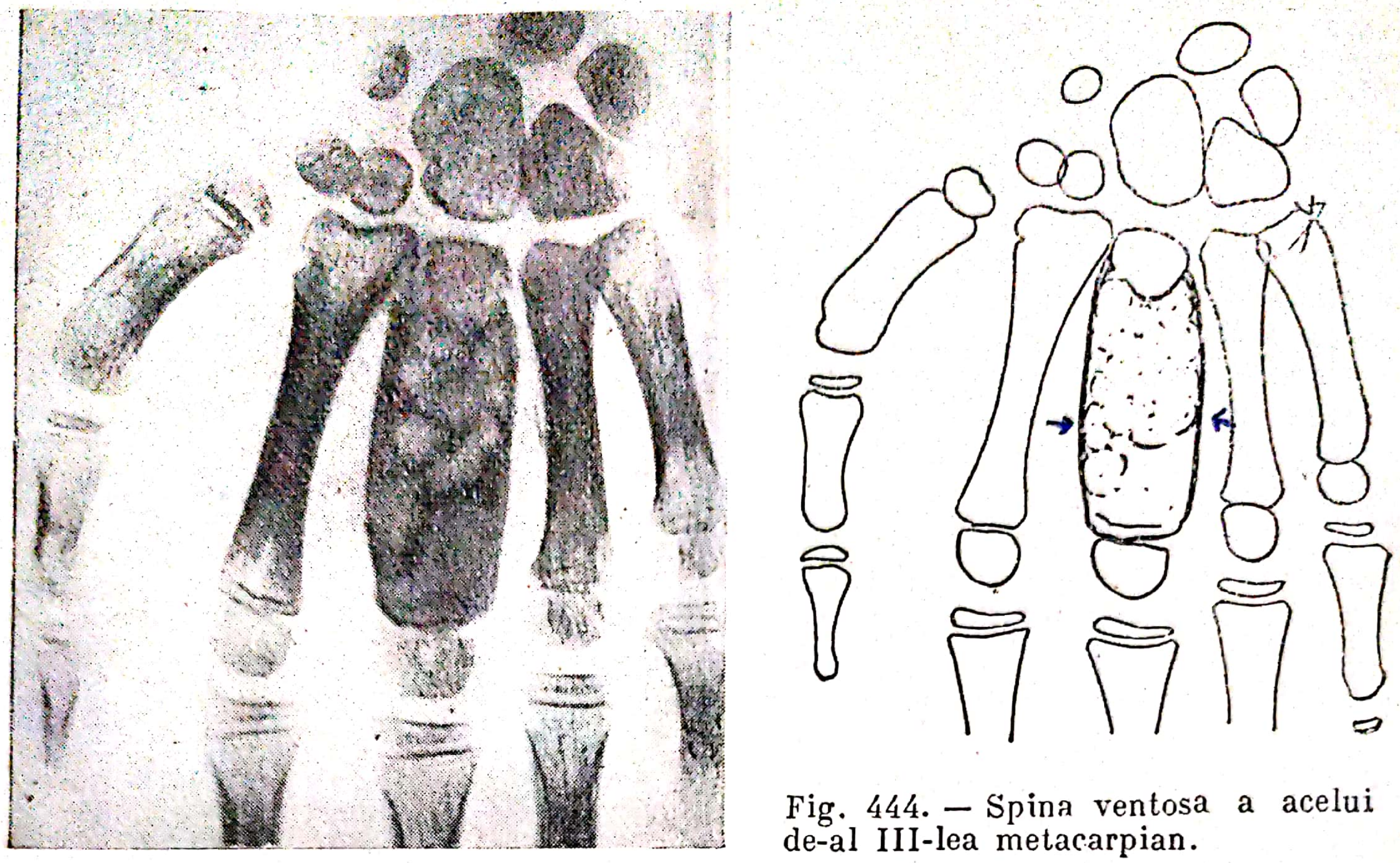

Fig. 444. — Spina ventosa a acelui de-al III-lea metacarpian.

Forma cavernoasă. Nodulii tuberculoși, care conțin fiecare o zonă necrotică, se unesc în mase mai mari, formînd cavități pline cu cazeum sau cu puroi amestecat cu pulbere de sechestre (abces rece). Prin distrugeri succesive ale țesuturilor din jur, abcesul rece poate lua o dezvoltare mare. El se poate revărsa în cavitatea articulară sau pătrunde în țesuturile din jurul articulației, pe care le invadează prin așa-zisa membrană tuberculigenă. Nodulii, evoluînd, continuă distrugerea țesuturilor, exceptînd aproape constant mușchii și totdeauna nervii și vasele. Puroiul tuberculos conține corpii grași amintiți, apă, resturi de țesuturi necrozate, rare celule polinucleare, foarte multe mononucleare, pulbere de țesut osos, elemente figurate sanguine degenerate etc.

Cînd abcesul rece ajunge pînă la piele, aceasta se roșește sau se cianozează, se subțiază și apoi se ulcerează. Conținutul abcesului se golește la exterior, instalîndu-se fistule, prin intermediul cărora se produc infecțiile supraadăugate.

Forma diafizară (*spina ventosa*) se observă deobicei la falange, metacarpiene, metatarsiene. Corticala osului, destinsă de conținutul purulent sau fungos, se subțiază, iar diafiza crește în lărgime (fig. 444). În cazuri rare poate fi invadată diafiza unui os lung.

În unele forme, periostul se îngroașă, se produc apoziții osoase, care pot crea greutăți de diagnostic.

La craniu și la coaste, leziunile iau forme distructive, în genere fără sechestre.

Toate formele de tuberculoză osoase amintite evoluează clinic (în 3—4 ani) spre cicatrizare, care se manifestă prin *recalcificare* și *osteoscleroză*. Osteoscleroza limitează vechile focare de distrucție, dînd la începutul fazei de cicatrizare formele radiologice cunoscute sub numele de „chenarul de doliu" al lui Ménard.

Ca aspecte anatomopatologice tardive, după vindecare, se pot găsi anchiloze fibroase foarte strînse, sau osoase. Nu sînt cu totul excepționale cazurile cînd, în astfel de condiţii, se pot pune în evidenţă chiar mici abcese reci.

Simptomatologie. Tuberculoza osoasă şi cea osteo-articulară încep de cele mai multe ori insidios, simptomele apărînd foarte încet, uneori în decurs de luni de zile. Sînt însă cazuri care încep acut, simulînd stări septicemice.

Cînd leziunea tuberculoasă e localizată în os, la oarecare distanţă de articulaţie, semnele clinice sînt reduse, aşa încît multă vreme bolnavul nu-şi întrerupe activitatea.

Tuberculoza osoasă şi cea osteo-articulară fiind manifestarea locală a unei boli generale, prezintă la început fenomene generale premonitorii: debilitate, scădere în greutate, oboseală, inapetenţă, subfebrilitate, transpiraţii nocturne etc. În acest stadiu pot fi prezente şi unele semne biologice, ca viteza de sedimentare mărită, intradermo- sau cutireacţia la tuberculină pozitivă, limfocitoză etc.

Ulterior apar semnele clinice locale: impotenţă funcţională, durere la mişcare sau la apăsare, atrofie musculară, împăstare a regiunii şi scădere a amplitudinii mişcărilor, tumefacţie, dispariţie a reliefurilor normale, căldură locală, alungire atrofică tranzitorie a segmentelor etc. Încetul cu încetul se adaugă: atitudini vicioase, scurtare a segmentului cu atrofie consecutivă, abcese reci local sau la distanţă, febră, stare generală proastă, adenopatie. Adenopatia însoţeşte oricare focar de tuberculoză osteo-articulară, dar invadarea pe cale limfatică a grupului ganglionar respectiv nu se face decît după minimum 6 luni. Adenita e puţin dureroasă la presiune, şi ganglionii nu sînt aderenţi la ţesuturile vecine. Apariţia şi evoluţia unui abces rece se pot însoţi de o ridicare a temperaturii vesperale sau uneori de o stare septicemică îndelungată. Focare pulmonare sau renale concomitente şi în evoluţie agravează starea generală a bolnavului.

În faza mai înaintată a bolii, în urma distrucţiei osoase şi a contracturii musculare, au loc diformităţi, uneori foarte accentuate, care au grave consecinţe funcţionale.

Diagnostic precoce. Diagnosticul precoce al tuberculozei osteo-articulare este foarte necesar, pentru că numai pe baza lui putem institui un tratament modern cu antibiotice în asociaţie local şi parenteral, şi eventual să evităm evoluţia lungă a bolii constituite, cu întreaga ei simptomatologie, precum şi complicaţiile care pot surveni în acest timp.

Unul din mijloacele de a pune în evidenţă infecţia bacilară, o dată cu semnele cele mai discrete ale începutului localizării osteo-articulare, este intradermoreacţia lui Mantoux sau cutireacţia lui Pirquet şi uneori, cu mare grijă, injectarea subcutanată a tuberculinei pentru provocarea reacţiei generale sau a celei de focar.

Focarele paraarticulare sau leziunile discrete ale sinovialei pot să rămînă asimptomatice o bună perioadă de timp dar, după cum spune S. L. Tregubov, starea generală a bolnavului ne poate da totuşi indicaţii preţioase.

Oboseala, de pildă, după un efort de care un alt copil de aceeaşi vîrstă şi aparent de aceeaşi constituţie nu se resimte, trebuie luată în considerare, ca şi inapetenţa, insomnia şi transpiraţia nocturnă.

Un copil cu o astfel de simptomatologie, care trăieşte într-un mediu familial tuberculos sau care a avut nu demult rujeolă, tuse convulsivă, trebuie suspectat, nu numai de tuberculoză viscero-ganglionară, dar şi de localizare la aparatul locomotor, dacă acuză jenă funcţională şi uşoare dureri la nivelul unei articulaţii, chiar dacă ni se spune că simptomele cu apărut după un oarecare traumatism.

Infecţia tuberculoasă manifestată în felul descris, cu reacţii biologice anormale şi cu o vagă simptomatologie locală, poate fi influenţată printr-un tratament cu antibiotice, asociate eventual şi cu o imobilizare de aşteptare a regiunii suspecte.

Anamneza amănunţită este un mijloc foarte important pentru diagnostic.

Uşoara jenă în amplitudinea unei mişcări articulare, chiar dacă nu este de loc dureroasă trebuie să ne atragă imediat atenţia, de asemenea, contractura musculaturii din jurul unui focar incipient care nu-şi trădează existenţa prin alt simptom.

Diagnostic. Într-o regiune maritimă s-a constatat că, din 100 de bolnavi trimişi pentru tratament de unele servicii cu diagnosticul de tuberculoză osoasă sau osteo-articulară, 20—25% au avut diagnosticul greşit. De obicei, confuzia se face cu *contuzii forte*, *entorse*, *fisuri osoase*, care în urma unui tratament greşit prezintă o evoluţie clinică prelungită, impotenţă funcţională, decalcificare algică de tip Südeck-Leriche etc. Reumatismul tuberculos Poncet trebuie diferenţiat de *reumatismul cronic deformant* sub diverse forme clinice şi evolutive.

Artrozele deformante cu îngustarea spaţiului articular şi decalcificare care ajunge pînă la un aspect pseudochistic, prin resorbţie osoasă şi depunere de substanţe lipoidice în metafize şi chiar în epifize, sînt uneori diagnosticate ca fiind osteo-artrite bacilare.

Osteitele cronice, *abcesul lui Brodie*, *osteomielita fistulizată* cu evoluţie lentă, *abcesul osos central*, *micozele* sînt de multe ori etichetate greşit drept leziuni de natură tuberculoasă.

Diagnosticul diferenţial mai trebuie făcut cu *epifizitele*, cu *osteo-condritele*, cu *nodulii lui Schmorl*, cu *discopatiile*, cu *diversele spondiloze*, cu unele *tumori osoase*. Trebuie să ţinem seamă de asemenea de tulburări de origine endocrină, caracterizate prin resorbţii osoase şi impotenţă funcţională, care se observă destul de des la femeile la menopauză. La fel, *artropatia umărului stîng* (asupra căruia stăruie Rădulescu), la femeile cu discrinie ovariană şi hipofizară, se aseamănă foarte mult cu artrita tuberculoasă uscată scapulo-humerală.

În ceea ce priveşte *diagnosticul biologic* sau de laborator, se poate afirma că inocularea, simultan, la doi cobai a sedimentului de centrifugare a lichidului extras din articulaţia bolnavului poate fi un mijloc sigur de diagnostic cînd cobaii prezintă semnele unei infecţii tuberculoase, după 6—8 săptămîni. Se face inocularea la doi cobai, fiindcă unul poate muri incidental înainte de termenul cînd trebuie sacrificat. Aceeaşi valoare o prezintă cultivarea bacililor pe medii de cultură speciale, dar acest mijloc reuşeşte mult mai greu decît inocularea. Formula leucocitară a lichidului extras arată predominanţa limfocitelor. Este însă de reţinut că, într-un anumit stadiu al bolii, în exsudatul bacilar predomină granulocitele. Se mai recurge la reacţia de floculare a serului bolnavului prin rezorcină (reacţia lui Vernes), care nu este însă specifică. Cît priveşte intradermoreacţia la tuberculină, ea poate da indicaţii asupra instalării unui nou focar, atunci cînd în cursul evoluţiei intensitatea reacţiei creşte. Cînd însă leziunea este absolut evidentă clinic, o cutireacţie negativă arată că reactivitatea organismului este foarte slabă (anergie).

Viteza de sedimentare a eritrocitelor (V.S.E.) mărită este o indicaţie preţioasă, care ajută la diagnosticarea unei leziuni, dar nu este de loc specifică.

Un mijloc de diagnostic foarte bun, cînd boala se localizează la articulaţiile mai superficiale, este biopsia. Pentru aceasta se recoltează o porţiune din capsulă cu sinoviala respectivă, care se examinează la microscop. De asemenea se pot obţine unele indicaţii prin biopsia unui ganglion regional, mărit de volum.

Diagnosticul radiografic este foarte preţios, deşi primele modificări vizibile radiografic apar după începutul clinic al bolii. Ca primă modificare se observă o uşoară decalcificare (pe acelaşi film se va face concomitent şi radiografia articulaţiei corespunzătoare de partea sănătoasă), micşorarea spaţiului articular sau uneori chiar mărirea lui. În cazul acesta, spaţiul articular apare neclar din cauza prezenţei lichidului articular; uneori epifiza apare mărită, cu contururile estompate.

Decalcificarea iniţială poate apărea mai ales la genunchi, ca *o dungă foarte îngustă, astructurată, paralelă cu corticala condililor*.

Într-un stadiu mai înaintat se constată decalcificări mari, micşorarea spaţiului articular, neregularităţi ale marginilor osoase articulare, zone de distrucţie marginală, geode pseudochistice (cavernule) în epifize.

Reacţia periostală, în genere, lipseşte.

Ulterior se observă mari distrugeri osoase, subluxaţii sau chiar luxaţii patologice, condensări osoase în jurul focarelor şi foarte rar apariţia osteofitelor în formă de cioc de papagal sau chiar de punţi osoase (între vertebre).

Radiografia permite uşurarea diagnosticului diferenţial cu epifizitele, osteo-condritele, apofizitele, entorsele cu decalcificări, fisurile osoase cu tulburări vasomotorii. Tot radiografic se constată vindecarea prin anchiloză fibroasă sau osoasă, ori gradul diformităţilor.

În formele cu leziuni izolate în masa osoasă a epifizelor, *tomografia* poate fi de un real folos.

Evoluţie. Boala începe printr-o fază de însămînţare sinovială sau osoasă. Nu se cunoaşte încă exact locul unde se fixează primitiv bacilul (în sinovială sau în epifiza osului). Se ştie însă că evoluţia leziunii osoase prezintă o fază cînd boala îşi continuă evoluţia asimptomatic, pînă cînd este invadată şi sinoviala. Predilecţia bacilului pentru regiunea epifizară se explică prin faptul că în perioada de creştere, această regiune este foarte bine vascularizată.

Faza a doua este aceea de distrugere, cu leziunile descrise la anatomia patologică. Ultima fază este aceea de cicatrizare, de anchiloză în poziţie bună sau anormală.

Tuberculoza osteo-articulară, tratată corect şi de la început, evoluează ca o boală cu mers ciclic, a cărei durată variază în funcţie de dimensiunile articulaţiei, de regiune, de vîrsta bolnavului, de forma clinică şi de felul tratamentului instituit. Clasic se admitea că durata bolii este de $2^{1}/_{2}$—4 ani.

Tratamentul actual cu antibiotice şi chimioterapice, asociat cu tratamentul chirurgical, scurtează evoluţia bolii, înlătură complicaţiile şi reduce imobilizarea la un timp uneori destul de scurt.

Stingerea unui proces tuberculos osteo-articular poate fi apreciată după următoarele criterii stabilite de T. P. Krasnobaev:

Creşterea în greutate. La început, greutatea este în continuă scădere, dar, o dată cu tendinţa spre vindecare a procesului, ea se stabilizează. Cît timp persistă impregnarea bacilară, asimilarea substanţelor nutritive este deficitară. De aceea, în leziunile evolutive, cu toată alimentaţia excelentă, bolnavul nu creşte în greutate.

Curba termică. Se menţine la normal de un timp îndelungat.

Examenul clinic local şi general. Indică o dispariţie a simptomelor locale şi a celor pulmonare, dacă au existat.

Examenul radiologic. Procesul de resorbţie se înlocuieşte cu cel de condensare şi se formează anchiloza.

V. S. E. și hemograma. Revin la valori normale; formula Arneth este deviată spre stînga.

Starea neuropsihică. Se normalizează și ea. În stadiul de evoluție, bolnavul are o stare de iritație, datorită acțiunii toxinelor asupra sistemului nervos central.

Numai dacă toate aceste criterii sînt prezente constant, se poate afirma că o tuberculoză osteo-articulară s-a vindecat. Persistența tulburării într-un singur punct din cele enunțate nu ne permite să considerăm leziunea ca fiind consolidată, chiar dacă toate celelalte condiții sînt îndeplinite.

Profilaxie. În tuberculoza osoasă și cea osteo-articulară nu s-a lămurit încă dacă agentul patogen este diferit de cel care produce numai leziuni pleuro-pulmonare, fie ca proprietăți patogenice, fie ca proveniență.

După unii autori, s-ar găsi în 60% din cazuri bacili de tip bovin, iar după alții bacilii de tip uman în 60—80% din cazuri.

Aubertin spunea: „avem impresia că există două tuberculoze diferite, și ne putem întreba dacă ele nu țin de doi germeni diferiți sau cel puțin diferențiați unul de altul". Aceasta este părerea și a altora, ca Flesh-Thebezius, Sorrel etc., care vorbesc chiar de un antagonism între tuberculoza pulmonară, datorită sigur bacilului uman, și cea osteo-articulară.

Kornev, Mandelstam, Kopilov, Suharenko și alți autori sovietici arată, dimpotrivă, că cele două localizări sînt concomitente, cînd bolnavul are evident sau aparent, exclusiv, o tuberculoză osteo-articulară. Putti, Paltrenieri, Rinonapoli, dovedesc că există o asociere foarte frecventă între cele două localizări ale tuberculozei. De Pauli spune că prezența concomitentă a acestora se mărește cu vîrsta, așa încît pornește de la 76% în primul an al vieții și ajunge la 100% la oameni în vîrstă.

Se știe că leziunile osoase și osteo-articulare urmează celor pulmonare sau ganglionare, care, de foarte multe ori, evoluează discret. De asemenea, pe un număr mare de necropsii ale bolnavilor cu tuberculoză s-a constatat și existența unor focare osteo-articulare (I. A. Sușevițki, Mandelstam, Kornev).

Este interesantă de asemenea constatarea că în regiunile unde laptele se consumă numai pasteurizat (după o anumită tehnică) sau de la vaci perfect sănătoase nu se observă aproape de loc tuberculoza osteo-articulară, spre deosebire de alte regiuni, unde laptele se consumă de la vaci necontrolate. Acest fapt trebuie luat în considerare cînd se afirmă că tipul bovin ar fi agentul care ar produce tuberculoza osteo-articulară. De asemenea s-a mai adus ca un argument în favoarea unei dualități microbiene și faptul că unele medicamente, care au o acțiune oarecum favorabilă în tratamentul tuberculozei pleuro-pulmonare, au o acțiune mai redusă asupra formei osoase.

Pentru apărarea organismului de localizarea osoasă sau osteo-articulară a tuberculozei trebuie folosite toate mijloacele de profilaxie a bolii generale, chiar de la nașterea copilului. Într-adevăr, luînd drept valabilă afirmația că localizarea osoasă este aproape exclusiv consecutivă unei localizări tuberculoase anterioare (pulmonară, pleurală, peritoneală, ganglionară), profilaxia cea mai valoroasă constă în a nu îngădui instalarea primei infecții bacilare. În cazul cînd, totuși, bolnavul este un tuberculos, vom căuta să asanăm focarul visceral, ca astfel să putem preveni infecția osteo-articulară. Cînd însă aceasta s-a instalat, trebuie să instituim tratamentul complet de la apariția celor mai precoce semne clinice.

Kornev spune: „combaterea tuberculozei osteo-articulare o înțelegem ca o îmbinare a măsurilor profilactice cu cele terapeutice, coordonate în planul general organizatoric". Cu drept cuvînt autorul deosebește apoi o profilaxie a morbidității, una a gravității bolii și alta a diformităților pe care le poate produce.

Lăsînd la o parte toate mijloacele profilactice care se folosesc astăzi, împotriva tuberculozei în general, mijloace de ordin economic, igienic profilactico-curativ, organizatoric, vom căuta — pe cît ne va fi posibil — să scoatem în evidență mijloacele profilactice în tuberculoza osteo-articulară, în înțelesul fixat mai sus.

Pentru profilaxia primei infecții (afectul primar) se va căuta, ca, chiar de la naștere, copilul să nu vină în contact cu un tuberculos infectant sau cu mediul extern propice contaminării. Pentru că acest lucru, în mod practic — în stadiul actual al luptei antituberculoase — nu este decît rareori posibil, se recurge la vaccinarea copiilor cu B. C. G., care ar trebui făcută la toți nou-născuții, în condiții bune, urmată apoi sistematic de revaccinări, după indicații precis stabilite. Vaccinarea percutană, prin înțepături, preconizată de Rosenthal, pare a fi foarte bună. Culturile de vaccin trebuie să fie proaspete, deci să aibă o existență de mai puțin de 2 săptămîni, și să conțină un număr cît mai mare de bacili vii. În U.R.S.S., unde distanțele de la centrul de producere a vaccinului și locul unde se fac vaccinările și revaccinările sînt foarte mari, se întrebuințează — ca și în alte părți — vaccinul uscat, conservat în fiole închise și în vid, ca astfel să poată fi folosit timp îndelungat, chiar peste 6 luni.

Eficacitatea vaccinărilor în masă s-a arătat a fi o realitate foarte îmbucurătoare, pentru că reduce apreciabil morbiditatea prin tuberculoză și mai ales importanța primoinfecției, pe care o face să evolueze modest, putînd fi lichidată repede. În regiunile unde revaccinările în masă se fac constant și metodic, unde există condiții bune economice, de igienă și de alimentație, rezultatele sînt foarte bune.

Se dau unele statistici care arată că numărul îmbolnăvirilor este cu un sfert mai mic decît în alte părți. În U.R.S.S, Mazina a constatat 0,5% îmbolnăviri prin tuberculoză dintre copiii vaccinați, pe cînd dintre nevaccinați, trăind în condiții similare, se îmbolnăvesc 6,7%, iar în anul al doilea 13,4 %. Vaccinarea nu-și ajunge însă scopul decît dacă cei vaccinați sînt feriți de contaminare cel puțin două luni. Cînd mama este tuberculoasă, copilul trebuie izolat de mamă din primul moment, vaccinat și apoi izolat un timp mai îndelungat, de preferință pînă i se fac primele revaccinări sau pînă se constată sigur că mama nu mai este contagioasă. Copilul va fi alăptat de o doică sănătoasă și la momentul oportun va fi hrănit cu lapte pasteurizat în cele mai bune condiții.

S-a incriminat ingerarea de către copiii mici a laptelui nefiert sau fiert insuficient, provenit de la vaci infectate de tuberculoză. Mai tîrziu, brînza de vaci, smîntîna crudă, untul pot contamina copiii, în a doua copilărie. Într-adevăr, numărul vacilor tuberculoase este mare, și produsele lor lactate pot produce infecția, afectînd mai întîi ganglionii mezenterici. Kornev a găsit, spre exemplu, la 1 500 de probe de lapte, că 976 conțineau bacili Koch. S-a afirmat, după cum am arătat, că localizarea osteo-articulară a tuberculozei ar fi produsă în genere de bacilul bovin, o varietate a bacilului tuberculozei, cu o biologie diferită de aceea a bacilului uman sau aviar.

În realitate, bacilul bovin perfect identificat a fost găsit cel mult în proporție de 3—4 % în cazurile de osteo-artrită tuberculoasă.

În Danemarca, unde tuberculoza bovinelor este foarte răspîndită, infecția copiilor este precoce și răspîndită, manifestîndu-se destul de frecvent sub formă de tuberculoză osteo-articulară.

În alte țări, dimpotrivă, sînt regiuni restrînse unde condițiile de trai sînt bune și nu se consumă decît exclusiv lapte pasteurizat prin metodele cele mai moderne; în acele regiuni tuberculoza osteo-articulară este foarte rară.

Cînd copilul începe să meargă și vine în contact des cu surse de contaminare, izolarea lui de suprainfecție este foarte grea.

În aceste condiții trebuie întrebuințate la maximum mijloacele de igienă, copilul fiind ferit de persoanele evident tuberculoase și de bătrînii suspecți prin tusea lor cronică, de alți copii care sînt în tratament pentru o leziune pulmonară etc. Un mijloc eficace de a găsi sursa de infecție este testarea la tuberculină a tuturor contacților dintr-o colectivitate; în caz că proporția celor pozitivi este mare, se va căuta bolnavul contaminator, care va fi izolat, ferind copiii de noi îmbolnăviri.

Radiografiile în masă sau microradiografiile constituie un mijloc de diagnostic în masă pentru depistarea focarelor de tuberculoză în colectivități.

Anchetele metodice și serios făcute în școli, în întreprinderi, în familii, vor da posibilitatea de a se lua măsurile profilactice necesare pentru a feri pe copii de suprainfecții, fiindcă în a doua copilărie tuberculoza are predilecție pentru aparatul locomotor.

Trebuie atras atenția ca la un moment dat, în cadrul bacilemiei, la un tuberculos latent care a avut o boală anergizantă, se creează posibilitatea unei localizări osoase printr-o rezistență mai mică a unei părți din sistemul locomotor (traumatism, creștere excesivă cu stări congestive locale, tulburări endocrine, resorbții prin avitaminoze sau prin alte tulburări) sau pentru instalarea unei suprainfecții, care se grefează de asemenea pe aceste locuri de mai mică rezistență, unde bacilii ajung pe cale sanguină. Se pare că de multe ori suprainfecțiile sînt acelea care determină localizările osteo-articulare, iar la adult trebuie luate în considerare în special recidivele.

La fel ca în osteomielita cronică, o leziune osteo-articulară tuberculoasă, care mulți ani a fost absolut asimptomatică, în urma unei boli anergizante, a unui efort mare cerut regiunii bolnave, a unei boli cronice debilitante, poate să se reactiveze, evoluînd acut, uneori chiar foarte grav. Nu de puține ori, de altfel, făcînd anumite operații pentru corectarea unei atitudini vicioase, într-o regiune care părea vindecată de mulți ani, am avut surpriza să găsim mici focare cazeoase sau mici abcese reci latente cu evoluție asimptomatică.

Pe baza celor relatate rezultă că:

— Pentru prevenirea localizării tuberculozei la sistemul locomotor trebuie oprită evoluția bolii.

— Trebuie depistate precoce focarele osteo-articulare și complicațiile lor în dispensarele antituberculoase, în policlinici, în școli, grădinițe, cămine.

— O atenție foarte mare trebuie îndreptată asupra bolnavilor alergici, ale căror leziuni viscero-ganglionare se manifestă clinic foarte discret sau chiar asimptomatic, și asupra acelora care trec drept vindecați, cum sînt cei care în antecedente au avut afecte primare cu ganglionii intertraheobronșici corespunzători ușori măriți, pleurezii sau adenite cervicale.

— Trebuie făcută asanarea focarelor pulmonare, ganglionare etc. la toți acești copii și mai ales către epoca celei de-a doua copilării.

— Suprainfecția la acești bolnavi făcîndu-se deseori cu localizarea asupra sistemului locomotor, se vor feri bolnavii cu tuberculoze așa-zis stinse de contactul cu alți bacilari infectanți.

— Bolnavii care au în antecedente focare primare pulmonare sau ganglionare vor fi feriţi de traumatismele sau de microtraumatismele regiunilor articulare, mai ales în perioada de creştere.

— Micile hemoragii intraosoase, unele entorse repetate cu mici hematoame, pot favoriza infecţia tuberculoasă a regiunii cu bacili vehiculaţi pe cale hematogenă, foarte rareori pe cale limfatică, de la un focar latent sau prin suprainfecţie.

— Copiii tuberculoşi vor fi apăraţi de boli contagioase anergizante; convalescenţele prelungite pot ascunde uneori stări de diseminare tuberculoasă. În cazul acesta se impun un diagnostic precoce şi un tratament cu antibiotice.

— Se va creşte rezistenţa organismului celor care au avut în trecutul apropiat un afect primar, prin măsuri sanitaro-igienice, muncă ordonată, hrană proporţională cu efortul fizic sau intelectual depus. Cultura fizică va fi foarte bine dozată, ca să nu constituie un mijloc de oboseală; ea trebuie făcută într-o ambianţă igienică. Munca, odihna şi distracţiile trebuie armonizate.

— Orice durere osteo-articulară, la un tuberculos fără o cauză evidentă trebuie considerată suspectă. Din primul moment, bolnavul trebuie imobilizat la pat şi investigat de îndată biologic, clinic şi radiologic. În caz de dubiu, dar cu semne clinice precoce prezente, se va imobiliza, regiunea şi se va recurge la tot arsenalul de investigaţii pentru confirmarea sau infirmarea diagnosticului.

Se va evita agravarea *leziunilor tuberculoase osteo-articulare şi a consecinţelor ei*, prin următoarele:

— Se va cerceta întreaga stare biologică a bolnavului, combătînd alte afecţiuni concomitente care micşorează starea de rezistenţă (tuberculoză pulmonară, malarie, diabet etc.).

— Se vor lua măsurile cele mai energice pentru ridicarea stării generale a bolnavului în caz de anergie tuberculinică. Transfuziile sanguine, moderate, dar repetate, sînt foarte indicate.

— Printr-un tratament precoce şi complex, corect aplicat, se vor evita stările evolutive debilitante şi demoralizante (abcese reci, pareze, paraplegii, algii radiculare etc.

— Se va curăţa operator un focar osos delimitat paraarticular, apoi se vor administra antibiotice asociate local, şi parenteral, evitînd propagarea infecţiei la articulaţie, care ar necesita un tratament îndelungat şi ar duce la fistulizare sau la anchiloză, deci la diformitate etc.

— Se va observa să nu se aplice tratamente greşite, care ar duce la complicaţii grave (infectarea abceselor reci, fistulizarea lor, instalarea diformităţilor, generalizarea tuberculozei sub formă granulică etc.)

— Se vor aplica măsurile organizatorice pentru cazurile de tuberculoză osteo-articulară şi se va institui un tratament precoce şi bine ales, bazat pe mijloacele terapeutice moderne.

Profilaxie terapeutică. Constă în evitarea infectării osului de la un focar ganglionar din apropiere, asanarea chirurgicală a focarelor juxtaarticulare şi înlăturarea diformităţilor.

În prima categorie intră mai ales extirparea ganglionilor bolnavi din apropierea coloanei vertebrale şi lichidarea abceselor reci consecutive, pentru a împiedica lezarea corpurilor vertebrale din apropiere, deci instalarea morbului lui Pott. Lipsa intervenţiei la momentul oportun în astfel de cazuri ar duce cu siguranţă la complicaţii. Acelaşi lucru este valabil şi pentru leziunile costale.

Profilaxia diformităţilor constă în primul rînd într-un tratament ortopedic făcut la timp, corect aplicat, la care se va asocia administrarea de antibiotice şi chimioterapice în doze mari, atît pe cale generală, cît şi local, intraarticular. Se vor imobiliza pînă la vindecare, în poziţie fiziologică, articulaţiile bolnave. Se vor abandona aparatele gipsate largi, nemodelate, aplicate fără corecţie sau chiar uşoară hipercorecţie a atitudinilor antalgice. Se vor abandona de asemenea aparatele care nu fixează perfect articulaţia bolnavă. Aparatele, mai ales cele pentru tuberculoza coxo-femorală, nu vor fi schimbate la intervale de timp fixe, ci ţinînd seama de evoluţia bolii.

Controlînd bolnavul lunar, se poate recurge la o extensie bună, uneori chiar transscheletală, profilactică, menţinută prin aparate gipsate bine modelate la noua situaţie, cît timp socotim că e necesar pentru a înlătura posibilitatea de luxaţie patologică, intra- sau extracotiloidiană.

Aparatele ortopedice de convalescenţă trebuie recomandate strict la timpul oportun, deci cînd leziunile au început să se cicatrizeze în mod evident, dar fixarea în poziţie fiziologică trebuie încă menţinută pînă la totala vindecare. Aceste aparate trebuie controlate şi modificate des, fiindcă foarte multe dintre rezultatele funcţionale proaste după un tratament corect se datoresc aparatelor ortopedice întrebuinţate prea devreme, greşit confecţionate, neadaptate continuu la creşterea regiunii, deteriorate etc.

Unele diformităţi sînt create prin operaţii greşit concepute sau prost executate, şi prin aparatele gipsate incorect aplicate după o operaţie bine făcută. Intervenţiile, ca şi aparatele postoperatorii, trebuie executate de specialişti bine instruiţi sau sub controlul lor activ.

Un mijloc de profilaxie a anchilozelor constă în sinovectomia în perioada incipientă a artritei bacilare, mai ales cînd boala are predilecţie pentru sinovială. Această operaţie, bine făcută, la momentul oportun, determinată de examenele clinice, biologice şi radiologice, sub protecţia preoperatorie a streptomicinei şi hidrazidei, introduse şi în epifize prin ace mai groase, concomitent cu tratamentul cu antibiotice parenteral, dă rezultate foarte bune. Avem sub observaţie cîteva cazuri operate în clinică în urmă cu 2—3 ani, cu o bună stare funcţională a genunchiului, fără semne de recidivă.

În ceea ce priveşte *reîncadrarea în muncă a celor vindecaţi clinic şi radiologic*, trebuie să avem în vedere felul profesiei spre care îi îndrumăm. Trebuie ca profesia sau noua calificare să nu obosească tocmai segmentul unde a existat osteo-artrita tuberculoasă, dacă nu avem siguranţa absolută a unei vindecări reale, definitive, a acelei regiuni. În acelaşi timp se cere să fie asanate toate focarele latente din organism.

Tratament. Tuberculoza osoasă şi cea osteo-articulară fiind o boală generală, tratamentul se va adresa întregului organism şi concomitent şi leziunii locale.

Climatoterapia este foarte importantă în tratamentul tuberculozei osteo-articulare. Condiţiile meteorologice de la noi din ţară fac posibilă aplicarea curelor climaterice în timpul iernii numai în clima alpină, subalpină şi pe un spaţiu restrîns al litoralului.

Într-adevăr, nu orice bolnav poate suporta, în special, climatul marin. Cei cu sistem nervos central labil, neechilibrat, reacţionează intens şi ajung la isomnii, inapetenţă, devin agitaţi etc. De asemenea este complet contraindicată cura marină bolnavilor cu leziuni pulmonare floride asociate, oricît de modeste ar fi ele. Tot aşa, cura alpină este contraindicată în aceste cazuri, deoarece la altitudini mari bolnavii pot avea hemoragii grave şi o evoluţie rapidă spre agravarea leziunilor pulmonare. Acestor bolnavi, o altitudine medie sau chiar şederea la cîmpie le prieşte foarte bine.

Helioterapia trebuie să fie totdeauna generală. Helioterapia locală se va folosi numai după ce s-au obținut efecte dorite cu cea generală și numai cu prescripția specială a medicului. Tregubov recomandă, cu drept cuvînt, în cadrul helioterapiei generale, acoperirea regiunii bolnave cu o pînză neagră, ca să nu se producă o hiperemie care poate duce la agravarea leziunilor și uneori la diseminarea bacilului Koch.

Fizioterapia, ca și balneoterapia, este absolut contraindicată.

Alimentația trebuie să fie suficientă, de bună calitate, recalcificantă (ouă, brînză proaspătă, lapte etc.). Unii mai recomandă încă o cură complet fără sare, după Sauerbruck-Gerson.

Tratamentul medicamentos este și devine din ce în ce mai valoros. Sărurile de calciu, împreună cu cele de fosfor și steroli iradiați (vitamină D_2), contribuie la recalcificare dacă se însoțesc de o alimentație calcificantă și de helio- sau actinoterapie. Unii recomandă să se asocieze în același scop preparatele de timus. Convingerea noastră este însă că se face un prea mare abuz de vitamină D_2, care, în doză ceva mai mare, este decalcificantă.

De asemenea se abuzează de preparatele fosfo-calcice, care nu sînt inofensive pentru bolnavii imobilizați și slăbiți, deoarece produc tulburări renale și hepatice și pot duce foarte des la formarea unor calculi. Vitamina C, mai ales în stadiile inițiale ale bolii, trebuie administrată susținut, cu atît mai mult cu cît scăderea ascorbicemiei, constituie un simptom permanent în toate formele de tuberculoză.

În timpul iernii, untura de pește, pe nedrept neglijată, trebuie administrată sistematic, fără a se ajunge la exces și tulburări gastro-intestinale. Este contraindicată administrarea unturii de pește concomitent cu preparate de calciu date tot per os.

Streptomicina acționează prin blocarea anumitor sisteme enzimatice ale bacilului Koch; totodată precipită cu nucleoproteinele din corpii microbului, formînd complexe insolubile. În același timp se pare că streptomicina ar avea și o acțiune tisulară nespecifică.

După cum remarcă Rabuhin din Moscova, streptomicina are o acțiune favorabilă numai asupra organelor bine vascularizate, cum sînt mucoasele, seroasele, țesutul interstițial pulmonar și organele parenchimatoase în general, în timp ce acțiunea streptomicinei este limitată sau nulă în cazul focarelor masive sau incapsulate și în procesele de necroză cazeoasă.

Iată de ce în tuberculoza osoasă și osteo-articulară ea trebuie aplicată pe cale generală, mai ales în formele sinoviale și în focarele localizate, cu evoluție recentă, precum și în formele asociate cu leziuni viscerale. Ea nu are efectele așteptate asupra leziunilor osteo-articulare mai vechi și distructive, cu mari abcese și cu cazeificări și închistări, deoarece aceste zone sînt avasculare și antibioticul nu pătrunde în interiorul lor.

Tratamentul general, cînd este indicat, va fi aplicat precoce și cît mai prelungit. Este în acest sens de remarcat că din ce în ce mai mulți autori cred că eșecurile terapiei cu streptomicină în tuberculoza osoasă și osteo-articulară se datoresc, nu apariției streptomicinorezistenței, care nu este chiar atît de frecventă, ci curelor prea scurte de tratament și dozelor insuficiente. Local se injectează intraarticular soluție de streptomicină, în formele sinoviale sau incipiente și în abcesele reci. Asocierea soluției de PAS și de HIN, mai ales, s-a arătat utilă în unele cazuri. Injectarea intraarticular a antibioticelor s-a dovedit însă de multe ori iritantă.

Am observat trei copii care în urma tratamentului cu streptomicină intraarticular au prezentat leziuni ale condilului și cartilajului de creștere respectiv, în locul introducerii antibioticului urmate de un foarte accentuat genu valg.

Este util ca pentru supravegherea eficacităţii tratamentului să se efectueze antibiograma bacilului Koch.

Se acceptă că o tulpină de bacil Koch a devenit rezistentă la streptomicină cînd creşte în mediul de cultură în prezenţa a 10 γ streptomicină/ml sau rezistentă la HIN cînd creşte în prezenţa a 1 γ HIN/ml sau rezistentă la PAS cînd creşte în prezenţa a 10 γ PAS/ml aceste cifre reprezintă concentraţia medie a acestor substanţe în sînge, cînd sînt administrate în dozele obişnuite.

Asocierea antibioticelor previne sau întîrzie instalarea rezistenţei microbiene. La cele trei antibiotice de mai sus se mai pot asocia sulfone sau TB_1, care se întrebuinţează pe scară mai redusă, din cauză că sînt toxice.

Hidrazida acidului izonicotinic are acţiune bacteriostatică şi bactericidă *in vivo*, atît asupra bacilului tuberculos de tip uman, cît şi asupra celui de tip bovin. Doza zilnică este de 5 mg pe kilocorp, pe cale orală, în 2—4 prize, după mesele principale. Are o acţiune evidentă în special în formele toxice ale tuberculozei osteo-articulare, însoţite de o stare generală proastă, ducînd în cîteva săptămîni la îmbunătăţirea stării generale, revenirea poftei de mîncare şi cîştigare în greutate.

Antibioticele şi medicamentele antituberculoase amintite sînt aplicate larg în tratamentul local al formelor de tuberculoză osoasă sau osteo-articulară abcedate sau fistulizate. După puncţia evacuatoare a abceselor reci se injectează local 1—3 grame de streptomicină; tratamentul se repetă la 3—4 zile, cu rezultate remarcabile. Abcesele reci pot fi spălate în prealabil cu o soluţie de PAS sau, mai ales, cu hidrazidă.

Puncţiile trebuie făcute cît mai rar, în tegumente sănătoase îndepărtate de abces, nu în părţile declive, şi în cele mai perfecte condiţii de sterilizare. Considerăm periculoasă introducerea de medicamente aşa-numite „modificatoare" în interiorul abcesului. Pe traiectele fistuloase ale formelor suprainfectate se infiltrează masiv soluţia de antibiotic. Este indicat să se facă infiltraţia traiectelor fistuloase suprainfectate şi cu penicilină, pentru a se acţiona astfel şi împotriva agenţilor infecţiei supraadăugate.

Tratamentul ortopedic poate fi aplicat la sanatoriu, ambulatoriu, la dispensar sau prin patronaj la domiciliu. Cura sanatorială este indicată în formele evolutive localizate la articulaţiile mari şi la coloana vertebrală, sau în cele cu complicaţii şi este contraindicată în cazurile uşoare, în care condiţiile unui mediu familial sănătos pot fi de un real folos (Krasnobaev).

Ca şi în celelalte boli ale aparatului locomotor, tratamentul ortopedic urmează să favorizeze vindecarea, recurgînd la cele două mari posibilităţi de care dispune, şi care aparent au acţiune antagonistă: imobilizarea şi mobilizarea.

Imobilizarea se adresează regiunii afectate şi are un triplu scop: de a combate durerea, de a limita pe cît posibil agravarea toxemiei şi de a preveni diformităţile.

Mobilizarea se adresează în special regiunilor sănătoase învecinate, deoarece dezavantajul imobilizării este acela de a le pune în repaus, şi prin aceasta uneori întregul organism, ceea ce scade inevitabil troficitatea tisulară. Uneori, mobilizarea se adresează musculaturii din apropierea focarului de tuberculoză.

Limita unde imobilizarea este corect să se îmbine cu mobilizarea în tratamentul tuberculozei osteo-articulare constituie încă o problemă discutată. „Deoarece este imposibil de a se găsi limita la care mişcările de necesitate vitală trec graniţa utilului şi pot deveni vătămătoare, scrie Krasnobaev, acestea nu trebuie recomandate în tuberculoza osteo-articulară activă, nici cînd bolnavul nu acuză dureri, ci numai în formele stinse“.

Considerăm că aceasta este atitudinea cea mai corectă.

Imobilizarea se poate realiza, după forma şi gravitatea bolii, prin repausul în pat, aplicare de aparate gipsate, extensie continuă sau prin aparate ortopedice.

Patul reprezintă mijlocul comun de imobilizare, el devenind o adevărată „căsuţă a bolnavului“, cum se exprimă Kornev. De aceea, un pat bun şi dotat cu tot ceea ce poate face viaţa bolnavului mai comodă este de mare folos. El trebuie să fie uşor şi mobil, prevăzut deci cu rotiţe, dar totodată făcut în aşa fel încît să fie folosit ca targă, pentru ca bolnavii să fie scoşi la aero- sau helioterapie. Trebuie să fie prevăzut cu margini pe care se pot fixa mijloacele de extensie sau curelele brasierelor, cu care se imobilizează copiii, şi bare de susţinere pentru bolnav. Trebuie să fie tare, pentru ca bolnavul să respecte o poziţie cît mai corectă. Patul conceput de Rădulescu, şi care era în funcţie la Spitalul din Cluj în saloanele-terasă, îndeplineşte toate aceste condiţii.

În jurul bolnavului trebuie să se creeze condiţii cît mai plăcute, şi pe drept cuvînt autorii sovietici insistă asupra necesităţii de a se crea bolnavului „un microclimat“ cît mai favorabil vindecării.

Patul nu realizează însă totdeauna un repaus complect, mai ales la copii, şi nu asigură totdeauna menţinerea unei poziţii corecte. De aceea, deseori este nevoie de aplicarea unor aparate gipsate. Krasnobaev susţine pe bună dreptate că cele mai indicate aparate gipsate sînt acelea căptuşite cu vată, în care segmentul respectiv poate executa mişcări de mică amplitudine, fără a atinge limita mişcărilor dureroase, ceea ce întreţine troficitatea ţesuturilor periarticulare. Imobilizarea în aparate gipsate constituie metoda de bază a tratamentului ortopedic conservator.

Nici patul şi nici aparatul gipsat nu realizează însă, în cazurile de osteo-artrită însoţite de contracturi antalgice marcate, scoaterea de sub presiune a suprafeţelor articulare bolnave. De aceea s-a recurs şi la extensia continuă, tot ca un mijloc de imobilizare. „Extensia reduce contractura musculară, suprimă tensiunea patologică din articulaţia bolnavă şi permite chiar executarea unor mişcări reduse care nu înrăutăţesc evoluţia procesului patologic osteo-articular, asigurînd un maximum de funcţie articulaţiilor în momentul vindecării“ (Rollier). Această metodă, aplicată izolat, duce într-adevăr uneori la conservarea unui anumit grad de mişcare, mai ales de cînd antibioticele (streptomicina, PAS-ul şi hidrazida), aplicate pe cale generală şi locală, au început să scadă din efectul distructiv al infecţiei tuberculoase. Rezultatele sînt precare, deoarece artrozele consecutive, deşi permit o mobilitate oarecare, sînt foarte dureroase în viitor, sau se redeschid focare vechi.

Extensia continuă poate fi folosită, aşa cum remarcă Kornev, numai ca o metodă auxiliară, care poate alterna cu aplicarea aparatelor gipsate. Această metodă mixtă, alternantă, îşi găseşte în ultimul timp din ce în ce mai mulţi susţinători, mai ales pentru tuberculoza osteo-articulară la copii.

Aparatele ortopedice din piele cu armătură metalică sau din celuloid sînt de obicei de recomandat pentru a menţine şi asigura un rezultat obţinut, fie pe cale conservatoare, fie pe cale chirurgicală. Cum se exprimă Kornev: „în faza de convalescenţă, aparatul ortopedic constituie o completare obligatorie pentru terminarea tratamentului local“.

Tratamentul chirurgical urmăreşte salvarea unei articulaţii de la întinderea infecţiei şi grăbirea vindecării, prin curăţirea focarului limitat în care se pune streptomicină.

Acest tratament însă nu se poate face decît rareori; de cele mai multe ori trebuie să se recurgă la rezecţii sau la artrodeze extra- şi intraarticulare.

După opinia emisă de N. N. Petrova şi citată de N. Dembov, considerăm folosirea transplantelor osoase, utilizate în artrodeze, ca avînd şi efectul unei terapii tisulare. În special în morbul lui Pott, prin folosirea procedeului Rădulescu (sinostoză vertebrală cu transplant costal), stimularea organismului este evidentă. Cercetările noastre (Ciculescu, Baciu şi Vasilescu) au arătat în acest sens că la o lună de zile de la intervenţie potasemia scade, viteza de sedimentare scade şi ea, în mielogramă apar mai multe elemente tinere şi formula Arneth este deviată spre stînga.

Deci, în tuberculoza osoasă sau osteo-articulară, intervenţia chirurgicală nu trebuie privită ca un act local, pur mecanic, ci ca o terapie generală, stimulatoare, care trebuie aplicată din această cauză în anumite momente ale evoluţiei bolii.

Pe acest principiu se bazează operaţia lui Robertson-Lavalle, care constă în încercuirea articulaţiei cu transplante osoase (fig. 445).

Efecte asemănătoare au probabil şi ridicările focarelor localizate de tuberculoză şi plombarea lor cu diferite paste, cum ar fi aceea a lui Mosetig-Moorhof.

În formele sinoviale ale tuberculozei osteo-articulare se poate practica, uneori cu rezultate remarcabile, sinovectomia totală, urmată de pudrarea masivă a articulaţiei cu pulbere de antibiotice.

Tot în cadrul tratamentului chirurgical intră şi înlăturarea abceselor reci şi a ganglionilor abcedaţi, juxtaosoşi sau juxtaarticulari, cu scopul de a preveni — cînd numai aceştia sînt lezaţi — infectarea osului sau a articulaţiei, prin contiguitate. În osteo-artritele plurifistulizate, Ianăş a recomandat inciziile transversale de drenaj larg şi tratament cu antibiotice ca adjuvant.

La bătrîni cu starea generală alterată, osteo-artritele tuberculoase, mai ales fistulizate, nu sînt justiţiabile de o intervenţie conservatoare, ci de intervenţii largi. Acelaşi tratament se impune excepţional, ca o necesitate, la tineri cu supuraţii prelungite, la care tratamentul cu antibiotice nu a dat rezultate şi starea generală se menţine gravă, cu tendinţă la amiloidoză. Astăzi, aceste cazuri devin din ce în ce mai rare.

Tratamentul chirurgical este contraindicat în faza de bacilemie şi de invazie osteo-articulară, în care bolnavul are o stare generală rea, este febril şi are şi o viteză de sedimentare ridicată. Este contraindicat la copii, la care actul operator interesează inevitabil şi cartilajele de creştere. Este de asemenea total contraindicat cînd bolnavul prezintă leziuni tuberculoase multiple şi pulmonare.

Dacă intervenţia mutilantă este impusă de agravarea stării generale, bolnavul va fi în prealabil remontat prin mijloace cunoscute.

Intervenţiile chirurgicale se mai aplică şi în cazurile vindecate cu anchiloze sau cu deformaţii. În anumite împrejurări (musculatură conservată, leziune cicatrizată, stare generală bună) se poate recurge la artroplastii sub protecţia antibioticelor, peroperator şi postoperator. Cazurile trebuie bine alese, pentru a evita complicaţii grave (supuraţii, fistule, articulaţie dureroasă, balantă etc.).

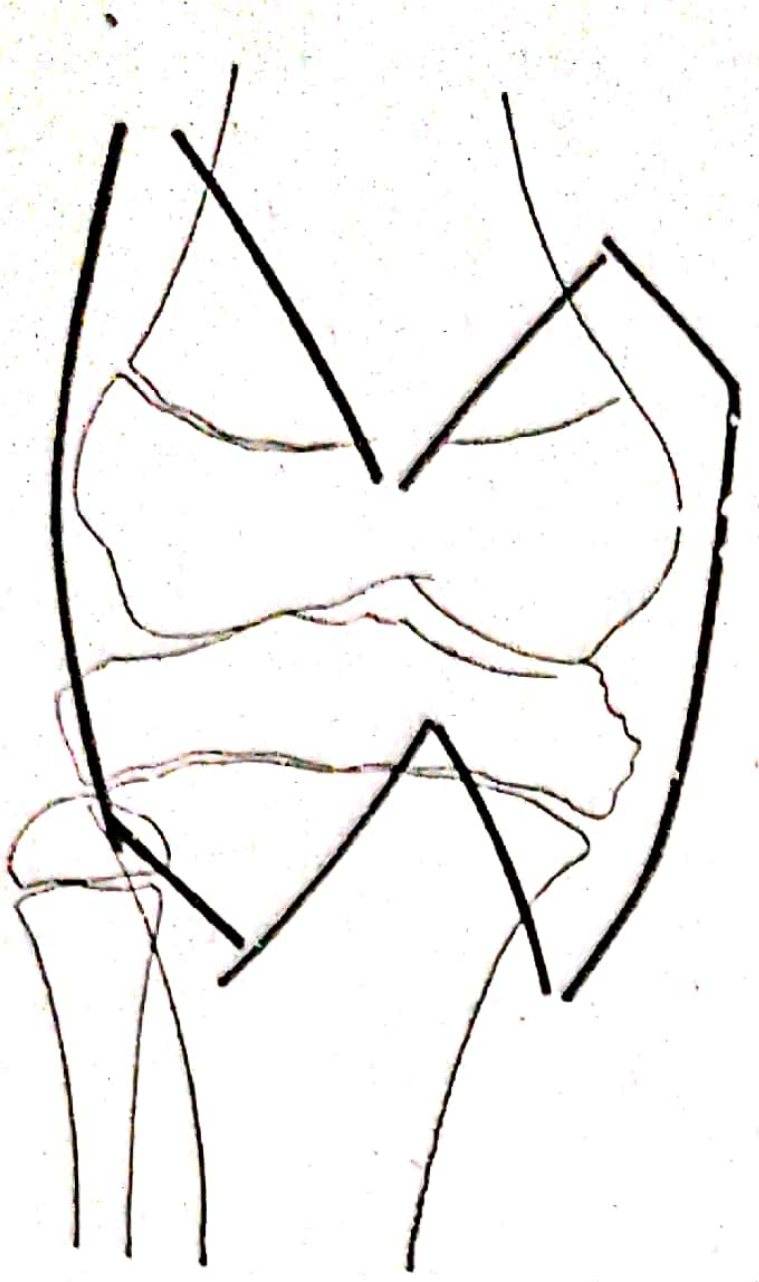

Fig. 445. — Operaţia lui Robertson-Lavalle în osteoartrita tuberculoasă a genunchiului.

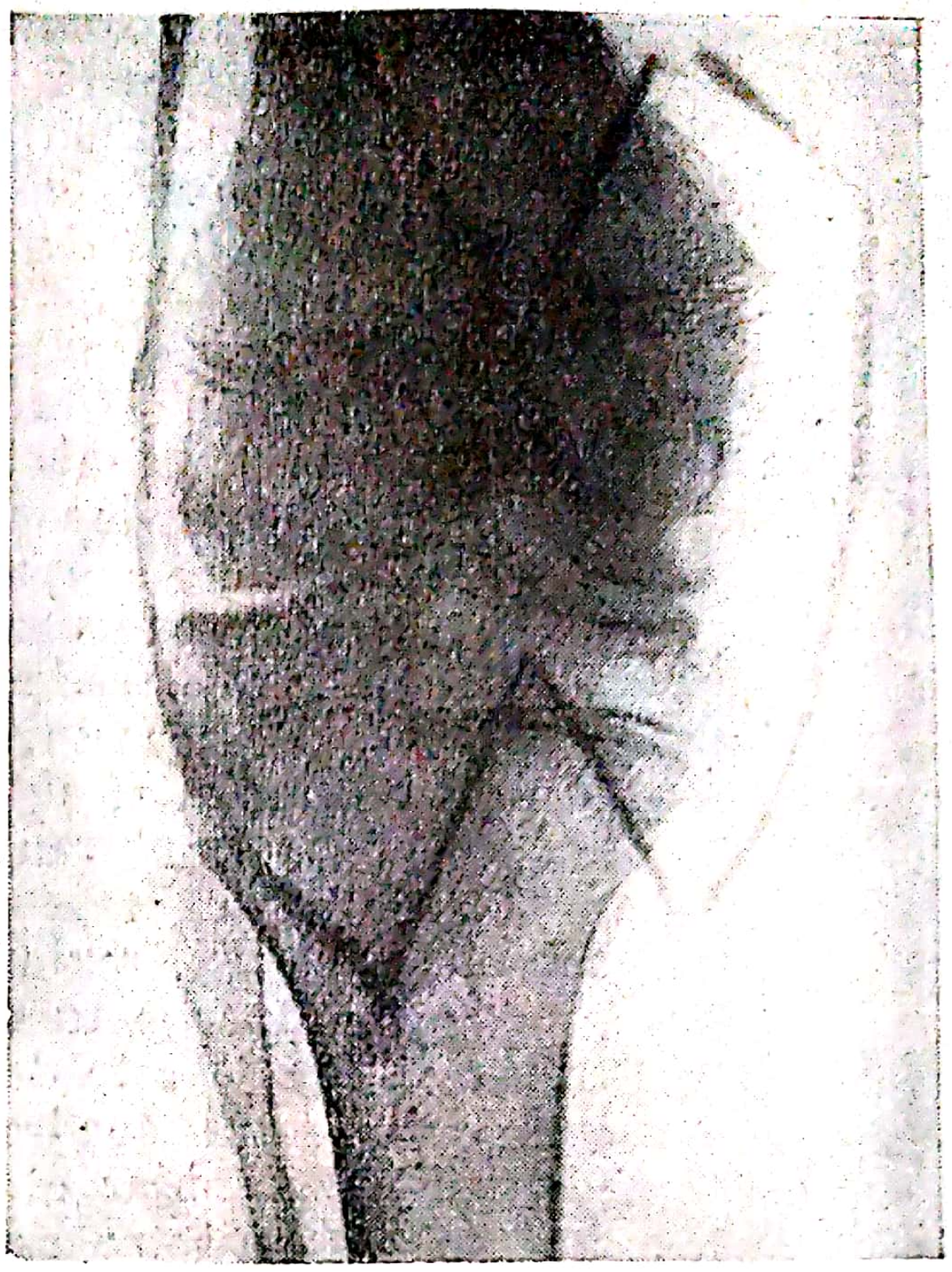

Se pot corecta diformităţile prin osteotomii, rezecţii, făcînd şi unele alungiri prin osteotomii paralele, în felul celor preconizate de Bogoraz etc.

SIFILISUL OSOS ŞI ARTICULAR

SIFILISUL CONGENITAL

Contaminarea sifilitică se face în timpul sarcinii, şi anume după cea de-a patra lună. Cît timp membrana celulară a vilozităţilor este groasă, în primele patru luni, treponema nu poate trece. Treponemele nu au fost găsite niciodată în viscerele fătului expulzat prin avort, înainte de patru luni. După această dată, ele trec în lacurile sanguine ale placentei, unde unele sînt fagocitate şi lizate, iar altele trec în vena ombilicală. Treponemele pot produce uneori flebite şi apoi invadează organismul fetal, şi în primul rînd ficatul.

Excepţional, contaminarea se poate face în timpul naşterii, prin contactul cu leziunile contagioase ale organelor genitale.

Infecţia sifilitică duce de obicei la moartea feţilor. La copiii sifilitici, examinaţi de la început, se poate constata, în afară de sifilide cutaneo-mucoase ori manifestări viscerale (hipertrofie de ficat şi splină), care pot de altfel să lipsească, şi unele manifestări care ne interesează de aproape, şi anume existenţa unor zone dureroase la presiune în diferite puncte ale scheletului (periostită sifilitică) şi a unor umflături mai cu seamă juxta-epifizare (osteo-condrită sifilitică), care dau loc la confuzii în diagnostic.

Examinînd craniul copilului cu *sifilis congenital precoce* se constată nişte ridicături uşor dureroase la presiune, cu sediul în regiunile frontale ori parietale (osteofitele craniene ale nou-născuţilor, descrise de Parrot), precum şi o lărgire a fontanelelor, care se vor suda foarte tîrziu. În unele cazuri, dimpotrivă, se constată o dispariţie extrem de precoce a lor, împiedicînd dezvoltarea intelectuală prin microcefalia consecutivă.

Un fenomen care determină în genere pe părinţi să vină cu copilul la medic este o complicaţie ce survine uneori în sifilisul congenital precoce, şi anume *pseudoparalizia sifilitică dureroasă a nou-născutului* sau boala descrisă de Parrot în 1872.

Clinic, acest sindrom este caracterizat printr-o apariţie precoce (în primele trei luni şi niciodată mai tîrziu de şase luni) a unei impotenţe funcţionale, simulînd o paralizie a unuia sau a mai multor membre, în genere a celor superioare. Această pseudoparalizie se însoţeşte de dureri numai cu ocazia mişcărilor, fie active, fie pasive, oricît de neînsemnate ar fi ele. În tot timpul, copilul îşi ţine membrul corespunzător imobil, iar dacă îl mobilizăm şi apoi îl lăsăm liber, el cade pe planul patului, ca într-o paralizie completă. Spre deosebire de aceasta, dacă înţepăm pielea membrului bolnav, copilul ţipă, fiindcă simte, şi în acelaşi timp schiţează o mişcare reflexă de apărare, contractînd muşchii, ceea ce înseamnă că ei sînt intacţi.

În cele mai multe cazuri, regiunea bulbului osos este tumefiată, cu pielea întinsă, cu venele superficiale evidente şi fără ridicarea temperaturii locale. Impotenţa funcţională este deseori datorită şi disjuncţiei epifizare ce se face între os şi stratul condro-calcar.

Dacă palpăm regiunea, chiar cînd tumefacţia nu există, putem găsi totuşi o îngroşare la extremitatea osului, cu un punct extrem de dureros în apropierea cartilajului diafizo-epifizar.

Boala interesează cartilajul de creştere şi osul metafizar învecinat. Resorbţia normală a cartilajului este împiedicată, dar depunerea de săruri continuă. Astfel, zona proximală de calcificare devine mai largă şi mai densă. În metafize, însă, datorită deficienţei de formare a spongioasei şi dezvoltării ţesutului de granulaţie, trabeculaţia dispare (fig. 446).

Orice sifilis osos congenital este o boală poliostatică, deoarece interesează aproape toate extremităţile oaselor lungi. Leziunea esenţială este însă osteo-condrita sifilitică. Periostita poate sau nu să însoţească leziunea osteo-condritică.

Anatomie patologică. Osteo-condrita sifilitică a lui Wegner se caracterizează de la naştere printr-o îngroşare a păturii condro-calcare a cartilajului diafizo-epifizar. Periostul este şi el îngroşat, şi între el şi corticala oarecum subţiată se află un ţesut osos poros, din cauza infiltraţiei gomoase, care formează apoi hiperostoza subperiostală, oarecum caracteristică infecţiei sifilitice. În unele cazuri şi în primele luni de existenţă se pot produce dezlipiri diafizo-epifizare (pseudoparalizia lui Parrot), chiar în zona condro-calcară, transformată într-un ţesut osteoid, fibros, sau fracturi la nivelul bulbului osos. Atunci, la fenomenele de osteo-condrită sifilitică se mai adaugă acelea ale pseudoparaliziei lui Parrot, adică impotenţă funcţională, mobilitate anormală, scurtare şi durere provocată.

Aspectul radiografic al osteo-condritei sifilitice are caractere speciale, care se văd în prima lună a existenţei (Frenkel).

Se observă lărgirea zonei de osificare, oarecum neregulată ca dimensiuni. În al doilea şi al treilea stadiu al osteo-condritei lui Wegner se constată o îngroşare a liniei metafizo-epifizare, care este mai calcificată decît normal şi se vede pe negativ ca o linie (fig. 447).

Pe fotografii, extremităţile oaselor lungi se văd mărginite de o bandă neagră, evidentă, cu un contur mai regulat spre diafiză decît spre epifiză. Acest aspect ar fi datorit încrustării calcare excesive.

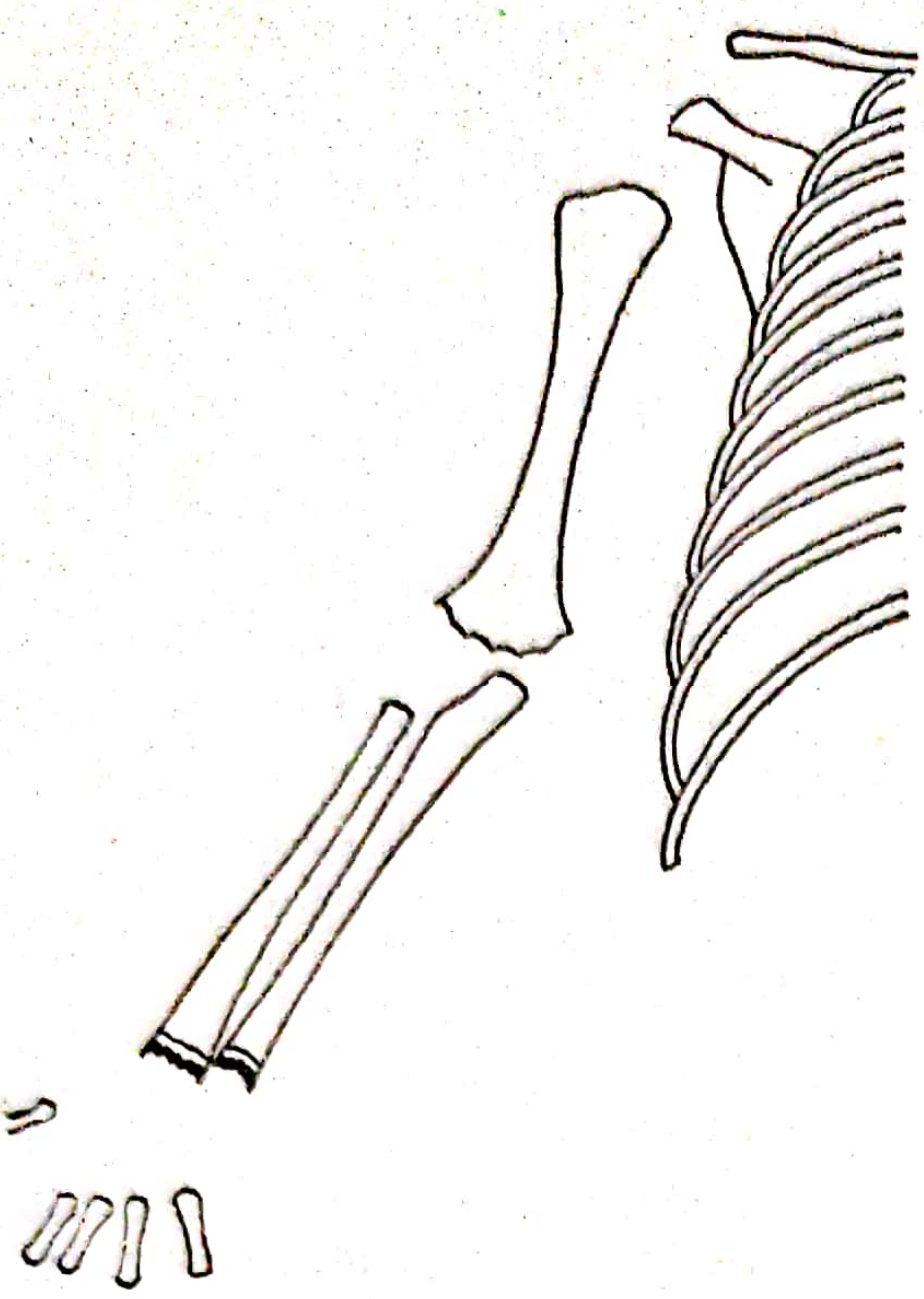



Fig. 446. — Osteo-condrită sifilitică. Dispariția zonei metafizare (radiografie).

Între această bandă și metafiză există o alta clară și cu un aspect omogen, evidentă mai ales prin contrast cu precedenta. În sfîrșit, se vede și *semnul lui Wegner*, adică prezența de prelungiri de țesut osos fin dințate, pornite din linia întunecoasă amintită către cartilajul epifizar. Mai tîrziu, în zona de îngroșare, apar insule mai clare, produse printr-o distrugere gomoasă care duce la dezlipirea epifizară.

Dezlipirea epifizară (pseudoparalizia lui Parrot) se recunoaște la radiografie mai cu seamă prin deplasarea nucleului de osificare epifizar și a liniei opace amintite, care va depăși într-o parte sau într-alta conturul diafizei. În același timp se pot vedea îngroșări subperiostale.

Leziunea osteo-condritică a luesului congenital evoluează spre vindecare chiar dacă nu se face tratament specific. Ea devine asimptomatică după cinci luni de viață și dispare și radiografic înainte chiar de a dispărea leziunile periostale. Nu duce niciodată la diformități, chiar dacă nu se face nici un tratament ortopedic (Caffey).

Cînd afecțiunea devine evidentă mai tîrziu, ia forma reacțională de *periostită osificantă*. În astfel de cazuri se vede, la extremitatea diafizară de obicei, un manșon periostal calcificat și hipertrofiat printr-un țesut osos poros, abundent. Acest țesut scade consistența osului și-l expune la fracturi, care, trecînd uneori nebăgate în seamă din cauza durerilor continue osteocope, se consolidează vicios și dau deformări.

Alteori se pot întîlni imagini radiologice în metafiză, în formă de benzi înguste sau mai largi, unice sau multiple, și apoi suprapuse. Acest aspect nu este însă caracteristic, și poate apărea și la copii indemni sau la copii ai căror mame au făcut injecții în timpul sarcinii cu săruri metalice și în special cu bismut.

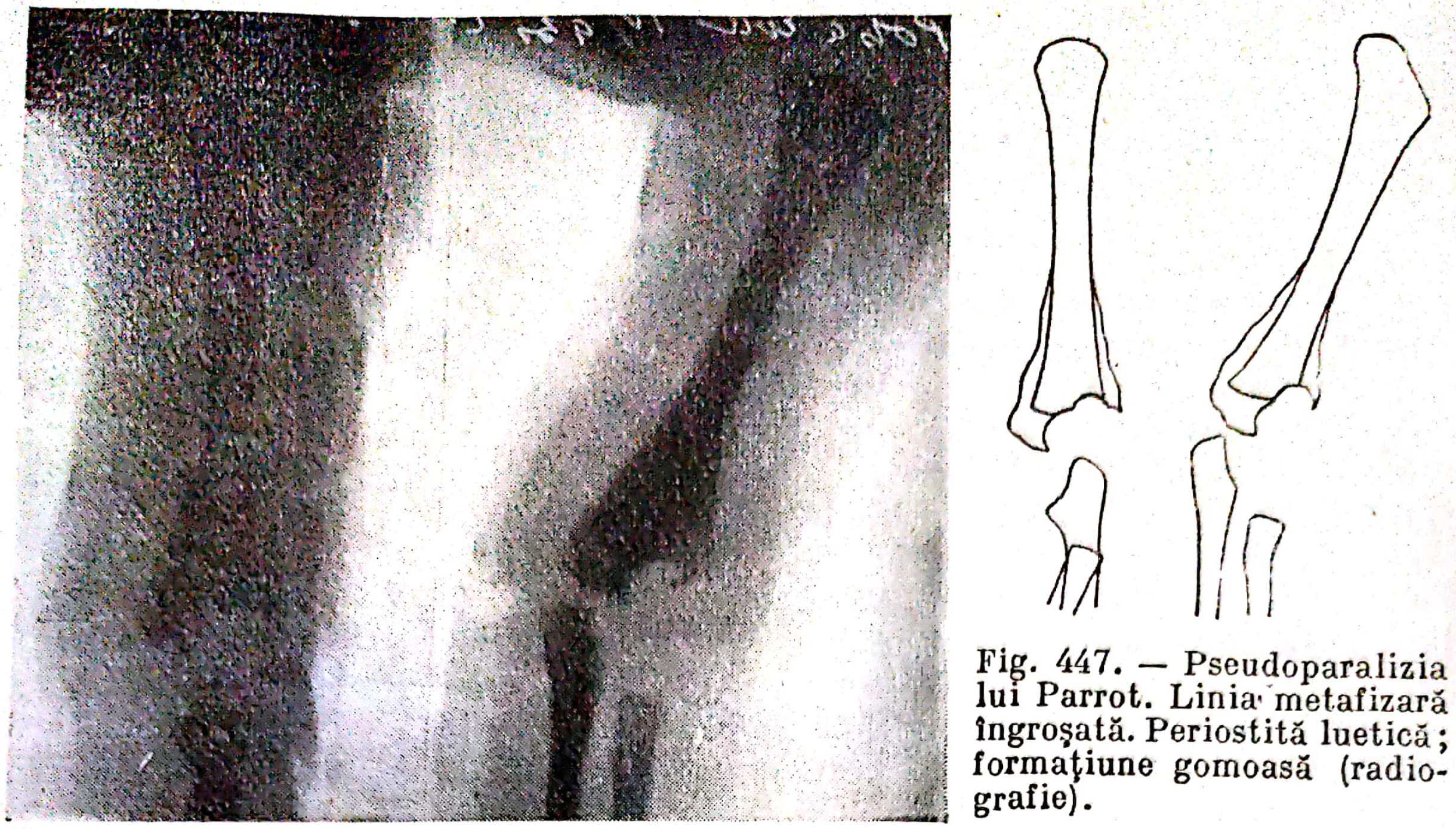

Fig. 447. — Pseudoparalizia lui Parrot. Linia metafizară îngroșată. Periostită luetică; formațiune gomoasă (radiografie).

Formele fruste sînt destul de dese, și se mai cunosc și sub denumirea de forme cu *simptome minime ale lui Péhu*, care se manifestă prin impotență musculară localizată ori contracturi cu îngroșări ale oaselor lungi, de mici dimensiuni.

Diagnosticul diferențial al sifilisului congenital osteo-articular îl vom face cînd lipsesc celelalte stigmate ale infecției sifilitice. *O paralizie obstetricală* se deosebește prin faptul că este evidentă chiar de la naștere, și nu în intervalul de trei luni, ca la boala lui Parrot; apoi lipsa de tumefacție localizată la bulb și a fenomenelor fracturilor ne pune pe calea diagnosticului.

Cu paralizia de tip Erb, diagnosticul diferențial se face mai ales cînd brațul este inactiv și pronația antebrațului nu se poate face. Dar faptul că în primele săptămîni de viață aceste mișcări au fost posibile, că paralizia s-a instalat după a cincea săptămînă, precum și prezența excitabilității electrice musculare și a modificărilor scheletale ne pun ușor pe calea diagnosticului.

Fracturile de claviculă, cu impotența consecutivă a membrului superior respectiv, sînt ușor de descoperit, clinic și radiologic.

Pseudoparalizia lui Parrot nu se poate confunda nici cu paralizia infantilă, pentru că aceasta începe totdeauna după șase luni, cu caracterele unei afecțiuni febrile.

Osteogeneza imperfectă se deosebește prin faptul că se observă la naștere o serie de fracturi ale oaselor lungi, proaspete sau vindecate, cu diformități. Cele două afecțiuni se pot asocia, ca într-un caz observat de noi.

Boala lui Möller-Barlow începe mai tîrziu decît osteo-condrita sifilitică. Pe radiografie se constată o îngustare a spațiului diafizo-epifizar și prezența hematoamelor subperiostale, care formează umbre nelimitate, iar nu în manșon și regulate ca periostita osificantă a sifilisului congenital.

Rahitismul nu apare înainte de trei luni.

Tuberculoza articulară apare mai tîrziu; se însoțește, în genere, de tumefacție articulară, cu îngroșare a sinovialei, ridicare a temperaturii locale, iar decalcificarea este evidentă și generală. Periostita, pe care o dă foarte rareori și tuberculoza, este mai puțin evidentă.

Osteomielita prezintă semnele de infecţie, şi este greu să fie confundat cu sifilisul osos congenital; totuşi, sînt forme cu caracter mai puţin dramatic, care pot da loc la greşeli de diagnostic.

SIFILISUL CONGENITAL TARDIV

Această formă determină o îngroşare a întregii diafize, de obicei tibiale, şi deci o hiperostoză, dînd naştere deformărilor mediane şi antero-posterioare, caracteristice, descrise pentru prima oară de Fournier şi Lannelongue sub numele de *tibie în formă de sabie*.

Leziunile sînt mai totdeauna simetrice.

La aceşti bolnavi se poate constata hidrartroza sifilitică bilaterală, mai cu seamă la genunchi (fig. 448).

La radiografie, ţesutul osos, apare pe alocuri compact, alternînd cu porţiuni mai decalcificate. În fine, periostul este îngroşat şi osificat.

Valoarea reacţiilor serologice este discutată. Pentru unii acestea nu au nici o valoare, iar pentru alţii au aceeaşi valoare ca în sifilisul cîştigat.

Reacţia pozitivă nu este obligatorie în primele opt luni ale vieţii, ştiut fiind că 40% din nou-născuţi sifilitici au r. B. W. negativă. De obicei r. B. W. devine pozitivă începînd din luna a treia. Pe de altă parte, r. B. W. negativă nu infirmă diagnosticul, analiza trebuind repetată, atît la copii, cît şi la părinţi.

Tratamentul cel mai eficace se face cu penicilină, în doze de 5 000 u. pe kilocorp în primele zile, pentru a se evita accidentele, ca accesele febrile sau chiar sincopa, pe care le poate produce acest activ treponemicid. După trei zile se poate administra o doză de 10 000 u. pe kilocorp la 4 ore.

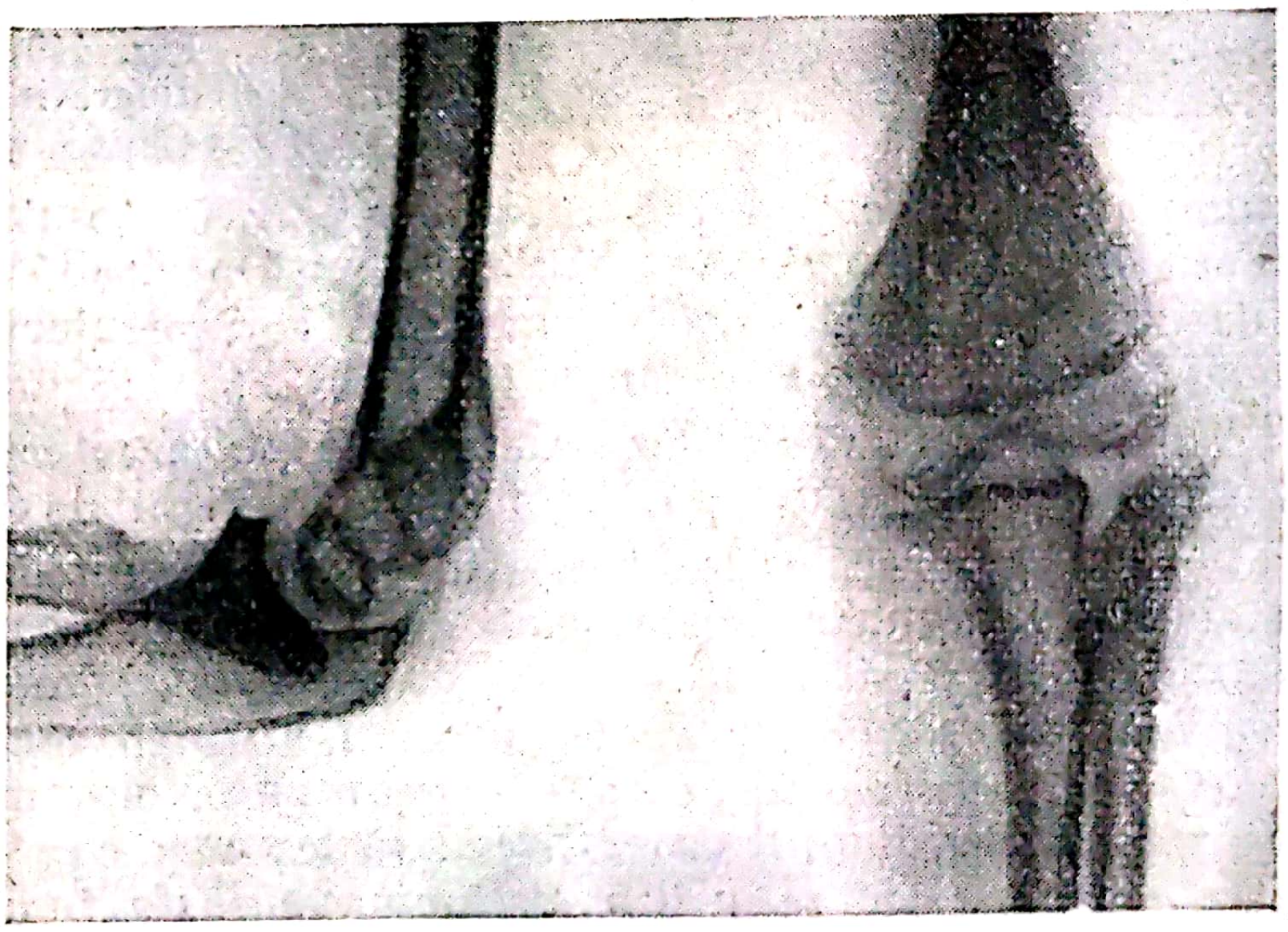

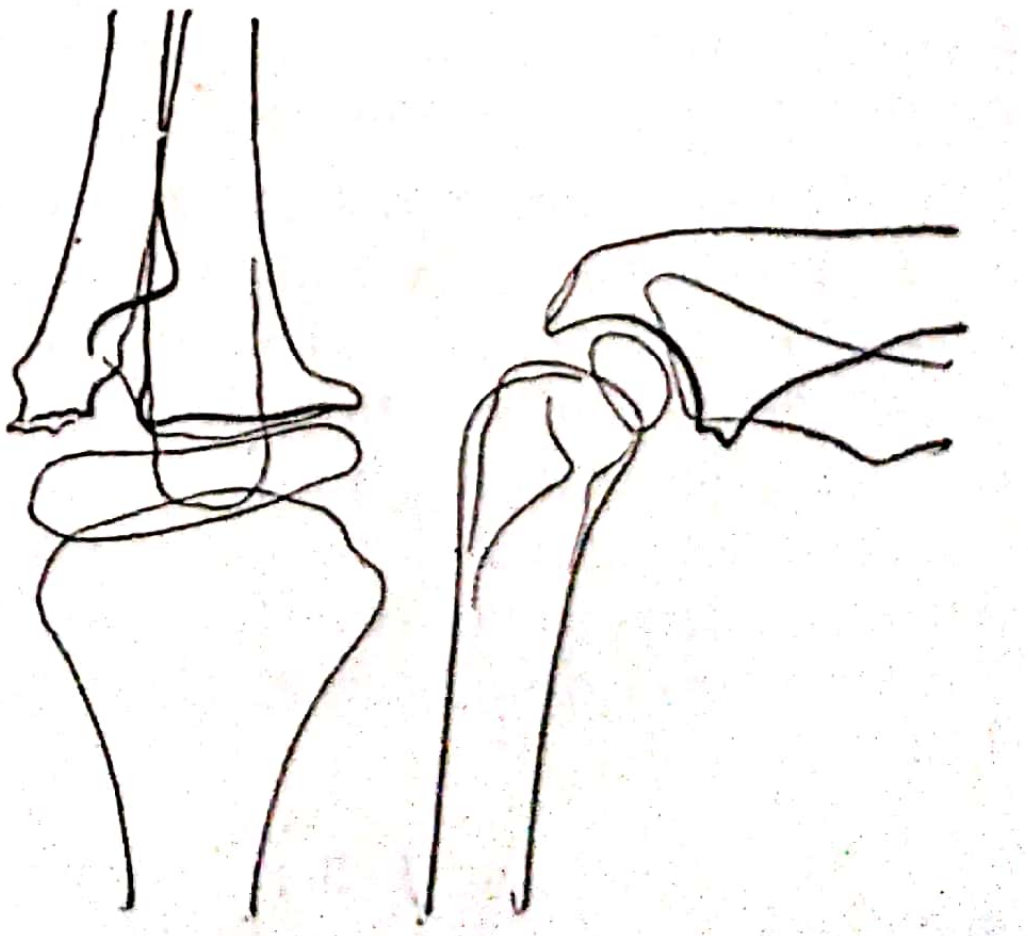

Fig. 448. — Sifilis articular congenital. Zone de distrucţie osoasă, alternînd cu altele de condensare (radiografie).

SIFILISUL OSOS CÎŞTIGAT

În perioada secundară pot exista dureri foarte vii cu caracter nocturn, aşa-

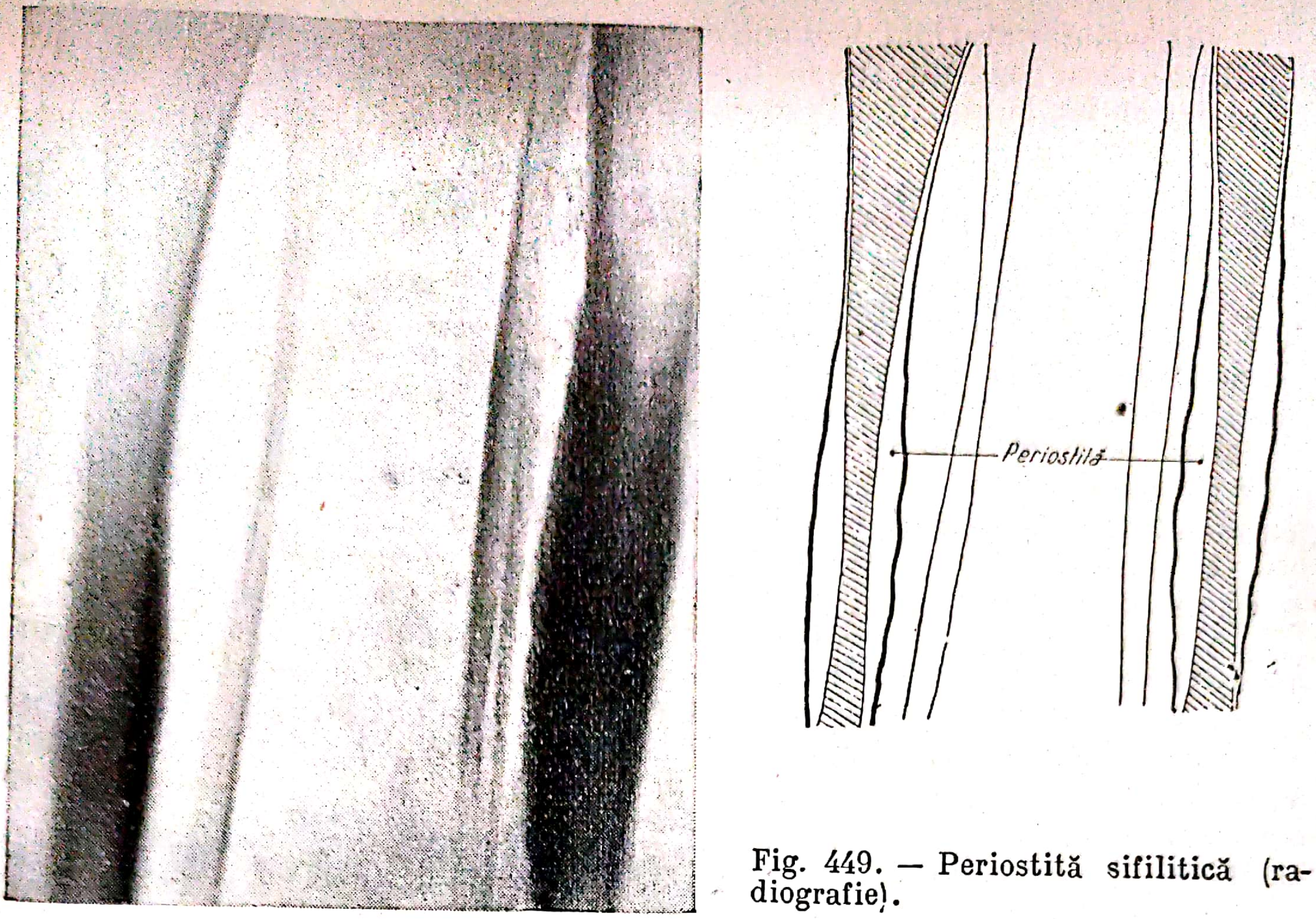

Fig. 449. — Periostită sifilitică (radiografie).

numitele dureri osteocope, datorite prezenței țesutului limfoid care strîmtează canalele lui Havers. Tot în această perioadă pot exista periostite sifilitice care se traduc printr-o îngroșare și neregularitate a osului în dreptul leziunii dureroase la presiune (fig. 449).

În faza terțiară sînt leziuni în special cu caracter gomos, care prin diformitățile pe care le produc pot da loc la unele greșeli de diagnostic.

Osul cel mai des lezat este tibia, „osul iubit de sifilis" (Fournier). Gomele sifilitice se manifestă printr-o distrugere a țesutului, care la radiografie are un aspect mai mult sau mai puțin chistic, dar înconjurat de o zonă de condensare osoasă puternică, precum și de o reacție hiperostozantă din partea periostului din vecinătate. Sediul acestor gome poate să fie în diafiză de regulă spre bulbul osos. Cîteodată leziunea cuprinde extremitatea inferioară a osului, deci și epifiza, sau numai aceasta, în care caz e vorba mai mult de osteo-artrita sifilitică. Mouchet, Meaux, Saint-Marc, Sorrel au descris forme de osteite chistice care simulează chisturile esențiale, mai ales că nu există o reacție puternică osoasă în jurul lor.

Cunoașterea acestor manifestări sifilitice este importantă, pentru că ea ne poate pune la adăpost de greșeli grave de diagnostic și de tratament. Aspectul radiografic al osteitelor sifilitice cîștigate este, cînd acela descris al gomelor, cînd al hiperostozelor (îngroșare corticală), cu deformarea consecutivă și micșorarea pînă la dispariție a canalului medular, care ar explica și durerile acuzate de bolnavi. În orice caz, într-o leziune sifilitică care cuprinde o diafiză este caracteristic faptul că pe lîngă condensarea amintită mai există și zone de decalcificare ce prezintă un contrast destul de evident între ele.

Într-un caz, un bolnav prezenta o cifoză accentuată, cu bărbia aplecată pînă la manubriul sternal, într-o atitudine fixă, cu dureri nocturne și cu aspect și evoluție de reumatism cronic deformant al coloanei. În realitate era o leziune sifilitică a coloanei vertebrale cervicale superioare a aceleași regiuni. Tratamentul specific și cel ortopedic au corectat diformitatea și au înlăturat durerile.

SIFILISUL ARTICULAR

Se manifestă în perioada secundară sub formă de artralgii, considerate de multe ori ca artrite tuberculoase incipiente sau ca manifestări reumatismale. Se deosebesc însă de acestea prin faptul că nu se însoțesc de temperatură, iar local nu se constată, nici roșeață, nici căldură locală. Hidrartroza se instalează încetul cu încetul și, deși lichidul este în cantitate mare, nu se obține senzația de renitență, ci de balotare; mișcările articulare sînt libere. Hidrartroza este simetrică, fie că apare concomitent la ambele articulații, fie că apare succesiv la o articulație și apoi la cealaltă. Această formă hidrartrozică nu trebuie confundată cu formele incipiente ale leziunii osteo-articulare tuberculoase. În acest din urmă caz, lichidul intraarticular este sub presiune, tegumentele de pe articulație sînt mai calde decît cele din vecinătate, mișcările dureroase, iar ganglionii limfatici corespunzători măriți de volum. O ușoară febră poate apărea în caz de oboseală sau seara.

La radiografie se pot constata leziuni distructive în epifizele articulare, zone de condensare în jurul lor, simetrice, și cu păstrarea spațiului articular (fig. 450 și 451).

MICOZELE OSTEO-ARTICULARE

Varietatea ciupercilor care inoculează organismul uman este destul de mare, producînd bolile cunoscute: aspergiloză, blastomicoză, actinomicoză, sporotricoză etc. Infectarea se face pe cale digestivă la cei care au obiceiul de a mesteca paie, cotoare de ierburi, grăunțe de grîu etc., dar și pe cale pulmonară, la treierători, vînturători de cereale etc.

În caz de rănire a mucoasei sau de preexistență a unei mici excoriații, se produce inocularea, urmată de o incubație uneori foarte rapidă (cîteva zile), iar alteori destul de întîrziată. Bineînțeles, fiecare criptogamă își păstrează particularitățile legate de biologia sa. În genere, ciupercile amintite dau periostite, gome, abcese intraosoase și osteomielite cu caractere foarte diferite.

Anatomie patologică. În periostite se observă, pe lîngă îngroșarea periostului, și o colecție purulentă, ca și cînd ar fi un abces subperiostal. În alte cazuri, totul se reduce la îngroșarea periostului, care acoperă un țesut cu caracter oarecum fungos, asemănător uneori cu o leziune sifilitică sau tuberculoasă. Cînd leziunea există în spongioasa oaselor mai mici, atunci, la microscop, afecțiunea apare sub formă de noduli asemănători cu cei tuberculoși și care se unesc între ei, dînd cavități ca mici caverne, limitate în jur de o condensare osoasă, uneori foarte puternică. În aceste cavități se găsește puroi ori fungozități, și rareori sechestre. Sporotricoza dă cu predilecție forma de tuberculoame mai mult decît actinomicoza, care ajunge rapid la fistulizare.

În forma osteomielitică, procesul patologic este mai necrozant, pătrunde în toate păturile osoase, precum și în măduvă, dînd la oasele mici aspectul de spina ventosa.

Spre deosebire de osteomielita obișnuită, pe lîngă zonele de distrucție osoasă se observă porțiuni foarte condensate, dar nu lipsesc sechestrele și

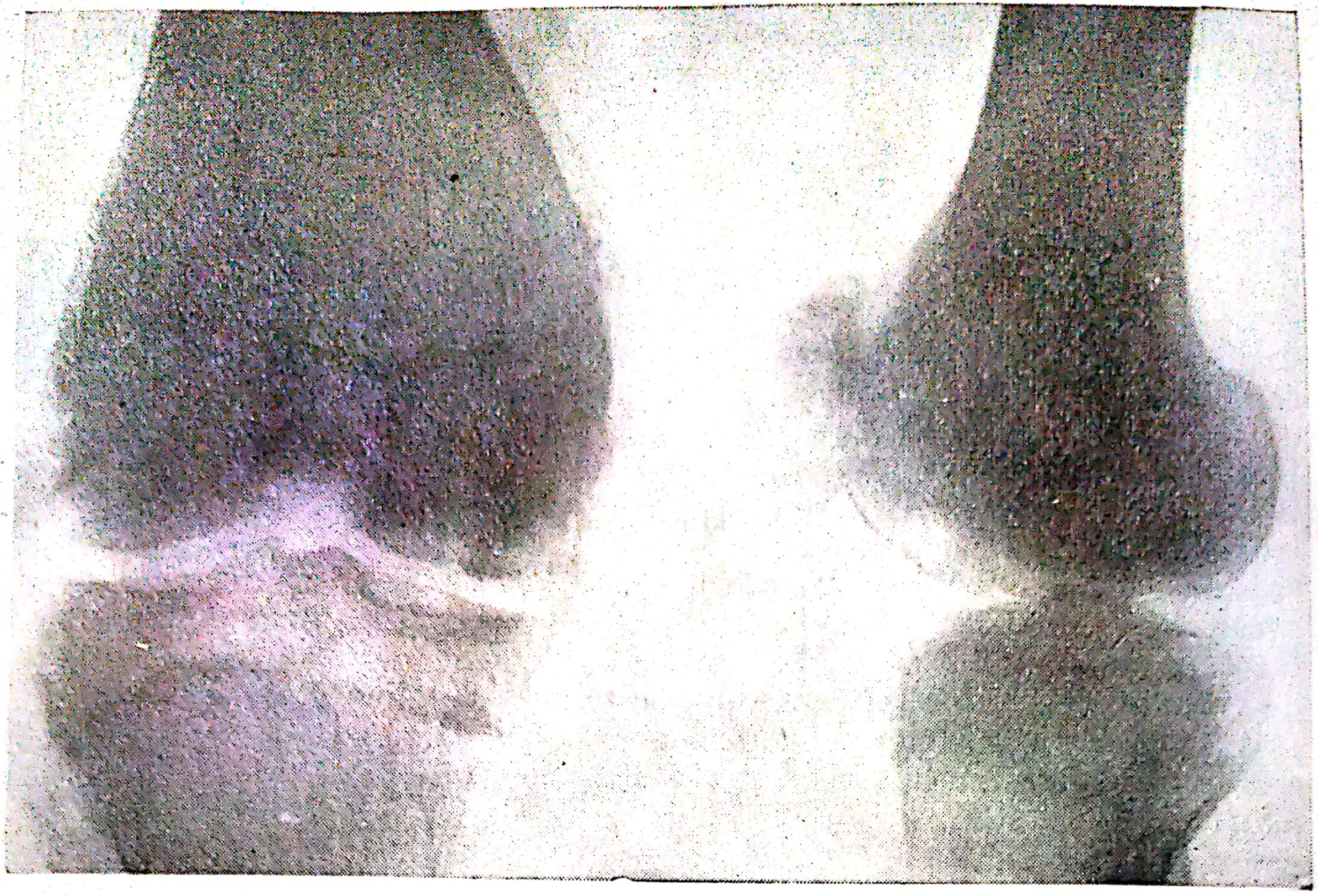

Fig. 450. — Leziuni articulare în sifilisul cîştigat (radiografie).

fistulele. Cînd se adaugă şi o altă infecţie, tabloul anatomopatologic ia şi mai mult aspectul unei osteomielite cronice cu reacţii hiperostozante, cu îngroşări de periost, sechestre etc. Cînd leziunea e vertebrală, se poate foarte uşor face confuzie cu morbul lui Pott, dar focarele distrug vertebra decalcificată şi în interiorul ei apar zone foarte condensate, care mărginesc mici focare de distrucţie ce pot conţine puroi. Într-o fază mai înaintată, în jurul vertebrei se află osteofite, hiperostoze, îngroşări pleurale (fig. 452).

Simptomatologie. Micozele, în general, încep ca o boală septicemică, şi chiar cînd prima manifestare este cea locală, este foarte probabil că perioada de generalizare a fost scurtă şi cu puţin răsunet, încît a trecut nebăgată în seamă.

În multe cazuri, micozele debutează brusc, prin febră foarte mare, frisoane, stare generală septicemică, iar la puţin timp boala tinde să se localizeze la un os sau la o articulaţie, unde reacţia locală şi durerile pot fi violente. Bineînţeles, localizarea osoasă sau osteo-articulară poate fi un epifenomen după manifestări destul de importante viscerale, pseudotuberculoase ori tegumentare. De asemenea, formele piemice nu sînt rare, şi unele ciuperci pot da tulburări atît de mari, încît produc moartea. Sînt însă şi forme care de la început se manifestă cu fenomene foarte scăzute şi evoluează treptat, uneori cu recrudescenţe, producînd gome, abcese periostice, abcese reci, tuberculoame viscerale etc. Periostitele limitate la un singur os, precum şi abcesele intraosoase, care dau naştere şi la ulceraţii tegumentare, nu sînt rare, putînd avea o evoluţie lentă şi benignă.

Formele osteomielitice împrumută aspectele acestei boli şi duc la fistulizări şi eliminări de sechestre, precum şi la fracturi.

Allenbach, Zimmer, Sartory şi I. Meyer publică trei cazuri de micoză vertebrală: actinomicoză, sporotricoză şi blastomicoză. Leziunile vertebrale

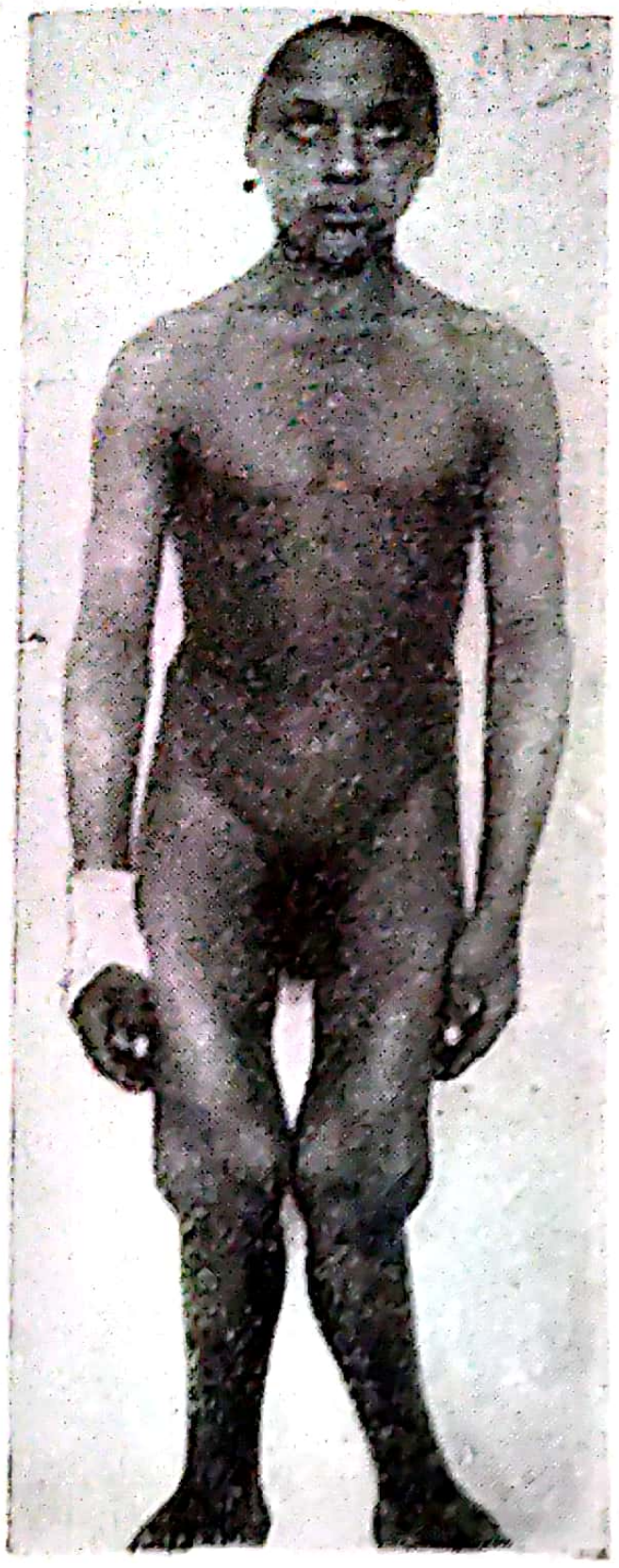

Fig. 451. — Hidartroză sifilitică la ambii genunchi.

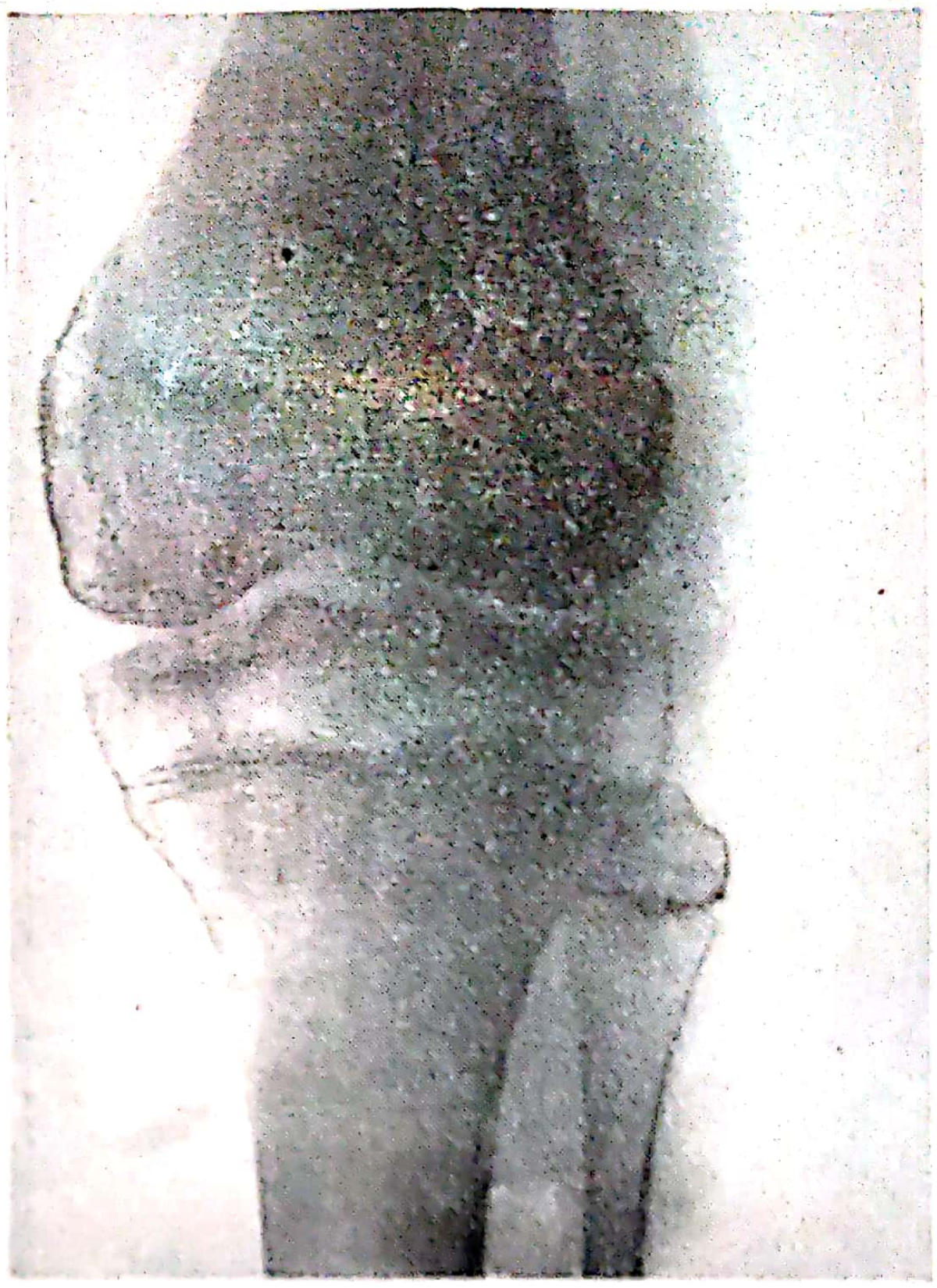

Fig. 452. — Osteită micotică (radiografie).

sînt, după acești autori, foarte frecvente, deoarece vertebrele se află în apropiere de aparatul respirator, care este atît de des atins de infecțiile actinomicozice.

Micoza vertebrală ia aspecte caracteristice și diferite, după ciuperca ce produce infecția. La început sînt foarte asemănătoare celor din morbul lui Pott, iar în formele mai acute, celor din osteomielita vertebrală; cînd evoluția este lentă, torpidă, simulează sifilisul osos. În unele micoze, evoluția este oarecum ciclică: apariția unui abces se însoțește de fenomene grave (stare rea, astenie, dureri, febră ridicată) și durează pînă la deschidere sau fistulizare. Încetul cu încetul, însă, starea generală se poate înrăutăți. Fiecare din ciuperci dă o manifestare clinică mai mult sau mai puin particulară, care, în general, permite să se bănuiască felul micozei care a invadat organismul.

Blastomicoza dă o reacție febrilă foarte mare și stare septicemică; actinomicoza dă forme tumorale fistulizate, iar sporotricoza apare sub forme clinice mai benigne.

Aspect radiografic. Radiografia nu furnizează relații decît asupra formelor anatomice ale leziunilor.

Cu toate acestea, aspectul radiografic este uneori atît de caracteristic, încît diagnosticul poate fi precizat de la început.

Bineînțeles, toate leziunile își schimbă aspectul de îndată ce se adaugă o infecție. În general se prezintă sub aspectul unei condensări a țesutului osos, cu sau fără îngroșare periostică, ce alternează cu porțiuni decalcificate, așa încît un os invadat de micoză a fost asemănat cu aspectul unui cer acope-

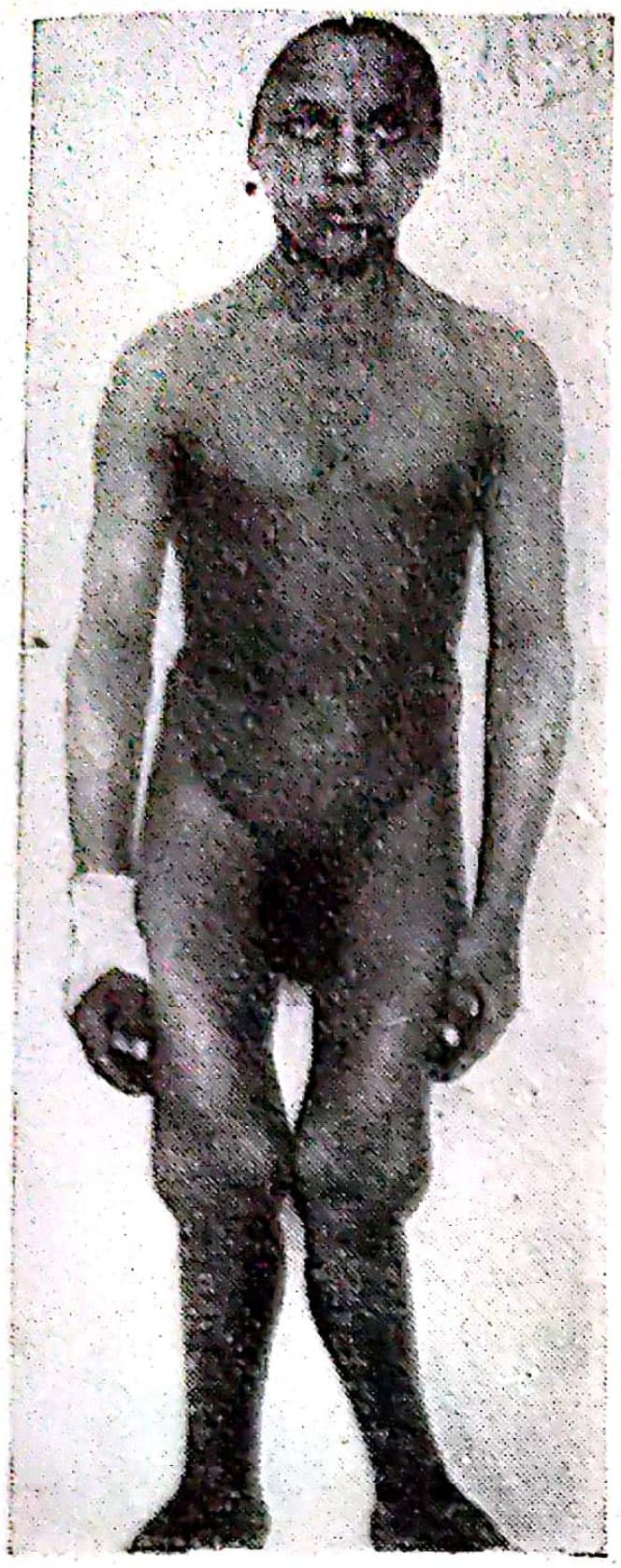

Fig. 451. — Hidartroză sifilitică la ambii genunchi.

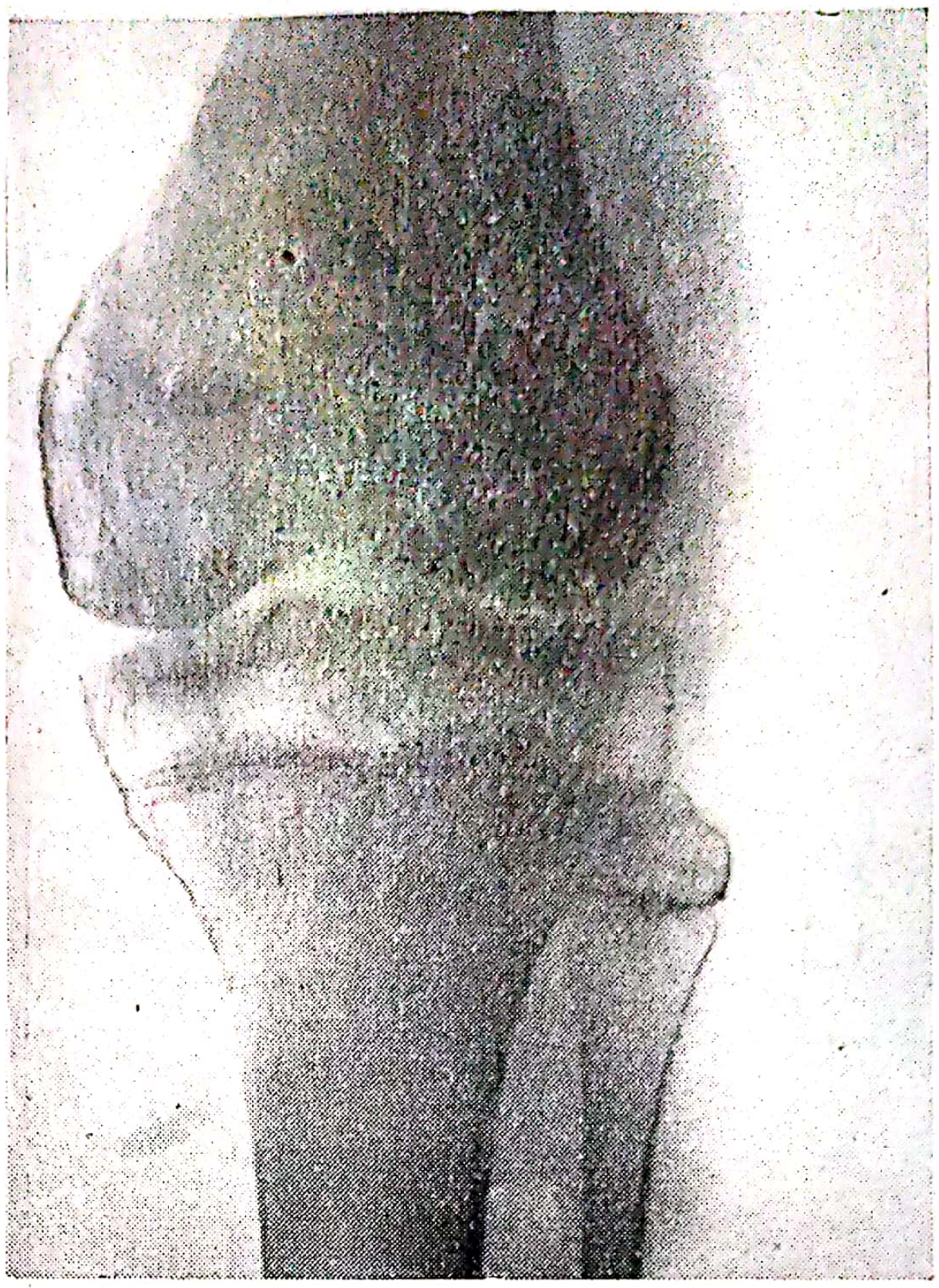

Fig. 452. — Osteită micotică (radiografie).

sînt, după acești autori, foarte frecvente, deoarece vertebrele se află în apropiere de aparatul respirator, care este atît de des atins de infecțiile actinomicozice.

Micoza vertebrală ia aspecte caracteristice și diferite, după ciuperca ce produce infecția. La început sînt foarte asemănătoare celor din morbul lui Pott, iar în formele mai acute, celor din osteomielita vertebrală; cînd evoluția este lentă, torpidă, simulează sifilisul osos. În unele micoze, evoluția este oarecum ciclică; apariția unui abces se însoțește de fenomene grave (stare rea, astenie, dureri, febră ridicată) și durează pînă la deschidere sau fistulizare. Încetul cu încetul, însă, starea generală se poate înrăutăți. Fiecare din ciuperci dă o manifestare clinică mai mult sau mai puin particulară, care, în general, permite să se bănuiască felul micozei care a invadat organismul.

Blastomicoza dă o reacție febrilă foarte mare și stare septicemică; actinomicoza dă forme tumorale fistulizate, iar sporotricoza apare sub forme clinice mai benigne.

Aspect radiografic. Radiografia nu furnizează relații decît asupra formelor anatomice ale leziunilor.

Cu toate acestea, aspectul radiografic este uneori atît de caracteristic, încît diagnosticul poate fi precizat de la început.

Bineînțeles, toate leziunile își schimbă aspectul de îndată ce se adaugă o infecție. În general se prezintă sub aspectul unei condensări a țesutului osos, cu sau fără îngroșare periostică, ce alternează cu porțiuni decalcificate, așa încît un os invadat de micoză a fost asemănat cu aspectul unui cer acope-

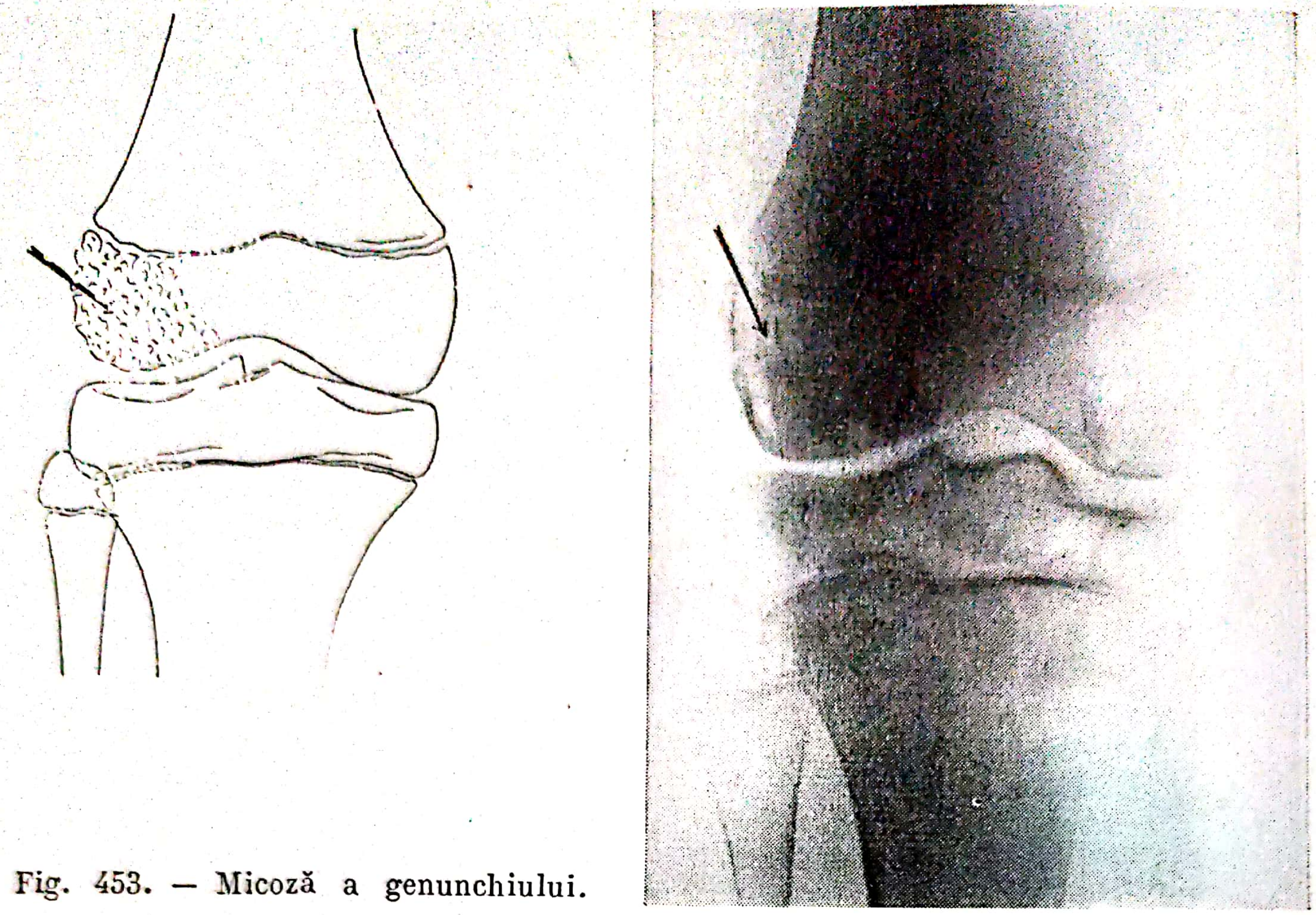

Fig. 453. — Micoză a genunchiului.

rit de nori rotunzi, albi, alternînd cu alții cenușii. În alte forme clinice, aspectul este asemănător cu cel din osteomielita cu distrugeri osoase și eventual cu mici sechestre. Deosebirea în acest din urmă caz ar fi faptul că lipsește reacția periostală, iar din loc în loc se văd totuși geode mici, de formă chistică, înconjurate de un țesut osos condensat. În fine, mai sînt formele care simulează abcesele intraosoase, de care se deosebesc, fiind înconjurate de os dur. Într-un caz observat de noi, radiografia arată distrugeri osoase epifizare alternînd cu porțiuni condensate fără reacție periostală (fig. 453).

La coloana vertebrală, radiografic se constată o condensare destul de puternică a vertebrelor bolnave, ce apare repede după începutul bolii, fapt care nu se întîlnește nici în osteomielită, nici în tuberculoză. În interiorul osului se văd porțiuni mai decalcificate, adevărate distrugeri, limitate de condensări și mai puternice. Se observă aspecte de periostită osificantă și osteofite.

Diagnostic. Se poate face ținînd seamă de istoricul bolii, de evoluție, și mai ales de aspectul radiologic. Ținînd seamă însă de raritatea cazurilor, de faptul că ele simulează diferite afecțiuni osteo-articulare (osteomielita, osteitele infecțioase, osteo-artritele tuberculoase, morbul lui Pott, sifilisul osos), diagnosticul este greu de făcut și trebuie să recurgem la indicațiile mai precise pe care ni le poate oferi laboratorul. Uneori diagnosticul se poate confirma prin examinarea frotiurilor din conținutul puroiului, în care se văd formațiuni micelare, sau prin culturi obținute din puroiul respectiv.

Vom da, ca exemplificare clinică, observația unui caz: un tînăr în vîrstă de 16 ani, ducîndu-se în vacanță la țară în timpul treieratului, a mestecat paie și a mîncat boabe de grîu. Cîtva timp după aceea, mergînd cu bicicleta, a simțit o durere foarte vie, insuportabilă, la un genunchi, astfel încît orice mișcare a devenit imposibilă; a fost dus acasă și ajutat să se așeze la pat. În seara aceleiași zile bolnavul a avut temperatură ridicată și frison; genunchiul era dureros, cald și ușor tumefiat. În cîteva zile fenomenele s-au agravat, temperatura ridicîndu-se la 39,5°, iar genunchiul s-a tumefiat mult, devenind extrem de dureros, atît la mișcare, cît și la atingere. A fost transportat într-un spital, unde, punîndu-i-se diagnosticul de „artrită“, i se face o dublă artrotomie, deschizîndu-se fundul de sac subcvadricipal, din care a ieșit o cantitate de lichid galben ca mierea, cu unele flocoane de puroi mai condensat, care a fost drenat. În urma acestei intervenții, fenomenele s-au îmbunătățit. După două săptămîni, plăgile s-au închis, durerile însă și tumefacția au continuat să persiste. Cîtva timp după aceea s-au deschis unele fistule în partea inferioară și externă a genunchiului, fapt care a silit bolnavul să se ducă în alt oraș să consulte mai mulți medici: unii susțineau diagnosticul de osteomielită, și indicau o intervenție largă, iar alții, acela de tuberculoză osteo-articulară, preconizînd un aparat gipsat și contraindicînd orice intervenție chirurgicală. În această situație, părinții bolnavului l-au adus la noi. Din examenul clinic și după radiografii am pus diagnosticul de micoză osteo-articulară; nu am obținut confirmarea diagnosticului cu ajutorul laboratorului, pentru că în frotiurile ce s-au făcut din conținutul cavernelor găsite în os cu ocazia intervenției chirurgicale nu s-au putut pune în evidență decît unele formațiuni ciudate, care semănau întrucîtva cu sporotricoza într-un anumit stadiu evolutiv al micozei. Toate culturile încercate cu mijloacele existente ale unui laborator de specialitate au rămas negative. În schimb am obținut rezultate negative foarte prețioase, și anume: lipsa microbilor de supurație, lipsa bacilului Koch și inoculările la cobai negative.

De altfel, evoluția ulterioară, în urma tratamentului instituit, ne-a dat convingerea absolută că era o micoză osteo-articulară.

Tratament. Medicamentul cel mai activ antimicozic este iodul, sub diferitele sale forme (iod coloidal, ioduri, în injecții sau prin iontoforeză). Iodura de potasiu se dă zilnic în doze de 8—10 g. Tinctura de iod în picături, se dă treptat, ajungînd la doze masive (200—300 de picături).

Iodul are acțiune cu predilecție împotriva sporotricozelor, acționînd mult mai puțin în actinomicoză sau blastomicoză. În acest caz trebuie întrebuințat și tratamentul chirurgical, adică deschiderea și curățirea focarelor osoase. În astfel de împrejurări se recomandă întrebuințarea pansamentelor umede iodurate sau chiar drenajul continuu după Carrel, cu lichide iodate.

Se citează cazuri în care, focarele fiind mai superficiale, röntgenterapia ar fi dat rezultate bune.

Autovaccinoterapia a dat și ea unele rezultate favorabile.

În cazul descris de noi, tratamentul a fost mixt și complex: chirurgical pentru curățirea focarelor osoase și deschiderea fistulelor, și medicamentos asociat cu vaccinoterapie.

Ca medicamente am prescris bolnavului iod sub diferite forme: iodură de potasiu cîte 8 grame pe zi, alternînd cu iod dat în formă de tinctură de iod în picături, coloiod Dubois și iodaseptină în injecții.

Vaccinoterapia s-a făcut cu vaccinul lui Neuber, cu dozele indicate, pînă am obținut reacția febrilă, după cum prescrie autorul. După un interval de trei luni, fenomenele clinice au dispărut, fistulele s-au închis complet, iar bolnavul a început să meargă fără durere dar cu genunchiul în rectitudine din cauza unui grad de anchiloză fibroasă. Bolnavului, i s-a făcut și röntgenterapie. A urmat în continuare, pentru menținerea vindecării și spre a preveni eventualele recidive, un tratament iodat, dar mai ales injecții cu săruri de aur. După un interval de un an, bolnavul nu mai avea nici un fenomen patologic, și mișcările genunchiului reveniseră în bună parte, iar după 15 ani, bolnavul de-abia își mai aduce aminte că suferise cu genunchiul său.

OSTEO-PERIOSTITELE ȘI ARTRITELE TIFICE ȘI PARATIFICE

Bacilul lui Eberth și salmonelele pot și ele infecta țesutul osos și articulațiile, producînd osteite și osteo-artrite cronice, al căror diagnostic nu este totdeauna ușor de făcut.

Uneori infecțiile tifo-paratifice pot rămîne neobservate, manifestîndu-se numai ca tulburări gastrice trecătoare.

Aceste infecţii apar ca leziuni secundare unei febre tifoide sau paratifoide pe care bolnavii au avut-o cu cîteva săptămîni sau chiar cu multe luni înainte. În perioada de convalescenţă, apariţia osteoartritei complică evoluţia bolii.

Osteo-periostita tifică se localizează de obicei la tibie, coaste şi coloana vertebrală, la bolnavi sub 25 de ani, şi numai excepţional peste această vîrstă. Regiunea se tumefiază, devine caldă şi dureroasă, ca în orice infecţie. Tumefacţia se accentuează treptat şi devine fluctuentă. La puncţie se poate extrage un lichid ca apa tulbure sau purulent.

Aspectul radiografic nu se deosebeşte de acela al unei osteite banale, nelipsind nici zonele de resorbţie şi condensare, nici reacţia periostală.

Localizarea bacilului lui Eberth la coloana vertebrală reproduce întocmai aspectul clinic şi radiologic, precum şi evoluţia unui morb Pott. Spaţiul intervertebral se îngustează, marginile vertebrale se erodează şi, după un interval de timp, vertebrele se prăbuşesc una peste alta. Apariţia abcesului tific face şi mai mult să se confunde leziunea cu una tuberculoasă, deoarece îmbracă forma unui abces rece.

Antecedentele, hemocultura, căutarea bacilului în materiile fecale, urină sau bilă, seroreacţia lui Widal ne sînt de mare folos în precizarea diagnosticului.

În literatură se întîlnesc şi cîteva cazuri de manifestări osoase sau osteoarticulare cu salmonele (*Salmonella hirschfeldii*). Astfel sînt citate osteomielita cu *suipestifer* (Awey) şi artrita coxo-femorală a lui Kunzendorf.

În afara mijloacelor ortopedice şi chirurgicale cunoscute şi care se recomandă în toate infecţiile cronice osteo-articulare, se va încerca şi tratamentul specific. Vaccinoterapia a fost de multe ori salutară în aceste infecţii. Descoperirea cloromicetinei a rezolvat însă problema terapeutică, fiindcă acest antibiotic, împreună cu tratamentul chirurgical (deschideri de abcese, chiuretarea cavităţilor etc.), vindecă bolnavii, care altădată erau expuşi la operaţii mutilante sau chiar la moarte.

OSTEITELE PARAZITARE

(echinococoza)

Această afecţiune poate interesa pe un chirurg ortoped pentru că îi permit să facă diagnosticul diferenţial cu anumite afecţiuni osoase care produc leziuni chistice.

Osteitele parazitare datorite teniei echinococus sînt foarte rare. Grenvay a găsit numai 9 cazuri de echinococoze la 2 400 de osteite.

Chisturile hidatice multiloculare cu proliferare exogenă, localizate în os (bazin, metafiza tibiei, rahis etc.) se prezintă ca ciorchini de struguri îngrămădiţi într-un ţesut foarte rarefiat. În cursul evoluţiei, pot invada ţesuturile moi dimprejur. Cînd osul este subţiat, poate să se fractureze, în care caz se adaugă în plus simptomele fracturii, iar cînd prin traumatism s-au rupt o serie de vezicule, starea generală poate fi grav influenţată de revărsarea conţinutului lichid în organism. Apăsînd pe tumefacţie, se produce, mai ales în părţile moi, un mic zgomot caracteristic şi o senzaţie palpatorie care se transmite la mînă şi care poartă numele de „fremisment hidatic" sau „crepitaţie de pergament". În caz de bănuială, se recurge la un examen de laborator: constatarea eozinofilei, reacţia Weinberg-Pîrvu, Casoni etc.

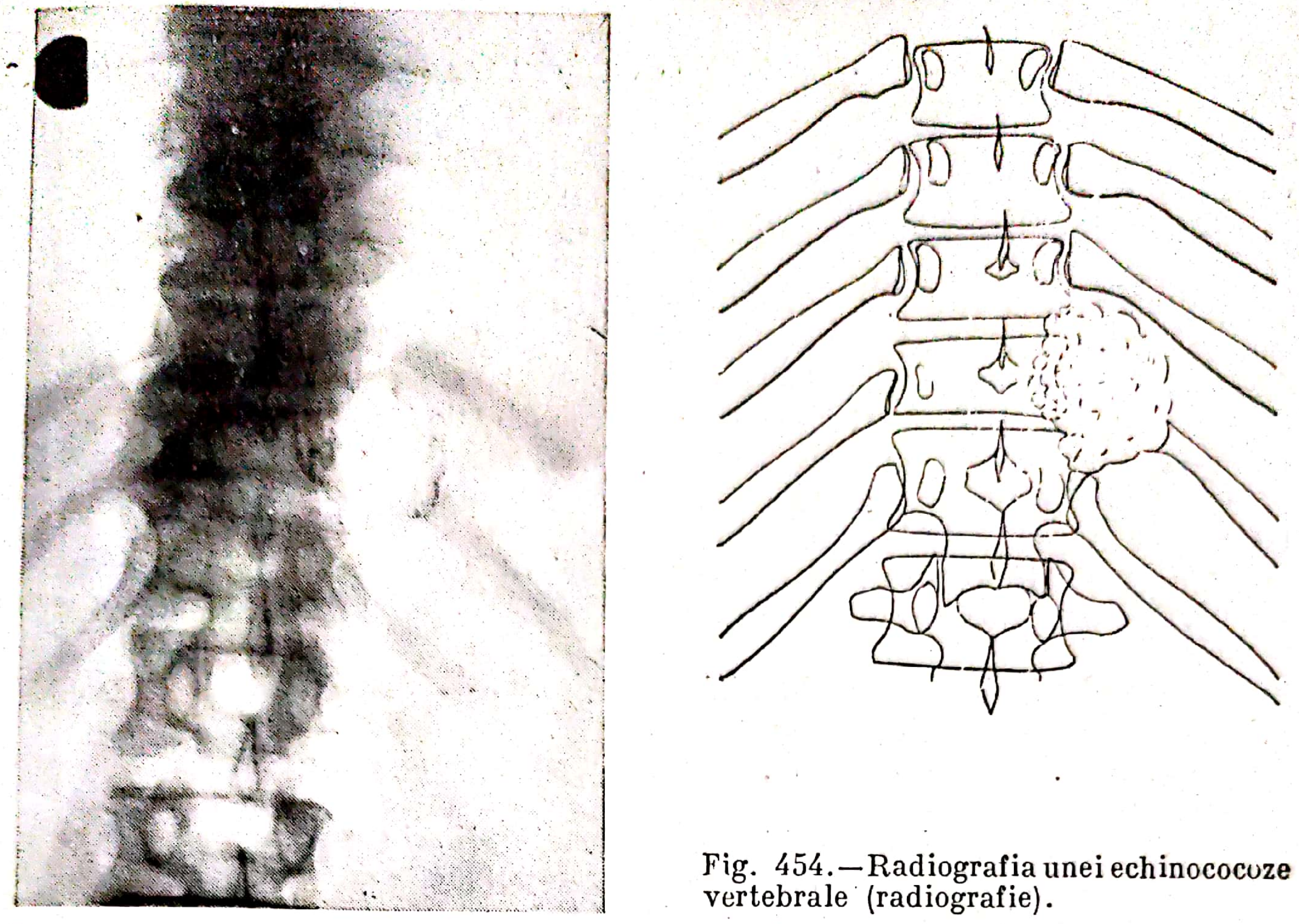

Fig. 454.—Radiografia unei echinococoze vertebrale (radiografie).

Tratamentul constă în deschiderea și curățirea cavității, după prealabila introducere de soluție formolată în cavitate și în țesuturile din jur pentru a le feri de inoculare.

Acest act operator se poate face numai cînd leziunea osoasă este localizată, ceea ce se întîmplă excepțional de rar. De obicei există un număr mare de chisturi hidatice care invadează osul, precum și organele din jur; cazul este inoperabil. Oasele invadate cu predilecție sînt coxalul și vertebrele. Unele au fost inoperabile prin răspîndirea masivă a veziculelor hidatice în articulații, în pelvis etc. Într-un caz de echinococoză vertebrală, coloana dorsală inferioară prezenta la radiografie o serie de zone de distrugeri evidente (fig. 454). La intervenție s-au putut urmări chisturi multiple cu sute de vezicule, care se răspîndesc și prin mușchi, de formă rotundă, de mărimi diferite, cu învelișuri albicioase sidefii, din care, la secțiune, se scurge, fie un lichid dens tulbure (vezicule moarte), fie unul clar ca apa de stîncă.

OSTEITELE PRODUSE DE SUBSTANȚE TOXICE

Se înglobează în acest capitol un număr de afecțiuni osoase datorite intoxicației cu elemente chimice din cele mai diverse, ca: fosfor, mercur, crom, arsenic, aluminiu, bismut, fluor etc.

Istoric. În 1870, în Anglia și Germania se descrie la lucrătorii cu sidef o osteită caracteristică, pe care apoi Broca și Tridon (1903) o descriu și în Franța.

Velu (1923) atrage atenția asupra unei distrofii dentare denumită „darmous“ ce se observă în zonele fosfatiere ale Africii de nord, atît la animale, cît și la oameni. Forbes (1921) a ridicat problema dacă efectele fosfaților naturali nu se datoresc conținutului lor ridicat în fluor. Cristiani (1918) descrie fluoroza cronică din zonele vecine unei uzini de aluminiu din Elveția.

Moller şi Güdjonson descriu în Suedia un sindrom identic la lucrătorii din rafinăriile de criolit, care este tot o substanţă fluorurată.

Etio-patogenie. Organismul conţine în mod normal fluor. Smalţul dinţilor dispune de concentraţiile cele mai ridicate. Urmează apoi ţesutul osos, epidermul, unghiile, părul. În mod normal,alimentaţia aduce zilnic organismului cantităţile de fluor care se pierd prin descuamarea epitelială, căderea părului şi creşterea unghiilor.

Dacă însă fluorul este în exces, produce tulburări importante. Experimental s-a putut demonstra că oile supuse unui regim hiperfosfatat şi fluorurat, după cîteva luni, îşi schimbă culoarea dinţilor, care devin bruni-galbeni; smalţul acestora se roade şi structura lor se modifică. Şoarecii cărora li se dă să ingere fluor prezintă leziuni dentare asemănătoare. Dinţii, foarte fragili se uzează repede (Chaneles).

Omul se alimentează cu cantităţi mari de fluor din apele care străbat straturi de pămînt fosfatate, precum şi din alimentaţie şi în special din frunze.

Procesele intime ale înlocuirii sărurilor minerale fosfo-calcice cu alte minerale au fost descrise la capitolele de fiziopatologie a osului.

Simptomatologie. Este diferită, după elementul toxic care produce boala.

Osteitele lucrătorilor cu sidef apar la tinerii din perioada de creştere. Pulberea fină de sidef este inhalată şi se acumulează apoi la nivelul scheletului. Durerile sînt vii, oasele tumefiate, bolnavul prezintă puseuri febrile, dar starea generală nu este apreciabil alterată. Boala interesează în special mandibula, unghiul şi marginea spinală a omoplatului şi extremităţile inferioare ale humerusului, femurului şi tibiei, a căror compactă se înconjură de o teacă de os nou, friabil, iar canalul medular se umple cu un ţesut cenuşiu.

Osteita fosforată apare la lucrătorii din fabricile de chibrituri, care lucrează cu fosfor alb, şi interesează cele două maxilare, mandibula în special, la nivelul cărora produce o osteită necrozantă ce se infectează secundar. Leziunile necrozante cu eliminarea consecutivă de sechestre şi supuraţie abundentă fac alimentaţia foarte dificilă şi favorizează apariţia tulburărilor digestive şi a bronhopneumoniilor.

În fluoroze (boala lui Velu Spender), dinţii sînt mai mici, prezintă anomalii de structură şi formă. Maxilarul este tumefiat şi încărcat de neoformaţii osoase. Bolnavii prezintă apoziţii osoase, regulate, periostale, ştergerea trabeculelor osoase şi chiar o condensare generalizată.

Proliferările osoase apar la partea superioară a spaţiului interosos-tibio-peronier şi a spaţiului radio-cubital, pe unghiurile corpurilor vertebrale şi pe corticala oaselor bazinului. S-au notat de asemenea incrustaţii calcare arteriale foarte întinse.

Osteita mercurială poate apărea în cursul unui hidrargirism subacut la bolnavii supuşi unui tratament mercurial, sau în cursul unui hidrargirism cronic profesional. Iniţial se observă numai leziuni de stomatită, care mai pot evolua spre adevărate osteite ale maxilarelor, fără însă ca acestea să atingă vreodată intensitatea din osteitele fosforice.

Osteita bismutică se poate observa la nou-născuţii din mame care în timpul sarcinii au făcut injecţii antiluetice. Ele se manifestă prin apariţia la nivelul metafizelor a unor dungi paralele de condensare, datorite acumulării bismutului la acest nivel.

Osteitele arsenice cronice au aspecte asemănătoare cu acelea mercuriale, numai că nu se limitează la maxilare, ci sînt mult mai generalizate.

Tratament. Constă în primul rînd în scoaterea bolnavilor din mediul toxic și imobilizarea regiunii interesate. Aceasta este suficient pentru vindecarea lucrătorilor din fabricile de sidef, cu osteite cronice.

În osteitele infectate secundar, sînt necesare antibiotice în doze masive. În caz de sechestre se va proceda, ca în osteitele cronice de alte origini, intervenindu-se, făcîndu-se sechestrectomie și pulverizîndu-se larg cu antibiotice.

Bineînțeles, mai mult decît pentru alte osteite, cel mai valoros tratament rămîne cel preventiv, care constă din a asigura muncitorilor din aceste medii toxice o serioasă protecție împotriva intoxicațiilor.

DIFORMITĂȚI PRIN AFECȚIUNI REUMATICE

Termenul de reumatism este o denumire generală aplicată unui grup de afecțiuni care au caractere comune. Anatomic, leziunile acestor afecțiuni sînt alterări nesupurative, inflamatorii sau degenerative ale țesutului mezenchimal și ale derivatelor sale și interesează în special aparatul locomotor, precum și cel cardio-vascular. Clinic, afecțiunile acestea cu evoluție acută, subacută sau cronică se manifestă din punct de vedere ortopedic prin durere, impotență funcțională, deformări și anchiloze, și printr-o serie de tulburări generale.

Din punct de vedere ortopedic și chirurgical se deosebesc două mari forme de reumatism: *reumatismul inflamator* și *reumatismul degenerativ*. Reumatismul inflamator, adică poliartrita cronică evolutivă, se caracterizează clinic prin interesarea succesivă a mai multor articulații, uneori simetrice, însoțită de semne de inflamație și modificări biologice. Reumatismul degenerativ evoluează foarte lent, apare la indivizi mai în vîrstă, nu prezintă simptome inflamatorii și bolnavii au reacțiile biologice normale.

REUMATISMUL CRONIC INFLAMATOR

(poliartrita cronică evolutivă) P.C.E

Etio-patogenie. Una din caracteristicile reumatismului cronic inflamator este absența unei etiologii precise. De altfel, nici unul din factorii incriminați nu poate explica singur apariția afecțiunilor din această grupă. Un factor etiologic produce forme clinice deosebite, iar factori diverși pot produce forme clinice aparent identice.

Cum remarcă Stoia, aceasta este o dovadă că factorul presupus principal se asociază cu o serie de factori secundari, iar rezultatul acțiunii lor depinde în foarte mare măsură de terenul asupra căruia acționează.

Infecțiile se pot manifesta, fie ca *boli specifice* (virus filtrabil, scarlatină, dizenterie bacilară, dizenterie amibiană, infecții tifice și paratifice, bruceloze, erizipel, boala lui Nicolas Favre, meningita cerebro-spinală, diversele septicemii, sifilisul sau tuberculoza), fie ca *infecții de focar* (granuloame dentare, furunculoză cronică, sinuzite, otite medii, amigdalite cronice criptice, abces pulmonar, gangrenă pulmonară, bronșiectazii, pleurezii purulente închistate, colecistite, angiocolite, colite cronice cu mici abcese submucoase, apendicită cronică, rectite, hemoroizi, inflamații, pielite, prostatite, uretrite, cistite, salpingite sau bartholinite), fie ca *infecții catarale* (gripă, cataruri ale căilor aeriene superioare sau cataruri ale tubului digestiv produse de virusul lui Kruse-Docher, asociat în unele cazuri bacilului influenței). Mecanismele discutate prin care aceste infecții produc manifestări reumatice sînt metastazele microbiene, propagarea la distanță a toxinelor formate în interiorul focarului, reacția hiperergică a țesuturilor.

Majoritatea reumatologilor sînt adepții teoriei infecțioase alergice, agentul patogen fiind streptococul hemolitic din grupul *A* (Cernorуțki, Ghelstein, Lang, Strajesko).

Sensibilizarea țesutului mezenchimal și răspunsul său hiperergic pot fi provocate, nu numai de toxinele bacteriene, ci și de unele intoxicații, care pot avea, fie o acțiune directă asupra aparatului locomotor, fie una indirectă prin intermediul sistemului nervos, cum crede Speranski. O serie de produse alimentare, unele substanțe medicamentoase (serul de cal, barbituricele, sulfamidele, antibioticele), unele intoxicații profesionale (plumb, fosfor, fluor, oxid de carbon, acid cianhidric, benzen) pot produce de asemenea manifestări reumatice.

Carențele alimentare, minerale sau vitaminice au fost și ele incriminate. S-a insistat în acest sens în special asupra avitaminozei C, care ar influența depolimerizarea mucopolizaharidelor substanței fundamentale a țesutului conjunctiv (G. Mouriquand, H. Tète). Experimental, G. Mouriquand a reușit să obțină la animale, supuse unui regim carențial în vitamina C, o retracție a extensorilor coapsei și gambei, care degenerează și se fibrozează, și anchiloze de șold prin calcificări periarticulare.

Factorii climaterici au un rol indiscutabil, cea mai bună dovadă fiind faptul că afecțiunile reumatice sînt meteorotrope, adică supuse variațiilor atmosferice. În timp ce frigul influențează defavorabil afecțiunile reumatice, atît prin vasoconstricția periferică pe care o produce, cît și prin proprietatea sa de a declanșa manifestări alergice, căldura are efecte favorabile, fiindcă acționează irigația țesuturilor.

Dintre factorii reumatogeni legați de condițiile de viață și de muncă, se pot cita: locuința neigienică, răceala, umiditatea locului de muncă, surmenajul și intoxicațiile profesionale.

Așa cum s-a arătat, apariția bolii și forma ei clinică depind în mare măsură și de terenul asupra căruia acționează toți factorii amintiți pînă acum. Astfel s-a ajuns la stabilirea noțiunii de reumatism endocrin, descriindu-se un reumatism hipotiroidian (Parhon și Papinian), unul hipertiroidian și unul hiperparatiroidian (Oppel și Samarin) și un reumatism ovarian. Cunoscînd însă marea interdependență a glandelor endocrine, nu se poate vorbi de reumatisme produse de o singură glandă.

De o mare importanță pentru progresul concepțiilor etio-patogenice și terapeutice asupra reumatismului au fost izolarea din grupul hormonilor proteino-glucidici a cortizonului (Kendal, 1949) și folosirea hormonului adreno-corticotrop (ACTH). Astfel, Stoia și colaboratorii recunosc că orice agresiune externă provoacă din partea sistemului endocrin o „reacție de alarmă“: liberare de hormoni hipofizari corticotropi, secreție de hormoni corticoizi, excitația țesutului limfatic cu eliberare de γ-globuline, care sînt suportul anticorpilor. Dacă această „reacție de alarmă“ este depășită sau dacă corticosuprarenala răspunde anarhic la stimulul hipofizar, se produce un dezechilibru hormonal, cu efecte defavorabile asupra colagenului probabil prin intermediul hialuronidazei. Manifestările reumatice, deși îmbracă formele clinice cele mai diverse, nu sînt în fond decît manifestările leziunilor produse astfel la nivelul colagenului sau al substanței fundamentale a țesutului conjunctiv.

Sistemul nervos central joacă un rol important în etio-patogenia bolii, indiferent care ar fi adevărata ei cauză. S-a formulat chiar o teorie trofoneurotică, după care infecțiile și intoxicațiile ar acționa asupra articulațiilor, prin intermediul sistemului nervos central (Bouchard, Teissier, Roque). Dovezile care se aduc în sprijinul acestei teorii sînt: bilateralitatea și simetria leziunilor, existența tulburărilor trofice, asemănarea clinică dintre reumatismul cronic cu unele boli nervoase, cum ar fi boala lui Parkinson, artropatiile hemiplegice etc., precum și descoperirea la autopsie la unii reumatici cronici a unor leziuni ale centrilor nervoși, plăci de meningită difuză comprimînd rădăcinile spinale, leziuni ale celulelor coarnelor anterioare ale măduvei sau leziuni ale nervilor periferici și alterări profunde ale corpilor striați (Sicard-Lhermitte).

Anatomie patologică. Țesuturile interesate de leziunile reumatice sînt toate de origine mezenchimală. Țesutul mezenchimal prezintă posibilități de reacție destul de limitate la agresiunile microbiene și nemicrobiene, care constau în necroze fibrinoide. Acestea se manifestă prin apariția, în anumite puncte ale țesutului mezenchimal, și mai ales în jurul vaselor, a unui edem mucos, localizat, cu reacție bazofilă, în timp ce fasciculele de fibre conjunctive se umflă, devin omogene și refringente și capătă o reacție acidofilă asemănătoare cu a fibrinei. După acest prim stadiu, denumit de Talalaev „stadiul exsudativ-degenerativ“, care durează 3—4 săptămîni, se ajunge la stadiul al doilea sau granulomatos, caracterizat printr-o proliferare celulară, cu îngrămădire de celule conjunctive mari, bazofile, multinucleate, la care se adaugă limfocite, polinucleare și mai rar plasmocite, ce se depun concentric. După 2—6 luni, urmează ultimul stadiu, cel scleros, reprezentat printr-o mică cicatrice fuziformă.

Granulomul reumatic este de obicei o leziune microscopică, cu un diametru maxim de 0,08 mm, și este denumit nodulul lui Aschoff-Talalaev. El intră și în alcătuirea nodozităților reumatice, adică a acelor formațiuni rotunde sau ovoide, de mărimi variabile, de la un bob de mei pînă la un ou de porumbel, dure, situate sub tegumentele din jurul articulațiilor și de-a lungul tendoanelor. Granulomul reumatic poate fi întîlnit, atît în reumatismele infecțioase, cît și în cele neinfecțioase. Pentru Skvorțov, însă, granulomul din boala lui Sokolski-Bouillaud („reumatismul adevărat“) nu este identic cu granuloamele observate în celelalte afecțiuni reumatice („reumatoide“). În primul s-ar putea pune în evidență un focar specific sau productiv, care poate evolua adesea asimptomatic, iar în secundele, un factor nespecific sau exsudativ, care produce aproape totdeauna manifestări clinice violente.

O articulație prezintă primele leziuni în țesutul subsinovial. Procesele metabolice de la nivelul pereților capilari se exagerează, permeabilitatea capilară crește și proteinele sanguine trec în țesuturi, ceea ce duce la creșterea presiunii osmotice și la apariția edemului inflamator. Edemul, comprimînd vasele, împiedică resorbția lichidelor extravazate, și astfel se ajunge la necroză tisulară și acidoză. Acidoza locală constituie primul stimulent al proliferării celulare, caracteristice granulomului, iar țesutul conjunctiv se sclerozează.

Cînd leziunile țesutului subsinovial compromit nutriția sinovialei, aceasta reacționează, devenind permeabilă pentru trecerea lichidului din spațiul subsinovial în cavitatea articulară, sub forma unui revărsat sero-fibrinos. Edemul subsinovial se propagă și spre capsulă, pe care întîi o destinde și apoi o îngroașă.

Acest stadiu, care este încă reversibil, se întîlnește în boala lui Sokolski-Bouillaud; dar, dacă procesele se repetă frecvent, ca în artritele cronice, sinoviala, proliferînd, dă naștere unui țesut de granulație care acoperă și suprafața cartilajului articular. Cu timpul, cartilajul poate dispărea, și țesutul spongios al osului vine în contact cu țesuturile de granulație de proveniență sinovială, dînd naștere la o anchiloză. Tipul de anchiloză este dat de predominanța tipului de proliferare. Dacă predomină proliferarea sinovială, se ajunge la anchiloză fibroasă, iar dacă predomină proliferarea țesutului osos și conjunctiv epifizar, se ajunge la anchiloză osoasă.

Ligamentele, tendoanele și bursele din jurul articulației sînt și ele interesate. Mușchii pot fi și ei interesați, leziunile inițiale dezvoltate în perimisium, sub formă de noduli Aschoff, sau sub formă de focare limfo-plasmocitare, producînd secundar degenerescența și atrofia fibrelor.

Simptomatologic. În cadrul reumatismului cronic inflamator, în practica ortopedică, întîlnim în special două afecțiuni: poliartrita cronică evolutivă și spondilartrita anchilozantă. În acest capitol ne vom ocupa numai de prima, spondilartrita anchilozantă încadrîndu-se printre afecțiunile coloanei vertebrale.

Aspectele clinice ale poliartritei cronice evolutive sînt diferite. În genere este vorba de un bolnav, de obicei o femeie încă tînără sau spre menopauză, care începe să prezinte manifestări acute, aproape ca în boala lui Sokolski-Bouillaud, o oligoartrită inflamatorie, o polihidrartroză a marilor articulații, cu edeme ale picioarelor și mîinilor, cînd există și în aceste regiuni artrite. Mai rar, boala are un caracter cronic de la început.

Poliartrita cronică de natură infecțioasă evoluează în etape, putîndu-se observa alternanța a două faze: una activă, medicală și ortopedică, în care se va insista asupra prevenirii diformităților, și una de stabilizare, cînd terapeutica ortopedico-chirurgicală corectează diformitățile și restabilește mobilitatea.

În faza activă, articulațiile sînt interesate pe rînd, numărul lor înmulțindu-se de la puseu la puseu; extinderea procesului este de obicei centripetă și oarecum simetrică. Articulațiile bolnave se tumefiază, devin dureroase, prezintă un important edem periarticular. Uneori se poate observa și o reacție ganglionară la distanță. Mișcările sînt limitate și dureroase. Genunchii, coatele și articulațiile radio-carpiene se flectează antalgic, mîinile se înclină cubital și degetele iau forma unor fisuri. Se poate observa și o tendință precoce de dislocare a articulației radio-cubitale inferioare. Amiotrofia este variată. Starea generală se alterează, temperatura se menține între 37,5 și 38°, pulsul este accelerat, iar extremitățile sînt reci, cianotice și subțiate.

Perioada activă poate dura mai mulți ani, cu alternanțe de ameliorare a fenomenelor și de exacerbare a lor, apoi se ajunge la faza de stabilizare, adică la faza atitudinilor vicioase ireductibile.

La aceste atitudini se ajunge deoarece bolnavul își așază articulațiile în poziția cea mai puțin dureroasă, aceea care oferă un maximum de relaxare ligamentară. Pozițiile vicioase sînt agravate de apăsarea unui fragment peste celălalt și de greutatea plăpumii. Articulațiile se fixează în poziții vicioase datorită și contracturii musculare, de obicei a flexorilor, care are drept scop să împiedice mișcările, care sînt foarte dureroase. În această fază, articulațiile sînt reci, deformate în flexie. Mișcările de mică amplitudine care se mențin nu sînt dureroase. Țesuturile periarticulare sînt sclerozate și tabloul clinic este dominat de aceste leziuni periarticulare, reprezentate prin retracția tecilor tendinoase și a țesutului celular al plicilor fibrozate.

Aspect radiologic. În faza activă nu se observă de obicei decît o decalcificare epifizo-diafizară și, mult mai tîrziu, micșorarea spațiului articular, prin distrugerea cartilajului. În faza de stabilizare încep să se pună în evidență leziunile osoase, care devin din ce în ce mai importante. Se pot observa distrucții ale unor părți din epifize, telescoparea acestora, subluxația lor și anchiloze.

Examene de laborator. V.S.E. este foarte mult mărit şi atinge 50—120 mm după o oră. Flocularea la rezorcină (reacţia lui Vernes) este de asemenea mărită, în faza activă ajungînd la 40 — 100.

În faza de stabilizare, V.S.E. revine către normal, iar flocularea la rezorcină ajunge sub valoarea 30. Aceasta din urmă, deşi mai puţin sensibilă decît V.S.E, se menţine încă mult timp.

Prognostic. Faza de stabilizare poate dura foarte mult, evoluţia spre caşexie fiind excepţională. Ea este deseori întreruptă de puseuri evolutive.

Bolnavul devine un mare infirm imobilizat la pat, deşi are o stare generală destul de bună.

Tratament. Tratamentul poliartritei cronice evolutive trebuie aplicat cît mai precoce, adică în faza leziunilor reversibile şi trebuie să se adreseze tuturor componentelor bolii.

În faza activă se va recomanda repaus la pat, care va fi menţinut numai cît timp nu favorizează instaurarea diformităţilor. În orice caz, prin toate mijloacele ortopedice vom căuta suprimarea atitudinilor anormale care să ducă la diformităţi. Regimul alimentar va fi adaptat fiecărui caz în parte, ţinînd seama de starea de denutriţie, uneori extremă, în care ajung aceşti bolnavi. El va conţine un maximum de calorii, în minimum de volum, prin folosirea în special a glucidelor şi lipidelor. Raţia calorică se va repartiza în doze mici de mai multe ori, şi va creşte zilnic. Regimul va cuprinde (după Stoia şi colaboratorii săi): făinoase sub toate formele (pîine, griş, orez, macaroane cartofi), grăsimi (unt, smîntînă, uleiuri vegetale), brînză, gălbenuşuri de ou şi, în cantităţi mai mici, carne, legume şi fructe. Ca băuturi se vor recomanda laptele, apele alcaline şi, în cantităţi mai mici, vinul şi berea. Raţia calorică va fi completată cu vitaminoterapie. Bolnavii cu tulburări circulatorii vor primi şi vitamină PP, în doze de 0,20 g de trei ori pe zi, sau acetilcolină 0,20 g zilnic.

Asanarea riguroasă a tuturor focarelor de infecţie (amigdale infectate criptice, granuloame) prin sulfamidoterapie, antibiotice, vaccinuri sau ablaţie chirurgicală, este indispensabilă. Tulburările endocrine vor fi tratate prin opoterapie adecvată.

Analgezicele şi sedativele (piramidonul, aspirina, fenacetina, codeina şi luminalul) îşi vor găsi o largă utilizare.

Tratamentul medicamentos de bază este însă crizoterapia cu solganal, miocrizină, alocrizină, oleocrizină etc., folosindu-se doze progresive de la 0,01 pînă la 0,05 g, care se vor repeta săptămînal, pînă la doza globală de 1 g.

Crizoterapia se va aplica numai după un serios control al rinichilor, ficatului şi măduvei oaselor, şi se poate repeta la 2 luni, timp de doi ani. Ea este mai bine suportată dacă se adaugă şi extract de ficat, vitamină C şi calciu.

Noi am folosit, uneori cu foarte bune rezultate, ebezalul în doze fracţionate pînă la 1,20 g.

Heparina a fost şi ea încercată în tratamentul poliartritei cronice evolutive, cunoscut fiind faptul că, în afara proprietăţii anticoagulante, are şi proprietăţi antiexsudative (E. Donzelot şi H. Kaufmann, 1952). Administrarea heparinei trebuie făcută sub controlul coagulabilităţii sîngelui.

K. Brankovan recomandă paragenul, în serii de 3 — 7 injecţii la 2 zile, cîte 4 ml intramuscular de fiecare injecţie, la care asociază uneori prontosil.

Cele mai active medicamente, din păcate însă cu acţiune trecătoare, s-au arătat a fi ACTH-ul şi cortizonul. Indicaţiile acestor medicamente, după o primă fază de optimism exagerat, s-au restrîns mult în ultimul timp. Formele grave sau vechi nu beneficiază practic de aceste medicamente. La marii invalizi, ele produc modificări umorale și ameliorări minore, dar nu permit reluarea mersului. În formele serioase, dar mai puțin grave, după întreruperea tratamentului, recidiva este aproape totdeauna obligatorie. În plus, o serie de accidente datorite administrării acestor medicamente (creștere în greutate, edeme, pilozitate, acnee, hipertensiune arterială, hiperglicemie și chiar diabet, excitație psihică, sindrom Cushing, flebite, infarcte miocardice etc.) au determinat o atitudine mult mai circumspectă în indicarea lor.

Dozele de administrare a acestor medicamente sînt însă discutate. Hench recomandă 100 mg cortizon pe zi. Boland consideră că după o doză de atac de 100 mg pe zi, timp de 10—20 zile, dacă se obțin ameliorări satisfăcătoare, și dacă V.S.E. se apropie de normal, se poate continua în doze de întreținere, de 65 și chiar 30 mg pe zi. De Sèze consideră că doza utilă nu poate fi fixată de la început, și că există o doză individuală, sub care nu se poate coborî. Pentru acest autor, 100 mg la două zile sau trei zile sînt mai eficace decît 50 sau 33 mg zilnic.

Pentru ACTH, Hench recomandă 40 — 50 mg zilnic, ceea ce corespunde la 100 mg cortizon, dar Gosling a obținut rezultate și cu 12 mg zilnic.

Tratamentul cu agenți fizici constă în termoterapie, faradizări, radioterapie și radiumterapie. Tratamentul balnear se va recomanda numai după ce V.S.E. a scăzut sub 30 mm după o oră și va consta în băi termale simple (Victoria, 1 Mai, Calan, Vața) băi termale carbo-gazoase (Geoagiu) sau băi de nămol radioactive, dar nu fierbinți, și de scurtă durată.

De o mare importanță este stabilirea momentului în care repausul trebuie înlocuit prin exercițiile de postură și de gimnastică, ce au un mare rol în terapeutica poliartritei cronice evolutive, așa cum a arătat T. Swaim. Aceste exerciții au drept scop să combată staza viscerală, pozițiile vicioase și instalarea diformităților.

În primul rînd se vor recomanda exerciții respiratorii, la care se vor adăuga cîteva exerciții ușoare de flexie și extensie a articulațiilor membrelor, contracții voluntare ale diferitelor grupe musculare și exerciții de gimnastică abdominală. Chiar dacă acestea sînt dureroase, uneori chiar penibile, ele sînt de mare folos bolnavului în faza activă. Cînd bolnavul se poate ridica din pat, ele vor fi intensificate.

Atitudinile de postură corectivă nu sînt altceva decît atitudinile opuse celor vicioase, și ele trebuie impuse bolnavului, fie cînd este imobilizat la pat, fie cînd este capabil să stea în picioare și să meargă. Ele sînt variabile, de la caz la caz. Dacă bolnavul este culcat la pat, se va recomanda, fie poziția de decubit dorsal, cu mîinile sub cap, fie aceea de decubit dorsal cu fesele pe marginea patului și membrele inferioare în gol, fie aceea de decubit ventral cu mîinile la spate. Dacă bolnavul poate umbla, el va fi pus să stea cît mai mult în poziția elevului care scrie la tablă sau în poziția salutului olimpic, și va fi pus să meargă, fie pe marginea externă a plantelor, fie pe cea internă, după cum picioarele au tendință de a se deforma în valgus sau în varus.

La început perioadele de repaus vor fi mai lungi, iar cele de exerciții mai scurte; dar, pe măsură ce fenomenele inflamatorii cedează, exercițiile și pozițiile de postură corectoare vor deveni mai lungi.

Dacă totuși se observă tendința de a apărea o diformitate, se vor aplica aparate ortopedice amovibile, care constituie calea de mijloc între regimul de repaus absolut ce duce la anchiloze și regimul de mișcări excesive, care determină contracții reflexe. În aceste aparate amovibile, articulațiile trebuie așezate în poziția lor funcțională, și uneori chiar în hipercorecție. Aceste aparate au drept scop, după T. Swain, să înlocuiască autoprotecția nefastă, obținută prin contractură musculară, cu o poziție de repaus protejat, menit să înlăture tracțiunile și traumatismele.

Aparatele pentru membre vor fi confecționate din feși gipsate după tehnica obișnuită, iar pentru coloana vertebrală și umeri se vor face paturi gipsate și aparate toraco-brahiale amovibile în abducție.

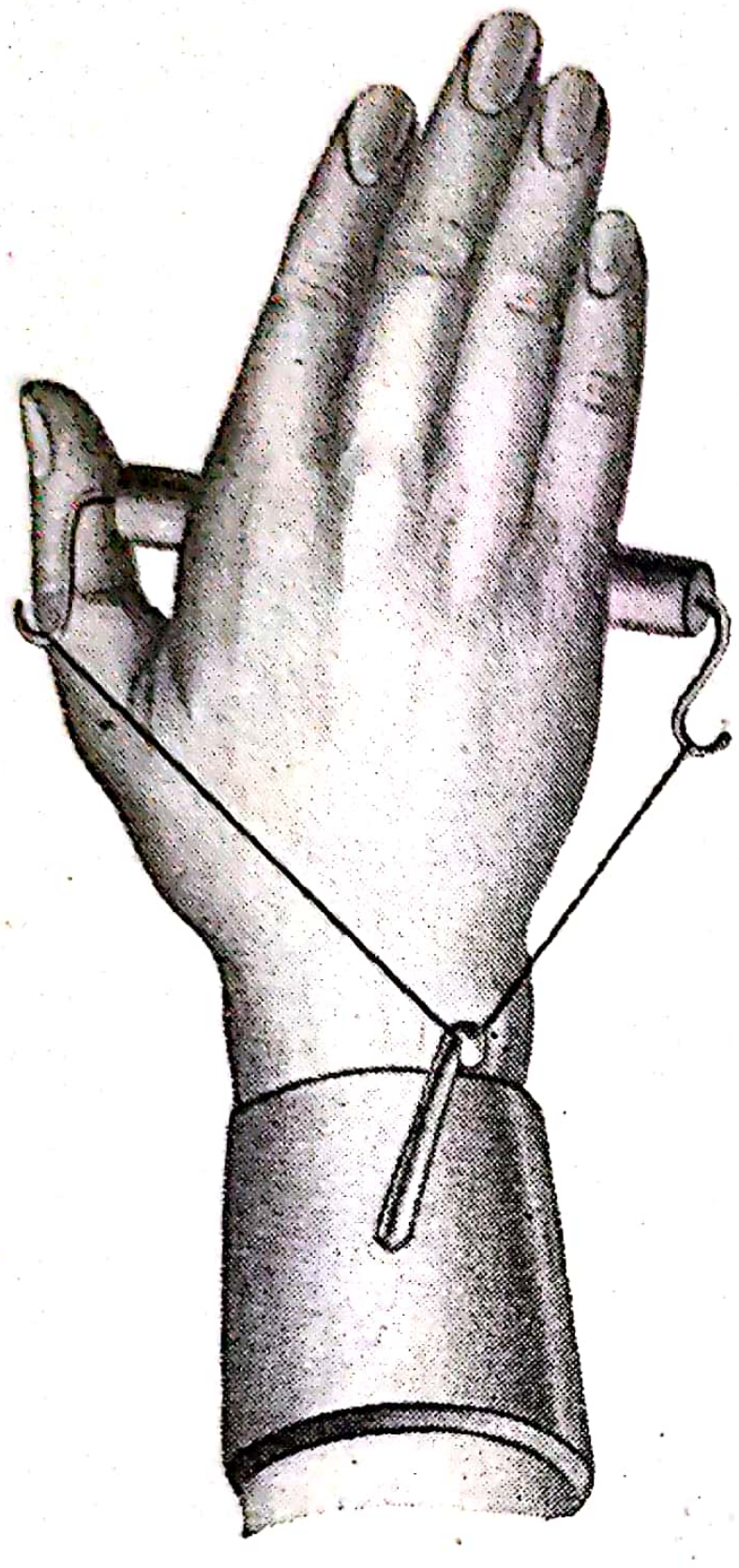

Fig. 455. — Aparat cu tracțiune elastică pentru redresarea pumnului (după J. J. Herbert).

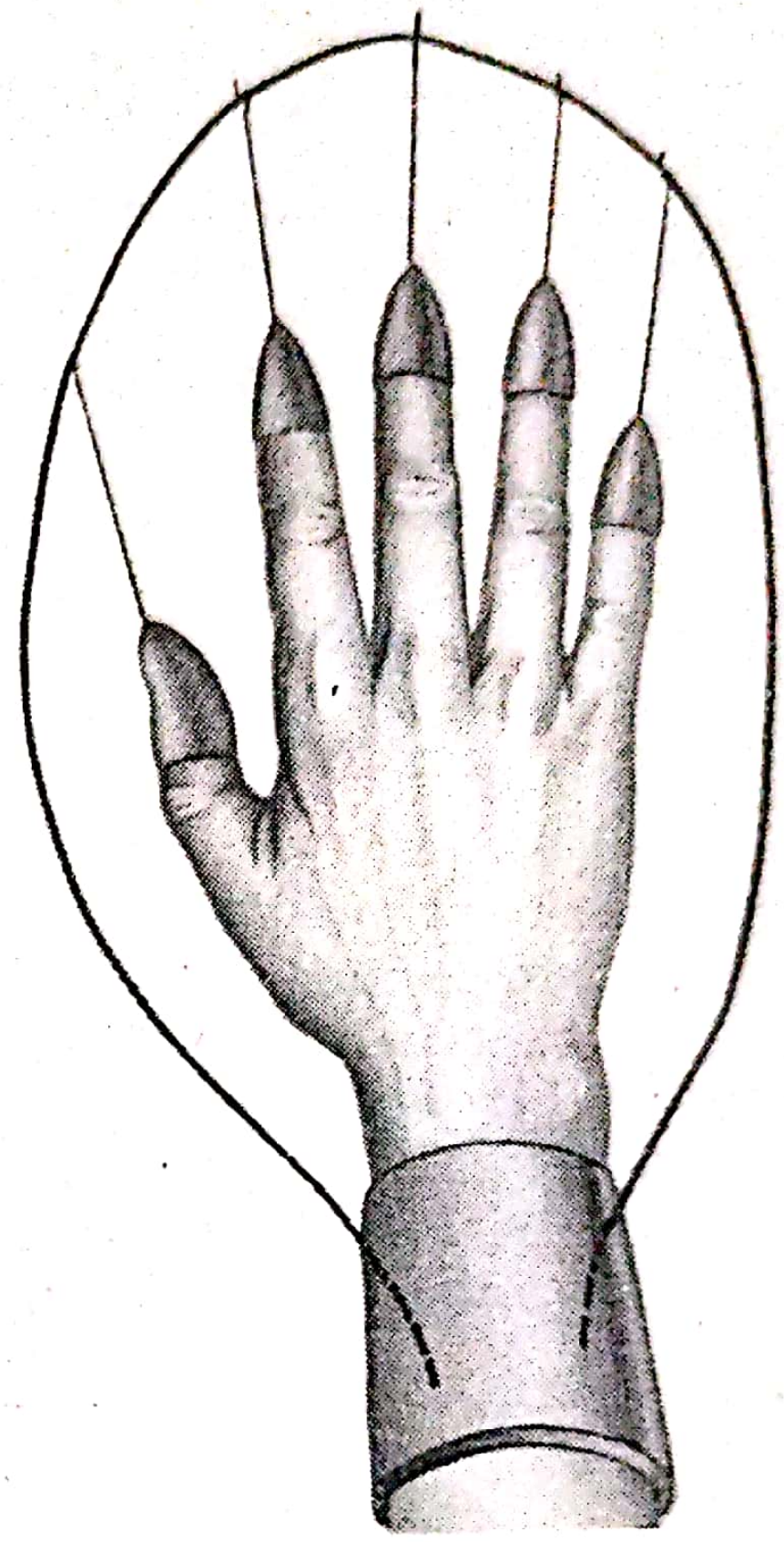

Fig. 456. — Aparat cu tracțiune elastică pentru redresarea degetelor (după J. J. Herbert).

În faza de stabilizare, tratamentul ortopedic prin aparate gipsate va urmări redresarea articulațiilor flectate și în special a genunchilor și a șoldurilor. Aceasta se poate realiza pentru genunchi, fie cu ajutorul aparatelor gipsate cu cameră liberă sau cu sucitoare de tip Mommsen-Biesalski, fie cu ajutorul aparatelor gipsate succesive. Pentru redresarea articulației radiocarpiene se poate confecționa un mic aparat foarte simplu, cu tracțiune elastică (fig. 455), iar pentru redresarea degetelor se întrebuințează de asemenea un aparat cu tracțiune elastică (fig. 456).

La nevoie se pot face redresări ale articulațiilor sub anestezie, făcîndu-se un număr de mișcări la nivelul articulației bolnave. După aceasta se imobilizează cîteva zile în aparat gipsat și apoi se reiau treptat mișcările.

Tratamentul chirurgical își găsește numai rareori indicația în faza activă. Cu scopul de a preveni redoarea unor articulații se pot face totuși și în această fază rezecții ale capului radial, rezecții ale capului cubital, precum și rezecții ale acromionului și ale bursei subdeltoidiene. Tratamentul chirurgical își găsește largi indicații în faza de stabilizare în care diformitățile sînt atît de avansate, încît nu mai pot fi corectate cu ajutorul mijloacelor balneo-fizioterapice și ortopedice pure.

La gîtul mîinii se poate practica o rezecție atipică. Printr-o incizie dorsală, se pun în evidență epifizele inferioare ale oaselor antebrațului și masivul carpian, și se rezecă părțile exuberante ale radiusului și cubitusului, menajîndu-se masivul carpian. Regiunea este imobilizată apoi în aparat gipsat pentru trei săptămîni, după care aparatul este înlocuit cu o atelă amovibilă, și se începe reeducarea degetelor.

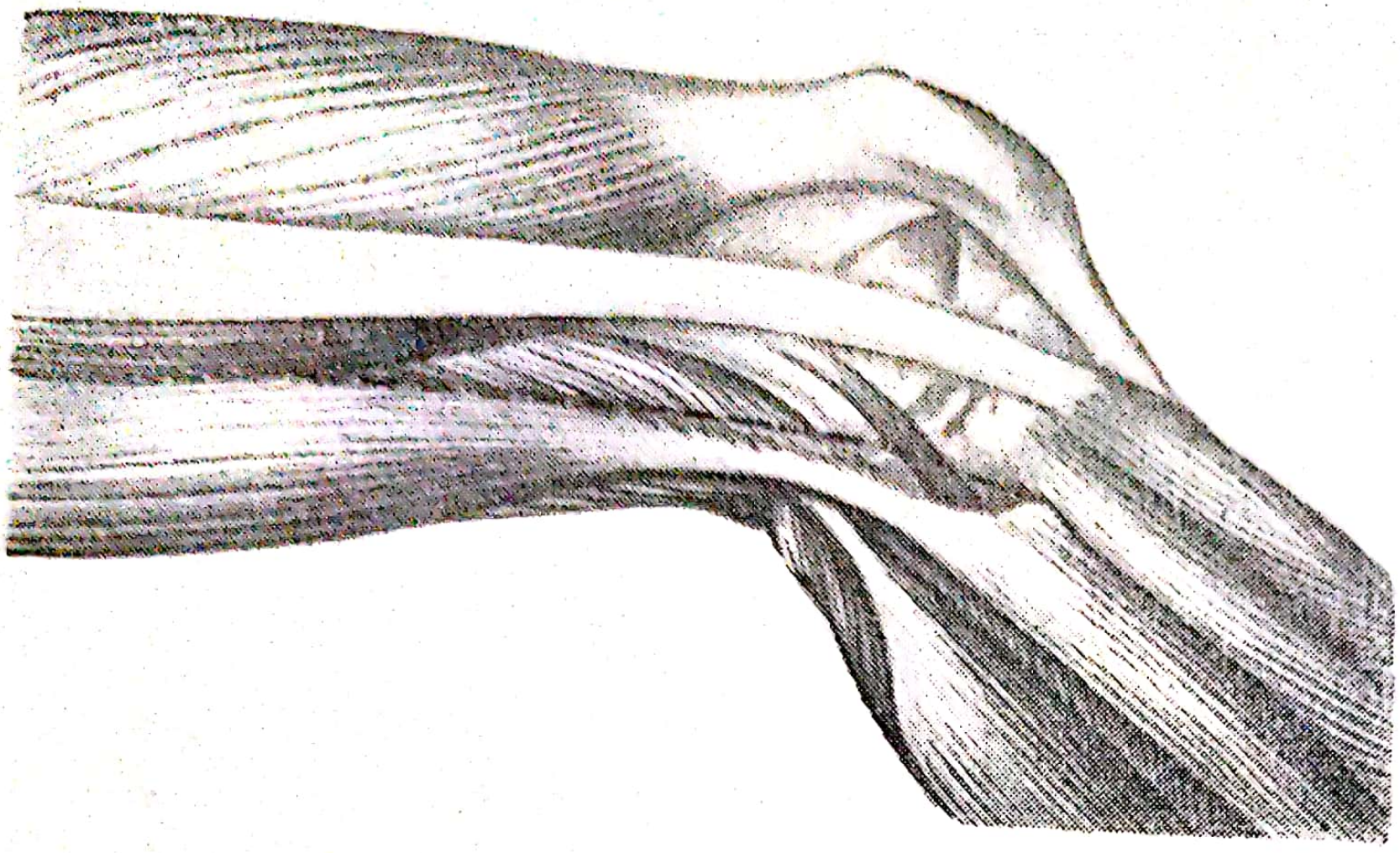

Fig. 457. — Operația lui Herbert de capsuloplastie pe cale laterală. Incizia.

La cot se vor practica rezecții artroplastice de cot, de preferat și cu rerezecția periostului și luîndu-se cel puțin 4 cm din fragmente, cînd musculatura mai este oarecum valoroasă.

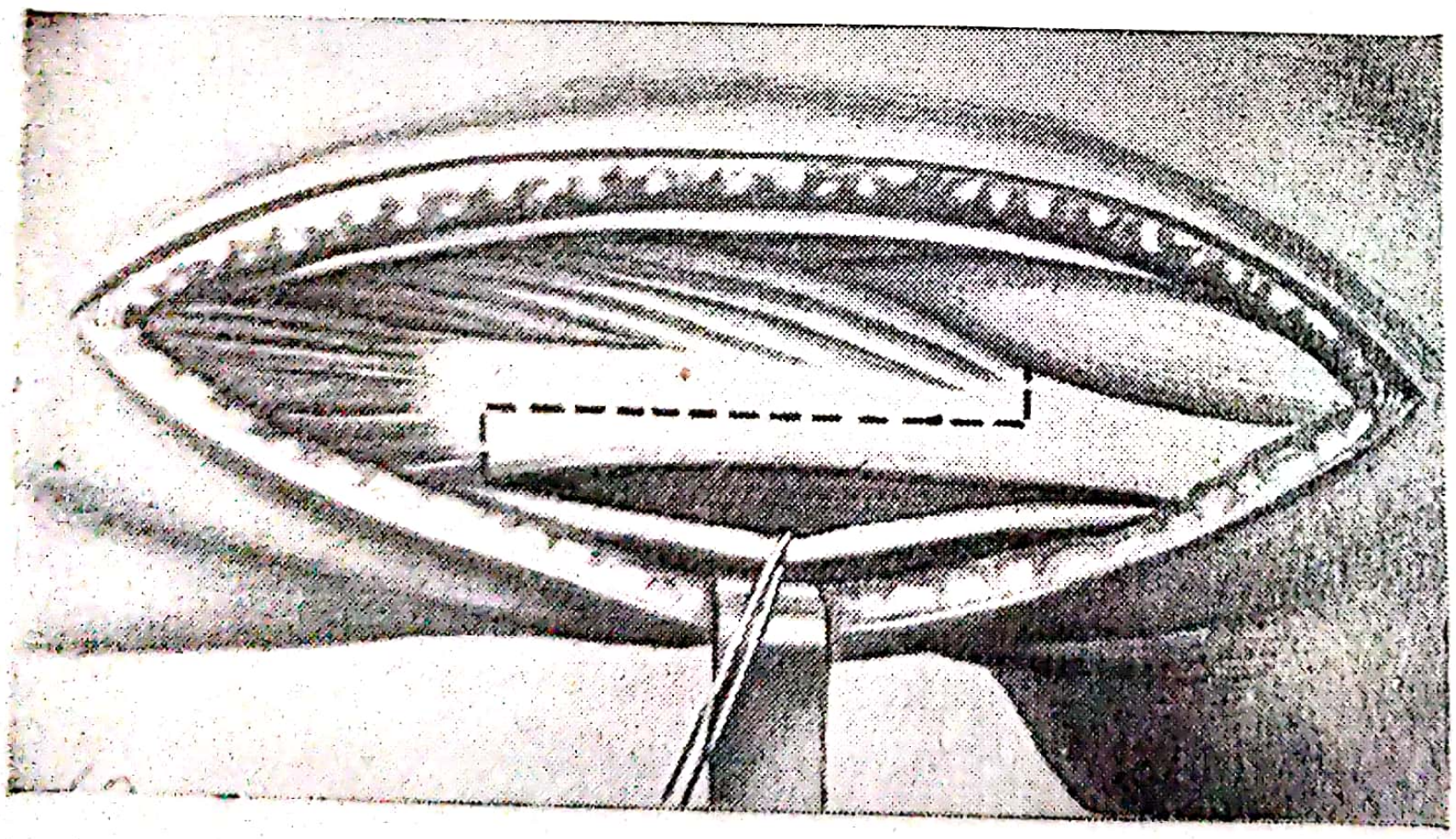

Fig. 458. — Operația lui Herbert. Individualizarea nervului sciatic popliteu extern și dedublarea tendonului biceps.

La umăr se pot face rezecții obișnuite sau acromioplastiile descrise de Smith-Petersen, adică rezecția celei de-a doua articulații a umărului. Acromioplastia se poate practica după următoarea tehnică: se face o incizie de-a lungul marginii externe a acromionului, care pleacă puțin înaintea unghiului său anterior și se termină puțin înapoia unghiului său posterior. Se pun astfel în evidență inserțiile trapezului și ale deltoidului, care se separă, iar cu răzușa se răzuiesc de pe os. După ce se izolează acromionul, liberîndu-se de jur împrejur, se rezecă, lăsîndu-se intactă articulația acromio-claviculară. Se explorează bursa seroasă și se ridică toate țesuturile suspecte de la acest nivel pînă se pun bine în evidență tendoanele periarticulare. Se închide apoi plaga, suturîndu-se cu grijă deltoidul la trapez. Postoperator se imobilizează umărul pentru 10 zile în abducţie, după care se reiau mişcările.

La picior se pot practica o serie de mici intervenţii, care pot fi însă de mare folos bolnavilor: cura hallux-valgusului, a degetelor în ciocan şi a durioanelor plantare. Dacă piciorul se deformează în varus sau valgus, se va practica o dublă artrodeză subastragaliană şi medio-tarsiană.



Fig. 459. — Operaţia lui Herbert. Incizia fasciei lata.

La genunchi preferăm să obţinem corectarea flexiei cu ajutorul tehnicii preconizate de J. J. Herbert, adică printr-o capsuloplastie posterioară, pe cale laterală.

Tehnica este următoarea: sub anestezie şi sub banda Esmarch se culcă bolnavul în decubit lateral pe partea sănătoasă. Se face o incizie de 10—15 cm de la nivelul inserţiei tendonului biceps în sus, în lungul lui (fig. 457). Se pune în evidenţă tendonul bicepsului şi înapoia acestuia nervul sciatic popliteu extern, care va fi individualizat pe toată lungimea plăgii, învelit în comprese muiate în soluţie cloruro-sodică izotonică şi ţinută mereu în evidenţă. Tendonul bicepsului se secţionează în Z, cu scopul de a fi la sfîrşitul operaţiei alungit (fig. 458). Rămîne bandeleta ilio-tibială, care se secţionează transversal (fig. 459).

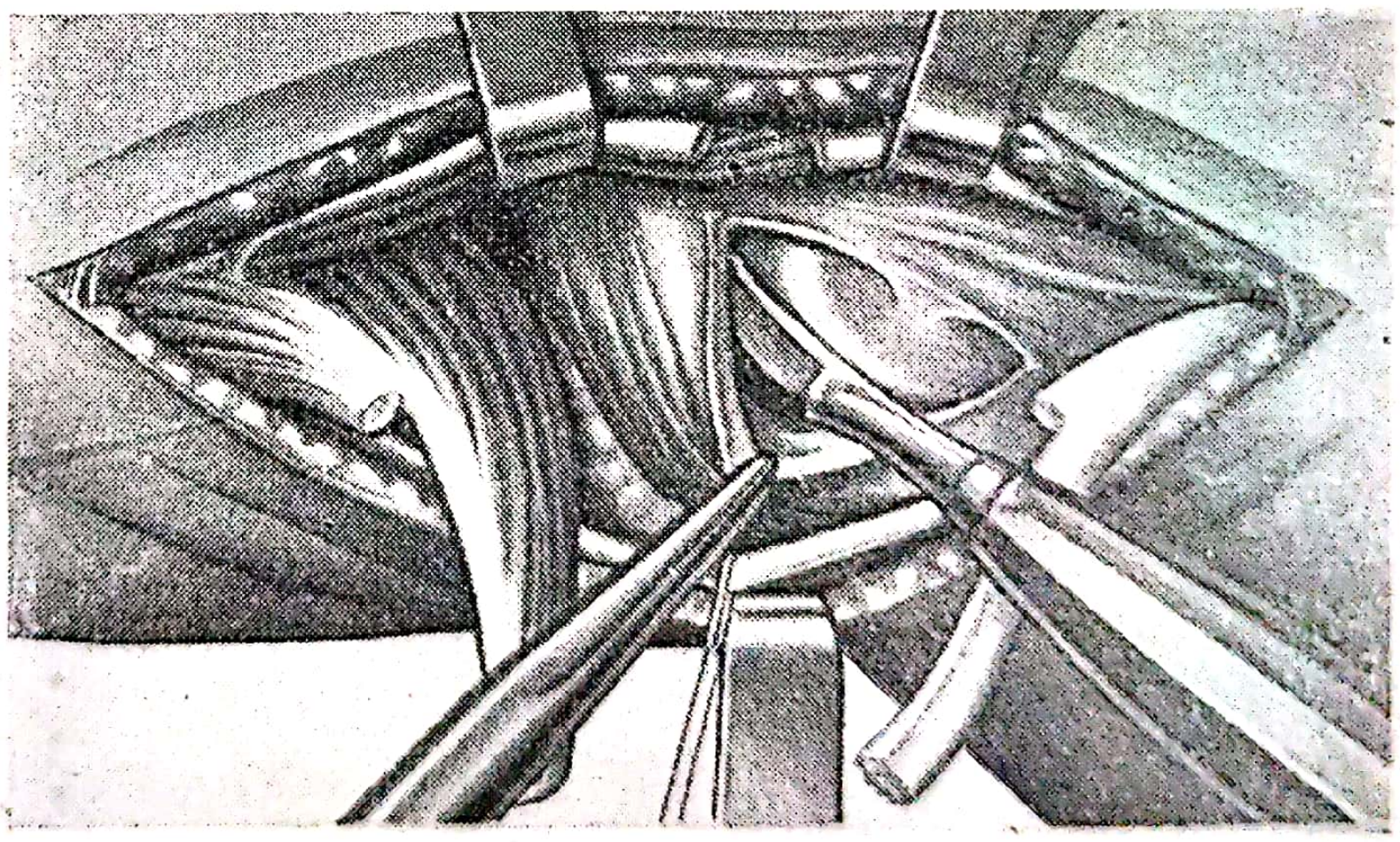

Fig. 460. — Operaţia lui Herbert. Secţiunea capsulei şi răzuirea ei.

Astfel se pune în evidență condilul extern, cu fața postero-externă a articulației și cu inserția gemenului extern. În lungul marginii externe a gemenului extern se face pînă la condil o incizie care deschide cavitatea articulară (fig. 460). Prin acest orificiu de artrotomie se pătrunde cu răzușa și se dezinseră capsula care se continuă cu periostul. Dezinserția se continuă cît mai mult în sus și înăuntru. Astfel se ajunge la scobitura intercondiliană, răzuindu-se cu grijă inserțiile ligamentelor încrucișate de pe fețele axiale ale condililor, apoi se trece pe condilul intern, care se răzuiește și el de periost (fig. 461). Capsula și gemenii sînt astfel eliberați, și genunchiul se poate întinde cu blîndețe. Dacă nu sîntem mulțumiți de rezultat, se pot dezinsera și inserțiile femorale ale ligamentului lateral extern. La sfîrșitul intervenției, nervul sciatic popliteu extern, pentru a nu fi întins, poate fi mutat înaintea capului peroneului

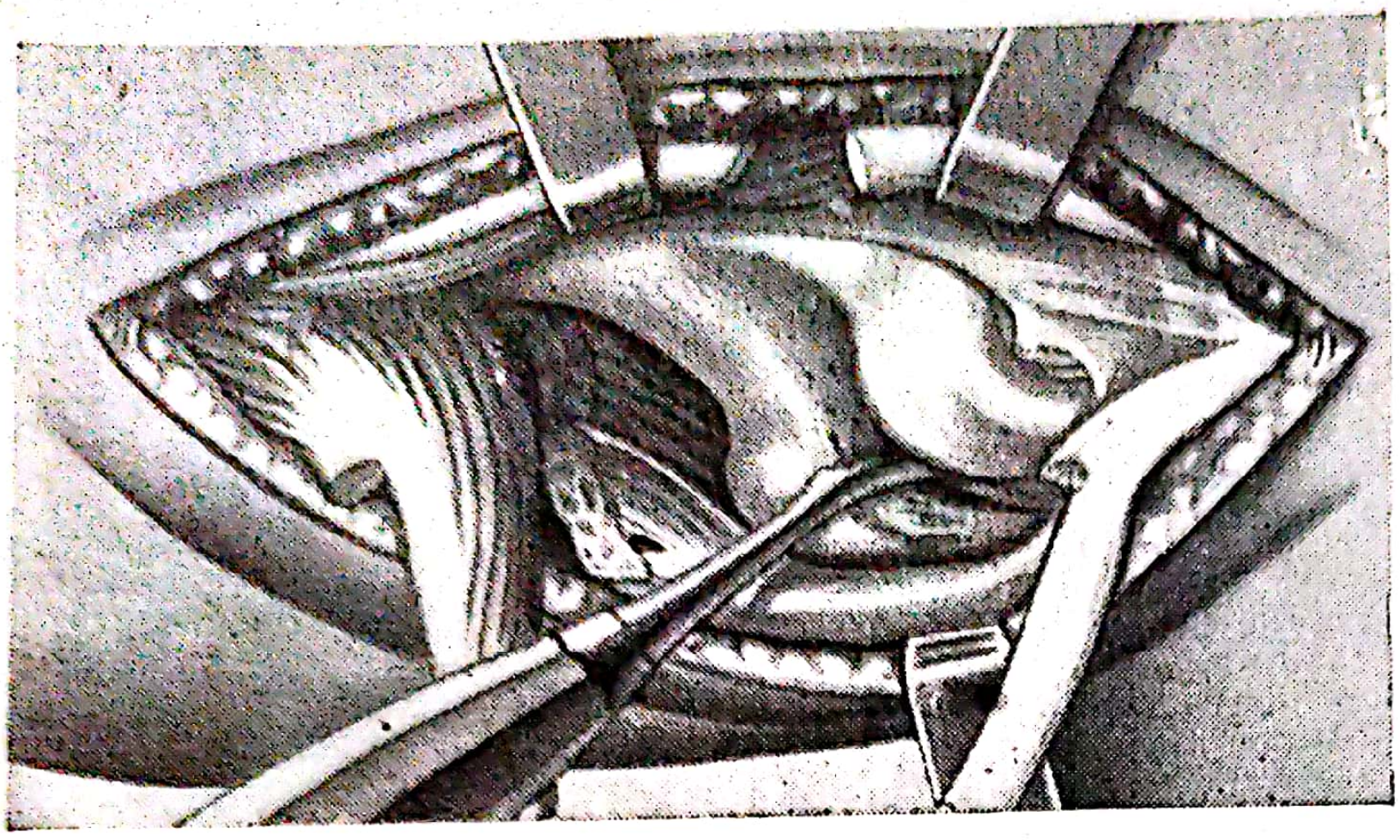

Fig. 461. — Operația lui Herbert. Dezinserția capsulei este terminată și se eliberează și ligamentele încrucișate.

Se suprimă hemostaza provizorie și se face o bună hemostază definitivă în plagă, apoi se sutureză bicepsul, alungindu-se și se trece la închiderea plăgii. (fig. 462).

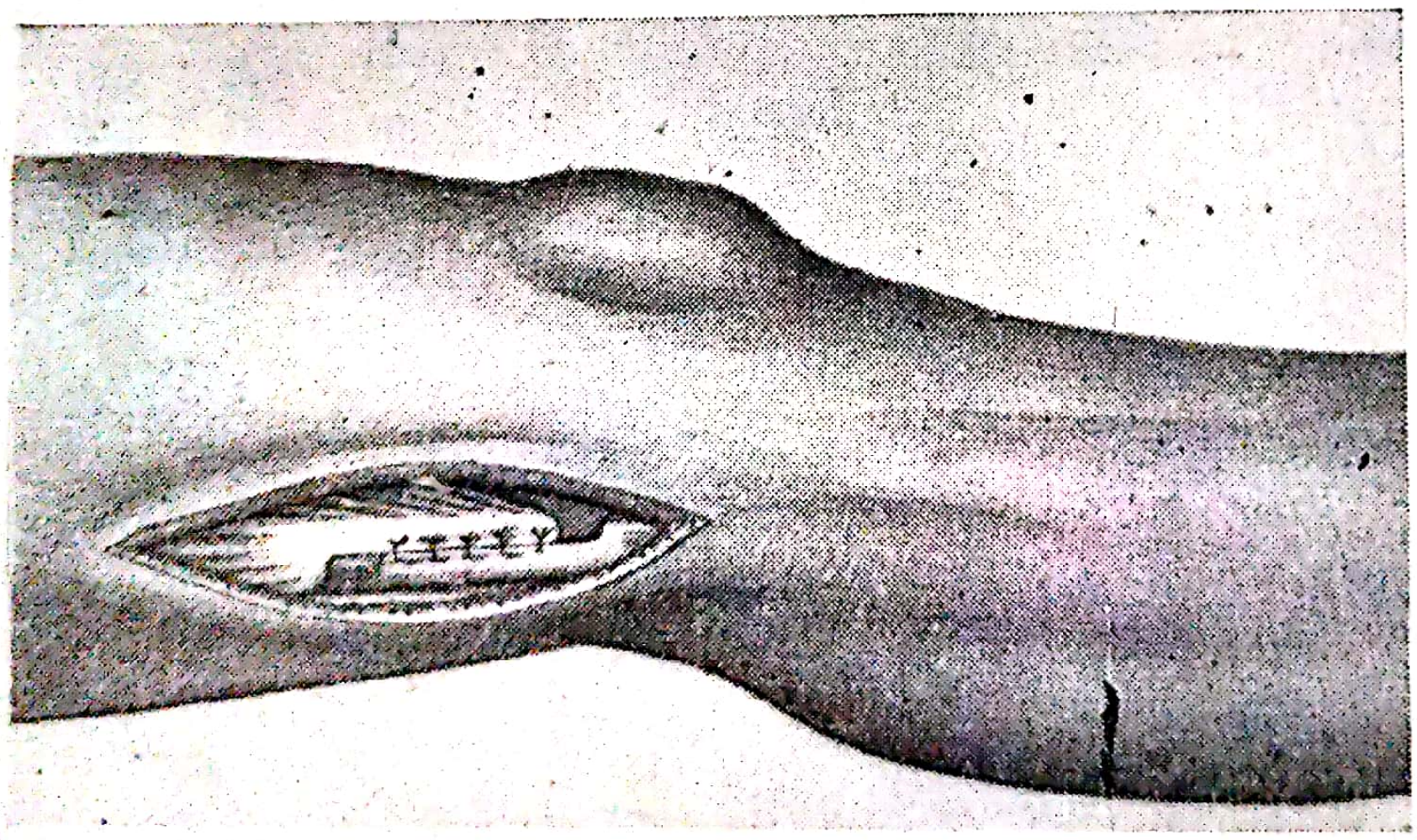

Fig. 462. — Operația lui Herbert. Sutura tendonului biceps alungit.

Prin extremitatea superioară a tibiei și prin calcaneu se trage cîte o broșă Kirschner pentru o dublă extensie postoperatorie, la cadrul Böhler. Broșa trecută prin tibie se va folosi pentru o tracțiune spre zenit, cu scopul de a se reduce subluxația. Broșa trecută prin calcaneu se va folosi pentru o tracțiune orizontală, cu scopul de a se corecta flexia genunchiului. Aceste două tracţiuni nu vor acţiona simultan, deopotrivă de puternic, ci succesiv după cum controalele radiografice efectuate la pat vor arăta că este necesar să se insiste asupra uneia sau alteia dintre ele. Reducerea completă se obţine de obicei după 10 — 15 zile.

Dacă rotula este aderentă la feţele anterioare ale condililor şi constituie un obstacol pentru corectarea flexiei genunchiului, se poate recurge, fie la o artroplastie femoro-rotuliană, fie chiar la ablaţia rotulei, după toate regulile patelectomiei. Preferăm să facem artroplastia femoro-rotuliană după următoarea tehnică:

Bolnavul, sub rahianestezie, este culcat în decubit dorsal. Se face o incizie paramediană în omega, pe lîngă marginea externă a rotulei, lungă de 10 — 12 cm, care interesează tegumentele, ţesutul celular subcutanat, punîndu-se astfel în evidenţă capsula şi aripioarele rotuliene externe. Acestea se secţionează pe aceeaşi direcţie, la 1 cm de inserţia lor rotuliană, şi astfel se pătrunde larg în articulaţie. Cu o răzuşă sau, la nevoie, cu dalta şi cu ciocanul, se pătrunde între rotulă şi condil, eliberîndu-se rotula, pe care o întoarcem pe dos. Se netezeşte cu pila faţa ei posterioară, precum şi cea anterioară a condilului. Din vecinătatea rotulei se decolează un lambou de sinovială, care se răsfrînge peste faţa posterioară a rotulei, suturîndu-se la marginea cealaltă a rotulei, în continuarea sinovialei. Se suturează apoi planurile.

J. J. Herbert preferă însă, în aceste cazuri, patelectomia o dată cu dezinserţia capsulei posterioare făcută pe cale anterioară, operaţie care permite o toaletă articulară completă, eliberarea condililor femorali şi tibiali şi aplicarea unei extensii continue postoperatorii.

În cazurile în care genunchiul este anchilozat, se va recurge, de la caz la caz, la o osteotomie supracondiliană, la o rezecţie cuneiformă de genunchi cu baza anterioară sau la o osteotomie curbă intraarticulară cu rezecţie parţială a condililor femorali. După aceste intervenţii, genunchiul se va imobiliza în aparate gipsate pînă la sudarea segmentelor osoase. Rezultate foarte bune, se obţin prin tripla osteotomie a lui Rădulescu.

În cazuri foarte rare şi bine selecţionate se poate încerca o restabilire a mobilităţii articulare a genunchiului, printr-o artroplastie de genunchi.

Articulaţia şoldului este mai rar interesată în procesul de poliartrită cronică evolutivă; de obicei, şoldul se plasează în flexie şi adducţie uşoară, datorită flexiei genunchiului. Rar se ajunge la anchiloze. Dacă redresarea acesteia nu este posibilă prin mijloacele balneo-fizioterapice şi ortopedice pure, se poate practica, fie o osteotomie subtrohanteriană, fie mai ales osteotomia curbă a osului coxal (procedeu Rădulescu pentru corectare). Cînd condiţiile sînt favorabile, se va practica o artroplastie de şold cu cupulă de vitaliu sau cu cap acrilic.

După aceste ultime intervenţii, articulaţia va începe să fie mobilizată numai după două luni în bazin cu apă caldă sau termală. După alte două luni, bolnavul va putea umbla cu cîrji şi în afara bazinului, şi numai după 4 — 6 luni i se va permite mersul cu sprijin în baston.

În afara intervenţiilor chirurgicale care urmăresc corectarea diferitelor diformităţi, s-au mai recomandat şi o serie de intervenţii cu scopul de a influenţa etio-patogenia bolii. Astfel, denervarea sinusului carotidian practicată în special sub anestezie generală a dat în mîinile lui Michotte şi colaboratorilor lui (1951) ameliorări clinice uneori spectaculare. Această intevenţie excită complexul corticosuprarenal, ceea ce are drept urmare o hipersecreţie de 17—oxisteroizi. Metoda trebuie însă utilizată cu prudenţă, deoarece a dat şi cazuri mortale.

În 1926, Oppel, din Leningrad, bazîndu-se pe faptul că unele poliartrite cronice evolutive se dezvoltă pe un fond de hiperparatiroidism și se însoțesc de hipercalcemie și diminuarea excitabilității electrice musculare, a practicat prima operație pe paratiroide, în aceste cazuri. Acțiunea intervențiilor pe paratiroide (ligatura și rezecția vasculară, rezecția tiroidiană, iritarea chimică a regiunii paratiroidiene după descoperirea regiunii ca pentru o paratiroidectomie, prin badijonare cu izofenol) sînt efemere și nu durează mai mult de trei luni. Operațiile pe paratiroidă ar acționa, ca și cele pe simpatic (Nernard, Thiers). Astfel s-ar explica acțiunea lor efemeră; ele vor fi încercate numai în cazurile rebele la orice altă terapeutică medicală.

REUMATISMUL DEGENERATIV

ARTROZELE

Timbrell-Fischer dă următoarea definiție: „reumatismul cronic deformant nu constituie o afecțiune *sui generis*, ci corespunde unor alterații fiziologice și patologice ale unei articulații supuse timp îndelungat agresiunilor de natură diferită, dar de intensitate moderată".

În această categorie de manifestări osteo-articulare patologice se pot deci îngloba leziuni care din punct de vedere simptomatologic și radiologic sînt apropiate, deși cauzele care le-au determinat sînt foarte deosebite.

Artroza este deci o afecțiune articulară, cu evoluție cronică, ce se caracterizează prin deformarea extremităților osoase, neregularitatea contururilor articulare, îngustarea interliniei și formare de osteofite.

Etio-patogenie. Este foarte variată. Un rol important se pare că îl joacă traumatismul. Traumatismul inițial este de obicei unic și violent. El determină leziuni organice ale articulației. Luxațiile, chiar dacă au fost corect și la timp reduse, se complică cu artroze într-o proporție destul de însemnată; de asemenea fracturile intraarticulare. Unele leziuni la distanță de articulație, ca fracturile segmentelor osoase învecinate, vicios consolidate, sau deformații ale segmentelor și articulațiilor subiacente cu dezaxări pot constitui elemente de dezechilibru static, care duc la artroză. Astfel, în fracturile vicios consolidate ale diafizei femorale, în genu valg sau genu var, în piciorul plat, poate apărea artroza (fig. 463) diverselor articulații.

În etio-patogenia artrozelor trebuie deci incriminate, în afara traumatismelor unice și violente, și microtraumatismele repetate. Modul de acțiune al microtraumatismelor în producerea artrozei a fost diferit explicat:

1. Ar fi vorba, după unii, „de o pulverizare a extremităților articulare", porțiunile osteo-cartilaginoase detașate contribuind ele însile la trumatizarea cartilajelor articulare, deci la îngustarea articulației și la formare de osteofite.

2. S-a insistat asupra tulburărilor prelungite de vasomotricitate locală, cu tulburările tisulare consecutive, și care se manifestă concomitent, printr-o decalcificare și hipercalcemie locală generatoare de osteofite.

3. În fine, s-a vorbit de un surmenaj al mușchilor periarticulari, care, devenind insuficienți, compromit stabilitatea articulară și astfel sistemul ligamentar ajunge să exercite cu fiecare mișcare o serie de tracțiuni pe nivelurile osoase de inserție. Fiecare pas ajunge să realizeze o adevărată entorsă. Aceste microtraumatisme repetate produc o vasodilatație locală și au aceleași urmări ca și un traumatism violent.

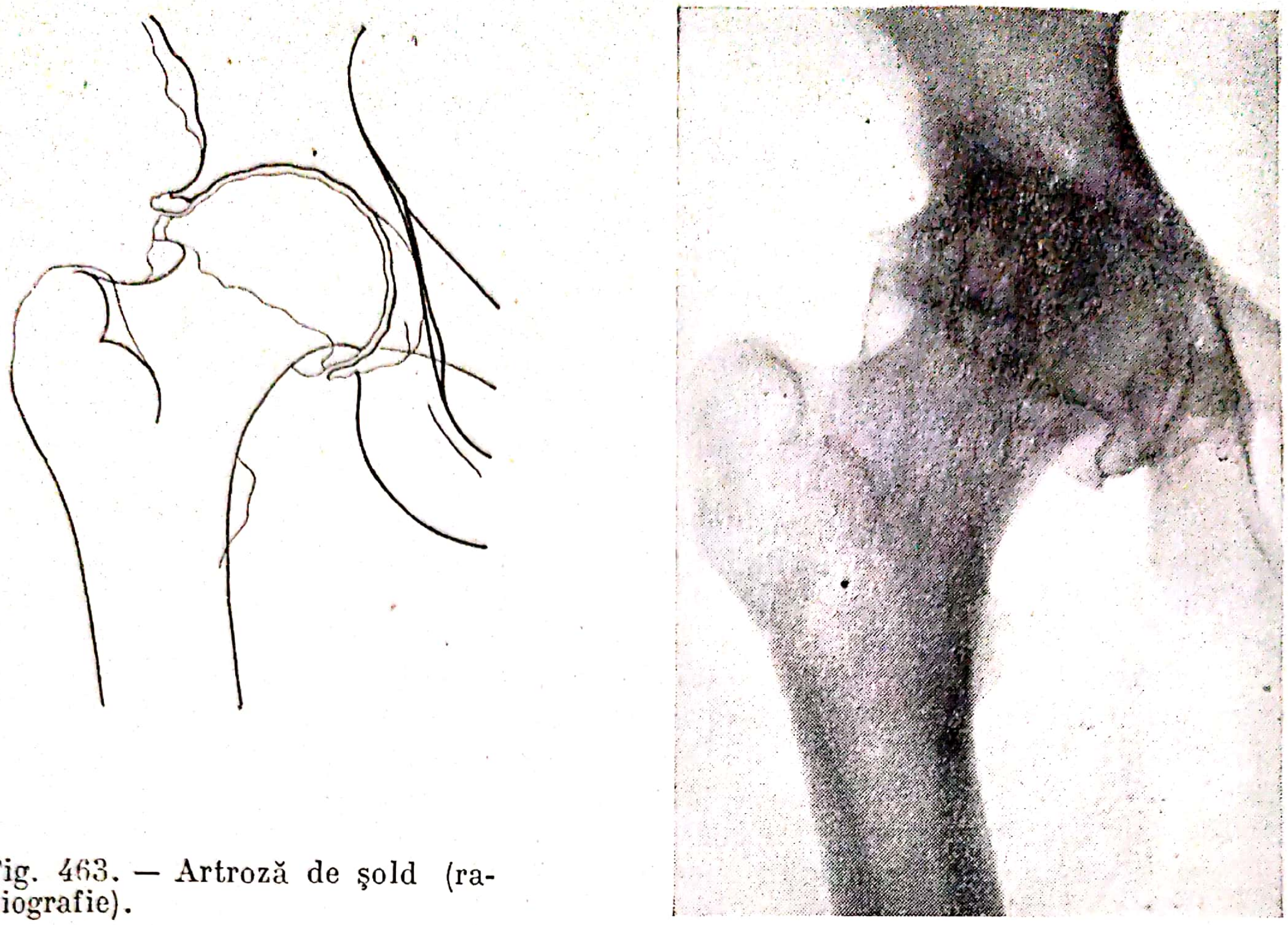

Fig. 463. — Artroză de şold (radiografie).

Artrozele prin microtraumatisme sînt de obicei boli profesionale care se întîlnesc la cot şi gîtul mîinii, la muncitorii care lucrează cu perforatoare pneumatice, la cot, la jucătorii de tenis, la şold, la dansatorii profesionişti, la călăreţi şi la soldaţi. De altfel, este de remarcat că artrozele sînt mult mai frecvente la membrul inferior decît la cel superior, şi că la membrul inferior cea mai frecventă pare a fi artroza de şold.

În afară de traumatisme, care sînt prezente la apariţia artrozelor, agenţi microbieni sau toxinele lor desăvîrşesc sau amplifică artroza. După terminarea unei infecţii articulare, mersul, mişcarea, într-o astfel de articulaţie, reprezintă microtraumatismele de fiecare moment care dau loc artrozelor (artrite tuberculoase vindecate prin imobilizare, streptomicină şi hidrazidă).

În artrozele reumatismului cronic deformant, Cretin a observat că la nivelul metafizelor, zonă care în mod normal constituie un filtru al produselor metabolice rezultate din procesele de oxidare necesare vieţii ţesutului osos, se depozitează cantităţi mari de substanţe lipoidice, toxice. Prezenţa lor la acest nivel influenţează nefavorabil circulaţia la nivelul osului şi al articulaţiei, hrănirea cartilajului şi a osului fiind deficitare. Bazîndu-se pe aceste constatări, Regnier şi Legrand au recomandat trepanarea şi drenarea chirurgicală a metafizelor din vecinătatea articulaţiilor artrozice, propunînd ca operaţia să poarte numele de „operaţia lui Cretin". Noi am executat această operaţie, obţinînd uneori rezultate spectaculare, dar nu de prea lungă durată.

Unele afecţiuni sanguine, cum ar fi hemofilia, pot provoca de asemenea leziuni artrozice, mai ales la genunchi. Într-o primă fază, spaţiul articular se lărgeşte şi ţesuturile moi se destind, apoi spaţiul articular se îngustează prin distrugerea cartilajului, eroziunea suprafeţelor osoase şi proliferarea osoasă marginală. Capsula edemaţiată fixează calciul şi fierul şi devine vizibilă radiografic. Uneori aceste procese de origine hemofilică duc pînă la anchiloză.

Tulburările de metabolism sînt de asemenea generatoare de artroze. Sînt bine cunoscute artrozele gutoase, care survin de obicei peste 40 de ani, la bolnavii cu tulburări în eliminarea acidului uric. Cristalele de urat monosodic se depun în special în ţesuturile intra- şi periarticulare ale articulaţiilor metacarpo-falangiene.

Mai rară este artroza alcaptonurică (osteo-artroza disecantă ocronotică), datorită tulburărilor din metabolismul proteinelor. Metabolitele intermediare rezultate se fixează pe cartilaje, tendoane şi uneori pe muşchi, dîndu-le o culoare galbenă-pămîntie, de unde numele de ocronoză. Cartilajul articular devine friabil, se detaşează în bucăţele, se încrustează în sinovială şi constituie astfel „şoarecii articulari". Denumirea de artroză alcaptonurică se datoreşte prezenţei în urina bolnavilor a unor compuşi azotaţi, alcaptone, care au proprietatea de a fixa alcalinele.

Tot aşa de rare sînt artrozele datorite tulburărilor de metabolism al lipoidelor, care se întîlnesc în boala lui Gaucher. Capetele femorale şi humerale sînt de obicei interesate; ele se deformează foarte mult şi ajung uneori la anchiloză.

În hemiplegii şi paraplegii, calciul se depune în ţesuturile periarticulare şi formează osificări ce apar radiografic ca umbre juxtaarticulare. La aceşti bolnavi se pot întîlni eroziuni articulare discrete, sau chiar îngustarea spaţiului articular, pînă la absenţa cartilajului articular.

Munca în aer comprimat duce la apariţia aşa-numitei „osteo-artropatii de cheson", care interesează în special şoldurile şi umerii, şi se prezintă la radiografie ca artrozele obişnuite. Leziunile se datoresc în aceste cazuri unor necroze osoase în urma infarctării prin embolii gazoase cu azot, în momentul decompresiunii (Kalstrom, Burton, Phemister, 1953).

Tulburările endocrine nu pot rămîne nici ele fără răsunet asupra articulaţiilor. În perioada tulburărilor catameniale, spaţiul marilor articulaţii se poate micşora, prezentînd leziuni tipice de artroze, cu uzura contururilor şi zone de osteoporoză.

Rădulescu insistă asupra artrozei scapulo-humerale stîngi, la femei, la începutul menopauzei.

Acromegalia într-un anumit stadiu poate fi însoţită de leziuni de cartilaj şi artroze. Cretinismul de asemenea se însoţeşte de aşa-numitele osteo-condropatii cretinoide sau osteo-artropatii hipotiroidiene.

Toate aceste fapte, precum şi multe altele, dovedesc o dată în plus că articulaţia nu poate fi considerată ca un organ izolat, şi că ea participă activ, atît în cadrul proceselor fiziologice, cît şi în al celor patologice ale organismului.

Sfîrşitul unei artroze importante nu poate fi decît redoarea sau anchiloza definitivă.

Anatomie patologică. Oricare ar fi etiologia invocată, toate artrozele au aproximativ un acelaşi aspect anatomopatologic, macroscopic şi microscopic. Leziunile interesează, atît extremităţile osteo-cartilaginoase, cît şi părţile moi articulare şi periarticulare.

Leziunile osteo-cartilaginoase, de obicei iniţiale, sînt distructive şi constructive. Uzura cartilajului se întîlneşte în special în partea centrală a suprafeţei articulare, la nivelul zonelor de maximă presiune, şi se prezintă sub forme diferite, decolări şi eroziuni cu aspect geografic, mai frecvent sub forma alterărilor velvetice de tip Redferm, în care cartilajul se fisurează perpendicular pe suprafaţă, prezentînd o serie de mici fire paralele care dau un aspect de catifea. Mai rar se observă mici proeminenţe perlate de 2—3 mm în diametru, adevărate leziuni nodulare. Osul subiacent prezintă şi el leziuni distructive; descoperit prin alterarea cartilajului, el se erodează şi prezintă striaţii dirijate în toate sensurile. Leziunile osoase se pot observa şi în teritoriul osului, la distanţă de cartilaj, sub forma unor geode, sau pseudochisturi, cavităţi de volume şi sediu variabil.

Periferia suprafeţelor articulare se hipertrofiază, în special la nivelul joncţiunii condro-sinovialei, formîndu-se chiar un burelet hipertrofic. Se mai găsesc de asemenea formaţiuni cartilaginoase encondrale sau osoase, osteofite de forme şi volume neregulate ce proemină în cavitatea sinovială, care se pot elibera şi pot constitui adevăraţi corpi străini articulari.

Către suprafaţa articulară sinoviala se prezintă neregulată, acoperită de vilozităţi şi vegetaţii proliferante. Uneori este dublată de placarde de aspect condroid, în care proemină mici noduli, mai mult sau mai puţin pediculaţi. La nivelul joncţiunii condro-sinovialei, sinoviala tinde să ocupe suprafaţa cartilajului. Cînd o articulaţie are în interiorul ei formaţiuni meniscale, acestea degenerează, luînd un aspect galben-ivoriu, se îngroaşă, prezintă pe alocuri noduli duri. Aceste formaţiuni se pot rupe uşor la eforturi mici, constituind corpi străini articulari, care la rîndul lor participă la producerea leziunilor artrozice.

Capsula este dură, îngroşată, rezistentă, cu plăci calcare, uneori osificată pe o întindere mai mare sau mai mică, în special la nivelul inserţiilor ei pe os. Ligamentele şi tendoanele periarticulare sînt destrămate, destinse, îşi pierd supleţea şi suferă uneori osificări importante. Procesul constructiv este în special evident la nivelul inserţiilor musculare şi ligamentare, unde se dezvoltă exostozele şi osteofitele.

Din punctul de vedere al evoluţiei histopatologice, unii disting forme cu debut superficial cartilaginos şi forme cu debut osos. În formele cartilaginoase, leziunea primitivă este determinată de o necroză care duce la o adevărată fisură a cartilajului, mai mică sau mai mare, şi la descoperirea osului. Un proces reparator tinde să reînlocuiască uneori cartilajul distrus. În formele osoase, leziunea primitivă este o necroză a ţesutului spongios al epifizei, sub influenţa tulburărilor vasculare, la care se asociază un proces de reconstrucţie, de proliferare a ţesutului conjunctiv tînăr, care tinde să se osifice. Procesul de reconstrucţie, mai mult sau mai puţin dezordonat, produce alterarea secundară a cartilajului. Existenţa acestei necroze iniţiale a fost confirmată pe piese operatorii cu un înveliş cartilaginos intact.

Simptomatologie. Debutul este de cele mai multe ori insidios, cu dureri de mică intensitate, mai ales cînd bolnavul, după ce a fost imobilizat mai multă vreme într-o anumită poziţie, începe să meargă. Durerea scade sau încetează cît timp merge, pentru a reapărea după un efort mai îndelungat.

Într-o formă ceva mai înaintată, durerea reapare după un mers mai îndelungat sau după un efort mai susţinut. Aceşti bolnavi au de asemenea dureri la schimbările meteorologice.

În faza iniţială se constată lichid articular (hidrartroză); durerea se pune în evidenţă la presiunea interliniei articulare.

Impotenţa funcţională apare prin îngreunarea sau limitarea mişcărilor. Dacă se palpează o articulaţie cu artroză şi în acelaşi timp o mobilizăm, se capătă senzaţia grosolană palpatorie a unor cracmente, care se şi aud cîteodată.

Unii bolnavii, în timpul mersului, fie din cauza unei mişcări greşite, fie din cauza unei neregularităţi de teren, simt o durere extrem de violentă, care le înţepeneşte articulaţia. Mulţi din ei, în astfel de împrejurări, întrebuinţează o mişcare cunoscută, sau apasă într-un anumit fel cu mîna

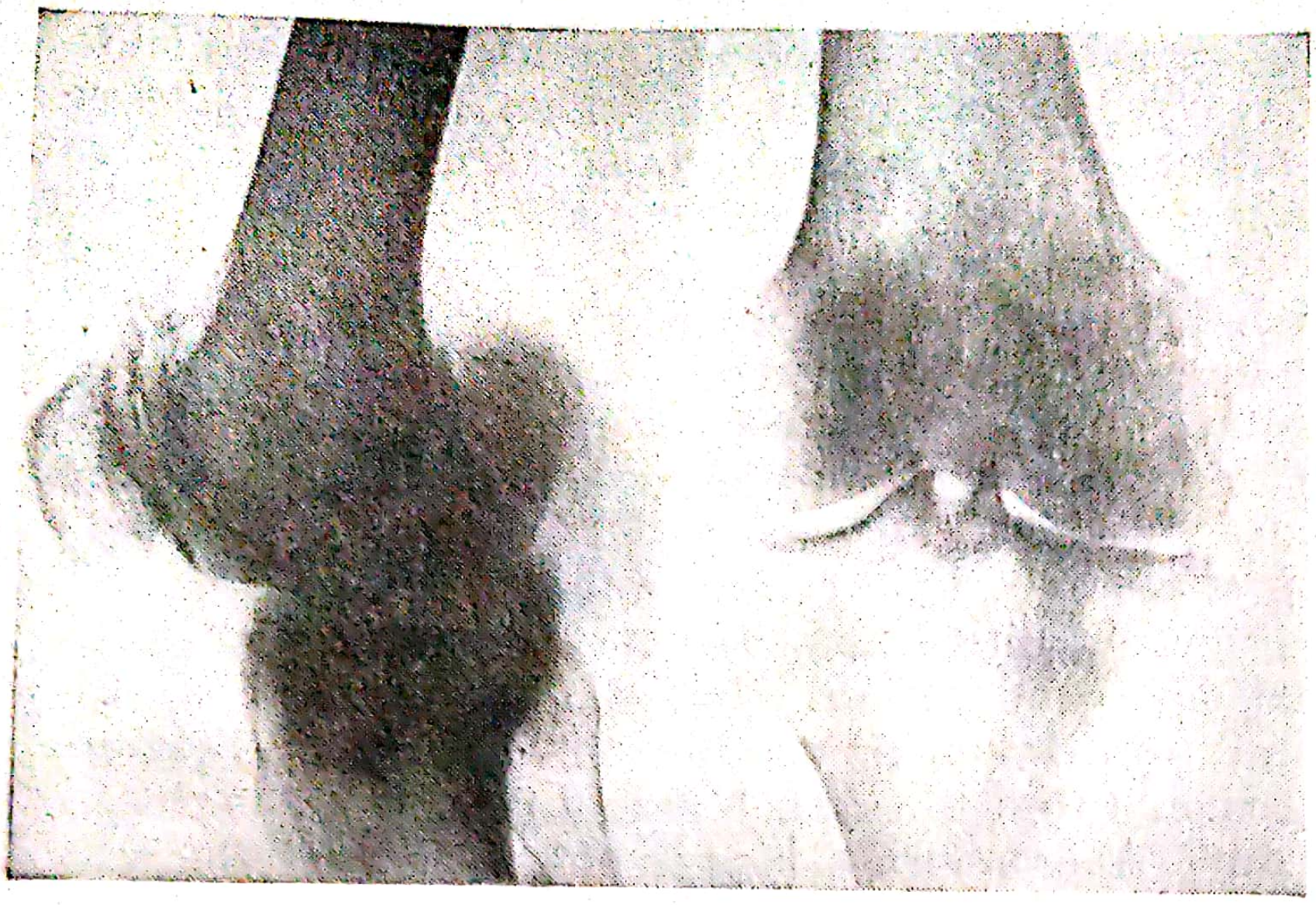

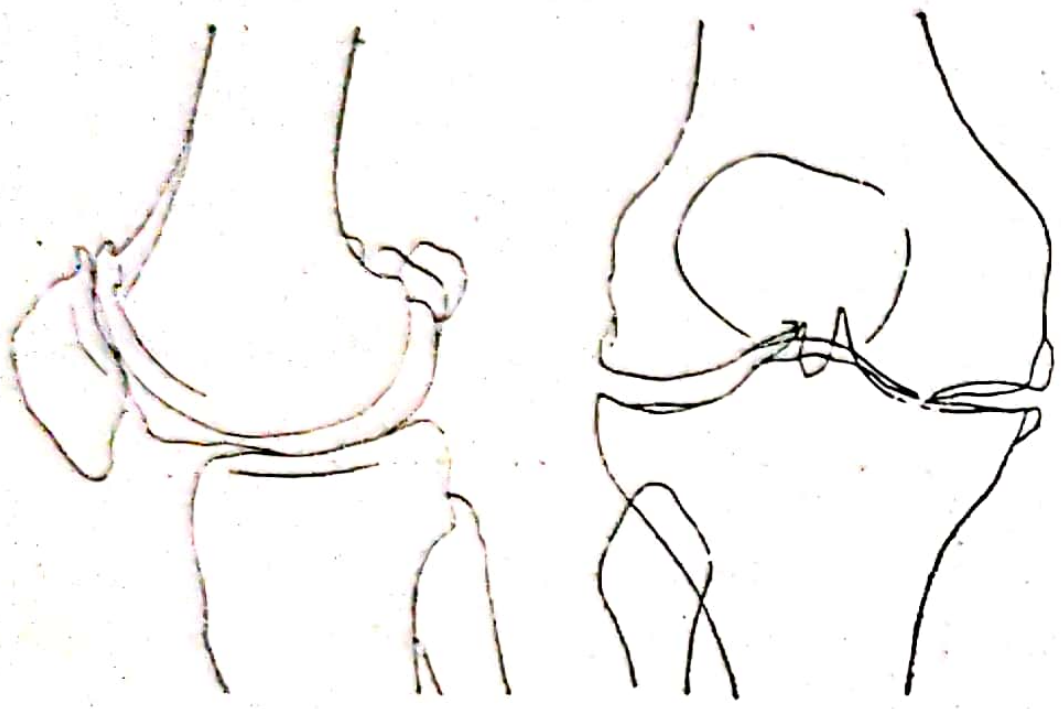

Fig. 464.—Artroză de genunchi (radiografie).

asupra articulației, mai ales la genunchi, ca și cînd ar da drumul unui zăvor; articulația se pune din nou în funcțiune. La unele persoane mai slabe se pot palpa neregularitățile marginilor epifizelor în dreptul articulației genunchiului, marginea neregulată a rotulei, neregularitatea articulației metatarso-falangiene în halux valgus sau a celei astragalo-scafoidiene, la picioare plate dureroase în valg.

Din cînd în cînd, artrita deformantă prezintă recrudescențe: articulația devine caldă, foarte dureroasă, iar impotența funcțională se mărește, împiedicînd mersul bolnavului.

Sfîrșitul clinic al unei artroze poate fi anchiloza totală. Starea generală a bolnavului nu se resimte, dar femeile în special devin obeze, atît din cauza tulburărilor endocrine, cît și prin inactivitate.

Aspect radiologic. În faza inițială a bolii se constată un oarecare grad de decalcificare, o ușoară micșorare a spațiului articular. La unele articulații, cum ar fi genunchiul, se observă o deformare a tuberozităților platoului tibial, care au aspectul unor dinți de cîine foarte ascuțiți, iar la rotulă, din profil, se văd formațiuni similare, către extremitățile ei (fig. 464).

Cînd boala este mai înaintată se văd zone de scleroză osoasă alternînd cu decalcificări, apoi osteofite mari la nivelul marginilor epifizelor, și ele neregulate, și chiar cu mici pierderi de substanță. De profil putem avea mai evident imaginea de neadaptare a suprafețelor articulare, deci „incongruența articulară", care explică leziunile.

Tratament. Mai mult decît în multe alte leziuni articulare, tratamentul preventiv joacă un rol deosebit de important. Știm astfel că malformațiile congenitale ale șoldurilor dau într-o proporție de 50% coxartroze, și că diagnosticul precoce și tratamentul instituit corect la sugar constituie mijlocul cel mai bun de prevenire. Astfel, deosebit de valoroasă apare efectuarea sistematică de radiografii la toate șoldurile nou-născuților, cerută de Frumina și Zațepin.

Aceeași importanță în prevenirea artrozelor prezintă și tratamentul corect al fracturilor, urmărindu-se redarea condițiilor normale de funcționare a segmentului aparatului locomotor.

Tratamentul artrozelor constă în repaus, analgetice (piramidon, fenacetină) și calmante ale sistemului nervos (bromuri, luminal). Este indicat iodul, administrat pe cale bucală (tinctură de iod în lapte, lugol, peptone iodate în doze de 40 — 50 de picături pe zi, iodură de potasiu, de sodiu sau de litiu în doze de 0,50 — 1 g pe zi, iodazin în soluție, cîte 50 — 100 de picături pe zi, sau în fiole, cîte o injecție pe zi).

Tratamentul local medicamentos este de mare folos. Se pot face injecții peri- sau intraarticulare cu novocaină 1% asociată cu vitamină B_1 forte, dar mai ales cu acetilcolină sau cu acid lactic pur, cu pH spre 6,8, sau se folosesc injecții cu propionat de testosteron (P. Etienne-Martin, 1950). Noi am obținut de multe ori rezultate foarte bune, mai cu seamă la genunchi, cu injecții intra- și periarticulare cu tiodacină (5 ml la 4 — 5 zile).

Balneo-fizioterapia se bazează pe helioterapie, histaminoforeză, radio- și radiuterapie, ape sulfuroase (Herculane, Govora, Călimănești, Pucioasa), ape sărate (Sovata, Ocna Sibiului), ape sărate iodurate (Bazna, Vulcana) și nămoluri (Vatra Dornei, Geoagiu, Victoria, 1 Mai). Recurgem mai rar la tratamentul ortopedic conservator, pentru a îndrepta extemporaneu, sub anestezie, unele *atitudini vicioase* artrozice, sau pentru a obține o corectare lentă a lor, prin extensie continuă sau cu ajutorul aparatelor gipsate succesive ori cu un sucitor de tip Mommsen. Mijloacele ortopedice pure au numai o acțiune limitată, temporară, atitudinea vicioasă refăcîndu-se treptat. Adesea se poate obține o mărire persistentă a mișcării articulare în caz de redoare a șoldului sau a genunchiului printr-o mobilizare manuală sub rahianestezie, făcută în etape și la intervale variabile, după rezultatele obținute. Zgomotele de pîrîitură, de cracmente, care însoțesc adesea manevrele, sînt martorele ruperii aderențelor fibro-capsulare, care blocau articulația. Am remarcat că toată starea generală a bolnavilor beneficiază de pe urma acestor rupturi ale fibrelor conjunctive pe care le provocăm, ele părînd a reprezenta o valoroasă terapie tisulară internă.

După fiecare ședință de *amplificare a gradului de flexie*, *începînd totdeauna de la extensie completă*, articulația trebuie așezată în repaus total cîteva zile; sînt interzise mișcările de flexie începute în faza de tumefacție și de dureri. În perioadele de imobilizare pot fi făcute iradieri cu raze X, dar nu în doze care să producă decalcificare.

Metodele chirurgicale care pot fi indicate în tratamentul artrozelor sînt, fie simptomatice, avînd scopul de a înlătura durerea sau atitudinea vicioasă, fie cu intenția de a reface sau de a suprima însăși funcția articulară.

Printre operațiile simptomatice se utilizează secțiunea ramurilor senzitive articulare, așa-zisa „neurectomie“ sau „denervație“. Evoluția leziunilor degenerative articulare nu este în nici un fel împiedicată, ea continuînd neîntrerupt, dară fără durere și suferință pentru bolnav. Intervenția a fost preconizată mai cu seamă pentru coxartroze, gonartroze, ca și pentru scapulalgii. Fără să adoptăm principiul clinicii din Roma a lui Marino Zucco sau al școlii din Lyon a lui Tavernier, care socotește că neurectomia trebuie să fie un timp premergător indispensabil oricărei intervenții făcute în aceste cazuri, am recurs totuși adesea la ea. Indicația pentru inervație o punem în cazurile de artroză dureroasă — care păstrează posibilități funcționale încă destul de bune — cu un grad de mișcări satisfăcător și cu modificări radiologice mici, sau la unii bolnavi mai vîrstnici sau cu stare generală precară, la care alte intervenții mai laborioase sînt contraindicate.

Neurectomia ne-a dat satisfacție aproape în 70% din cazuri, în care indicațiile amintite au fost păstrate. Procentul de eșecuri se datorește inervației senzitive articulare, adesea aberante și anomaliilor anatomice frecvent întîlnite. De aceea obişnuim să prevenim cîteodată bolnavii că, dacă suferinţa va mai continua, o intervenţie mai radicală ar putea fi necesară pentru a desăvîrşi rezultatele.

„Forajul“ este o operaţie care îşi propune să restabilească echilibrul circulator, adesea viciat în artroze. Într-adevăr, cîteodată aspectul anatomic şi radiologic al artrozei este dominat de prezenţa unor focare necrotice de hipercalcificare, alternînd cu zone circumscrise geodice de resorbţie, ca şi cînd calciul ar abandona unele zone cu circulaţie normală pentru a se depune în vecinătate, în alte zone ischemiate mai mult sau mai puţin întinse; am observat aceste fapte mai cu seamă în coxartrozele care succed traumatismelor şoldului, şi în care adesea una sau două din cele trei surse principale arteriale ale capului femoral sînt întrerupte.

În aceste cazuri, forajul favorizează o mai bună circulaţie. Se execută, fie printr-o perforaţie unică şi masivă metafizară, gen Cretin, fie prin multiple perforaţii care se creează de la faţa externă a marelui trohanter şi pînă la centrul capului femoral.

Unii autori susţin că revascularizarea ar putea fi accelerată introducînd în tunelul osos un transplant (Phemister) sau un lambou muscular pediculat ridicat din vecinătate (principiul lui Nikitin, Ariev, Saviţki, Stuck şi Venable). În ceea ce ne priveşte, executăm tehnica forajului masiv în localizările la şold şi genunchi, în formele prezentînd radiologic condensări evidente şi geode pseudochistice. În aceste cazuri, rezultatele sînt bune şi constau în suprimarea durerii şi a contracturii periarticulare. Durata ameliorării este uneori de cîteva luni, cîţiva ani, şi alteori definitivă.

Cînd atitudinea vicioasă nu poate fi înlăturată prin manevre ortopedice şi nici prin operaţii asupra părţilor moi (capsulotomii şi alungiri tendinoase la nivelul genunchiului, coborîre a inserţiilor musculare de pe spina iliacă anterioară şi superioară şi tenotomie a adductorilor la şold), pentru că elementul care menţine diformitatea este cel osos, recurgem la *osteotomie*. Osteotomia poate să fie, nu numai un element de redresare, ci şi unul de îmbunătăţire a condiţiilor de statică, şi de aici a însăşi funcţiei articulare, ca de exemplu în cazul osteotomiei de îndreptare a unui genunchi artrozic flectat şi deviat în valg, aşa cum se întîlneşte adesea la femeile obeze discrinice din preajma menopauzei.

Prin *emondaj articular* se înţelege o intervenţie de regularizare asupra feţelor articulare, prin ridicarea exostozelor şi osteofitelor care înconjură cîteodată marginile epifizelor.

Am executat emondaje la şold, genunchi, gleznă şi haluce, cu rezultate funcţionale apreciabile, atunci cînd fenomenele degenerative erau localizate cu precădere la periferia articulaţiei, cartilajul de incrustare central rămînind indemn.

Iată modul cum procedăm:

Deschidem larg articulaţia, apreciem leziunile şi ridicăm cu dalta neregularităţile şi exuberanţele marginale ale suprafeţelor articulare care blochează mişcările. Netezim suprafeţele osoase denudate cu o pilă fină; trecem un tampon cu formol 10%.

Operaţiile majore din tratamentul chirurgical al artrozelor sînt *artrodezele* şi *artroplastiile*.

Anchilozarea operatorie în poziţie corectă a unei articulaţii prea puţin mobile, dureroase şi greu lezate de procesul degenerativ înlătură cu siguranţă suferinţa şi asigură stabilitatea membrului în întregime.

Cîteodată, infirmitatea rezultată de pe urma blocării unei articulaţii este cu totul neglijabilă, ca în cazul artrodezei medio-tarsiene şi subastragaliene, pe care sîntem uneori nevoiţi s-o executăm pentru picioarele plate artrozice. Alteori, însă, anchiloza poate să dea neplăceri funcţionale mai mari; e cazul genunchiului, unde soluţia rezecţiei-artrodeze trebuie respinsă. Pe un plan intermediar se situează artrodeza şoldului şi a glesnei. Valoarea funcţională a unui şold cu anchiloză în uşoară flexie şi abducţie e bună; şchiopătarea nu e evidentă, şi deplasarea se face fără oboseală şi dureri. Cînd supleţea şi mobilitatea coloanei lombare sînt păstrate, cînd starea genunchiului este bună, bolnavii reuşesc, cu ajutorul unor mici artificii de compensare efectuate în aceste regiuni, să se aşeze comod pe un scaun, să se încalţe neajutaţi etc.

La şold, indicaţia artrodezei ne-o furnizează cazurile foarte avansate, cu o redoare importantă, cu jenă considerabilă în mers şi dureri permanente foarte vii, mai cu seamă la bolnavii care trebuie să-şi reia rapid activitatea, a căror meserie cere un mers îndelungat sau o staţiune verticală prelungită.

Tehnic artrodeza se execută prin decorticarea chirurgicală a cartilajului articular şi menţinerea în contact a suprafeţelor sîngerînde epifizare, pînă la obţinerea sudurii osoase, care se produce însă de-abia după 3 — 6 luni de imobilizare gipsată. Progresele recente de blocare a încheieturii prin începuire transarticulară cu cuie metalice au făcut posibilă şi înlăturarea acestui mare inconvenient, bolnavii putîndu-şi relua mersul după 3 — 4 săptămîni de la intervenţie.

Artroplastia constă în deschiderea articulaţiei deformate şi crearea cu dalta şi ciocanul a unor suprafeţe perfect regulate şi cît mai asemănătoare modelului anatomic al articulaţiei.

Pentru ca oasele denudate de cartilaj să nu fuzioneze, este nevoie de interpunerea unui material; am recurs pînă de curînd la fascia lata şi la piele. Păstrăm şi actualmente pentru genunchi tehnica interpoziţiei unui lambou din fascia lată. La şold, ca material de interpunere aplicăm adesea capsule din vitaliu, după metoda lui Smith-Petersen. Aceste intervenţii au avut succes la bolnavii mai tineri cu forme grave de reumatism cronic deformant, dornici să redobîndească funcţia articulaţiei, care au avut musculatura bine reprezentată şi au acceptat lunga perioadă de convalescenţă şi reeducare necesară.

Fraţii Judet au recomandat îndepărtarea completă a capului femoral şi înlocuirea lui cu un cap asemănător, executat din material acrilic, fixat în col („osacrilul").

Am recurs şi noi la această intervenţie, dar, ţinînd seama de incidentele imediate şi tardive relatate din ce în ce mai des în literatura medicală (fractura protezei, fractura joncţiunii dintre cui şi proteză, infecţii tardive etc.), socotim că indicaţiile ei în artroza şoldului devin tot mai restrînse. Se execută însă în cazurile în care extremitatea cefalică este atît de deformată, încît nu mai există posibilitatea unei modelări şi a adaptării unei capsule din vitaliu.

Cu totul alta este situaţia la haluce. În hallux valgus, Rădulescu a imaginat metoda extirpării extremităţii cefalice deformate a metatarsianului şi înlocuirea ei cu o piesă acrilică, prevăzută cu o tijă din acelaşi material, care se înfige în cavitatea medulară a metatarsianului I. Rezultatele, în marea lor majoritate, sînt foarte bune în cele peste 40 de cazuri operate. Materialul este bine tolerat, mobilitatea este normală, iar stabilitatea piciorului rămîne nealterată.

Unele substanţe de tip metacrilat de metil, dizolvate într-un solvent potrivit, pot fi injectate în articulaţiile suferinde, unde sînt bine tolerate şi unde aderă la învelişul cartilajului de încrustare, constituind un strat protector. Arneuf a obținut ameliorări nete ale prognosticului funcțional în urma încercărilor experimentale și clinice.

Nu avem însă experiență personală în aceste încercări de tratament al artrozelor prin injecții intraarticulare de materie plastică, metodă intermediară între tratamentul chirurgical de artroplastie și cel medical.

DIFORMITĂȚI PRIN AFECȚIUNI NEURO-MUSCULARE

Acest capitol este foarte important pentru ortopedie, fiindcă cuprinde un număr mare de diformități cu variate probleme terapeutice; pentru rezolvarea lor sînt necesare ingeniozitate și o bună pregătire a chirurgului ortoped. În această problemă se poate consulta monografia despre poliomielită scrisă de Rădulescu și Baciu.

POLIOMIELITA (VIROZA MIO-MIELITICĂ PARALIZANTĂ)

Poliomielita, paralizia infantilă, boala lui Heine-Medin sau viroza mio-mielitică paralizantă, este o boală contagioasă și de multe ori epidemică. Ea este datorită unui ultravirus, care în afară de faptul că are repercusiuni asupra întregului organism, are și particularitatea de a înstrăina mușchiul interesat (parțial sau total) de sistemul său nervos motor, și de a-l leza pe acesta din urmă.

Denumire. Vechile denumiri date bolii nu mai pot dăinui. Termenul de *poliomielită anterioară acută* introdus de Kűssmaul (de la cuvintele grecești „*polio*“ = cenușiu și „*mielos*“ = măduvă) este necuprinzător; el nu ne spune decît că este vorba de o boală acută, și ne dă indicația limitativă asupra sediului leziunilor anatomopatologice. După datele actuale reiese însă că boala nu atinge numai substanța cenușie din coarnele măduvei, ci chiar și substanța albă interesînd întregul nevrax. Mușchii pot fi lezați în unele forme, chiar anterior măduvei, și numai evolutiv virusul o atacă și pe ea, și chiar întreg sistemul nervos central. Nici celelalte viscere nu scapă neinteresate, încît la nivelul lor se găsesc leziuni caracteristice.

Denumirea de *paralizie infantilă* a devenit inactuală, fiindcă în prezent sînt destule cazuri cînd boala nu se prezintă sub forme paralitice și atacă din ce în ce mai mult pe adolescenți și pe adulți.

Denumirea de *boala lui Heine-Medin* exprimă doar consacrarea autorilor care au descris cei dintîi boala sub forma ei sporadică sau epidemică.

Noi am propus denumirea de *viroză mio-mielitică paralizantă*, deoarece în felul acesta se arată că este vorba de o boală generală, produsă de un virus, care atacă în formele ei cele mai grave mușchii și măduva spinării și care poate duce la paralizii mai mult sau mai puțin întinse. Deși nici această denumire nu este cuprinzătoare, reușește totuși să prezinte caracteristicile bolii mai apropiate de realitate.

Istoric și evoluție. Se afirmă că primele cazuri de viroză mio-mielitică paralizantă ar fi fost semnalate cu aproximativ 1 400 de ani înainte de era noastră, dar un fapt mai pozitiv îl constituie descoperirea în unele cimitire străvechi din Groenlanda, precum și în unele morminte din Egipt din secolul al IV-lea dinaintea erei noastre, a unui număr de schelete bine conservate, cu oase care prezentau particularități caracteristice urmărilor paraliziei infantile.

Această entitate morbidă a fost însă semnalată și descrisă în mod științific pentru prima oară în anul 1784, de către Unterwood. În 1840, ortopedistul Heine, bazat pe observația a 21 de cazuri sporadice, a descris-o sub denumirea de „paralizie infantilă spinală", și a preconizat chiar o metodă de tratament, care consta în exerciții de mecanoterapie și în aplicare de aparate ortopedice.

Între 1784 și 1884, boala a fost individualizată clinic și anatomopatologic, leziunile ei fiind localizate la nivelul celulelor din coarnele anterioare ale măduvei.

Din 1884 este întrevăzută natura contagioasă și epidemică a bolii. În această perioadă se credea totuși că ar fi vorba de două afecțiuni distincte: una cu caracter contagios și epidemic (Medin) și alta numai cu caracter infecțios și sporadic (Heine).

În 1908, Landsteiner și Levaditi au descoperit virusul filtrant, cu afinitate electivă pentru coarnele anterioare ale măduvei, atît ale omului, cît și ale maimuței. De atunci s-au făcut lucrări foarte importante, clinice, anatomopatologice și experimentale, printre care și lucrările autorilor romîni Levaditi, Marinescu, Ionescu-Mihăești, Manicatide, Țupa, Longhin, Wiesner, Mesrobeanu etc., care au adus contribuții valoroase la cunoașterea intimă a biologiei virusului, a anatomiei patologice și a caracterului epidemiologic al bolii.

Din 1934 au început să fie puse în evidență o serie de virusuri producătoare de paralizii la animale. Tulpina Lansing este prima tulpină de virus poliomielitic a cărei adaptare la rozătoare a fost în mod neîndoielnic dovedită.

Paralel au început să se constate unele encefalomielite spontane la rozătoare, cum ar fi boala lui Theiler la șoarecii albi precum și unele neuroviroze la alte specii de animale (bovidee, cai, cîini, porci, păsări etc.), care, la acestea, din punct de vedere clinic, sînt mai mult sau mai puțin asemănătoare poliomielitei umane.

În 1939, Armstrong a obținut poliomielita experimentală la sigmodon, apoi la șoarece, plecînd de la tipul II (Lansing).

Aceste constatări au determinat pe unii autori, printre care Mollaret, să pună la îndoială existența poliomielitei ca entitate nosologică autonomă, și să vorbească despre necesitatea unei „dezmembrări" a bolii lui Heine-Medin și despre existența unei familii a virusurilor poliomielitice, comparabilă cu aceea alcătuită de rickettsioze. Ionescu-Mihăești crede că: «*încercarea unei „dezmembrări" este prematură, deși cercetările recente asupra unui mare număr de tulpini de virus poliomielitic au arătat că în prezent se pot deosebi trei tipuri, antigenic distincte*». Conferința de poliomielită de la Roma (1955) a arătat într-adevăr că, pe lîngă polio-virus-hominis, cu cele trei tipuri distincte, trebuie deosebite toate celelalte polio-virus-muris.

Frecvență. În timp ce toate celelalte boli infecto-contagioase sînt în plină regresiune, datorită progreselor remarcabile făcute în domeniul epidemiologiei, viroza mio-mielitică paralizantă continuă să aibă o extindere îngrijorătoare în masele populațiilor din cele mai multe țări. Un fapt paradoxal remarcat de toți autorii este acela că frecvența poliomielitei crește în raport direct proporțional cu creșterea nivelului de sanitație și civilizație.

În țara noastră, pînă în 1927, cînd s-a înregistrat epidemia cea mai importantă, se întîlneau frecvente cazuri sporadice.

Epidemia din 1927 a atras atenția asupra bolii și a gravelor consecințe ale ei, făcînd necesare luarea de măsuri urgente.

Epidemii mai importante au mai fost semnalate în anii 1938, 1941, 1944 şi 1945, 1949, 1953 şi 1955, deci cu o succesiune de aproximativ 3—4 ani interval.

Virusul. În starea actuală a cunoştinţelor noastre, caracterizarea printr-o definiţie a virusului este greu de făcut. Pentru a se evita confuziile prea frecvente din ultimul timp, s-a adoptat însă următoarea definiţie provizorie: „virus capabil de a realiza la maimuţă o boală experimentală cu leziuni histologice caracteristice şi care are proprietăţi fizico-chimice şi imunologice particulare, virus care se întîlneşte la om, atît în poliomielitele tipice, cît şi în formele meningeale sau neparalitice, ca şi în anumite gripe de toamnă".

Virusul poliomielitic este o proteină al cărei glucid este probabil riboza. Dimensiunile sale sînt de aproximativ 10—15 mμ.

Proprietăţi patogene. Cercetări întreprinse în ultimii ani au confirmat, după examenul a peste 100 de tulpini, existenţa a trei tipuri antigenic diferite:

1. Tipul I (Brunhilda) sau clasic, cel mai răspîndit şi mai studiat; îi aparţin cele mai multe din tulpinile întîlnite în cursul epidemiilor de poliomielită (74,5 pînă la 80%) şi care este patogen numai pentru om şi maimuţe în general. Ultravirusul recoltat cu ocazia epidemiei din 1927—1929 a declanşat boala cu predominanţă la *Macacus sinicus*, *Macacus cynomologus* şi *pavians* (Ionescu-Mihăeşti, Ţupa, Wiesner şi Mesrobeanu). Studiul tulpinilor izolate în cursul epidemiei din 1949—1950 a arătat că acestea au aparţinut aceluiaşi tip. Nu erau patogene pentru nici una din speciile animale încercate, afară de om şi maimuţă, imunizarea încrucişată faţă de tulpini străine aparţinînd aceluiaşi grup era constant pozitivă, şi nu dădeau imunizare contra tulpinilor din tipul II (Lansing sau WW, după Ionescu-Mihăeşti).

2. Tipul II (Lansing) cuprinde o serie de tulpini patogene şi pentru rozătoare, cum sînt Lansing şi WW, este excepţional întîlnit în cursul epidemiilor (numai în 5% din cazuri).

3. Tipul III (Leon) a fost semnalat mai frecvent abia în ultimii ani, în 12 — 15 pînă la 20% din cazuri. Tulpina Leon dispune de o autonomie evidentă, care se manifestă şi prin faptul că se inoculează sigur la maimuţe, producînd, după o scurtă incubaţie, o boală cu tendinţă marcată spre leziuni grave, pe cînd inoculabilitatea la muridee este încă discutată.

Caracteristic este faptul că aceste trei tipuri de virus uman sînt fără imunitate încrucişată.

Identificarea tipurilor de virus poliomielitic a fost mult uşurată prin descoperirea metodei de cultivare pe culturi de ţesuturi. Enders, Weller şi Robens sînt cei dintîi care au reuşit să cultive în 1949 virusul pe ţesuturi extranervoase, fapt însă demonstrat de Levaditi încă din 1913. Începînd din 1953 pînă în 1955 se putuseră identifica mai bine de 300 de tulpini de virus provenite de la bolnavii spitalizaţi sau de la purtători. Materialul de cultură cel mai comod îl constituie celulele epiteliale provenite dintr-un neoplasm uterin (epiteliom al colului). Aceste celule se dezvoltă repede *in vitro*, sînt foarte sensibile faţă de acţiunea citopatogenă a virusului, al cărui efect apare de obicei în 12—72 de ore şi poate fi inhibat prin antiseruri specifice.

Salk a făcut culturi în vederea obţinerii vaccinului poliomielitic pe rinichii maimuţei *Macacus rhesus* din Asia, pe cînd Lepine a folosit rinichii maimuţei similare din Africa şi amigdalele omului.

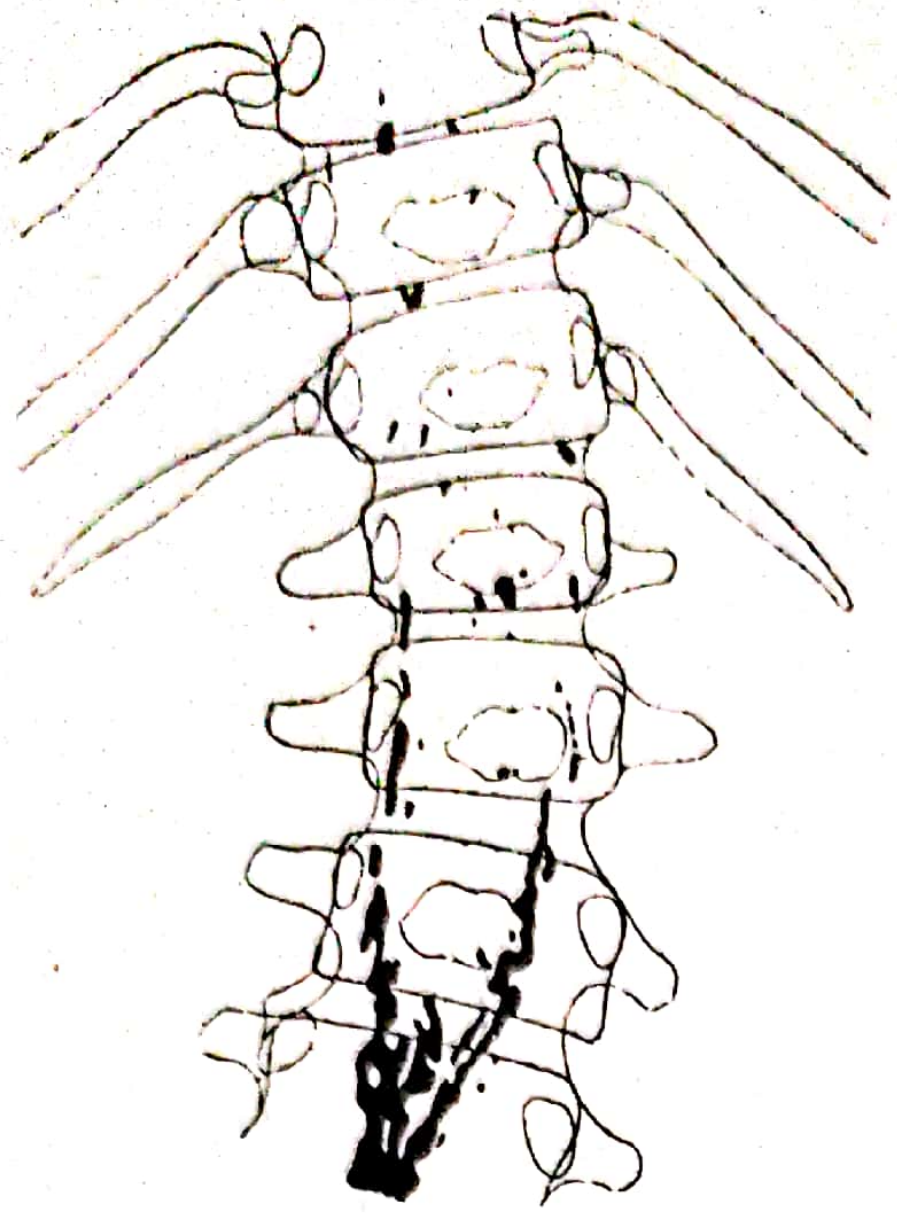

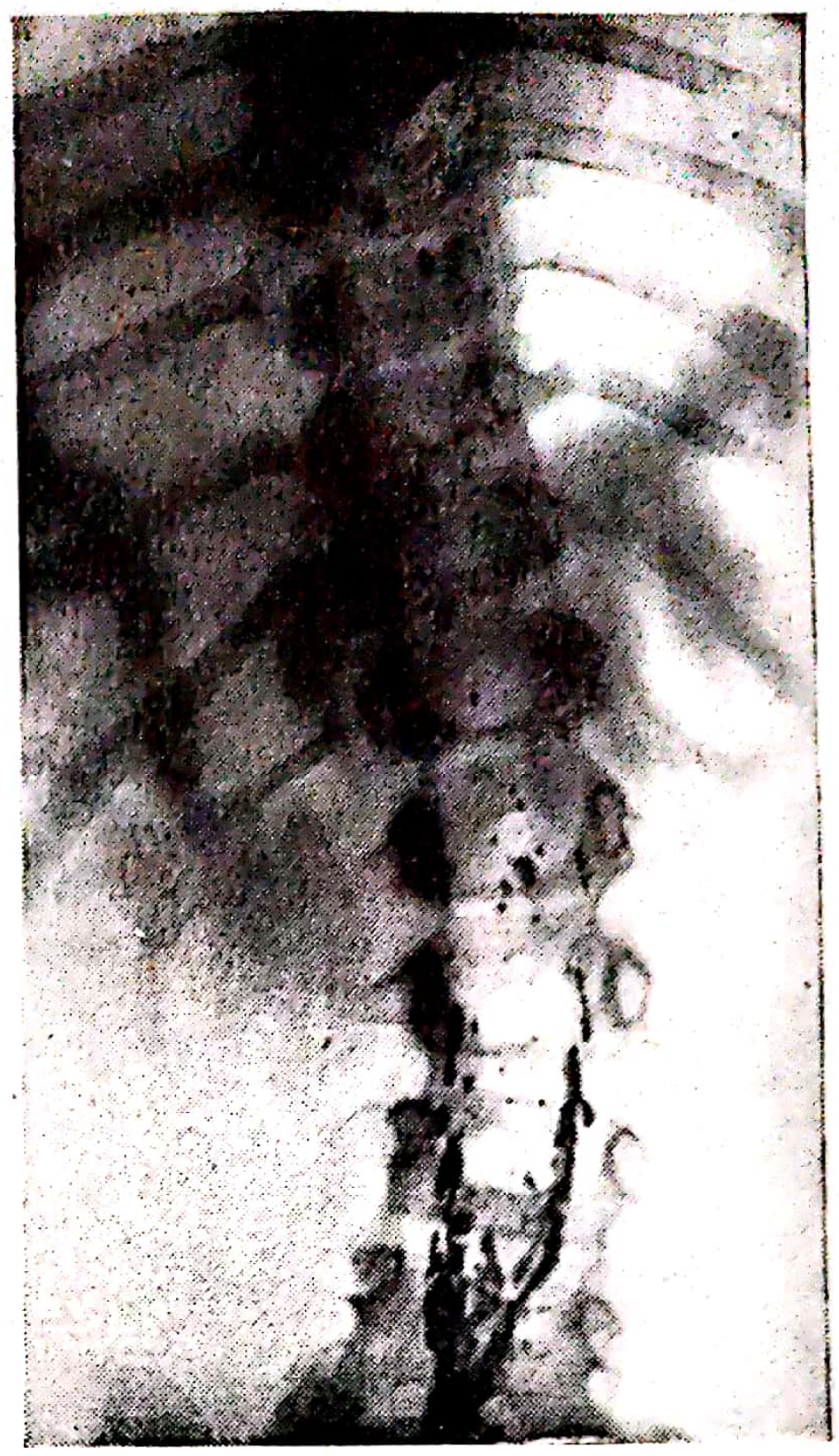

Fig. 465. — La un copil cu sechele de poliomielită, lipiodolul s-a oprit de-a lungul măduvei (arahnoidită), fără ca pacientul să fi prezentat vreun simptom clinic (caz personal, 1935).

Gard (Suedia) a reușit să facă culturi pe embrioni umani, iar Dulbacco pe pături monocelulare din țesuturi sensibile, tripsinizate.

Roca-Garcia a folosit corio-alantoida oului de găină.

Boala experimentală se poate produce la animale prin inocularea virusului în spațiul subarahnoidian, într-un segment de nerv, în camera anterioară a ochiului, în peritoneu, în curentul sanguin, în țesutul celular subcutanat, în piele, sau prin introducerea în cavitatea nazală, în tubul digestiv etc.

Receptivitatea animalelor este foarte variată. Dintre toate maimuțele, cea mai receptivă este *cynomolgus*. După o perioadă de timp de la inoculare (5 — 15 zile), boala evoluează în 2—3 zile, cu manifestări clinice variate, de la forme ușoare, abortive, pînă la cele cu paralizii întinse. În 75% din cazuri, în perioada de incubație, foarte curînd după administrarea virusului, s-a putut pune în evidență la cimpanzei și la *Macacus cynomolgus* virusul în sînge. *Viremia* persistă de obicei între a treia și a șasea zi de la infectare.

Pe baza ultimelor date furnizate de observații bacteriologice și experimentale s-a ajuns la concluzia că virusul poliomielitic se adresează nu numai măduvei, ci și tuturor celorlalte țesuturi, și s-a insistat în special asupra afinității pentru intestine, mușchi și meninge, pe care acest virus o are.

Rădulescu a descris încă din 1935 existența sinechiilor arahnoidiene, decelabile radiografic prin injecții cu lipiodol (fig. 465).

Acest ciudat cumul de afinități poate fi mai ușor explicat dacă se acceptă că boala debutează printr-o septicemie virotică, așa cum s-a demonstrat de altfel și la maimuță și la om.

Virusul ar pătrunde în organism și ar ajunge pînă în sînge, pentru care, la un moment dat, ar avea o predilecție evidentă. Sîngele ar fi deci un colector de virus, ca şi tractul intestinal, dar în acelaşi timp şi un vector. Ca orice element morbid, virusul este capabil de a dezlănţui boala, dar, de cele mai multe ori, scoarţa, avizată de prezenţa lui, măreşte cu ajutorul reflexelor viscero-cortico-viscerale cantitatea şi poate calitatea anticorpilor aflători în sînge şi îi neutralizează puterea patogenică invadantă, făcînd ca boala să nu se manifeste clinic decît ca o indispoziţie generală trecătoare.

Căile de pătrundere şi de difuzare în organism. Nu cu mult timp în urmă se considera că numai nazo-faringele ar fi poarta de intrare a virusului. Secreţia nazală şi faringiană, la rîndul ei, ar juca deci rolul cel mai important de diseminare a bolii, aşa încît posibilitatea transmiterii directe ar fi asigurată de purtătorii de germeni, aparent sănătoşi, sau de convalescenţi, care pot adăposti germenii în nazo-faringe timp de 5 — 6 luni, sau excepţional chiar 2 ani. Amigdala ar constitui, după această concepţie atît calea principală de introducere a virusului, cît şi calea principală de eliminare.

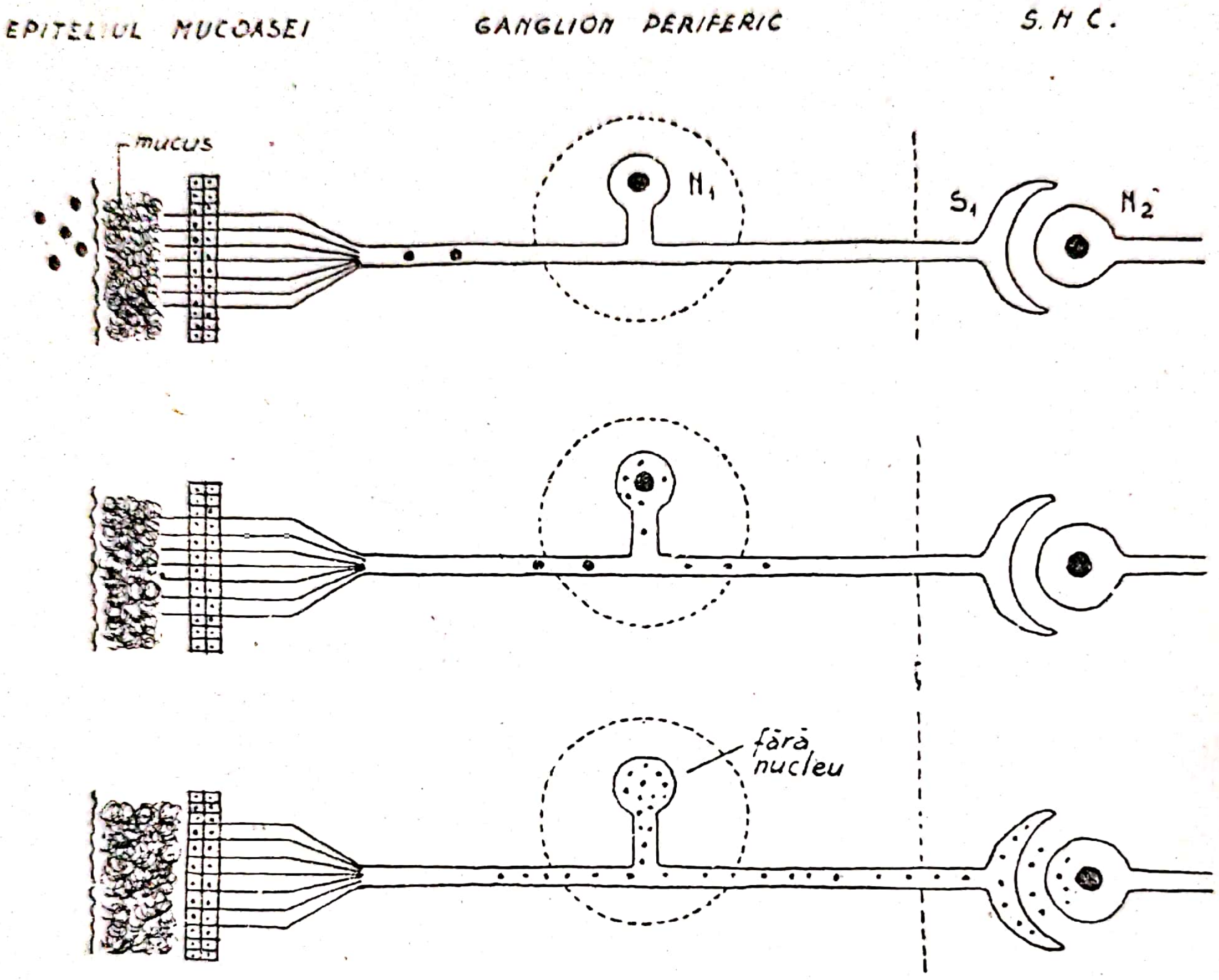

Fig. 466. — Drumul parcurs de virus de-a lungul unui neuron unipolar (figură reprodusă).

În ultimul timp, însă, a început să se considere calea digestivă ca fiind calea principală de pătrundere, revenindu-se la explicaţia pe care Harlitz şi Scheel o dăduseră încă din 1907. În unele cazuri, virusul a putut fi pus în evidenţă în tractul intestinal cu cîtva timp înainte de apariţia primelor semne clinice, iar într-un caz, chiar cu 19 zile înainte.

În infecţiile experimentale per os, unii cercetători au urmărit propagarea virusului din intestin numai pe calea fibrelor nervoase viscerale aferente în ganglionii abdominali corespunzători, apoi în ganglionii spinali şi în urmă în măduva spinării. „Ultravirusul“ a putut fi identificat în ţesutul nervos cu microscopul electronic, sub forma unor particule dense cu un diametru de 160 — 500 Å; acestea migrau către centru, în tubii lezaţi, cu o viteză de 2—4 mm pe oră. Pe baza acestor experienţe, Soloviev afirmă şi el că propagarea neurală a „virusului" pe calea cilindracşilor sau pe calea limfei perineurale, ar părea mai fondată decît calea de propagare hematogenă.

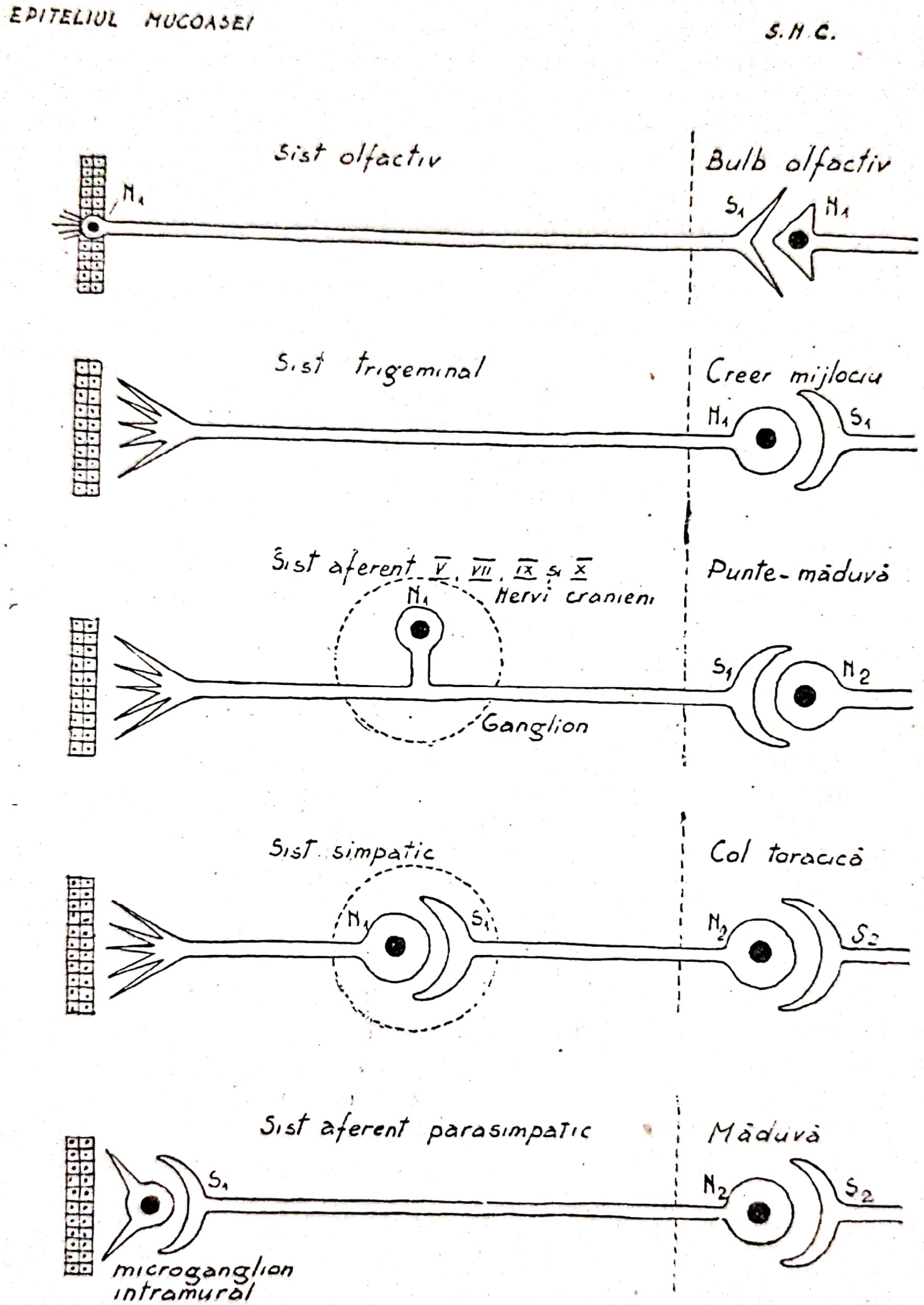
EPITELIUL MUCOASEI
S.N.C.
Sist olfactiv
Bulb olfactiv
N₁
S₁
N₁
Sist trigeminal
Creer mijlociu
N₁
S₁
Sist aferent V, VII, IX şi X
Nervi cranieni
Punte-măduvă
N₁
S₁
N₂
Ganglion
Sist simpatic
Col toracică
N₁
S₁
N₂
S₂
Sist aferent parasimpatic
Măduvă
S₁
N₂
S₂
microganglion intramural

Fig. 467. — Diferitele situaţii ale neuronilor N_1 şi N_2 şi sinapselor S_1 şi S_2 şi relaţiile acestora cu mucoasa, ganglionii periferici şi sistemul nervos central.

După concepţia clasică, virusul invadează axonii celulei nervoase situaţi superficial şi trece în lungul fibrelor la primul neuron, unde se multiplică (fig. 466). Teoretic, procesul de invazie s-ar desăvîrşi în mai multe etape, dar foarte repede: în primul rînd ar interesa fibrele periferice pînă la ganglionul regional, în al doilea rînd centrul conector din sistemul nervos central, în al treilea rînd s-ar propaga la centrii vecini, pe calea neuronilor scurţi de conexiune, şi în al patrulea rînd ar invada centrii mai depărtaţi, probabil pe calea fibrelor lungi. Traiectele pe care le urmează procesul de invazie ar fi diferite, după situaţia neuronilor şi sinapselor (fig. 467). Cînd urmează calea sistemului olfactiv întîlneşte primul neuron (*N*1) în membrana mucoasei nazale şi prima sinapsă (*S*1) în bulbul olfactiv. În sistemul trigeminal, primul neuron are o poziţie unică şi se găseşte chiar în sistemul nervos central; cum însă terminaţiile lui periferice sînt mai departe de suprafaţă, el este mai greu accesibil. În sistemul aferent al nervilor cranieni V, VII, IX şi X, primul neuron se află în ganglionul periferic, iar prima sinapsă, în punte sau măduvă. În sistemul parasimpatic, primul neuron şi sinapsa sînt microglia intramurală, foarte aproape de membrana mucoasei.

Diseminarea virusului în organismul uman s-ar realiza după această concepţie prin nevrax, întîi pe calea centripetă şi apoi pe calea centrifugă cilindraxială şi poate interesa formaţiunile nervoase ale organelor şi trunchiurilor nervoase (Nicolau şi Dimăncescu).

Existenţa *viremiei* la om, pusă deocamdată în evidenţă cu regularitate numai pentru unele forme de poliomielită, are o importanţă deosebită pentru înţelegerea evoluţiei acestor forme şi pentru epidemiologia bolii în general.

Astăzi se dă o mare importanţă acestei căi de diseminare, fiindcă ea explică mai bine decît calea nervoasă rapiditatea de diseminare la un moment dat a virusului în toate organele şi ţesuturile.

În lichidul cefalorahidian, virusul poate fi găsit numai în perioada de incubaţie, dar nu şi în cea de paralizie.

Viremia ar putea explica acest fapt, ca şi motivul pentru care în primele faze ale bolii ţesuturile tuturor viscerelor, aşa cum se va vedea în studiul anatomopatologic al bolii, sînt edemaţiate şi prezintă puternice reacţii inflamatorii (întîi cu polinucleoză, mai apoi cu limfocitoză) în formă de coroană în jurul tuturor vaselor sanguine. Perivascularita aşa cum afirma încă din 1926 Titu Vasiliu, şi infiltraţia meningeală pot fi interpretate ca reacţii împotriva invaziei virusului, ca o barieră pe care organismul o ridică în jurul căilor sanguine de vehiculare a acestuia.

Modul în care prezenţa virusului sau a produsului său se manifestă în organism depinde de factori multipli, legaţi atît de calităţile virusului, cît şi de o serie întreagă de factori aşa-numiţi complementari, care favorizează aceste manifestări, ce pot lua astfel aspectele cele mai variate.

Căile de eliminare a virusului. Eliminarea lui se face în primul rînd prin materiile fecale, apoi prin mucoasa nazală, mucoasa faringiană şi amigdale (Dănulescu). În urină, virusul nu a fost găsit.

În general, cu cît boala a fost mai puţin gravă, cu atît mai lungă este perioada de eliminare, atît prin rino-faringe, cît şi prin materiile fecale. Cantitatea de virus care se elimină, precum şi durata perioadei de eliminare, dovedesc că omul duce cu el şi difuzează virusul, în special prin materiile fecale.

Etiopatologie. Apariţia şi evoluţia bolii sînt legate în primul rînd de o serie de factori complementari, dintre care cei mai importanţi sînt următorii:

Vîrsta. Considerată pînă de curînd o boală infantilă, viroza mio-mielitică paralizantă tinde să piardă în majoritatea ţărilor această caracteristică. La noi în ţară, statisticile arată încă o frecvenţă ridicată la copii. În epidemia din 1949, cazurile cu forme însoțite de paralizii erau în general între 1 și 7 ani.

Factorul „vîrstă" pare astăzi a nu mai juca un rol de limitare în contaminarea bolnavilor; el dă însă anumite particularități manifestărilor clinice ale bolii, care se agravează în raport direct proporțional cu vîrsta.

Sexul. Statisticile, atît cele vechi, cît și cele recente, indică în medie cam 3 băieți bolnavi pentru 2 fete bolnave, de unde concluzia că sexul feminin (cu excepția femeilor gravide) este mai rezistent la poliomielită decît cel masculin. Experiențe efectuate pe maimuțe femele, castrate și necastrate, au confirmat această rezistență legată de hormonii sexuali feminini.

Mediul urban și rural. După profesorul Prisman din Moscova, boala este mai des întîlnită la copiii din mediul rural decît la cei din mediul urban; acest lucru s-ar explica prin posibilitatea existenței unei imunități la copiii de la orașe, datorită contactului cu infecția mai intim și în număr mai mare.

Factorii sezonieri. Curbele statisticilor suedeze, germane și americane variază prin numărul cazurilor, care rămîne totuși proporțional cu acela al populațiilor respective, dar toate ating maximul între lunile iulie și septembrie. În Australia ele ating maximul de frecvență între februarie și aprilie, adică lunile de vară ale acelui continent. Caracterul sezonier al bolii este subliniat și de autorii sovietici ca: Hazanov, Aronovici, Krașova, Tuker și Ganzburg etc. Lunile calde ar favoriza deci apariția virozei.

Există totuși epidemii de iarnă în unele țări, ca Alaska și Groenlanda, ceea ce contrazice caracterul sezonier al bolii.

Oboseala și tulburările metabolice. Copiii obosiți contractează viroza într-o proporție mult mai mare decît cei neobosiți, de unde indicația majoră, preventivă, de a imobiliza la pat copiii suspecți.

Într-un mod asemănător acționează băile reci, în special în apă curgătoare, dușurile reci, expunerile la intemperii, mai cu seamă după oboseală sau joacă prelungită.

Ciumakov a făcut pe maimuțe o experiență edificatoare în acest sens. Unui lot de maimuțe le-a dat posibilitatea să se miște în voie, în cutii largi, și un al doilea lot a fost restrîns în cuști înguste. După infectarea ambelor loturi, a observat că maimuțele din primul lot au făcut forme mai grave de paralizie decît cele din lotul al doilea. Pentru Konovolov, explicația stă tot în creșterea metabolismului general și al celulelor nervoase, care devin astfel mai sensibile la acțiunea virusului.

Traumatismul accidental sau chirurgical. În antecedentele bolnavului se întîlnește în 5% din cazuri un traumatism accidental, survenit cu cîteva zile înainte de apariția paraliziei. Cum paralizia apare de obicei în regiunea traumatizată, s-ar putea bănui că traumatismul a acționat asupra unei regiuni bogate în țesut nervos, care putea fi sediul unei infecții latente. S-a observat de asemenea că paraliziile care survin pe un membru traumatizat sînt mult mai rebele la tratament.

Dintre traumatismele chirurgicale puse în legătură cu apariția poliomielitei, cele mai importante sînt tonsilectomiile, de unde indicația majoră preventivă de a se suprima aceste intervenții în timpul epidemiilor, atît pentru traumatismul pe care îl reprezintă, cît și pentru faptul că se adresează unui organ intens infectat de virus.

Puncția lombară, mai ales în primele zile ale fazei acute, înainte de instalarea paraliziilor, a fost și ea incriminată ca fiind agravantă (Mollaret, 1955). Dar, la simpozionul de poliomielită de la Zürich (1955) s-a conchis că abținerea de la puncție, pentru necesitatea diagnosticului, constituie o greșeală.

Boli infecto-contagioase. Se pare că difteria, tusea convulsivă, scarlatina și rujeola oferă o anumită predispoziție pentru declanșarea bolii. Faringita sau amigdalita pot favoriza pătrunderea virusului, care urmează calea nervului gloso-faringian, și produce o poliomielită înaltă, bulbară.

Vaccinări preventive pentru alte boli. S-a atras de asemenea atenția asupra perioadei de 14 zile, care se întîlnește destul de frecvent, între vaccinarea antidifterică sau aceea contra tusei convulsive și instalarea virozei mio-mielice paralizante, fără a se putea da o explicație acestui fapt de observație.

Iradierile cu raze ultraviolete. O observație a lui Ionescu-Mihăești, Țupa, Wiesner și Mesrobeanu arată în mod clar că pentru declanșarea bolii nu este suficient contactul dintre individ și virusul paralizant. Fiul unei infirmiere, în vîrstă de 4 ani, era în contact permanent cu un număr de bolnavi de poliomielită. Deși se jucase în salonul bolnavilor și chiar dormea cu mama lui în acest salon de o lună și jumătate, nu a prezentat nici un semn clinic de contaminare. Suferind de un ușor rahitism, i se recomandă un tratament cu raze ultraviolete, dar în ziua imediat următoare primei ședințe face o formă fulgerătoare de poliomielită și moare în 24 de ore.

Alimentație. Deși observația poate părea ciudată, subalimentarea mărește rezistența organismului la virus. O alimentație echilibrată, dar redusă (40% din regimul normal) sau un regim carențial în glucide întîrzie, la șoareci, manifestările paralitice.

Rolul vitaminelor. Hipovitaminozele pot favoriza evoluția virozei; carența de vitamină A, produsă experimental la șoareci infectați cu tulpina Lansing-Armstrong, a favorizat evoluția bolii dacă inocularea s-a făcut intraamigdalian, intraperitoneal, intranazal, súbcutanat sau intracardiac.

În alte cazuri, carențele vitaminice rămîn fără efect apreciabil asupra evoluției bolii.

Carența de tiamină la maimuțele Macaca mulata, carența de inozitol, acid pantotenic sau de vitamină H, la șoareci, carența de biotină la maimuță, cea de piridoxină la șoareci infectați cu tulpina Lansing, carența de riboflavină la șoareci infectați cu Theiler scade rezistența acestora față de virus.

În fine, unele avitaminoze, dimpotrivă, pot mări rezistența organismului la viroza paralizantă.

Carența de tiamină și riboflavină la șoareci oferă o rezistență netă la virusul Lansing, încît perioada de incubație se mărește, paraliziile sînt mai puțin numeroase și moartea survine mai lent.

Din cele arătate s-ar părea că o carență alimentară, de orice natură ar fi, acționează mai mult asupra virusurilor decît asupra organismului. În organismul care prezintă o carență oarecare ar lipsi un metabolit esențial pentru creșterea virusului sau s-ar elabora un metabolit particular care ar inhiba această creștere. Pe de altă parte, unii din acești factori determină o carență a unui element care asigură integritatea celulei nervoase motorii, care rămîne astfel fără protecție în fața virusului.

Mecanismele de producere a paraliziilor. Pînă acum cîțiva ani se considera că degenerarea mușchilor era secundară leziunilor nervoase și că se făcea în sens centrifug. Astăzi sînt destule argumente care ne îngăduie să socotim că mușchiul se poate îmbolnăvi chiar mai înainte, iar leziunea nervoasă poate urma în sens centripet, completînd sau amplificînd leziunile musculare inițiale.

În primele 36 de ore ale bolii se observă o completă denervare a fibrelor musculare extrafusale la joncțiunea mio-neurală. Plăcile motorii terminale intramusculare sînt lezate rapid după primele fenomene de necroză acută a fibrelor musculare, interesate în proporţie de 20% în prima zi a paraliziei şi de 50% spre a treia zi; abia consecutiv are loc şi leziunea centripetă a cilindracşilor şi a neuronilor din substanţa cenuşie.

În aceste condiţii, muşchiul lezat de virus poate manifesta de la început semne de impotenţă funcţională destul de accentuată, care poate da impresia de paralizie gravă, instituită. Unii din aceşti muşchi, inhibaţi prin boală, îşi pot totuşi relua funcţia impresionant de repede şi bine, chiar dacă bolnavului nu i s-a făcut nici un fel de tratament; aceasta ar putea însemna că leziunile strict locale au fost în număr redus sau au fost numai fenomene inhibitoare, cortico-viscerale, care au dispărut o dată cu iritaţia virotică. Dacă paraliziile se instalează definitiv, cu toate semnele lor caracteristice, înseamnă că au avut loc, în continuare, leziuni nervoase centripete, ireversibile.

Acest fel de a vedea lucrurile nu exclude explicaţia clasică a paraliziei de origine primitiv medulară, ci o completează, nesocotind-o exclusivă, fiindcă virusul este variat (cu afinitate şi neurală şi musculară).

În ultimii ani a apărut şi o altă explicaţie fiziopatologică, ce pare paradoxală şi în contradicţie cu cea clasică expusă mai sus. Ea a apărut ca o consecinţă a bunelor rezultate terapeutice obţinute în urma unui tratament preconizat de sora Kenny.

După această nouă concepţie fiziopatologică, *în faza acută a bolii există un spasm al grupelor de muşchi antagonişti, prin urmare al celor care nu vor fi ulterior „pseudoparalizaţi"*. Muşchii posteriori ai corpului, adică cei din şanţurile vertebrale, ischio-gambierii, tricepsul sural etc., intră cu predilecţie în spasm. Foarte rar se află un singur muşchi, şi lucrul poate trece neobservat, fenomenele patologice fiind de mică intensitate şi trecătoare; rămîne numai paralizia agonistului, care, fiind menţinut mult timp alungit, se dezuneşte de nervul său motor şi nu se mai poate contracta.

Spasmul, oricît de neînsemnat, este însă prezent în toate cazurile. Muşchii în spasm se scurtează, îşi pierd elasticitatea şi cu vremea se fibrozează, împiedicînd prin aceasta funcţia obişnuită a segmentului asupra căruia acţionau în mod normal. Dacă aceste leziuni nu sînt împiedicate prin tratament, duc mai tîrziu la diformităţi greu de înlăturat, deoarece există doi muşchi (agonist şi antagonist) lezaţi în forme diferite, unul sclerozat şi celălalt atrofiat prin „pseudo-paralizie".

În rezumat, din cele expuse mai sus, am fi înclinaţi să facem o sinteză, spunînd că leziunea primordială virotică se manifestă sub formă de miozită la grupele în genere flexoare antagoniste, iar sub formă nevritică, deci paralizantă, la cei agonişti extensori.

Cunoscînd afinitatea miotropă precoce a unor tulpini de virus şi existenţa miozitei parcelare consecutive, rezultă că la baza durerii este un simplu reflex declanşat de spasm. Înlăturarea de la început a acestui reflex, care devine cu timpul nociv, constituie un progres făcut de terapia actuală.

Dezunirea („alienarea") neuro-muşchiulară după teoria amintită ar fi deci un proces funcţional bazat pe tulburarea continuităţii fiziologice a căilor motorii, şi deci pe instalarea unui blocaj mecanic între scoarţă şi muşchi.

În concluzie, credem că este necesar ca medicii să renunţe la concepţia falsă că numai muşchiul, care de la început este în aparenţă paralizat, este cel bolnav şi, cel puţin în perioada iniţială a bolii, să-şi îndrepte toată atenţia terapeutică şi asupra celor în spasm, antagonişti.

Urmările tardive ale tuturor tulburărilor motorii şi trofice enumerate pînă acum (sechelele) se datoresc în primul rînd acţiunii inegale a grupurilor musculare antagoniste, care aşază segmentul respectiv în atitudini vicioase ce se permanentizează, dacă nu sînt tratate la timp şi corect.

Din punct de vedere fiziopatologic, ele însă nu trebuie privite numai ca o consecință locală a dezechilibrului mușchilor antagoniști, sau ca o urmare numai a unei paralizii globale a unui segment sau a unui membru, ci ca o rezultantă legată de adaptarea la noile condiții funcționale, create de permanentizarea acestui dezechilibru, sau a paraliziei globale, care duce la modificări în statica și dinamica întregului sau a unei bune părți din aparatul locomotor.

Pe lîngă modificările funcționale de coordonare, segmentele interesate pot cu timpul să prezinte unele diformități osteo-articulare, care, în lipsa unui tratament susținut, se dirijează rar în sensul unei compensări și au de obicei tendința la progresiune, agravînd infirmitatea, atît din punct de vedere morfologic, cît și din punct de vedere funcțional.

Permanentizarea atitudinilor vicioase duce la o retracție capsulo-ligamentară și la o scleroză a țesuturilor moi periarticulare de această parte, care fixează segmentele osoase în raporturi anormale. O parte a suprafețelor articulare, fiind sublaxate, scapă de sub presiunea obișnuită și condilii respectivi se dezvoltă conform legii Delpech-Wolff, mărindu-și volumul și micșorîndu-și consistența. Aceste tulburări osoase transformă diformitatea trecătoare într-una ireductibilă.

Deformațiile se pot adresa tuturor segmentelor corpului, mărimea lor fiind în raport direct proporțional cu importanța pe care segmentul respectiv al aparatului locomotor o are pentru statică și dinamică.

Vom descrie, cu ocazia prezentării fiecărei sechele în parte, fiziopatologia specifică fiecărui segment, precum și modificările morfologice și funcționale care survin.

Anatomie patologică. Vom căuta să arătăm aspectul macro- și microscopic al diverselor sisteme de țesuturi lezate, din momentul apariției bolii și pînă la forma ei finală de diformități.

Sistemul nervos. Pînă în ultimul timp, studiile de anatomie patologică au privit aproape exclusiv leziunile sistemului nervos central.

Existența leziunilor nervoase și a paraliziilor musculare consecutive a făcut să se adopte o atitudine pesimistă în tratamentul sechelelor, nețiindu-se seamă de faptul că aceste leziuni au fost descoperite numai la formele foarte grave, care au dus la un sfîrșit letal, și că în mod obișnuit paraliziile dispar în bună parte; aceasta constituie o dovadă elocventă că ele nu au totdeauna la bază o leziune a tuturor celulelor nervoase dependente, care este ireversibilă; viroza mio-mielitică paralizantă se caracterizează în primul rînd prin simptomele datorite dezorganizării funcționale a căilor motorii, și numai secundar prin leziunile arhitecturale definitive ale sistemului nervos. Paraliziile musculare adevărate, prin leziunile coarnelor anterioare, nu sînt atît de caracteristice ca celelalte tulburări neuro-musculare, pe care le întîlnim în mod obișnuit, și ele apar, după Konovalov, numai cînd leziunile distrug cel puțin o treime din neuronii care deservesc mușchii interesați.

În faza acută a bolii, aspectul macroscopic (necroptic) al sistemului nervos central privit în general este puțin diferit de cel normal, dar cu meningele ceva mai hiperemiate. Leziunile sînt necaracteristice, putîndu-se observa pe secțiune o congestie a capilarelor intraparenchimatoase, mai predominantă în substanța cenușie decît în cea albă și mai mult în măduva lombară decît în encefal. Uneori, în același stadiu, măduva este puternic tumefiată, are un aspect congestiv, cu hemoragii capilare și edem, mai ales la nivelul coarnelor anterioare. Creierul poate fi și el edemațiat, cu circumvoluțiile aplatizate, și cu hemoragii punctiforme în substanța cenușie. În acest din urmă caz, creierul extras din cutia craniană este moale și se turtește, din el transsudînd un lichid abundent.

Microscopic, leziunile sistemului nervos pot avea aspecte diferite, după etajul studiat, și se prezintă ca infiltrații, proliferări și chiar distrucții (polioclazie). Sînt interesați de asemenea neuronii din centrii simpatici și cei medulosuprarenali, plexurile nervoase intestinale, intrastomacale, precum și ganglionii semilunari.

Konovalov susține că leziunile trunchiului cerebral explică febra, inapetența, durerile difuze, vărsăturile, tulburările cardiace etc., prin urmare, simptome generale care trebuie interpretate drept simptome neurogene. Oricare ar fi forma clinică, scoarța cerebrală are o contribuție activă în mecanismul fiziopatogenic. O dovadă elocventă în acest sens ne-o dau și modificările electroencefalografice, care se întîlnesc totdeauna.

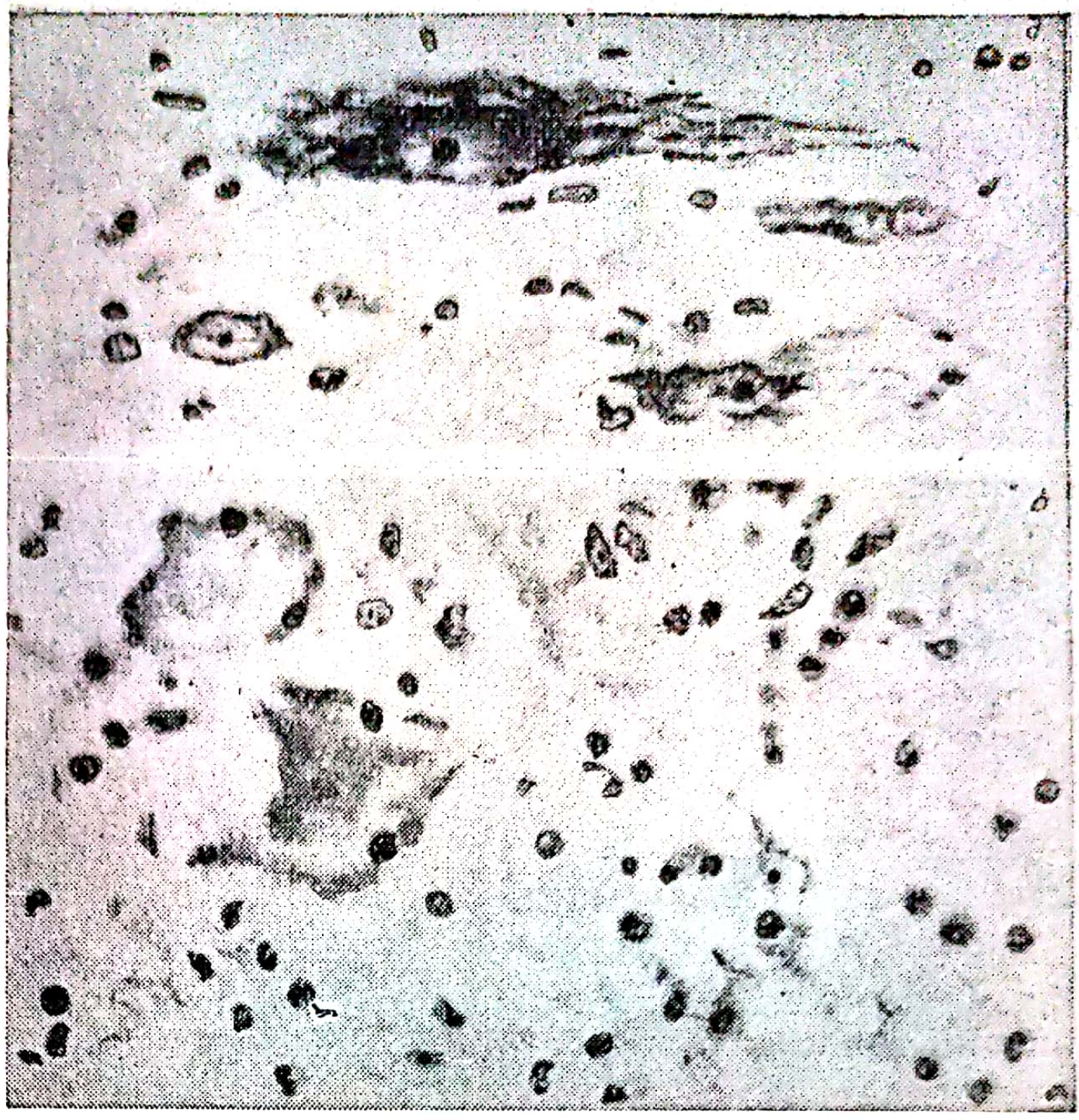

Fig. 468. — Aspectul normal al celulelor mari și mici (*A*) și leziunile precoce ale neuronilor în paralizia respiratorie (*B*) (după Larouelle).

Intensitatea leziunilor care se observă pe diferite segmente sle sistemului nervos este în strînsă legătură cu forma clinică și cu gravitatea bolii. În formele spinale, leziunile interesează în special măduva lombară și ganglionii spinali, iar în formele encefalitice mai ales segmentele superioare ale nevraxului și ganglionii lui Gasser.

Etajul superior al sistemului nervos central. Leziunile poliomielitice caracteristice, neurale, perineurale și perivasculare, se întîlnesc în bulb, în protuberanță, în nucleii talamici, în nucleul arcuat, în nucleul dințat, în nucleul ventriculului al patrulea, în tuber cinereum și chiar în scoarță (Marinescu, Manicatide, Drăgănescu). În unele cazuri, cum arată și Soloviev, leziunile pot depăși teritoriul motor, ceea ce constituie o dovadă în plus că virusul poliomielitic nu are un tropism strict motor. Întreaga cale piramidală poate prezenta un aspect spongios, care se atenuează cu cît leziunea este privită mai sus.

De o deosebită importanță este studiul leziunilor histopatologice întîlnite în cazurile de paralizie bulbară, de formă respiratorie, însoțită sau nu de paralizia deglutiției. Aceste leziuni sînt precoce, părînd a exista în faza preliminară a bolii; ele pot produce moartea în formele supraacute, în primele 48 de ore, și în formele acute sau subacute în 7—8 zile. Constante, de intensitate variabilă și rapid distructive, ele interesează toate formațiunile bulbului și ale centrilor supraiacenți (fig. 468). Cel mai grav atins este centrul bulbar al mișcărilor aparatului respirator, atît în grupele sale celulare, cît și în fibrele sale radiculare, motorii și senzitive.

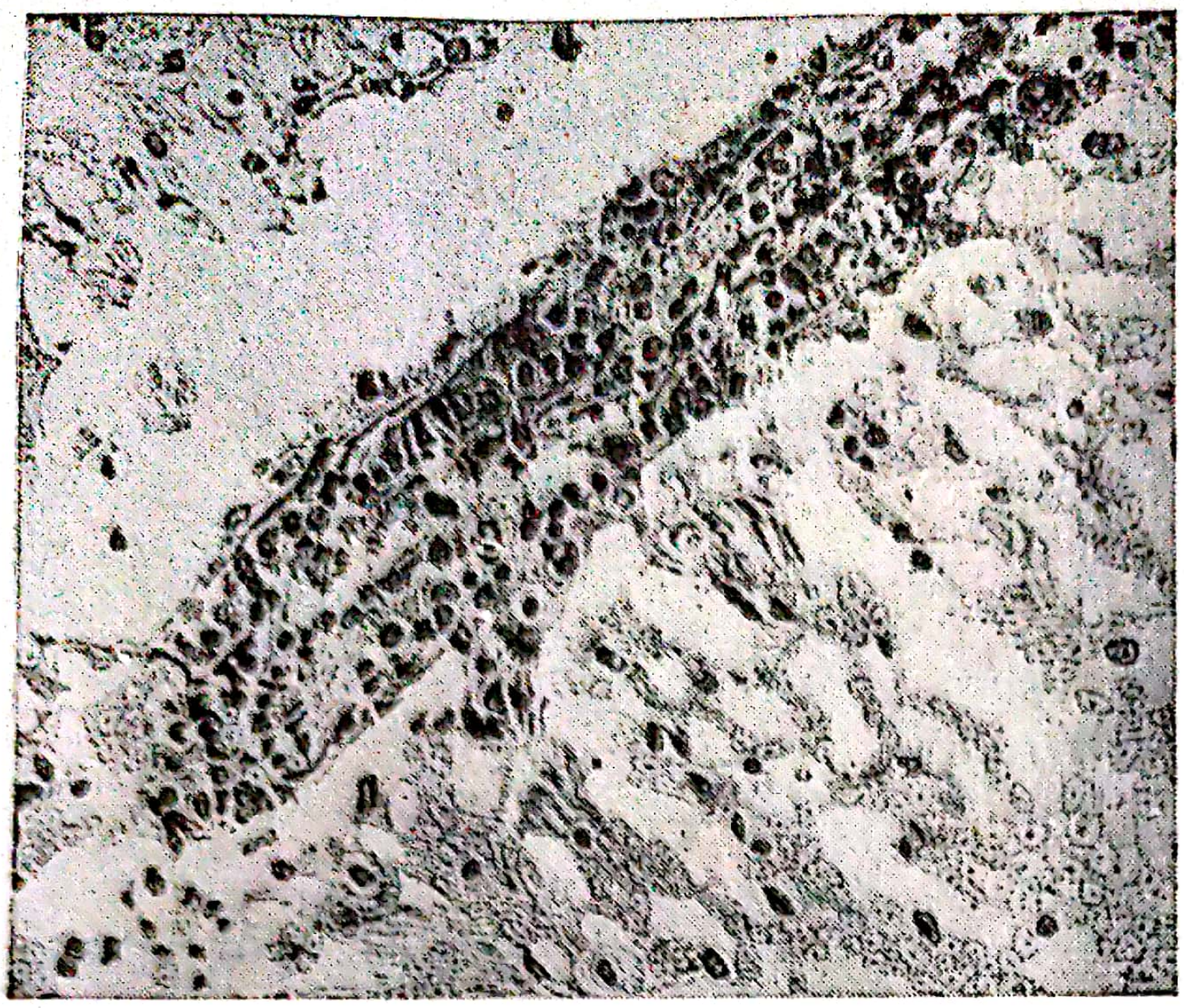

Fig. 469. — Infiltraţia masivă a piei mater în fundul şanţului medular anterior (după Rőemer).

Meningele prezintă o infiltraţie mai mult sau mai puţin modestă, de tip limfo-plasmocitar, care se prelungeşte uneori şi pe septurile conjunctivo-vasculare ale parenchimului nervos (fig. 469).

Măduva spinării. Sînt caracteristice leziunile care se descriudeobicei la nivelul coarnelor anterioare, şi care se prezintă sub aspecte deosebite, după faza de evoluţie a bolii. Într-o primă fază, celulele motorii pot prezenta toată gama de leziuni degenerative, de la cromatoliză parţială şi picnoză, pînă la dispariţia completă a substanţei tigroide şi necroză celulară. Aceste leziuni degenerative sînt încadrate de fenomene inflamatorii manifeste, la început caracterizate prin granulocitoză şi mai tîrziu prin limfocitoză, în special perivasculară şi perineurală, sau prin infiltraţii difuze în substanţa cenuşie şi chiar în substanţa albă învecinată. Uneori se pot întîlni chiar mici abcese. Vasele care prezintă mai frecvent coroane de perivascularită sînt acelea din apropierea şanţurilor mediane anterioare şi posterioare, şi cele din vîrfurile coarnelor.

Într-o fază mai înaintată, celulele nervoase ale grupelor radiculare pot dispărea sau pot fi alterate, şi rarele elemente care mai rămîn sînt înecate într-un ţesut de reacţie microglială. În numeroase puncte se disting importante focare de necroză, pline cu corpi granuloşi.

În locul celulei nervoase distruse poate apărea astfel un nodul neuronofagic (fig. 470).

Intr-un stadiu şi mai înaintat, aspectul proliferant poate dispărea, cornul anterior prezentîndu-se ca un adevărat deşert celular pustiit de elemente. Incluziile celulare, specifice virozelor, nu se întîlnesc în poliomielită.

Patogenia parezelor şi paraliziilor nu poate fi interpretată numai prin leziunea unică a coarnelor anterioare, teorie susţinută şi de Konovalov, parezele fiind precedate de ataxie, contracturi clonice, reflexe miotatice şi alte semne de iritaţie pi-



Fig. 470. — Stadiu de distrucţie neuronofagică la nivelul L_4 (după Larouelle).

ramidală. Leziunile se adresează și altor formațiuni motorii ale trunchiului cerebral, substanței reticulare, coarnelor posterioare și ganglionilor spinali.

Konovalov afirmă, pe bună dreptate, că nu se poate vorbi de o formă spinală pură, iar cercetările făcute de Ciumova, precum și de Institutul de inframicrobiologie al R.P.R. de sub conducerea acad. Șt. Nicolau, arată interesarea în totalitate a sistemului nervos central.



Fig. 471. — Două focare de degenerescență mielitică în interiorul cordonului antero-lateral cervical (după Mollaret).

Mollaret, Bertrand descriu de asemenea o distrugere mielinică, mai mult sau mai puțin marcată, în vecinătatea imediată a cordoanelor antero-laterale. Se descrie ca o leziune foarte rară distrugerea completă a plăcilor de mielină ale substanței albe însoțită uneori, așa cum s-a arătat recent, de o spongioză cordonală importantă (fig. 471 și 472).

Rădăcinile rahidiene. Rădăcinile anterioare prezintă leziunile clasice cunoscute la care se pot adăuga alterări de demielinizare de o oarecare intensitate.

Leziunile sistemelor senzitive, periferice și centrale. Acad. Șt. Nicolau și colaboratorii au arătat topografia și întinderea leziunilor sistemelor de neuroni senzitivi în măduva spinării și în segmentul periferic (ganglioni și nervi), precum și afectarea sensibilității generale de la bulb la talamus și scoarța cerebrală.

Tulburările de sensibilitate subiectivă sau obiectivă pe care le pot prezenta bolnavii s-ar datori leziunilor neuronilor senzitivi. Ele apar foarte rar la examenele clinice, deoarece neuronii din cornul posterior sînt lezați discontinuu și foarte rar pînă la neuronofagie; pentru a avea tulburări apreciabile de sensibilitate într-un dermatom este absolut necesar, datorită fenomenului de suprapunere de inervație, să fie complet lezate rădăcinile nervoase a trei dermatoame.

În faza de sechele ale bolii. Instalarea pseudo-paraliziilor și a paraliziilor poliomielitice și imobilitatea unor segmente întregi, sau chiar a întregului membru, atrag o serie de modificări funcționale și structurale ale tuturor țesuturilor și organelor care compun segmentul sau membrul respectiv (tegumente, mușchi, oase și articulații), producîndu-se în ultima fază a evoluției bolii, diformități.

A. I. Abrikosov este de părere că atrofia este de tip neurotic și se explică

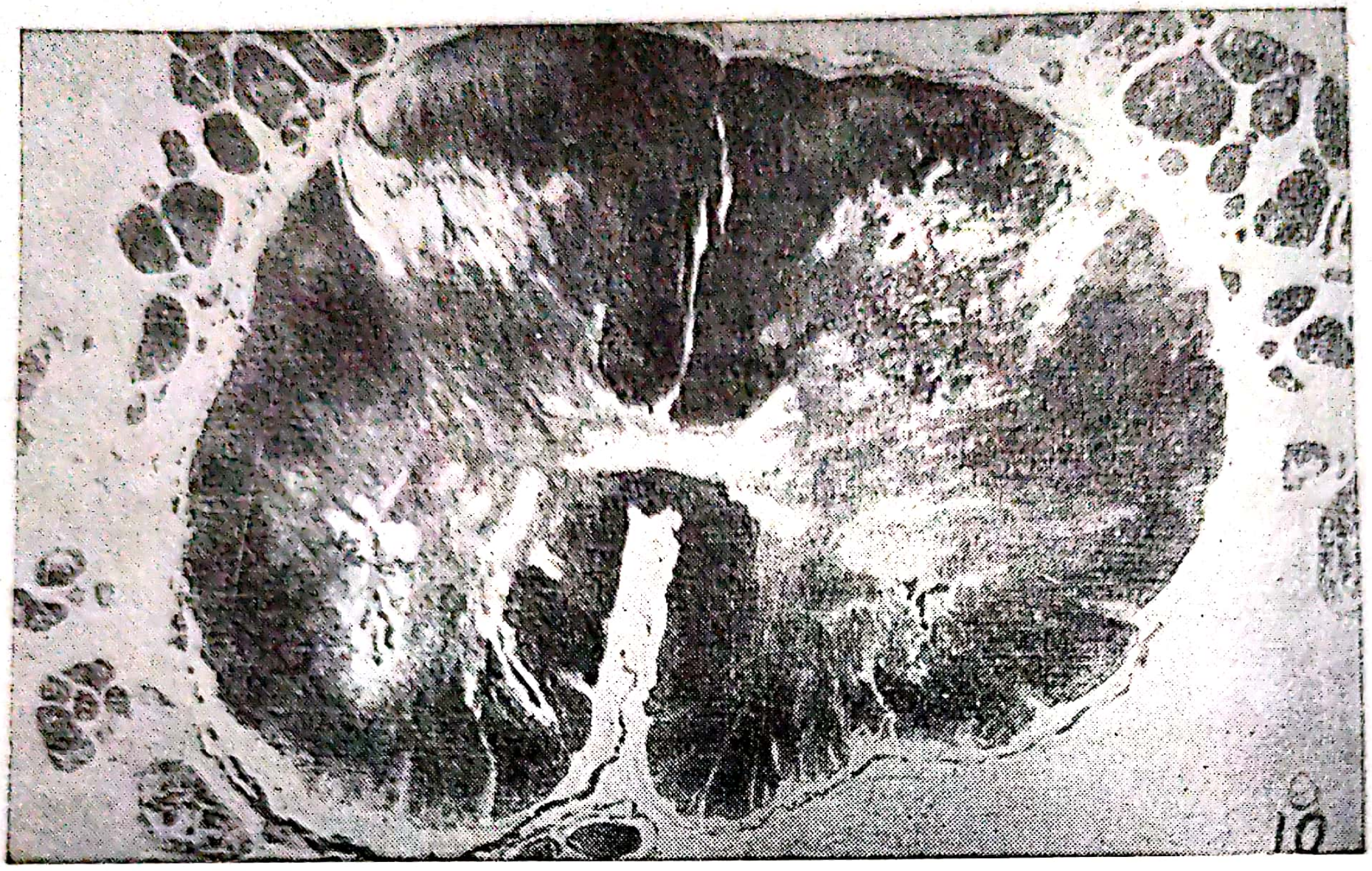

Fig. 472. — Retracția cicatriceală a cordonului anterior, datorită demielinizării (după Mollaret).

prin leziunile sistemului nervos central, care duc la pierderea acțiunii trofice ce reglează nutriția țesuturilor interesate. Această explicație justă ne face să înțelegem în ansamblu toate tulburările trofice (tegumente, mușchi, tendoane, oase și articulații) pe care le întîlnim constant în sechelele virozei mio-mielitice paralizante.

Tulburările trofice. Disocierea unității neuro-musculare motorii și inactivitatea musculară vor determina la rîndul lor, în plus, încetinirea ritmului metabolic al tuturor celorlalte țesuturi și organe din apropiere. La aceste tulburări se adaugă fără îndoială și modificările funcționale ale sistemului vegetativ, care se produc în urma reacției corticale, și poate și prin lezarea posibilă, dar care nu a fost demonstrată, a cordonului intermedio-lateral al lui Clarke. Toate acestea atrag o circulație deficitară care se manifestă în primul rînd prin răcirea, cianozarea și infiltrarea cu edem scleros a tegumentelor. Este de remarcat, totuși, că niciodată aceste tulburări trofice nu duc la ulcerații, ceea ce poate constitui o dovadă în plus că de cele mai multe ori nu se produce o paralizie a segmentului sau membrului respectiv, cu toate urmările trofice cunoscute, ci o pseudoparalizie.

Mușchii. Miozita, care se manifestă clinic în faza acută prin spasm poate evolua foarte diferit, după varietatea virusului, intensitatea miotropismului virotic, calitatea țesutului muscular, vîrsta bolnavului și tratamentele aplicate. Iată de ce leziunile histopatologice care se pot observa la nivelul fibrelor musculare se pot prezenta sub aspectele cele mai variate.

Fibrele musculare interesate își schimbă aspectul macroscopic, se atrofiază și iau o colorație care poate varia de la roz-palid la galben foarte palid.

Precizarea evoluției histopatologice pe care o suferă fibrele musculare interesate nu este însă posibilă, rezultatele cercetărilor fiind contradictorii. Deși pentru unii autori, cum ar fi Köpitz de la Budapesta (1937), fibrele ar suferi numai o degenerare atrofică și nu una grasă, majoritatea autorilor descriu existența degenerescenței de acest ultim tip.

Se pare însă că este imposibil să se descrie în poliomielită o leziune histo- patologică musculară standard (fig. 473 și 474).



Fig. 473. — Fenomene regenerative musculare, zone amorfe și migrare de nuclei (după Serra).

Degenerescența ceroasă Zenker nu se datorește acțiunii directe a toxinelor virotice asupra fibrelor musculare, ci unor tulburări vasomotorii, unor angiospasme, ca răspuns excitațiilor nociceptive dat de scoarță prin intermediul elementelor nervoase periferice. Leziunile musculare ar intra, după unii, în cadrul necrozelor prin ischemie și s-ar datori, în forma lor definitivă, lezării tractului intermedio-lateral al lui Clarke, care se produce prin vecinătate, în urma lezării coarnelor anterioare ale măduvei. Această explicație este pur teoretică, deoarece nu se poate afirma cu siguranță existența leziunilor tractului intermedio-lateral, celulele prezentînd fenomene de cromatoliză, care le dau un aspect vărgat, aparent patologic.

După A. I. Abrikosov, atrofia este de tip neurotic, interesînd în primul loc țesutul muscular, dar și tegumentele și oasele.

Un singur lucru este sigur: că aceste fenomene consecutive tulburărilor vegetative au o mare importanță, fie că ele acționează de la început, fie că acționează într-o fază ceva mai tîrzie, de unde necesitatea de a interveni cît mai precoce pentru prevenirea și apoi combaterea lor. O altă concluzie practică ce se poate trage este aceea că intervențiile reparatoare (înlocuiri musculare) au puține șanse de succes cînd fibroza s-a constituit și în mușchii care urmează să fie transplantați.



Fig. 474. — Variații ale calibrului fibrelor musculare și ușoară reacție a țesutului conjunctiv (după Serra).

O a s e l e. Datorită lipsei de activitate, circulației deficitare și tulburărilor vasomotorii, creșterea oaselor în lungime și grosime nu se mai efectuează în mod normal, segmentele rămînînd mai mici. Membrul inferior poate ajunge astfel să prezinte scurtări importante, de la 1 la 20 cm.

Oasele sînt fragile și cu corticala foarte subțiată, cu epifizele diminuate de volum și decalcificate. Modificările atrofice puse în evidență radiologic sînt neregulate, localizate și cu deformări ale arhitecturii primare, spre deosebire de modificările produse, de pildă în urma unei amputații, cînd acestea sînt regulate, generalizate și nu tulbură arhitectura primară a osului (fig. 475).

Uneori, în regiunea diafizo-metafizară se văd dungi paralele de scleroză osoasă. Acest aspect radiologic ne face să socotim leziunile osoase ca fiind mai curînd o urmare a unor tulburări ciclice trofice și vasomotorii, și nu ca una a imobilizării (fig. 476).

Influența atrofiei musculare asupra nutriției și creșterii osului, ținînd seama de simbioza os-mușchi asupra căreia insistă atît de mult Cretin, este incontestabilă. La nivelul unde mușchii se inseră prin tendoane pe os și pe unde o bună parte din materiile nutritive, mai ales sub formă de săruri minerale, pătrund în os, schimburile sînt profund tulburate din cauza atrofiei musculare.

Articulațiile. Circulația redusă mult, tulburările neurovegetative vasomotorii, lipsa manșonului muscular și mai ales lipsa de mișcare au repercusiuni și asupra articulațiilor, care prezintă alterări profunde. Cartilajele se atrofiază în măsura atrofiei metafizare. Extremitățile osoase se restructurează conform legilor lui Delpech-Wolff, după cum vom vedea la fiecare articulație în parte.

Studiind modificările aparatului

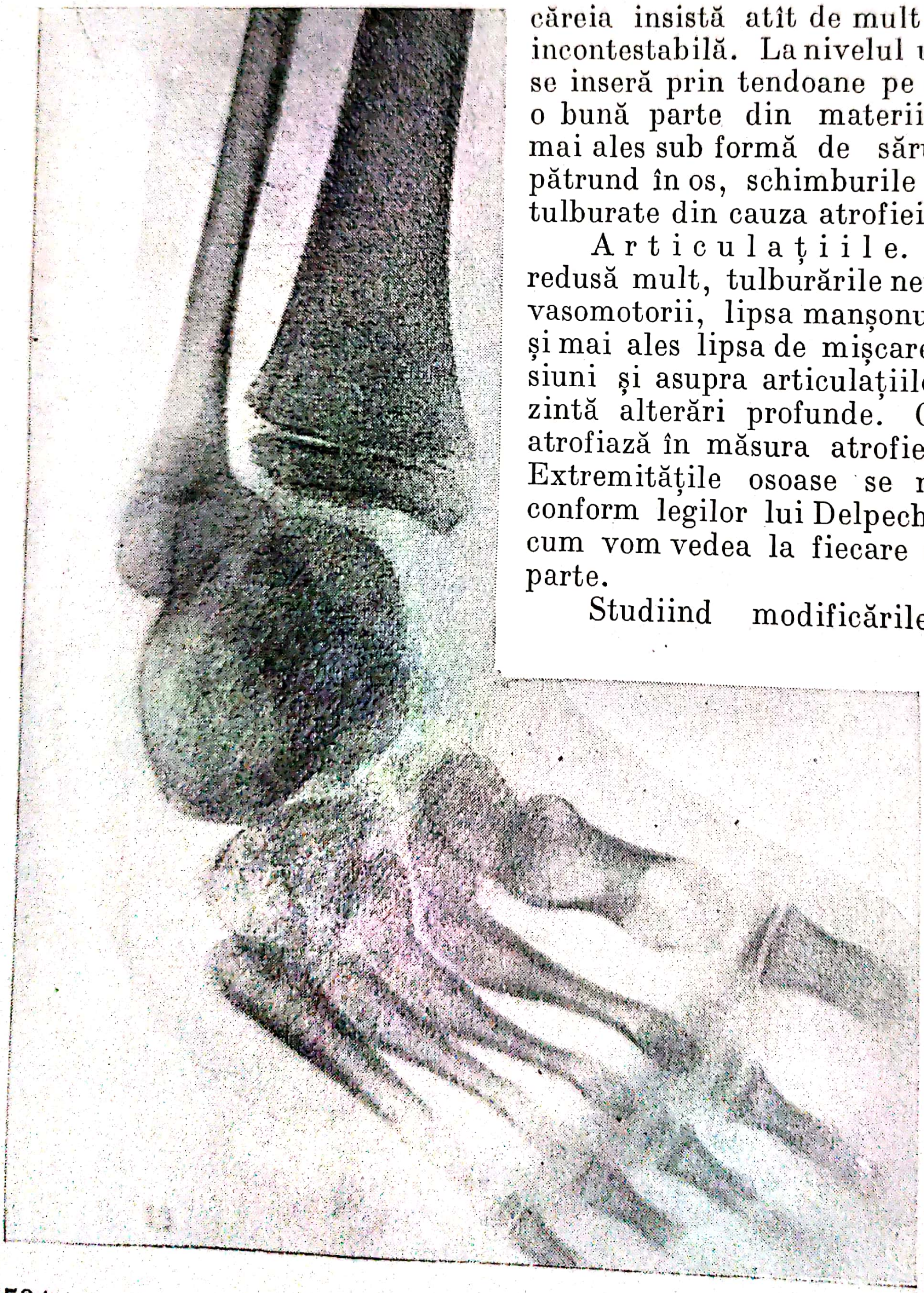

Fig. 475. — Modificările atrofice osoase în poliomielită.

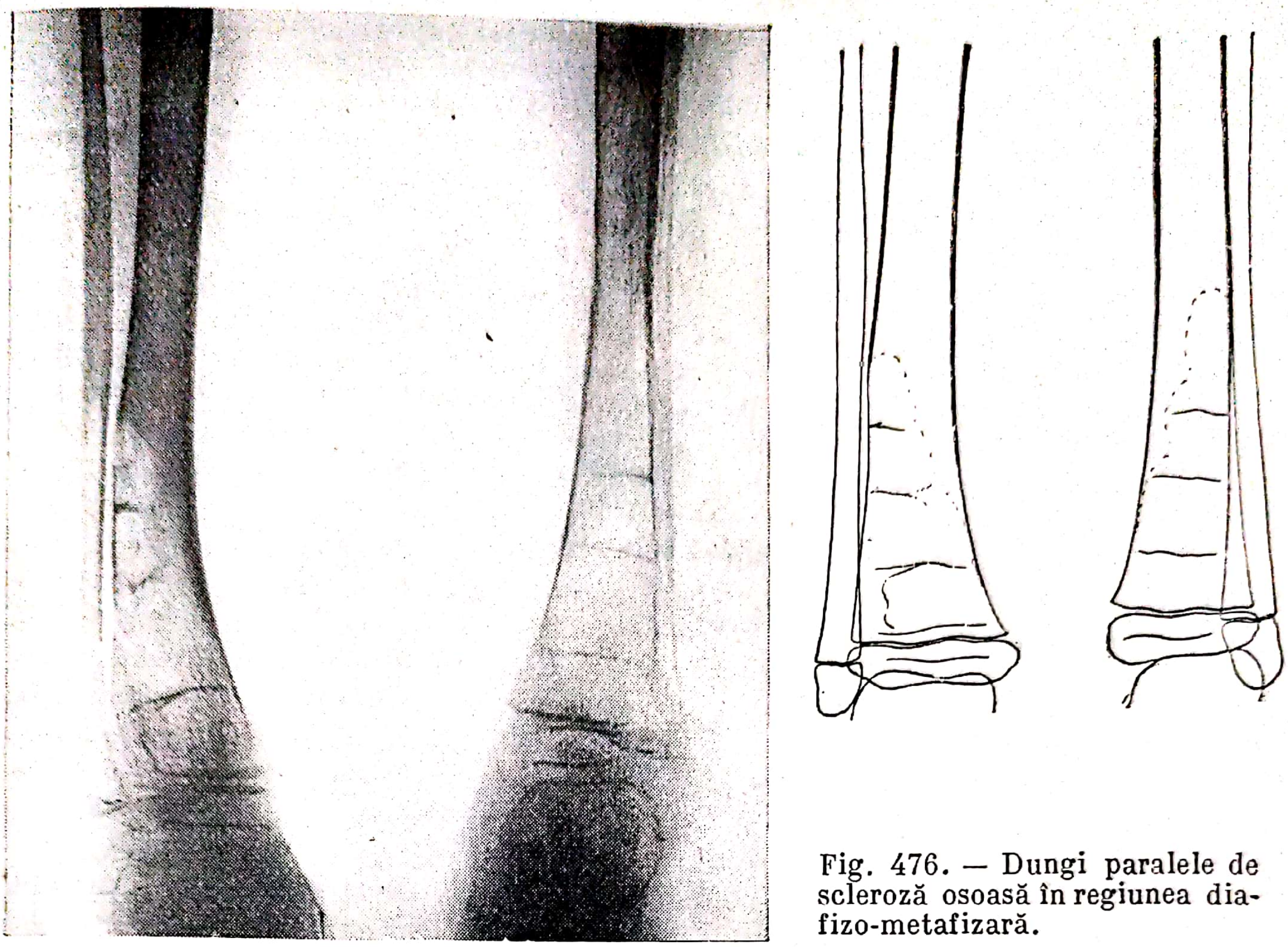

Fig. 476. — Dungi paralele de scleroză osoasă în regiunea diafizo-metafizară.

ligamentar la picioarele strîmbe paralitice M. I. Bloch, citat de Zațepin, a arătat că, spre deosebire de picioarele strîmbe congenitale, în care tabloul microscopic nu este modificat, ligamentele picioarelor strîmbe paralitice prezintă urme de modificări patologice (fig. 477).

Ligamentele se compun din fascicule destul de subțiri de fibre colagene, greu decelabile prin metodele obișnuite. Fasciculele sînt despărțite prin țesut conjunctiv lax, iar între ele se găsesc vase, mai ales de tip capilar. Multe din aceste vase sînt înconjurate de manșoane de celule mici, rotunde, cu nucleu de tip limfatic, intens colorabil, împreună cu o cantitate neglijabilă de plasmocite și celule epitelioide alungite, cu nucleu palid. Prelungirile acestui țesut de granulație se răspîndesc printre fibrele colagene, despărțindu-le în țesutul elastic se descoperă fascicule subțiri și scurte, în număr redus care merg paralel cu fasciculele colagene. Capsula și ligamentele nemaifiind susținute de tendoanele și mușchii periarticulari, se destind, ajungîndu-se astfel la laxități mari, care constituie diminuări funcționale în plus, ce agravează paraliziile și duc la subluxații, diformități, dezaxări și, excepțional chiar la luxații.

Viscerele. Prezintă leziuni oarecum asemănătoare celor întîlnite în sistemul nervos central. Intestinul este tumefiat și edemațiat în special la nivelul plăcilor Peyer și al foliculilor solitari, care se pot ulcera. Amigdalele se prezintă și ele tumefiate, hipertrofice, cu depozite exsudative și mici abcese miliare diseminate.

Plămînii, interesați și ei, pot prezenta chiar focare de bronhopneumonie, alteori zona de hiperemie alternînd cu zone emfizematoase; uneori prezintă o congestie hipostatică.

În pericard se poate descoperi lichid, fie clar, abundent, fie sero-citrin, iar pericardul poate lua un aspect lăptos.

Ficatul edemaţiat, poate prezenta, în forme grave, semne de degenerescenţă grasă.

Rinichii sînt congestionaţi, în special la nivelul piramidelor, uneori cu corticala palidă; alteori aceasta prezintă o degenerescenţă grăsoasă. Splina este hipertrofiată, cu foliculii considerabil tumefiaţi, şi plini cu un material necrotic granular, întîlnindu-se chiar proliferarea ţesutului lacunar sau stază în pulpa splenică.

Întregul sistem ganglionar (în special ganglionii mezenterici) se prezintă de asemenea tumefiat. Toate acestea ne arată interesarea cu intensitate şi sub formă de hiperplazie a întregului sistem reticulo-histiocitar şi limfatic.

Imunitatea. O maimuţă care a făcut boala experimentală tipică, cu paralizii permanente sau chiar trecătoare, după o lună sau două, devine imună faţă de o reinoculare cu aceeaşi tulpină de virus sau aparţinînd aceluiaşi tip (Ionescu-Mihăeşti).

Se pare că ar fi două mecanisme complet diferite prin care sistemul nervos central este apărat de invazia virusului poliomielitic. Primul mecanism se întîlneşte la animalele noi, neinfectate încă şi care rezistă la inocularea de probă cu material virulent, dacă li se administrează în prealabil ser antipoliomielitic; cantitatea de anticorpi necesară pentru prevenirea infecţiei este în raport cu calea de inoculare a virusului. Al doilea mecanism se întîlneşte la animalele care au fost odată infectate cu virus poliomielitic şi la care sistemul nervos central poate fi imun, indiferent dacă serul animalului conţine sau nu anticorpi neutralizanţi.

Reinocularea cu un virus de alt tip poate provoca la maimuţă o infecţie gravă şi deseori mortală. Observaţii asemănătoare s-au semnalat şi la oameni, dar excepţional, fiindcă în întreaga literatură medicală nu s-au adunat decît 16 cazuri de recidive. Izolarea unei tulpini de virus diferită de aceea care a provocat prima îmbolnăvire constituie o dovadă în acest sens. Prezenţa de anticorpi neutralizanţi, specifici noului tip de virus şi evoluţia lor în cursul celei de-a doua îmbolnăviri constituie un sprijin în favoarea acestei afirmaţii.

După Hammon, din punct de vedere epidemiologic, imunitatea în poliomielită la om este temporară, durata ei depinzînd de infecţii subclinice repetate, cu acelaşi tip de virus, care, deşi în unele cazuri nu pot preveni reinfecţiile, modifică probabil modalitatea de reacţie clinică a organismului. De aceea, starea de „purtător sănătos de virus“ este atît de comună printre „imuni“.

Importanţa determinării tipului de virus în cursul unei epidemii se arată deci de la sine. Pe această bază, J. Salk, Lepine, Farell au început în cursul anului 1953 prepararea unui vaccin antipoliomielitic polivalent, conţinînd în proporţii egale cele trei tipuri pînă în prezent cunoscute, cultivate în condiţii speciale, în culturi de ţesuturi şi inactivate cu formol sau în alt mod.

Epidemiologie. Răspîndirea virozei, ca aproape a tuturor bolilor infecto-contagioase, se face, atît prin contaminare directă, cît şi indirectă.

Aşa cum am arătat, căile de eliminare a virusului poliomielitic din organism, în afară de materiile fecale şi mucoasa nazală, sînt mucoasa faringiană şi amigdalele. Germenii putînd persista în nazo-faringe 6 luni, şi în mod excepţional chiar 2 ani de la inoculare, durata perioadei de eliminare va fi cu atît mai lungă cu cît boala a fost mai puţin gravă.

Bolnavii, în special cei cu forme abortive şi aparent sănătoşi, pe care nu-i putem dibui decît foarte greu, sînt deţinătorii virusului şi pot constitui factori de diseminare a bolii.

Pentru Gromaşevski şi Vaindrah rolul principal în transmiterea virozei l-ar juca calea respiratorie.

Eliminarea virusului se face însă, în cea mai mare parte, prin materiile fecale, de unde existența contaminării indirecte. Materiile fecale se scurg în apele de canal și în rîuri, unde virusul nu este distrus prin autopurificarea biologică. Contaminarea apelor va duce inevitabil la aceea a teritoriilor tributare acestor ape. Vicențiu Vendeg a realizat experimental inocularea de virus la unele plante (fig. 478).

Contaminarea o dată realizată printr-unul din mijloacele enumerate mai sus, boala progresează de la focarul central ca o pată de ulei, extinderea făcîndu-se numai excentric, ca și cînd s-ar produce o stare refractară, ce s-ar opune reîntoarcerii spre punctul de plecare.

Descriere clinică. Poliomielita este o boală de aspect proteiform; în general se admite totuși că evoluează în cinci faze consecutive; de incubație, de manifestări acute, de paralizii, de regresiune a paraliziilor și de diformități definitive (sechele).

Pentru simplificare, ca și pentru posibilitatea de a îngloba și formele abortive, asimptomatice, s-a mai propus să se admită doar două faze: *una preparalitică* și *una paralitică*.



Fig. 477. — Diferența dintre o secțiune microscopică în ligamentul unui picior strîmb congenital *(a)* și în ligamentul unui picior poliomielitic *(b)* (după M. J. Bloch).

Sînt autori însă care împărtășesc o concepție mai nouă asupra bolii și găsesc că ar avea în fond trei faze evolutive, în afara perioadei de incubație și invazie.

1. Faza acută, de la debut pînă la liniștirea spasmului muscular, durează 12—14 zile, dar poate dura și mai multe săptămîni.

2. Faza de convalescență, de la cedarea spasmului pînă la stadiul de vindecare maximă, variază ca timp de la caz la caz, dar se termină după doi ani, perioadă suficientă pentru vindecarea unor leziuni musculare și eventual medulare.

3. Faza cronică, în care leziunile neuro-musculare s-au dovedit ireversibile.



Fig. 478.—Viroză la fasole (după Vincențiu Vendeg).

Perioada de incubație și de invazie durează cam 3—4 zile (după Nicolau), în medie 7—14 zile și cu maxime între 2 și 25 (după Gavrilă și Totoiescu). S-au semnalat însă perioade de incubație de 10—36 de ore, și nu puțini sînt autorii care vorbesc de perioade lungi de incubație, de peste 40 de zile. De fapt se poate vorbi numai de perioada de incubație experimentală la maimuță, incubația la om fiind greu de stabilit, fiindcă printre cei ce se îmbolnăvesc sînt mulți purtători vechi de virus și, prin urmare, nu putem ști momentul cînd un virus prezent saprofit devine activ.

La om, spre sfîrșitul perioadei de incubație se descriu unele simptome prodromice ca: anxietate, insomnie, mialgii, cefalee etc., care unui clinician avertizat îi pot atrage atenția, mai ales în timp de epidemie, pentru a lua măsurile posibile de tratament foarte precoce, care fac ca boala să evolueze mai atenuat.

Perioada acută începe necaracteristic, uneori brusc, cu febră mare de 39—40°, în perioadă de sănătate aparentă, cu senzație de oboseală, cefalee și vărsături, alteori ceva mai lent și mai discret. Perioada acută durează 3—4 zile, cu limite maxime între 1 și 13 zile.

Febra se menține pînă la 1—10 zile, mai des 3—6 zile, între 37 și 38° (Gavrilă, Totoiescu, Voiculescu). Uneori curba termică ia un aspect bifazic (curba febrilă în dromader), bolnavul prezentînd două puseuri de febră, despărțite de o perioadă în care este mai scăzută, și aceasta timp de 2—21 de zile.

La această stare febrilă se adaugă apariția unui număr oarecare de tulburări care pot interesa toate organele.

Se pot întîlni: fenomene catarale (coriză, amigdalită eritematoasă, faringită, traheobronșită, epistaxis prin congestia mucoasei nazale), fenomene gastro-intestinale (inapetență, greață, limbă saburală, colici abdominale, vărsături, diaree, uneori dizenteriformă sau, dimpotrivă, constipație), erupții cutanate (exantem rujeoliform, scarlatiniform, miliar și herpes labial), fenomene vasomotorii (transpirații profuze, tahicardie, aritmie, mai rar bradicardie) și în special tulburări sfincteriene, care apar în 40% din cazuri și sînt cîteodată intense, necesitînd chiar sondaje, dar cu un caracter tranzitoriu, durînd doar 4—5 zile. Incontinența poate surveni în urma parezei tranzitorii a sfincterului vezical, iar anuria numai în cazurile grave.

Constipația care survine, de obicei în ultima fază, constituie cea mai gravă complicație digestivă, deoarece eliminarea virusului nu mai este posibilă. În acest sens, experiențele făcute pe maimuțe au arătat că virusul devine activ în mucoasa intestinală numai în absența peristaltismului.

În afara semnelor generale, infirmiera Kenny atrage atenția asupra următoarelor trei categorii de simptome, care constituie după ea *trepiedul caracteristic al fazei acute*: spasmul muscular, disociația (alienarea) neuromusculară și incoordonarea.

În afară de formele descrise mai sus, de un deosebit interes în faza acută sînt așa-numitele *forme abortive, fruste sau subclinice*, care apar în plină epidemie, au o simptomatologie benignă, numai cu o stare de indispoziţie sau uşoară febră şi angină ori cu oarecare tulburări ale aparatului gastro-intestinal. Ele nu sînt urmate de paralizii, ci uneori doar de uşoare pareze trecătoare.

Gavrilă, Totoiescu şi Voiculescu au ajuns la concluzia că trebuie considerate ca forme abortive toate cazurile care prezintă unele fenomene clinice ale perioadei acute, cu uşoare dureri musculare, urmate de pareze care dispar în 2—4 zile, cu examenul lichidului cefalorahidian pozitiv, şi toate cazurile care în mediu epidemic prezintă semnele clinice caracteristice perioadei acute şi prezintă examenul lichidului cefalorahidian pozitiv.

Diagnosticul în faza acută. Diagnosticul formei fruste se poate verifica prin transmiterea interumană a infecţiei, constatarea prezenţei virusului în nazo-faringe şi ulterior prin reacţii serologice speciale.

În stadiul preparalitic al bolii se face diagnosticul şi prin examene de laborator. Cele mai elocvente sînt acelea care pun în evidenţă virusul în fecale şi în secreţia nazo-faringiană.

Aceste examene sînt însă greu de efectuat, costisitoare, cer mult timp şi instalaţii speciale, şi de aceea ne mărginim de obicei la examenele curente, ca hemograma şi examenul lichidului cefalorahidian.

Tabloul sanguin ne arată modificări constante. La începutul bolii s-a descris o uşoară leucopenie, înlocuită mai tîziu cu leucocitoză sau limfocitoză.

O indicaţie utilă în stadiul preparalitic o dă însă examenul lichidului cefalorahidian; acesta este clar şi uşor hipertensiv, dar prezintă o creştere importantă a elementelor celulare, de la 20 la 300 pe mm^3, în medie de 80, cu predominanţă de granulocite în primele 4—5 zile, apoi de limfocite. Pleiocitoza este precoce, apoi se atenuează şi atinge spre sfîrşitul primei săptămîni valori normale. De regulă este prezentă o hiperalbuminorahie, de la 0,20 la peste 2 g; glicorahia este normală: între 0,50 şi 0,80 g, numai rar ajungînd la 1,20 g; clorurahia este normală, între 7 şi 7,40 g. Reacţiile Pandy şi Nonne-Apelt sînt pozitive.

Diagnosticul diferenţial al fazei preparalitice. Lipsa de cunoaştere a adevăratei cauze a durerilor din această fază poate duce la confundarea bolii cu efectele banale ale unui *traumatism* suferit incidental, cu o curbatură (oboseală), cu aşa-zisele *dureri de creştere*, cu debutul *osteomielitei* cu un caracter mai benign.

Diagnosticul la început se face însă greu cu bolile infecţioase sau contagioase ca: *gripa*, *angina* sau cu celelalte febre eruptive (Hersonski, Prisman), dar trebuie precizat repede, examinînd atent şi folosind mijloacele de laborator indicate. Febra tifoidă este relativ uşor de diagnosticat, prin pozitivarea reacţiei Widal şi absenţa instalării paraliziilor.

În paraliziile respiratorii se impune diagnosticul diferenţial cu *pneumonia*, cînd bolnavul poate prezenta de asemenea dispnee şi cianoză.

În afară de acestea, diagnosticul diferenţial trebuie făcut cu *reumatismul poliarticular acut*, cînd durerea este segmentară şi particulară, şi cu *apendicita acută*, care poate fi simulată de spasmul muşchilor abdominali.

Cînd domină fenomenele meningeale, trebuie să eliminăm *meningita cerebrospinală*, *meningita tuberculoasă* şi unele *encefalite*. Examenul lichidului cefalorahidian este de mare folos în aceste cazuri. Mai des este incriminată meningita tuberculoasă, dar în aceasta glicorahia şi clorurahia sînt scăzute, lichidul face văl (semn necaracteristic, deoarece se poate observa şi în poliomielită) şi conţine bacili Koch.

În formele corticale trebuie să ne gîndim la diagnosticul cu *encefalita primitivă acută*, de origine încă nedeterminată, şi cu *tromboza cerebrală*, în care sînt însă caracteristice semnele locale de cianoză și edemul feței, cu protruzia oculară.

Prognosticul în faza acută. În primele zile ale fazei acute este foarte greu de prevăzut evoluția bolii; febra, modificările lichidului cefalorahidian și celelalte simptome de debut neavînd nici o semnificație din acest punct de vedere. În orice caz, bolnavul care scapă după primele cinci zile are multe șanse de a supraviețui.

În peste 80% din cazuri, paraliziile se instalează înainte de a cincea zi de boală. Destul de frecvent ele continuă să se extindă în primele 24 de ore, în primele zile sau uneori chiar în mai mult de trei zile. De obicei, dacă în întinderea paraliziei se produce o pauză de 24 de ore putem spera că nu va mai avea loc o agravare secundară.

Letalitatea se pare că variază în raport cu factori diverși, cum ar fi intensitatea și timpul de evoluție a epidemiei, mediul rural sau urban, vîrsta bolnavului și forma clinică a bolii.

După Ionescu-Mihăești, Țupa, Wiesner și Mesrobeanu, epidemia de la noi din 1927—1929 a dat o letalitate mai ridicată în București (12,5%) decît în mediul rural, urban sau suburban (11,66%).

Timpul de evoluție a epidemiei pare să joace și el un rol, deoarece s-a observat că, pe măsură ce epidemia se stinge, formele clinice devin mai grave și letalitatea se mărește. *În linii mari, gravitatea bolii este invers proporțională cu numărul cazurilor unei epidemii, în epidemiile mari cazurile fiind mai ușoare.*

Letalitatea crește în raport cu vîrsta bolnavului, ajungînd ca peste 40 de ani proporția de decese din unele epidemii, cum a fost aceea din 1927—1929, să fie de 100%.

Perioada paralitică. Faza acută este urmată de pareze sau de paralizii. De obicei, cazurile neparalitice sînt de 10 ori mai frecvente decît cele paralitice. Cînd se instalează paraliziile, acestea survin brusc, de obicei noaptea și după ce au fost precedate de pareze.

Paraliziile sînt flasce, cu hipotonie, cu abolirea reflexelor osteo-tendinoase și uneori și a celor cutanate.

Paraliziile pot apărea uneori chiar fără ca bolnavul să fi prezentat clinic simptomatologia preparalitică; este forma descrisă sub numele de „paralizia de dimineață“ (a lui West), asupra căreia au insistat și la noi Manicatide, Brătescu și Rusescu.

O studentă tratată de noi, venind de la curs în plină sănătate și vrînd să se urce în tramvai, a îngenunchiat brusc, a căzut și nu s-a mai putut ține pe picioare. A fost adusă acasă de către binevoitori cu ajutorul unui vehicul. Paralizia qvadricepsului membrului inferior drept se instalase. Bolnava nu a acuzat în continuare nici un fel de simptom clinic.

Majoritatea paraliziilor apar între a doua și a cincea zi. Între instaurarea paraliziilor și scăderea temperaturii nu există o dependență absolută, uneori starea febrilă continuînd și după apariția paraliziei. Simptomele meningeale, hiperestezia, neliniștea, anxietatea și fenomenele nervoase pot persista și după instalarea paraliziilor.

Paraliziile evoluează repede, progresiv, aproximativ 10 zile de la debutul bolii, apoi încep să regreseze, rapid în primele trei luni și mult mai încet după acest interval. Regresiunea parțială sau chiar totală durează pînă la doi ani de la debutul bolii.

Formele clinice sub care apar și evoluează paraliziile sînt foarte variate. Se pot întîlni următoarele forme: forma spinală, ascendentă (tip Landry), bulbară, bulbo-protuberanțială, mezencefalo-diencefalică, corticală etc.

Este vorba de paralizii flasce, cu hipotonie. Reflexele osteo-tendinoase şi chiar reflexul cutanat plantar sînt abolite, fără a exista vreo corelaţie între acestea şi topografia paraliziilor.

Sensibilitatea poate fi şi ea alterată. Tulburările de sensibilitate apar însă rar la examenele clinice, aşa cum au arătat Nicolau, Horneţ, Dinu, Mateescu şi Sepeanu-Firică.

Tulburările sfincteriene, prezente în forma preparalitică, dispar în faza paralitică. Tulburările vasomotorii şi atrofiile sînt precoce. Semnele piramidale lipsesc în mod curent, dar cînd semnul lui Babinski este pozitiv poate fi vorba de unele forme numite polio-piramidale, cînd totuşi se pot pune în evidenţă discrete manifestări de deficienţă a căilor piramidale. Persistenţa semnului lui Lasegue (iritaţia sciaticului) se poate constata chiar la două luni de la începutul bolii.

Forma ascendentă de tip Landry se întîlneşte din fericire rar; ea evoluează spre exitus. În paraliziile care progresează ascendent, de la membrele inferioare în sus, cuprinzînd bazinul, toracele, membrele inferioare şi muşchii gîtului, bolnavul este imobilizat la pat, prezintă tulburări grave de deglutiţie, de vorbire, tulburări respiratorii intense, dispnee sau chiar apnee, cianoză, sudori profuze, şi sucombă de obicei în prima săptămînă de boală.

Formele înalte, respiratorii, sînt mai frecvente la sexul masculin şi prezintă o letalitate mai mică la copil decît la adult. Din punct de vedere anatomo-clinic, ele pot fi împărţite în trei categorii:

1. insuficienţă respiratorie latentă, care se poate constata numai printr-un examen sistematic;
2. paralizie respiratorie spinală, uneori foarte primejdioasă pentru viaţa bolnavului;
3. stadiul final al paraliziei respiratorii, care este în funcţie de existenţa leziunilor ponto-bulbare.

Din punct de vedere funcţional, în formele înalte stau pe primul plan tulburările de reglare vegetativă. Reglarea respiraţiei este tulburată, asociindu-se accidente cardio-vasculare (tahicardie, stări hipertensive) şi tulburări vasomotorii cu sialoree.

Într-o ultimă fază apar tulburările de cunoştinţă, somnolenţă şi apoi coma.

În formele care încep cu fenomene bulbo-protuberanţiale se întîlnesc paralizii ale nervilor cranieni, de obicei concomitente cu paraliziile spinale.

În timp de epidemie, cum remarcă Gavrilă, Totoiescu şi Voiculescu, toate paraliziile faciale, asociate cu modificări din partea lichidului cefalorahidian, trebuie considerate ca forme de poliomielită.

Formele mezencefalo-diencefalice sînt rezultatul unor procese care se adresează cu predominanţă pedunculilor cerebrali, şi se manifestă prin paralizii ale oculomotorilor.

Formele corticale se datoresc unei encefalite corticale, şi se manifestă prin apariţia unei hemipareze sau hemiplegii, însoţită de convulsii sau tulburări afazice.

Examene de laborator. Cantitatea de albumine din lichidul cefalorahidian creşte intens, iar numărul elementelor celulare scade, predominînd limfocitele; astfel se ajunge la un fel de disociaţie albumino-citologică, spre deosebire de faza preparalitică, unde, după cum am arătat, se întîlneşte o disociaţie care se traduce prin creşterea numărului de elemente celulare şi scăderea albuminelor.

Examenul electric. Modificările calitative ale contracţiei se pot observa încă din primele 2—3 zile, ceea ce ar constitui încă o dovadă că leziunile nu sînt inițial centrale, ci periferice, la nivelul plăcilor motorii. Hipoexcitabilitatea netă însă, atît la curentul galvanic, cît și la cel faradic, nu se remarcă decît începînd din a 14-a zi; prin urmare, electrodiagnosticul nu este indicat decît de la a 15-a zi înainte. Examenul electric va arăta dacă degenerarea parțială este mai mult sau mai puțin difuză. Scara clinică și electrică Iordănescu-Baciu descrisă este de mare folos pentru urmărirea evoluției.

Cronaxia se ridică încă din primele 2—3 zile și are un caracter nesimetric, găsindu-se diferențe considerabile pe mușchii învecinați, ceea ce a determinat pe D. A. Markov să o numească „cronaxie în mozaic".

Diagnostic diferențial. La sugar, diagnosticul diferențial se va face cu bolile din grupul „pseudoparaliziilor", care pot fi simulate de *osteite*, *artrite subacute*, *scorbutul* sau *luesul congenital* (pseudoparalizia Parrot).

La o vîrstă mai înaintată vor intra în discuție *artritele acute*, *osteomielita* și în special *reumatismul articular acut*.

Dintre afecțiunile sistemului nervos vor fi discutate întîi afecțiunile medulare, și anume: *hematomielita traumatică*, *siringomielita*, *tumorile medulare și mielitele acute*. În aceste afecțiuni, însă se întîlnesc tulburări senzitive și sfincteriene durabile, precum și semne piramidale evidente. În *mielita acută transversă*, mersul este spastic, mușchii sînt puțin atrofiați și se instalează o paralizie progresivă, fără tendință la regresiune. În *monoplegiile isterice*, reflexele osteo-tendinoase nu se modifică, sînt prezente tulburările psihice și anesteziile anarhice. În *miatonia congenitală*, musculatura este simetric flască, iar membrele superioare au o poziție caracteristică.

Mai pot fi de asemenea incriminate *polinevritele* și *paralizia difterică*, în care însă modul de apariție a paraliziei, localizarea inițială velo-palatină și oculară, tulburările de sensibilitate și absența modificărilor lichidului cefalorahidian ne pun pe calea diagnosticului.

Un diagnostic diferențial uneori greu de făcut este însă acela cu *poliradiculonevrita*. Simptomele trunchiulare și cerebrale se observă, atît în viroza mio-mielitică paralizantă, cît și în poliradiculonevrită. Se observă, de asemenea frecvent, lezarea bilaterală a nervilor faciali, cu atît mai mult cu cît în realitate nu este vorba de poliradiculonevrită, ci, așa cum a arătat M. S. Margulis, despre o encefalo-mielo-radiculonevrită.

Prognosticul tardiv, din perioada de regresiune a paraliziilor, este de asemenea destul de greu de făcut. La copil, recuperarea funcțională se face în condiții mai bune decît la adult. Un test util pentru prognostic ar fi examenul cronaxiei efectuat către a 30-a zi; o ridicare a reobazei este de bun prognostic și prevede o restabilire funcțională a mușchiului respectiv.

Datele cronaximetrice, așa cum remarcă L. R. Ruhin și E. A. Fedorova, nu pot constitui însă o bază serioasă pentru prognosticul leziunilor care se adresează aparatului locomotor, metoda prezentînd deficiențe tehnice și de interpretare a rezultatelor, care depind de condiții anatomice și fizico-chimice individuale.

Consecințele pe care sechelele le au asupra capacității de muncă sînt următoarele: în medie, 74% dintre cei care au suferit forme paralitice recapătă o capacitate de muncă intactă, 19% o capacitate de muncă limitată, și 7% rămîn incapabili de muncă (Hoen, Bergman, Netterblat, Joussen, Skinhoj, Arvola).

Perioada sechelelor. Stadiul de sechele sau stadiul terminal al unei poliomielite se caracterizează prin paralizii definitive și diformități particulare la nivelul membrelor și al coloanei vertebrale, datorite acestor paralizii, iar la copil şi prin oprire în dezvoltarea sistemului osos şi articular.

Pe lîngă pierderea parţială sau totală a capacităţii de mişcare activă, muşchiul paralizat prezintă o atrofie, uneori atît de considerabilă, încît la palpare, la nivelul unor segmente, nu se simt decît pielea şi osul. În unele cazuri se simte o masă musculară extrem de redusă, care la o uşoară lovire cu degetul sau ciocanul de reflexe lasă să se vadă cîteva contracţii fibrilare. Uneori se observă reliefări de pseudohipertrofie localizată, datorită unor depuneri de ţesut adipos. La nivelul muşchilor lezaţi se pot întîlni şi fascicule cu o hipertrofie reală, corespunzînd grupelor de unităţi motorii intacte şi chiar în hiperactivitate de compensare produsă în parte şi de mijloacele terapeutice aplicate.

Muşchii atrofiaţi prezintă hipotonie, flacciditate, care se apreciază prin palpare. Mobilizarea pasivă ne arată în genere o hiperflexibilitate articulară, în cazul lezării globale a muşchilor unui segment. Cînd însă grupul de muşchi agonist sau antagonist este păstrat, întîlnim o rezistenţă în deplasarea segmentului, produsă de contracţia muşchilor conservaţi şi retracţia tendinoasă. Aceasta ne apare net la picior, în caz de paralizie a grupului muscular gambier antero-extern, în care există o retracţie a tendonului lui Ahile cu atitudine de varus ecvin. Reflexele osteo-tendinoase în teritoriile muşchilor lezaţi sînt de obicei absente.

Diformităţile sînt produse în primul rînd de acţiunea inegală a grupelor musculare antagoniste, ce aşază segmentul respectiv în atitudini vicioase care se permanentizează, dacă nu sînt tratate la timp şi corect.

Diformităţile de la nivelul membrelor antrenează tulburări considerabile în statica, echilibrul, mersul bolnavilor. Cînd grupe numeroase musculare sînt prinse, bolnavii devin adevăraţi „tîrîtori“.

Cînd la paraliziile membrelor se adaugă paralizii în musculatura *coloanei vertebrale*, diformităţile în statică sînt şi mai grave. Se întîlnesc astfel: cifoza paralitică (prin paralizia muşchilor şanţurilor vertebrale), lordoza paralitică (lezarea muşchilor abdominali), scolioza paralitică (prin paralizia diverselor grupe musculare). Modificările de atitudine ale coloanei vertebrale şi în special scolioza nu se datoresc lezării numai a musculaturii coloanei vertebrale, ci şi unei paralizii la nivelul membrelor inferioare.

Paralel cu modificările trofice musculare, osoase şi articulare, în poliomielită se instalează precoce tulburări vegetative variate: membrul paralizat este mai rece, se instalează uneori un edem dur (Oppenheim) şi apar diverse alterări trofice ale tegumentelor, ca uscăciune, atrofie şi pigmentare.

De partea motilităţii intestinale, în perioada de sechele se întîlnesc constipaţii atone, care trebuie considerate, după Mondrad Krohn, tot ca o urmare a leziunilor sistemului vegetativ. Constipaţia atonă duce la exacerbarea virulenţei florei intestinale, mai ales colibacilare, punct de plecare a unor sindrome infecţioase de tipul sindromului Heitz-Boyer, şi la atonii ale vezicului şi căilor biliare, cu infecţii secundare.

Sechelele de poliomielită sînt diagnosticate şi interpretate în genere pe baza examenului clinic, iar indicaţiile de tratament se pot baza şi ele pe acest examen. Iată de ce este necesar să cunoaştem simptomatologia sechelelor precum şi manevrele pentru aprecierea intensităţii leziunilor neuro-musculare, în fiecare caz în parte. Cu toată seriozitatea trebuie stabilită capacitatea funcţională a fiecărei grupe musculare în parte, precum şi caracteristicile personale de statică şi biodinamică create prin readaptarea bolnavului la mediu, deoarece numai astfel se poate trece la o terapeutică salutară.

Examenul în aer liber. Examenul clinic al sechelelor de poliomielită constituie o adevărată probă clinică de anatomie funcţională, şi examinatorul trebuie să stăpînească bine anatomia musculară pentru a putea pune un diagnostic complet.

Pentru a se face un examen corect, se așază bolnavul în poziția cea mai favorabilă pentru punerea în acțiune a mușchiului care urmează să fie cercetat. Bolnavul este rugat apoi să se concentreze și să aștepte atent semnalul care i se va da pentru a executa mișcarea respectivă. Cu una din mîini se palpează tendonul mușchiului care urmează să fie pus în mișcare, pentru a se controla și prin palpare, nu numai vizual, intensitatea contracției.

Copiii mici, care nu pot înțelege comenzile date, vor reacționa, dacă au grupe musculare normale, retrăgîndu-și segmentul de partea opusă celei care este înțepată ușor cu un ac. Astfel, pentru depistarea capacității funcționale a peronierilor se va înțepa piciorul pe marginea lui internă (vezi fig. 136).

Examenul în apă călduță. Pentru a observa și posibilitățile minime de care dispun diferitele grupe musculare, este bine să completăm examenul precedent cu un examen în apă călduță (baie, bazin); segmentele fiind împinse de jos în sus și ușurate conform principiilor lui Arhimede, se pot aprecia unele mici mișcări, care vor fi valoroase pentru prognostic.

Examenul staticii și dinamicii bolnavilor cu sechele de poliomielită. Examenul clinic al unui astfel de bolnav este incomplet dacă nu se face în poziție ortostatică și în mers, deoarece numai astfel este posibilă o privire de ansamblu asupra deficiențelor, o înțelegere a mecanismelor reflexelor de coordonare, care s-au creat ca o necesitate de adaptare la noua situație.

Pentru ca un poliomielitic cu sechele întinse ale membrelor inferioare să se poată menține în poziție ortostatică, sînt necesare două condiții minime:

a) păstrarea unei atitudini funcționale a membrelor inferioare paralizate;

b) păstrarea măcar parțială a capacității funcționale cel puțin a unuia dintre tricepșii surali.

Atitudinea funcțională a membrelor inferioare este indispensabilă. Paraplegicii cu membrele inferioare în atitudini nefuncționale, datorite retracțiilor unor grupe musculare parțial lezate, de obicei psoasul iliac, tensorul fasciei lata și mușchii posteriori ai coapsei, care duc la șoldurile și genunchii flectați caracteristici, nu pot bineînțeles să respecte o statică normală sau aproapiată de normal. Ei vor alcătui acea categorie numită a „tîrîtorilor“, care se deplasează pe sol, prin forța membrelor superioare, iar pe distanțe mai mari, numai cu ajutorul cărucioarelor.

Pentru a fi posibilă o statică apropiată de normal este necesar ca șoldurile să fie în extensie sau hiperextensie și genunchiul în ușor recurvat, deoarece numai astfel stabilitatea pasivă poate suplini stabilitatea activă.

A doua condiție indispensabilă de care este legată posibilitatea bolnavului de a se menține în poziție ortostatică este păstrarea măcar parțială a capacității funcționale cel puțin a unuia dintre tricepșii surali.

Un poliomielitic prezentînd paralizia totală, bilaterală, a tricepșilor poate eventual merge cu dificultate, dar nu poate sta pe loc decît sprijinindu-se de obiectele din jur, în cîrji sau în bastoane.

Generalități asupra mersului bolnavilor cu sechele de poliomielită. Mersul este posibil și în condiții speciale de deficiență musculară. În aceste cazuri, mecanismele de deplasare, atît segmentar, cît și în totalitate, se modifică, și întregul sistem se adaptează pentru a se realiza o deplasare cu forțe cît mai mici.

Să luăm exemplul unui copil care s-a îmbolnăvit la vîrsta de cinci ani și a rămas cu un picior ecvin. Reflexele condiționate pe care se baza locomoția lui pînă în momentul contractării bolii încep să se stingă, printr-un proces de inhibiție lentă, din clipa în care excitantul condiționat nu a mai putut însoţi pe cel necondiţionat. De cele mai multe ori, după cum vom vedea, nu este vorba de o dispariţie a reflexelor condiţionate, ci numai de o inhibiţie temporară a lor. Reluînd mersul, el va trebui să-şi modifice întregul proces de coordonare, iar sistemul nervos central va trebui să se adapteze situaţiei nou-create. Pentru a fi posibilă înaintarea şi pentru a nu se atinge solul cu partea anterioară a piciorului, cînd membrul inferior interesat este cel pendulant în mers, genunchiul se va ridica mai sus şi mai înainte decît în mod normal. Astfel, procesul de coordonare se modifică în sensul dezvoltării reflexelor condiţionate necesare mersului atît de caracteristic, în buestru, în stepaj.

Deşi complexă, sau poate tocmai prin aceasta, locomoţia umană găseşte aproape totdeauna posibilităţile cele mai economice de adaptare la situaţiile cele mai dificile. La aceasta contribuie faptul că mersul pretinde o utilizare minimă de forţă, iar continuitatea lui, mişcarea odată începută, se face în primul rînd sub dependenţa legilor mecanice, înaintările succesive ale membrelor inferioare putînd fi comparate cu acţiunea a două pendule, lucrînd în contratimp.

Pentru a merge fără sprijin sau cu sprijin, sînt necesare însă o serie de condiţii minime, pe care este bine să le cunoaştem de la început.

Se poate merge fără sprijin, cu o paralizie totală a unui membru inferior, cu excepţia fesierului mare sau a psoasului, cu condiţia de a avea celălalt membru sănătos, sau suferind numai de o paralizie de cvadriceps şi de gambier anterior. Este necesar un baston cînd poligonul de susţinere este redus la o linie, prin paralizia celor doi mari fesieri, prin paralizia tricepşilor surali, sau prin paralizia marelui fesier de o parte şi a tricepsului sural de cealaltă parte. Sînt necesare două bastoane cînd există o paralizie a muşchilor şoldurilor de ambele părţi. În acest caz, bolnavul proiectează înainte gambele printr-o mişcare de răsucire a trunchiului şi trebuie să ia sprijin alternativ pe fiecare baston. Cu două cîrji şi cu membre superioare bune se poate merge chiar cu o paralizie totală a membrelor inferioare, dar cu o conservare relativă a muşchilor abdominali, sau cu paralizia flancului de o parte şi conservarea muşchilor şoldului de aceeaşi parte.

Diagnosticul sechelei poliomielitice întîmpină uneori dificultăţi. În primul rînd trebuie înlăturată posibilitatea unei *distrofii musculare progresive* şi mai ales de tipul *miotoniei atrofice Oppenheim*. Dificilă, mai ales la copil, este deosebirea de *boala lui H. Werdnig-Hofmann*, în care tabloul clinic este similar dar această boală este familială şi net progresivă. Mai uşor este a deosebi unele afecţiuni ale neuronului motor central, ca *hemiplegia infantilă*, unde există exagerarea reflexelor. *Poliradiculonevritele virotice*, în genere, nu duc la paralizii atrofice mari ca în poliomielite şi dau tulburări senzitive. *Boala lui Friedreich* la copil, *boala lui Charcot-Marie* la adult, nu pot fi confundate cu sindromul poliomielitic, căci au caracter progresiv lent. Recunoaşterea unei sechele poliomielitice impune un examen electric, pentru a ne putea da seama de valoarea funcţională.

Tratament preventiv. Date fiind formele de contaminare şi necunoscutele pe care le ridică încă epidemiologia bolii, viroza mio-mielitică paralizantă trebuie privită cu o deosebită seriozitate, măsurile profilactice trebuind să fie cît mai complete şi mai radicale.

Declararea cazurilor este obligatorie, dar şi bolnavii suspecţi vor trebui să fie declaraţi. Gromaşevski izolează bolnavii timp de 40 de zile, dar este bine să se izoleze pentru 20 de zile şi indivizii suspecţi.

Nu se vor prescrie bolnavilor regimuri de supraalimentaţie, ci regimuri normale, bine echilibrate, mai bogate în vitamină A şi D, în fosfor şi calciu.

Copiii se vor imobiliza la pat; repausul precoce constituie, aşa cum remarcă şi Gavrilă, Totoiescu şi Niculescu, un mijloc de prevenire a paraliziilor. Ei vor evita oboseala, sporturile, băile reci, băile de soare, intemperiile şi orice fel de traumatisme accidentale sau chirurgicale. Nu li se va aplica în această perioadă nici un tratament de iradiaţii. *Extirparea amigdalelor şi a vegetaţiilor adenoide va fi cu desăvîrşire interzisă.*

Se vor evita aglomeraţiile (spectacole, călătorii etc.). De o mare importanţă în profilaxia bolii va fi munca de lămurire a marilor mase asupra noţiunilor indispensabile de epidemiologie şi de profilaxie. Marile mase vor trebui antrenate pentru participarea activă la lupta antiepidemică; numai astfel măsurile sanitare vor putea fi respectate şi campania profilactică va putea fi considerată eficace.

Imunizarea activă împotriva virozei poliomielitice nu este considerată posibilă decît dacă se recurge la virusul viu, ceea ce reprezintă din punct de vedere practic o soluţie riscantă pentru imunizarea omului; vaccinurile prea atenuate se credea că nu imunizează, iar cele neatenuate suficient puteau provoca apariţia bolii. În această problemă se fac cercetări şi experimentări deosebit de interesante.

Astăzi omenirea e pe calea foarte bună a punerii în practică pe scară mare a vaccinării preventive împotriva poliomielitei. Pînă în prezent sînt trei feluri de vaccinuri:

a) vaccinarea prin injecţia de virus mort;
b) vaccinarea cu virus viu, dar atenuat, apatogen;
c) vaccinarea cu tulpini de virus neutralizate.

J. Salk foloseşte trei tulpini de virus pe care le cultivă pe rinichi de *Macacus rhesus* din Asia. Acest virus este inactivat cu formol (procedeu pus în valoare de Ramon), la care se adaugă ca adjuvant un amestec de „bayol“ (un ulei mineral) şi de „arlacel“ (un emulsionant), ca să facă virusul cît mai inofensiv. Autorul întrebuinţează în ultimul timp metoda culturilor de ţesuturi în pătură monocelulară, sensibile, tripsinizate, pusă în practică de Dulbacev. În felul acesta nu mai pot fi accidente de sensibilizare. Doza de formol a redus-o la 1/4 000, ca şi cea a adjuvantelor.

Alţi autori, pentru acelaşi fel de vaccin, folosesc ca mediu de cultură embrioni humani (S. Gard în Suedia), mediu sintetic (Farrel din Canada). Milger inactivează virusul prin raze ultraviolete.

Salk a experimentat vaccinul pe un mare lot de copii, şi rezultatele au fost foarte îmbucurătoare la copiii peste 6 ani.

Lépine a experimentat cu rezultate tot atît de bune un vaccin făcut tot după procedeul Salk , dar din tulpini de virus particulare Franţei.

Al doilea fel de vaccin cu tulpini atenuate de virus, deci apatogene, a fost administrat pe cale bucală (Sabin, Heunersen şi Winser, Blanc şi Martin, Li şi Schaeffer, Kaponski, Mayer, Cox, Costi, Roca, Garcia etc.). Sînt vaccinuri experimentale, fiindcă încă nu există siguranţa absolută că la un moment dat virusul nu se poate reactiva.

Al treilea fel de vaccin pleacă de la tulpini neutralizate prin ser. Metoda comportă şi ea riscul reactivării. Se fac injecţii cu globulină pentru a împiedica neurotropismul, deci paraliziile, prin cantitatea mare de anticorpi care se introduc pasiv, pentru că se pare că γ-globulinele întîrzie apariţia imunităţii active şi coboară cantitatea de anticorpi ai bolnavului, care sînt atît de necesari pentru jugularea bolii; în continuare se dă pe gură virus neutralizat.

γ-globulina s-a folosit şi ca medicament separat, ea constituind fracţiunea imună a serului rezultat din amestecul sîngelui mai multor donatori, și care conține deci anticorpi proveniți din toate cele trei tipuri de virus. Valoarea practică a γ-globulinei este însă foarte redusă. Ea protejează numai un caz din trei sute, sau chiar numai un caz din două mii, așa cum au arătat experiențele pe scară întinsă, făcute în țările cu mare morbiditate a poliomielitei. Are o acțiune cu totul trecătoare, și numai pentru cel mult 6—7 săptămîni.

De aceea își găsește indicații foarte limitate și urmează a fi eventual recomandată numai la contacții din familia sau mediul bolnavului, în cazurile de amigdalectomie impusă, precum și la gravide, în a doua perioadă a sarcinii lor, în timpul epidemiilor.

Tratamentul medical al fazei acute. Tratamentul fazei acute, departe de a fi unul cauzal, se mulțumește astăzi a fi unul simptomatic, ceea ce, desigur, nu poate duce la o vindecare cu eliminarea complicațiilor.

O serie întreagă de substanțe medicamentoase nespecifice au fost totuși încercate, fără rezultate prea evidente, în tratamentul acestei faze.

Se recomandă vitamină B_1 în doze masive. Acidul folic este nu numai ca o vitamină antianemică și de creștere (vit. M și B_c), ci și ca un factor important al metabolismului celular nervos. Vitamina B_{12} a fost recomandată în ultimult timp în doze mari, mergînd pînă la 1 000 γ.

Antibioticele (penicilina, streptomicina, aureomicina și celelalte) nu au dat rezultate, fiindcă nu au acțiune virulicidă.

Antibioticele și în special cloromicetina, în doze de 2 g, și penicilina, cîte 1 000 000 unități zilnic, dar mai ales rovamycina își găsesc însă o indicație majoră în tratamentul preventiv al complicațiilor pulmonare din paraliziile respiratorii.

S-a folosit apoi fără rezultate piretoterapia, sub diverse forme.

Tratamentul medicamentos al fazei acute continuă astfel să rămînă în primul rînd un tratament simptomatic și tonic general. În mod practic se vor recomanda, în genere și cu predilecție, prostigmina, apoi vitamina B_1 fortissima și stricnina în doze progresive; la momentul oportun și sub control hematologic se recomandă vitamină B_{12}. La nevoie se recurge la lobelină, camfor, sincortil etc. Acest tratament medicamentos poate să fie ajutat și prin alte mijloace terapeutice, ca maternohemoterapia și autohemoterapia.

Un mijloc terapeutic interesant îl constituie *seroterapia* . S-a folosit întîi serul de convalescent recoltat de la bolnavi cu cel puțin șase săptămîni de convalescență, introdus intrarahidian în cantitate de 20—30 ml și intramuscular (30—40 ml), timp de 3—4 zile, sau chiar în cantități mari, de 1 000 ml. În lipsa unui astfel de ser se poate recurge la serul sîngelui mamei, tatălui sau al persoanelor adulte din apropiere, care conține mai mulți anticorpi. A. M. Șapiro introduce zilnic, intramuscular, 10—15 ml sînge prelevat de la părinți, în 1—2 serii de cîte 5 zile, concomitent cu 10 ml ser antirujeolic, care are o acțiune stimulantă.

S-au folosit de asemenea serul animalelor sensibile la acțiunea patogenă a virusului, cum este maimuța (serul lui Petit), serul animalelor refractare la poliomielită, precum și serul concentrat de cal normal. Rezultatele seroterapiei au fost susținute de unii autori, dar negate de alții. Astfel, bazîndu-se pe statistici de cîte 1 000 de cazuri, unii autori au ajuns (1932—1938) la concluzia că serul nu are nici un efect, în nicio fază de evoluție a bolii.

Tratamentul tulburărilor respiratorii. Asfixia în cursul poliomielitei se poate produce, așa cum arată Arne Sjoberg, prin paralizie bulbară, prin paralizia mușchilor respiratori, în urma unor leziuni strict medulare, prin paralizie faringiană sau prin ascensiunea și retropulsia laringelui și a osului hioid în urma unor leziuni izolate, la nivelul segmentului medular C_1 și C_2.

În afară de aceste mecanisme, mai poate fi incriminat, după concepția surorii Kenny, și acela al spasmului mușchilor intercostali, care împiedică expirația, sau spasmul diafragmei, care împiedică inspirația.

Cunoscîndu-se aceste mecanisme fiziopatologice, folosirea „plămînilor de oțel“ trebuie recomandată cu multă prudență. În paraliziile mușchilor respiratori, în urma unor leziuni strict medulare, automatismul plămînului de oțel nu permite apneea necesară realizării fiziologice a timpului faringian al deglutiției, ci, dimpotrivă, favorizează aspirarea particulelor alimentare, precum și aspirarea bronșică a secrețiilor în hipofaringe. În paralizia faringelui, plămînul de oțel duce de asemenea la aspirarea aeriană a salivei și a alimentelor, deoarece timpul faringian al deglutiției tot nu se poate face. *Respirația artificială se arată astfel a fi periculoasă* cît timp căile aeriene nu sînt libere și nu funcționează normal.

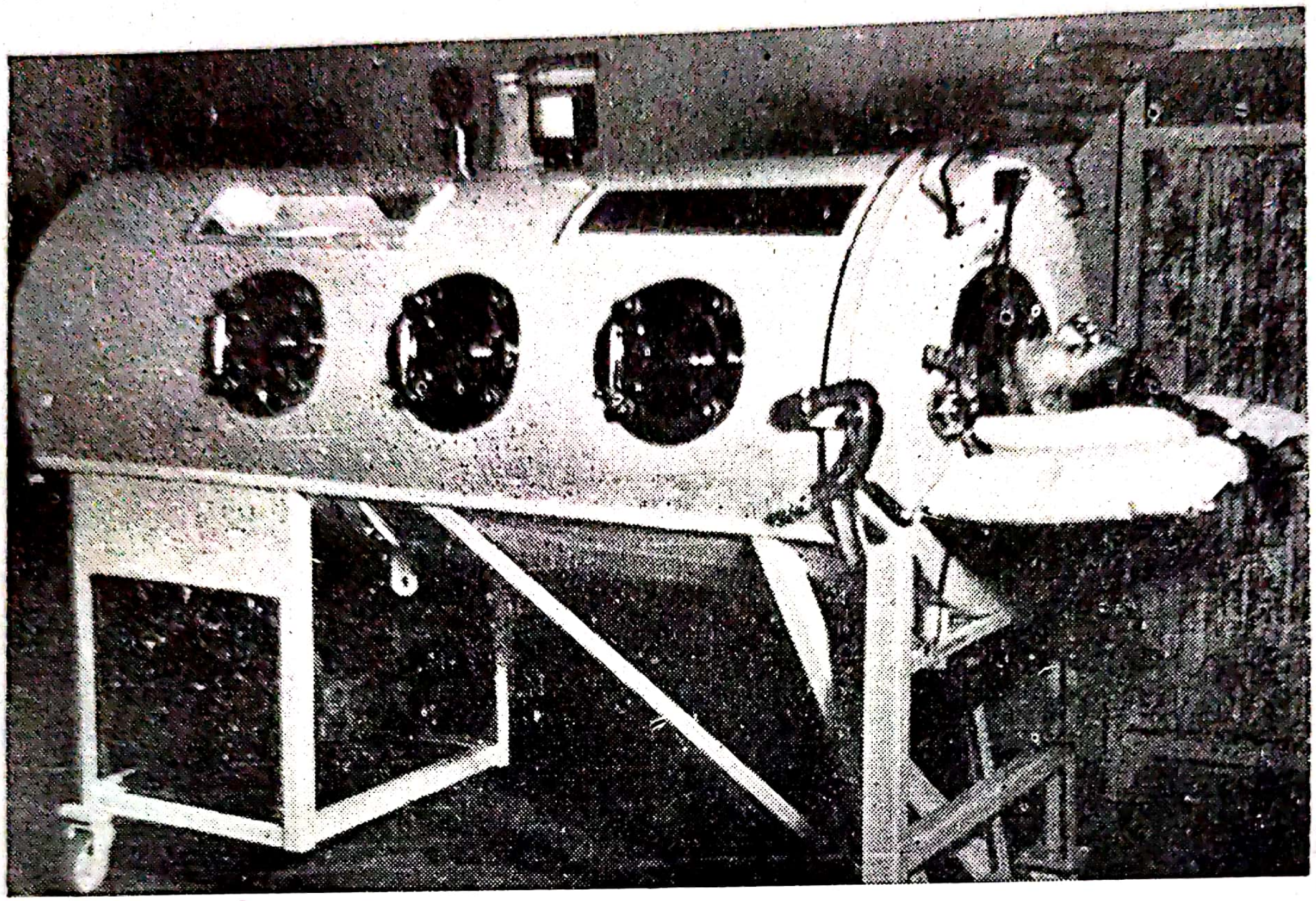

Fig. 479. — Un plămîn de oțel care cuprinde tot corpul; o fată de 21 ani a stat în el 1 an și 4 luni.

Indicația și modul de aplicare a plămînului de oțel reprezintă una dintre cele mai grele și mai controversate probleme de terapeutică. Modelele mari sînt greu de construit ca să-și joace rolul, dar în același timp să îndeplinească condițiile indispensabile de a lăsa liber gîtul bolnavului, de a fi orientabile, pentru a ușura drenajul postural al secrețiilor aeriene. Totuși, unii autori ca Binet și Bour, au rămas partizanii convinși ai acestor modele, care cuprind tot corpul, în formele înalte ale virozei adultului (fig. 479).

Astăzi sînt preferate modelele mici de tipul aparatelor toracice de plexiglas, care sînt satisfăcătoare, dar incomode pentru spate și au gulerașe fragile. Recent au fost puse în aplicare aparate toracice ca niște ventuze, care se aplică numai pe toracele anterior și lateral, și lasă spatele liber.

„Plămînul de oțel“ este contraindicat în paraliziile de origine bulbară, și rămîne să fie folosit numai în paraliziile mușchilor respiratori, datorite leziunilor din coarnele anterioare ale măduvei.

Tratamentul medical al fazei de regresiune a paraliziilor. Trebuie să fie foarte variat și adaptat fiecarui caz.

Tratament dietetic. Alimentaţia bolnavului în aceste perioade trebuie să fie variată şi bogată, în special în albuminele necesare refacerii miozinei, care este albumina musculară indispensabilă funcţiei contractile. Carnea, peştele, ouăle, brînza, vor fi recomandate în primul rînd şi alternate periodic. Alimentaţia variată, cuprinzînd, în afară de albumină, legume, zarzavaturi şi fructe, tonifică musculatura, fără a o încărca cu grăsimi. Acestea trebuie evitate, pentru a nu se favoriza degenerescenţa grasă, pe care o pot suferi muşchii. Îngrăşarea bolnavilor paralizaţi, cum remarcă T. S. Zaţepin, nu este de dorit, ea slăbind musculatura şi îngreunînd corpul, pe care membrele lezate nu-l pot astfel susţine, decît cu greutate.

Tratamentul medicamentos trebuie considerat în aceste faze doar ca un modest adjuvant al celorlalte mijloace terapeutice.

Se poate recomanda vitamina B_1 (tiamina). Aceasta ia parte la acetilarea colinei, atît ea, cît şi esterii ei făcînd să crească acţiunea contractilă produsă de ionii de potasiu. Se va administra zilnic cîte o fiolă de 0,025 g, în serii de 15 zile, în fiecare lună.

S-a recomandat şi vitamina E în turburările distopice musculare (Einarson şi Ringsted) dar Valedinskaia a arătat că aceasta nu exercită nici o influenţă apreciabilă asupra metabolismului general şi nici asupra carbonuriei oxidative.

Glicocolul, un aminoacid care produce o creştere în greutatea musculară, o restabilire mai mult sau mai puţin pronunţată a activităţii musculare, şi uneori chiar o normalizare parţială a metabolismului creatinei şi creatininei, se poate administra în doze zilnice de 5—15 g, de preferat în lichide sau alimente. Poate fi înlocuit prin gelatină, proteina cea mai bogată în glicocol.

În fine, stricnina în doze mici excită, după cum se ştie, sistemul nervos central şi centrii bulbari, deci şi pe cel vasomotor, accentuează funcţia receptorilor senzitivi şi produce o creştere treptată a excitabilităţii reflexe. Se administrează de obicei sub formă de stricnină sulfurică, în doze zilnice de 0,001—0,005 g, în serii de 15—20 de injecţii pe lună.

Tratamentul ortopedico-fizioterapic. Concepţia greşită care dăinuie la noi consideră că metodele ortopedice de tratament se pot adresa numai sechelelor, şi că rolul ortopedului începe cînd medicul internist socoteşte că nu mai are nimic de făcut. Această concepţie învechită priveşte ortopedia ca pe o specialitate preocupată numai de curativ, ceea ce nu corespunde adevărului, fiindcă ea, pe cît posibil, urmăreşte prevenirea diformităţilor, şi numai cînd acest lucru nu reuşeşte recurge la corectarea lor.

Aplicarea metodelor ortopedice nesîngerînde, o dată cu aplicarea metodelor fizioterapice, trebuie să fie indicată din prima fază a bolii, iar ortopedul trebuie de la început să colaboreze cu internistul şi fizioterapeutul.

Marea majoritate a fizioterapeuţilor pornesc la tratament în faza acută a bolii cu speranţa că starea de anabioză aparentă în care se pot găsi unele celule nervoase ce nu şi-au modificat în întregime aspectul şi care au rămas printre masele de celule necrozate, poate fi modificată, atît prin acţiunea de la periferie, cît şi prin acţiunea directă asupra focarului morbid pe care o pot avea agenţii fizioterapici. O altă categorie de fizioterapeuţi, bazîndu-se pe concepţia fiziopatologică a disocierii sau a „alienării" neuro-musculare motorii, pornesc la tratament cu speranţa că paraliziile nu sînt, în marea majoritate a cazurilor, urmarea unor leziuni nervoase ireversibile, ci doar rezultatul unor tulburări prelungite de coordonare. Iată de ce sînt atît de variate şi atît de deosebite atitudinile diferiţilor „specialişti".

Atitudinile diverşilor terapeuţi s-au orientat, în decursul timpului, înspre trei metode de tratament ortopedico-fizioterapic, deosebite între ele:

— metoda imobilizării stricte;

— metoda imobilizării asociate cu tratamentul prin agenţii fizioterapici cei mai diverşi (metoda eclectică) şi

— metoda aplicării de căldură umedă şi a exerciţiului pasivo-activ, oganizat într-un mod special şi în care se exclud imobilizarea şi toţi ceilalţi agenţi fizioterapici.



Fig. 480. — Bolnavul este aşezat alternativ ventral şi dorsal, cu picioarele susţinute în unghiu drept pe gambe şi genunchii uşor extinşi.

Vom trece în revistă aceste metode, încercînd să tragem unele concluzii critice asupra fizioterapiei virozei mio-mielitice paralizante.

Metoda imobilizării stricte. Aplicată pînă nu de mult cu stăruinţă, această metodă recomandă o strictă imobilizare musculară, prin diferite mijloace ortopedice, atît în faza de instalare, cît şi în cea de regresiune a paraliziilor. Imobilizarea strictă urmăreşte punerea în repaus, a muşchilor bolnavi, ca şi a măduvei, pentru ca să se favorizeze, pe cît posibil, restabilirea funcţiilor nervoase. Ea constituie, de asemenea, un important mijloc pentru prevenirea diformităţilor.

Este indiscutabil că imobilizarea în poziţii profilactice trebuie privită, mai ales în timpul fazei acute, ca un element terapeutic deosebit de important, dar singură nu poate constitui o terapeutică valabilă. Ea poate preveni instalarea diformităţilor înainte de reluarea funcţiilor, dar nu poate preveni paralizia, cu consecinţele ei, care se ivesc o dată cu solicitarea funcţională a aparatului locomotor.

În faza de instalare a paraliziilor şi la începutul perioadei de regresiune se recomandă o imobilizare în poziţie fiziologică a segmentelor interesate, sau mărginind segmentul în atitudine normală cu ajutorul unor săculeţe cu nisip, aşezate lateral şi modelate după necesitate.

Această imobilizare se poate realiza chiar în plină fază acută, prin simpla aşezare a bolnavului la pat, în poziţiile cele mai corecte, în raport cu întinderea leziunilor. Regulile generale de respectat sînt următoarele:

— de a susţine în poziţie bună segmentele interesate;

— de a nu lăsa bolnavul într-o singură poziţie, ci de a-l aşeza alternativ în decubit dorsal şi ventral şi, accesoriu chiar lateral (fig. 480 şi 481).

După faza acută, la începutul perioadei de regresiune a paraliziilor, în care se poate constata încă un oarecare spasm muscular, sînt recomandate o serie de jgeaburi şi aparate care trebuie să menţină segmentul bolnav într-o poziţie corectă, să se adapteze perfect regiunii, fără să producă compresiuni sau escare, şi să fie amovibile, deoarece se aplică între şedinţele de fizioterapie şi gimnastică, cînd segmentele trebuie să fie libere (de unde necesitatea de a

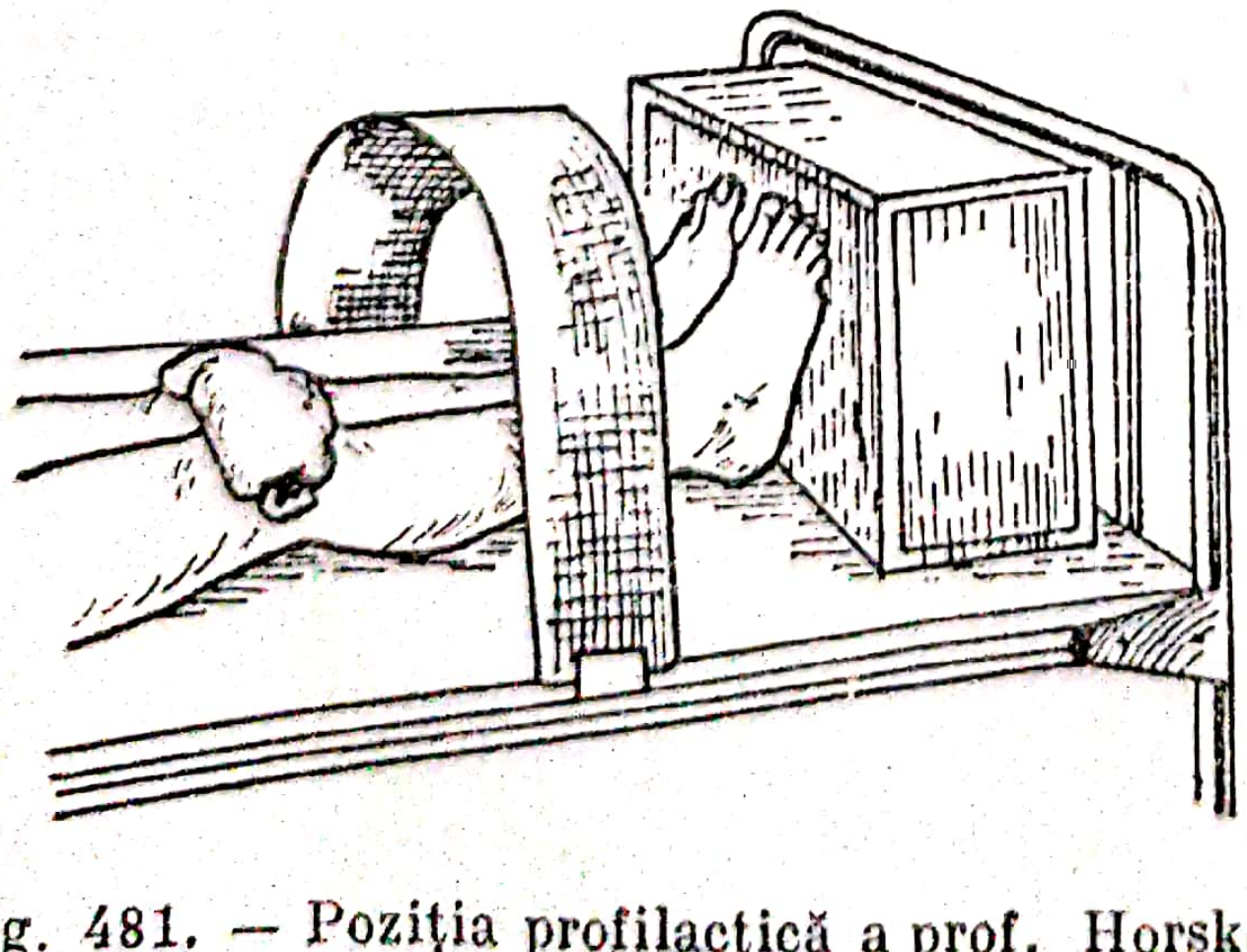

Fig. 481. — Poziţia profilactică a prof. Horşko (după Zaţepin).

Fig. 482. — Micul pacient este ținut în cadre de lemn căptușite, pentru înlăturarea diformităților. Fețele plantare ale picioarelor sînt sprijinite pe suporturi ca să se mențină senzația apăsării pe sol.

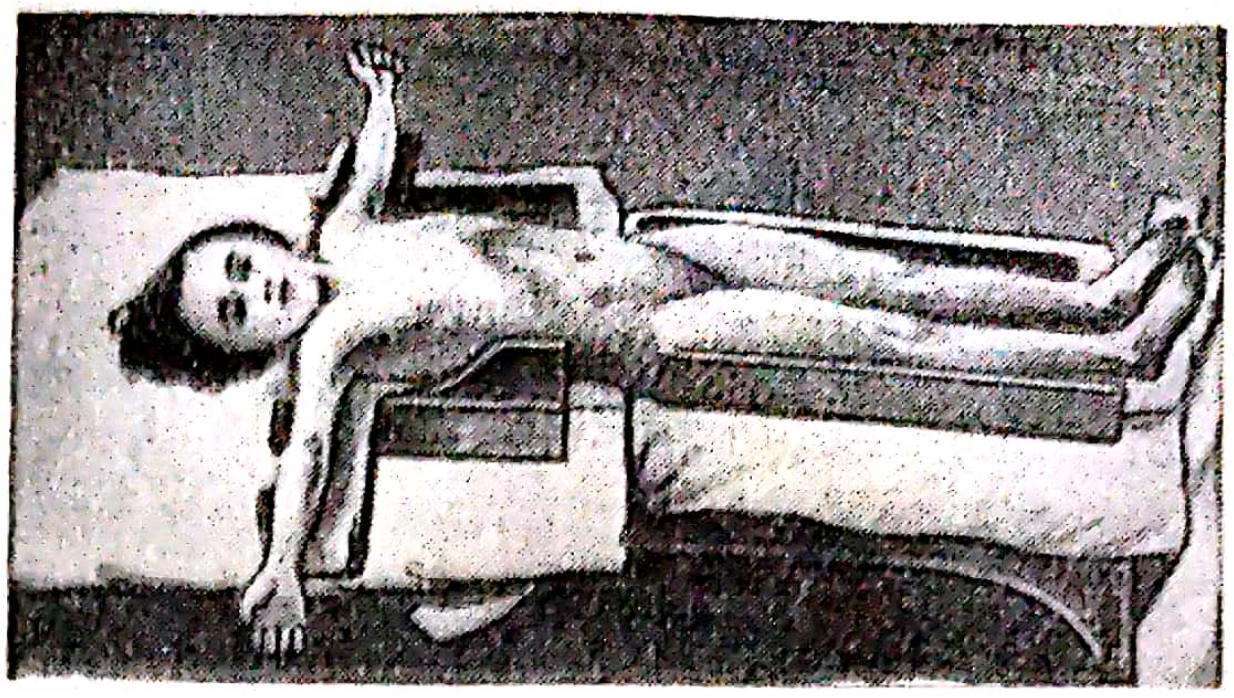

aplica, fie atele simple, fie jgheaburi, fie aparate bivalve) (fig. 482). Atelele, jgheaburile și aparatele pot fi confecționate din materialele cele mai diverse: silicat de potasiu, de magneziu, cu oxid de zinc, clei, celona, celuloid, gipsonă, aluminiu, plexiglas etc., dar materialele cele mai frecvent utilizate sînt feșile gipsate, varplexul lemnul căptușit și cartonul gros.

La copiii mici jgheaburile se fac din verplax. Cele din feși gipsate sau din carton gros este bine să fie întărite și apoi impermeabilizate, atît pe fața exterioară, cît și pe cea interioară, cu un strat subțire de soluție de celuloid în acetonă, pentru a deveni lavbaile și a nu se impregna și murdări cu dejecții.

Imobilizarea nu va fi prelungită mai mult decît strict necesar, deoarece duce la pierderea tonusului vasomotor, la atrofii musculare marcate, la decalcificări și, ceea ce este mai grav, la diminuarea simțului proprioceptiv, fapt care îngreunează mai apoi în mod deosebit reeducarea funcțională.

Metoda imobilizării asociate cu fizioterapia (metoda electrică). Este astăzi metoda cea mai întrebuințată. Ea recurge la întregul arsenal terapeutic de care dispune fizioterapia.

Ținînd seama de cele expuse, vom încerca să trecem în revistă diverșii factori fizici întrebuințați, expunînd tehnica de aplicare, modul de acțiune și unele considerații critice asupra eficacității lor.

Radioterapia vertebrală. Constituie un mijloc terapeutic de o eficacitate discutabilă. Ar acționa, după susținătorii metodei, ca un stimulent al celulelor nervoase, incomplet lezate, cu acțiune asupra leziunilor inflamatorii, favorizînd resorbția lor, și un inhibitor al proceselor de scleroză cicarticeală postneuronofagică.

Rezultatele neeficace, precum și acuzațiile de diverse ordine ce se aduc radioterapiei, fac însă ca această metodă fizioterapică să fie întrebuințată cu foarte multă precauție.

Ionizarea iodată transcerebro-medulară. În serii repetate de cîte 15 ședințe, la intervale de cîte trei săptămîni , se urmărește ca ionul iod extras din torentul circulator să se fixeze în lungul liniilor de forță ale curentului și să acționeze asupra măduvei prin proprietățile sale antisclerozante; pe de altă parte, curentul ascendent care traversează măduva determină o hiperexcitabilitate medulară. Rezultatele tardive sînt discutabile, și majoritatea autorilor contraindică metoda.

Marea majoritate a specialiștilor au părăsit metodele descrise pînă acum, înlocuindu-le cu o serie de metode care se pot încadra în capitolul mare al *termoterapiei*.

Agenții termici. Se pot aplica sub formele cele mai variate. Prin convecție, căldura se poate aplica sub forma băilor calde locale repetate, la o temperatură de 40—45°, cîte 10—20 de minute o ședință, cîte 4 băi pe zi, sub formă de prișnițe încălzite, care pot fi aplicate mai mult timp sau sub forma băilor de lumină artificială.

Prin *radiații*, căldura se poate aplica sub forma *razelor infraroșii* cu radiatori electrici incandescenți sau lămpi cu filament de cărbune, la care radiațiile vizibile sînt oprite cu ecrane speciale. O ședință durează în medie trei sferturi de oră, timp în care se supraveghează ridicarea temperaturii tegumentelor, transpirația și înroșirea.

Helioterapia se poate asocia cu succes tratamentului prin raze infraroșii.

Prin *efect Joule*, căldura se poate aplica sub forma *diatermiei*, *undelor scurte și microundelor*. Curentul de înaltă frecvență acționează puternic asupra nutriției tisulare.

Diatermia are efect mai mult asupra pielii și a țesutului celular subcutanat decît asupra mușchilor, și se aplică în ședințe de 15—20—30 de minute, de trei ori săptămînal, în serii de 15—20 de ședințe.

Cînd bolnavul este imobilizat în aparat gipsat, diatermia se poate aplica, așa cum recomandă T. S. Zațepin, și printr-o fereastră tăiată în aparatul gipsat, sau chiar peste aparatul gipsat.

Anikin-Varșaev recomandă chiar din faza acută aplicarea diatermiei transversale, ambii electrozi fiind așezați pe laturile coloanei verterale.

Razele ultrascurte acționează mai mult asupra țesuturilor profunde și a osului. Se pot aplica prin tehnica obișnuită, cu cîmpul electric între electrozi, așezați, unul deasupra rădăcinii coapsei sau pe spate, și altul deasupra gleznei, fie utilizînd cîmpul magnetic, în serii de 15—20 de minute, una, de trei ori pe săptămînă. Cunoscută fiind acțiunea profundă a razelor ultrascurte, s-au încercat, dar fără rezultate prea satisfăcătore, să se stimuleze cartilajele de creștere, pentru a se împiedica scurtarea membrelor, prin iradiații longitudinale și transversale în vecinătatea epifizelor.

Razele ultraviolete au o acțiune favorabilă asupra tonicității musculare, și mai cu seamă asupra stării generale a pacientului.

Curentul continuu (voltaizarea) se poate aplica sub cele două forme: trofic și excitomotor.

Eficacitatea gimnasticii electrice este însă mult discutată, iar rezultatele ei experimentale sînt contradictorii. În ultimul timp s-a renunțat să se mai creadă în efectele ei, și se consideră că unele rezultate pe care le mai dă sînt datorite numai circulației locale.

Cu tot aspectul ei de terapeutică științifică ce impresionează bolnavul, metoda și-a dovedit practic ineficacitatea, deoarece nu pretinde o colaborare activă din partea bolnavului, și deci nu favorizează dezvoltarea reflexelor condiționate catenare, care stau la baza viitoarelor mișcări. Dimpotrivă, excitînd mai curînd mușchii așa-ziși sănătăoși din jurul celui paralizat, în genere antagoniști, contribuie ca reflexele absolute ale acestora să fie amplificate și favorizează astfel procesele de contractură și, prin aceasta, atitudinile vicioase și diformitățile. De altfel, se face mare abuz cu acest mijloc terapeutic de către unii medici, care întrebuințează aparate mici de electroterapie, ce nu pot da decît ondulații foarte scurte, care excită brutal și obosesc mușchii paralizați și pun în contractură permanentă pe cei sănătoși dimprejur.

Masoterapia. Cum recunoaște Anikin-Varșaev, masajul reprezintă „minimul asistenței raționale“ care trebuie acordat bolnavului. În prima fază de regresiune a paraliziilor se va aplica numai asupra grupelor musculare paralizate, sub forma ușoară a mîngîierii, celelalte forme (frămîntarea și tocarea) fiind contraindicate, deoarece pot produce mici hemoragii intramusculare, care duc la scleroză. Grupele musculare scăpate de sub influența bolii trebuie cultivate cu o mare grijă și cu delicatețe, ca o plantă plăpîndă care de-abia a răsărit într-o glastră în seră.

În cea de-a doua perioadă a fazei de regresiune a paraliziilor, cînd spasmul a dispărut şi s-a trecut la kineziterapie, masajul se poate aplica sub forma lui mai completă.

Corect aplicat, el contribuie la intensificarea circulaţiei membrului lezat, dar într-o măsură destul de mică, reuşind numai să dubleze sau să tripleze fluxul sanguin, ceea ce reprezintă însă foarte puţin, faţă de multiplicarea de 30 —40 de ori pe care ar provoca-o contracţia musculară normală.

Se poate aplica şi sub forma masajului hidropneumatic, cu ajutorul unui jet de apă la o temperatură şi o presiune variabilă, sau sub forma de vacuumterapie.

Kinetoterapia este metoda fizioterapică de antrenare treptată la mişcare a aparatului locomotor. Prin kinetoterapie se ajunge la hipertrofia unităţilor motorii rămase intacte sau uşor lezate şi se activează circulaţia extremităţilor în mişcare prin dilatarea capilarelor şi creşterea proceselor metabolice.

În timpul gimnasticii, suprafaţa capilară în muşchi se dublează; efectul depăşeşte pe cel obţinut prin masaj (Krog). Kinetoterapia are un rol considerabil în reconstituirea mişcării voluntare. Ea caută să refacă reflexele condiţionate catenare ale actului motor, pierdute în timpul bolii.

Kinetoterapia se aplică sub diverse forme: mişcarea pasivă segmentară, mişcarea activă segmentară, cu sau fără opoziţie, mişcarea cu ajutor, gimnastica de ansamblu, exerciţii pentru antrenarea mişcărilor automate, ca de exemplu mersul, mecanoterapia, exerciţii cu aparate psihomotorii etc.

Mişcarea pasivă segmentară constă în mobilizarea unei articulații și a mușchilor corespunzători în planurile corect funcționale ale acestor formațiuni sau chiar în ușoară hipercorecție. Poate fi aplicată devreme, chiar de îndată ce a cedat spasmul muscular. Ea poate fi făcută de însuși bolnavul, cu ajutorul unor feși late sau șervete. Nu trebuie însă abuzat de mișcările pasive (T. S. Zațepin), ci trebuie să se accentueze gimnastica articulară activă, adică mișcarea activă segmentară; deci, bolnavul singur să-și mobilizeze segmentele atinse în limita capacității funcționale *foarte lent* în ritmul de 10 mișcări pe minut. La început, ședințele durează 5 minute (trei secunde mișcarea, trei secunde repaosul) apoi 10 — 15 minute, pentru a nu obosi mușchiul, și se execută dimineața, cînd bolnavul este odihnit. Cînd musculatura este destul de refăcută, se adaugă cîteva mișcări cu ușoară împotrivire. Ședința de mișcări active nu trebuie facută decit după încălzirea mușchilor la 43⁰ (aer încălzit, băi infraroșii, etc.) și se termină cu o ședință de masaj.

Cînd segmentul lezat este pe cale de refacere, se trece la gimnastica de ansamblu, al cărui scop este să integreze mușchiul paretic în mișcările întregului aparat locomotor, pentru recuperarea în primul rînd a mișcărilor automate de mers. Aceasta se începe cînd poziția verticală este posibilă.

Pentru ca efortul să nu fie maxim de la început se recomandă ca bolnavul să fie susținut de o persoană, fie în scaune, cîrji, bastoane în T sau, mai bine, la bare paralele care scutesc bolnavul de grija deplasării mijloacelor de sprijin.

Un bun mijloc de susținere este și cadrul Sayre, care poate fi făcut mobilizabil. De la paralele sau cadru se trece la cîrji, apoi la bastoane, la un singur baston, și apoi va merge liber.

Pentru menținerea poziției fiziologice a articulațiilor în timpul mersului se vor folosi mici atele pentru genunchi, ghete ortopedice pentru articulația tibio-tarsiană sau chiar aparate articulate cruro-podale sau pelvipodale, care nu se vor purta continuu, deoarece favorizează atrofiile musculare.

Durata exercițiilor de mers e la început de 5 minute, progresează la 15—20 de minute, apoi crește treptat pînă la o oră.

Mecanoterapia. Gimnastica cu aparate nu este o metodă de recuperare motorie prea bună, deoarece folosește mișcări prea complicate, care nu se pot adapta de la caz la caz, și de multe ori se hipertofiază în aceste mișcări mai mult mușchii sănătoși și foarte puțin sau de loc cei atrofiați. Se mai utilizează azi scări pentru membrele inferioare, mai ales pentru cvadricepși; spaliere pentru mișcări de cățărare în vederea antrenării mușchilor marele dorsal, marele pectoral; leagăne pentru flexorii și extensorii gambelor și picioarelor; triciclete și biciclete pentru mușchii membrelor inferioare etc.

Pentru a crea reflexe condiționate noi, în vederea recuperării motorii se întrebuințează și aparate psihomotorii de tipul celor imaginate de Stănescu sau Strugurescu Kisch, bazate pe principiul de a se asocia o serie de excitații optice și auditive cu mișcări care trebuie făcute de bolnav. Astfel, pentru membrele superioare sînt așa-zisele tabele psihomotorii, adică o serie de planșe pictate în alb pe care sînt desenate linii punctate, figuri diverse etc. Bolnavul este pus să atingă punctele, figurile indicate de scara experimentală. Aceste mijloace se aplică numai în centre anume organizate pentru recuperarea motorie.

Diferitele forme de kinetoterapie trebuie aplicate în raport cu vîrsta copilului, a bolii și cu extinderea tulburărilor motorii, care trebuie analizate anterior cu toată precizia de către clinician, completînd această analiză și cu examenul electric al musculaturii.

Un principiu general, care trebuie totdeuna respectat în kinetoterapie, este de a se începe acest tratament gradat. Mișcările intense aplicate de la început fac ca forța musculară să scadă cîtva timp, obținîndu-se astfel un efect invers celui dorit. Acest principiu al „curbei efortului“ pretinde, de asemenea, ca programele de gimnastică, după ce și-au atins scopul dar nu au ajuns la maximul de intensitate, să nu fie suprimată brusc. Nu trebuie duse exercițiile pînă la obosire.

Maso- și kine-balneoterapia. Constituie o metodă mai complexă de aplicare a kineziterapiei. Principiul constă în aceea că, așezîndu-se bolnavul spre suprafață, în apă caldă la 35°, segmentele paralizate sînt împinse de jos în sus și ușurate conform principiilor lui Arhimede, și deci mișcările sînt posibile în condiții mult mai ușoare.

Bolnavii sînt așezați pe scînduri plutitoare, hamace suspendate de tavan, paturi amenajate cu diverse dispozitive, colaci sau saltele de cauciuc, care îngăduie segmentului paralizat să plutească în apă spre suprafața ei, și în această situație sînt puși să execute la comanda unei surori sau a unui instructor specializat în această gimanstică o serie de exerciții gradate.

Tehnica poate fi următoarea:

În primele minute, bolnavul este lăsat să se acomodeze cu apa caldă, după care timp sora face un ușor masaj al membrilor inferioare. Dacă se observă o vasodilatație generalizată, cu tahicardie marcată, bolnavul este lăsat întîi să se liniștească. În primele ședințe se vor executa activo-pasiv și chiar activ mișcările care încă nu sînt complet dispărute, la comanda și cu ajutorul surorii, care stă și ea în apă în costum impermeabil, cînd e vorba de un bazin cu fundul scoborît în pantă treptată. După 7—8 ședințe, cînd răspunsurile bolnavului au devenit mai rapide, mișcările și-au mărit amplitutinea și sînt mai sigure, se pot începe și alte exerciții pentru tonificarea diferitelor grupuri musculare deficiente. Pentru mușchii membrelor inferioare se vor executa mișcări de bătaia apei, ca la înotul craul, alternativ pe faţă şi pe spate. Pentru muşchii lombo-abdominali, mişcări de răsucire de la dreapta la stînga şi de la stînga la dreapta.

Intensitatea mişcărilor executate în apă este reglată automat de rezistenţa pe care o opune aceasta, cunoscut fiind principiul după care un corp ce se deplasează într-un fluid întîlneşte o rezistenţă proporţională cu pătratul vitezei sale. În primele şedinţe în care mişcările sînt lente şi au o mică amplitudine, apa joacă în primul rînd rolul de a aşura membrele. Mai tîrziu, cînd mişcările devin ceva mai rapide şi mai ample, ea începe să opună o rezistenţă din ce în ce mai mare.

În şedinţele următoare se vor începe mişcările de abducţie şi adducţie ale membrelor inferioare, imobilizîndu-se cu mîna bazinul bolnavului. Apoi se asociază mişcările de flexie ale genunchilor cu abducţia coapsei şi cele de extensie ale genunchilor cu adducţia membrilor inferioare, ajungîndu-se asftel la mişcarea care se execută în înotul bras.

După două-trei săptămîni, bolnavul este de obicei în situaţia de a începe să umble cu genunchii pe fundul bazinului, fiind susinut de soră. Apa din bazin scade treptat, de la şedinţă la şedinţă, astfel încît, după un număr de zile, bolnavul poate ajunge să se ţină în echilibru pe genunchi, fără apă şi fără nici un sprijin.

Numai după ce s-a obţinut acest lucru se poate începe reeducarea în picioare, după acelaşi sistem, întîi în apă adîncă, apoi în apă din ce în ce mai mică şi spijinit din ce în ce mai puţin. Cînd se consideră că acest lucru este posibil, la sfîrşitul şedinţelor de kine-balneoterapie, se poate relua treptat şi mersul pe uscat, bolnavul fiind susţinut din ce în ce mai puţin, de două ajutoare, de două bare paralele la înălţimea axilelor, pe care se deplasează, şi mai apoi, cînd a cîştigat o stabilitate suficientă, este pus să meargă cu două bastoane trepiede, cu două bastoane cu mînerele în T, apoi cu unul, şi la urmă, în cazul unei restabiliri bune, fără nici un sprijin.

În tot timpul tratamentului, bolnavul trebuie supravegheat cu severitate, pentru a nu face mişcări numai prin folosirea muşchilor rămaşi parţial sau total intacţi, şi a-şi mări astfel dezechilibrul grupurilor musculare, ceea ce poate duce la diformităţi.

Trecerea de la exerciţiile în apă la exerciţiile pe uscat se poate realiza în condiţii mai bune recurgîndu-se la patine cu rotile (skeetinguri), care suprimă o parte din greutate, dar mult mai puţin decît apa; suprimînd frecarea directă de sol, se uşurează mişcarea, lăsîndu-i un caracter activ cel puţin în formă, bolnavul fiind încă susţinut. Prin trecerea de la mişcările în apă la mişcările pe uscat, senzaţiile kinestezice şi toate celelalte elemente ale sensibilităţii continuă să se refacă, cortegiul de senzaţii tactile, termice, vizuale, auditive şi proprioceptive, continuînd să joace rolul excitanţilor condiţionaţi. Prin contactul cu patina se produc senzaţii tactile şi termice, bolnavul îşi urmăreşte mişcările, şi se produc şi senzaţii vizuale; senzaţiile auditive sînt procurate de zgomotul patinei care alunecă, iar cele baro- şi proprioceptive, de poziţiile diferite pe care le iau segmentele în cursul mişcărilor.

Patina cu rotile se poate utiliza în restaurarea tuturor grupelor musculare putîndu-se orienta în cele mai diferite poziţii şi sub toate unghiurile de mişcare. Cu ea se obţine o mişcare oscilantă, periodică, ce pune în joc muşchii agonişti şi antagonişti. Cînd muşchiul activ atinge limita extremă de contracţie, muşchiul antagonist suferă elongaţia sa maximă, ceea ce provoacă o excitaţie kinestezică maximă şi un reflex de contracţie al acestui muşchi elongat, care devine astfel activ, în timp ce muşchiul iniţial devine antagonist.

În concluzie, kine-balneoterapia ar prezenta din punctul de vedere al formării noilor lanţuri de reflexe necesare mişcărilor bolnavului o serie de avantaje, deoarece declanşează mai puternic şirul senzaţiilor tactile şi termice prin contactul cu apa, al celor vizuale, bolnavul urmărindu-şi mişcările în apă, şi al celor auditive, comenzile recomandîndu-se a se da cu voce tare, ritmic şi viguros. Pentru întărirea senzaţiilor vizuale, care au pare-se o importanţă deosebită, se poate recurge, în cursul şedinţei de balneoterapie, în special pentru copii mici, la jucării diverse, de culori şi forme diferite (păsări, vapoare, mingi etc.), aşezate la suprafaţa apei, şi pe care bolnavul urmează, la comandă, să le atingă cu mina sau piciorul. Explicaţia eficacităţii acestei metode stă în posibilitatea pe care o are de a contribui mai intens decit celelalte metode descrise pînă acum la refacerea fenomenelor senzitivo-motorii care stau la baza mişcărilor, bolnavul contribuind activ la aceasta.

Balneoterapia. Aplicată sub forma talasoterapiei sau a băilor sulfuroase calde, a fost studiată cu deosebire de autorii sovietici. Încă din 1937. M. I. Doţenko începuse, la Sanatoriul de copii din Eupatoria, studiul efectelor talasoterapiei calde în sechelele de poliomielită. Osipov a studiat aceeaşi problemă la băile Sira, iar în 1948, C. F. Nikitin la Institutul „Stalin“ din Soci-Maţesta. Rezultatele bune obţinute au făcut ca la Eupatoria să se deschidă Sanatoriul „Zdravniţa“, special pentru balneoterapia caldă a sechelelor de poliomielită.

La noi în ţară, în ultimi ani, datorită grijii Ministerului Sănătăţii, un mare număr de bolnavi cu sechele au putut beneficia de tratamentul în apă caldă sau de nămol cald la Techirghiol, Eforie şi Victoria.

Nămolul şi băile sulfuroase calde par să favorizeze oarecum regresiunea procesului inflamator de la nivelul măduvei spinării, stimulează celulele din coarnele anterioare ale măduvei spinării, care se află într-o inactivitate funţională trecătoare, excită elementele motorii din măduvă prin influenţa pe care o au asupra receptorilor senzitivi din piele, şi stimulează troficitatea tisulară a segmentelor lezate.

Fangoterapia. Nămolul cald de 40—50° este aplicat în raport cu vîrsta şi starea generală, în şedinţe de cel mult 15 minute, pe membrele paralizate şi la nivelul coloanei vertebrale, în serie de aproximativ 15 şedinţe anual. Pe malul mării (Eforie, Techirghiol, Eupatoria, Soci etc.) se pot adăuga tratamentului băile de soare, băile de mare calde — apa sărată fiind foarte eficace — plaja pe nisipul fierbinte, gimnastica în aer liber etc. În afara staţiunilor balneare, aplicaţiile de nămol sînt de asemenea posibile. Pomeranţev, la propunerea prof. Kulkov, a început astfel să facă aceste aplicaţii în Policlinica ortopedică a Spitalului „Filatov“ cu rezultate satisfăcătoare. Această metodă a început să fie folosită şi la noi în ţară în 1955.

Cercetările întreprinse în vara anului 1954 de dr. Ion Tătaru, dr. C. Iordănescu, dr. Cl. Baciu, dr. Dan Constantinescu şi dr. M. Dona au arătat că tratamentul complex balnear de la Techirghiol ameliorează capacitatea funcţională musculară şi mersul numai la bolnavi prezentînd paralizii recente, care nu depăşesc trei ani de zile vechime, şi numai la grupele musculare parţial paralizate. Cazurile cu o vechime mai mare de trei ani, precum şi grupele musculare total paralizate, nu mai beneficiază de acest tratament.

Aplicarea căldurii umede şi exerciţiul pasivo-activ. Ridicîndu-se împotriva tuturor metodelor descrise pînă acum şi bazîndu-se pe concepţia cu totul particulară asupra fiziopatologiei bolii, pe care am descris-o, sora Kenny a preconizat un tratament cu caractere oarecum deosebite, care, pentru a fi mai bine înţeles, trebuie privit în ansamblu.

În faza acută. Bolnavul va fi aşezat într-o cameră cu temperatură mai ridicată şi fără curenţi, pe un pat dur, cu saltea de lînă sau bumbac, fără pernă, într-o poziţie de maximum de confort şi destindere, cu mîinile în lungul trunchiului. Se va lupta pentru înlăturarea temerii bolnavului, care va fi sfătuit să-şi relaxeze total musculatura şi să evite orice mişcare. De aceea trebuie îngrijit cu multă blîndeţe şi stăruinţă. De două ori pe zi, timp de cîte un ceas, bolnavul este aşezat în decubit ventral şi i se va pune sub glezne un sul moale. Învelitorile puse direct pe corp vor fi evitate, pentru a nu provoca iritarea receptorilor pielii şi, consecutiv, spasmele musculare reflexe. Peste pat se pune un cadru special, care susţine învelitorile. Dacă un membru inferior tinde să se roteze, se va sprijini în poziţie bună, punîndu-se lateral, în dreptul articulaţiei, o pernă sau un pled, făcut sul.

Regimul alimentar va fi alcătuit după preferinţele bolnavului, evitîndu-se laptele şi produsele lactate dacă există vreo tendinţă de acumulare a mucusului în căile respiratorii superioare. Evitarea secreţiei se va face prin administrarea de suc de fructe şi în special de lămîie. În cazurile mai grave se va administra apă albuminată (un albuş de ou şi două linguriţe de vişinată pentru adult şi una pentru copii, plus o jumătate de linguriţă de zahăr la o jumătate ceaşcă cu apă).

Injecţiile subcutanate, fiind dureroase, fac să crească spasmul muscular din regiunea unde se administrează, de aceea sînt contraindicate, iar injecţiile intravenoase sînt rar folosite, şi numai în cazuri speciale sau grave.

Cînd există retenţii de urină, se vor face cateterizări evacuatoare, iar în caz de stază intestinală, clisme.

Tratamentul propriu-zis constă numai în aplicarea cît mai precoce de căldură umedă, prin prişniţe aplicate pe regiunile afectate, cu scopul de a se obţine o relaxare a fibrelor musculare aflate în spasm, care îşi vor recăpăta astfel lungimea normală, elasticitatea şi receptivitatea la stimulii nervoşi. Căldura locală ajută şi circulaţiei locale, ea favorizînd oxigenarea şi eliminarea substanţelor toxice, care se acumulează în ţesuturi, şi micşorează hipersensibilitatea tegumentelor.

În tulburările respiratorii, bolnavul va fi lăsat să stea în poziţia care-i convine, de obicei în decubit ventral, cu capul atîrnînd afară din pat, pentru a uşura scurgerea secreţiilor, care vor fi aspirate la nevoie din căile respiratorii. Se vor evita ingerările de alimente prin sondă, preferîndu-se administrarea de lichide (apă albuminată sau soluţie cloruro-sodică 5%), prin clisme rectale, sau cu linguriţa, la intervale regulate, aşezîndu-se bolnavul în şezut. Împachetările calde se vor aplica la nivelul gîtului, intercostalilor şi pectoralilor în cazul paraliziei muşchilor inspiratori sau expiratori, şi la nivelul diafragmei, dacă este vorba de o paralizie a acesteia, neglijîndu-se extremităţile cînd viaţa bolnavului este în pericol.

„Plămînul de oţel“ este contraindicat de autoare în paraliziile de origine bulbară, deoarece este imposibil ca în aceste cazuri să se sincronizeze pulsaţiile regulate ale aparatului cu ritmul respirator neregulat al bolnavului. În spasmul muşchilor inspiratori sau expiratori este contraindicat de asemenea, deoarece nu permite aplicarea împachetărilor calde, ca şi în spasmul diafragmei, cînd ajută expiraţia şi nu inspiraţia, pe care o blochează. Aparatul rămîne astfel indicat numai în paraliziile muşchilor respiratori datorite leziunilor din coarnele anterioare ale măduvei.

În faza de convalescenţă. După ce spasmul muscular a fost îndepărtat, şi după ce au devenit posibile unele mişcări pasive, se intră într-o a doua fază terapeutică, ce urmăreşte încurajarea reluării contracţiei muşchiului disociat. Pentru atingerea acestui scop se recurge la calea aferentă senzorială rămasă intactă, şi care pleacă de la proprioceptori, oferind posibilitatea de a se restabili căile motorii prin procedeul stimulărilor musculare.

În timpul procesului de stimulare, bolnavul nu trebuie să facă nici un efort mintal sau fizic, excitarea proprioceptivă a muşchiului şi a tonusului producînu-se reflex, fără participarea conştiinţei sau voinţei bolnavului. *Participarea conştientă a bolnavului poate duce, în această fază, la substituţii musculare, care îngreunează mult bunul mers al tratamentului.*

Stimularea muşchilor se face de şase-opt ori pe zi, gradat, ţinînd seama de progresele făcute de bolnav. Bolnavul fiind ţinut într-o poziţie cît mai normală, se fac mişcări pasive *uşoare, fără a provoca dureri*, urmărindu-se alungirea muşchiului disociat dincolo de normal. Aceste mişcări se fac pînă cînd se constată apariţia contracţiilor involuntare, care arată că a apărut controlul inconştient al muşchiului. Pentru a excita reflexele extensorilor degetelor de la mîini şi picioare se recurge la o tehnică specială, apăsîndu-se într-un ritm rapid pe tendoanele acestora, în dreptul articulaţiilor. Aceste apăsări repetate produc excitaţii locale, conduse pe căile senzitive la centrul motor, care, dacă este intact, va trimite impulsuri pe cale motorie spre muşchi. Restabilirea circuitului provoacă contracţia involuntară a muşchiului, şi disocierea este astfel înlăturată. Mai tîrziu, conştiinţa reia controlul, şi astfel restaurarea funcţiei active este obţinută. Această stimulare musculară se aplică pentru toţi muşchii disociaţi şi nu se termină decît atunci cînd se reia funcţia activităţii conştiente.

Aplicarea acestei metode presupune o cunoaştere amănunţită a fiecărui muşchi al corpului şi o înţelegere precisă a acţiunii şi sincronizării muşchilor controlului motor, care-i dirijează. Bolnavul trebuie de asemenea instruit asupra locului, nivelului inserţiilor şi acţiunii muşchilor. Într-o fază mai înaintată a tratamentului, el trebuie să-şi închipuie cum se contractă fiecare muşchi, în timp ce i se fac mişcări pasive. Astfel, treptat, scoarţa va pune stăpînire pe acţiunile muşchilor.

Cînd un muşchi începe să prezinte o contracţie involuntară, se vor face două mişcări pasive, şi una activă. Mai tîrziu se vor face o mişcare pasivă şi două active, şi la urmă numai mişcări active. Dacă apar acţiuni necoordonate, se va reveni la mişcările pasive, pînă la dispariţia acestora, incoordonarea constituind un element care favorizează permanentizarea discocierii musculare.

În general, toate mişcările libere şi necontrolate sînt contraindicate. A permite bolnavului să facă mişcări libere şi substituţii musculare pentru o mai mare satisfacţie momentană înseamnă a stabili căi motorii false şi a determina o confuzie permanentă a acţiunii musculare. Bolnavul va fi pus să stea treptat în picioare, numai după revenirea funcţiei musculare, în special a trunchiului; la început cel mult o jumătate de oră şi, mai tîrziu, cel mult două ore.

Reluarea mersului constituie o altă etapă importantă, care cere o deosebită supraveghere, pentru a se evita surpriza vreunei substituţii musculare. Pentru uşurinţă se pot da cîrji cu sprijin sub cot.

Un bolnav este considerat vindecat cînd îndeplineşte următoarele condiţii: nu mai prezintă spasm, îşi poate controla voluntar toţi muşchii, prezintă toate funcţiile musculare coordonate şi sincrone şi o restabilire normală a mecanismului de locomoţie. Un semn util este acela de a putea flecta simultan extremităţile inferioare şi trunchiul, ceea ce arată că muşchii posteriori ai corpului sînt relaxaţi şi cei anteriori şi-au reluat funcţia (fig. 483).

Metoda nu se poate aplica copiilor sub doi ani, fiindcă aceştia nu au dezvoltat controlul selectiv al acţiunilor musculare, şi de aceea la ei este mai greu să se dezvolte substituţia şi coordonarea. Reeducarea copilului se va face punîndu-l în poziţii cît mai relaxate şi folosindu-se drept excitanţi cuvintele sau jocurile. Deoarece copilul, oboseşte repede, se va trata în fiecare zi doar cîte o regiune, şi nu i se va permite pe toată perioada tratamentului să stea în picioare.

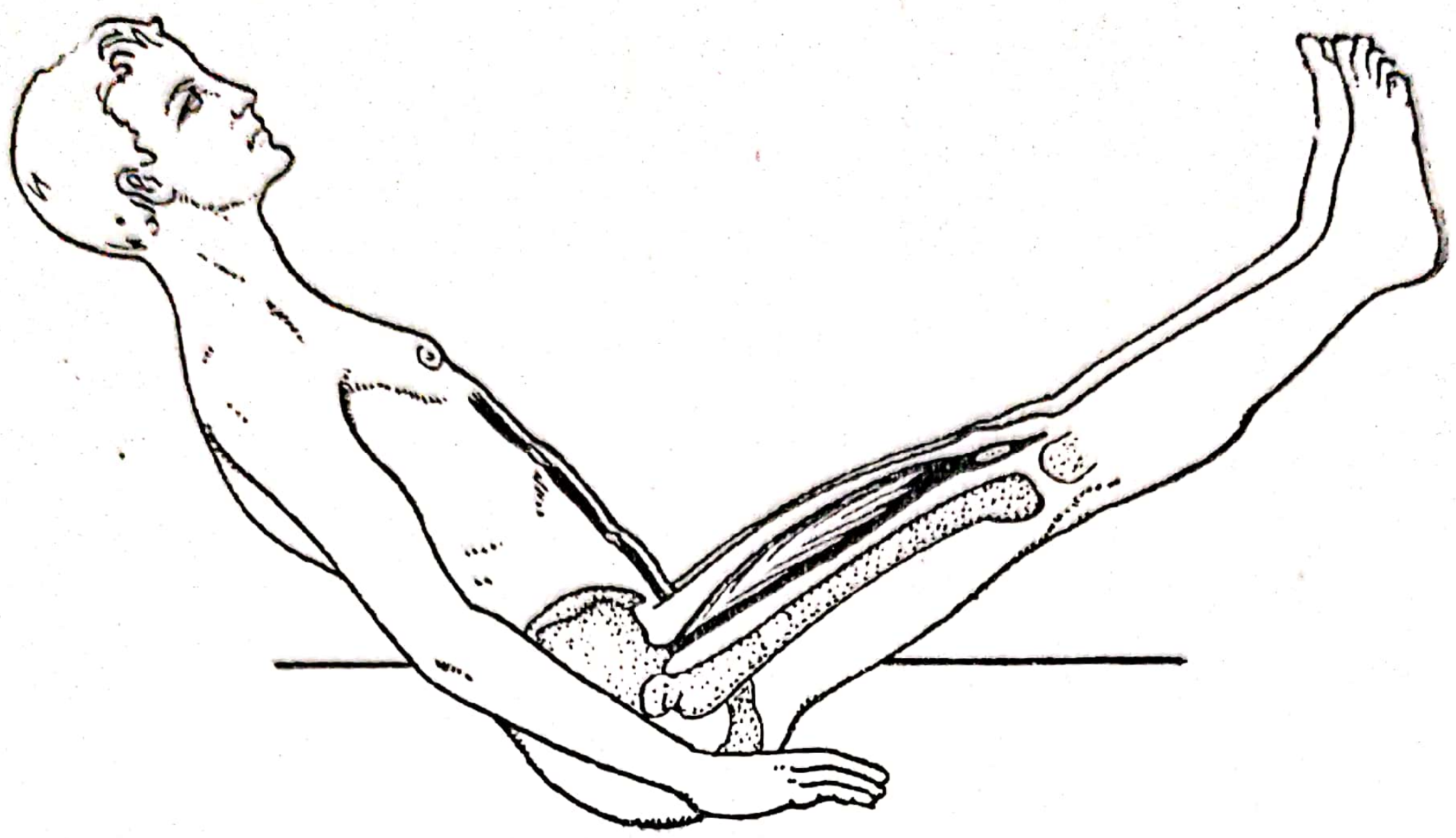

Fig. 483. — Flexia simultană a trunchiului şi membrelor inferioare arată că bolnavul poate fi considerat vindecat.

După această metodă, imobilizarea nu este întrebuinţată ca factor terapeutic, ci dimpotrivă, contraindicată, deoarece favorizează atrofia şi scurtarea muşchilor lezaţi, pune în tensiune şi irită muşchii în spasm şi împiedică reeducarea, producînd o disociere a muşchilor faţă de sistemul nervos. Circulaţia defectuoasă şi tulburările trofice pe care le observăm la membrele interesate sînt în cea mai mare parte rezultatul imobilizării în aparate şi al lipsei unui tratament adecvat în stadiul acut.

Masajul este de asemenea cu totul interzis în tot timpul tratamentului, el constituind numai un mijloc de mărire a spasmului muscular.

Kine-balneoterapia nu corespunde de asemenea acestei concepţii terapeutice, deoarece imersia în apă alterează forţele normale de gravitaţie şi, în momentul în care bolnavul este pus în situaţia de a se comporta normal pe uscat, obişnuinţa imersiei îl dezavantajează. Mişcările în apă — mediu actualmente străin omului — nu au corespondenţă cu cele de pe uscat, şi reluarea coordonării nu poate fi supravegheată chiar atît de strict, favorizîndu-se astfel substituţia musculară. În plus, bolnavii au deseori teamă de apă, ceea ce distrage atenţia bolnavului, care nu mai cooperează conştient la reeducare.

În schimb, balneoterapia, fără mişcări, mai ales în apă salină, cu temperaturi variate, care tonifică ţesutul muscular, poate constitui un adjuvant important numai după începerea reeducării şi se poate face înaintea exerciţiilor de reeducare, într-o bae de imersie, sau prin stropiri cu apă rece şi duş cald. Baia de imersie are un fund cauciucat sau un hamac căptuşit cu un pled. Cînd se aplică stropiri cu apă rece (10—15°), alternativ cu apă caldă (35°) acestea nu vor dura mai mult de cinci minute, după care se va face o imersie caldă.

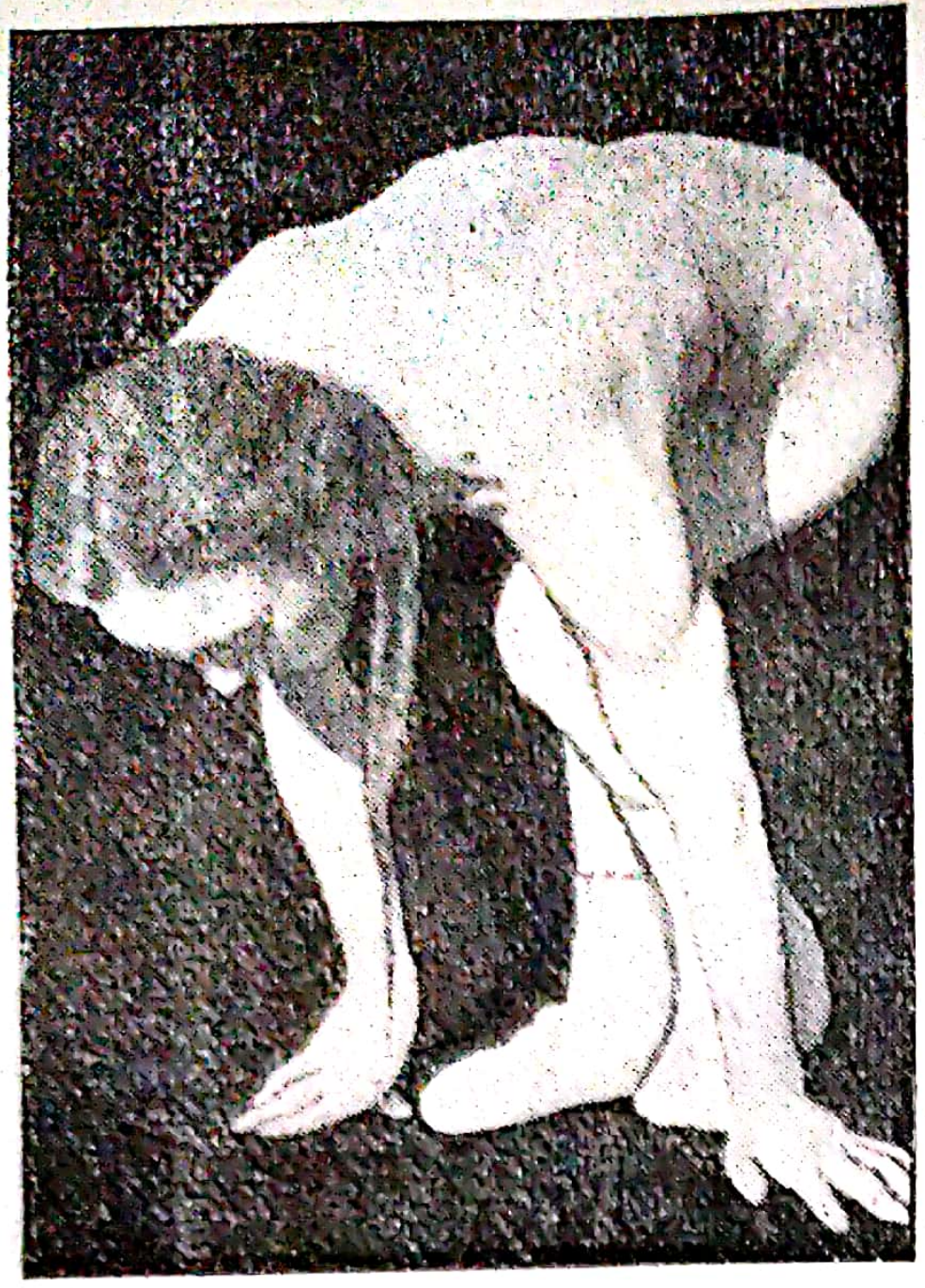

Fig. 484. — O „tîrîtoare“ care are nevoie de un tratament chirurgical complex.

Autorii din toate țările în care boala cunoaște o mai mare extindere au arătat în ultimul timp, prin impresionante statistici comparative, că tratamentul cu comprese de căldură umedă și exerciții pasivo-active organizate, după cum am arătat, scurtează perioada de imobilizare la pat și de spitalizare, și previne, într-o proporție mai mare decît celelalte metode, sechelele definitive. Chiar dacă din concepția fiziopatogenică asupra bolii nu se desprind clar legăturile somato-corticale, metoda terapeutică preconizată corespunde într-o mare măsură modului actual de a considera posibilă refacerea lanțurilor de reflexe catenare, care stau la baza mișcărilor.

Totuși, și această metodă terapeutică este departe de a da rezultatele dorite, și cere utilaje speciale și, mai ales, un personal auxiliar specializat și de înaltă calificare.

Tratamentul ortopedico-chirurgical. În marea majoritate a cazurilor, rezolvarea definitivă pe cale ortopedică, nesîngerîndă, nu este suficientă, din cauza tratamentului preventiv rău aplicat, care a dus la diformități sau, cum se întîmplă de cele mai multe ori, din cauza neglijării totale. Indicațiile tratamentului ortopedic folosind aparate cu pretenția de a fi unul definitiv sînt destul de rare, fiindcă astăzi mijloacele ortopedico-chirurgicale au mers foarte departe cu posibilitățile de soluționare a unor probleme care altădată păreau de neînvins.

Aparatura și intervenția chirurgicală nu trebuie considerate drept metode de tratament separate și care se elimină reciproc. Între mijloacele chirurgicale de tratament și folosirea aparatelor sînt strînse legături, aparatura ortopedică fiind de obicei recomandată cu scop continuator de convalescență sau de completare și îmbunătățire a rezultatelor obținute.

Mijloacele tratamentului sîngerînd sînt tot atît de variate și complexe pe cît sînt de multiple sechelele pe care căutăm să le înlăturăm. Ele se adresează, fie separat, fie tuturor organelor prin a căror tulburare se ajunge la instalarea diformității (fig. 484). Numărul intervențiilor pe care le putem executa pe tendoane, fascii, ligamente, capsulă, mușchi, nervi și oase este impresionant. În sechelele de poliomielită, recurgem la aproape întregul arsenal terapeutic ortopedico-chirurgical, care, aplicat cu competență, de la segment la segment și de la caz la caz, poate aduce îmbunătățiri importante pentru statica și dinamica bolnavului.

Vom trece în revistă, în mod critic, intervențiile mai importante care se fac, și deci vom scoate în evidență pe cele cărora experiența noastră le dă preferință.

Intervențiile pe tendoane, fascii, ligamente (fasciotomii, fasciodeze, întăriri ligamentare, tenotomii, alungiri și scurtări de tendoane, fasciodeze, filodeze, tenodeze). Dau în genere satisfacție trecătoare, fiindcă după un interval de timp nu mai răspund scopului, întinzîndu-se și refăcînd diformitatea.

Alungirea tendonelor, în schimb, este operația recomandabilă mai totdeauna.

După intervenţie se va aplica un aparat gipsat, care se va ţine maximum o lună. Segmentul respectiv trebuie să fie aşezat în foarte uşoară hipercorecţie, avînd în vedere sclerozarea şi retracţia ulterioară a cicatricei.

Sindesmotomia, fasciotomia, capsulotomia. Sînt împrejurări cînd un ligament, o fascie sau un ţesut cicatriceal determină, prin retracţie, în urma atitudinilor vicioase postpoliomielitice, diformităţi. Ca să putem pune în axă segmentul corespunzător, trebuie să incizăm, uneori chiar să excizăm parţial, ligamente (ligamentul plantar, ligamentul tibio-astragalo-calcanean etc.), fascii (fascia lata) sau capsule articulare foarte sclerozate care menţin diformităţi în flexie (genunchiu, şold) sau în extensie (picior).

Tenoplastii. Un muşchi paralizat poate fi înlocuit printr-unul sănătos, care va acţiona prin tendonul celui dintîi sau direct, prin tendonul său transplantat la locul de inserţie a celui înlocuit. Muşchii asupra cărora se lucrează este indicat să fie sinergici.

Transplantările tendinoase. Aceste operaţii (Bayer) constau în a schimba direcţia normală a tendonului, fără să ne atingem de inserţiile sale, forţîndu-le astfel să facă o funcţie contrară. Un exemplu foarte elocvent este operaţia lui Zaţepin care face translocaţia scurtului peronier şi a gambierului posterior înaintea maleolelor respective, ca din extensori ai piciorului, care măresc şi ajută ecvinismul, să devină flexori, ajutînd astfel la înlăturarea diformităţii prin echilibrare musculară.

Transplantarea de muşchi şi tendoane. Un muşchi paralizat poate fi înlocuit cu unul sănătos din apropiere care — în mod normal — are o funcţie asemănătoare, sinergică.

Transplantările muşchilor sănătoşi, adică a inserţiei tendoanelor lor la locul de inserţie a celor paralizaţi, antagonişti, sînt operaţii folosite chiar cu predilecţie de unii chirurgi ortopedişti. Scherb a formulat o lege de care trebuie să ţinem seama cînd transplantăm un muşchi sănătos, dar cu o funcţie de antagonist: „ca să obţinem un rezultat bun, trebuie ca absolut toţi muşchii antagonişti celui transplantat să fie paralizaţi“.

Din observaţiile obiective reiese însă că aceste operaţii, făcute în condiţiile amintite şi care cere o îndelungată educare funcţională postoperatorie şi o colaborare inteligentă şi susţinută din partea bolnavului, sînt satisfăcătoare un interval de timp, după care acţiunea muşchiului transplantat scade şi deformarea se reinstalează. Totuşi, sînt încă destule împrejurări în care astfel de operaţii dau rezultate bune: în paraliziile cvadricepsului, ale gambierului anterior concomitent cu ale extensorilor etc.

Osteotomia. În sechelele de poliomielită sînt împrejurări cînd trebuie să schimbăm axa unei diafize în apropierea articulaţiei, ca să desfiinţăm o diformitate consecutivă contracturii musculare produse conform legii lui Delpech-Wolff.

Fiindcă oasele unor bolnavi, în special copii, sînt foarte decalcificate, se poate executa osteotomia făcîndu-se găuri perpendiculare înspre metafiză cu ajutorul unei ţepuşe, în aşa fel încît ele să fie pe o linie curbă sau în *V*; e de-ajuns apoi să apăsăm în sensul dorit sau să mobilizăm gamba, susţinînd fragmentul proximal, ca să obţinem o unghiulare voită, fără detaşare, ci numai plastic (osul comportîndu-se la nivelul osteotomiei ca o lumînare încălzită), iar fragmentele încredinţate se interpătrund perfect.

Artrodeza sau artrodeza-rezecţie. Este o operaţie des întrebuinţată în terapeutica chirurgicală a urmărilor tardive ale virozei mio-mielitice paralizante, dar nu poate fi folosită decît de la vîrsta cînd s-au dezvoltat de mult nucleii osoşi epifizari, cu alte cuvinte, cam de la vîrsta de 8—10 ani în sus.

Artrodeza intra- sau extraarticulară ori mixtă, cu ajutorul transplantelor osoase, cu sau fără decorticare cartilaginoasă, este un bun mijloc pentru desființarea funcției articulare.

Uneori această artrodeză, sub formă de începuire, se poate executa și la o vîrstă mai tînără (5—7 ani), spre exemplu în picioarele paralitice valgus sau varus, cînd se introduce un transplant între gîtul astragalului și marea apofiză anterioară a calcaneului (așa-zisa începuire bicefalică a lui Ombrédanne).

Rostul transplantelor intra-sau extraarticulare pentru săvîrșirea, unei artrodeze nu trebuie privit din punct de vedere fizic, ci biologic și funcțional, iar desființarea unei articulații trebuie făcută astfel încît să redea întregului segment funcția cît mai apropiată de cea normală, și nu numai să înlăture formal o atitudine vicioasă sau o diformitate.

Artroriza. Are drept scop să limiteze mișcările articulare anormale, consecutive urmărilor tardive ale virozei.

În 1920, Toupet limita extensia pasivă exagerată a piciorului față de gambă, deci căderea lui (picior ecvin paralitic) introducînd un transplant tibial într-un tunel care traversa astragalul și calcaneul ca să ajungă la cuboid. Extremitatea exterioară a transplantului se sprijinea de marginea posterioară a extremității inferioare a tibiei, formînd un fel de pinten osos.

Putti, prin observații juste și prin înfăptuiri tehnice corecte, a dat îndemn mare pentru executarea acestor operații, încît treptat lucrările asupra artrorizei s-au înmulțit, iar numărul cazurilor cu rezultate foarte bune a sporit considerabil. În ceea ce ne privește, am efectuat într-un număr foarte mare de cazuri diverse artrorize, dintre care unele după procedee personale, și am obținut rezultate foarte bune în marea majoritate a cazurilor, încît recomandăm această operație cu multă stăruință.

Foarte multe artrorize revăzute de noi după mai mulți ani de la intervenție nu prezentau semne de leziuni cronice deformate, degenerative (artroze) încît criticile unora nu ni se par întemeiate.

Alungirea membrelor. În timpul cînd cartilajele de creștere sînt în plină activitate se poate încerca stimularea acelora din segmentul cu mușchii paralizați, ca diferența de lungime să nu existe sau să fie cît mai mică.

În perioada de consolidare tardivă a urmărilor virozei și la adolescenți se poate folosi alungirea prin osteotomii multiple piezișe, după procedeul Bogoraz sau Springel.

Mijloacele chirurgicale de alungire prin tracțiune, după osteotomii piezișe, cu folosirea eventuală a unui cui Küntscher pentru călăuzirea și menținerea fragmentelor în prezență sau a aparatului de tip Cuendet, cu tracțiune bipolară, sînt de încercat poate în anumite cazuri foarte bine alese.

PARALIZIILE SPASTICE

Se înțeleg prin paralizii spastice un număr de boli congenitale, sau care apar în prima copilărie (encefalopatii), care determină uneori tulburări în dezvoltarea nervoasă și se manifestă sub forma unor sindrome spasmoparalitice. Spre deosebire de alte encefalopatii infantile, ca paralizia generală juvenilă sau coreea lui Sydenham, ele sînt rezultatul unor procese morbide stinse, neevolutive, care au dat naștere unor contracturi mai mult sau mai puțin însemnate ale membrelor, asociate și de paralizii. Spre deosebire de urmările poliomielitei sau de alte infirmități asemănătoare, paraliziile spastice se însoțesc deseori și de tulburări ale funcțiilor cerebrare, fără ca acest lucru să fie însă obligatoriu. În majoritatea cazurilor ele încep în momentul naşterii, astfel încît copiii nu reuşesc să-şi formeze imaginile motorii normale, de unde marea importanţă pe care reeducarea motorie o are în terapeutica acestor boli.

Frecvenţă. Ascher şi Skonell găsesc 1‰ paralizii cerebrale într-o populaţie de vîrstă şcolară. Dintre acestea, 0,13‰ erau paralizii dobîndite şi 0,87‰ congenitale (0,72‰ spastice, 0,09‰ paralizii flasce).

Smalwood, pe 50 000 de copii de vîrstă şcolară, găseşte 1,4‰ cazuri de paralizii de origine cerebrală.

Clasificare. Aspectele clinice variate au impus o clasificare a sindromelor spasmo-paralitice, după regiunile pe care le cuprinde boala. Rocher le împarte în unilaterale şi bilaterale (diplegiile), cele unilaterale putînd fi şi ele la rîndul lor monoplegii sau hemiplegii, iar cele bilaterale, paraplegii şi cvadriplegii.

Finoghenov şi Komarniţki recunosc, după localizarea paraliziilor, forme simetrice (cum ar fi paraplegia) şi forme asimetrice, cum sînt hemiplegia, monoplegia brahială, triplegia, hemiplegia dublă şi tetraplegia neregulată.

Şcoala romînească a adoptat o clasificare mai completă şi mai puţin shematică, înglobînd în aceste sindrome următoarele afecţiuni: hemiplegia infantilă, diplegia sau cvadriplegia spastică infantilă (boala lui Little), hemiplegia dublă (cu un segment din partea opusă), paralizia pseudobulbară infantilă şi atetoza dublă.

Clasificările topografice nu corespund însă de loc celor clinice, putîndu-se întîlni diplegii spastice şi diplegii cu rigiditate, hemiplegii spastice şi hemiatetoze etc. După statistica lui N. Cucleli, se întîlnesc 53,2% hemiplegii, 16,61% sindrome extrapiramidale, 10% paraplegii 8,3% diplegii, 8,3% tetraplegii şi 3,3% triplegii.

Clasificarea lui Phelps, astăzi acceptată, se bazează pe forme clinice şi recunoaşte cinci grupe, după cum predomină spasticitatea, rigiditatea, atetoza, tremurătura sau ataxia.

Spasticitatea se întîlneşte în 78% din cazurile de paralizii cerebrale infantile (N. Cucleli), şi se caracterizează prin prezenţa unor redori musculare, care se exagerează în timpul mişcărilor voluntare, din cauza frigului sau a fricii. În formele mai avansate, contribuie şi fibroza care se instalează. Spasticitatea se însoţeşte de o hiperreflectivitate osteo-tendinoasă şi mai ales de semnul lui Babinski.

Nu toată musculatura participă în egală măsură în aceste forme. La membrele superioare, grupele musculare cele mai frecvent interesate sînt pectoralii, flexorii antrebraţului, ai mîinii şi ai degetelor, precum şi muşchii pronatori. La membrele inferioare sînt interesaţi: tricepsul sural, adductorii, rotatorii interni ai coapsei şi psoasul. Antagoniştii acestora sînt slabi şi uneori incapabili de orice contracţie, ca în poliomielită.

Rigiditatea se întîlneşte în 10% din cazuri şi afectează şi agoniştii şi antagoniştii. La mobilizarea pasivă a muşchiului se capătă impresia unei maleabilităţi ceroase sau a unei ţevi de plumb care se îndoaie.

Atetoza se întîlneşte în 46,6% din cazuri, tremurăturile în 11,6%, iar formele ataxice mult mai rar. Faptul că pe lîngă semnele piramidale se întîlnesc şi simptome de origine extrapiramidală, cum ar fi tremurăturile şi atetoza, nu este surprinzător, dacă se ţine seama de cauzele, natura şi întinderea leziunilor.

Etio-patogenie. Se consideră astăzi că un număr de cauze pot duce la instalarea paraliziilor spastice, cauze care, privite din punctul de vedere al momentului în care intră în acţiune, se pot împărţi în: prenatale, natale sau postnatale.

Printre cauzele prenatale au fost incriminate: agenezia fasciculului piramidal, traumatismele intrauterine, sifilisul congenital, alcoolismul patern sau matern, rubeola sau alte viroze contractate de mamă în prima lună a sarcinii etc.

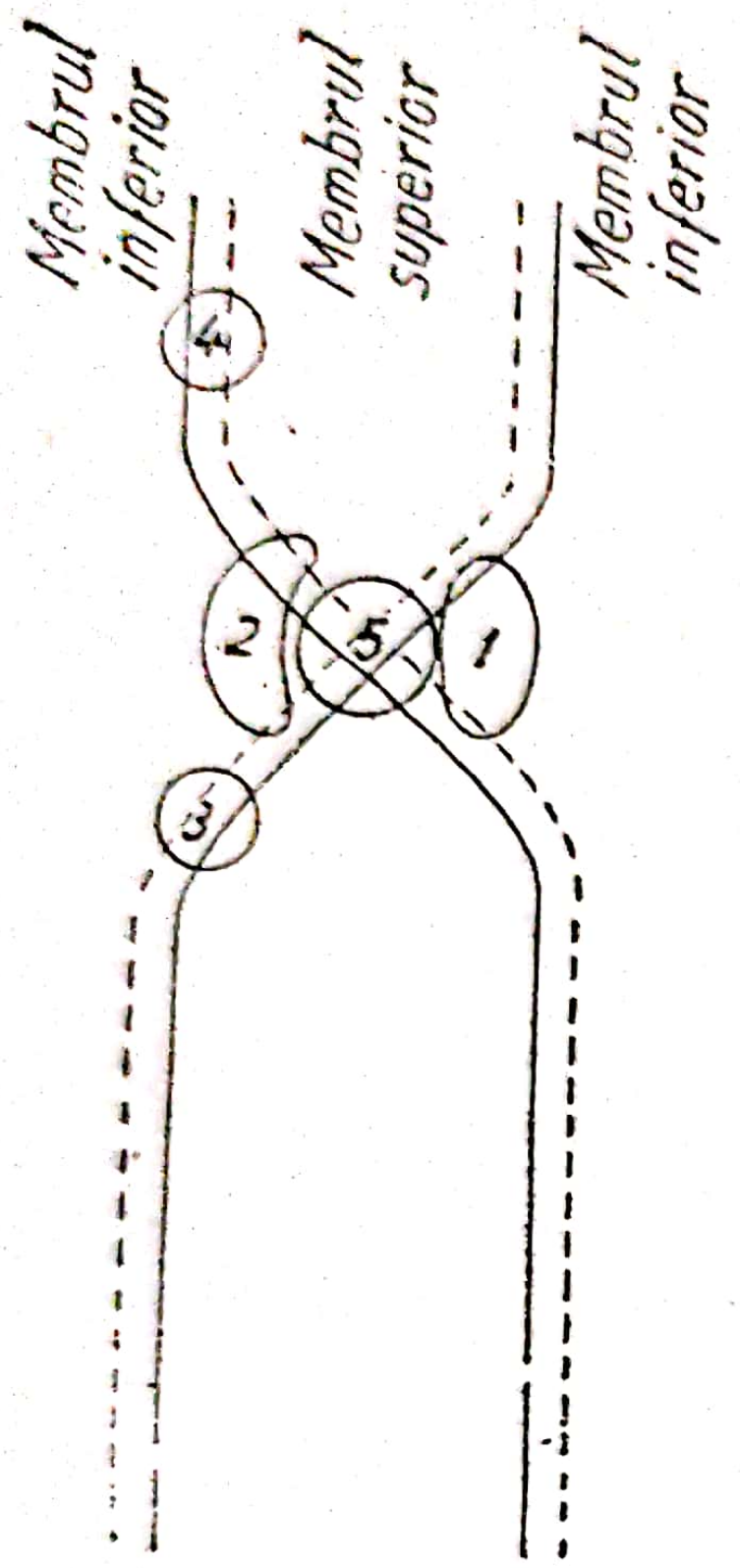

Fig. 485. — Reprezentarea schematică a încrucişării căilor piramidale şi a localizării leziunilor cicatriceale.

Cauzele din timpul naşterii care pot determina apariţia sindromului spasmo-paralitic sînt variate; de cele mai multe ori se notează traumatisme (naştere prin forceps), naşteri întîrziate, distocii, asfixii (prin circulare ombilicale în jurul gîtului). Naşterile premature pot determina o întîrziere sau chiar o oprire în dezvoltarea fasciculului piramidal. Se ştie că fasciculul piramidal se formează complet către trei-patru ani. Au mai fost de asemenea incriminate cîteodată localizarea cerebrală a parazitului *Toxoplasma gondii* (embriopatia toxo-plasmozică) şi unele encefalopatii prin incompatibilitatea factorului Rh dintre mamă şi făt.

După naştere pot interveni de asemenea un număr de factori care să ducă la apariţia sindromului spasmo-paralitic. Astfel, traumatismele care produc hemoragii cerebrale, pseudomeningocelul sau cefalo-hidrocelul posttraumatic, după fractura craniului, hidrocefalia, meningitele, unele boli infecto-contagioase, cum ar fi tusea convulsivă, rujeola, oreionul, scarlatina, precum şi gastro-enteritele.

Toate aceste cauze duc la leziuni cicatriceale ale scoarţei şi ale fasciculului piramidal.

Anatomie patologică. Leziunile cicatriceale produc diverse agenezii (scăderea numărului de celule corticale şi aşezarea lor anormală în straturi), porencefalii (cavităţi ca pîlnii, cu baza pătrată la scoarţă şi vîrful spre ventriculul lateral, cu care comunică), scleroza atrofică cerebrală totală sau parţială, leziuni de meningită cronică etc.

Aceste leziuni variate produc cam aceleaşi manifestări clinice. Încercările de a fixa legături între unele şi altele se lovesc de greutăţi considerabile, deşi teoretic situaţia eventualelor focare faţă de reprezentarea schematică a încrucişării căilor piramidale ar părea că ne poate da oarecare indicaţii (fig. 485).

Pe baza unei astfel de scheme am putea bănui că o leziune în focarul I duce la paralizia membrului inferior de partea opusă şi a membrului superior de partea focarului. Focarul II duce la o hemiplegie de partea opusă şi la o paralizie a membrului superior de partea focarului. Focarul III duce la o hemiplegie de partea focarului, focarul IV la o hemiplegie de partea opusă, iar focarul V la o tetraplegie spastică.

Dintre aceste afecţiuni, cele care interesează îndeosebi pe chirurgul ortoped sînt hemiplegiile şi paraplegiile.

HEMIPLEGIILE SPASTICE

Simptomatologic. Hemiplegia poate să se manifeste parţial, cînd interesează un segment de membru ,sau în întregime, cînd are acţiune, atît asupra membrului superior cît şi asupra celui corespunzător inferior; cîteodată cu predilecţie la cel superior, unde fenomenele sînt mai accentuate. Hemiplegia dublă poate să intereseze şi un segment numai din partea opusă a corpului.

Sindromul începe de obicei după naştere, şi se datoreşte proceselor infecţioase encefalitice apărute mai înainte.

Deseori, fenomenele încep prin convulsii repetate la intervale de timp sau subintrante; alteori, sindromul începe printr-un ictus sau printr-un acces epileptiform. Urmează o perioadă de paralizie flască, de scurtă durată, şi apoi se instalează hemiplegia spastică.

De obicei se instalează o contractură intensă, de tip piramidal, variabilă şi întretăiată de spasme, uneori cu alternări între contracţii şi atonii sau asocieri de hipertonie şi atonie. Un caracter deosebit de important este reprezentat de contractura intenţională, care apare imediat ce bolnavul vrea să execute o mişcare, împiedicîndu-l să o facă liniştit şi să-şi ajungă scopul. Uneori bolnavul prezintă chiar crize involuntare de tip coreic şi atetozic la degete sau mişcări coreiforme generalizate.

Tulburările de sensibilitate sînt rare şi se pun greu în evidenţă, dar cele trofice sînt constante şi interesează toate ţesuturile segmentelor interesate. Tegumentele sînt reci şi cianotice, musculatura de multe ori este atrofică, iar oasele prezintă osteoporoză.

Faţa şi craniul sînt asimetrice, toracele îngust, bazinul strîmb şi oblic. Strabismul, nistagmusul sau atrofia optică pot fi şi ele prezente.

Membrul superior la copil ia o atitudine caracteristică, cu braţul lipit de trunchi, cu antebraţul în flexie, mîna în pronaţie forţată, degetele flectate uneori la maximum, numai cu ultimele falange, în timp ce primele rămîn în hiperextensie, iar mîna în întregime este deviată spre partea cubitală.

Membrul inferior, mai mult sau mai puţin flectat din şold şi din genunchi, în uşoară rotaţie internă şi adducţie, prezintă de obicei un picior varus ecvin funcţional.

Contractura musculară se opune uneori puternic încercărilor de a face bolnavului unele mişcări pasive în articulaţiile membrului superior sau inferior; acestea cedează apoi brusc şi nu se mai întîmpină nici o rezistenţă.

Hemiplegia se poate asocia cu epilepsia sub forma ei completă, cu accese mai mult sau mai puţin frecvente, sau cu absenţe comiţiale. Tulburările intelectului, fără a fi obligatorii, pot ajunge pînă la idioţie.

În timpul mersului, care este mult îngreunat, se observă cum bolnavul coseşte cu membrul inferior bolnav, calcă în vîrful piciorului cînd există o contractură a tendonului lui Ahile sau merge chiar ataxo-spasmodic.

Uneori, în timpul mersului apar sinkinezii ale membrului superior. Braţul este dus în abducţie, rotaţie externă, iar degetele se îndepărtează unele de altele. Cu cît copilul merge mai repede, cu atît braţul se ridică mai mult în aer, ca o aripă.

Membrul superior prezintă contracturi puternice ale degetelor în palmă şi flexia gîtului mîinii, apoi contractura spastică a antebraţului pe braţ. Orice tentativă de mişcare voluntară produce contracturi puternice şi mişcări foarte dezordonate (fig. 486).

Diagnosticul diferențial trebuie făcut cu: scleroza în plăci, sifilisul nervos, mielitele sau unele afecțiuni asociate ale tractusurilor, cum ar fi mieloza funiculară etc.

Prognostic. În genere este legat de vîrsta la care a început boala. La vîrsta de 4—5 ani, cînd apar și accese convulsive, evoluția este gravă, cu prognostic întunecat. Prognosticul este mai puțin sever cînd fenomenele încep la 1—2 ani, observîndu-se uneori chiar tendințe la regresiune.

Tratament. Poate fi medicamentos, ortopedic sau asociat cu cel chirurgical.



Fig. 486. — O hemiplegică cu mișcări dezordonate.

Cu mijloace ortopedico-fizioterapice putem educa mersul și funcția mîinii și a antebrațului. Se va recurge concomitent la terapeutica antispasmodică (brom, luminal, băi calde, curenți galvanici slabi, ionizări transcerebrale etc.).

Pentru gimnastica mîinii și a antebrațului se poate întrebuința masa lui Spitzy, care e mai joasă decît una obișnuită, și a cărei tăblie prezintă o serie de orificii cu dimensiuni crescînde de la foarte mici (1 cm) pînă la 5 cm în diametru. Acestea sînt astupate printr-un fel de mînere cilindrice de lemn ce se prelungesc sub masă cu cîte o tijă metalică de care se atîrnă greutăți. Cu cît mînerul de lemn de deasupra este mai gros, cu atît greutatea de dedesubt este mai mică, pentru că la o mică posibilitate de apucare cu degetele trebuie să corespundă o sforțare mai redusă. Treptat, bolnavii ajung să poată apuca și ridica mînere din ce în ce mai subțiri, de care sînt atîrnate greutăți tot mai mari.

Educația motorie urmărește să învețe copiii să-și folosească zonele sănătoase corticale, cunoscută fiind plasticitatea sistemului nervos al copiilor. Majoritatea autorilor recomandă începerea foarte precoce a reeducării, ca limite extreme fiind considerate vîrstele de 9 luni și de 5 ani. Părerea greșită că acești copii, uneori întîrziați psihic sau idioți, nu pot beneficia de nici un tratament, trebuie să dispară. În aprecierea nivelului mintal al copiilor pot apărea erori datorită tulburărilor de vorbire, de auz sau de dexteritate manuală; acești copii pot beneficia de reeducare.

Tratamentul chirurgical al hemiplegiei se poate adresa fie membrului superior, fie membrului inferior. Într-o primă etapă se va încerca să se micșoreze spasticitatea, pe cale chirurgicală, iar într-o a doua, se va recurge la intervenții pe tendoane, mușchi, oase sau articulații, care vor aduce o mare îmbunătățire în funcția membrului respectiv.

La membrul superior, micșorarea spasticității va putea fi obținută prin ramisecția ramurilor comunicante, cel puțin ale ganglionului cervical intermediar, și chiar unele ramuri din stelat care merg la plex (către rădăcinile C_5, C_6, C_7, C_8, D_1).

Tehnica folosită este următoarea: bolnavul se așază în decubit dorsal, semișezînd, cu un sac de nisip sub torace și cu capul ușor rotat de partea opusă. Preferăm anestezia generală cu circuit închis sau chiar prin intubație, dar am folosit foarte bine și anestezia locală.

Se recurge de obicei la trei feluri de incizii, după preferința operatorului: o incizie simplă în *Y* răsturnat cu o ramură de-a lungul marginii posterioare a sterno-cleido-mastoidianului în treimea sa inferioară, și eventual și una inferioară orizontală, de-a lungul claviculei; a doua incizie este aceea orizontală, antero-externă, a lui Gask și Ross, iar a treia, a lui Leriche, este paralelă cu marginea internă a sterno-cleido-mastoidianului, între capătul sternal și cel clavicular al mușchiului.

Folosim incizia pe lîngă marginea posterioară a sterno-cleido-mastoidianului în jumătatea lui inferioară, care după secțiunea aponevrozei lui se îndepărtează înainte și înăuntru. Pentru ca să obținem o mai bună vizibilitate, incizăm mușchiul parțial către inserția lui claviculară. Vîrful depărtătoarelor trebuie să ajungă pînă la coloana faringo-esofagiană și laringo-traheală. Se pune în evidență mușchiul digastric, care se secționează la mijloc, după ce s-au pus fire de reper, ca să se poată sutura la sfîrșitul operației. Prin incizia făcută se pot simți cu degetul apofizele transverse ale vertebrelor cervicale, deci patul simpaticului. Aponevroza cervicală medie se incizează și se deschide larg loja cuprinsă între pachetul vasculo-nervos al gîtului înăuntru și artera subclavie în jos. Întîlnim un pachet gras care trebuie depărtat în afară. Artera carotidă este reperată și un depărtător mai lat duce mult înăuntru și înainte întreg pachetul vasculo-nervos (carotidă, jugulară și pneumogastric), a cărui teacă nu o deschidem. Mușchiul scalen anterior apare acoperit de nervul frenic, care îl încrucișează oblic în jos și înăuntru. Scalenul limitează în afară regiunea unde va trebui să găsim ganglionii simpatici.

În această regiune se palpează bine tuberculul lui Chassaignac și se descoperă artera tiroidiană inferioară, care servește drept punct de reper; de volum foarte variabil, ea descrie o curbă concavă în jos. O vom descoperi pînă la origine, punînd astfel în evidență fața superioară a arterei subclavii. Artera tiroidiană inferioară devine orizontală la nivelul tuberculului lui Chassaignac și merge înăuntru. Aici trunchiul simpaticului poate trece înaintea sau îndărătul arterei; dacă urmărirea lui în jos nu conduce la ganglioni, fiindcă se împarte în ramuri divergente, trebuie neapărat descoperită artera vertebrală, care e mult mai profundă decît artera tiroidiană inferioară. La acest nivel găsim artera cervicală transversă, care nu trebuie confundată cu tiroidiana; pentru a avea cîmpul liber, se secționează între două ligaturi. Artera vertebrală este căutată la 1 cm mai înăuntru de locul de origine al tiroidienei inferioare. Pe această arteră se află trunchiul simpaticului și către locul de emergență din subclavie se află ganglionul intermediar. Trebuie secționate ramurile externe care duc la plexul branhial, iar nu cele interne, care duc înăuntru, spre ganglionul stelat.

Ramurile aferente sau comunicante fac legătura cu rădăcinile anterioare ale nervilor C_6 și C_8 și D_1. Reamintim că ganglionul cervical mijlociu trimite filete la rădăcinile C_5 și C_6, iar C_1, C_2 și C_4 primesc ramuri de la ganglionul cervical superior.

Ramurile pe care le secționăm de obicei, fără brutalizarea ganglionilor (altfel se produce un sindrom Cl. Bernard-Horner) sînt cele comunicante, care fac legătura dintre ganglionul cervical inferior, intermediar și cel stelat și rădăcinile anterioare ale nervilor C_6, C_7, C_8 și D_1. Pentru un mai bun control se pun în evidență și aceste rădăcini; în felul acesta se vede cum ramurile comunicante trec pe sub scalen pentru a ajunge la aceste rădăcini, și interceptarea lor este ușoară.

Rezultatele obținute prin această intervenție sînt foarte bune, uneori chiar spectaculare. Spasticitatea se înlătură și bolnavul ajunge să facă mișcări controlate, fără contracturi și mișcări dezordonate.

Considerînd că numai ramisecţiunea ramurilor comunicante ale ganglionului cervical inferior, intermediar şi chiar stelat nu este suficientă, Teldorf a preconizat o intervenţie care se adresează şi primilor ganglioni toracici, denumind-o denervarea preganglionară a extremităţii superioare.

Tehnica e următoarea: incizie imediat deasupra claviculei, de la capul sternal al sterno-cleido-mastoidianului în afară, interesînd tegumentele şi aponevroza superficială. În plagă apare muşchiul sterno-cleido-mastoidian, care eventual se va inciza puţin spre inserţie, ca să obţinem un cîmp vizual mai larg. Omo-hioidianul care merge oblic înapoi este incizat; astfel, se poate descoperi cu uşurinţă, intern, carotida, care este depărtată înăuntru o dată cu nervul pneumogastric, după secţiunea transversală a fasciei. Se secţionează uneori şi scalenul anterior către inserţia sa inferioară, ferindu-se frenicul şi expunîndu-se astfel artera vertebrală. Vasele cervicale cu traiect transversal sînt secţionate între ligaturi; artera subclavie apare astfel bine în plagă şi o depărtăm înăuntru şi înainte. Canalul toracic trebuie şi el pus în evidenţă şi protejat. Fascia lui Gibson se secţionează în lungul marginii interne a primei coaste, şi astfel pleura este îndepărtată de primele coaste şi de vertebrele toracice. Eventuala deschidere a pleurei, care trebuie evitată, nu prezintă o prea mare gravitate. Lanţul simpatic ne apare pe o întindere destul de mare, punîndu-se bine în evidenţă, atît stelatul, cît şi primul ganglion toracic. Acesta din urmă se găseşte în faţa primului nerv toracic rahidian. Lanţul poate fi apoi cu uşurinţă expus în sus şi în jos. În jos se merge pînă la al treilea ganglion toracic, sub care lanţul este secţionat Ramurile care pornesc de la al doilea şi al treilea ganglion toracic nu se ridică deoarece nu conţin fibre preganglionare pentru extremitatea superioară. Nici ganglionii doi şi trei nu se ridică, deoarece acest fapt atrage degenerarea fibrelor postganglionare şi dă un sindrom Claude Bernard-Horner foarte supărător şi definitiv instalat. Unii învelesc extremitatea secţionată a simpaticului într-un cilindru de tantal, ca să împiedice refacerea lui. Rădulescu nu a recurs decît odată la interceptarea simpaticului toracic, şi totuşi în peste 80 de cazuri (începînd din 1926) a obţinut rezultate mulţumitoare (atunci cînd ramisecţiile s-au făcut absolut corect şi n-au rămas pe loc o parte din ele).

În cîteva cazuri, cînd contractura, mai ales a mîinii şi a degetelor, nu era foarte accentuată, a recurs în plus şi la secţionarea şi rezecarea unor fire superficiale ale rădăcinii cervicale, care prin excitaţie măreau gradul de flexie şi deviere a mîinii (operaţia lui Stoffel). Rezultatele au fost bune.

Pentru Hunter, Leriche, Royle, Wertheimer etc., aceste operaţii pe simpatic înlătură acţiunea pe care inervaţia vegetativă o are asupra sarcoplasmei musculare. Observaţiile noastre au arătat într-adevăr că în foarte multe cazuri spasticitatea dispare după acest gen de intervenţii, deşi nu sîntem în situaţia de a da explicaţia fiziologică a faptului.

O dată obţinută cel puţin diminuarea spasticităţii, se poate trece la intervenţiile pe schelet, tendoane sau articulaţiile membrului superior, pentru a se obţine punerea acestuia în condiţiile cele mai bune de funcţionare.

Printre aceste intervenţii, cele mai des efectuate sînt acelea care înlătură contractura în pronaţie şi în flexie a mîinii.

Pentru înlăturarea pronaţiei se poate face o dezinserţie a tendonului radial al rotundului pronator. Cum acesta este cel mai superficial şi cel mai extern dintre muşchii care formează primul plan muscular al antebraţului, tehnica este foarte simplă: sub anestezie de plex brahial se face în treimea medie a antebraţului, pe faţa antero-externă, o incizie longitudinală de 7—8 cm lungime, care interesează tegumentele, ţesutul celular subcutanat şi aponevroza antebrahială. Sub aceasta apare corpul lungului supinator şi al celor doi radiali, care sînt îndepărtați în afară și sub care trebuie evidențiate și menajate artera radială și ramura anterioară a nervului radial. Tendonul rotundului pronator apare în plagă. El este turtit și foarte rezistent, fixîndu-se pe fața externă a radiusului. Se secționează tendonul în totalitate, chiar pe marginea anterioară a radiusului, și astfel, se poate obține o supinație aproape totală a antebrațului; sutură în planuri anatomice. De obicei se dezinteră și pătratul pronator în aceeași ședință. Pentru aceasta facem o incizie longitudinală pe fața anterioară a antrebrațului, în treimea inferioară, spre cubitus. După secționarea tegumentelor, țesutului celular subcutanat și a aponevrozei, se ajunge la tendonul cubitalului anterior, care se inseră pe piziform și care se îndepărtează înăuntru, iar cînd este cazul, se alungește. Pătratul pronator apare bine pus în evidență, cu inserția sa cubitală, care este în cea mai mare parte musculară, și care se secționează chiar pe cubitus; sutură în planuri anatomice.

Imobilizare în aparat gipsat în supinație, timp de 15—21 de zile, dar de a doua zi se impun bolnavului mișcări active, corecte din umăr și din cot. Educația mișcărilor, cu executarea simultană în ambele membre superioare, este de cea mai mare importanță. După trei săptămîni se scoate aparatul și se recomandă mișcările voluntare ale degetelor și ale mîinii.

Cînd nu se elimină în prealabil contractura mușchilor antebrațului prin ramisecții, se poate totuși recurge direct la operații ortopedice pentru corectarea flexiei exagerate a mîinii. Se face alungirea modestă a tuturor tendoanelor flexoare, dar unii preferă scurtarea oaselor antebrațului. În felul acesta, contractura flexorilor va fi mai puțin puternică. Nu sîntem de acord cu această intervenție, care nu soluționează nimic ci, dimpotrivă, dă loc la unele complicații (pseudartroză, impotență funcțională a flexorilor etc.). În astfel de cazuri, o artrodeză a gîtului mîinii în poziție funcțională poate fi utilă.

Pentru tratamentul chirurgical al membrelor inferioare spastice recurgem în cazuri mai ușoare la alungirea tendonului lui Ahile. Cînd spasticitatea este exagerată se face în prealabil simpatectomia lombară, preferînd tehnica extraperitoneală care va fi expusă la capitolul următor.

PARAPLEGIA SPASTICĂ

(sindromul lui Little)

Pierre Marie, van Gehuchten, Brissaut, credeau că există două feluri de manifestări ale afecțiunii, și anume:

1. boala lui Little adevărată, care e datorită lipsei de dezvoltare a fasciculului piramidal și
2. encefalopatii de origine traumatică sau inflamatorie, care se manifestă de la naștere tot sub formă de paralizii spasmodice.

Little, în 1861, a descris sindromul care îi poartă numele, scoțînd în evidență paraliziile spastice ale membrelor la care se adaugă o serie de alte manifestări.

Etiologie. În foarte multe cazuri nașterea înainte de termen, produsă sau nu de sifilis, ar fi una din cauzele care ar duce la lipsa de dezvoltare a căii piramidale. Noi am observat destul de frecvent asocierea luxației congenitale a șoldurilor cu sindromul lui Little. De asemenea s-au incriminat nașterile grele cu asfixie temporară a copilului, hemoragii meningeale sau intracerebrale cu leziunile consecutive de scleroză; de multe ori există leziuni meningo-cerebrale care explică și tulburările de ordin psihic, unele mișcări coreo-atetozice, strabism etc.

Anatomie patologică. Faptul predominant este lipsa de dezvoltare a fasciculului piramidal, care nu se desăvîrșește decît începînd din luna a noua a vieții fetale și pînă la trei ani și jumătate. În aceste cazuri, la autopsie se găsesc în creier regiuni cicatriceale în zonele de hemoragie sau scleroze consecutive infecțiilor, cu aderențe puternice meningo-encefalice. Sînt cazuri de idioție, cînd o porțiune din creier sau chiar o emisferă este atrofiată, scleroasă.

Simptomatologie. În forma paraplegică, tentativele de mers se manifestă foarte tîrziu, iar în timpul acesta părinții sau îngrijitorii copilului își dau seama că extremitățile inferioare sînt foarte rigide. Unii din acești copii pot, în cele din urmă, să meargă, ajutați sau chiar singuri, către vîrsta de 4—5 ani; aceasta depinde de gravitatea fenomenelor. Semnul lui Babinski este totdeauna pozitiv și peste vîrsta de 3—4 ani.

La unii copii, mersul este abia ușor spastic, dar mișcarea voluntară a articulațiilor nu are supletea celor normali; alții pot înainta, dacă sînt ținuți mișcîndu-și mai mult sau mai puțin dezordonat membrele inferioare, ținînd picioarele în ecvinism și rotație internă, iar genunchii apropiați din cauza adducției coapselor (fig. 487). La cea mai mică emoție, la zgomot sau la un contact neașteptat, acești copii tresar, mișcările lor devin și mai dezordonate, iar membrele inferioare se încrucișează brusc și devin atît de rigide, încît nu se mai pot desface. În cazurile de sindrom Little, uneori intelectul este păstrat.

Forma tetraplegică se deosebește de precedenta prin faptul că rigiditatea și contracturile apar și la membrele superioare; apoi sindromul se completează prin tulburări de inteligență, uneori foarte grave, mergînd pînă la idioție, tulburări de limbaj, apoi nistagmus, strabism etc. Înfățișarea unor astfel de copii care au avut o encefalopatie este caracteristică: fără o cauză precisă ei pot prezenta mișcări foarte accentuate și dezordonate, coreo-atetozice ori convulsii. Mersul în astfel de cazuri este aproape imposibil, iar bolnavii se tîrăsc oarecum, cu membrele inferioare flectate.

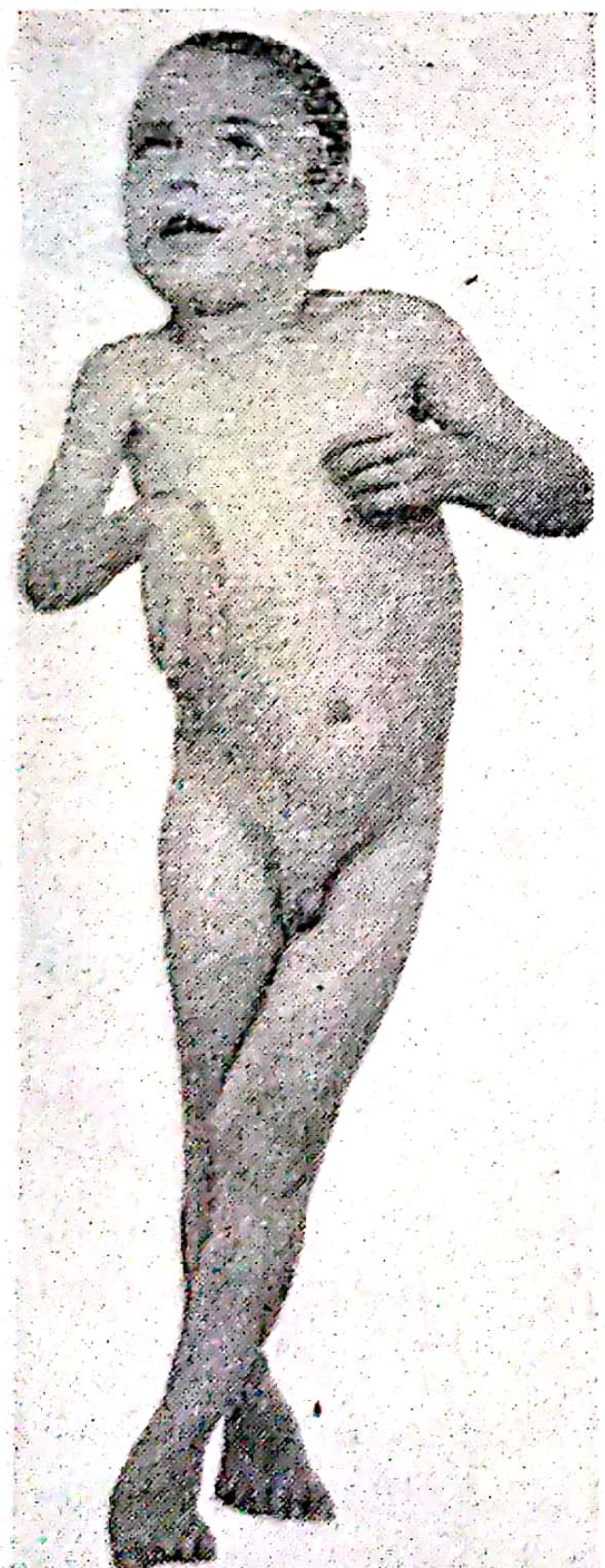

Fig. 487. — Copil cu boala lui Little.

Tratament. În formele ușoare se face reeducarea mersului cînd copiii păstrează un grad de inteligență mai apropiat de normal.

Tratamentul ortopedic este indicat mai mult după tratametul sîngerînd și ca o completare a lui.

Tratamentul chirurgical constă în operații pe tendoane, mușchi, oase, articulații și nervi. La membrele inferioare spastice, ca și la membrele superioare, intervențiile se fac în două etape principale, și anume: în prima etapă se urmărește înlăturarea spasticității, făcîndu-se o simpatectomie lombară înaltă, și ulterior alungiri de tendoane, capsulectomii etc.

Pentru simpatectomie preferăm tehnica lui Diaz: bolnavul e culcat în decubit lateral, făcînd un unghi de circa 45° cu planul mesei. Pentru menținerea acestei poziții se pune un sac de nisip sub șold de partea care se operează și pînă la torace; se face narcoză sau rahianestezie, pentru a se obţine o relaxare abdominală completă. Operatorul se aşază de partea opusă celei unde se face simpatectomia.

Incizia va fi de 15 cm, paralelă şi în afara marginii dreptului anterior abdominal, mergînd de la ultima coastă, şi va ajunge în jos, pînă la două laturi de deget înăuntrul spinei iliace antero-superioare. Incizia interesează tegumentele şi ţesutul celular subcutanat, pînă la aponevroză. Aceasta este şi ea secţionată la fel, şi se pătrunde printre fibrele marelui oblic pînă la muşchiul transvers, care şi el e secţionat în afara marginii externe a dreptului abdominal. Se ajunge la grăsimea retroperitoneală şi fascia transversală, care se secţionează. Peritoneul apare liber şi se decolează cu uşurinţă cu ambele mîini; dezlipirea trebuie să se facă foarte delicat şi cu multă răbdare, ca să nu se rupă peritoneul şi să fim siliţi să pierdem timpul cu suturarea lui în surjet.

Decolînd peritoneul pînă spre coloană, se observă prin transparenţa lui ureterul, care este îndepărtat înăuntru, o dată cu peritoneul. Se ajunge cu uşurinţă spre fascia care acoperă pătratul lombar şi psoasul iliac, şi clivarea se continuă în sus, pînă spre diafragmă şi în jos, pînă la strîmtoarea superioară a pelvisului. Nervul genito-femoral, destul de gros, uniform, care merge pe psoas, se evidenţiază şi se menajează.

De partea stîngă, lanţul simpatic este găsit pe feţele antero-laterale ale corpurilor vertebrale, într-un şanţ aflat între aortă şi psoasul iliac. De partea dreaptă este acoperit de vena cavă, care trebuie îndepărtată cu mare grijă înăuntru. Venele lombare trebuie ferite cu grijă, deoarece ligaturarea lor este dificilă. Operaţia se va face fără sîngerare şi se continuă pentru a se pune în evidenţă bifurcarea aortei. Ajutoarele ţin cu două valve late intestinele şi eventualele vase; sus şi jos se pune cîte o valvă, ca să avem o bună vizibilitate; se scoate în evidenţă cordonul simpatic, cu ganglionii săi; în caz de spasticitate a membrului inferior respectiv se extirpă simpaticul cu cei doi ganglioni inferiori (II şi III) şi cu toate ramurile lor. Se sutureazǎ cu grijă apoi straturile musculare, aponevroza şi tegumentele.

După ce a trecut un timp de educare a mişcărilor membrului inferior respectiv şi se constată o dispariţie reală a spasticităţii, se operează şi de partea cealaltă, urmînd ca în continuare, dacă va fi mai nevoie să se facă şi alte operaţii ortopedice complimentare.

Ca operaţie pe nervi s-a mai preconizat *secţionarea ori rezecarea nervilor obturatori*, pentru ca să se înlăture contractura adductorilor. Pentru atingerea acestui scop se folosesc două tehnici. *Calea subperitoneală* (operaţia lui Selig) urmăreşte rezecţia nervului, cînd intră în canalul subpubian; în operaţia lui Stoffel se descoperă nervul la vîrful triunghiului lui Scarpa (fig. 488 şi 489). În acest caz se pune în evidenţă interstiţiul muscular dintre pectineu şi adductorul mijlociu, care se depărtează în jos şi înăuntru; se găsesc ramurile superficiale ale nervului obturator, care se urmăreşte pînă la gaura obturatoare, unde trebuie să se despartă ramura sa profundă. Mai toţi autorii care practică această nevrotomie secţionează ambele ramuri la acel nivel.

Rocher face operaţia pe *cale inguinală*, găsind nervul sub linia nenumită şi pe faţa internă a coxalului, unde îl secţionează.

Bermer a recomandat *cordotomia laterală*.

Stoffel, în 1910 a făcut o operaţie direct pe nervul sciatic, care consta la început în disocierea trunchiului; după excitarea electrică a fasciculelor nervoase, se secţionau unele din ele, şi anume acelea care produceau contracţia grupurilor musculare hipertonice. Mai tîrziu, Stoffel a recurs la secţionarea nervilor motori la locul unde intrau în muşchii contractaţi.

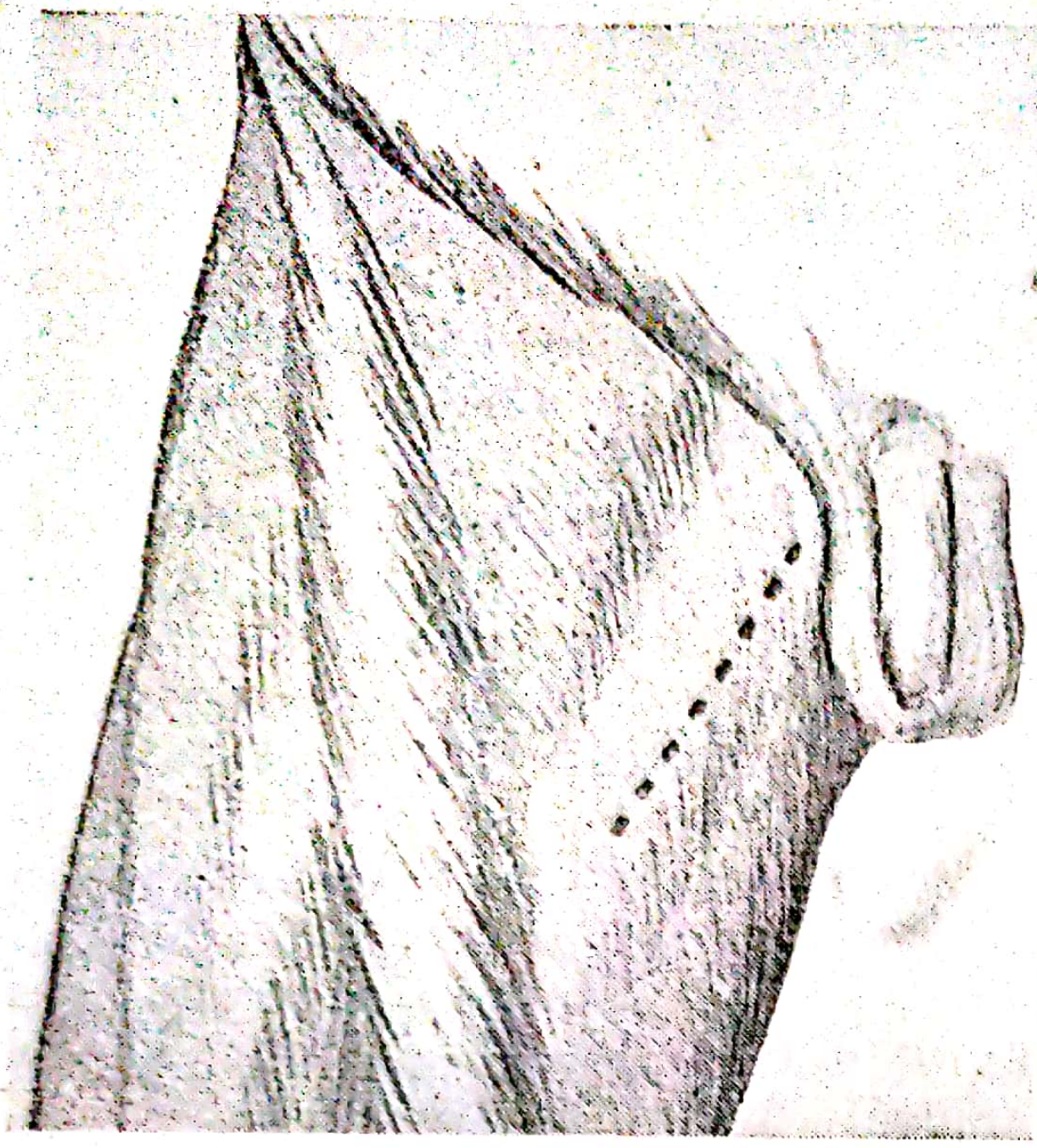

Fig. 488. — Descoperirea nervului obturator în triunghiul lui Scarpa. Incizia.

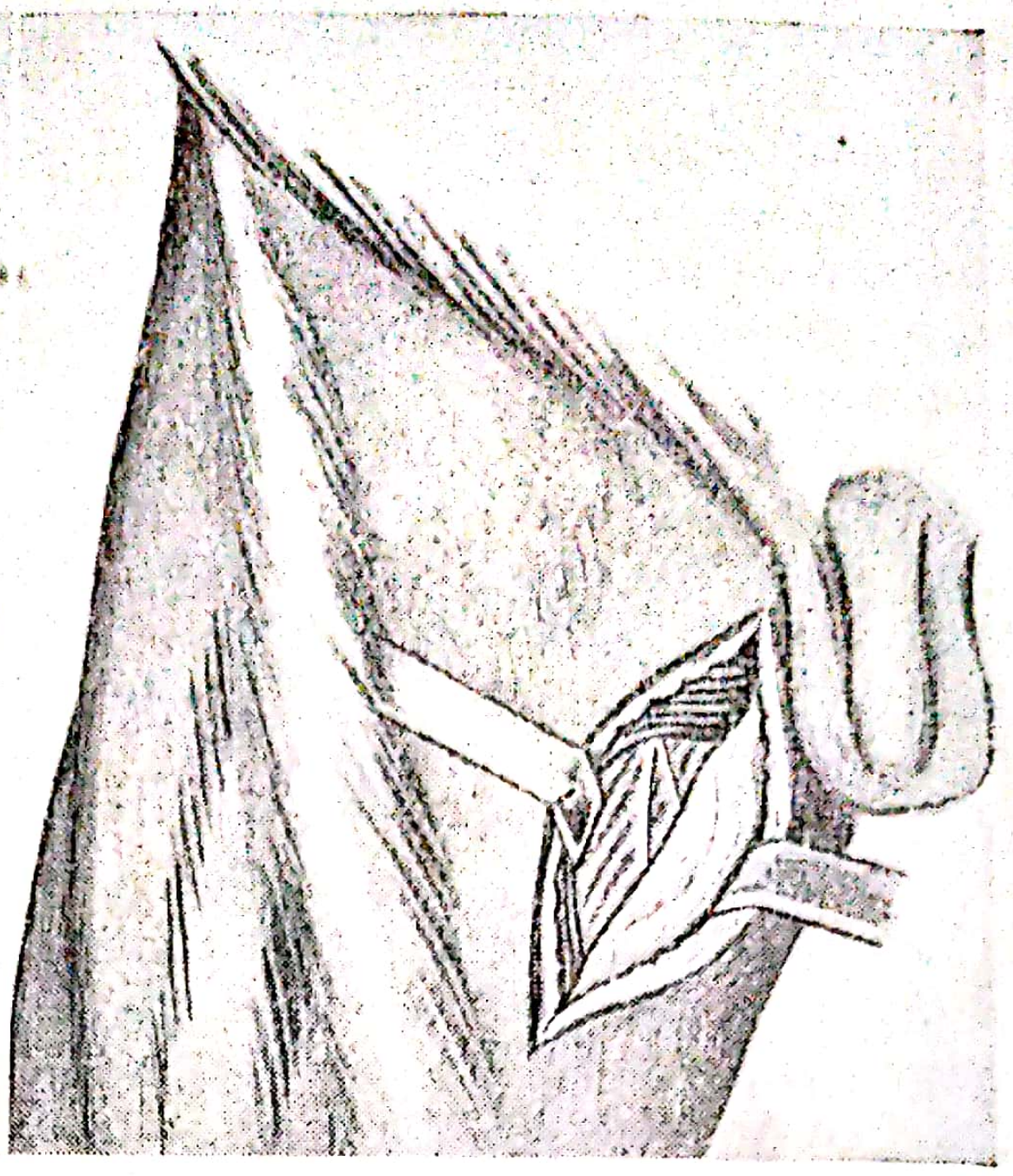

Fig. 489. — Descoperirea nervului obturator și rezecția lui.

Pentru a înlătura spasticitatea membrelor inferioare, Trosc descoperea trunchiul nervului sciatic la nivelul plicii fesiere și făcea ceea ce numea el *circumcizia nervului sciatic*, adică o incizie circulară ce cuprindea fasciculele nervoase superficiale, care sînt senzitive și pe care le răzuia apoi de cele centrale motorii în sus și în jos pe o distanță totală de 2 cm; el făcea aceasta pentru ca elementele secționate să nu se mai refacă (fig. 490). Noi înșine am recurs de mai multe ori la această interceptare a căii centripete, și am obținut rezultate bune la copiii mici care prezentau fenomene spastice de o intensitate mai mică și cînd inteligența copilului era cel puțin mediocră; ni s-a părut însă că în unele cazuri a fost excesivă și a dat loc la persistența contracturii dureroase. De aceea recurgem după procedeul Stoffel la interceptarea numai a firelor superficiale care mențin hipertonicitatea. Secționăm în fasciculele superficiale ale sciaticului, de la partea internă și posterioară, călăuzindu-ne după cedarea contracturii selective, provocate, chiar în timpul intervenției, lucru pe care îl constată un ajutor care ține piciorul în mînă. Această operație împiedică spasticitatea și ecvinismul, dar nu și contractura adductorului, cînd aceasta este destul de puternică; de aceea am recurs și la rezecția nervului obturator în triunghiul lui Scarpa. Cînd bolnavul prezintă o flexie permanentă a șoldurilor, a genunchilor și a picioarelor, pe lîngă operațiile amintite pe nervi trebuie să recurgem într-o altă ședință și la tenotomii, în special ale adductorilor, la alungirea flexorilor genunchiului, la capsulotomie, ca și la dezinserția psoapsului iliac de pe micul trohanter. Toate aceste intervenții trebuie însoțite și de mijloace ortopedice (aparate gipsate, aparate ortopedice etc.,), care să mențină și să desăvîrșească rezultatul obținut.

Alte intervenții sînt acelea care se fac pe nervii senzitivi la ieșirea lor din măduvă sau din învelișurile acesteia, cum ar fi *intervenția intradurală a lui Foerster și aceea extradurală a lui Guleke*. Operația lui Foerster și aceea aproape similară a lui van Gehuchten constau în secționarea bilaterală, intradurală, după laminectomie, a rădăcinilor posterioare de la L_2, L_3, L_5

şi S_1 (fig. 491). Procedeul lui Guleke constă în secţionarea rădăcinilor senzitive în afara durei mater.

Noi am făcut în patru cazuri operaţia lui Foerster, şi în două din ele rezultatele au fost bune, iar în celelalte două au fost mediocre. Convingerea noastră este că se pot obţine rezultate şi mai bune folosind procedeele operatorii mai simple expuse în acest capitol. La copii, operaţia lui Foerster este aproape imposibil de executat, fiindcă ne expunem la secţionarea altor rădăcini decît cele necesare.

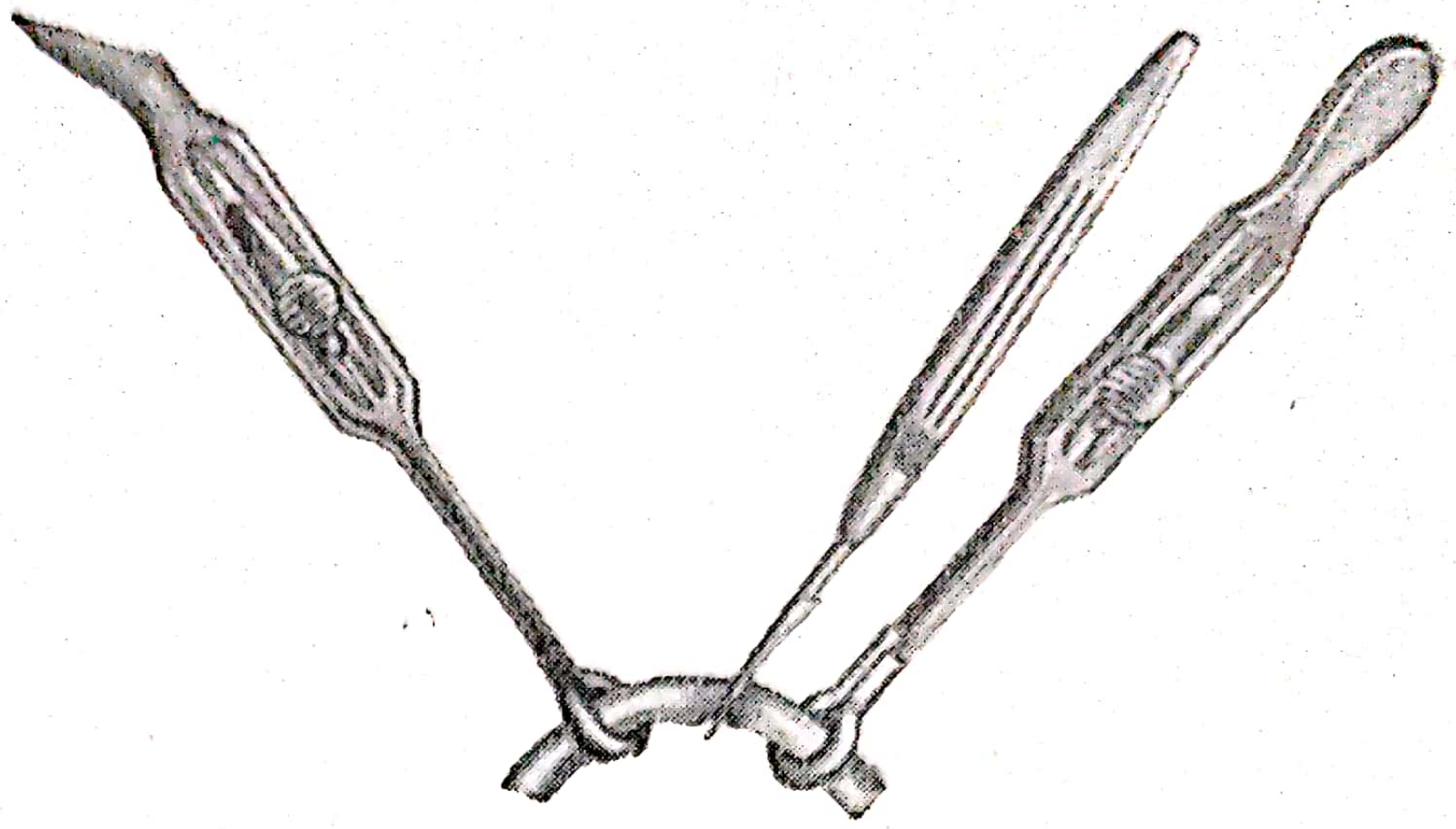

Fig. 490. — Secţiunea fasciculelor superficiale ale nervului sciatic (după Trosc).

În caz de genu recurvat spastic se poate încerca o neurectomie a ramurilor gastrocnemianului, iar în caz de ecvinism, o neurectomie a ganglionului solar pentru tendonul ahilian. Genu flexum spastic îşi poate găsi mai multe soluţii, după gravitatea diformităţii. Într-un genu flexum spastic mai puţin accentuat, se recomandă să se mute inserţiile tendoanelor muşchilor posteriori ai coapsei pe condilii femorali. Această intervenţie este de preferat simplei alungiri de tendoane, pe care am fi tentaţi să o practicăm.

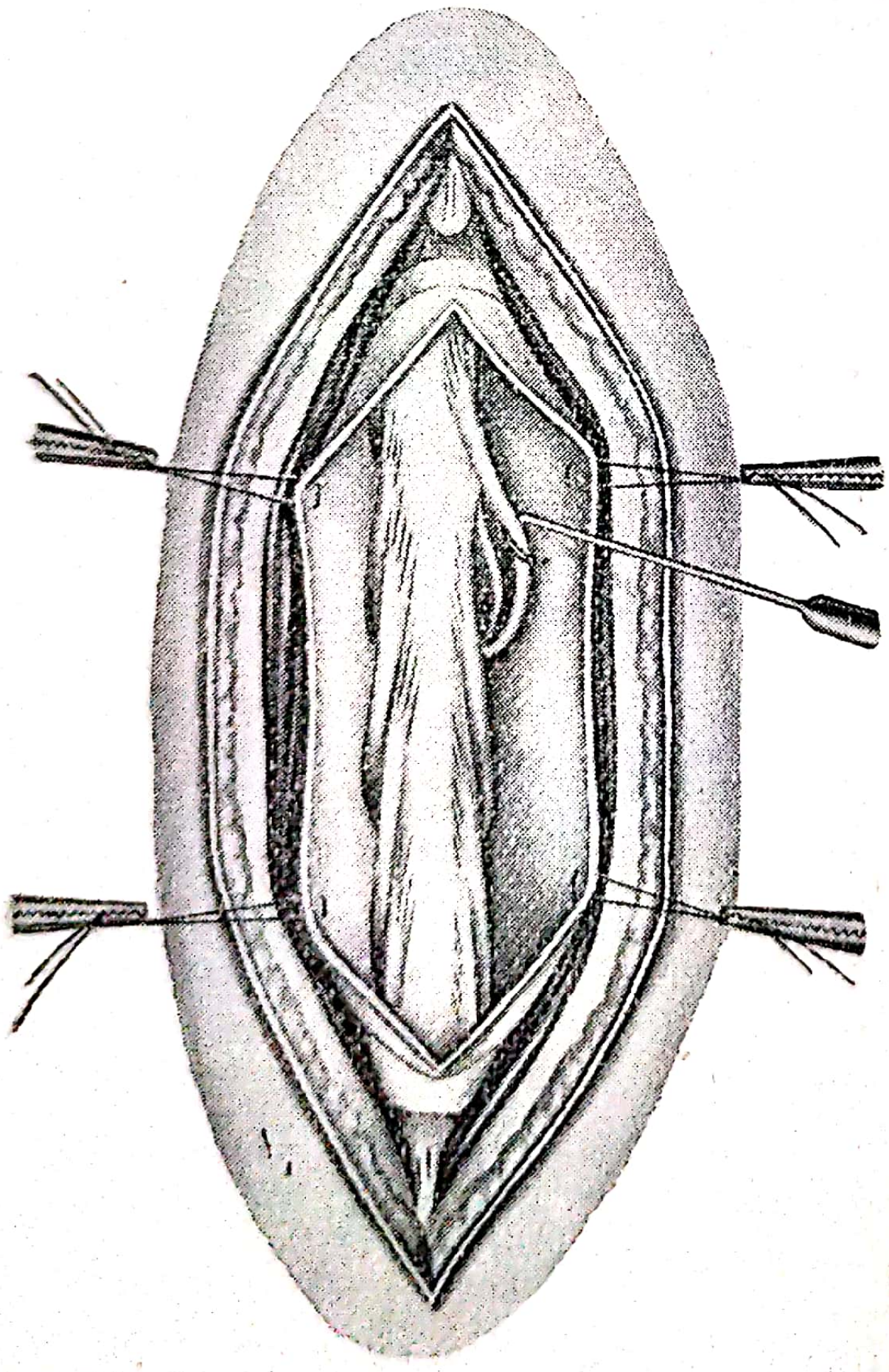

Fig. 491. — Operaţia lui Foerster. Secţiunea rădăcinilor posterioare.

În cazurile mai avansate se va recurge la operaţia mai complexă a lui Chandler, care face în acelaşi timp o alungire a tendoanelor posterioare ale coapsei, o dezinserţie de capsulă posterioară şi o mutare a ligamentului rotulian cu placa lui osoasă de inserţie mai jos pe metafiza tibială.

În unele cazuri, operaţia lui Chandler nu dă totuşi rezultate, deoarece ea nu ţine seama şi de retracţia aripioarelor fibroase şi musculare ale rotulei. Aceste aripioare nu sînt atît de destinse ca ligamentul rotulian, şi extensia finală a cvadricepsului nu poate fi exercitată asupra tuberozităţii tibiale anterioare; ea se exercită asupra condililor tibiali laterali, ceea ce face imposibilă o extensie completă. De aceea, W. N. Eggers și M. N. Galverston (1950) au pus la punct o tehnică chirurgicală care urmărește secționarea acestor aripioare.

După ce în prealabil s-a făcut alungirea mușchilor posteriori ai coapsei, bolnavul este așezat în poziție de decubit dorsal, cu membrul inferior respectiv rotat intern și cu genunchiul cît mai extins.

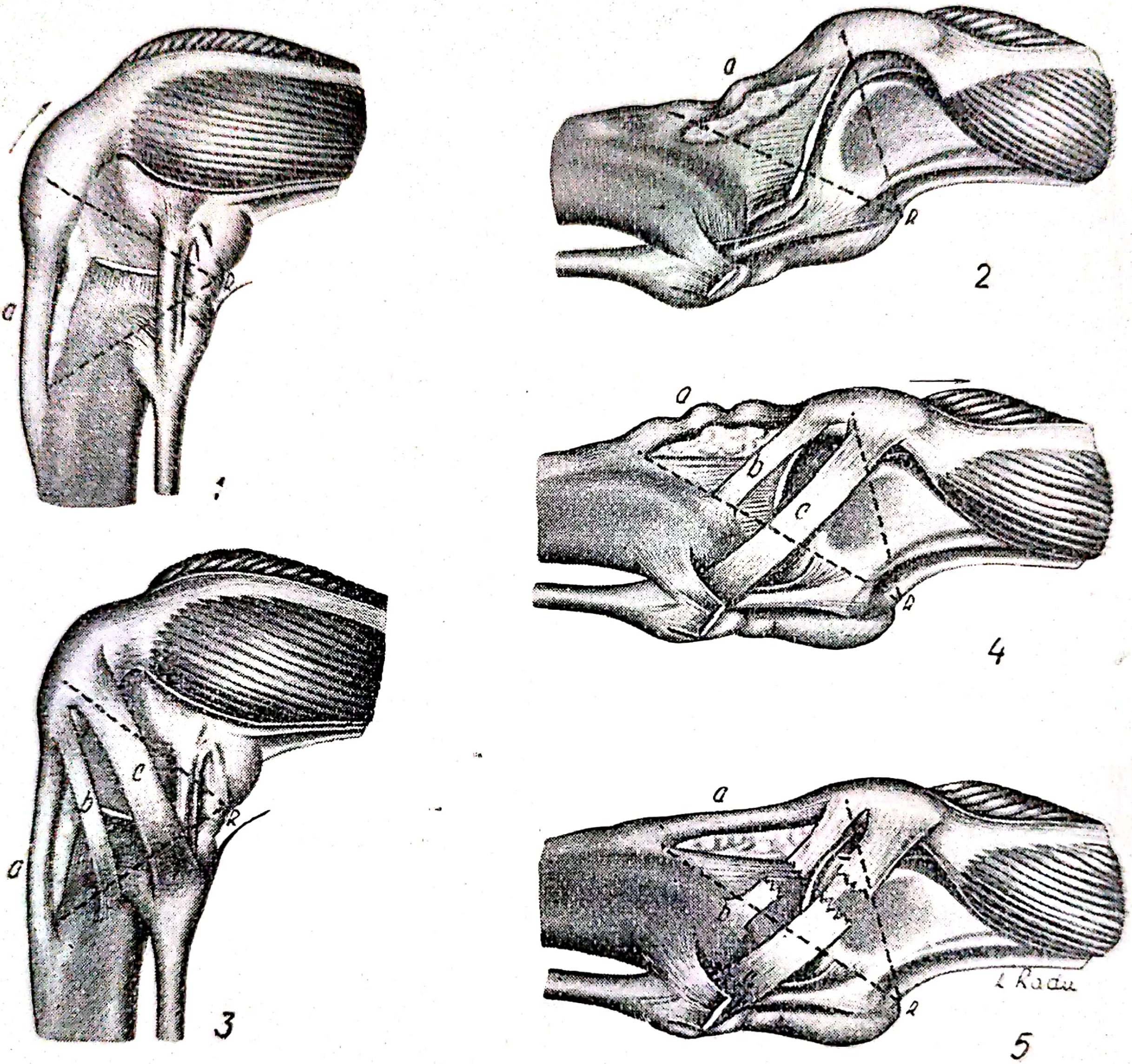

Fig. 492. — *1* — genunchi spastic în flexie. Întinderea este maximă la nivelul ligamentu-
lui rotulian (*a*) și descrește treptat spre periferie; *2* — genunchi în extensie. Structurile muscu-
lo-fibroase din spre periferie (*R*) sînt puse în tensiune, dar cele din vecinătatea ligamentului rotulian
nu sînt în tensiune (*a*); *3*—în flexie, structurile din vecinătatea lui *R*, care sînt întinse, sînt aripioa-
rele fibroase (*b*) și musculare (c) ale rotulei; *4* — genunchiul în extensie. Forța cvadricepsului
nu poate acționa asupra ligamentului rotulian (*a*), care rămîne relaxat din cauza
aripioarelor ce transmit această forță direct pe condili; *5* — secțiunea aripioarelor rotuliene va per-
mite cvadricepsului să acționeze asupra tibiei, prin intermediul ligamentului rotulian, și deci
extensia va putea fi completă (după Eggers și Galverston).

Se face o incizie de 6 cm la un lat de deget în afara marginii externe a rotulei și paralelă cu ea. Aripioarele rotulei sînt secționate paralel cu ligamentul rotulian și cu rotula, apoi incizia merge posterior spre un punct situat înaintea inserției femorale a ligamentului lateral extern. Astfel se secționează și tractul ilio-tibial.

O incizie asemănătoare se face și pe partea antero-internă a genunchiului, prin care se secționează și aripioara fibroasă și musculară internă pînă la capsulă. Sutura se face numai pe tegumente.

După această intervenție, cvadricepsul va putea să-și exercite acțiunea finală asupra ligamentului patelar, din cauză că aripioarele rotuliene, fiind secționate, vor permite deplasarea în sus a rotulei și astfel forța mușchiului cvadriceps se poate transmite (fig. 492).

Ecvinismul își va putea găsi rezolvarea mai greu decît un picior ecvin paralitic flasc. Simpla alungire de tendon ahilian nu este de recomandat decît la copii, deoarece, după această vîrstă diformitatea de obicei recidivează. De aceea trebuie obligatoriu completată cu un aparat ortopedic asemănător cu cel din paralizia de sciatic popliteu extern.

La o vîrstă mai înaintată se va putea face o dublă artrodeză medio- și subastragaliană, eventual chiar o intervenție Lambrinudi-Boppe. Trebuie avută însă în vedere posibilitatea ca, atunci cînd contractura musculară nu este destul de bine învinsă prin alte intervenții, regiunea operată să se deformeze și consolidarea să nu se facă.

În afara acestor intervenții ortopedice s-au mai încercat o serie de intervenții de neurochirurgie pură. Feld, Sicard și Polukin au practicat secțiunile subcorticale, în timp ce majoritatea autorilor se rezumă în a recomanda ablația „cicatricei cerebrale". În hemiplegiile spastice, Kriusov a făcut 12 emisferectomii, avînd 10 succese și 1 deces. Topectomia ariilor 9 și 10 este de recomandat cînd boala se însoțește și de crize epileptice.

BOALA LUI FRIEDREICH

Boala lui Friedreich este o ataxie datorită sclerozei cordoanelor posterioare și laterale ale măduvei spinării (pseudodegenerare spino-cerebeloasă), cu semne cerebeloase și diformități ale picioarelor, mîinilor și devieri ale coloanei.

Bolnavii suferind de această afecțiune, în genere familială și rareori ereditară, se prezintă de obicei la examenul ortopedului pentru piciorul strîmb scobit, de obicei bilateral pe care-l prezintă și care-i jenează din ce în ce mai mult la mers. Bolnavii au nu mers tabeto-cerebelos, cu oscilații, ataxie, echilibrare prin mișcarea brațelor. Mulți au tulburări de vorbire, apoi nistagmus, tremurături intenționale etc. Sînt însă și forme clinice la care simptomatologia este foarte redusă.

Examenul atent al reflexelor pune în evidență o absență a reflexului rotulian. Într-o fază mai înaintată, incoordonarea mișcărilor interesează și membrul superior, iar bolnavul începe să prezinte deformații ale mîinilor (mîini strîmbe) și scolioză sau cifoză. Orice operație osoasă, tendinoasă, de redresare a piciorului, nu are rezultat decît pentru scurt timp, pentru că deformația, adică volutarea piciorului și a degetelor, în special, revine.

BOALA LUI CHARCOT-MARIE

O serie de boli cu caracter ereditar, familial și distrofic ale sistemului nervos se însoțesc, în afară de manifestări clinice particulare, și de unele diformități. Din punctul de vedere al apariției acestor boli se pot constata salturi în diferite generații sau chiar într-una singură, toți membrii de familie interesați păstrînd însă caractere clinice identice.

Din cauza miopatiilor progresive se observă, după diferitele forme clinice, deformații în diverse segmente ale corpului. Bolnavii sînt aduși la medic pentru a se preîntîmpina tulburări grave de statică ori pentru a se înlătura cele care le îngreunează foarte mult mersul.



Fig. 493. — Atrofie musculară de tip Charcot-Marie familială. Trei frați și o soră prezentau diformități ale miinilor și picioarelor.

Mijloacele ortopedice pot pînă la un grad oarecare să prevină instalarea diformităților, iar cele chirurgicale să determine îmbunătățiri reale, permanente. Afecțiunile cu care ne întîlnim mai des sînt: atrofia musculară progresivă, de tip Aran-Duchenne, și aceea a lui Charcot-Marie. Aceasta din urmă se manifestă cîteodată la membrii unei familii întregi, cînd ajung la aceeași vîrstă, simptomatologia fiind identică. Boala se caracterizează mai cu seamă printr-o atrofie progresivă a membrelor inferioare, care se completează treptat cu atitudinea piciorului în varus ecvin.

În unele forme, boala se asociază cu diformități la degete și mîini. Noi am observat membrii unei familii, la care simptomele identice se manifestau la toți frații, precum și la sora lor (fig. 493) la vîrsta de șase ani, cînd începeau atrofia membrelor inferioare și deformațiile picioarelor în varus ecvin. Acești bolnavi au fost tratați pe rînd de diverși medici, prin aparate și ghete ortopedice. Noi am operat trei din ei pentru diformitățile picioarelor, în genere bilaterale, dîndu-le posibilitatea prin artrodezele făcute și corectarea diformităților, să poată merge, sprijinindu-se normal fără cîrje.

ARTROPATIILE TABETICE

În cursul acestei afecțiuni se constată distrucții la nivelul extremităților osoase, cu detașarea și împrăștierea unor porțiuni osoase, în bună parte necrozate. Cartilajele de încrustare sînt distruse. Ligamentele și capsula, deși îngroșate, sînt foarte laxe, iar musculatura din jur atrofică. În general nu există nici o tendință spontană la reparație a distrugerii osoase. Concomitent cu fenomenele întinse de resorbție și de osteoscleroză, se observă proliferări osteofitice, uneori chiar monstruoase.

Genunchiul, piciorul, șoldul și coloana vertebrală sînt sediul cel mai des al artropatiilor tabetice, dar și umărul și gîtul mîinii pot fi interesate. Boala începe foarte insidios, cu slabe tulburări funcționale. Sînt bolnavi care folosesc multă vreme membrul respectiv bolnav aproape normal. Cu ocazia unui efort sau traumatism, boala se manifestă prin tumefierea articulațiilor în scurt timp. Articulația mărită de volum are o circulație venoasă colaterală destul de bine accentuată și e acoperită de tegumente de aspect aproape normal. La palpare, o astfel de articulație nu este caldă, iar în interiorul ei există o cantitate de lichid, care nu destinde însă articulația, foarte laxă, astfel că senzația care se obține este cea de balotare. Tot la palpare se poate constata și îngroșarea sinovialei.

Simptomatologic. Regiunea nu este dureroasă la palpare, fapt care contrastează net cu aspectul anormal al articulației. Mișcările active și pasive se fac fără durere, cu amplitudine mai mare decît cea normală din cauza laxităților ligamentelor și a atoniei mușchilor, dar ataxic, uneori aproape anarhic mai ales la genunchi.

Piciorul tabetic este tumefiat în totalitate, cu bolta deseori desființată. Marginea externă a piciorului este liniară. Bolnavul cu un astfel de picior se plînge de dureri sub formă de arsuri. În jurul articulației tibio-tarsiene există edem, și regiunea este mai caldă decît cea sănătoasă. Un astfel de picior, mai ales la începutul evoluției, pune probleme de diagnostic dificil de soluționat; semnele clasice ale tabesului ne pun pe calea diagnosticului.

Haluxul în cursul tabesului poate avea un aspect pseudogutos sau de inflamație cronică, este tumefiat, violaceu, iar uneori poate apărea un mal perforant.



Fig. 494. — Osteo-artropatie tabetică vertebrală. Se observă deformațiile vertebrelor și masa de formațiuni osteofitice din jur.

Manifestarea localizării la coloana vertebrală se face tot lent, indolor multă vreme; cu ocazia unui efort sau a unui oarecare traumatism poate apărea o cifo-scolioză locală, indoloră la presiune, însoțită de alte tulburări, care aduc bolnavul la medic.

Aspect radiologic. Ceea ce caracterizează o artropatie tabetică este prezența focarelor mari de distrucție a epifizelor, care nu mai păstrează nimic din arhitectura lor obișnuită; concomitent se constată formațiuni hiperostozice cu mare dezvoltare. Împrejurul extremităților osoase se văd de obicei osificări hiperplazice cu totul aberante, ce se întind uneori de-a lungul ligamentelor sau al capsulei articulare. Această deformație are semne radiologice destul de evidente, care permit diferențierea de celelalte artrite deformante (fig. 494 și 495). Cînd leziunea se localizează la vertebre, acestea se prezintă ca și cînd ar fi zdrobite și turtite, cu formațiuni osteofitice în jur, aberante, în cantitate mare, astfel încît dau leziunii un aspect cu totul particular.

Articulațiile care prezintă leziunile tabetice amintite funcționează fără dureri, dar cu caracter anormal, deoarece musculatura, din cauza ataxiei, le imprimă mișcări dezordonate, ca la paiațe.

Tratament. Este ortopedic și chirurgical. Pentru ca să prevenim diformitățile mari care provin dintr-o laxitate articulară anormală, va trebui să recurgem la aparate ortopedice care să îngăduie mișcarea numai în limitele normale și în direcția obișnuită. Pentru astfel de bolnavi a căror forță musculară este scăzută, aparatele ortopedice trebuie să fie ușoare, dar și rezistente; de aceea se caută să se facă din duraluminiu. Într-un anumit stadiu al bolii se poate recurge cu succes la intervenții chirurgicale și anume la simpa-

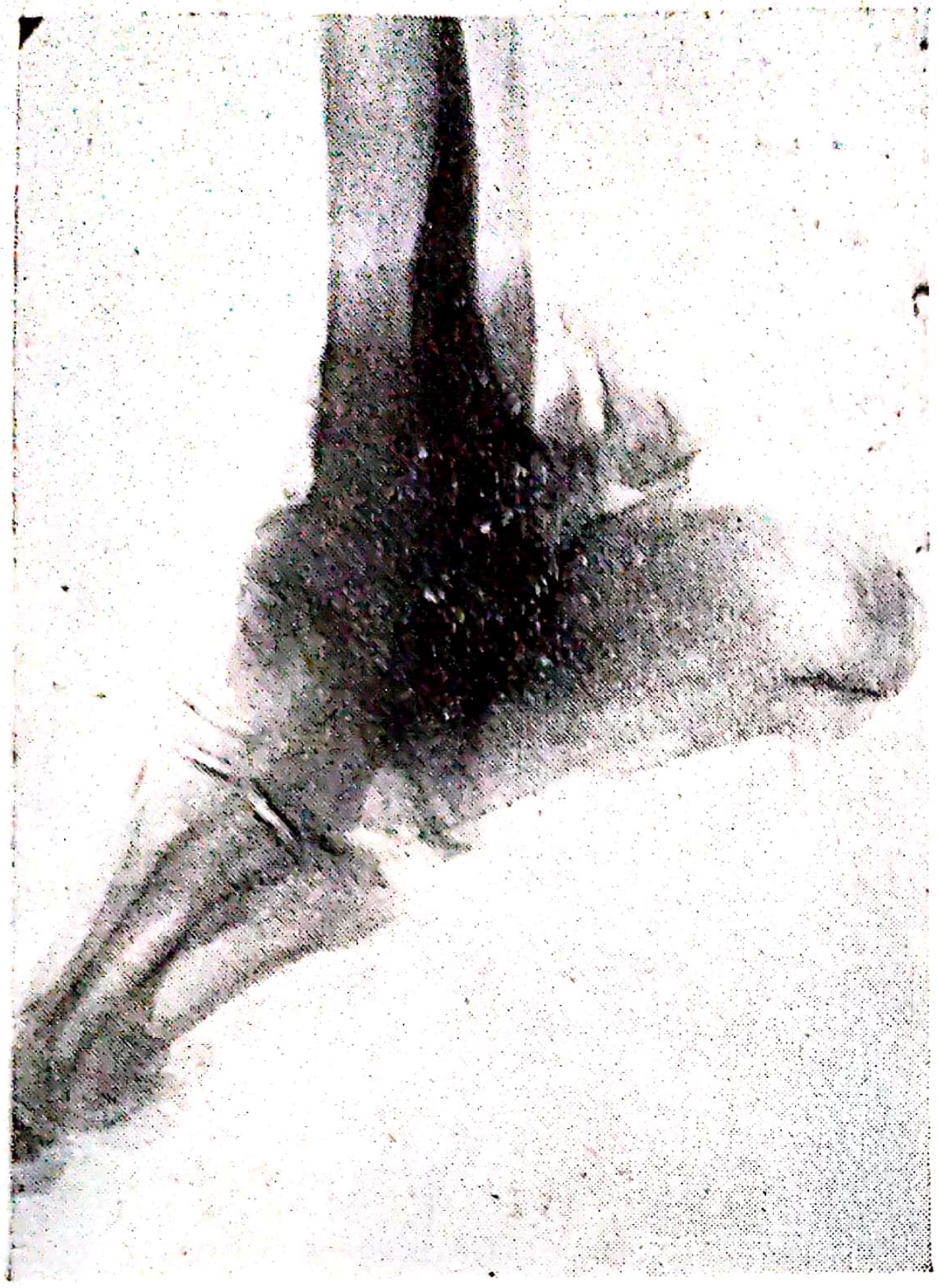

Fig. 495. — Osteo-artropatie tabetică de gleznă.

tectomie, în stadiul de debut, la artrodeze, care îşi ajung scopul dacă se poate obţine sinostoza.

Am putut obţine totuşi în cîteva cazuri o anchiloză bună a genunchiului, care a împiedicat devierea cu totul anormală a articulaţiei, şi a permis bolnavilor mersul.

SIRINGOMIELIA

Această boală trofică destul de des observată în clinica neurologică, dă o serie de diformităţi care interesează ortopedia (20% din cazuri). Leziunile, spre deosebire de acelea ale tabesului, sînt mai frecvente la umăr, apoi la cot şi la articulaţia radio-carpiană, dar mult mai rar se observă la genunchi ori la şold. Este o boală care se întîlneşte la adult.

Simptomatologie. În ceea ce priveşte diformităţile, menţionăm că aceste artropatii au o simptomatologie întrucîtva asemănătoare cu aceea din tabes. Articulaţia şi fundurile de sac sinoviale sînt umplute de lichid sero-hematic. Deseori se observă complicaţii cu fracturi spontane, luxaţii patologice şi infecţii care pornesc de la ulceraţiile trofice.

Spre deosebire de tabes, printre alte semne, siringomielia se însoţeşte de disociaţia dintre sensibilitatea tactilă (păstrată) şi cea termică (profund alterată). Ulceraţiile siringomielice sînt frecvente, şi pot constitui punctul de plecare mai ales al infecţiilor. Evoluţia unei artropatii este lentă, manifestîndu-se prin furnicături, amorţeli, dureri; uneori, în special la umăr, se poate produce o luxaţie recidivantă.

Se citează ca deformaţii ale coloanei vertebrale destul de frecvente scolioza şi mai ales cifoza, ori ambele asociate. În schimb, lordoza este considerată de Claude şi Schlesinger ca fiind cu totul excepţională. Bruhle a găsit publicat un singur caz de lordoză siringomielică. Minea a publicat două cazuri de siringomielie lordotică, şi a propus să se denumească această formă clinică: „siringomielie lordotică" (fig. 496).

Există şi un picior „siringomielic" cu leziuni mai ales în articulaţiile metatarso-falangiene, cu sau fără un mal perforant.

Tratament. Din punct de vedere ortopedic este asemănător cu cel amintit la artropatiile tabetice. Röntgenterapia aplicată la vreme a putut împiedica leziunile articulare. Algiile au fost influenţate destul de bine prin injecţii intrarahidiene cu lecitină (Minea).

Intervenţiile chirurgicale pot avea un scop curativ; Sicard a incizat şi a evacuat cavitatea intramedulară, obţinînd rezultate bune. În ceea ce priveşte diformităţile, s-au făcut, ca şi la tabes, rezecţii ori artrodeze, uneori cu rezultate mulţumitoare. Într-un caz observat de noi am făcut o ridicare a părţii prăbuşite dintr-un condil tibial şi am întărit cu ligament făcut din fascia lata, armat cu fir metalic (procedeu Rădulescu) ligamentul lateral, în bună parte distrus. Rezultatul a fost bun şi durabil, poate şi fiindcă tendinţa evolutivă a fenomenelor siringomielice a diminuat foarte mult.

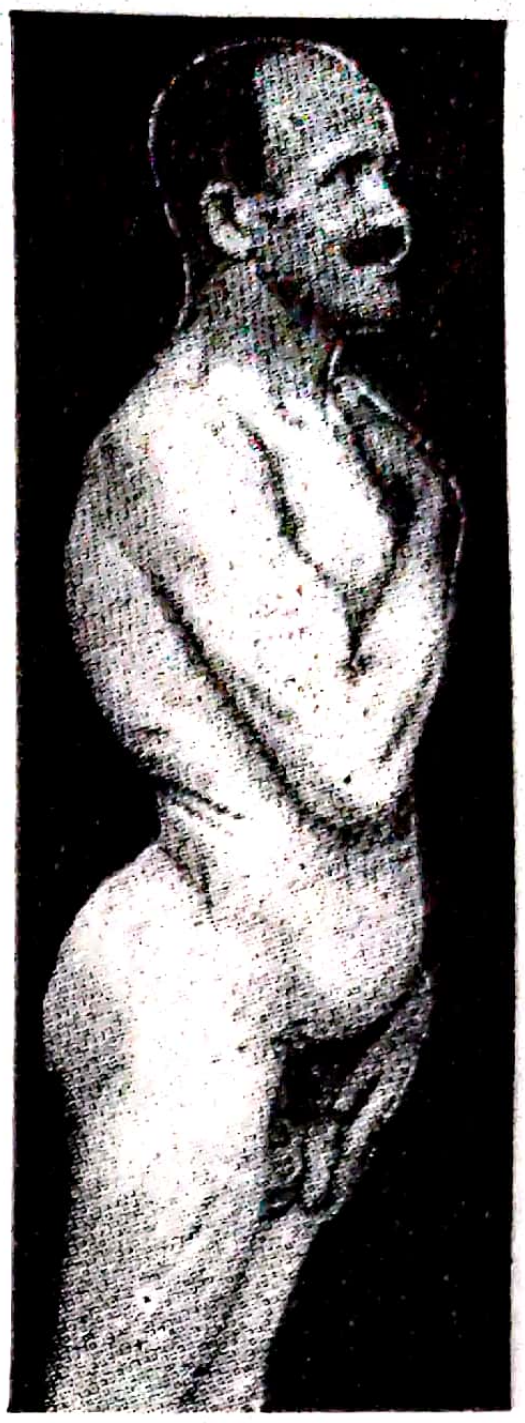

Fig. 496. — Siringomielie lordotică (după Minea).

NEUROFIBROMATOZA LUI RECKLINGHAUSEN

Diformităţile osoase se întîlnesc frecvent în neurofibromatoza lui Recklinghausen, aşa cum a remarcat Adrian încă din 1901.

Patogenie. Coincidenţa existenţei pseudartrozelor congenitale în această boală a făcut pe unii autori să creadă că s-ar produce leziuni trofice de origine nervoasă. V. Babeş afirma astfel că ar fi vorba de o atrofie osoasă de origine neurotică, aşa cum se întîlneşte în cursul tabesului, P.S.P. şi seringomieliei, el constatînd şi asocierea la tumorile cutanate a unor tumori ale măduvei şi creierului. Participarea sistemului endocrin în patogenia neuro-fibromatozei, nu mai poate fi pusă la îndoială. Ţinînd seama de existenţa petelor pigmentare, a asteniei şi a depresiunilor psihice care caracterizează boala, astăzi se consideră că insuficienţa glandelor suprarenale ar juca un rol important.

Simptomatologie. Bolnavii cu neurofibromatoză, prezintă în afară de pete pigmentare, cafenii-brune, mai mult sau mai puţin întinse, tumorete cutanate sesile, pediculate sau moluscoide, precum şi tumori nervoase alungite în sensul direcţiei nervului. Aspectele clinice ale leziunilor osoase sînt multiple: se pot observa pseudartroze şi inflexiuni ale oaselor, precum şi alte diformităţi, ca artropatii de cot, cifo-scolioze, hipertrofii ale membrelor etc.

Radiologie. Schintz consideră că leziunile osoase din neurofibromatoză pot avea următoarele patru aspecte:

1. Atrofii parţiale şi oprire în dezvoltare.
2. Hipertrofie parţială şi dezvoltare anormală.
3. Eroziuni osoase datorite presiunii tumorilor şi
4. Osteoporoză şi osteomalacie a oaselor lungi şi a vertebrelor.

Inflexiunile de tibie, de pildă, evoluează progresiv la copii, care prezintă, fie numai ei, fie şi colateralii sau ascendenţii lor, pete pigmentare şi celelalte semne. Pe radiografie, tibia apare îngroşată, cu canalul obstruat, dar prezentînd în mijloc zone lacunare. Uneori se pun în evidenţă pseudartroza tibiei sau a peroneului, iar alteori se observă îngroşarea corticalei într-o parte a diafizei tibiale, iar de partea opusă se află semănate chisturi olivare corticale sau subperiostale.

La nivelul extremităţii superioare a femurului, cînd pe tegumente sînt pete pigmentare, se pot observa aspecte de chisturi mici solitare, multiloculare, intraosoase, care la biopsie sînt pline cu ţesut neurofibromatos sau pe cale de degenerescenţă fibroasă.

Cotul prezintă de obicei o artropatie cu luxaţie şi neregularitate a extremităţilor articulare. Scheletul membrului superior este în aceste cazuri de obicei atrofiat, și prezintă numeroase chisturi subperiostale. La nivelul craniului se pot întîlni aspecte lacunare, iar la coaste imagini fisurare, ca în boala lui Milkman-Looser.

Se pun apoi în evidență scoliozele sau cifozele neurofibromatoase, care se datoresc transformării fibroase sau neurofibromatoase a unui număr mic de vertebre, care, dacă sînt exagerate, pot duce la fenomene de compresiune.

Diagnostic diferențial. Se face cu morbul lui Pott la copil, cu sau fără manifestări de compresiune medulară. Trebuie de asemenea făcut cu pseudartroza congenitală, fiindcă ea poate totuși să fie o manifestare a neurofibromatozei, care trebuie cercetată chiar sub formele ei cele mai discrete.

Tratamentul poate fi ortopedic sau ortopedico-chirurgical.

Iancu Jianu a făcut în 1934 o homogrefă de capsulă suprarenală ridicată de la un cadavru proaspăt al unui accidentat, pe care a introdus-o într-una din tumorile mari cutanate; starea generală a bolnavului s-a îmbunătățit de pe urma acestei operații. Leger remarcă valoarea acestui fel de a proceda, fiindcă, prin implantarea făcută în țesutul de natură nervoasă, glanda nu se topește. Autorul preferă însă implantarea unor comprimate de hormon. Tot el, pentru a reactiva corticosuprarenalele, a enervat sinusul carotidian, obținînd ridicarea tensiunii arteriale, regresiunea asteniei și dispariția pigmentării cutanate.

Rösgen și Birck (1952) au întrebuințat uretanul în doze totale de 50—370 g, reușind să oprească într-un caz proliferarea neurofibroamelor timp de un an de zile.

Tratamentul ortopedico-chirurgical va fi aplicat după regiuni interesate și felul leziunilor. În pseudartroze se pot aplica transplante osoase, dar trebuie să fim avizați asupra faptului că acestea prind mult mai greu decît în pseudartrozele obișnuite. Formațiunile chistice se pot umple după chiuretare, tot cu transplante osoase. Cifo-scolioza poate fi menținută în evoluția ei prin sinostoza vertebrală.

Aparatele ortopedice își pot găsi indicația în cifo-scolioze în pseudartroze. De asemenea și în artropatiile neurofibromatoase, cînd se refuză intervenția chirurgicală.

DIFORMITĂȚI PRIN TULBURĂRI ENDOCRINE

OSTEOZA PARATIROIDIANĂ

(osteita fibrochistică a lui Recklinghausen)

Recklinghausen a descris în 1890 o afecțiune caracterizată prin osteită fibroasă, formațiuni chistice și elemente pseudotumorale.

Frecvență. Este o boală rară, observată mai ales în țările nordice, mai frecventă la femei decît la bărbați, între 2 și 30 de ani, cu toate că sînt cazuri care apar și evoluează și după această vîrstă.

Afecțiunea este descoperită de multe ori incidental, cu ocazia unei radiografii sau a unei fracturi care poate avea loc la nivelul osului, ce prezintă o rezistență scăzută prin formațiuni fibroase ori fibrochistice mai numeroase.

Etiologie și patogenie. În decursul timpului s-a susținut că una din cauzele producătoare ale bolii ar fi diversele toxine, în genere microbiene, care, trecînd în circulație, ar avea influență asupra oaselor, ce reacţionează după intensitatea elementului patologic şi a calităţii lui. Lawford-Knags crede că influenţa toxică se manifestă deopotrivă în boala fibrochistică, în aceea a lui Paget, ca şi în osteomalacie. Toxinele intestinale sau produsele similare ajung în ţesutul osos, care, avînd mijloace slabe de apărare, îşi pierde în parte vitalitatea; în acelaşi timp reacţionează şi măduva, care se fibrozează. După această concepţie etiologică, dacă factorul toxic este foarte slab, iar organismul prezintă rezistenţă, ţesutul osos reacţionează printr-o osteită hiperplazică deformantă, dînd boala lui Paget. Cînd însă raportul de forţe se schimbă, atunci, pe măsură ce elementul toxic acţionează, se va produce, fie boala fibrochistică, fie osteomalacia.

Ely, în şase cazuri de osteită fibroasă generalizată, a găsit o pioree alveolo-dentară, destul de înaintată, pe care o incriminează ca factor etiologic.

După Bérard, Rehn, Polloson, Lubarsch etc., prezenţa mieloplaxelor în formaţiunile mici tumorale ar fi mai curînd un semn de reacţie inflamatorie.

Astăzi, boala este privită de aproape toţi autorii ca fiind produsă de o *funcţie exagerată a glandelor paratiroidiene*, de unde şi stăruinţa lui J. A. Lièvre de a o individualiza sub numele de *osteoză paratiroidiană*. Autorul preferă această denumire fiindcă boala nu este de natură inflamatorie şi nu necesită prezenţa leziunilor fibroase şi nici a chisturilor. Chiar Recklinghausen a notat, într-unul din cazurile sale, că la polul inferior al lobului tiroidian drept se găsea o tumoretă de mărimea unei nuci.

În 1904, Askenasy a pus în evidenţă adenoame paratiroidiene în cazuri de osteită fibroasă.

Mandel, în 1925, a arătat că paratiroidectomia poate determina o ameliorare a cazurilor de osteită fibrochistică, iar Lièvre şi mulţi alţi autori au obţinut rezultate bune cu un asemenea tratament (Spektosova şi Bardes).

Făcîndu-se cercetări numeroase asupra animalelor cărora li s-au făcut grefe glandulare sau li s-au administrat injecţii cu extract glandular, s-au găsit transformări histologice evidente, osteita fibrochistică. Tot experimental, E. Rutishauser a arătat însă că hormonul paratiroidian nu acţionează direct asupra sistemului osos. Transplantînd paratiroida sub periostul diafizar al femurului de cobai, nu a observat modificări deosebite la acel nivel; însă injecţia de parathormon la cobai provoacă după o oră o hipercalcemie, iar după patru ore semnele unei resorbţii osoase şi hiperemierea măduvei. După şapte ore de la injecţie, modificările sînt şi mai accentuate, fiind datorite osteoclaştilor, prezenţi în număr mare. După zece ore, aspectul revine la normal.

Alţi autori presupun o disfuncţie pluriglandulară prin interdependenţa care există între paratiroidă, tiroidă, timus, hipofiză etc.

Marcel Fèvre, care afirma mai de mult că „adenomul paratiroidian nu este deci singura cauză a bolii lui Recklinghausen; ea poate fi determinată, ca şi osteomalacia, prin simple tulburări metabolice. Este logic să admitem că, la om, unele cazuri de boală a lui Recklinghausen recunosc o patogenie prin carenţă, apropiindu-se de aceea a osteomalaciei“, consideră în prezent afecţiunea ca fiind exclusiv o disfuncţie glandulară paratiroidiană.

Anatomie patologică. Se constată diverse leziuni: oasele lezate prezintă variate grade de osteită rarefiantă, după momentul evolutiv. Într-o zonă de osteită fibroasă există ţesut conjunctiv abundent, pro-

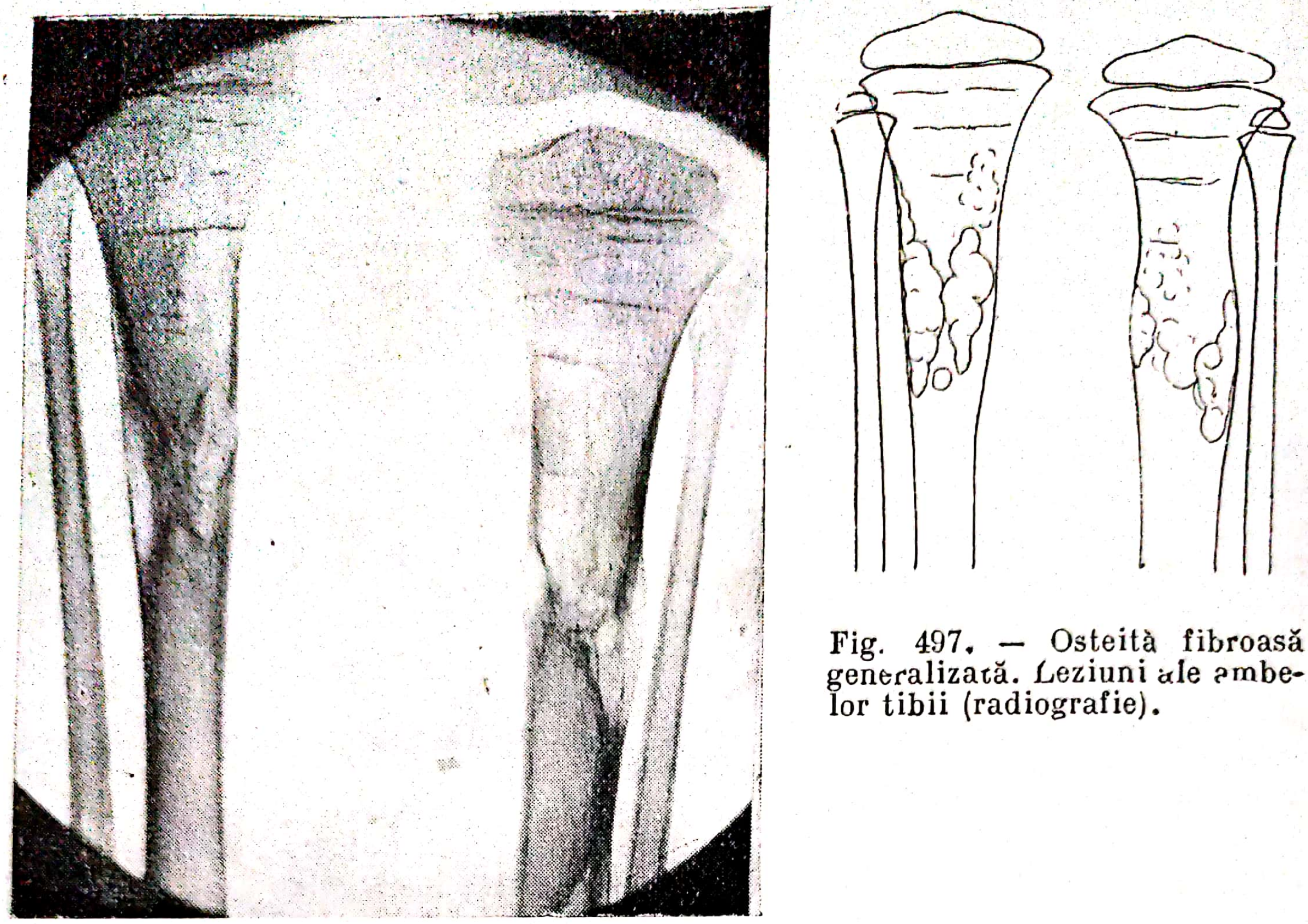

Fig. 497. — Osteită fibroasă generalizată. Leziuni ale ambelor tibii (radiografie).

venit prin metaplazie, sărac în celule și vase. Canalele lui Havers sînt lărgite, cu trabeculele osoase foarte subțiate și compuse din țesut osteoid. Se văd osteoclaști dispuși în grămezi în jurul trabeculelor osoase, pe cale de distrugere lacunară. Se observă și zone de osificare, dar cu tendință la refacere incompletă a osului, fiindcă acest țesut osos este necalcificat (osteoid) și cu evidente zone osteolitice. Măduva oaselor este transformată în țesut fibros; se mai observă uneori și formațiuni pseudotumorale *(tumorile brune)*, care, în afară de proliferarea fibroblastică din care sînt compuse, mai conțin și multe celule gigante, echivalente mieloplaxelor, și hemosiderină, ca o consecință a micilor hemoragii produse succesiv în interiorul lor. Într-adevăr, în antecedentele acestor forme clinice se notează foarte des traumatisme multiple, așa încît se presupune că ele ar fi cauza revărsărilor sanguine din interiorul osului.

Tumoretele fibroase brune, cu mieloplaxe, au fost descrise prima dată de Nélaton la 1850. Lecène le socotește drept distrofii osoase hemoragice. După mulți autori, între tumorile cu mieloplaxe și boala lui Recklinghausen n-ar exista decît un raport cantitativ al existenței acestor elemente celulare.

Simptomatologie. Menționăm că boala are o lungă perioadă de evoluție, în care timp doar foarte mici semne clinice ar putea face pe un bun clinician să o descopere. Semnele osoase pot caracteriza boala, dar numai la o epocă mai tardivă a ei. Clinic se poate întrevedea în faza ei incipientă, cînd pe lîngă *semnele umorale* există o litiază renală excesivă și astenie (Lièvre). Nu rare sînt cazurile cînd afecțiunea s-a manifestat numai printr-o diformitate apărută într-o regiune unde s-a produs o fractură despre a cărei existență bolnavul n-a avut nici o bănuială. Fracturile, într-adevăr, sînt produse deseori din cauze cu totul neînsemnate și se manifestă printr-o oarecare impotență funcțională, dar fără echimoze tardive și chiar fără deplasarea fragmentelor. Ele se consolidează destul de repede, cu un calus cu aspect tumoral, ca în tumorile cu mieloplaxe; există însă și cazuri cînd se instalează pseudartroza. În același timp, sau mai tîrziu, se constată des diformități produse în urma fracturilor repetate.

Un semn clinic care atrage îndeosebi atenția este *durerea*, localizată către regiunea lombară, cînd sînt lezate membrele inferioare, și care face pe bolnav să obosească repede și-i provoacă insomnie, cînd este foarte accentuată. Dacă se examinează bolnavul cu atenție în această fază, se pot descoperi unele neregularități osoase, care pot fi dureroase, iar în dreptul lor tegumentele pot fi hiperemiate, calde și chiar edemațiate.

Bolnavii în general pierd dinții în urma unei atrofii alveolo-dentare.

Fenomene patologice viscerale însoțesc foarte des manifestările osoase; se întîlnesc: gastralgii, tulburări cardio-vasculare, constipație, disurie etc. Se pot palpa uneori tumorete mai dure deasupra claviculei, spre corpul tiroid, care pot fi adenoame paratiroidiene.

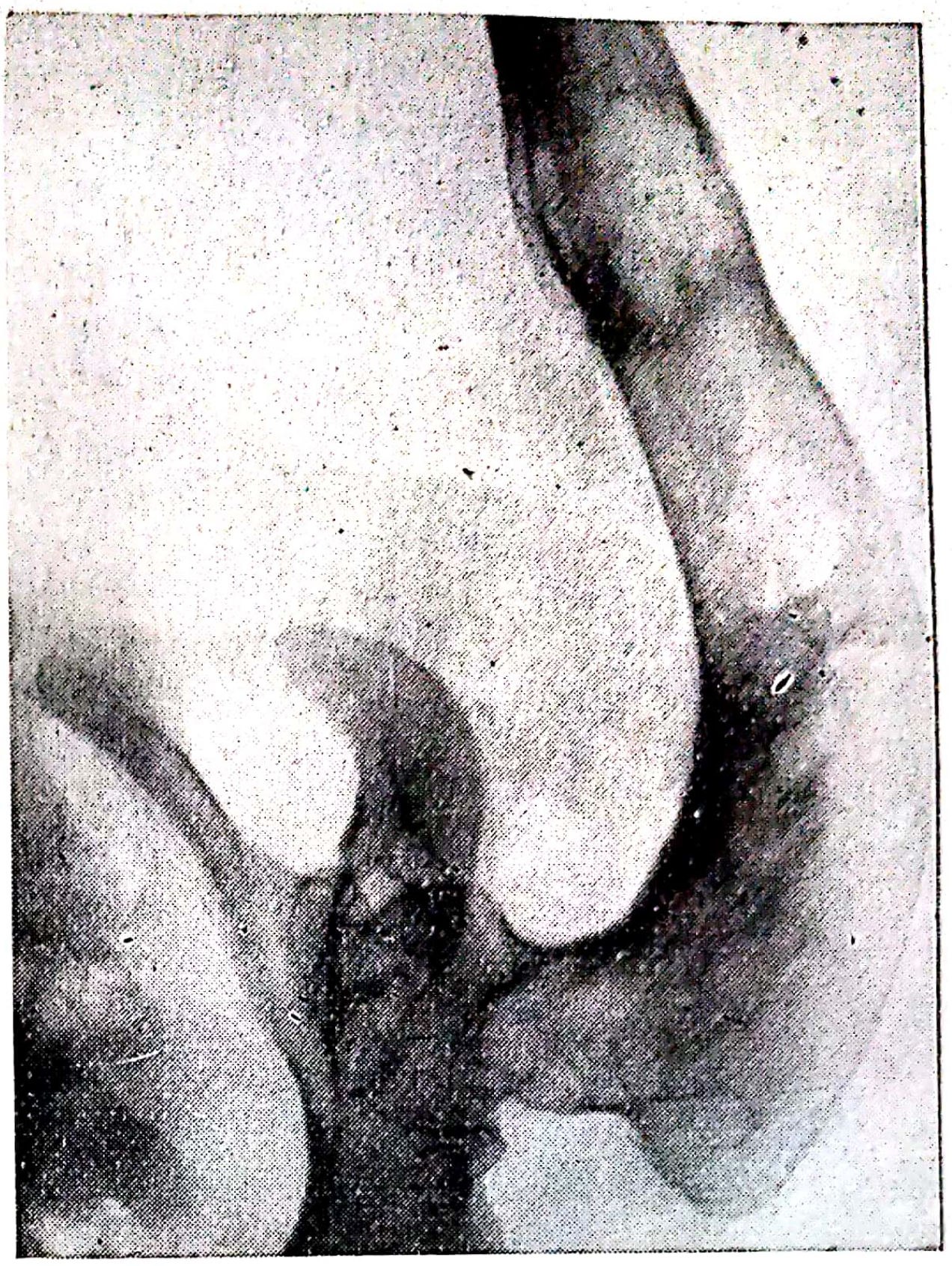
Fig. 498. — Boala lui Recklinghausen (radiografie).

Într-o fază mai înaintată, starea generală a bolnavului se înrăutățește, anemia este importantă, iar miastenia este atît de marcată încît silește bolnavul să stea la pat.

Prin examene de laborator se constată *hipercalcemie*, însoțită de *hipercalciurie*; *fosfatemia este scăzută*. Reacția Bordet-Wassermann, incidental, poate fi pozitivă; V.S.E. este rar influențată.

Forme clinice. Există o formă pur clinică, fără manifestări osoase, și care se pune în evidență prin astenie, tulburări digestive, scădere în greutate. Examenele biologice arată: hipercalcemie, hipercalciurie, hipofosfatemie. Uneori această formă clinică poate avea o evoluție rapidă, gravă fără remisiuni, și poate duce la moarte.

Cînd boala se manifestă la început, atît clinic, cît și radiologic, la un singur os, pe o porțiune redusă, simptomele au o intensitate mică. Unele din aceste forme lente ajung la osteoscleroză hipertrofiantă, tip Paget localizat.

Aspect radiologic. În cazurile incipiente putem găsi o osteoporoză intensă, care se manifestă printr-o subțiere exagerată a trabeculelor rămase într-o zonă mare de decalcificare. Se constată mai tîrziu, pe zone întregi din diafiza unui os sau pe întregul schelet, lacune, uneori cu aspect variat, cu porțiuni normale, care prin contrast apar puternic calcificate. Lièvre a socotit că termenul de „chist", întrebuințat pentru a defini lipsa structurii osoase, este incorect, și l-a înlocuit cu acela de „lacună". Uneori, geode mici sînt așezate unele lîngă altele, dînd aspectul de lemn mîncat de carii, iar trabeculele osoase, în formă de dîre, alternează cu dungi clare sau apar sub formă de mici tumorete, mai mult sau mai puțin rotunde (fig. 497). Leziunile sînt evidente pe mai multe oase și iau uneori caracter de simetrie. Într-un caz observat de noi, cu evoluție lentă, se constată (fig. 498), în porțiunile inferioare ale ambelor oase radiale, leziunea tipică, în timp ce cubitusurile sînt aparent indemne de orice leziune.

La mîini, numai falangele a trei degete, cu metacarpienele respective, sînt evident lezate.

Bolnavul a avut o fractură aproape spontană a extremității inferioare a radiusului pe cînd era operat de hernie. Cu acea ocazie s-a constatat osteita fibrochistică. Singurul simptom consta în durerile vagi, pe care le punea pe seama unui presupus reumatism.

Prognostic. În forma generalizată, boala evoluează lent spre moarte, fie prin diverse complicații cardio-pulmonare, fie prin cașexie.

Diagnosticul diferențial se poate face cu tumorile cu mieloplaxe de mici dimensiuni, cu encondroamele multiple, uneori chiar cu tuberculoza osoasă, pentru că aceasta poate simula radiologic boala, mai ales la oasele mici, sau cu osteita polichistică a lui Jungling. Boala lui Handt-Schüller-Cristian poate la un moment dat să simuleze osteoza paratiroidiană, mai ales fiindcă la oasele craniului se observă și în această boală unele formațiuni lacunare, dar se deosebește prin faptul că la cea dintîi se adaugă exoftalmia și diabetul insipid.

Boala lui Rustitzky-Kahler poate să simuleze afecțiunea fibro-chistică, dar zonele de decalcificare în oase sînt mult mai localizate, mai distructive și în general însoțite de albumozuria Bence-Jones.

Mai greu se deosebește boala paratiroidiană de osteopatiile prin carență, fiindcă se pare că în aceste boli mecanismul de producere a leziunilor osoase ar fi asemănător.

Tratament. Se preconizează paratiroidectomia, cînd există un adenom. Cazurile nu prea evoluate au fost evident influențate de acest tratament și s-au înregistrat și radiografic și clinic ameliorări importante. Postoperator se fac injecții cu calciu (2—4 fiole de cîte 10 ml pe zi), timp de 5—6 zile. Prima se face cel mult la 2 ore de la operație. În cazuri grave se dă parathormon, a cărui acțiune se manifestă după 4 ore și durează 24 de ore; nu se dau mai mult de 100 u. Factorul lui Hoeltz, AT 10, acționează după 3—4 zile și se administrează pentru tratament prelungit. În afară de acest tratament trebuie instituit un regim alimentar vitaminizat (vitamină C). Pentru diformități și pseudartroze, tratament ortopedic, cu aparate, sau osteotomii de corectare urmate de osteosinteze cu tije centro-medulare.

BOALA LUI PAGET

(osteopatia deformantă progresivă)

James Paget (1876) a descris o afecțiune osoasă cu tendință la generalizare, caracterizată în primul rînd printr-o mărire a oaselor, cu sclerozarea lor, care determină deformații apreciabile. În 1883, Bowlby a descris boala în forma ei mai discretă, localizată.

Frecvență. După statistica clinicei Mayo, există 15 cazuri la 237 000 de bolnavi, sau, dintr-o altă statistică, 7 cazuri la 285 000 de bolnavi prezentaţi la consultaţiile unui spital în decurs de 12 ani. Schmorl, însă, la peste 4 000 de autopsii, a găsit 138 de cazuri, deci boala ar fi mult mai frecventă decît se crede în general. Autorul a găsit că e mai frecventă la femei decît la bărbaţi; deci, o afirmaţie care contrazice ce se ştia pînă la dînsul.

Afecţiunea se observă la adulţi, cam în jurul vîrstei de 40 de ani.

Etiologie. Natura acestei boli este destul de nelămurită, dar s-au emis o serie de ipoteze, a căror valabilitate nu a putut fi stabilită. Sifilisul a fost socotit în special, ca una din cauzele acestei boli.

Anatomie patologică. Boala lui Paget se caracterizează prin leziuni osoase, care constau în distrucţia osului sănătos şi transformarea măduvei în ţesut fibros.

Trabeculele sînt distruse mai mult prin osteoporoză decît prin resorbţie, aşa încît sistemul osteonilor este complet distrus şi canalele lui Havers nu mai au de îndeplinit funcţia lor normală.

Spaţiile endoosoase cu ţesut conjunctiv se hipertrofiază, se vascularizează foarte mult. Microscopic, Schmorl a pus în evidenţă, în boala lui Paget, linii cimentate neregulat, cu structură de mozaic, fapt confirmat şi de alţi autori.

În multe cazuri, la autopsie s-au găsit şi leziuni ale sistemului nervos, meningită cronică, scleroză a cordoanelor posterioare, a fasciculelor piramidale şi chiar leziuni pseudo- siringomielice. Glandele cu secreţie internă (tiroida, suprarenala) au fost găsite, în genere, cu leziuni accentuate de scleroză şi atrofiate, iar uneori adenoame paratiroidiene, ca în boala lui Recklinghausen.

Leziunile cardio-vasculare sînt foarte frecvente, şi ele ar explica de cele mai multe ori moartea bolnavilor.

Simptomatologie. Boala lui Paget se manifestă insidios, şi de cele mai multe ori numai îngroşarea şi deformarea tibiei atrag atenţia bolnavului, fiind de multe ori un semn revelator. Durerile cu caracter reumatoid existau cu mult înainte, deformările osoase corespunzînd unui stadiu destul de înaintat al afecţiunii. În acest stadiu, intensitatea durerilor scade foarte mult.

Tabloul clinic în boala lui Paget complet dezvoltată şi generalizată este următorul:

Capul mult mai dezvoltat, mai ales în sens transversal, din cauza îngroşării parietalilor, stă în semiflexie din cauza greutăţii. De multe ori, hipertrofia craniului este asimetrică. Bolnavii sînt siliţi să-şi schimbe pălăriile destul de des, fiindcă le rămîn mici. Faţa se deformează prin faptul că oasele malare şi arcadele sprîncenoase sînt foarte proeminente, prin hipertrofia lor. Uneori, chiar maxilarele pot fi îngroşate, iar dinţii cad, astfel că bolnavul are cu totul altă înfăţişare decît cea pe care o avea mai înainte.

În ultima fază a bolii se observă atrofie a nervului optic şi tulburări facio-cohleo-vestibulare, tulburări datorite alterărilor pe care le suferă baza craniului. Bolnavii au o stare generală destul de alterată, şi din punct de vedere psihic sînt deprimaţi.

Coloana vertebrală este cifotică, toracele lărgit, claviculele proeminente, bazinul lărgit.

Faţă de astfel de deformaţii, membrele inferioare par mai lungi în comparaţie cu toracele şi cu bazinul, care sînt lărgite şi scurtate.

În formele localizate, fenomenele sînt mai puţin accentuate; de multe ori, însă, radiografia descoperă şi în unele oase ale craniului tulburări ca-

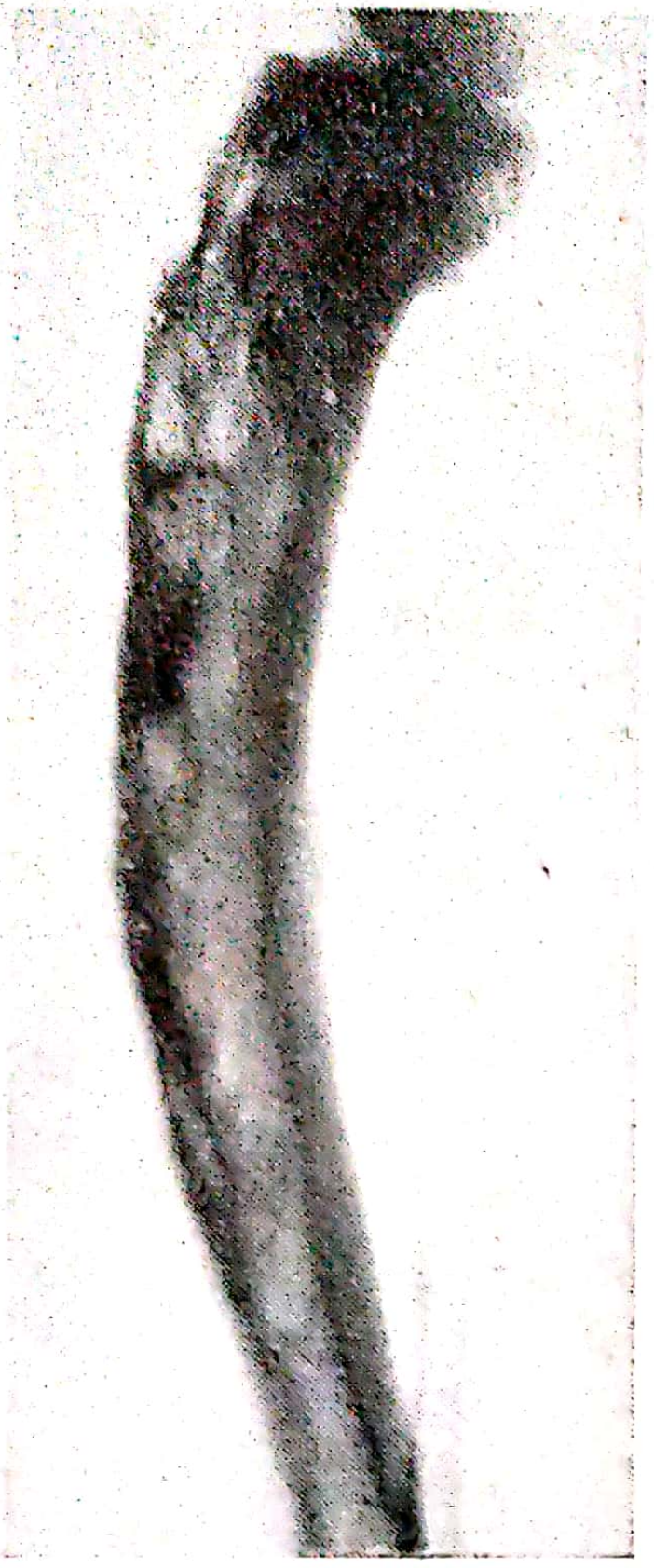
Fig. 499. — Boala lui Paget localizată (radiografie).

racteristice ale afecțiunii, cunoscute sub numele de „convexobazia lui Leri". Aceste leziuni determină micșorarea orificiilor prin care trec nervii. Lasserre insistă asupra unor tulburări care se observă la articulațiile bolnavilor, asupra paresteziilor, crampelor musculare și ridicării temperaturii locale, care poate ajunge pînă la diferențe de 3—6°. Formele localizate, mai ales la tibie sau la o vertebră (fig. 499), pot avea o evoluție foarte lungă și oarecum benignă.

Radiologie. Caracteristică este osteita rarefiantă și condensantă în același timp, pe o întindere mare a oaselor, așa încît există alternări de zone transparente cu aspecte de flocoane de vată (Leri), cu zone mari care dau impresia unei densificări neomogene (fig. 500).

La craniu se observă zone de condensări, dar și de rarefieri la nivelul bolții, așa încît nu se mai cunoaște structura oaselor craniene, care apar cu zone neregulate transparente, alterînd cu altele opace.

Coloana vertebrală prezintă un grad de osteomalacie care merge pînă la aspectul vertebrelor de pește; uneori vertebrele se turtesc, dînd forme asemănătoare platispondiliei malacice, și prezintă deformații marginale în formă de ciocuri, care se pot uni între ele, dînd punți paravertebrale. Pe radiografia unei astfel de coloane se poate vedea cifoza foarte accentuată. Sînt cazuri cînd o singură vertebră este condensată, cu simptomatologie asemănătoare unei tumori metastatice. La acești bolnavi, un control radiografic poate pune în evidență tulburări și în alte oase, de obicei la tibie, ușurînd diagnosticul. La bazin și în jurul articulațiilor sacro-iliace și coxofemorale se observă leziunile osoase amintite anterior.

Evoluție. Boala lui Paget evoluează de obicei lent, prezentînd exacerbări, timp de mai mulți ani, iar moartea survine prin boli intercurente sau leziuni cardio-vasculare. Se observă complicații, cum ar fi fracturile, iar în cazuri cu totul excepționale, degenerescență sarcomatoasă.

Diagnostic diferențial. Va trebui să diferențiem afecțiunea de boala osoasă a lui Recklinghausen,

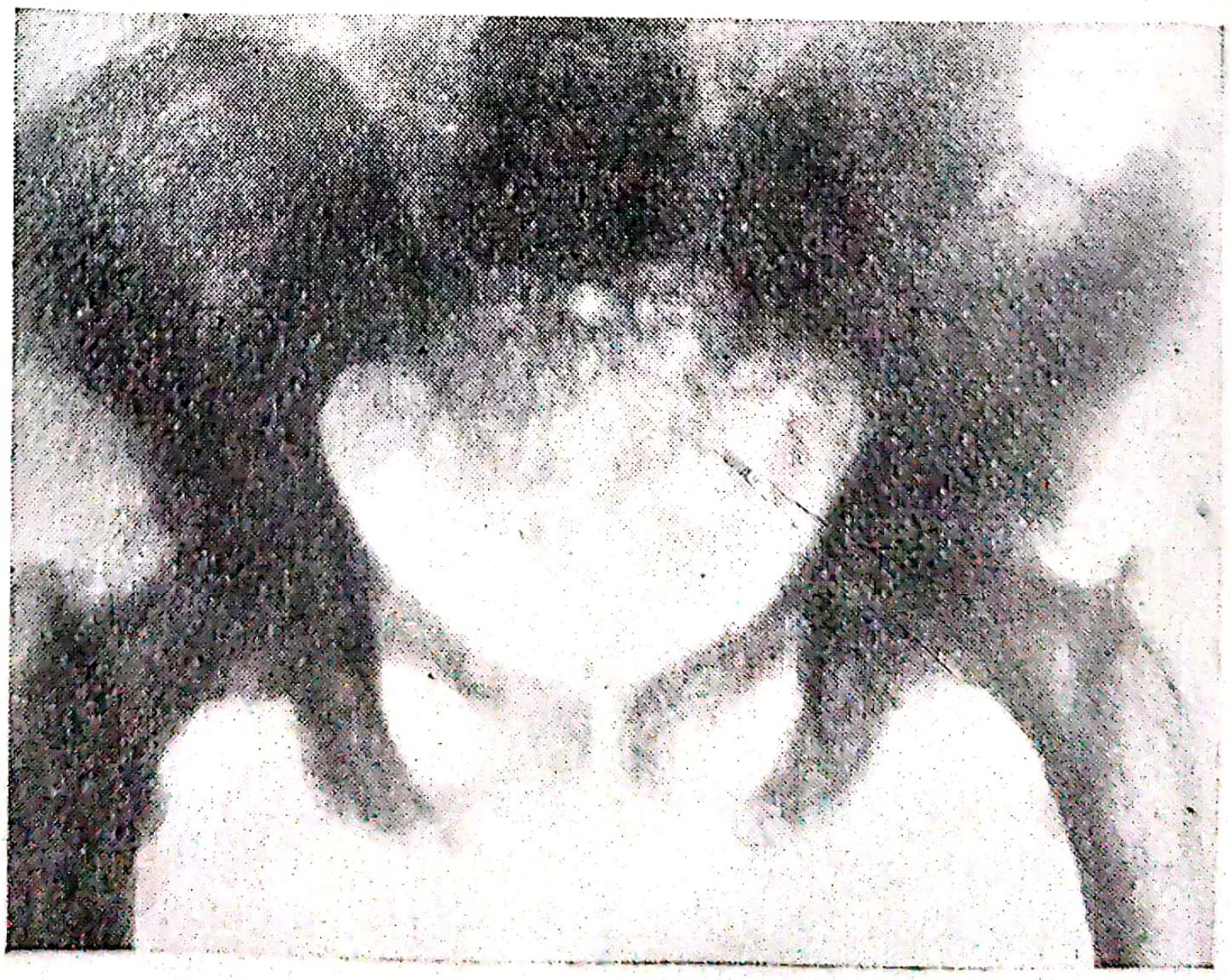
Fig. 500. — Densificări neomogene în boala lui Paget (radiografie).

îndeosebi în formele incipiente. De altfel, aceste două boli au fost multă vreme confundate, mai ales că aveau acelaşi substrat histologic. Deosebirile dintre aceste două afecţiuni sînt totuşi destul de nete. Boala lui Recklinghausen poate exista şi la altă etate decît în jurul vîrstei de 40 de ani, şi prezintă formaţiuni lacunare, care nu există în boala lui Paget.

Originea endocrină a osteodistrofiei lui Recklinghausen este destul de evidentă, spre deosebire de boala lui Paget. În osteita fibroasă există o calciurie foarte evidentă (2—30 mg la litru), o calcemie mărită, cu fosfatemia scăzută, pe cînd în boala lui Paget calcemia este normală. Pentru această consideraţie, pentru a face diagnosticul diferenţial dintre diverse forme clinice ale bolilor care seamănă mult între ele, trebuie dozat calciul din sînge. Boala lui Paget poate fi confundată într-o oarecare măsură şi cu sifilisul osos; lipsesc însă reacţia periostală şi mai totdeauna reacţiile biologice.

Tratament. S-au recomandat preparatele arsenicale, pentru mărirea rezistenţei bolnavului. S-a mai recomandat ca tratament general asocierea vitaminelor C şi D cu gluconat de calciu, ca tratament medical. În ceea ce priveşte tratamentul ortopedico-chirurgical, el se limitează la unele osteotomii în vederea corectării deformaţiilor.

MIXEDEMUL CONGENITAL

(athyreosis congenita)

Sînt cazuri rare cînd copiii se nasc cu lipsa corpului tiroid. Această malformaţie congenitală determină un anumit aspect clinic, care se manifestă chiar din prima lună după naştere.

Copilul cu mixedem congenital este apatic, moale, nu suge decît foarte greu, scăpînd mereu mamelonul, iar tentativele de alăptare artificială nu reuşesc decît în parte, din cauză că limba este mare, proemină din gură şi fiindcă nu poate înghiţi. Aceşti copii au deseori convulsii; extremităţile le sînt reci, cianozate. Starea edematoasă, caracteristică, cuprinde încetul cu încetul toate regiunile. Copilul are înfăţişarea unui idiot. Tulburările psihice nu lipsesc niciodată, de aceea boala se mai numeşte şi mixidioţie. Copilul, chiar dacă trăieşte cîtăva vreme, nu se dezvoltă, creşte foarte puţin şi ia aspectul unui bătrîn (senescenţa prematură a lui Dieterle).

Nu se observă la oase leziuni rahitice, decît ca o simplă coincidenţă.

Disfuncţia corpului tiroid se manifestă nociv asupra elementelor osteoformatoare, dar depunerea de calciu în oase este normală. Copiii cu mixedem congenital se tratează ca şi cei cu cretinism.

ACROMEGALIA

În 1886, Pierre Marie a studiat cel dintîi acest sindrom ca pe o „hipertrofie singulară, necongenitală a extremităţilor superioare, inferioare şi cefalică“, şi a arătat prezenţa leziunilor hipofizare (adenom acidofil). Denumirea de acromegalie vine de la *acros* = extremitate şi *megas* = mare.

Boala începe de cele mai multe ori la vîrsta adultă, rareori la adolescenţi, mai ales la femei, şi evoluează progresiv, ajungînd la tulburări funcţionale grave. Sînt citate şi cazuri de acromegalie infantilă (Parhon, Salle, Mătăsaru etc.).



Fig. 501. — Un caz de acromegalie. Mandibula mărită mult.

Etiologie. Ca factori etiologici se citează, între altele, diverse infecții cu repercuție asupra hipofizei, traumatisme de mai mică sau mai mare însemnătate, sarcinile des repetate, castrarea ovariană operatorie sau prin iradiere (Zondek, Parhon și Milcu), uneori chiar eforturile des repetate și puternice (Brissaud și Meige).

Simptomatologie. Semnele ce caracterizează afecțiunea se manifestă destul de evident. Debutul este insidios, și simptomele inițiale constau de obicei în îngroșarea și alungirea degetelor de la mîini și picioare și în tulburări generale ca: cefalee, apatie, amenoree și galactoree.

Din primul moment este izbitoare mărimea anormală a capului, a masivului facial în special, a extremităților, care schimbă foarte mult înfățișarea bolnavului, pînă a nu mai fi recunoscut după un interval oarecare de timp. Bărbia este voluminoasă, proeminentă, ca și regiunea molară și marginile arcadei orbitoare. Buza inferioară e hipertrofiată și căzută, cu mucoasa îngroșată, iar nasul, urechile și chiar limba sînt mărite de volum. Mîinile și picioarele se dezvoltă mult, degetele se îngroașă, mai cu seamă cele mari de la picioare, încît silesc bolnavii să schimbe inelele, mănușile și încălțămintea, care devin mici (fig. 501).

Cînd boala a început în perioada de creștere, acromegalii au o statură înaltă. Deseori se constată o cifoză superioară cu dublă gibozitate și chiar devieri laterale ale coloanei vertebrale, precum și diformități în diverse segmente ale membrelor inferioare (genunchi în varus, în valgus, picioare plate, coxa vara etc.).

Cifo-scolioza superioară se însoțește de unele grave deformații ale toracelui anterior, cum ar fi mărirea de volum și devierea sternului, a coastelor, a claviculelor etc.

Încetul cu încetul, la acești bolnavi se instalează hipotonii musculare sau chiar o adevărată amiotrofie generalizată, cu astenie completă.

În a doua fază a bolii încep tulburări vizuale, care apoi devin din ce în ce mai grave și pot merge pînă la cecitate completă. Dacă se face examenul fundului de ochi, se constată nevrită optică, atrofie sau edem papilar.

Aceste manifestări patologice sînt, în forma lor gravă, consecința formei tumorale, finale, a bolii. În acest caz se adaugă și întreaga simptomatologie a compresiunii intracraniene.

Acromegalia se însoțește în mai mult de 50% din cazuri, și mai ales în faza de modificări morfologice, de diabet insulino-pancreatic (Labbé, Dreyfus, Escalier etc.). Parhon crede că glicozuria și deseori hiperglicemia acromegalilor sînt manifestarea unei disfuncții poliglandulare, uneori cu persistența timusului.

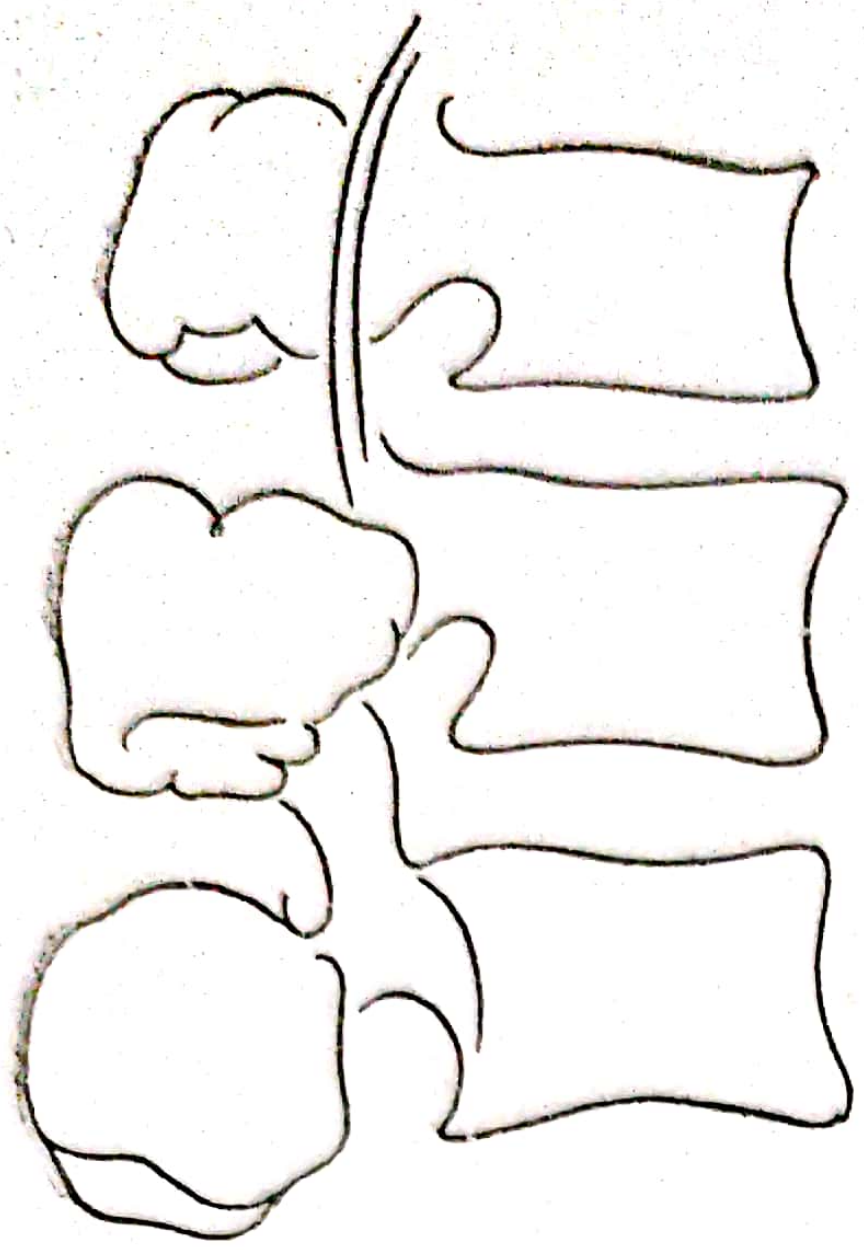



Fig. 502. — Aspectul radiografic al unor vertebre lombare ale pacientului la fig. 501. Apofizele spinoase sînt foarte hipertrofiate și simulează o gibozitate care fusese luată drept pottică.

După Cushing și Davidov, metabolismul bazal este, în cea mai mare parte din cazuri crescut.

Făcînd examenul radiologic al craniului, care este mărit de volum, cu corticala îngroșată și cu sinusurile frontale mult dezvoltate, se constată șaua turcească lățită, cu apofizele clinoide foarte alungite și hipertrofiate, avînd și oarecare zone distructive. Tuberculul șeii turcești se întinde ca un cioc între cei doi nervi optici, dînd unele din tulburările vizuale amintite. Acest aspect radiografic se datorește dezvoltării adenomului hipofizar, care depășește șaua turcească, mai ales în sus, determinînd în cele din urmă și simptome caracteristice tumorilor intracerebrale.

Modificările vertebrale observate la radiografie, asupra cărora au insistat unii autori, sînt: dispariția discurilor intervertebrale în segmentul cifoscoliotic cervico-dorsal, uneori cu sinostozarea corpurilor vertebrale, mărirea de volum a apofizelor articulare și a celor transverse.

Diagnosticul se pune destul de ușor; totuși, sînt împrejurări cînd simptomele pot simula și alte sindrome, de pildă boala lui Paget, în care există o mărire a craniului în totalitate, dar și îngroșări ale altor oase și hipertrofia extremităților. Radiografia însă diferențiază net cele două boli. Tot așa și în „*leonthiasis ossea*“, unde hipertrofia este difuză numai la oasele feței, fără o diformitate a extremităților.

Sînt împrejurări cînd simptomele care atrag atenția sînt diformități ortopedice, de pildă: cifoza, scolioza, picioarele plate, deformațiile anterioare ale toracelui etc.

Necunoscînd în astfel de cazuri existența acromegaliei și tratînd izolat diformitățile amintite, vom face o greșeală destul de însemnată.

Intr-un caz foarte interesant, publicat de Alice Rădulescu, astenia, durerile nevralgice iradiate care plecau din dreptul gibozității lombare, destul de evidentă, pe care o avea bolnavul, fuseseră interpretate de alți medici ca simptome indiscutabile de morbul lui Pott. Rigiditatea care se constata din timp în timp la nivelul coloanei vertebrale lombare se explica prin existenţa crampelor musculare prelungite, de care se plîng deseori acromegalicii.

Gibozitatea era provocată de hipertrofia nesemnalată pînă în prezent în literatura medicală a apofizelor lombare, care ajunseseră să aibă dimensiunile corpurilor vertebrale (fig. 502).

Tratament. Se recomandă unele opoterapice, radioterapia şi intervenţia chirurgicală, care poate consta fie într-o craniectomie decompresivă, fie în exirparea tumorii adenomatoase a hipofizei pe cale endocraniană (Horsley, Hochenegg, Cushing etc.). Diformităţile cu caracter ortopedic se soluţionează după gradul în care se prezintă fiecare.

RESORBŢIA SUBPERIOSTALĂ A OASELOR

(boala lui Camp şi Ochsner)

În 1931, Camp şi Ochsner descriu o nouă boală, datorită hiperparatiroidismului, şi pe care o denumesc „resorbţia subperiostală a oaselor". Mai tîrziu s-a observat că această boală poate apărea şi la unii bolnavi care suferă de insuficienţă renală, bănuindu-se că aceştia ar face un hiperparatiroidism secundar.

Patogenie. Mecanismul intim prin care glandele paratiroide acţionează în aceste cazuri nu este lămurit.

La bolnavii cu insuficienţe renale s-ar putea ca retenţia de fosfor să producă o tendinţă compensatoare de scădere şi a calciului sanguin, şi aceasta provoacă un *hiperparatiroidism secundar*. Fosforul reţinut în ser este îndreptat spre tractul gastro-intestinal şi nu poate fi eliminat. La unii bolnavi, însă, fosforemia nu este ridicată sau este prea puţin ridicată; în plus, în osteomalacie, în care calciul sanguin este mai scăzut decît în insuficienţele renale, nu apar semne radiologice de hiperparatiroidism secundar.

După Ginzler şi Jaffé, leziunile osoase din cadrul insuficienţelor renale se explică prin efectul acidozei cronice. Hipertrofiile glandelor paratiroide, care se observă uneori în osteomalacie, în rahitism, în tumori, în mielomul multiplu, pot fi şi rezultatul unui mecanism compensator.

Simptomatologie. Resorbţia subperiostală se observă de-a lungul marginilor falangelor mîinii şi în special al mediusului. Această resorbţie nu constă dintr-o decalcificare unică a corticalei, ci mai curînd se aseamănă cu o dantelare subperiostală a osului. Uneori suprafaţa externă a corticalei are un aspect zdrenţuit. În cazurile foarte înaintate, corticala poate fi complet resorbită. Cînd este afectată şi falanga distală, vîrfurile tind să se resoarbă. Uneori leziunile se localizează la nivelul articulaţiilor interfalangiene, dînd aspectul unor artrite reumatice, fără ca bolnavul să prezinte simptome clinice de artrită.

Resorbţia se observă excepţional la nivelul piciorului. Alte localizări se mai pot întîlni în treimea superioară a tibiei, la marginea inferioară a treimii externe a claviculei şi la extremitatea distală a cubitusului.

Diagnostic. În anumite stadii evolutive se poate face o confuzie cu *boala lui Dietrich*, adică cu necroza aseptică la falange şi metacarpiene, în care caz însă capetele sînt îngroşate evident prin necroză, iar interliniile articulare micşorate.

Se mai poate face diagnosticul cu *boala lui Thiemann*, caracterizată prin faptul că epifizele falangelor sînt turtite şi osteoscleroase, neregulate la margini, iar articulaţiile interfalangiene distruse ca la o artroză, cu *morbul lui Boeck*, în care spongioasa falangelor este pe alocuri distrusă, iar corticala erodată fin, precum şi cu *resorbţia corticală descrisă de V. Babeş în lepră.*

Tratament. Se face tratamentul hiperparatiroidismului sau al insuficienței renale. Vindecarea hiperparatiroidismului atrage după scurt timp o revenire la aspectul radiologic normal al oaselor.

DIFORMITAȚI PRIN TULBURARI METABOLICE

Unele boli, de domeniul strict al medicinei interne, cum ar fi guta sau diabetul, se pot complica cu leziuni ale aparatului locomotor, pentru care bolnavii se adresează serviciilor de ortopedie. Considerăm de aceea necesar să arătăm pe scurt care sînt aceste complicații ce ne pot interesa.

DIFORMITĂȚILE DIN GUTĂ

Boală metabolică, astăzi rară, guta este caracterizată prin mărirea cantității de acid uric, care se depune la nivelul unora dintre articulații, formînd tofi. Prezența acidului uric în organe se pune în evidență cu ajutorul acidului uric marcat cu azot radioactiv.

Clinic, guta se manifestă sub forma unor accidente osteo-articulare, la început recidivante și apoi permanente, însoțite de hiperuricemie, sensibile la tratamentul cu colhicină.

Diagnosticul radiografic este uneori foarte delicat. Imaginea radiografică tipică este aceea a unui tof, de obicei pe extremitatea metatarsienelor, de formă rotunjită, însoțit de leziuni artrozice multiple, de o distrucție osoasă masivă ca o eroziune circulară. Mai puțin tipic este toful părților moi.

Alteori, diagnosticul trebuie făcut numai pe baza osteoporozei, mai ales în crizele acute recente. Tofii mici și numeroși pot determina aspecte de mici distrugeri, ca în poliartritele inflamatorii.

Leziunile pot conflua și distrug uneori extremitățile osoase care formează articulațiile mici.

În guta veche se pot întîlni, mai ales la nivelul piciorului, leziuni ale tuturor liniilor articulare, care prezintă marginile condensate, apropiate și formațiuni osteofitice. Alteori, țesutul osos se poate infiltra cu urați, ducînd la aspecte tigroide. Cunoașterea acestor diformități ne este necesară pentru diagnosticul diferențial, care trebuie să-l facem cu condroamele mici la falange, cu unele leziuni geodice fibroase etc., sau cu unele aspecte observate la diabetici.

DIFORMITĂȚILE DIN DIABET

Unii diabetici acuză dureri la nivelul picioarelor. Examinînd sistematic diabeticii prin radiografii, s-au putut descoperi, la nivelul extremităților, alterări ale structurii osoase, care pot fi considerate ca osteo-artropatii diabetice (P. Boulet, J. Mirouze, M. Pelissier, P. Leenhardt, 1954).

Osteo-artropatia diabetică interesează de obicei articulațiile metatarso-falangiene și marea tuberozitate calcaneeană, și mai rar interliniile tarso-metatarsiene. Aspectul radiologic nu este patognomonic, și se pot găsi leziuni, fie de tip pseudogutos, fie de tip pseudotabetic. Aspectele pseudogutoase se caracterizează prin eroziuni epifizare, care pot merge pînă la distrugerea completă a acestora, cu telescoparea extremităților. În jurul focarului se pot remarca de obicei sechestre aseptice provenite din segmentele scheletale rarefiate. Pe calcaneu, leziunile apar sub forma unor mici eroziuni. Întregul schelet al piciorului este decalcificat și nu rareori se întîlnesc calcificări arteriale ale pedioasei sau ale plantarei.

În aspectele pseudotabetice se adaugă proceselor de pulverizare osoasă, altele de neoformare osoasă. Leziunile în acest caz interesează articulația tibio-tarsiană.

Patogenia incriminează factori infecțioși cu punct de plecare superficial sau cu lezarea primitivă directă a articulațiilor, factori vasculari, care produc ischemie prin endarterită obliterantă, factori nervoși, precum și factori metabolici. Tulburările de nutriție sînt legate strîns de producerea osteo-artropatiilor, atît prin ele înșile, cît și prin modificările hormonale care însoțesc diabetul. În afara osteo-artropatiei, diabetul se mai poate manifesta și printr-o osteoză, care se prezintă ca orice resorbție, fără nici un aspect patognomonic.

În patogenia osteozei s-a invocat nejustificat acidoza, care în diabet este doar trecătoare, fiindcă tratamentul se instituie de urgență. Rămîn de luat în considerație factorii vasculari și nervoși (nevritele diabetice), care pot explica pînă la un punct apariția resorbției.

ARTROPATIILE DISPROTEINEMICE

Se pot stabili relații de interdependență între disproteinemie și unele artropatii (V. Chini, 1950). Unele forme de artropatii, cum ar fi artrita reumatoidă și în special cea din boala lui Still și din sindromul lui Felty, se pot însoți de amiloză, dar sînt și cazuri de amiloză care duc la apariția, la un moment dat, a unei afecțiuni articulare.

Se cunosc astăzi trei tipuri principale de amiloză: aceea secundară unei infecții cronice, aceea care însoțește mielomul și așa-zisa amiloză primitivă, de origine necunoscută. Toate aceste forme pot duce la artropatii.

În mielom se formează proteine anormale care se pot acumula și precipita sub formă cristalină în serul sanguin și la nivelul organelor de eliminare, de unde apariția unor nefropatii și tulburări în funcția glandelor salivare, precum și la nivelul articulațiilor mari, în țesuturile cărora se acumulează de asemenea substanța amiloidă.

Cîteodată, aceste artropatii amintesc tabloul artrozelor sau al unor artrite reumatoide, care se pierde însă în ansamblul dramatic al celorlalte simptome. Interesarea articulațiilor se poate face, fie prin contiguitate cu leziunile mielomatoase ale osului, fie prin participarea sistematică a țesuturilor histiocitare articulare în procesul de mielomatoză. În jurul substanței amiloide se formează un proces reactiv granulomatos cu celule gigante și fibroză consecutivă.

Artropatiile din cadrul amilozelor secundare sau din cadrul amilozelor primitive sînt și mai puțin cunoscute. De obicei, ele se însoțesc și de alterări osoase mai importante.

XANTOMATOZA OSOASĂ

(granuloamele lipoidice)

Xantomatoza scheletului poate fi considerată, deocamdată, ca un capitol din vastul cadru al afecțiunilor datorite tulburărilor în metabolismul lipidelor, și care pot fi denumite dislipoidoze. Din acest cadru mai pot face parte idioția amaurotică a lui Tay-Sachs, boala lui Gaucher, sindromul lui Niemann-Pick, boala lui Schüller-Cristian şi diversele xantoame. Aşa cum se exprimă Drăgănescu şi Ţovaru: „diversele sindrome datorite tulburărilor metabolismului lipoidic nu sînt în realitate decît aspecte diferite, în funcţie de localizarea procesului, a unei aceleiaşi boli, „*boala xantică*“.

Boala xantică poate interesa numai un os, mai multe oase, sau se poate localiza concomitent şi extrascheletal. Dintre localizările plurifocale, mai des interesate sînt femurul, humerusul, tibia, radiusul, peroneul, calcaneul, clavicula, iliacele, coastele şi vertebrele. Femurul poate fi interesat bilateral. Uneori, localizările osoase se însoţesc de xantomatoze cutanate sub forma unor erupţii de papule şi noduli, de xantomatoze ale pleoapelor sau chiar de o xantomatoză a tecilor tendoanelor periarticulare din vecinătatea leziunii.

Etio-patogenie. Cauzele bolii sînt încă obscure. Ar fi vorba de o osteoză endocriniană, legată de tulburări la nivelul suprarenalei sau al splinei, de care se ştie că depinde metabolismul colesterolului. Pentru alţii, retenţia lipoidică ar fi un fenomen secundar proliferării reticulo-histiocitare, datorite unei profunde tulburări intracelulare. Dintre celulele reticulo-histiocitare, proliferate, unele s-ar încărca cu esteri ai colesterolului şi ar deveni deci xantomatoase şi spumoase.

În apariţia bolii, vîrsta nu joacă rol, boala observîndu-se între 4 şi 70 de ani, mai ales la bărbaţi.

Anatomie patologică. Microscopic se văd pe alocuri pete brune, hemoragice, întocmai ca în boala lui Recklinghausen, cu mase fibroase omogene, de culoarea roşie a vinului, dacă xantomatoza este tînără. Într-o anumită fază, ţesutul xantomatos apare gălbui, uniform sau cu o culoare variată, de la galben-auriu pînă la brun. Caracterele histologice ale celulei xantomatoase sînt următoarele: protoplasma granuloasă, cu picături de lipoizi, birefringente la polarizare, care conţin 15—20 de nuclei, ceea ce dă celulei spumoase un aspect de celulă gigantă. Cu preparate speciale se poate pune în evidenţă conţinutul lipidic al celulei xantomatoase. Prezenţa celulei xantomatoase nu este însă patognomonică, ea întîlnindu-se şi în alte afecţiuni: osteomielită cronică etc.

Simptomatologie. Boala începe cu dureri vii, lancinante, mai rar surde sau difuze. Fracturile patologice sînt de multe ori multiple şi repetate.

Debutul poate fi însă şi insidios, xantomatoza fiind depistată incidental cu ocazia unei radiografii.

Local se poate observa sau palpa o tumefacţie osoasă, de obicei nedureroasă, acoperită de tegumente normale. Starea generală a bolnavului este nealterată, neîntîlnindu-se nici polidipsie, nici poliurie.

Examenele de laborator sînt de obicei normale, cu excepţia colesterolemiei, care este frecvent ridicată. Lipemia este şi ea normală sau uşor ridicată. Drăgănescu şi Ţovaru au găsit în urină corpusculi birefringenţi, constituiţi din cristale de colesterol.

Radiologie. Se descoperă geode cu contur circular, cu dispariţia structurii normale. Uneori geodele sînt cloazonate, iar corticala foarte subţiată. Aspectul este în general acela al unei medulite fibroase, cu centrul diafizei opac, ca în boala lui Paget. Drăgănescu şi Ţovaru au descris şi infiltraţia xantomatoasă a ţesuturilor moi din vecinătate, care apare şi radiografic.

Diagnostic. Nu poate fi confirmat decît prin biopsie, care trebuie făcută în regiunea dureroasă sau, cînd aceasta nu există, pe localizarea cea mai recentă, care este şi cea mai tînără.

Diagnostic diferențial. Trebuie făcut în primul rînd cu *boala lui Schüller-Cristian*, care este o xantomatoză a bolții craniului, ce se prezintă radiografic ca niște lacune multiple, dar care se însoțește de exoftalmie bilaterală, diabet insipid, manifestări hipofizare de tipul infantilismului și de alterarea stării generale. Granuloamele lipoidice ale scheletului, deși fac parte tot din cadrul xantomatozelor, nu prezintă localizări cranio-hipofizare (Snapper).

Evoluția este de obicei benignă, fiindcă, după evidarea chirurgicală a granulomului lipoidic, se obține de cele mai multe ori vindecarea. S-au observat însă și unele cazuri de recidive, și chiar două cazuri de degenerescență malignă sarcomatoasă.

Tratament. Este în primul rînd dietetic, recomandîndu-se un regim sărac în colesterol. Extractul total de pancreas și cel de corticosuprarenală au o oarecare acțiune. Radioterapia este sedativă, dar nu impresionează decît excepțional leziunile osoase.

Cel mai recomandat tratament este acela al evidării chirurgicale și umplerii cavității rămase cu mușchi pediculați sau cu transplante osoase. Este indicat ca intervenția să fie completată de radioterapie.

DIFORMITĂȚI PRIN TULBURĂRI CARENȚIALE

RAHITISMUL

Rahitismul este o afecțiune cronică ce începe în prima copilărie și se poate manifesta în toată perioada de creștere. Se caracterizează, mai ales în primul ei stadiu, ca o boală cu caracter general, și are repercusiuni în special asupra oaselor, pe care le înmoaie și le deformează.

Aceste deformații ale scheletului interesează în mod special pe ortopediști.

Boala a fost descrisă abia prin secolul al XIV-lea, fapt pe care Marfan l-a pus în legătură cu apariția sifilisului în Europa, fiindcă pe atunci se considera că boala ar fi o consecință a acestuia.

Rahitismul se mai cunoaște și sub denumirea de „morbus anglicus“ (boala englezească), fiindcă printre primii autori care l-au descris mai amănunțit a fost celebrul medic englez Glisson (1596—1677). Prin anii 1612—1620 din cauza condițiilor de viață, în regiunile Sommerfest și Darest erau atîtea cazuri de rahitism, încît s-a instituit o comisie medicală în frunte cu Glisson, ca să studieze și să refere asupra acestei afecțiuni.

Cuvîntul rahitism, după afirmațiile unor autori se pare că ar veni de la cuvîntul normand „rickets“, echivalentul cuvîntului „riquet“ sub care se arătau indivizii cocoșați sau pociți (Spillmann), iar după alții de la cuvîntul grecesc „rachis“ (șira spinării).

Frecvență. Rahitismul se observă mai cu seamă în țările capitaliste cu industrie dezvoltată și în orașele mari, cu locuințe neigienice; este, după cum spunea Hansemann, „o boală a domesticațiunii“.

După Marfan, în Europa, aproape jumătate din numărul copiilor între 3 luni și 3 ani aduși la consultațiile spitalicești sînt rahitici. Spillmann insistă asupra frecvenței cazurilor de rahitism la copiii lucrătorilor din fabrici. În țările agricole, în unele țări nordice, ca și în cele în care grija pentru sănătatea copiilor este o problemă de stat, se pare că rahitismul este relativ redus față de procentul mare dat de țări ca Anglia, Italia, Germania, Spania, Statele Unite etc.

Rahitismul începe de cele mai multe ori între unu şi doi ani, cu fenomene generale, ca o boală cu repercusiune asupra întregului organism.

Surprinderea apariţiei primelor simptome este de cele mai multe ori un lucru foarte greu, deoarece părinţii îşi aduc la medic copiii atunci cînd fenomenele sînt foarte accentuate şi de multe ori cînd formaţiunile scheletale sînt evidente.

Primele manifestări ale bolii apar către a 12-a şi a 15-a lună a vieţii copilului, şi extrem de rar mai devreme.

Sînt însă autori care susţin că ar exista şi un rahitism congenital ori fetal. Înainte vreme, însă, cînd mijloacele de investigaţie lipseau, se făcea confuzie între cazurile de acondroplazie, de *athyreosis congenita* (mixedem congenital), de displazie periostală (*osteogenesis imperfecta*), de sifilis congenital şi acelea de *rahitism congenital ori fetal.*

Kassowitz, care susţinea existenţa acestuia, găsea 75% din cazuri la nou-născuţi, pentru că făcea confuzii, inevitabile pe vremea lui, lipsind mijlocul de investigaţie radiografic.

Astăzi, autorii, studiind un număr mare de feţi şi nou-născuţi, au ajuns la convingerea existenţei acestei osteo-distrofii congenitale, care începe în a doua jumătate a vieţii intrauterine.

În această problemă, Marfan confirmă: „existenţa unui rahitism congenital, multă vreme tăgăduită, nu mai poate fi astăzi contestată. Observaţiile mele personale mă fac să cred că rahitismul este însă destul de rar“.

Forma sub care se prezintă acest rahitism fetal este aceea de craniotabes congenital, adică de înmuierea parţială a oaselor craniului, şi anume la părţile laterale ale occipitalului, la părţile posterioare ale parietalelor, la temporal etc. Se mai constată, la copii cu astfel de afecţiune, defecte de osificare şi la alte oase, iar din punct de vedere anatomopatologic, aspectul caracteristic al leziunilor rahitice propriu-zise.

Se susţine de asemenea existenţa unui *rahitism tardiv*, foarte important din punct de vedere ortopedic. Acest rahitism se manifestă mai ales înspre pubertate, şi atunci se prezintă cu diformităţi ale oaselor. S-a observat că acestea se pun în evidenţă în genere în urma unor boli infecţioase (rujeolă, gripă, variolă, tuberculoză). După unii autori, rahitismul tardiv ar fi o manifestare osoasă întîrziată a unei distrofii care a atins uşor întreg organismul în prima copilărie, iar după alţii n-ar fi decît o recidivă tardivă.

Marfan mai admite existenţa unui *rahitism comun prelungit*, care se manifestă prin deformaţii osoase numai între 4 şi 8 ani, şi a unuia *reviviscent*, care pare că reîncepe între 12 şi 15 ani.

Rahitismul reviviscent începe din nou prin fenomene generale similare oarecum celor care caracterizează rahitismul infantil.

Etiologie. În ceea ce priveşte etiologia acestuia, de la J. L. Petit s-a incriminat *alimentaţia greşită a sugarilor*, şi anume privarea lor de la laptele matern, la timpul necesar. Marfan care la început susţinea această părere, a părăsit-o, constatînd atîtea fapte contradictorii şi mai ales convingîndu-se de existenţa reală a rahitismului congenital, cît şi a celui tardiv, precum şi de apariţia rahitismului la unii copii alimentaţi corect, cu lapte matern.

S-a afirmat apoi că *tulburările gastro-intestinale* din primele luni ale vieţii copilului şi intoxicaţiile cronice la care dau naştere ar fi o cauză însemnată pentru dezvoltarea rahitismului. Spillmann spunea: „totuşi rămîne constatat că alimentaţia defectuoasă, precum şi tulburările digestive la care dă ea naştere, se întîlnesc totdeauna la originea rahitismului şi trebuie considerate ca factori foarte importanţi ai acestei boli“.

Mai mult decît asupra alăptării artificiale ori defectuoase și a tulburărilor gastro-intestinale s-a insistat asupra influențelor nocive ale condițiilor de trai neigienice în care sînt crescuți acești copii, mai cu seamă în centrele industriale, în orașele mari etc. S-au acuzat: lipsa de lumină, umiditatea, locuințele murdare și neaerate, frigul etc. Din toate acestea s-a reținut lipsa de lumină ca fiind un important factor etiologic, prin privarea de raze ultraviolete.

Au fost, în fine, acuzate diferite infecții ca: bronhopneumonia, piodermita, furunculoza etc.

Patogenie. S-au emis mai multe teorii.

Teoria chimică. După aceasta, rahitismul ar fi datorit unei insuficiente asimilări a sărurilor de calciu. Experiențe multiple au arătat că o alimenție fără săruri de calciu nu provoacă rahitismul. În afară de aceasta s-a dovedit că metabolismul calciului nu este modificat la copiii rahitici.

S-a explicat apoi înmuierea oaselor prin prezența unor acizi proveniți în urma tulburărilor gastro-intestinale. Toate experimentările făcute cu diferiți acizi și în special cu acidul lactic, n-au dus decît la o decalcificare a oaselor, dar nu la provocarea unui rahitism adevărat.

Spillmann afirmă: „în rahitism, osul conține mai puțin calciu decît normal și, dacă el e eliminat prin urină și fecale, numai lipsa sărurilor calcare nu poate să explice leziunile atît de caracteristice ale rahitismului; deficitul sărurilor calcare este efectul, și nu cauza procesului rahitic".

Teoria toxică atribuie rahitismul unor toxice cu acțiune directă asupra scheletului, cum sînt, de pildă, sărurile de potasiu (Delcourt), fără ca faptul să fi fost demonstrat precis. S-a insistat asupra toxinelor de proveniență gastro-intestinală la copii cu tulburări digestive, dar toate experiențele în acest sens nu au dat rezultate concludente. Această teorie este perimată.

Nicoli și Etore au susținut *teoria microbiană*, dar pînă în prezent nu s-au putut aduce fapte experimentale.

S-a emis apoi *teoria discriniilor*, după care disfuncția unor glande cu secreție internă ar fi cauza rahitismului. S-au incriminat rînd pe rînd: timusul, tiroida, glandele suprarenale, paratiroidele. Nu s-au adus dovezi decît prin experimentări, cu concluzii inconstante. În orice caz, administrarea de parathormon sau AT 10 în rahitism determină tulburări grave. Numai unele preparate de timus au putut da oarecare rezultate în tratamentul rahitismului.

În fine, s-a susținut că rahitismul ar fi o *boală de carență*, și anume o avitaminoză. Mellamby este autorul acestei teorii, care în prezent ocupă atenția cercetătorilor rahitismului și are un număr foarte mare de partizani. După experiențele autorului, și mai apoi ale tuturor acelora care s-au ocupat de această problemă, rezultă că alimentele bogate în vitamine liposolubile, în special D, împiedică rahitismul. Acesta deci ar fi datorit carenței vitaminei D.

S-a demonstrat însă și influența considerabilă a *carenței solare*, și anume a razelor ultraviolete.

Cercetări amănunțite au demonstrat că organismul elaborează un sterol antirahitic sub influența razelor ultraviolete, și că locul acelei elaborări în organism este țesutul reticulo-histiocitar (Soula), mai ales al splinei. În felul acesta s-ar explica de ce lipsa de lumină solară duce la rahitism și de ce vitamina D_2, dar mai ales helioterapia și stimulul aerosolilor, duc la vindecare.

Anatomie patologică. Într-un anumit stadiu, oasele sînt ramolite și se pot tăia ușor cu cuțitul. Epifizele sînt mărite de volum și au o colorație albăstruie. Leziunile caracteristice ale oaselor rahitice constau într-o proliferare și o vascularizație abundentă și anormală a cartilajului în straturile condroid și condro-calcar, precum și a măduvei oaselor.

Hiperemia determină o decalcificare accentuată și o rarefacție a trabeculelor osoase. Osul pierde cu această ocazie și din substanțele lui minerale, adică fosfatul calcic, și anume în proporție de aproximativ 4%.

În perioada de stare a rahitismului, pătura condroidă se îngroașă pînă la dublare și este neregulată cu delimitare, iar cea condro-calcară este fragmentată și împărțită cu totul neregulat și anormal prin „țesut spongioid“. Acesta este un țesut absolut caracteristic al rahitismului, și prezența lui este necesară pentru identificarea afecțiunii.

„Este un țesut fin reticulat, ale cărui trabecule, foarte subțiri, sînt puțin calcificate sau chiar de loc, și ale cărui areole sînt umplute cu o măduvă care nu mai este de un roșu-închis, ca la început, ci de un cenușiu puțin rozat“ (Marfan).

Simptomatologie. Ne interesează în special faza de apariție a tumefacțiilor și a diformităților osoase, totuși vom trece succint în revistă formele clinice.

Forma fetală se prezintă cu caracterul de craniotabes, adică de înmuiere parțială a oaselor craniului, și anume la părțile laterale ale occipitalului, la cele posterioare ale parietalilor, la temporal etc. Se mai constată, la copiii cu astfel de afecțiuni, defecte de osificare și la alte oase, iar din punct de vedere anatomopatologic, aspectul caracteristic al leziunilor rahitice propriu-zise.

Rahitismul însă trebuie cunoscut de pediatri, chiar din faza de început, pentru că așa se pot eventual împiedica evoluția bolii și deformațiile scheletale ulterioare.

Faza de început, după naștere, se caracterizează prin unele fenomene generale, și anume prin dureri difuze, mai accentuate la nivelul epifizelor, apatie, dispepsie, constipație, balonare a abdomenului, vărsături, regurgitații.

Cînd rahitismul a evoluat, copiii slăbesc și nu mai cresc, sînt apatici, obezi, cu musculatura flască, palizi. Încep de multe ori tulburări gastro-intestinale, uneori accentuate și prelungite. Pielea lor prezintă de multe ori dermatoze rebele. Acești copii au sudori abundente. Musculatura lor devine hipotrofică și copiii nu se pot ridica, nu pot merge decît foarte tîrziu sau, dacă au început să meargă, mersul devine anevoios sau chiar imposibil. Se constată și o hipertrofie a organelor limfoide (ganglioni, splină, amigdale), adică acel „status limfaticus“ (Paltfauf) caracteristic. Se poate observa și un grad accentuat de anemie (anemia lui Jaksch), dar fără ca formula hematologică să aibă ceva caracteristic (Hutinel și Tixier).

Semnele decalcificării organismului, adică semnul lui Chvostek și al lui Weiss, sînt prezente.

În această fază încep tulburările scheletale și anume persistența fontanelelor, mărirea regiunilor epifizare, *brățări rahitice*, întîrzierea apariției dinților, îngroșări locale ale coastelor la nivelul toracelui anterior, și anume la nivelul unirii părților osoase cu cele cartilaginoase, dînd așa-numitele *mătănii* costale.

Craniul prezintă la început fenomene cunoscute de craniotabes, ca și în forma fetală, și anume are părți ramolite, unde oasele au consistență de pergament. Părțile ramolite încep apoi să se osifice prin apoziție de țesut osos spongios, care apare însă în cantitate excesivă, mărind volumul craniului și accentuînd mult bosele parietale și frontale (frunte bombată, olimpiană). De multe ori craniul devine asimetric sau natiform.

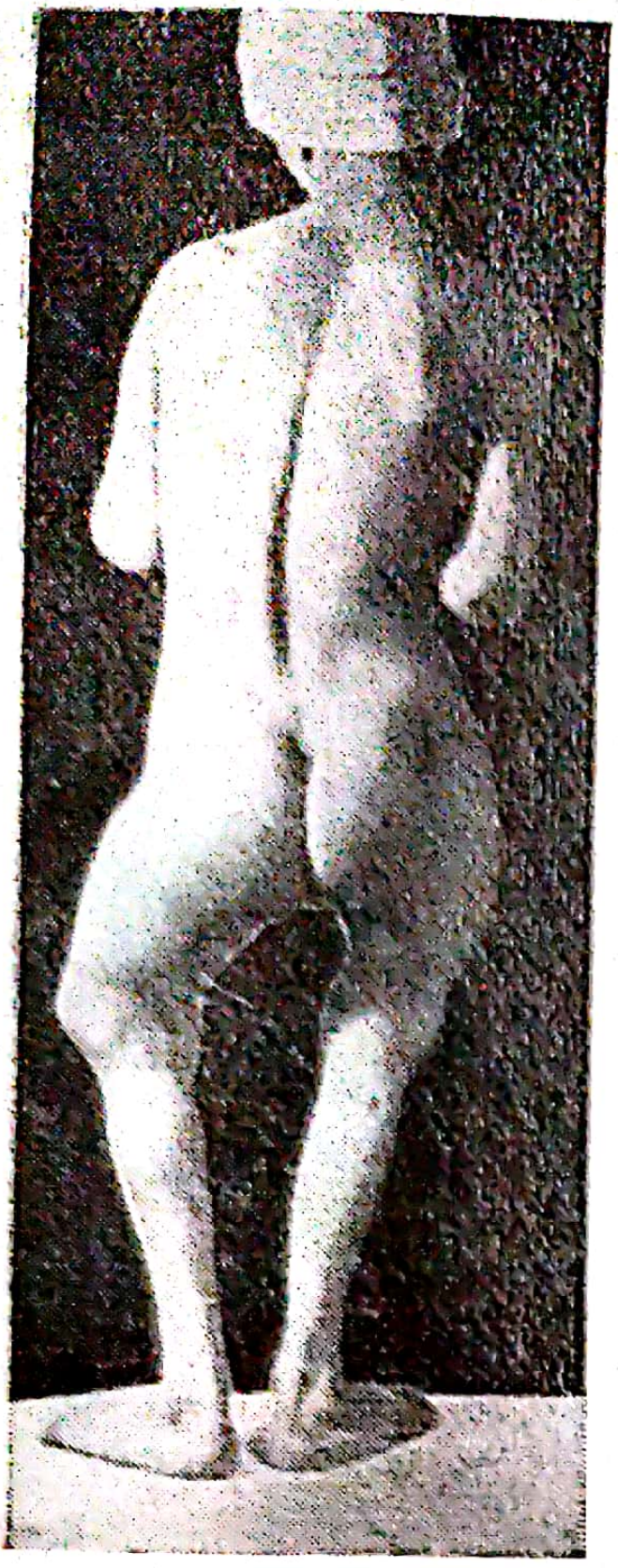

Fig. 503. — Fetiță de 12 ani, rahitică, prezentînd deviații foarte grave, în toate sensurile, ale oaselor gambelor și ale coapselor.

Toracele se deformează și el, strîmtîndu-se spre partea inferioară și lărgindu-se mai jos către abdomen, astfel încît ia aspect de margine de clopot; la fete, sînii iau o dezvoltare mare (fig. 503).

Dacă rahitismul își continuă evoluția în timp, apar celelalte deformații scheletale, care din punct de vedere ortopedic sînt extrem de importante.

Membrele, mai cu seamă cele inferioare, prezintă devieri variate, iar spre unele epifize de creștere, îngroșări (brățări rahitice, noduri), care la presiune sînt dureroase. Coloana vertebrală, nefiind susținută de mușchii flaști, atoni, prezintă la început o cifoză accentuată, cu mare curbură, care se corectează însă cînd copilul stă în poziție orizontală. Fracturile nu sînt rare.

Mai tîrziu unele diformități se accentuează, apar picioarele plate, devieri în U, în O, ale membrelor inferioare, genu valgum, genu varum, coxa vara etc. (fig. 504), devieri laterale ale coloanei vertebrale, scolioze, precum și deformații toracice consecutive torsiunii vertebrale.

Aceste devieri scheletale, care vor fi descrise mai amănunțit la tratarea fiecărei regiuni în parte, se măresc cu vremea, și rareori se îndreaptă spontan, și atunci în mod insuficient. De aceea este greșită părerea părinților și a unor medici care neglijează tratarea acestor deformații din primul moment al apariției lor, sperînd într-o îndreptare spontană.

Aspectul radiografic este caracteristic. La început se constată o decalcificare a extremității diafizelor, iar linia care le desparte de cartilajul de creștere este neregulată, dințată. Regiunea este mai lărgită, așa încît ia aspectul unui acoperiș de pagodă sau al buzei unui clopot, în mijlocul căruia stă nucleul epifizar, de obicei micșorat de volum. Marginea care delimitează diafiza lasă mai greu să treacă razele X, din cauză că în stratul acesta condro-calcar se află mai mult calciu decît în rest, așa încît pe pozitive apare ca o dungă mai închisă, dințată și neregulată.

Mai tîrziu se poate observa, la oasele care au suferit procesul rahitic, o stratificare orizontală, care arată fazele evolutive ale osteo-distrofiei.

În faza floridă a bolii se pot observa zone de decalcificare intensă în epifiză, spre cartilajul de creștere. Aceste leziuni dau mai tîrziu devieri grave, care se mențin și se completează cu îngroșări puternice osoase, mai ales la locul devierii și al inflexiunii diafizelor.

Tratament. În faza de început, pediatrul va trebui să întrebuințeze toate mijloacele ca să împiedice dezvoltarea rahitismului.

Să se înlăture tulburările gastro-intestinale, supraveghindu-se alimentația, ca să se suprime tendința la acidoză. Condițiile de igienă în care copilul trebuie să trăiască să fie schimbate, așa încît să poată avea aer curat, soare, curățenie.

Se recomandă în special cura marină, unde copilul va face helioterapie și va suferi influența favorabilă a aerosolilor, cel puțin o lună pe an. Dacă tratamentul helio-marin nu este accesibil, se poate înlocui, într-o oarecare măsură, cu băi sărate și helioterapie în orice climat.

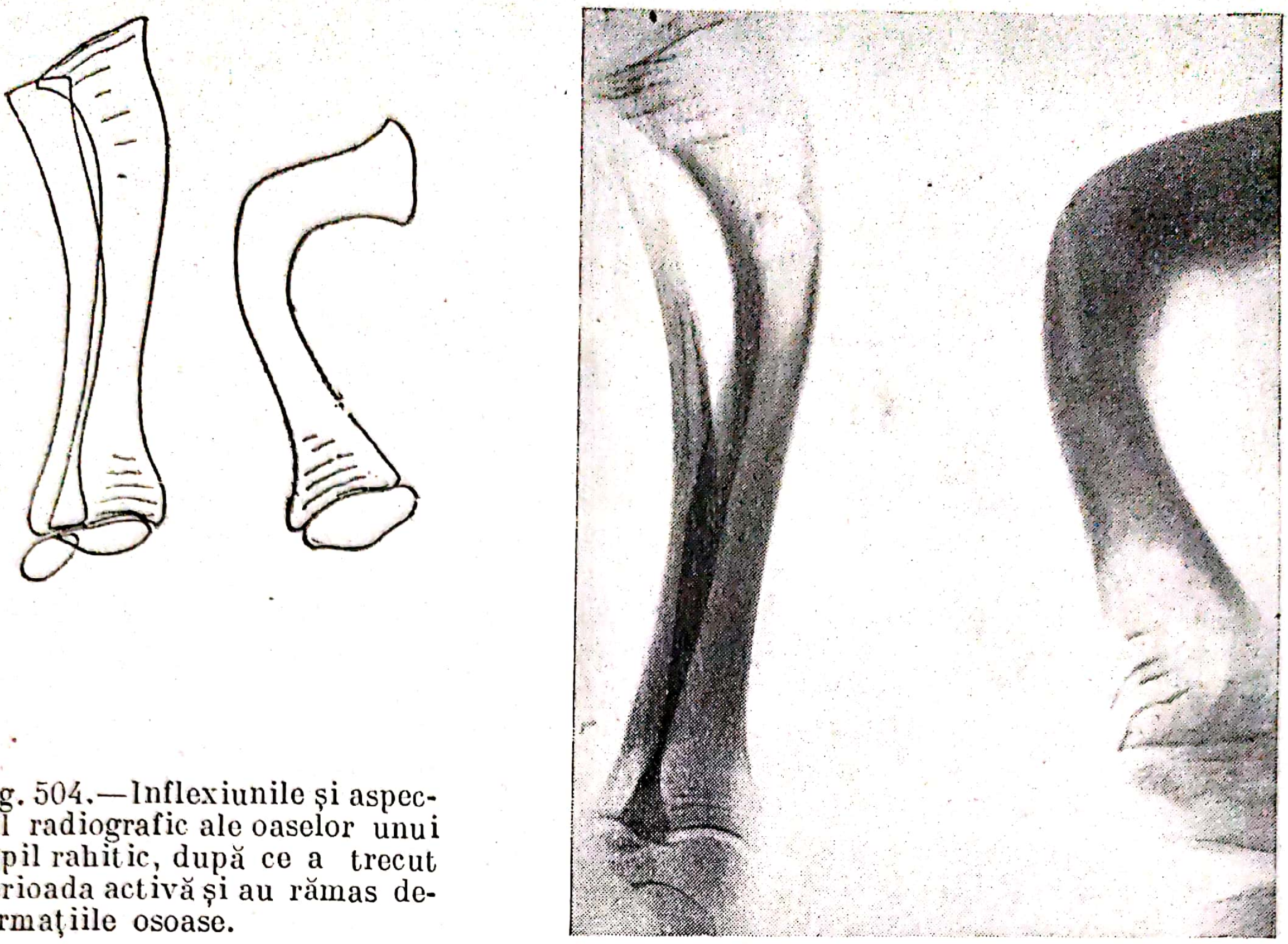

Fig. 504.—Inflexiunile și aspectul radiografic ale oaselor unui copil rahitic, după ce a trecut perioada activă și au rămas deformațiile osoase.

Trebuie instituit un regim alimentar vitaminat și unul de recalcificare. Lichidele se vor da în cantitățile necesare, dar fracționat. Nu se vor da supe, sosuri, grăsimi, ci un regim mai uscat (pîine prăjită, carne). Alimentele calcificante și bogate în fosfor, ca brînză de vaci, ouă, icre, creier, zarzavaturi verzi etc., sînt recomandate. Se vor interzice în bună parte dulciurile, făinoasele în cantitate mare precum și acriturile. Se vor da fructe citrice.

Se vor prescrie preparate fosfo-calcice și untură de pește, care conține vitamina D_2 în cantitate mare. Deoarece însă aceste medicații sînt contraindicate în asociație per os, se recurge la anumite preparate care înlocuiesc cu folos untura de pește și se pot administra în injecții.

Vitamina D_2 ajută resorbției calciului exogen, alimentar, la nivelul intestinului; faptul a putut fi demonstrat cu ajutorul izotopului 45 al calciului.

În rahitism este și o deficiență a fosforului seric, cu eliminarea lui mărită intestinală; fosforul este luat din schelet, de unde și tulburările de la nivelul oaselor. De aici necesitatea de a administra un preparat fosfocalcic (sub formă de glicerofosfați) o dată cu vitamina D_2.

S-a stabilit (Pappenheimer, Kramet, Mouriguand), că dacă se ingeră anumite alimente supuse acțiunii razelor ultraviolete (la lampa de cuarț), ele acționează asupra metabolismului în genere, ca și cînd organismul ar fi supus direct acțiunii razelor ultraviolete. În același timp s-a dovedit (Hess, Winduass, Lévi-Solal) că elementul care se bucură de proprietatea aceasta este ergosterolul, o substanță izolată sintetic din colesterol de către Tauret și Gérard.

Valoarea vitaminei D_2 a fost stabilită de Rosenheim, care arată că 6 miligrame de vitamină D_2 reprezintă principiile active ale unui litru de untură de pește.

În rezumat, deci, actinoterapia (raze ultraviolete furnizate de o lampă de cuarț în ședințe progresive numai de trei ori pe săptămînă) se va asocia cu vitamină D_2 și cu un preparat fosfocalcic (glicerofosfat), și nu unul simplu calcic.

Supraalimentația trebuie evitată, deoarece creșterea excesivă a greutății este urmată totdeauna de intensificarea simptomelor rahitice. Grăsimile de asemenea vor fi evitate, deoarece lipidele îngreunează resorbția calciului din intestin.

Produsele naturale care conțin vitamină D sînt mai eficace în profilaxia și tratamentul hipo- și avitaminozelor decît preparatele artificiale de vitamine. Lucrările lui E. M. Lepski au dovedit prezența vitaminei D într-o serie de produse care pot fi introduse în alimentația copiilor din primul an. Printre ele are o mare importanță gălbenușul de ou, pe care putem să-l prescriem începînd de la a patra sau a cincea lună a vieții. Icrele de pește conțin de asemenea o mare cantitate de vitamină D. Icrele pot fi prescrise din luna a șasea, cîte 10 g pe zi, amestecate cu piure de legume (S. G. Dulițki). Vitamina D_2 se găsește și în ficatul de găină, care trecut prin răzătoare, se poate prescrie începînd din luna a noua sau a zecea.

Untura de pește are cîteva avantaje, deoarece conține o vitamină mai activă, vitamina D_3, care este asociată și cu vitamina A. În unele cazuri speciale, cum ar fi formele grave și medii în perioada de stare la copii rahitici în timpul bolilor intercurente acute, la copii imaturi și gemeni care prezintă simptome de rahitism, se poate aplica chiar o metodă de tratament intensivă, cu doze masive de vitamină D. Observațiile făcute de E. S. Moșkevici au arătat că dispariția craniotabesului se constată totuși abia după 3—4 săptămîni de la administrarea dozei maxime de 400 000—600 000 u. i. de vitamină D. Tratamentul intensiv trebuie aplicat cu multă precauție la copii cu simptome de tetanie manifestă (S. G. Dulițki).

Dacă fenomenele rahitice nu sînt lichidate și are loc o recidivă, după 1—2 luni este nevoie să se reînceapă tratamentul cu metodele obișnuite.

La copiii care au trecut de faza floridă se va face un ușor masaj stimulator al întregului corp și deci al musculaturii abdominale flaște, cu gimnastică moderată.

Pentru prevenirea diformităților scheletale, de îndată ce au apărut fenomenele de rahitism și în special tumefierile epifizare și ramolirea oaselor cu craniotabes, copiii trebuie imobilizați pe o salteluță mai tare, punîndu-li-se o perniță specială, ca să nu se producă turtiri și deformații asimetrice. Astfel de copii nu vor fi lăsați să meargă decît atunci cînd la radiografie se va constata o recalcificare și cînd, clinic, fenomenele rahitice vor fi dispărut de cîteva luni. Copiii nu vor fi purtați în brațe, ci numai cu un cărucior amenajat în interior, astfel încît să se înlăture diformitățile.

Dacă au început unele devieri ale membrelor inferioare, ele se pot corecta prin redresări manuale, și rezultatul obținut se menține cu ajutorul unor atele externe sau interne făcute din carton înmuiat, modelat și apoi uscat, căptușite cu vată și supravegheate să fie totdeauna curate, să nu producă dermite.

Cînd se permite copiilor mersul, adică atunci cînd procesul patologic este vindecat, este indicat să se aplice unele aparate ortopedice ușoare de îndreptare și susținere care să împiedice o deviere eventuală sau o amplificare a celor prezente.

La copiii mai mari, cu tendință la picior plat valgus și genu valg se vor face și susținătoare plantare.

Cînd rahitismul este sigur vindecat, cînd copiii sînt mai mari, dar cu deformații scheletale, trebuie recurs la osteotomii, care dau rezultate bune. Acestea pot fi făcute către metafize, drepte, curbe în formă de *V*, cu mici rezecții cu baza în afară (genu varus) sau înăuntru (genu valgus). În diformitățile grave ale tibiei se pot face osteotomii multiple etajate intraperiostale (procedeul lui Springel) sau oblice (procedeul lui Bogoraz).

SCORBUTUL INFANTIL

(boala lui Möller-Barlow)

A fost denumită și identificată ca scorbutul infantil de către Netter. Începe între 8 și 10 luni, de obicei la copii care au avut anterior tulburări gastro-intestinale și au rămas slabi, palizi, emaciați. Reprezintă o urmare a avitaminozei C, care se manifestă prin grave alterări ale scheletului, în special în zonele condro-costale și extremitățile oaselor lungi. Avitaminoza C duce la oprirea activității osteoblaștilor și a măduvei și la transformarea acesteia în țesut fibros.

De obicei sînt atinși de această boală copiii alăptați artificial, dar mai ales cei hrăniți cu diferite făinuri și alimente speciale, produse industrial. De aceea, scorbutul infantil se observă la lucrători ori la țărani, mai ales în unele țări unde alimentația artificială se face pe o scară mai întinsă (Anglia, S.U.A.). S-a incriminat ca o cauză etiologică și întrebuințarea laptelui sterilizat la o temperatură prea mare, care distruge elementele antiscorbutice.

Simptomatologie. Semnele caracteristice bolii sînt: dureri la membrele inferioare, care, prin intensitatea lor, pot ajunge pînă la completă impotență funcțională, apoi deformații particulare produse de hemoragii subperiostale.

Hemoragiile pot fi multiple: epistaxis, sîngerare a gingiilor, care se tumefiază și au o culoare violacee, sîngerări ale mucoasei bucale, și echimoze, mai ales palpebrale.

Uneori se observă și o ridicare de temperatură, dar trecătoare și nu prea mare.

Tumefacțiile de la membre apar curînd după primele fenomene, și se localizează către epifizele fertile, adică spre genunchi, umăr și la gîtul mîinii. Regiunile respective sînt edemațiate, foarte dureroase și imobile, ca în pseudoparalizia sifilitică a lui Parrot. Tumefacțiile fuziforme sînt datorite hemoragiilor subperiostale care nu difuzează în țesuturile vecine, și deci nu dau echimoze.

Hemoragiile intracraniene pot da compresiuni care îngreunează diagnosticul (Möller). Cînd revărsarea sanguină are loc în regiunea orbitară, poate produce un grad de exoftalmie, cu devierea ochiului.

Simptomele anemice se accentuează foarte mult o dată cu progresul bolii, și la examenul sîngelui se poate constata o diminuare a numărului eritrocitelor și a hemoglobinei.

În lipsa oricărui tratament, evoluția durează cîteva luni și copilul poate sucomba printr-o complicație, de obicei de natură pulmonară ori intestinală.

Aspect radiografic. În jurul oaselor lungi se văd umbre datorite hematoamelor subperiostale; uneori se constată infracțiuni osoase sau fracturi care dau naștere la deformații în plus.

La limita dintre diafiză și epifiză se observă o umbră mai accentuată, neregulată, oarecum asemănătoare zonei îngroșate osteo-condrale din rahitism.

Radiografic se face remarcată și următoarea triadă: apariția unui contur dens (semnul lui Winterberger) în jurul nucleilor de osificare ai epifizelor oaselor lungi, transparența diafizelor prin dispariția trabeculelor și, în fine, înălțarea cartilajelor de conjugare (linia scorbutică sau semnul lui Lehndorff și Bromer).

Mai rar se observă apariția unei benzi groase la extremitățile diafizare, lărgirea conică a metafizelor, subțierea corticalelor și fracturi subperiostale, în special metafizare.

Diagnosticul diferențial se face cu *poliomielita* și cu *pseudoparalizia luetică a lui Parrot*.

Cea dintîi este însoțită de paralizii și febră, iar boala lui Parrot interesează de obicei membrul superior și apare înainte de patru luni, pe cînd scorbutul infantil interesează în special membrele inferioare și apare numai după 6 luni.

Diagnosticul diferențial se mai poate face cu *osteomielita*, care nu este însă simetrică, și cu *rahitismul*, care însoțește uneori scorbutul.

Histologic, în rahitism se poate recunoaște țesutul osteoid de origine encondrală, în timp ce în scorbut acesta se formează direct din elementele conjunctive ale măduvei metafizare sau indirect, din periost, trecînd printr-o fază cartilaginoasă (Marzini).

Tratamentul este acela al scorbutului și dă rezultate bune, iar cînd se produc fracturi și deformații, este indicat tratamentul ortopedic.

OSTEOMALACIA

Osteomalacia este o boală carențială, care se manifestă printr-o ramolire a oaselor.

Această osteopatie decalcificantă a adultului corespunde rahitismului copiilor.

Este o boală foarte rar observată în țară la noi, dar destul de frecventă în țările cu alimentație insuficientă, și există în special acolo unde sînt văi închise, fără soare, și condiții grele de trai.

Această boală nu se poate fixa într-un cadru nosologic bine conturat; multe din afecțiunile care se manifestă printr-o scădere a solidității osoase au fost scoase din ceea ce altădată se înțelegea sub numele de osteomalacie; totuși, în acest cadru mai sînt încă înglobate manifestări patologice.

Boala cunoscută încă din timpul arabilor, a căpătat în decursul anilor denumirile cele mai diverse, ca „*mollities ossium*“ (înmuierea oaselor) sau „*malcoteon*“ (înmuiere a coastelor). Nu se știe cine a propus denumirea de osteomalacie (poate Duncan), dar ea căpătase la un moment dat un înțeles foarte cuprinzător, incluzînd orice tulburare care se însoțește și de o decalcificare a scheletului.

În 1783, Stein găsește că relațiile cu puerperalitatea sînt destul de frecvente, așa încît Conradi insistă asupra faptului că este o boală care se observă mai cu seamă la femei și la vîrsta adultă.

În 1885, Pommer, susținut de Cohnheim, Schmorl și Looser, reia problema și arată că rahitismul copiilor și osteomalacia adulților sînt una și aceeași boală, lucru acceptat în bună parte și astăzi.

Termenul de osteomalacie trebuie rezervat, în lumina cunoştinţelor noastre actuale, pentru a descrie o tulburare a ţesutului osos al adulţilor, înlocuit în bună parte cu ţesut osteoid în cantităţi mari, ţesut care nu se mineralizează. Diagnosticul sigur nu ar putea fi deci pus fără un examen microscopic.

Etio-patogenie. Aşa cum a arătat Albright, orice cauză care tulbură metabolismul fosfo-calcic poate fi incriminată în etiologia osteomalaciei.

Hipovitaminoza D, prin alimentaţie deficitară, sau lipsa soarelui, duc la apariţia osteomalaciei. Unele tulburări gastro-intestinale pot împiedica resorbţia normală a vitaminei D şi pot duce la acelaşi rezultat. De asemenea, boala poate apărea la bolnavii obişnuiţi cu laxative uleioase sau minerale cu care calciul formează compuşi insolubili, precum şi la bolnavii care au suferit mult timp de aclorhidrie, ceea ce duce la reducerea resorbţiei de calciu.

Aşa-numitele „osteopatii de foame“ (Hunger-osteopathie) ale indivizilor deţinuţi în lagăre trebuie încadrate tot în această boală. Cea mai elocventă dovadă o constituie însuşi faptul că administrarea de vitamină D în doze masive şi o alimentare suficientă au în aceste cazuri efecte foarte favorabile.

Unele acidoze de origine renală pot duce şi ele la osteomalacie. Astfel în insuficienţele tubulare, fără insuficienţă glomerulară, bazele necesare neutralizării sînt mobilizate de la nivelul scheletului. În sindromul lui Fanconi, o tulburare congenitală rară a tubilor uriniferi, procesele sînt oarecum asemănătoare.

Hipercalciuria idiopatică, în care se elimină o cantitate mult mai mare de calciu decît cea ingerată, unele tulburări produse de un adenom paratiroidian sau orice altă tulburare endocrină care modifică bilanţul fosfo-calcic, în sens carenţial duc la osteomalacie. Ovarul ar avea un rol important în producerea formei puerperale (Fehling), iar prin castrare s-au obţinut unele vindecări (Fochar).

Anatomie patologică. La cauze atît de diferite, ţesutul osos reacţionează identic. Examenul microscopic al unei osteomalacii arată hiperemie, lărgirea cavităţilor haversiene şi existenţa ţesutului osteoid. Cavitatea medulară este lărgită şi corticala spongioasă.

Simptomatologie. Osteomalacia este o boală care evoluează în general lent şi care apare la persoane ce trăiesc în mizerie fiziologică, la femeile cu multe sarcini şi rău alimentate, trăind în locuinţe umede şi fără soare.

Simptomul cu care începe boala este de cele mai multe ori durerea osoasă profundă, stăruitoare, care poate fi provocată şi prin palpare.

După această primă fază urmează o stare de astenie din ce în ce mai accentuată, care poate merge pînă la o impotenţă funcţională totală. Faptul ar putea fi explicat prin existenţa leziunilor trofice musculare şi nervoase, urmează apoi deformaţiile oaselor, care pot fi uneori întinse şi foarte grave.

De obicei sînt lezate oasele lungi, bazinul la femei, rahisul (scolioze, cifoze). De multe ori, deformaţiile membrelor sînt consecinţele unor fracturi cu calusuri vicioase şi chiar cu pseudartroze. Cînd consistenţa oaselor este mult micşorată, diafizele se îndoaie cu cea mai mare uşurinţă în diferite sensuri.

Mîinile iau un aspect care se apropie de acelea ale acondroplazicilor, cu nodozităţi evidente.

Cînd masa cartilaginoasă este mare, degetele sînt nu numai deformate, dar și moi, elastice ca de cauciuc.

Scurtarea membrelor inferioare, la care se adaugă atitudini de genu varus sau valgus, determină șchiopătare și scolioze statice, destul de accentuate.

Există și cazuri fruste, cînd se observă doar tulburări reduse de creștere cu prezența unor noduli cartilaginoși limitați.

La radiografie se constată o decalcificare remarcabilă a oaselor, care au contururi vagi și cu cavitatea medulară foarte lărgită.

Dacă se examinează sîngele unor astfel de bolnavi, rar se găsesc modificări citologice importante, și numai uneori o ușoară anemie cu reacție mieloidă și eozinofilie. Constatăm că pH-ul este foarte ridicat și, ceea ce este și mai important, hipocalcemia, destul de accentuată în cele mai multe cazuri.

Menționăm că în ceea ce privește formele clinice există trei tipuri, și anume: osteomalacia infantilă, senilă și, în fine, cea puerperală.

La copil, boala se observă între 3 și 6 ani și începe cu dureri în membrele inferioare, care durează timp îndelungat, chiar ani de zile, și se însoțește cu timpul de o astenie musculară atît de accentuată, încît simulează miopatiile sau chiar paraplegia. S-au observat (Dance, Weber, Geckel) fenomene de tetanie, datorite desigur hipocalcemiei.

La bătrîni, durerile sînt uneori insuportabile, și complicațiile bronhopulmonare pun capăt suferințelor; boala poate prezenta unele remisiuni.

În forma puerperală este caracteristic faptul că după fiecare naștere boala se poate înrăutăți, cu toate că la prima și a doua sarcină simptomele se pot remite temporar.

Tratament. S-au recomandat diverse mijloace terapeutice după diversele concepții patogenice; în acest sens s-au administrat diverse vitamine (A, C, D). Evoluția leziunilor a fost oprită uneori prin ovariectomie, alteori prin paratiroidectomie (Leriche și Jung).

Fiind vorba în primul rînd de o carență de lumină și căldură solară și de una alimentară, un tratament care poate da rezultate constă într-o bună alimentație bogată în vitamine, actinoterapie și mai ales helioterapie.

BOALA LUI MILKMAN-LOOSER

(fisurarea spontană a scheletului)

Primul caz a fost publicat de Zezas (1913) dar, boala poartă numele lui Looser care a publicat un caz în 1920, și al lui Milkman, care a publicat cazul observat în 1930, deoarece aceștia au contribuit la descrierea ei mai completă.

Etio-patogenie. Se discută două probleme: prima este aceea a naturii leziunilor malacice pe care apar fisurile, și a doua este aceea a cauzei care determină repartiția topografică, oarecum simetrică a fisurilor.

În ceea ce privește natura leziunilor malacice pe care apar fisurile, Aymes, făcînd sinteza factorilor biologici ai bolii Milkman-Looser, crede că la o carență calcică și fosforată se adaugă, probabil, și urmările tulburărilor digestive (colice sau hepatice) sau ale substanțelor toxice (morfină, cadmiu etc.).

Insuficiența alimentară în calciu, carențele vitaminice, dezechilibrul fosfo-calcic, defectele de resorbție intestinală prin tulburări digestive, ar reprezenta factorii favorizanți ai apariției bolii. De aceea, Guillain consideră că între osteomalacie și boala lui Milkman-Looser sînt relații apropiate.

Acest fapt pare confirmat și de fosfatazemia ușor ridicată, asociată unei calcemii și fosforemii normale, care se întîlnește și în boala lui Milkman-Looser și care este expresia osteopatiilor prin carență.

Substanțele toxice pot avea și ele un rol; astfel, Nicaud și colaboratorii, examinînd 20 de lucrători dintr-o uzină de cadmiu, au descoperit la aceștia 6 fisurări scheletale, pe care autorii le-au pus pe seama acțiunii cadmiului, prin intermediul paratiroidelor.

Intervenția glandelor endocrine, fie în carențe, fie în intoxicații, nu a putut fi confirmată. Examenele interferometrice ale serului au dat valori normale pentru secreția hipofizei anterioare, a tiroidei, ovarelor, suprarenalelor și valori mărite pentru paratiroidă și lobul posterior al hipofizei.

Existența locurilor de elecție și dispoziția simetrică a leziunilor fisurale a fost mult timp explicată prin acțiunea mecanică particulară pe care unele grupe musculare o pot avea asupra segmentelor malacice. Astfel, la cubitus, fisura s-ar datori acțiunii pătratului pronator (Justin-Besançon). Le May și Blunt (1949) au arătat că această explicație este artificială și au susținut că pulsațiile unor artere din imediata vecinătate a oaselor malacice ar produce fisurile. P. Leontie și E. Buisseret (1951) au constatat că această supoziție este foarte valabilă, deoarece marea majoritate a fisurilor corespund traiectelor arterelor situate chiar pe periostul oaselor lezate sau în interiorul lor.

Mecanismul ar fi deci identic cu acela care se produce în eroziunile costale la bolnavii cu stenoze aortice, datorită pulsațiilor arterelor intercostale sinuoase.

Anatomie patologică. Boala lui Milkman-Looser nu apare decît pe un schelet interesat de malacie, în care porțiunile calcificate ale trabeculelor osoase sînt în număr redus și înlocuite de o substanță osteoidă. Osteoplastele se măresc, limitele lor devin neprecise și celulele osoase mor. Substanța fundamentală a țesutului osos învecinat își modifică proprietățile tinctoriale și apar microfisuri. Fisura constituită este caracterizată printr-un țesut fibros pe cale de metaplazie osteoidă și prin cîteva zone cartilaginoase, țesuturi care sînt transparente la razele X.

Simptomatologie. Simptomul clinic subiectiv inițial este durerea, de cele mai multe ori vagă și fugace, cu sediul în coloană, bazin, membrele inferioare, regiunile inguinale sau coapse. Aceste dureri nu respectă topografia fisurilor, care pot fi indolore, și nu sînt influențate de antinevralgice. Cu timpul ele se exacerbează, mai ales la mișcări, ceea ce imobilizează bolnavul la pat.

Starea generală se alterează și bolnavul ajunge la un grad înaintat de anemie. Întreg scheletul se deformează, dar foarte rar acest lucru se petrece la nivelul fisurilor. Apar cifoscolioze, turtirea toracelui, devieri ale claviculelor, căderea dinților.

Examenele de laborator arată o calcemie de obicei normală, dar și scăzută. Calciuria variază; fosfatemia este mai curînd scăzută. iar colesterolemia de obicei mărită. Acidul uric și fosfații sînt în cantitate normală. Fosfataza este în genere mai ridicată ca și metabolismul bazal. R.B.W. negativă; mielograma este normală.

Aspect radiografic. Caracteristică este prezența unor benzi clare transversale, pe toată grosimea osului sau numai pe o parte din aceasta („Umbauzone“, cum le denumește Looser, sau „Resorbtions Ringe“, cum le spune Kienböck). Dungile astructurate au cîțiva milimetri lățime, sînt aproape perpendiculare pe os, uneori sinuoase, rareori mergînd chiar în lungul axului osului. Țesutul osos dimprejur nu este decît foarte discret interesat.

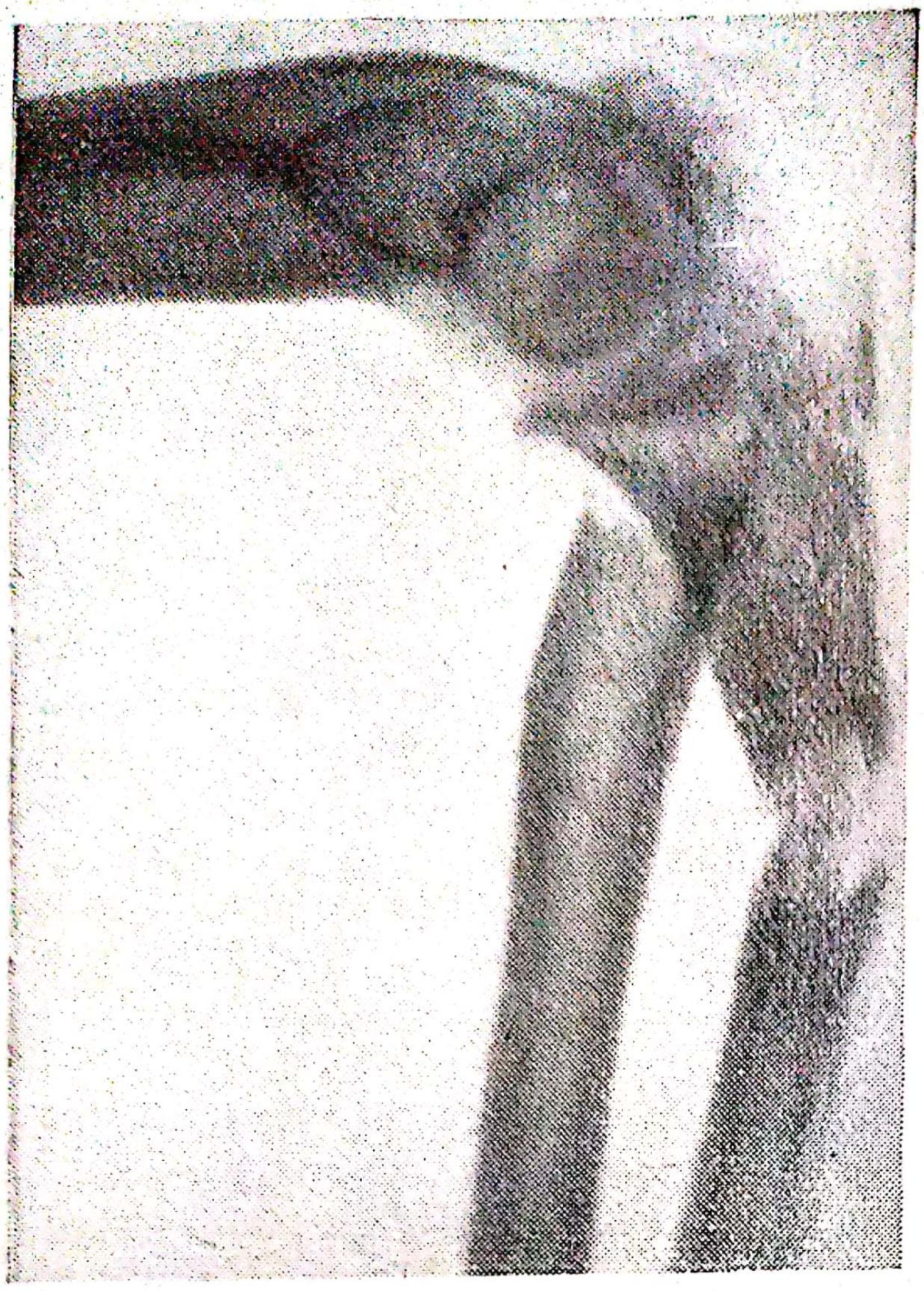

Fig. 505. — Fisurare spontană a scheletelui (aspect radiografic).

Periostul este decolat, formînd un manşon, ca un fel de calus fibros la nivelul fisurii. La acest nivel, osul prezintă uneori o uşoară angulaţie, mai ales cînd se pun în evidenţă zone lacunare, pseudogeodice (fig. 505).

Toate oasele afară de cele ale craniului, pot fi interesate, dar fisurile se întîlnesc în ordinea frecvenţei la bazin, cubitus, coaste etc. Caracteristic este faptul să se găsesc un număr mare de fisuri (8—45), care se pot constata dacă se fac radiografii ale întregului schelet. Existenţa unei fisuri costale asociate unei fisuri a unui os lung este după Leger, un fapt patognomonic.

Într-un stadiu mai avansat, scheletul se decalcifică, poate şi datorită imobilizării la pat; la craniu apar zone de decalcificare ca în mieloame. Coloana este de asemenea decalcificată; corpurile vertebrale au un aspect floconos şi încep să se turtească sau să se deformeze, ajungînd să aibă forma unor vertebre de peşte sau a unor lentile biconcave. Bazinul se deformează şi el micşorîndu-se la strîmtoarea inferioară, şi lărgindu-se către strîmtoarea superioară, încît aripile iliace se depărtează.

Uneori sindromul se însoţeşte de adevărate crize tetanice, însoţite de algii penibile, cu excitabilitate idio-musculară exagerată. În aceste cazuri de hipocalcemie (75 mg%), semnele lui Chvostek, Trousseau şi Weiss sînt pozitive. Cazurile fruste, fără manifestări clinice, sînt mai rare; o fractură produsă de un traumatism fără însemnătate, chiar la nivelul unei fisuri, ne atrage atenţia asupra bolii, pe care o confirmăm prin evidenţierea altor pseudofisuri.

Evoluţie. De obicei este cronică, dar are perioade în care fenomenele se exacerbează, cum se întîmplă de pildă în epoca catamenială şi după naşteri. Uneori evoluţia durează ani de zile pînă să se poată stabili diagnosticul.

Diagnosticul trebuie făcut cu celelalte fisurări ale scheletului, de origini diverse. Astfel, în osteopsatiroză, în osteita fibrochistică a lui Recklinghausen şi chiar în sifilisul osos s-au descris pseudofisurări ale scheletului.

Noi am văzut cîteva cazuri cînd, în urma unei infecţii la picior, a apărut o dungă perpendiculară, astructurată, deasupra metafizei tibiei. După un interval destul de lung, această dungă s-a transformat în limita de izolare a întregii extremităţi a tibiei transformate în sechestru.

În rahitism se pot pune în evidenţă unele zone astructurate cu aspect de pseudofisurări. Osteomalacia trebuie deosebită de boala lui Milkman-Looser prin prezenţa decalcificării generale, a gravelor diformităţi osoase şi a sindromului umoral caracteristic (hipocalcemie cu fosforemie normală); de asemenea se vor elimina fisurările cunoscute ale metatarsienelor din piciorul forțat (boala lui Deutschländer).

În ultimul timp și această afecțiune începe să fie înglobată, ținînd seama că este o consecință a unor carențe, în osteopatiile de foame („Hunger-Knochenerkrankung").

Tratament. Tratamentul medical este cel care predomină și care s-a arătat de altfel cel mai eficace. Tratamentul arsenical, urmat de unul fosforat, calciterapia, tratamentul cu vitamina D_2, precum și iradiațiile cu raze ultraviolete dau rezultat bun.

Vitamina C în special, administrată în doze mari și timp îndelungat ne-a dat rezultatele cele mai bune. Bolnavii imobilizați de mult timp la pat, după acest tratament, au putut să-și reia mersul.

Tratamentul chirurgical cu aplicare de grefoane osoase, care ar putea să fie atrăgător la prima vedere, nu este de loc recomandabil.

DIFORMITĂȚI PRIN HIPERVITAMINOZE

Așa cum hipo sau avitaminozele duc la apariția unor tulburări morfologice și biochimice importante la nivelul aparatului locomotor, hipervitaminozele pot avea și ele o serie de efecte, care nu au putut fi puse în evidență decît în ultimii ani.

HIPERVITAMINOZA D

În condiții normale, dozele mici de vitamină D_2 (steroli iradiați) nu au efect dăunător, sau produc numai o ușoară ridicare a concentrației de Ca și P sanguin (W. Bauer, A. Marble).

Patogenie. Se știe astăzi că orice boală în care se produce o concentrare de Ca și P ce depășește solubilitatea acestor ioni este urmată de calcificări metastatice, ca în leucemia mielogenă, în sarcoame, în osteomielite, în hiperparatiroidism, în nefrite, în osteopoikilie, în mieloame multiple sau în boala lui Albers-Schönberg. Unele tulburări locale pot duce, de asemenea, la depuneri calcice fără modificări ale calcemiei și fosfatemiei.

Simptomatologie. Administrată însă în cantități excesive, 150 000 — 200 000 u. pe zi, timp de 3—4 săptămîni, vitamina D_2 produce o resorbție masivă a extremităților osoase și calcificări în aceeași măsură ale țesuturilor moi periarticulare, în cadrul unei simptomatologii clinice generale, cu anorexie, pierdere în greutate, grețuri, vărsături, poliurie, polidipsie, diaree, dureri gastro-intestinale și o hiperglicemie pînă la $6,5^{0}/_{00}$. La nivelul articulațiilor apar diformități și dureri, ceea ce atrage atenția asupra tulburărilor de metabolism mineral. Sînt interesate în special degetele, gîtul mîinii, umărul și genunchiul.

Depozitele calcare anormale pot interesa arterele, inima, plămînii, rinichii, mucoasa gastrică, pancreasul, bursele articulare, pielea, țesutul celular subcutanat, mușchii, sclerotica și coroida.

Macroscopic, masele de calcificări apar cu o capsulă strălucitoare, sub care se descoperă un material granular, gălbui. Microscopic se pun în evidență mase încapsulate de țesuturi nespecifice, benigne, inflamatorii sau degenerative, care conțin mari cantități de lipide și granule sau plăci întinse calcare. Eventualul examen necroptic arată arterioscleroză, fibroză miocardică, pielonefrită cronică etc.

Osteoporoza generalizată singură este un simptom comun multor boli de origine carențială sau endocrină. Hipervitaminoza D se caracterizează prin asocierea indispensabilă a osteoporozei și a depozitelor calcare anormale.

Sindromul descris, de osteoporoză generalizată și de calcificări metastatice concomitente, poate fi produs la om de vitamina D_2 administrată în doze excesive; vitamina D_3 care este un produs sintetic provenit prin iradierea 7-dehidrosterolului și este de trei ori mai activă decît vitamina D_2, dar și mai toxică, produce experimental la animale același sindrom.

HIPERVITAMINOZA A

Tulburările datorite intoxicației prin hipervitaminoza A sînt strîns legate de acelea datorite hipervitaminozei D, deoarece aceste două vitamine se găsesc de obicei asociate în preparatele comerciale.

Patogenie. Cazurile de manifestări scheletale prin hipervitaminoză A au apărut în urma administrării excesive de „oleum percomorphum“ care conține 60 000 u. vitamină A și 8 500 u. vitamină D pe g; erau copii între 1 an și 3 ani, cărora li s-au administrat timp de mai multe luni, din cauza excesului părinților, doze zilnice de 150 000 — 600 000 u. vitamină D și 20 000 — 22 000 u. vitamină A.

Simptomatologie. Boala se caracterizează prin simptome generale asemănătoare hipervitaminozei D: afebrilitate, hiperiritabilitate, insomnii, inapetență, anorexie, dureri osoase mai accentuate noaptea, mobilitate articulară redusă și apariția unor diformități scheletale. Oasele încep să prezinte hiperostoze, fiind în special interesate claviculele, coastele, cubitusurile, tibiile, peroneele și metatarsienele, și mai puțin oasele acoperite de țesuturi moi, cum sînt femurul, humerusul. Mandibula și craniul au un aspect normal.

Examenele de laborator sînt normale, cu excepția V.S.E., care poate fi ridicat, și bineînțeles a vitaminei A, care ajunge în plasmă de la normalul de 50-150 u. la 300 u. la 100 ml. Concentrația sanguină de caroten se menține însă normală, între 40 și 200 γ la 100 ml.

La aproximativ o lună după încetarea administrării de vitamine, hiperostozele încep să se micșoreze de volum și ca densitate, și concentrația sanguină de vitamină A scade la normal. După un an, hiperostozele numai sînt observate radiografic.

Diagnostic. Hipervitaminoza A nu trebuie confundată cu hiperostoza corticală infantilă, care apare în primele patru luni, interesează și fața și mandibula, evoluează de regulă cu febră și nu prezintă o ridicare a concentrației de vitamină A din sînge.

DIFORMITĂȚI PRIN CONDRODISTROFII

Sub denumirea de condrodistrofii se grupează un număr de afecțiuni care deși nu sînt identice se prezintă totuși din punct de vedere clinic, radiologic și anatomopatologic mult înrudite între ele. Condrodistrofiile sînt urmarea unor modificări în constituția și deci în funcția cartilajului, care duc, atît la tulburări de dezvoltare a scheletului, cît și la tulburări în procesul de osificare, cu aspecte deci anatomopatologice variate.

După criterii anatomopatologice, Kaufmann distinge trei tipuri de condrodistrofii: *tipul hipoplazic*, cel mai comun, în care fiecare metafiză cartilaginoasă este micşorată aproximativ uniform, *tipul hiperplazic*, în care diminuarea de volum a cartilajelor este mai neregulată şi are ca rezultat formarea unor segmente terminale lărgite în formă de ciuperci, şi *tipul malacic*, o formă rară, caracterizată prin ramolirea cartilajului.

Această clasificare, valabilă din punct de vedere anatomopatologic, nu are corespondenţe clinice, şi deci se aplică greu în practică; acest fapt a determinat pe Catel (1944) să facă o clasificare pe bază clinică, prin care încearcă să separe tulburările de osificare din cartilajul epifizar de acelea mai complexe epi- şi metafizare:

Condro distrofii
- Forme congenitale (tulburări de dezvoltare a cartilajului=condrodisplazii)
- Forme progresive (tulburări în osificarea cartilajului) Disostoze encondrale
  - Disostoze encondrale epifizare (tulburări în osificarea epifizară)
    - Tipul scobit
    - Tipul lățit
    - Tipul microepifizar
  - Disostoze encondrale epi- și metafizare (tulburări în osificarea cartilajului epi- și metafizar)
    - Disostoze metaepifizare (boala lui Morquio)
    - Disostoze multiple (boala lui Hurler)
    - Boala chistică

Clement (1952) lărgește și mai mult cadrul afecțiunilor, introducînd, nu numai tulburările encondrale de osificare, ci și tulburările de condrogeneză, cu anomaliile care rezultă, considerînd că este legitim să se adauge și diversele forme de condromatoze (encondroame sau eccondroame), izolate sau generalizate. Clasificarea pe care o propune autorul este următoarea:

Condrodistrofii
- Acondroplazia lui Parrot (condrodistrofia hipoplazică a lui Kaufmann)
- Sindromul lui Morquio (condrodistrofia hiperplazică a lui Kaufmann)
- Distrofiile poliepifizare
- Polidistrofiile tip Hurler
- Condromatozele
  - Localizate
    - encondromul
    - eccondromul
  - Generalizate = discondroplazia lui Ollier

Acest tablou poate fi completat, după părerea noastră cu discondrosteoza familială a lui Léri şi Weil, displazia condroectodermală a lui Ellis şi van Creveld, boala lui Kaşim şi Beck şi cu acondroplazia. Pentru noi, toate afecţiunile condrodistrofice au o patogenie nervoasă şi se datoresc disfuncţiei centrilor morfogenetici, care dirijează condrogeneza, osificarea encondrală şi creşterea prin cartilaje.

BOALA LUI MORQUIO

Descrisă de Morquio în 1929, se caracterizează prin nanism diform, cu trunchiul scurt, membrele lungi și subțiri, deformate mai ales prin marea lor laxitate ligamentară și musculară.

Etio-patogenie. Cauzele acestei boli nu ne sînt cunoscute; în unele cazuri s-a notat consanguinitatea. Pentru Caffey, boala lui Morquio ar fi o variantă a condrodistrofiei hiperplazice și poate malacice a lui Kaufmann. Are caracter familial.

Anatomie patologică. S-au putut constata dispariția și degenerescența majorității condrocitelor, cu formarea unor focare vacuolare în tesutul insterstițial al cartilajului. Osul subcondral este neregulat și slab trabeculat, fără nici o activitate osteoblastică sau osteoclastică.

Simptomatologie. Spre deosebire de acondroplazici, copiii cu aceste afecțiuni par normali la naștere, și numai cînd încep să meargă apar diformitățile. Acestea sînt dureroase și afectează coloana vertebrală și extremitățile, evitînd fața și capul. Gîtul este scurt, toracele diminuat în înălțime și mărit în lărgime, cu sternul proeminent, uneori atît de mult, încît bărbia stă pe el. Coloana este cifo-scoliotică, cu o mare gibozitate, încît bazinul pare că se telescopează în torace.

Membrele sînt de dimensiuni normale, dar, contrastînd cu scurtimea bustului par lungi și subțiri. Articulațiile prezintă tumefacții nodoase și sînt în atitudini anormale (genu valgum, coxa vara sau coxa valga, picioare plate), datorite unei laxități ligamentare și musculare foarte pronunțate. Mușchii, moi și flasci, nu au forța aparenței lor, deși nu prezintă atrofii sau tulburări electrice. Mersul este uneori penibil și impotența funcțională poate deveni completă.

Diagnostic. Radiografic, întreaga coloană prezintă platispondilii (platispondilie generalizată, cum spune chiar Morquio). Discurile intervertebrale ajung să aibă înălțimi mai mari decît corpurile.

Diafizele oaselor lungi sînt subțiri, puțin dense, uneori ușor incurbate și lărgite spre extremități. Epifizele sînt mici și neregulate.

Dezvoltarea psihică este normală, în raport cu vîrsta; faciesul expresiv și normal. Metabolismul bazal și constantele humorale sînt normale.

Prognosticul este de obicei nefavorabil: bolnavii nu pot exercita nici o profesie și devin o greutate pentru familie și pentru societate.

DISTROFIILE POLIEPIFIZARE

În 1931, Wright a publicat primele cazuri de osteocondrită generalizată, iar în 1941, R. Turpin și F. Coste au propus denumirea de „poliosteocondrită". Aceste denumiri arată că este vorba de o distrofie generalizată a epifizelor, care se aseamănă cu unele afecțiuni localizate, cunoscute de mult sub denumirea de osteocondrite sau epifizite. Dar denumirile evocă și existența unor leziuni acute și infecțioase, și pot preta la confuzii cu osteocondrita luetică sau stafilococică sau de altă cauză microbiană.

De aceea, Robert Clement (1952) a propus denumirea de „distrofii poliepifizare" pentru aceste sindrome condrodistrofice, care trebuie deosebite de acondroplazia lui Parrot și de boala lui Moquio.

Bolnavii, deși de talie mică, nu sînt pitici, nici diformi, și sînt bine proporționați. Cei mai mulți au o coloană indemnă și o atitudine normală. Singura modificare constă în scurtarea ușoară a membrelor, cu articulațiile mărite de volum şi cu o limitare a anumitor mişcări, în special a extensiei şi abducţiei, ceea ce îi face să meargă greu. Capul este normal, trăsăturile regulate, faciesul corespunzător unei dezvoltări intelectuale normale.

Copilul este normal la naştere şi afecţiunea se manifestă numai în momentul cînd copilul începe să meargă sau mai tîrziu. Uneori boala se pune în evidenţă printr-o radiografie făcută întîmplător, iar în alte cazuri, părinţii au observat unele fenomene inflamatorii şi dureri la nivelul extremităţilor oaselor lungi ca debut aparent al bolii.

Cu excepţia uşoarei jene funcţionale şi în special a tulburărilor de mers datorite limitării mişcărilor articulare, afecţiunea este mai mult radiologică. Pe radiografie, leziunile apar în special la nivelul punctelor de osificare epifizare, care apar tardiv, sînt mici, puţin dense, uneori neregulate şi fragmentate, dezvoltate prea puţin în raport cu unele normale. Diafizele sînt normale, dar extremităţile lor sînt lărgite, uneori în cupulă şi linia de osificare neregulată.

În cursul creşterii, nucleii epifizari sfîrşesc prin a se dezvolta şi a se suda, dar extremităţile oaselor lungi îşi păstrează o formă lărgită anormală, iar articulaţiile se deformează. Astfel se ajunge la diformităţi ca genu valgum, coxa vara etc., care vor produce ulterior artroze.

Epifizele oaselor lungi sînt în general lezate simetric, dar distrofia nu este decît excepţional localizată la toate epifizele. De obicei sînt interesate: şoldurile, umerii, coastele, extremităţile tibiale, apoi oasele mîinilor şi picioarelor.

În unele cazuri, în care toate epifizele sînt interesate, oasele se scurtează şi aspectul poate simula mai mult sau mai puţin o acondroplazie Parrot. În altele poate apărea o platispondilie a trei sau patru vertebre, cu cifoză consecutivă, ceea ce apropie boala de aceea a lui Morquio.

O bună parte din distrofiile epifizare nu interesează decît un număr restrîns de nuclei de osificare epifizară. Aspectul, chiar şi radiologic, se aseamănă în aceste cazuri cu acela al unei întregi serii de afecţiuni cunoscute: coxa plana, osteocondrita juvenilă a şoldului sau boala Legg-Calvé-Perthes, osteocondrita sau epifizita vertebrală a adolescenţilor sau boala lui Scheuermann, epifizita radială inferioară sau boala lui Madelung, epifizita metacarpo-falangiană şi epifizita tarsiană sau bolile lui Köhler etc.

POLIDISTROFIILE TIP HURLER

Sub denumirea de polidistrofie tip Hurler (disostosis multiplex, gargolism, hipocondrodistrofie) se descrie un nanism familial şi uneori ereditar, caracterizat prin aspectul grotesc al bolnavilor, ceea ce a determinat pe Ellis să-i compare cu figurile cu care se termină canalele de scurgere de pe acoperişurile catedralelor (gargolism). Boala se manifestă şi printr-o întîrziere în dezvoltarea mintală şi prin numeroase malformaţii viscerale.

Anatomie patologică. Nanismul de tip Hurler este o reticulo-endotelioză prin supraîncărcare. Marile celule vacuolare, care invadează toate organele, conţin în citoplasma lor o substanţă identificată a fi o glucoproteină (Lindsay, Revely, Gotham, Skahen).

Simptomatologie. Faciesul caricatural, cu osatura masivă, nasul larg şi turtit, cu baza deprimată şi nările lărgite, buzele groase şi fruntea proeminentă, sînt caracteristice. Craniul este voluminos şi deformat, capul părînd că stă, fără intermediul gîtului, pe un trunchi scurt, cu cifoză dorsală şi abdomen voluminos. Articulaţiile, mărite de volum, nu permit decît mişcări limitate. Genu valgum şi varum, coxa valga bilaterală, semiflexia membrelor inferioare scad şi mai mult din înălţimea reală a bolnavului şi fac mersul foarte dificil.

Radiografic, oasele sînt masive, turtite şi lărgite la extremităţi, cu suprafeţele articulare deformate. Punctele de osificare epifizare sînt uneori alterate, neregulate, fragmentate, ca şi în distrofia poliepifizară, dar aceasta nu se întîlneşte constant.

Ceea ce deosebeşte net polidistrofia lui Hurler de celelalte condrodistrofii este însă importanţa relativ scăzută a deformaţiilor scheletale, în raport cu celelalte malformaţii viscerale.

Dezvoltarea intelectuală este mult întîrziată, putînd ajunge pînă la idioţie completă.

Copilul începe să umble tîrziu şi să vorbească tîrziu. Controlul sfincterelor se instalează de asemenea tîrziu.

Cea mai constantă dintre leziunile viscerale este opacificarea corneeană bilaterală, care duce la pierderea văzului. Surditatea nu este nici ea rară. Hepatomegalia şi splenomegalia sînt constante şi explică abdomenul proeminent al bolnavilor. Malformaţiile cardiace se întîlnesc destul de frecvent.

DISCONDROPLAZIA

(boala lui Ollier)

Varietate clinică deosebită şi foarte rară a condrodistrofiei, discondroplazia sau boala lui Ollier este acea entitate patologică, de natură condrodistrofică, ce interesează cu predominanţă numai o jumătate de corp şi duce astfel la apariţia unor deformaţii asimetrice, caracteristice.

Pentru Ollier, care, bazîndu-se pe trei observaţii, a prezentat pentru prima oară boala în 1899, la Societatea de chirurgie din Lyon, afecţiunea este caracterizată prin neregularitatea şi întîrzierea în osificarea cartilajelor de conjugare. Ţesutul cartilaginos destinat pentru dezvoltarea osului în lungime nu suferă procesul normal de osificare, îşi conservă structura şi persistă sub formă de noduli sau de mase cartilaginoase mai mult sau mai puţin regulate, care necesită uneori un timp foarte îndelungat pentru a se transforma în ţesut osos.

Încă din 1911, Frangenheim a negat individualitatea bolii şi a încadrat-o în condromatoze. Astăzi, boala lui Ollier este încadrată printre condromatozele encondrale multiple. Pînă în 1939, în literatura mondială nu se cunoşteau decît 29 de cazuri. În 1952, Al. Rădulescu, G. Broşteanu şi Cl. Baciu au prezentat un caz de boala lui Ollier la Societatea de ortopedie din Bucureşti.

Patogenie. Este greu să se stabilească exact raporturile dintre leziunile anatomopatologice şi tulburările, uneori foarte accentuate, de creştere. Cînd hiperplazia condromatoasă are legătură cu cartilajul diafizo-epifizar, micşorat, se poate presupune că elementul distrofic determină o oprire în creştere, şi că o parte din ceea ce trebuia să se transforme în os, din cauza prezenţei elementului patologic, rămîne cartilaginos, formaţiunile condromatoase fiind excentrice. Cu alte cuvinte, ar exista o îngreunare, de cauză necunoscută, a metaplaziei cartilajului diafizo-epifizar în ţesut osos şi deci o scădere a posibilităţii acestuia de a funcţiona ca organ normal pentru creşterea oaselor în lungime.

Cînd însă masele cartilaginoase ce se află în diafiza osului nu sînt în legătură decît cu periostul, legătura cu cartilajul de creştere nu mai poate exista. Bentzon, ținînd seamă de acest fapt, explică oprirea în creștere printr-o hiperemie de origine simpatică, ce ar face ca țesutul cartilaginos să nu se transforme în os, iar periostul să evolueze pînă la cartilaj. Părerea aceasta și-o sprijină pe așezarea cartilajului în os în direcția vaselor, care s-au găsit hipertrofiate în multe experiențe.

Virchow credea că, în diafiză, cartilajul amintit ar avea originea în mici resturi cartilaginoase rămase neosificate, din epoca în care diafiza era cartilaginoasă. În sfîrșit, sînt autori care presupun că hiperplazia condromatoasă și-ar avea originea în viața embrionară și s-ar manifesta mai tîrziu. Este totuși curios că afecțiunea se manifestă unilateral, lucru care nu s-ar putea explica decît prin existența unei leziuni nervoase discrete, fie medulare, fie cerebrale, ori a unei infecții localizate, fapt care nu a fost încă dovedit.

Anatomie patologică. Leziunea se prezintă destul de caracteristic, așa încît a fost justificat felul cum a fost privită de Ollier. Întradevăr, se găsesc în oasele lungi, mai des în diafiză și în metafiză decît în epifiză, insule de cartilaj, cîteodată de o consistență mai moale, iar alteori mai tare decît cea normală. Această proliferare cartilaginoasă cu stare lacunară a osului este de multe ori în evidentă legătură cu cartilajul diafizo-epifizar; alteori se află cu totul izolat în țesutul osos diafizar sau în legătură cu fața profundă a periostului (Speiser).

Din punct de vedere histologic, în faza inițială a afecțiunii, cartilajul are aspect obișnuit hialin, iar mai tîrziu în parte calcificat sau chiar osificat.

Un studiu anatomopatologic complet, bazat pe o autopsie făcută în epoca evolutivă, lipsește, deoarece copiii cu astfel de manifestări sînt în perfectă stare de sănătate. Biopsiile repetate n-au arătat decît existența cartilajului hialin obișnuit.

Simptomatologie. Bolnavii se prezintă cu o diformitate unilaterală, însoțită uneori de îndoirea diafizelor, datorită opririi în creștere și prezenței unor formațiuni condromatoase în os, mai ales la nivelul articulațiilor.

Oasele lezate sînt de obicei cele lungi, dar nu-i mai puțin adevărat că s-au observat leziuni și la omoplat la oasele coxale, coaste etc.

În cazul lui Levine, cartilajul se află sub formă de dîre la extremitățile oaselor femorale și de pierderi de substanță ori lacune în mai toate oasele, nețînînd seamă de unilateralitate.

Din observațiile clinice publicate nu reiese că vertebrele, omoplatul, craniul și oasele carpului și ale tarsului ar fi indemne de formațiunile condromatoase amintite, după cum se susținea altădată.

Din relatarea cazului observat de noi reiese o bună parte a simptomatologiei discondroplaziei.

Era vorba de o fetiță de 9 ani care prezenta o asimetrie a jumătății drepte a corpului, interesînd în special membrele, care erau mai scurte decît cele de partea opusă și prezentau o serie de diformități caracteristice (fig. 506).

Radiografiile arătau o scurtare apreciabilă și modificări accentuate în aspectul oaselor lungi ale membrului superior și inferior drept. Aceste modificări constăteau într-o lărgire și un aspect caracteristic al metafizelor. Structura osoasă la acest nivel era complet înlocuită de zone transparente, rotunde sau ovale, striații longitudinale sau fine dungi de condensare ce delimitau zonele clare, precum și mici opacități de intensități diferite care dădeau un aspect punctat. Coxalul drept și extremitatea anterioară a coastelor din partea dreaptă prezentau de asemenea modificări de structură, leziunile osoase dominînd în mod evident în jumătatea dreaptă a corpului. Femurul drept, mult redus în lungime față de partea opusă, prezenta cele două metafize mult lărgite, cu aspectul caracteristic descris mai sus. Zonele clare se întindeau mult înspre diafiză, încît porţiunea cu aspect normal a diafizei era redusă cam la 8 cm. Epifiza inferioară era deformată şi decalcificată. Liniile cartilajului de creştere nu se puteau urmări în întregime. Oasele gambei drepte, în special tibia, prezentau aceleaşi modificări de structură a metafizelor. Se observa în plus o incurbare cu concavitatea anterioară, care interesa cele două treimi inferioare, iar la genunchi o uşoară subluxaţie a gambei (fig. 507).

Humerusul drept, de asemenea scurtat, prezenta la partea inferioră a metafizei superioare zone clare şi opacităţi punctiforme, iar la partea internă, corticala avea aspectul unor dinţi de ferăstrău. Extremitatea inferioară a humerusului era decalcificată şi deformată. Radiusul drept, cu aspect normal, era mult mai lung decît cubitusul şi luxat la partea superioară. Cubitusul, redus la jumătate din lungimea radiusului, prezenta o epifiză superioară deformată, iar către partea inferioară diafiza se lărgea, luînd aspectul punctat caracteristic, şi se termina ascuţindu-se la 1,5 cm deasupra oaselor carpului, fără a se putea distinge conturul unei epifize. Oasele tarsului şi ale carpului erau normale. Coxalul drept, mai puţin dezvoltat, prezenta mici zone de transparenţă.

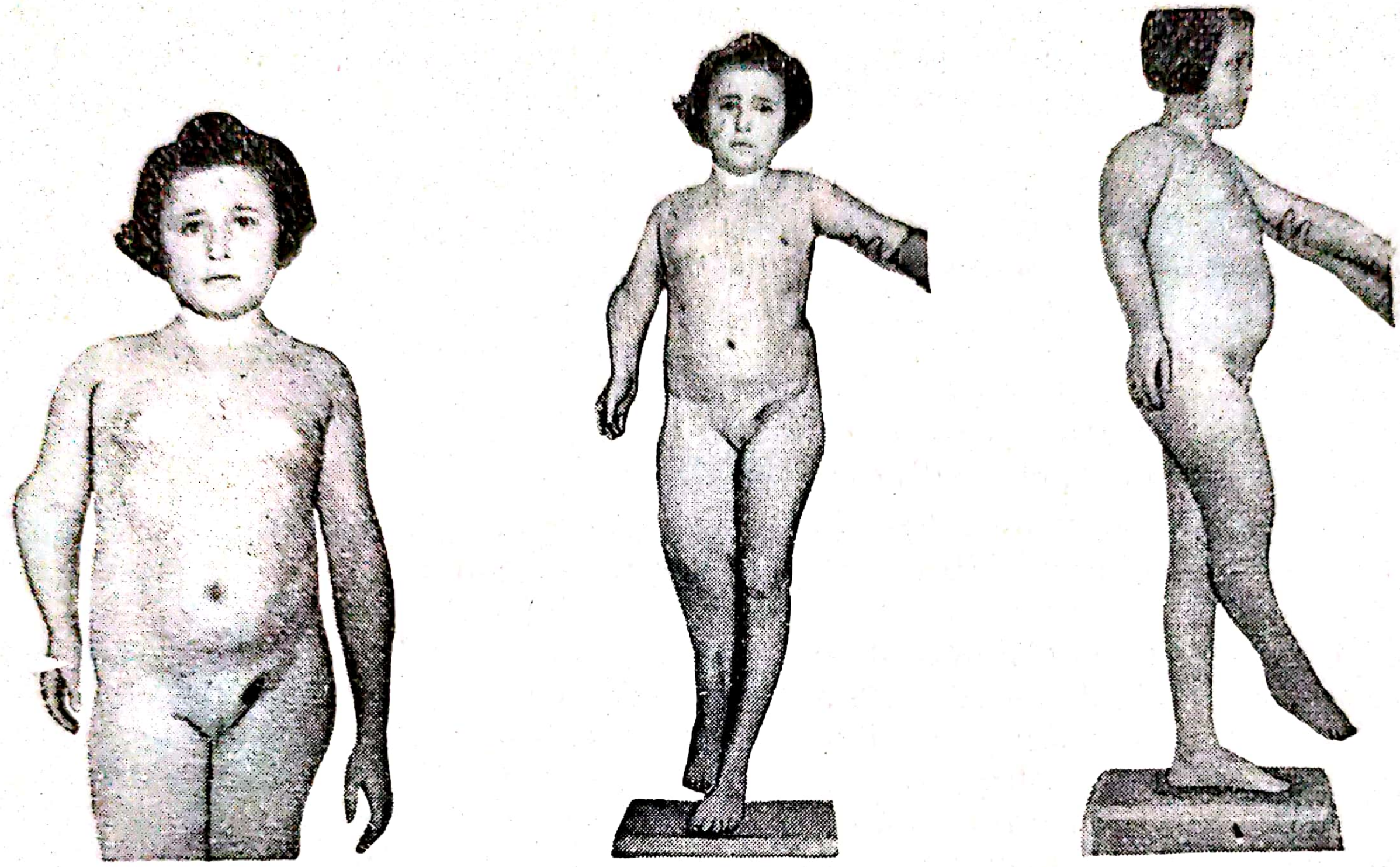

Fig. 506. — Discondroplazie Ollier. Membrul superior şi cel inferior drept sînt mai scurte şi prezintă diformităţi caracteristice (caz personal).

Extremităţile anterioare ale coastelor din dreapta erau lărgite şi prezentau zone rotunde transparente.

Coloana avea un aspect normal.

Se observau leziuni discrete sub formă de zone transparente la partea internă a metafizei superioare a humerusului stîng şi la metafiza superioară a femurului stîng.

Aspect radiografic. Se pot pune în evidenţă aspectele caracteristice ale discondroplaziei.

Oasele segmentului atins sînt oprite în creştere destul de evident, şi uneori se constată o inegalitate între oase paralele. Se observă inflexiuni diafizare şi deformaţii mai ales către zona metafizară, sau chiar deformaţii articulare. Oasele lungi au către extremităţi părţi clare, fie în formă de cuiburi, mai mult sau mai puţin delimitate, fie ca nişte dîre care merg de la cartilajul de creştere în jos, de-a lungul diafizei.

La falange și chiar la metacarpiene se observă zone în care osul pare umflat și gol, iar pe alocuri distrus parțial, sau prezintă unele cuiburi clare, răspîndite în toată diafiza. În cazuri fruste se văd numai mici scobituri, ca și cînd ar fi pierderi de substanță osoasă făcute cu unghia.

Evoluție. Diformitățile se desăvîrșesc pînă înspre vîrsta de 6—7 ani, cînd încep să devină staționare. Cu timpul, zonele cartilaginoase dispar prin calcificare și osificare.

Prognosticul este totdeauna bun, exceptînd partea estetică, pentru că nu are nici o influență asupra vieții bolnavilor.

Tratament. În timpul evoluției trebuie să luptăm pe cît posibil împotriva unor diformități de compensare, cum este de pildă scolioza concomitentă, corectînd scurtarea membrului atins de boală.

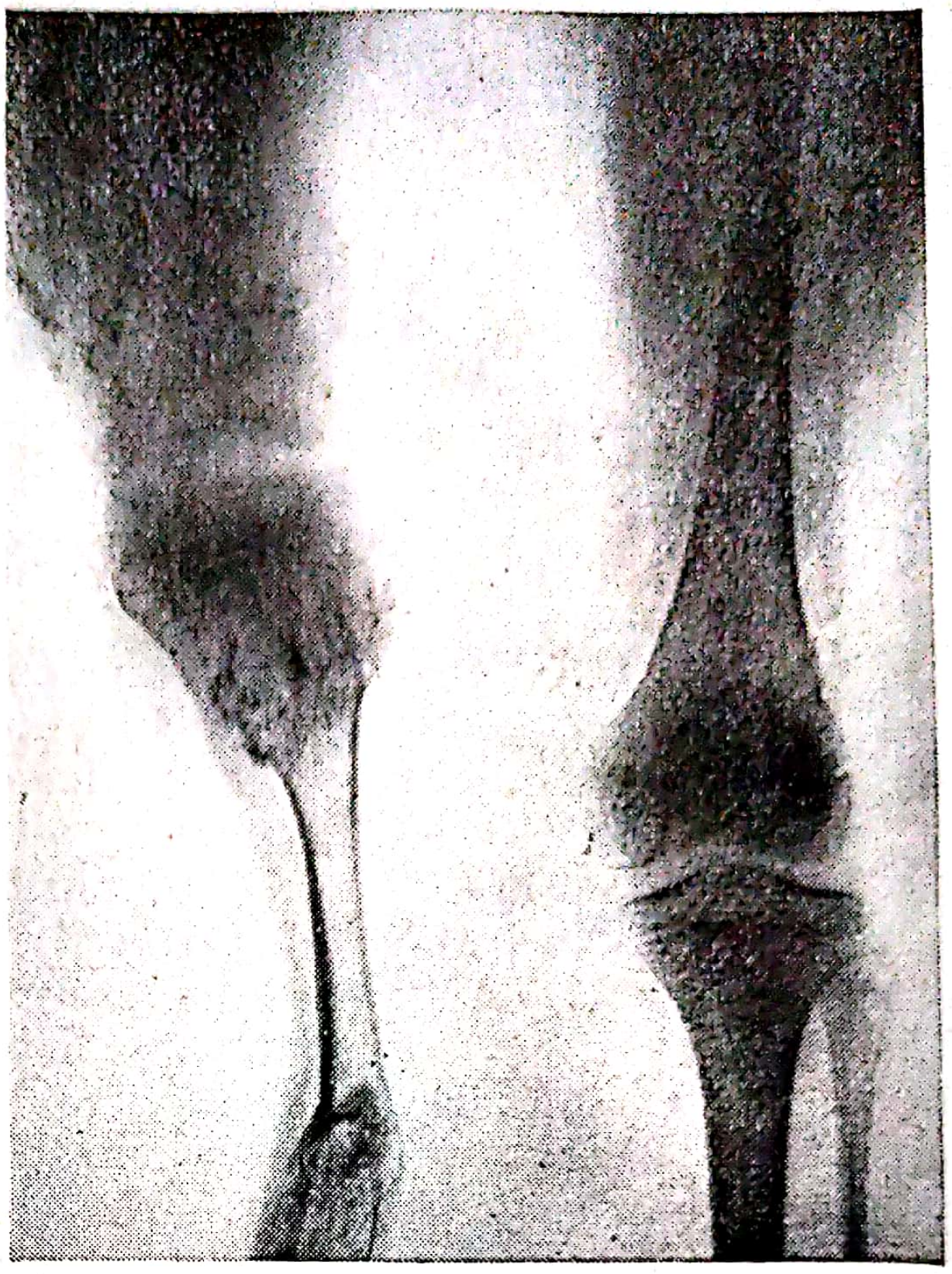

Fig. 507. — Discondroplazie Ollier. Radiografia femurului și a gambei drepte (caz personal).

Intervențiile pe oase (osteotomii) nu trebuie făcute decît după trecerea perioadei de evoluție, fiindcă altfel diformitățile se reproduc (Achard, Dupuis).

DISPLAZIA CONDROECTODERMALĂ

(boala lui Ellis și van Creveld)

În 1940, Ellis și van Creveld au descris primele trei cazuri care prezentau această boală, caracterizată prin displazia anexelor cutanate (păr, dinți și unghii) și scurtări progresive ale membrelor, exact invers ca în arahnodactilie și polidactilism.

Frecvență. Boala nu intră în cazul displaziilor ereditare ale oaselor și unghiilor, dintre care s-au descris în ultimii 50 de ani peste 100 de cazuri (Mino, Livingstone). Ea trebuie considerată ca o entitate morbidă aparte, excepțional de rară, fiindcă, în afara cazurilor lui Ellis și van Creveld, abia în 1952, J. Caffey a mai prezentat încă trei cazuri.

Etio-patogenie. Deși nu s-au putut pune în evidență transmiteri ereditare, totuși boala are un caracter congenital și se manifestă și prin prezența bolilor congenitale cardiace, care constituie de obicei și cauza morții.

Simptomatologie. Unghiile sînt mici, deformate și friabile; uneori se întîlnește chiar alopecie.

Oasele lungi sînt scurtate și relativ îndesate, în raport cu trunchiul și cu capul, care rămîn normale. Aceasta se datorește apariției întîrziate a centrilor primari de osificare, în special la nivelul degetelor. Aspectul bolnavului se apropie deci de al acondroplazicilor, dar scurtările găsite au fost astfel distribuite: humerus 74%, radius 72%, cubitus 68%, femur 80%, tibia 74%, peroneu 59%. În acondroplazie, proporţia de scurtare este de obicei: humerus 55%, radius 63%, cubitus 66%, femur 54%, tibia 60%, peroneu 65%. Peroneul, care este cel mai scurtat în displazia condro-ectodermală, este deci cel mai puţin interesat în acondroplazie.

Extremitatea superioară a cubitusului şi cea inferioară a radiusului sînt foarte largi, în timp ce extremităţile celelalte sînt mici. Scurtarea inegală dintre cubitus şi radius produce deseori luxaţia capului radial.

BOALA LUI KAŞIM ŞI BECK

Kaşim (1861) şi Beck (1906) au individualizat o boală endemică în Transbaikalia şi în unele regiuni ale Manciuriei, care se manifestă mai ales la copii în jurul vîrstei de 5 ani şi evoluează cronic pînă spre 12 ani.

Boala se caracterizează printr-o osteo-condrodistrofie sistematică, producătoare de diformităţi articulare multiple, cu dureri de tip reumatoid şi cu întîrziere în dezvoltarea psihică. Beck, Kirijev, Goldstein şi Nikiforov au descris amănunţit aspectele radiografice ale afecţiunii, insistînd mai cu seamă asupra alterărilor capetelor articulare, ale metafizelor şi ale rahisului. Aceste leziuni sînt oarecum identice cu cele observate în osteo-condrodistrofia sistematică, în care Gui încadrează o bună parte din afecţiunile condrodistrofice descrise în capitolul anterior.

Distincţia trebuie menţinută însă, deoarece boala lui Kaşim şi Beck are un caracter endemic şi o localizare geografică bine delimitată, iar opoterapia tiroidiană are o acţiune curativă netă.

DISCONDROSTEOZA FAMILIALĂ

Condrodistrofia, descrisă sub denumirea de discondrosteoză familială pentru prima oară de A. Léri şi J. Weill în 1929, se caracterizează printr-un nanism prin scurtarea membrelor inferioare, care interesează în special gamba, şi prin scurtarea membrelor superioare, care interesează în special antebraţul, deci este o diformitate cu predominanţă mezomerică. Aceste oase prezintă anomalii clinice şi radiologice, care interesează cu predilecţie radiusul şi cubitusul. Radiusul, foarte incurvat transversal, are capul atrofic şi aplaziat, creasta interosoasă îngroşată. De obicei se întîlneşte şi o diastază cubito-radială inferioară. Gîtul mîinii este deformat în dos de furculiţă. Pot exista de asemenea unele mici exostoze juxtaepifizare.

Examenele de laborator sînt normale.

Boala se observă la mai mulţi membri din aceeaşi familie.

Diagnosticul diferenţial, cînd diformitatea este mai evidentă la antebraţ, se face cu boala lui Madelung, care nu prezintă însă alterări ale capului radial şi nu interesează membrele inferioare, precum şi cu acondroplazia.

ACONDROPLAZIA

(chondrodistrofia foetalis)

Este o distrofie congenitală, denumită acondroplazie de Parrot în 1878 şi condrodistrofie fetală de Kaufmann în 1897. Această din urmă denumire corespunde mai bine procesului patologic determinant al afecţiunii. Caracteristică este tulburarea în creşterea oaselor lungi, printr-o osificare encondrală anormală, şi nu o inexistenţă a dezvoltării cartilajului, cum ar reieşi din denumirea de acondroplazie. Ea a fost multă vreme confundată cu rahitismul şi chiar a fost etichetată de diferiţi autori ca rahitism intrauterin, rahitism micromelic etc. Confuzia aceasta a durat multă vreme, cu toate lucrările edificatoare ale lui Marchand.

Frecvenţă. Este o afecţiune relativ rară; statistica lui Kassovitz arată că este mult mai frecventă la fete decît la băieţi.

Etiologie. Cauza acestei boli este puţin lămurită; se ştie doar că de multe ori este familială şi chiar ereditară, observîndu-se în mai multe generaţii. Se constată însă şi cazuri absolut izolate. O observaţie interesantă e aceea a lui Parhon şi Sunda, a unor gemeni dintre care numai unul era acondroplazic.

Patogenie. S-au incriminat toxiinfecţiile cu caracter cronic şi distrofic, fără să se aducă probe concludente. Toate aceste toxiinfecţii ar acţiona în primele luni ale vieţii intrauterine asupra cartilajului diafizo-epifizar, sclerozîndu-l.

Unii autori au incriminat disfuncţia sau hipofuncţia unor glande cu secreţie internă (tiroidă, timus, hipofiză etc.), pe cînd alţii susţin că o hiperfuncţie a glandelor genitale ar determina micşorarea în creştere a oaselor lungi, invers ca în gigantism. Această din urmă ipoteză s-ar baza pe unele experienţe făcute pe animale, precum şi pe observaţia că la condrodistrofici organele genitale sînt foarte bine dezvoltate; la mulţi din ei s-ar constata chiar o exagerare a funcţiei sexuale.

Buck consideră condrodistrofia ca fiind o afecţiune de natură degenerativă, deoarece de multe ori se observă, o dată cu distrofia cartilaginoasă, şi alte semne evidente de degenerare, cu particularitatea de a se transmite şi ele ereditar.

Murk Jansen crede că fătul acondroplazic nu se dezvoltă în acelaşi ritm cu amniosul, şi din această pricină ar avea loc o dezvoltare insuficientă a unor zone cartilaginoase de creştere.

Ancel a produs la pui de găină, experimental, cu substanţe chimice, un sindrom care se apropie de acondroplazie, iar Warkany a demonstrat că, în carenţele de riboflavină la şoarece, mezenchimul se alterează la nivelul oaselor membranoase şi este inhibată formarea părţii membranoase care precedă cartilajul şi osul.

Se acceptă că diformitatea poate fi determinată şi de factorii exogeni (intoxicaţii, infecţii, carenţe), care pot acţiona asupra celulelor mezenchimatoase în momentul transformării lor în celule cartilaginoase.

Anatomie patologică. Afecţiunea este caracterizată microscopic printr-o dezordine accentuată a zonelor de osificare diafizo-epifizară.

Se observă, de pildă, o despărţire netă între cartilajul indiferent şi cel seriat, printr-o bandă fibroasă, transversală, foarte vascularizată (Durante). Celulele din zona unde cartilajul trebuie să fie seriat sînt aşezate absolut neregulat.

În zonele de osificare se vede aceeaşi dezordine în calcificare, şi de multe ori se constată producerea unui os rarefiat. Cartilajul devine scleros, şi unirea dintre epifiză şi diafiză poate avea loc destul de precoce. Acest fapt este determinant pentru oprirea în creştere, fiindcă dezvoltarea cartilajului diafizo-epifizar lipseşte.

În schimb osteogeneza periostală, rămîne aproape cu caracterele ei normale.

Aspect radiografic. Se constată o îngroşare a oaselor bolţii craniului, o mişcare a oaselor membrelor în lungime şi unele devieri precum,



Fig. 508. — Un acondroplazic. Membrele sînt scurte şi deformate, iar musculatura foarte bine dezvoltată.

şi hipertrofia apofizelor unde se inseră muşchii, cu unele producţii osteofitice. Se constată o dispariţie a cartilajului diafizo-epifizar sau subţierea lui, atunci cînd bolnavul este copil (fig. 508).

Diagnostic. Cînd afecţiunea are toate caracterele ei, este uşor de recunoscut; totuşi, poate fi confundată cînd nu se ţine seamă decît de statura bolnavilor, cu nanismul esenţial sau de origine patologică ori toxiinfecţioasă. În astfel de cazuri, însă, lipseşte caracterul determinant de deformare rizomelică. S-ar putea confunda şi cu unele cazuri de hidrocefalie, cu mixedemul congenital. În toate aceste cazuri lipsesc caracteristicile amintite la studiul clinic. Poate să fie confundată şi cu „discondrosteoza familială", care dă însă naştere unui nanism cu micromelie mezomelică, nu rizomelică.

Tratament. Este nefolositor, cu toate tentativele stimulării funcţiei de creştere a cartilajelor prin raze ultraviolete, raze scurte sau prin medicaţie hipofizară.

Unele diformităţi ale oaselor gambei sau ale coapselor pot fi eventual justiţiabile de osteotomii corectoare.

EXOSTOZELE OSTEOGENICE

(boala osteogenică a lui Ombrédanne)

Anomaliile observate în dezvoltarea proceselor osteogenice, care depind de cartilajul de conjugare şi care ajung pînă la producerea de exostoze, sub forma uneori evolutivă de condroame şi osteocondroame, se pot încadra în „boala osteogenică", denumită astfel de Ombrédanne.

Această afecţiune se caracterizează prin existenţa exostozelor, mai mult sau mai puţin dezvoltate la diafiză spre cartilajul de creştere fertil.

Frecvenţă. Cazurile nu sînt excesiv de rare, ştiind că cele cu o singură exostoză, de dimensiuni reduse, scapă controlului clinic. Sînt altele care se manifestă printr-un număr mare de exostoze, avînd deci un caracter de generalizare. S-au publicat ori s-au prezentat bolnavi care aveau pînă la 250 de exostoze. La autopsie s-au găsit la un individ peste o mie de exostoze.

La băieţi frecvenţa este mai mare decît la fete, şi anume în proporţie de două treimi.

Etio-patogenie. Cauza bolii osteogenice este departe de a fi lămurită. Au fost incriminate unele incluzii de elemente embrionare, care, dezvoltîndu-se cu întîrziere, duc la o „eccondroză osificantă", apoi tulburările în dezvoltarea cartilajului de creştere, evoluţia şi distribuţia oarecum anarhică a țesutului cartilaginos sau anomalii în continuitatea periostului. După autorii care susțin existența acestui din urmă proces, în cursul creșterii s-ar produce o fisură în cilindrul periostic, așa încît cartilajul, nemaifiind stăpînit prin presiunea exterioară s-ar dezvolta în afară.

Formațiunile acestea osoase se întîlnesc la mai mulți membri din aceeași familie și chiar la mai multe generații. Caracterul acesta ereditar nu este însă de loc constant.

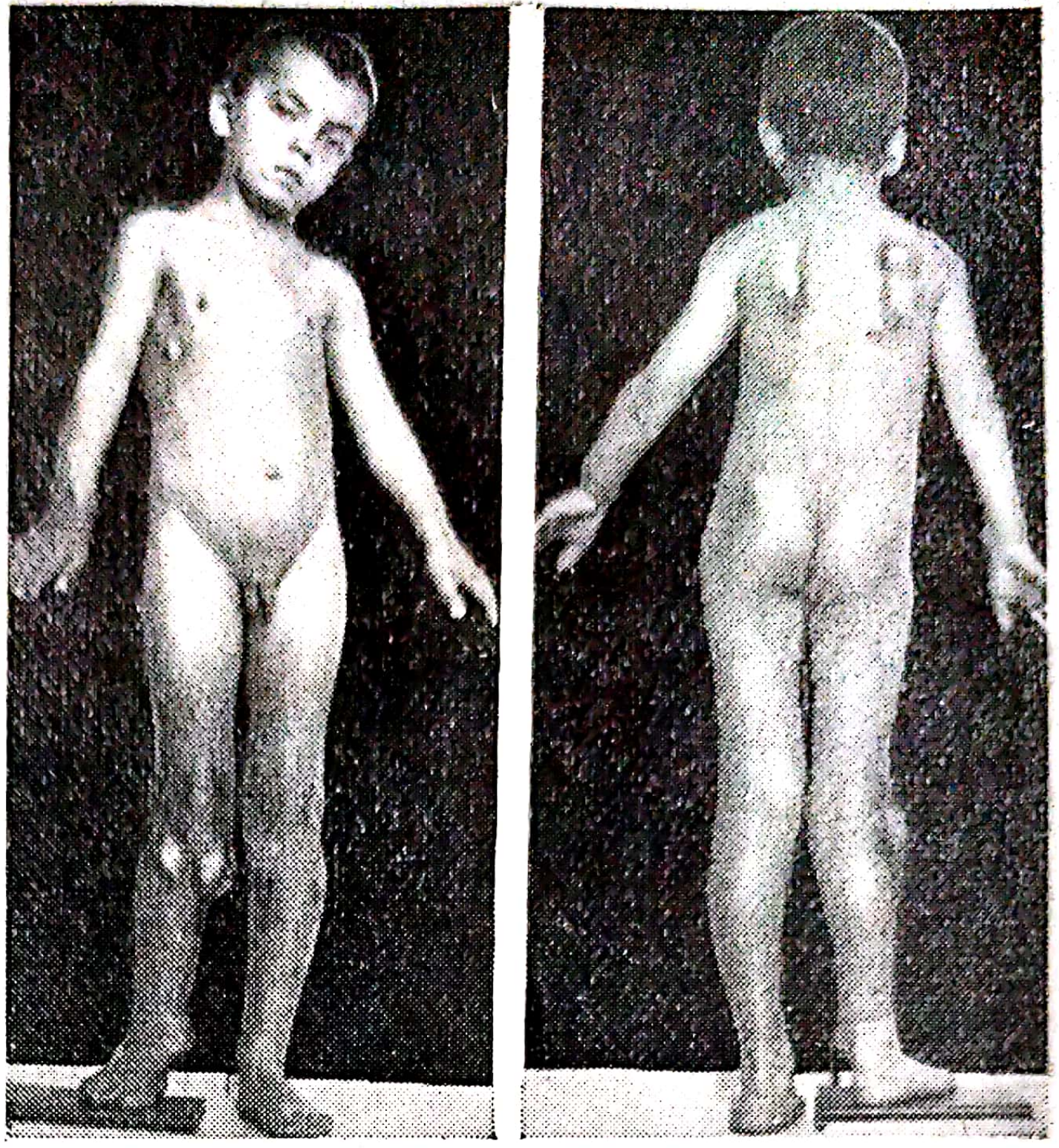

Fig. 509. — Exostoze osteogenice multiple, către epifizele genunchiului, ale articulațiilor tibio-tarsiene, radio-carpiene, la omoplați etc. Gamba și antebrațul sînt scurtate.

Anatomie patologică. Examenul histologic al exostozelor rezecate în diverse etape evolutive arată că afecțiunea este primitiv de natură cartilaginoasă, dar devine secundar osoasă. Deseori, țesutul osos tînăr bogat în osteoblaști, coexistă cu țesutul cartilaginos cu condroblaști ovalari. Clasic se afirmă că exostozele iau naștere pe marginile metafizelor, în vecinătatea imediată a cartilajului de conjugare. Pentru Kirsch (1951), punctul de implantare al exostozelor, urmărit la diferite vîrste, nu se deplasează de la nivelul joncțiunii diafizo-metafizare. Diafiza crește în lungime, exostozele se alungesc și ele, dar baza lor rămîne în același loc.

Simptomatologie. Exostozele simple nu-și relevă existența multă vreme prin nici un semn clinic. Încetul cu încetul, însă, pe măsură ce se calcifică și au un volum mai mare, devin evidente, ca excrescențe dure care ridică mușchii și tegumentele, dînd neregularități neplăcute din punct de vedere estetic și uneori funcțional (fig. 509). Aceste formațiuni pot determina tulburări, fie prin scurtarea segmentului osos unde se află, fie prin apăsarea pe care o exercită asupra organelor din vecinătate și prin tulburările funcționale la care dau naștere. Cînd exostoza osteogenică este de volum apreciabil și se găsește la unul din oasele paralele, mai ales la radius, determină o deformație a celuilalt os sau o subluxație a lui, deci o diformitate în plus, uneori de tip Madelung (fig. 510).

Simptomele de compresiune pot să se manifeste sub formă de dureri mai mult sau mai puțin accentuate, datorite iritației prin întinderea firișoarelor nervoase, fie direct, fie indirect, prin destinderea unei burse seroase care se creează de multe ori în jurul exostozei. Tulburările funcționale au loc printr-o deviere și întindere a tendoanelor și a mușchilor din apropiere. Fenomenele de compresiune asupra trunchiurilor nervoase mai importante pot produce paralizii, cu toate urmările lor grave, dar din fericire asemenea cazuri se observă cu totul excepțional. În schimb prin compresiuni vasculare sau devieri ale venelor şi ale arterelor mai importante iau naştere tulburări circulatorii, cum sînt edemele, şi chiar formarea unor anevrisme prin continua presiune asupra pachetului arteriovenos. Exostozele, care sînt foarte dezvoltate şi mai ales au formă de conopidă, pot micşora funcţia articulară pe cale mecanică. Apăsînd pe osul învecinat, îl rod, ca şi cînd ar fi o tumoare distructivă, fapt care a făcut pe unii să pună diagnostice greşite şi chiar să instituie tratamente mutilante.

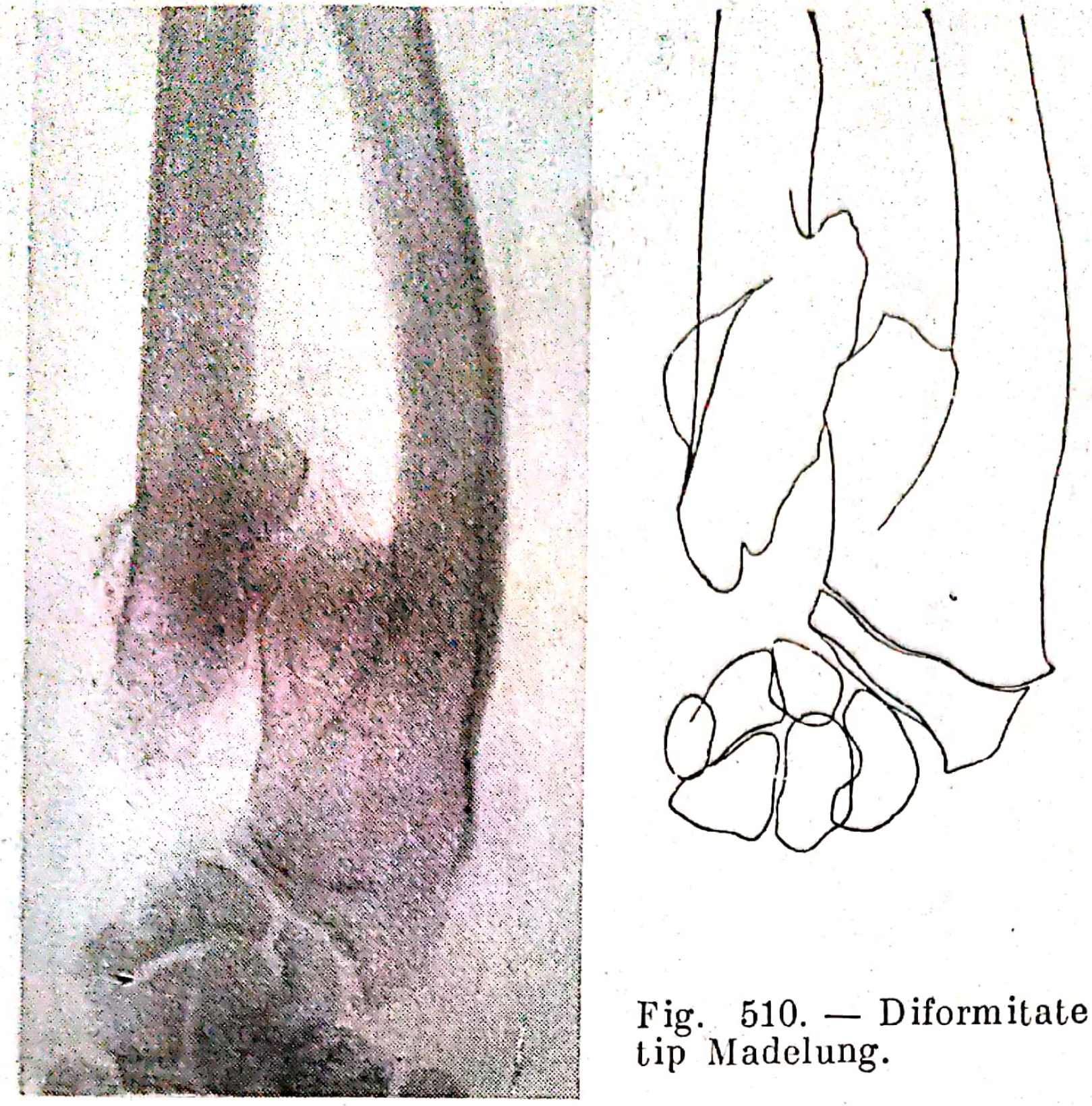

Fig. 510. — Diformitate tip Madelung.

Exostozele multiple se află pe mai toate oasele scheletului (fig. 511) şi se pot simţi la palpare. În afară de tulburările amintite, un mare număr de exostoze pot produce micşorarea creşterii în întregime, deci un *nanism exostozic*, avînd caracteristic faptul că trunchiul rămîne normal ca dimensiuni.

Conform legii lui Bessel-Hagen, în măsura în care exostozele se dezvoltă ca formaţiuni laterale, osul pierde în aceeaşi măsură din lungimea sa; de aceea, oasele respective rămîn mai scurte şi dau naştere şi la diformităţi, iar cînd sînt multe, la micşorarea bolnavului în înălţime.

Evoluţie. Exostoza există de la naştere, dar trece un timp îndelungat pînă devine evidentă, pentru că la început are dimensiuni reduse şi structură pur cartilaginoasă (eccondroză), scăpînd atenţiei bolnavului sau părinţilor. Ea devine evidentă numai atunci cînd începe să se calcifice. Evoluţia este lentă, benignă.

Prognosticul este favorabil, fiindcă formaţiunile osoase amintite nu au nici o influenţă asupra vitalităţii individului la care se găsesc. Totuşi, sînt cazuri în care formaţiunea devine malignă, transformîndu-se într-o tumoare osteo-condro-sarcomatoasă, mai ales la coxal, femur, peroneu şi omoplat. Această transformare trebuie diagnosticată neapărat, prin biopsie şi printr-un perfect examen anatomopatologic.

Tratament. Constă în ablaţia exostozelor, care produc tulburări de compresiune sau sînt de dimensiuni prea mari. Acest lucru însă trebuie făcut cînd exostoza este în întregime osificată. Este necesar să se extirpe adînc în corticala hipertrofiată, fiindcă altfel recidivează.

Rezecţia capului peroneului foarte deformat prin prezenţa unei exostoze mult hipertrofiate devine o necesitate, pentru că numai astfel prevenim producerea paraliziei sciaticului popliteu extern.

Fèvre recomandă rezecţia diafizară a radiusului cînd acesta este mult micşorat şi capul cubitusului luxat din cauza exostozei mari şi desfăşurate

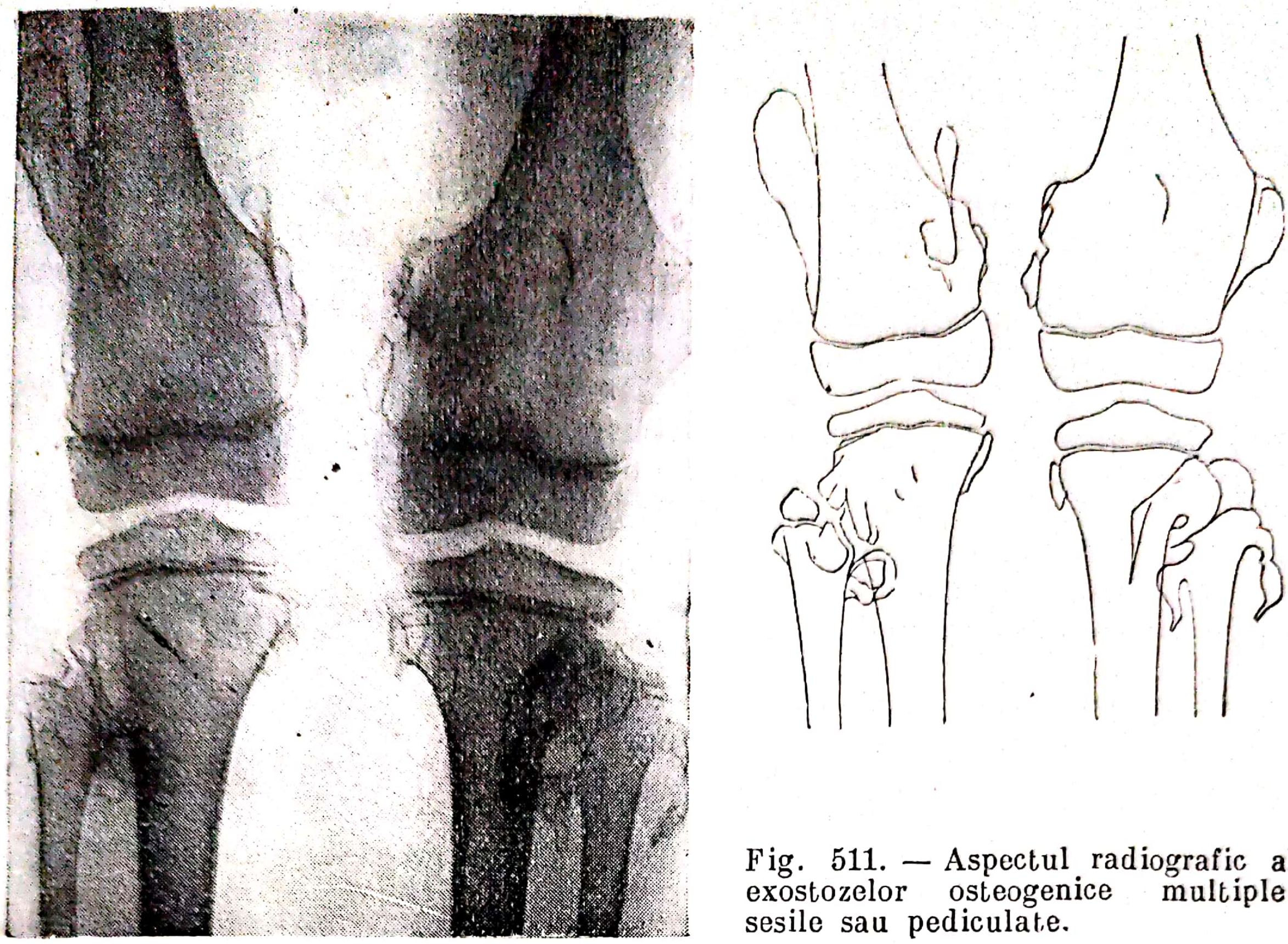

Fig. 511. — Aspectul radiografic al exostozelor osteogenice multiple, sesile sau pediculate.

a extremității inferioare a radiusului. Se face apoi osteotomia de îndreptare a cubitusului incurbat.

DIFORMITĂȚI PRIN OSTEO-CONDRODISTROFII

În acest capitol vom căuta să descriem leziunile care au putut fi puse în evidență o dată cu apariția radiografiei, și care în stadiul actual al cunoștințelor noastre au două caractere comune: originea lor etiologică și patogenică încă necunoscută și apariția lor în perioada de creștere.

Prin studiu radiografic s-au pus în evidență aspecte noi, anatomopatologice, și în felul acesta afecțiunile s-au desprins din grupul mare al tuberculozelor osteo-articulare în care erau înglobate în perioada exclusiv clinică, din acela al smulgerilor apofizare, din așa-zisul rahitism tardiv și din sindromul vag al tulburărilor de creștere.

T. S. Zațepin descrie, după localizarea anatomică a leziunilor, patru forme de osteo-condropatii:

1. Leziunea marginilor oaselor lungi la nivelul epifizelor: boala lui Legg-Calvé-Perthes, boala lui Kohler II și altele.

2. Leziuni ale oaselor spongioase scurte: boala lui Kohler I, leziunile corpului vertebral și altele.

3. Leziuni ale apofizelor: boala lui Osgood-Schlatter.

4. Leziuni parțiale, cuneiforme, ale suprafețelor articulare: osteocondrita disecantă a lui König, osteocondrita cotului sau a altor articulații.

În plus, vom include în acest capitol și osteo-condromatoza.

OSTEO-CONDRITE

(osteo-condrite disecante, epifizite şi apofizite)

Osteo-condritele disecante, epifizitele şi apofizitele au mari înrudiri etio-patogenice, care impun prezentarea lor împreună. Elementul lor principal, caracteristic, constă în necroza unei porţiuni mai mici sau mai mari dintr-o epifiză articulară sau dintr-o apofiză. În unele cazuri, porţiunile necrozate se pot desface şi pot deveni corpi liberi intraarticulari denumiţi, încă greşit şi „şoareci articulari“.

Etio-patogenie. Mecanismul de producere al unei necroze spontane a unui teritoriu osteo-cartilaginos nu cunoaşte încă o interpretare mulţumitoare. Au fost incriminaţi un număr mare de factori, fără a se putea determina cu precizie, nici realitatea participării lor, nici măsura în care eventual pot participa.

Înţelegerea mecanismelor de producere a fost şi mai mult îngreunată de faptul că osteo-condrita a fost semnalată deseori în condiţii cu totul deosebite.

Vom trece în revistă în spirit critic factorii care au fost incriminaţi ca putînd duce la apariţia osteo-condritei.

a) *Factorii congenitali.* Leziunile osteo-condritice sînt însoţite de unele deformaţii congenitale, cum ar fi coxa valga, şi sînt deseori bilaterale. Aceste argumente au determinat pe unii autori să considere osteo-condrita drept o boală de origine congenitală.

Ribbing, observînd membrii unei familii care prezentau tulburări epifizare multiple, a descoperit aspecte de osteo-condrită disecantă la copiii mai mari, în timp ce copiii mici prezentau fragmentări ale nucleilor epifizari. De aceea, în 1944, autorul amintit emite ipoteza că unele din aceste fragmente osoase, care nu se încorporează suficient de bine în epifiză, constituie insule separate printr-o bandă de cartilaj în ţesutul osos din jur. În felul acesta, ele se prezintă cu minimă rezistenţă, încît un traumatism, chiar neînsemnat, poate produce la acest nivel clivarea porţiunii osteo-cartilaginoase şi detaşarea ei de epifiză.

Aceste aspecte au fost întîlnite şi în clinica noastră, ele confirmînd legătura care pare să existe între procesele de osificare ale nucleilor şi osteo-condrita disecantă de mai tîrziu (G. Broşteanu şi Al. Dortheimer).

b) *Factorii glandulari.* Nu rareori osteocondrita a fost văzută apărînd la indivizi suferind de disfuncţii ale glandelor endocrine şi în special la copii de tip adipozo-genital. S-au citat cazuri de osteo-condrită la acromegali şi mixedematoşi. Însăşi evoluţia bolii trebuie să dea de gîndit în acest sens, deoarece leziunea caracteristică apare la pubertate, iar consolidarea ei se efectuează uneori spontan.

Ca şi teoria congenitală, teoria glandulară nu dispune încă de dovezi experimentale şi nici de fapte clinice suficiente pentru a putea fi în totalitate acceptate.

c) *Factorii carenţiali.* Sorrel, în 1934, a emis teoria tulburărilor calcice, deoarece a observat că boala este însoţită de decalcificări şi a remarcat cîteva cazuri de poliosteo-condrită. Această teorie a căzut însă imediat ce examenele de laborator au arătat valori normale ale tuturor constantelor biologice.

Pentru alţi autori, unele osteo-condrite pot fi explicate prin apariţia rahitismului tardiv, ale cărui leziuni scheletale se pot prezenta clinic şi sub acest aspect, sau pot favoriza acţiunea altor factori.

d) *Factorii infecţioşi.* Legătura dintre leziunea osteo-condritică şi unele boli infecto-contagioase este de mult timp cunoscută.

Axhausen susţine să necroza, deci detaşarea fragmentului, ar fi datorită unei embolii de origine microbiană, dar cu putere patogenă nulă. Presupunerea aceasta cade, fiindcă arterele epifizare nu sînt terminale, iar fragmentul, în loc să fie cuneiform, este lenticular.

S-a afirmat că osteo-condrita poate apărea, în anumite cazuri, după varicelă, osteomielită atenuată, lues, poate chiar tuberculoză, de unde în acest din urmă caz denumirea de osteo-condrită tuberculoasă. Osteocondrita sifilitică survine în prima copilărie şi se vindecă rapid, mai ales dacă s-a aplicat un tratament specific.

În mare număr din cazuri, osteo-condritele aşa-numite esenţiale nu sînt însă de natură, nici carenţială, nici glandulară, nici infecţioasă. Pentru acestea, lista factorilor cauzali trebuie deci continuată.

e) *Factorii vasculari.* Necrozarea spontană cu dispariţia vascularizaţiei, urmată de o reparare conjunctivă însoţită de un mare aflux sanguin, a făcut să se presupună că ar fi vorba de unele tulburări vasomotorii (Leriche, Bentzon) sau alergice.

Într-adevăr, secţionarea experimentală a ligamentului rotund determină la iepurii de 15 zile o anumită picnoză a celulelor osoase, o necrobioză a elementelor medulare şi deformări ale capului, reproducîndu-se aproape întocmai aspectul unei osteo-condrite. Din acest tablou, lipseşte numai ţesutul de granulaţie pentru ca aspectul să fie complet. Reluarea mai recent a acestei experienţe, de către Zemansky (1942) şi Soeur (1949), a infirmat aceste observaţii, încît teoria vasculară, deşi atrăgătoare, nu a putut fi dovedită.

f) Factorii traumatici. Deoarece boala se observă în special la oamenii tineri între 15 şi 30 de ani, robuşti, sportivi expuşi traumatismelor, care se întîlnesc în 60 % din cazuri în antecedentele bolnavilor, factorii traumatici au fost mai insistent incriminaţi în etio-patogenia osteo-condritei disecante. Între cartilajul de încrustare şi osul subiacent s-au pus în evidenţă microscopic, macroscopic şi chiar radiologic, unele soluţii de continuitate, ca nişte dîre neregulate. La microscop se vede că în ele sînt mici sechestre şi deşeuri celulare, fără urma de structură histologică. În interiorul nucleului osos, spaţiile medulare lărgite se aseamănă fisurilor.

Pentru Axhausen, aceste soluţii de continuitate nu sînt decît fracturi patologice produse de microtraumatisme pe un teren bolnav, prin tulburări vasculare anterioare. Pentru Barth, însă, soluţia de continuitate este iniţială, şi alterarea tisulară consecutivă, deci etiologia rămîne traumatică. Pentru Nagura (1940), osteo-condrita se explică ca un focar de fractură pe un os tînăr, cu o soluţie de continuitate în spongioasă, urmată de un calus cartilaginos, care poate rămîne ca atare. Cîteodată începe procesul unei osificări encondrale. Sub efectul noilor traumatisme se produc însă noi linii de fractură şi necroze secundare. Ţesutul condroblastic se transformă, într-un ritm foarte lent, în ţesut osos.

Acestei explicaţii, i s-a adus o critică severă prin faptul că există cazuri în care leziunile sînt bilaterale şi chiar simetrice.

Susţinătorii teoriei traumatice explică bilateralitatea prin unele caracteristici ale extremităţilor articulare, care favorizează apariţia leziunilor şi care se găsesc bilateral. De pildă, eminenţa tuberculului intern al spinei tibiale produce o însemnată fractură parcelară condilului femoral intern şi detaşarea acelei porţiuni lenticulare.

d) *Factorii infecțioși*. Legătura dintre leziunea osteo-condritică și unele boli infecto-contagioase este de mult timp cunoscută.

Axhausen susține să necroza, deci detașarea fragmentului, ar fi datorită unei embolii de origine microbiană, dar cu putere patogenă nulă. Presupunerea aceasta cade, fiindcă arterele epifizare nu sînt terminale, iar fragmentul, în loc să fie cuneiform, este lenticular.

S-a afirmat că osteo-condrita poate apărea, în anumite cazuri, după varicelă, osteomielită atenuată, lues, poate chiar tuberculoză, de unde în acest din urmă caz denumirea de osteo-condrită tuberculoasă. Osteo-condrita sifilitică survine în prima copilărie și se vindecă rapid, mai ales dacă s-a aplicat un tratament specific.

În mare număr din cazuri, osteo-condritele așa-numite esențiale nu sînt însă de natură, nici carențială, nici glandulară, nici infecțioasă. Pentru acestea, lista factorilor cauzali trebuie deci continuată.

e) *Factorii vasculari*. Necrozarea spontană cu dispariția vascularizației, urmată de o reparare conjunctivă însoțită de un mare aflux sanguin, a făcut să se presupună că ar fi vorba de unele tulburări vasomotorii (Leriche, Bentzon) sau alergice.

Într-adevăr, secționarea experimentală a ligamentului rotund determină la iepurii de 15 zile o anumită picnoză a celulelor osoase, o necrobioză a elementelor medulare și deformări ale capului, reproducîndu-se aproape întocmai aspectul unei osteo-condrite. Din acest tablou, lipsește numai țesutul de granulație pentru ca aspectul să fie complet. Reluarea mai recent a acestei experiențe, de către Zemansky (1942) și Soeur (1949), a infirmat aceste observații, încît teoria vasculară, deși atrăgătoare, nu a putut fi dovedită.

f) *Factorii traumatici*. Deoarece boala se observă în special la oamenii tineri între 15 și 30 de ani, robuști, sportivi expuși traumatismelor, care se întîlnesc în 60 % din cazuri în antecedentele bolnavilor, factorii traumatici au fost mai insistent incriminați în etio-patogenia osteo-condritei disecante. Între cartilajul de încrustare și osul subiacent s-au pus în evidență microscopic, macroscopic și chiar radiologic, unele soluții de continuitate, ca niște dîre neregulate. La microscop se vede că în ele sînt mici sechestre și deșeuri celulare, fără urma de structură histologică. În interiorul nucleului osos, spațiile medulare lărgite se aseamănă fisurilor.

Pentru Axhausen, aceste soluții de continuitate nu sînt decît fracturi patologice produse de microtraumatisme pe un teren bolnav, prin tulburări vasculare anterioare. Pentru Barth, însă, soluția de continuitate este inițială, și alterarea tisulară consecutivă, deci etiologia rămîne traumatică. Pentru Nagura (1940), osteo-condrita se explică ca un focar de fractură pe un os tînăr, cu o soluție de continuitate în spongioasă, urmată de un calus cartilaginos, care poate rămîne ca atare. Cîteodată începe procesul unei osificări encondrale. Sub efectul noilor traumatisme se produc însă noi linii de fractură și necroze secundare. Țesutul condroblastic se transformă, într-un ritm foarte lent, în țesut osos.

Acestei explicații, i s-a adus o critică severă prin faptul că există cazuri în care leziunile sînt bilaterale și chiar simetrice.

Susținătorii teoriei traumatice explică bilateralitatea prin unele caracteristici ale extremităților articulare, care favorizează apariția leziunilor și care se găsesc bilateral. De pildă, eminența tuberculului intern al spinei tibiale produce o însemnată fractură parcelară condilului femoral intern și detașarea acelei porțiuni lenticulare.

Kessel credea că traumatismul provoacă o embolie grasă.

Pentru Soeur (1952), teoria vasculară și traumatică nu explică imaginea histologică a osteo-condritei, și anume necroza aseptică asociată unei carențe circulatorii. Pentru acest autor, mecanismul care duce mai frecvent la ischemie nu este interceptarea vaselor, ci comprimarea lor. Mecanismul de producere a leziunii osteo-condritice ar fi identic cu acela al producerii escarelor de decubit. La nivelul țesutului cartilaginos și al osului spongios, apăsarea permite, fără fractură, compresiunea vaselor medulare, care se obliterează mai ales la nivelul unde trec liniile principale de forță.

Leziunea prin compresiune duce nu numai la colapsul vaselor, ci și la o zdrobire a țesutului spongios, deci la o necroză aseptică. Fracturile semnalate în mijlocul nucleului și în lungul cartilajelor de conjugare se datoresc tot tasărilor.

Astfel, comprimarea la șold este efectul tulburărilor statice, deoarece, după cum se știe, osteo-condrita disecantă apare de obicei pe o coxa valga. Țesutul de granulație va putea prolifera, și osul va fi pus în situația de a se reface numai după ce echilibrul static a fost rezolvat. Ca și la escare, cînd compresiunea a fost ridicată, țesuturile încep să se cicatrizeze.

Tot printr-un mecanism de obliterare a vaselor încearcă și Bernbeck (1950) să explice apariția osteo-condritei. Acest autor incriminează însă edemele degenerative ale cartilajului, ca ducînd la necroză osoasă, prin comprimarea mecanică a vaselor ce-l irigă. Edemul degenerativ al cartilajului poate avea cauze diverse, dar cel mai frecvent este traumatismul. Leziunile cartilajului determină o eliberare de acid condroitinsulfuric, care ar avea proprietatea de a dizolva osul spongios subcondral.

În fond, și aceste teorii sînt tot atît de criticabile ca și celelalte. Dacă osteo-condrita s-ar datori tulburărilor statice, ea nu s-ar vindeca spontan, deoarece deformațiile congenitale, care sînt acuzate de a-i fi favorizat apariția, se mențin și mai departe.

Simptomatologie. Boala are o evoluție destul de lungă și se poate împărți arbitrar în două faze. În prima, fenomenele sînt foarte discrete și iau oarecum înfățișarea unui sindrom reumatoid localizat. Durerea este destul de precoce și uneori se poate pune în evidență dacă se apasă pe condilul intern femoral, cînd afecțiunea este localizată la genunchi. De multe ori se constată în această fază și un oarecare grad de hidrartroză. Sinoviala articulară poate fi îngroșată, așa încît să dea la palpare senzația de treaptă, cînd se trece cu mîna de pe mușchiul cvadriceps spre fundul de sac corespunzător. Stadiul al doilea, care corespunde liberării fragmentului osteo-cartilaginos, se caracterizează prin blocarea momentană a articulației în plină mișcare și de obicei în semiflexie. Sînt pacienți care în astfel de împrejurări știu să dea articulației o atitudine și să facă unele mișcări ca să alunge corpul străin și să elibereze astfel mișcările articulare.

S-au citat cazuri cînd această a doua fază a bolii lipsește, iar necroza osteo-cartilaginoasă, nu numai că nu se desface din epifiză, dar se și vindecă pe loc. Faptul s-a verificat radiografic.

Diagnostic diferențial. Trebuie să eliminăm micile fracturi parcelare obținute prin traumatism direct sau la genunchi, smulgerile osteo-cartilaginoase produse de ligamentele încrucișate din spinele tibiale, sau prin smulgeri din vîrful rotulei.

Trebuie eliminate osteoamele ligamentelor încrucișate și, se înțelege, nu trebuie să se facă greșeala grosolană să se ia un sesamoid al gemenului drept un șoarece articular.

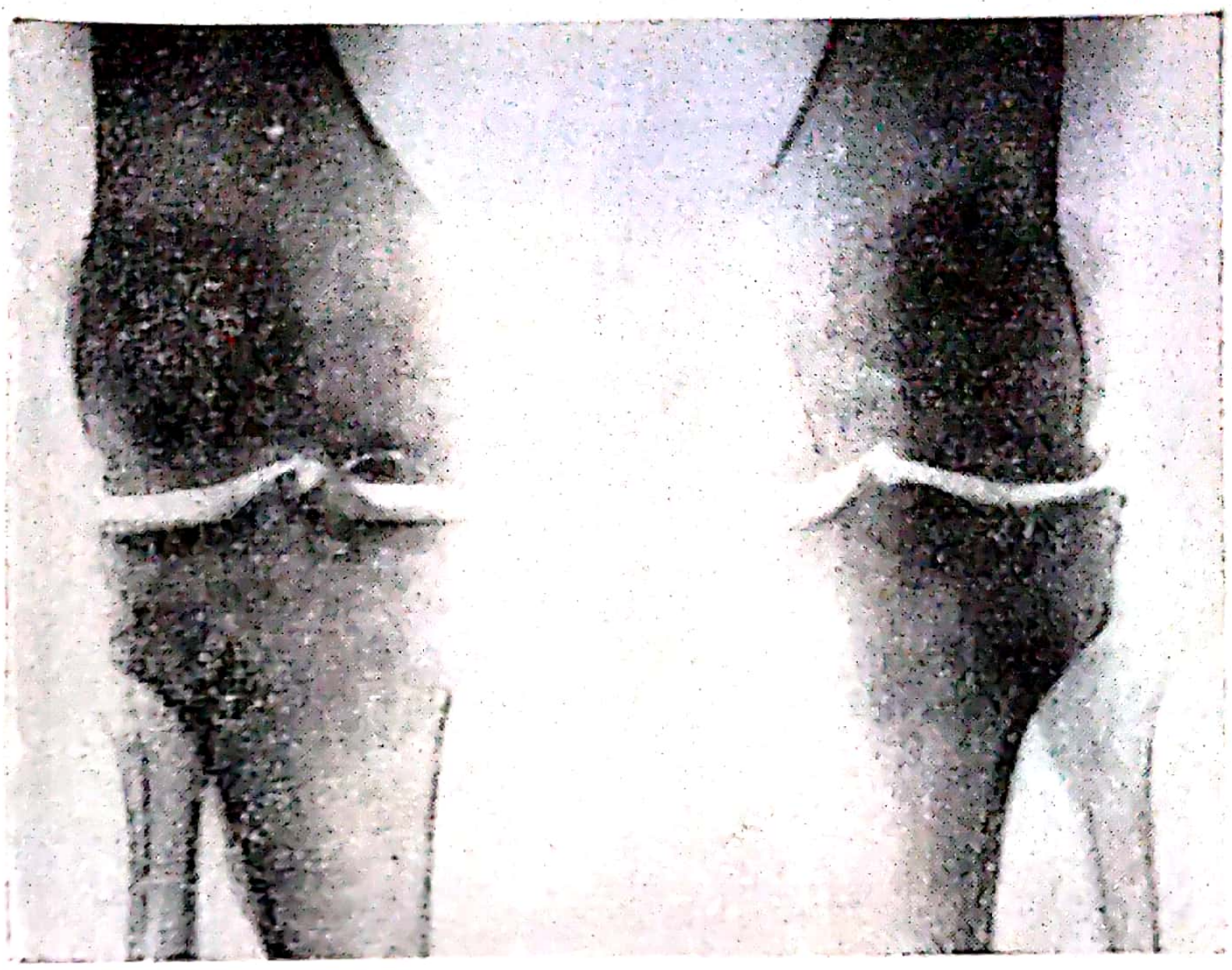

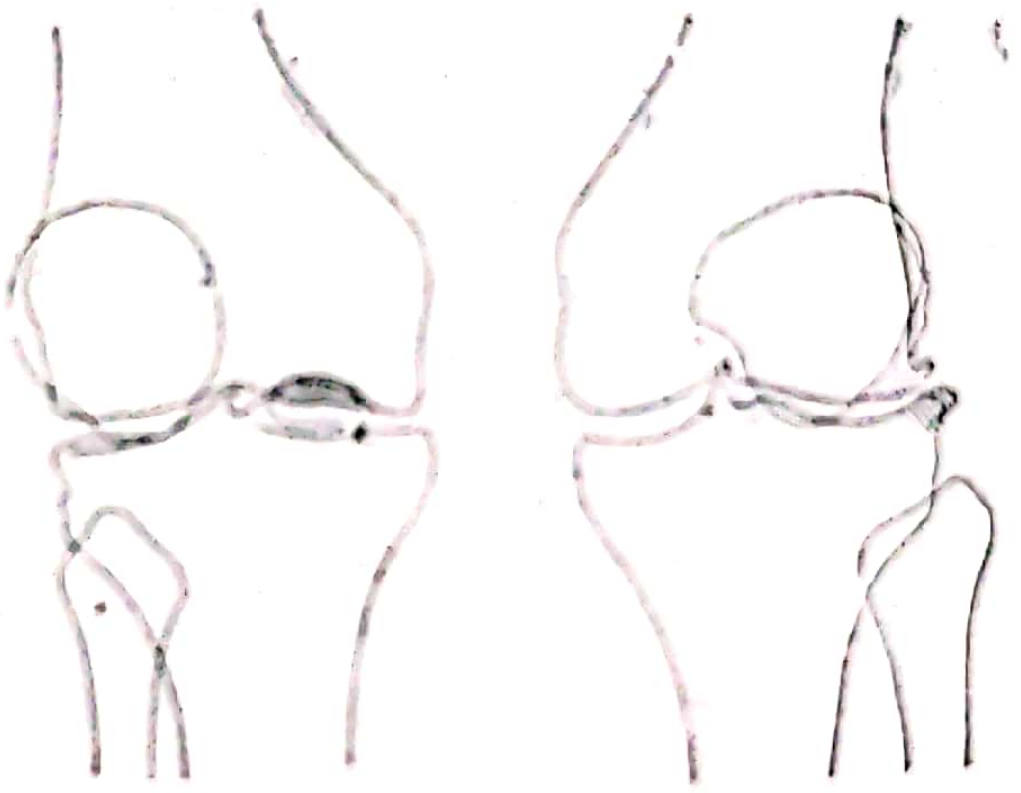

Fig. 512. — Nucleu osteo-cartilaginos necrozat, nedesfăcut de epifiză și numai ușor conturat (radiografie).

De asemenea trebuie eliminată osteocondromatoza articulară, cînd ea s-ar limita la două—trei formațiuni osteo-condromoatase.

Clinic, simptomele pot fi simulate de o artrită deformantă în formă incipientă, de boala lui Hoffa (lipom între rotulă și platoul tibial), de o meniscită, de o fractură a meniscului etc.

Diagnosticul mai trebuie făcut cu boala lui Müller (1933) și Riebing (1937), care este familială și se caracterizează prin alterări multiple și simetrice ale articulațiilor și ale rahisului. În articulații se văd aspecte nete, ca în oricare osteo-condrită disecantă. Dar aceste leziuni nu au tendința de a se vindeca spontan către 20 — 25 de ani.

Aspect radiografic. Se poate constata afecțiunea în cele două stadii ale sale, dacă se fac bune radiografii din față și din profil. Noi am surprins de cîteva ori nucleul osos osteo-cartilaginos necrozat, nedesfăcut de epifiză și numai ușor conturat (fig. 512). Formațiunile netede de șoareci articulari le-am pus în evidență de multe ori radiografic, și faptul ne-a folosit, nu numai pentru diagnostic, dar și pentru orientarea operatorie (fig. 513).

Tratamentul este chirurgical. Se face o mică artrotomie, prin care șoarecele articular este eliminat ca sîmburele unei cireșe. Uneori sîntem siliți să facem cîteva mișcări articulare pînă ce aducem corpul străin în dreptul inciziei. În cazul eliminării, după cum recomandă Fairbank și Filippi, nu intervenim în focarul de unde s-a dezlipit corpul străin.

Sînt autori care sînt de părere că, atunci cînd nucleul de osteo-condrită disecantă nu este dezlipit din culcușul său epifizar, nu trebuie să se intervină pe cale chirurgicală la desfacerea și înlăturarea lui.

Noi am procedat, totuși, de două ori la desfacerea pe cale operatorie a porțiunii necrozate la genunchi și o dată la șold. În toate cazurile am găsit în șanțul de delimitare cartilajul diartrodial înfundat, așa că, atunci cînd am desfăcut porțiunea necrozată, am constatat că un cartilaj de neoformație începuse să căptușească într-o oarecare măsură și porțiunea osoasă ce venea

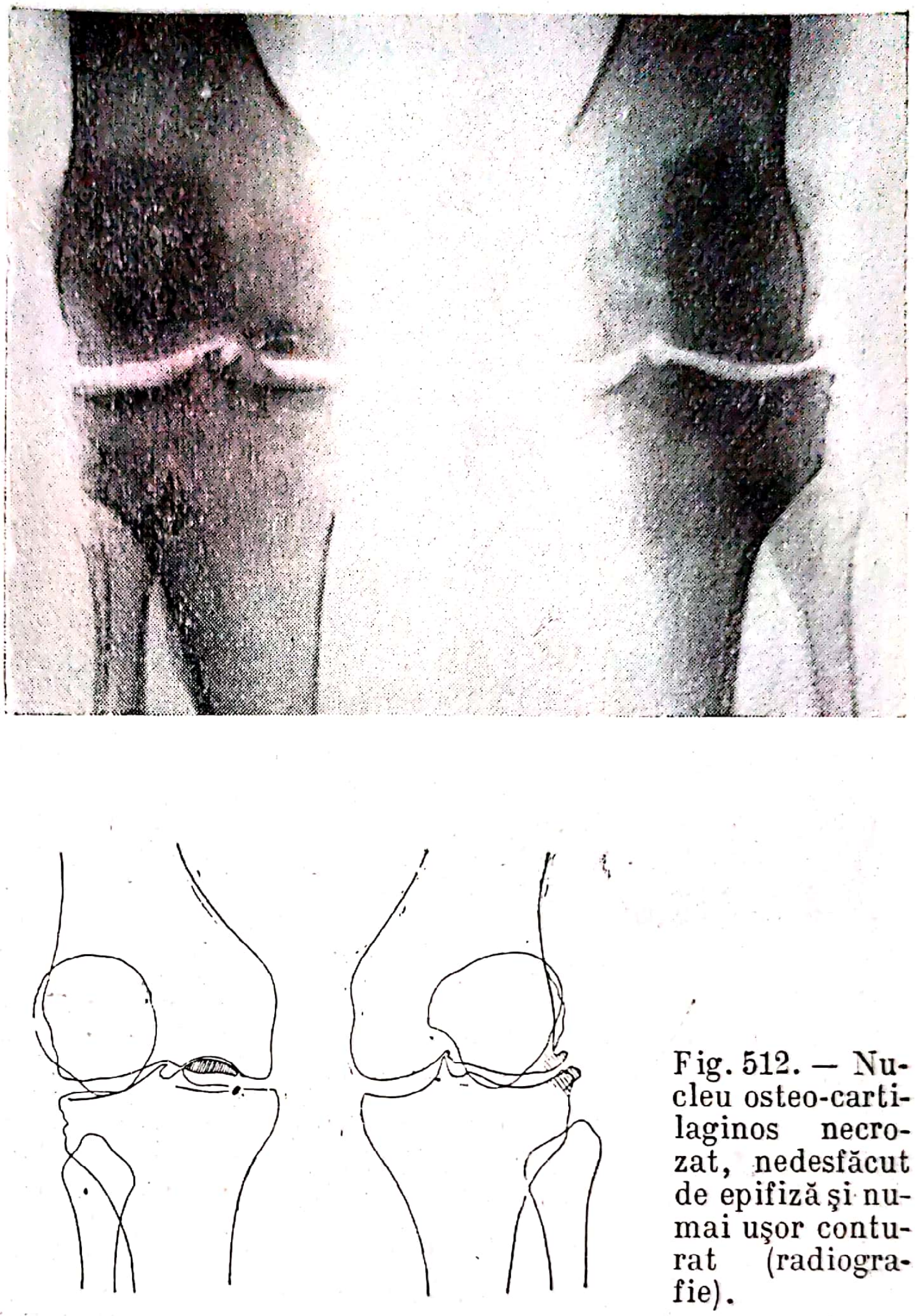

Fig. 512. — Nucleu osteo-cartilaginos necrozat, nedesfăcut de epifiză și numai ușor conturat (radiografie).

De asemenea trebuie eliminată osteocondromatoza articulară, cînd ea s-ar limita la două—trei formațiuni osteo-condromoatase.

Clinic, simptomele pot fi simulate de o artrită deformantă în formă incipientă, de boala lui Hoffa (lipom între rotulă și platoul tibial), de o meniscită, de o fractură a meniscului etc.

Diagnosticul mai trebuie făcut cu boala lui Müller (1933) și Riebing (1937), care este familială și se caracterizează prin alterări multiple și simetrice ale articulațiilor și ale rahisului. În articulații se văd aspecte nete, ca în oricare osteo-condrită disecantă. Dar aceste leziuni nu au tendința de a se vindeca spontan către 20 — 25 de ani.

Aspect radiografic. Se poate constata afecțiunea în cele două stadii ale sale, dacă se fac bune radiografii din față și din profil. Noi am surprins de cîteva ori nucleul osos osteo-cartilaginos necrozat, nedesfăcut de epifiză și numai ușor conturat (fig. 512). Formațiunile netede de șoareci articulari le-am pus în evidență de multe ori radiografic, și faptul ne-a folosit, nu numai pentru diagnostic, dar și pentru orientarea operatorie (fig. 513).

Tratamentul este chirurgical. Se face o mică artrotomie, prin care șoarecele articular este eliminat ca sîmburele unei cireșe. Uneori sîntem siliți să facem cîteva mișcări articulare pînă ce aducem corpul străin în dreptul inciziei. În cazul eliminării, după cum recomandă Fairbank și Filippi, nu intervenim în focarul de unde s-a dezlipit corpul străin.

Sînt autori care sînt de părere că, atunci cînd nucleul de osteo-condrită disecantă nu este dezlipit din culcușul său epifizar, nu trebuie să se intervină pe cale chirurgicală la desfacerea și înlăturarea lui.

Noi am procedat, totuși, de două ori la desfacerea pe cale operatorie a porțiunii necrozate la genunchi și o dată la șold. În toate cazurile am găsit în șanțul de delimitare cartilajul diartrodial înfundat, așa că, atunci cînd am desfăcut porțiunea necrozată, am constatat că un cartilaj de neoformație începuse să căptușească într-o oarecare măsură și porțiunea osoasă ce venea

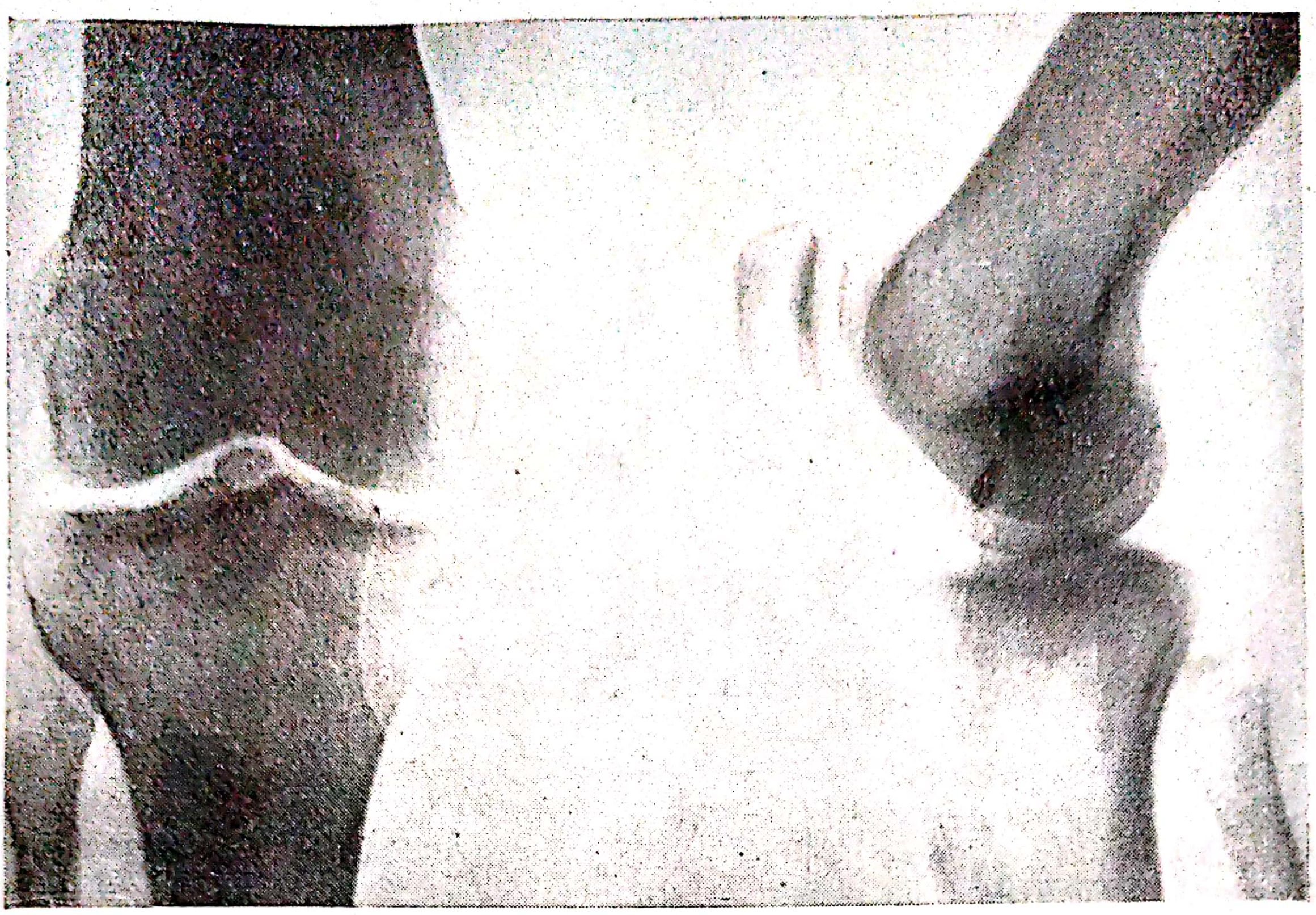

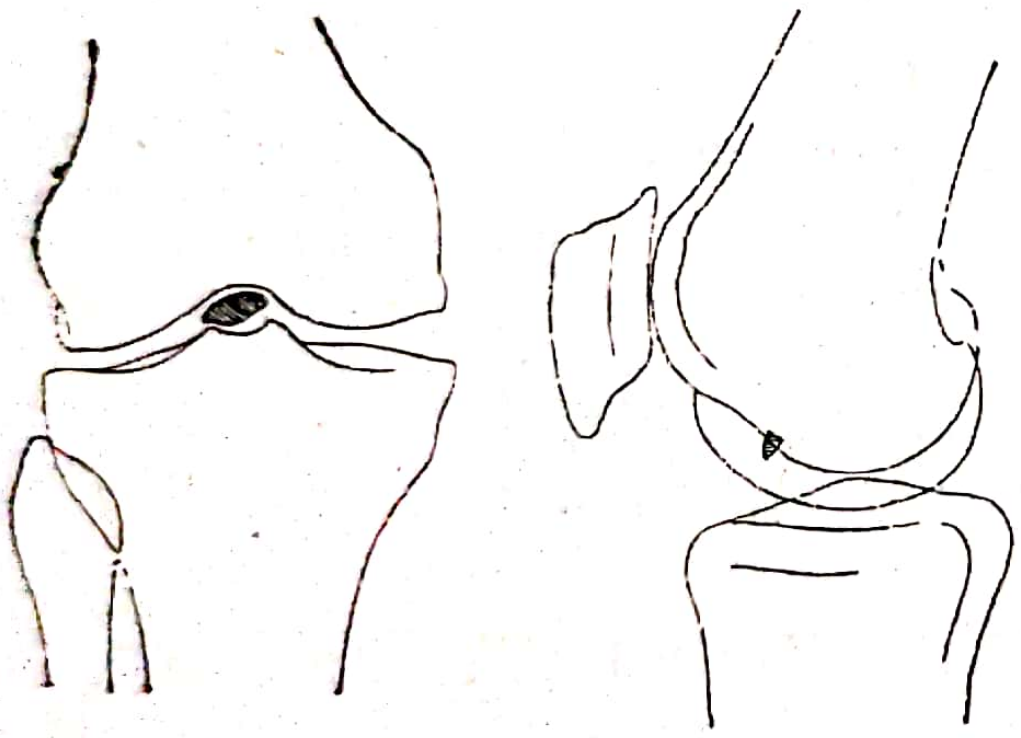

Fig. 513. — Formațiune netă de șoarece articular.

în contact cu aceea a epifizei de care își pierduse continuitatea. În toate cazurile, rezultatul operator a fost excelent.

OSTEO-CONDROMATOZA

Numele de osteo-condromatoză l-a dat Reichel în 1900. În 1907, problema a fost reluată de Lexer, fiind îmbogățită prin exemple clinice și monografii care au apărut în număr destul de mare, astfel încît boala a putut fi individualizată.

Patogenie. S-au făcut o serie întreagă de ipoteze asupra corpilor străini intraarticulari, și cu greu s-au putut stabili originea și felul lor de a se forma.

Henderson și Jones au socotit că ar fi o adevărată neoplazie articulară benignă, ce-și are originea evolutivă în sinovială. Este oarecum o reeditare, sub formă mai precisă, a ceea ce afirma și Virchow, că: aceste formațiuni osteo-condromatoase sînt la limita care separă tumorile cartilaginoase hiperplazice și heteroplastice. Alți autori înlătură această ipoteză, invocînd o serie întreagă de argumente care apropie mult aceste formațiuni de unele formațiuni datorite artritei traumatice sau celei de origine nervoasă. Unul din argumentele mai importante este și acela că formațiunile pot exista și cînd articulația și învelișurile sale sînt în aparență perfect sănătoase. Corpii străini se formează în orice caz prin metaplazia sinovialei în țesut condroid, așa cum a arătat Fischer. Acest lucru poate să fie explicabil, pentru că există în mod obişnuit celule cartilaginoase în sinovială, şi anume în zona unde ea se prelungeşte cu cartilajul de încrustare de pe epifize. Moulonguet a ajuns să producă experimental la iepuri aceşti corpi străini.

Simptomatologie. Osteo-condromatoza se observă mai mult la bărbaţi puternici ori la lucrători, cam între 30 şi 45 de ani. Ea are o evoluţie foarte lentă, aşa încît prezenţa acestor corpi străini intraarticulari poate să fie la început o descoperire radiografică incidentală; într-o fază mai înaintată cînd iau proporţii mai mari, se trădează prin unele deformaţii ale încheieturii şi prin tulburări funcţionale. Reacţia locală numai rare ori este mai puternică, şi are aparenţa unei congestii ceva mai accentuate. Cînd formaţiunile osteo-condromatoase se găsesc nedezlipite şi în număr mare încorporate la sinovială, aceasta nu mai are elasticitatea normală, deci, mişcările articulare sînt oarecum îngreunate şi bolnavul poate să se plîngă de dureri cu caracter reumatoid.

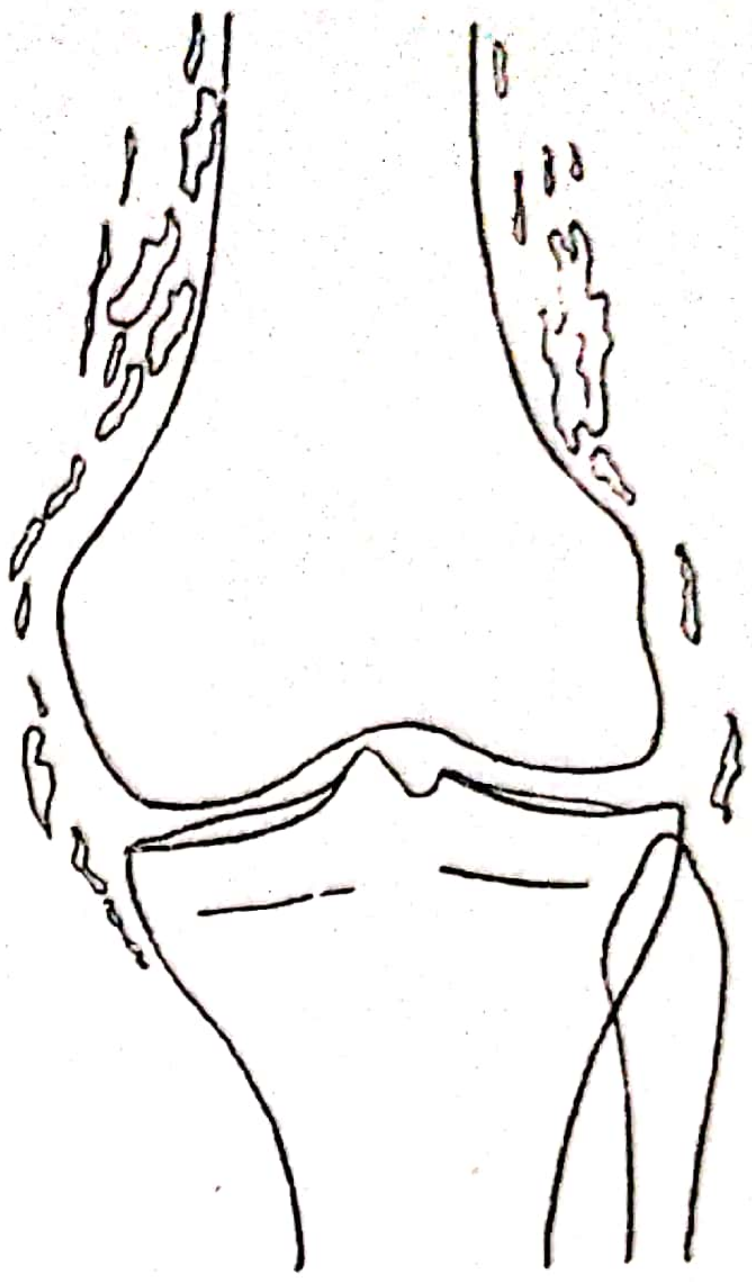

Fig. 514. — Osteo-condromatoză. Formaţiuni opace în sinovială, nedezlipite.

Această afecţiune s-a observat mai ales la genunchi, apoi la cot, şold, umăr şi cu totul excepţional la articulaţia radio-carpiană şi tibio-tarsiană. Unii autori au găsit formaţiuni similare corpilor osteo-condromatoşi în unele burse seroase, precum şi în unele teci sinoviale. Cînd formaţiunile patologice sînt într-un număr mare sau ajung să aibă dimensiuni impresionante, produc la rîndul lor fenomene de artrită deformantă, cu toată simptomatologia pe care am descris-o. Pentru aceasta, însă trebuie să treacă ani de zile de la începutul primelor simptome apreciabile.

Aspect radiografic. Se pot pune în evidenţă cele două aspecte clinice ale bolii, şi anume, cînd există leziuni numai ale sinovialei, atunci în jurul articulaţiei, ca un manşon, sînt aşezate pe alocuri aceste formaţiuni opace, alungite (fig. 514). Cînd corpii sînt liberi în articulaţie, au forma unor noduli rotunzi, eliptici sau neregulaţi, care ajung la mărimi diferite, mergînd pînă la dimensiunile unei alune, nuci sau chiar mult mai mari, cît o porţiune de conopidă, ca într-unul din cazurile operate de noi (fig. 515).

În acest caz, afecţiunea există de mai mult de 20 de ani, şi se manifestă din cînd în cînd cu dureri în timpul mersului şi cu tumefieri care apăreau şi dispăreau în urma unui repaus de cîteva zile la pat. Cu toate fenomenele amintite, bolnavul a făcut serviciul militar şi războiul, fără să se fi plîns în mod special de genunchiul lui. Cînd l-am observat noi, deşi durerile erau mai accentuate, bolnavul era nemulţumit de nesiguranţa în genunchi şi mai ales de deformrea lui (genu valg), care se accentua din zi în zi tot mai mult. Genunchiul era globulos, mult mai mărit decît cel din partea opusă, şi la palpare se putea pune în evidenţă. atît hidrartroza abundentă, cît şi prezenţa unor corpi străini mobili. La radiografie se observa existenţa unui genu valg cu uşoare deformaţii ale epifizelor. Ceea ce atrăgea atenţia în mod special era o formaţiune conopidiformă de mărimea unei mici mandarine, care părea fragmentată în foarte multe segmente calcificate, despărţite prin porţiuni de ţesut permeabil la raze X. Formaţiuni similare, dar mult mai mici, se vedeau în jurul condililor femorali. În acest caz, din cauza ocupaţiei şi în urma acceptării bolnavului, s-a făcut o rezecţie articulară şi s-a obţinut o anchiloză în poziţie normală, bolnavul reluîndu-şi în scurt timp activitatea obişnuită.



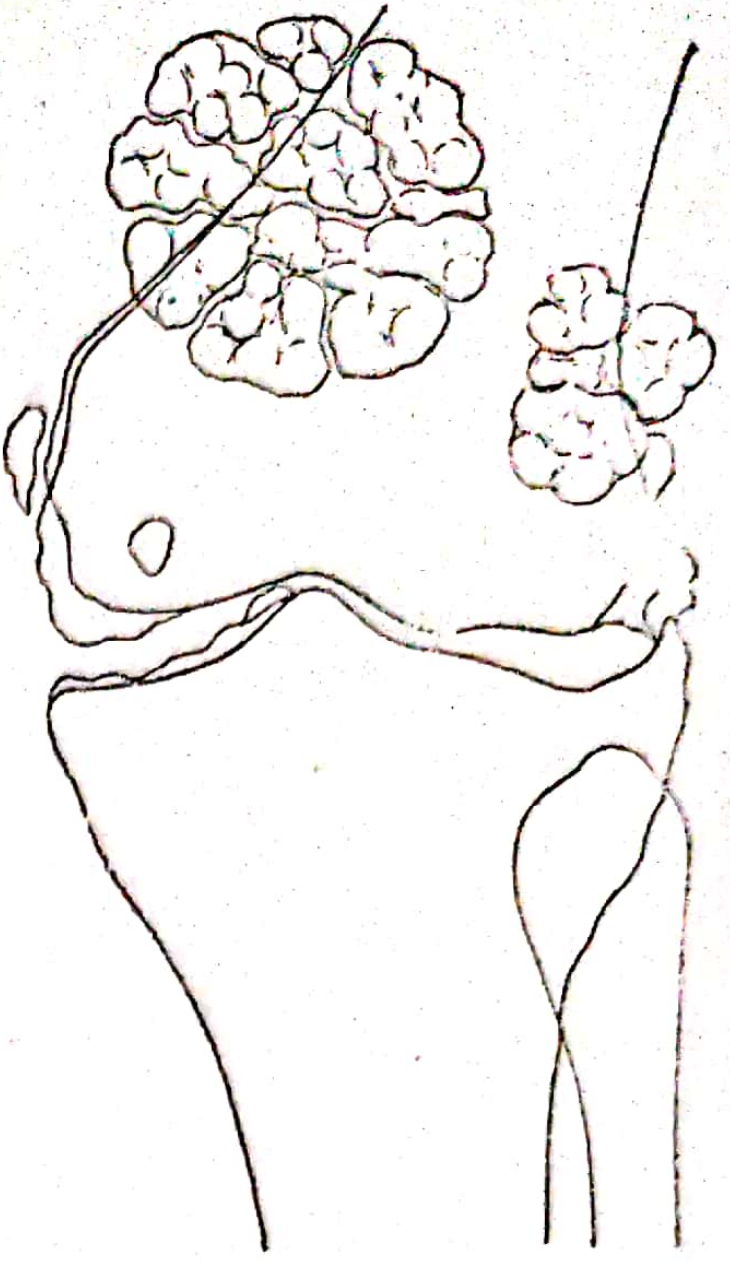

Fig. 515.—Osteo-condromatoză a genunchiului cu corpi străini liberi, conopidiformi.

La deschiderea articulației am constatat că sinoviala era mai îngroșată decît normal, congestionată și pe alocuri avea porțiuni scleroase. Cartilajele diartrodiale erau, în dreptul corpilor străini, mai subțiate și fără lustru. Corpii străini erau la suprafață înveliți într-un strat cartilaginos, iar în interior aveau zone alternative de calcificări și fibrozări.

Un alt caz, operat tot de noi, prezenta forma sinovială pură, cu foarte reduse fenomene clinice. La radiografie se constata că scheletul era normal. În părțile moi, periarticulare, se observau însă o serie de umbre neregulate (concrețiuni calcare), presărate sau conglomerate, formînd corpi străini oarecum ovalari. Toate aceste formațiuni se găseau mai ales în dreptul fundului de sac subcvadricipital. În acest caz am făcut sinovectomia. Fundul de sac subcvadricipital și o porțiune de sinovială articulară erau transformate în concrețiuni condro-calcare. Acestea erau compuse din cartilaj hialin, înconjurat de benzi de țesut fibro-scleros, iar pe alocuri cartilajul era pe cale de calcificare.

Bolnavul a cîștigat toate funcțiile genunchiului și, revăzut după 18 ani, se prezenta cu o articulație perfect normală, fără nici o formațiune osteo-condromatoasă și fără fenomene artrozice.

Complicații. Boala se poate însoți de nevralgii ori chiar de paralizii ale nervilor: cubital, radial etc. Porzinsky a semnalat într-un caz tromboza venei femorale.

Roussel și Recklinghausen au explicat creșterea corpilor străini prin proliferarea țesutului cartilaginos hrănit de sinovie; pe măsură ce acest lucru are loc, se produce pe alocuri și calcificarea unor porțiuni cartilaginoase.

Tratament. S-a preconizat tratamentul chirurgical, care constă în extirparea corpilor străini din articulație prin artrotomie, iar dacă sinoviala este impregnată ea însăși de aceste formațiuni, se face sinovectomia. Cînd se observă și diformități accentuate, este recomandabil să se facă anchilozarea articulației în poziție bună.

DIFORMITĂȚI PRIN DISTROFII OSTEO-FIBROASE

Unele cauze necunoscute, de ordin congenital, acționează asupra elementelor de creștere ale oaselor (cartilaj de conjugare, periost), schimbîndu-le forma, mărimea, consistența și producînd, ca urmare, felurite diformități.

Creșterea unui os poate fi modificată sau chiar împiedicată, fie în lungime, fie în grosime, după cum elementul distrofic lucrează mai mult asupra cartilajului diafizo-epifizar sau asupra periostului.

Orice acțiune vătămătoare care influențează unul din aceste două elemente osteoformatoare are, în mod fatal, răsunet și asupra celuilalt, deoarece știm că osteogeneza encondrală se însoțește de cea periostală.

În afară de distrofiile osoase congenitale mai sînt și unele cîștigate, de pildă: rahitismul, osteomalacia, diferite osteopatii de natură infecțioasă etc.

DISPLAZIA PERIOSTALĂ

(osteogenesis imperfecta; osteopsathyrosis)

În acest capitol vom privi două manifestări osteodistrofice, considerate de unii autori ca fiind două entități morbide, iar de alții ca etape de evoluție sau ca forme clinice ale uneia și aceleiași distrofii. De această din urmă părere sîntem și noi, pentru următoarele motive:

Au caractere esențiale comune: anatomopatologic se prezintă ambele cu tulburări evidente de osteogeneză periostală, iar clinic cu fracturi multiple (la forma fetală cu îndoirea oaselor, iar la cea tardivă cu fracturarea lor cu caracter specific, ca și cînd ar fi de sticlă). De asemenea, sub o formă sau alta, *afecțiunea este o osteodistrofie cu caracter de boală de sistem* (interesînd organe de origine mezenchimală).

Această displazie periostală se poate manifesta în viața intrauterină a fătului (*osteogenesis imperfecta* sau boala lui Vrolik) ori, mai tîrziu, după naștere (*osteopsathyrosis* sau boala lui Lobstein).

La început, ambele forme clinice erau confundate cu rahitismul fetal și cu acondroplazia.

Vrolik însă, în 1845, individualizează forma congenitală și o descrie sub denumirea de *osteogenesis imperfecta*. Sub această denumire s-au descris de atunci multe cazuri.

Osteodistrofia aceasta congenitală a căpătat în timp diferite denumiri, ca: rahitism fetal (Kaufmann) sau congenital (Kassovitz), osteogenesis imperfecta (Vrolik), osteoporoză fetală (Kundrat), malacie mieloplastică (Recklinghausen), osteomalacie congenitală (Marchand, Jürgens).

În prezent, afecțiunea este cunoscută în lucrările germane sub numele de *osteogeneză imperfectă*, pe cînd în cele franceze mai cu seamă ca *displazie periostală*.

Ombrédanne propune denumirea de *aperiosteoplazie*.

Credem că denumirea de osteogenesis imperfecta este improprie, fiindcă în această categorie ar intra tot așa de bine condrodistrofia, rahitismul, sifilisul congenital etc., care toate sînt în fond manifestări de osteogeneză imperfectă; de aceea preferăm denumirea de „displazie periostală".

Marcel Fèvre îi dă denumirea de „fragilitate esențială a oaselor", considerînd că ambele forme sînt aceeași boală. El spune: „Looser, care a apărat identitatea celor două aspecte ale afecțiunii, le-a denumit: „osteogenesis imperfecta congenitala" și „osteogenesis imperfecta tarda", termeni admisibili. Separarea acestor două forme a fost desigur accentuată prin existența celor doi termeni diferiți, atașați diverselor nume proprii, cum observă Rădulescu și Susan.

Etiologie și patogenie. Etiologia și patogenia acestei distrofii osoase nu sînt pînă acum lămurite.

Displazia periostală este o afecțiune care se observă mai ales în țările nordice și se manifestă cu predilecție la sexul masculin.

Ipotezele pentru a explica ivirea acestui curios sindrom sînt multiple și variate, dar nici una nu reușește să fie deplin mulțumitoare.

Le vom trece în revistă:

Ereditatea a fost semnalată deseori. Griffith a găsit-o în 15% din cazurile sale. După observațiile lui Ekermann, ea poate fi directă, transmițîndu-se la mai multe generații, avînd rar caracterul de colateralitate sau de transmitere feminină.

Franck (din Olanda), făcînd arborele genealogic al unei fetițe de 11 ani care prezenta semne de displazie periostală, adică sclerotici albastre, o lipodistrofie progresivă și cardiopatie congenitală, găsește boala la cîțiva membri din familie, răspîndiți în mai multe generații.

Moștenirea cîtorva semne clinice ale afecțiunii a fost constatată și de noi; o fetiță cu displazie periostală era și obeză, mama ei de asemenea, iar tatăl, în timpul copilăriei, avusese fragilitate osoasă; o mătușă a fetiței (din partea tatălui) avea colorația albastră a scleroticilor.

În alt caz am diagnosticat boala bazîndu-ne pe prezența scleroticilor albastre, atît la copil, cît și la tată, ca și pe un oarecare grad de surzenie ce exista la amîndoi. Atît tatăl, cît și un bunic avuseseră în copilăria lor fracturi multiple datorite unor cauze fără însemnătate. Iată de ce factorul ereditar — dacă există — s-a putut repeta în patru generații.

În afară de ereditate s-a afirmat că această distrofie osoasă ar fi urmarea unei disfuncții a osteoblaștilor (Bauer).

Tulburarea osteogenică ar apărea imediat după formarea oaselor.

Hagenbach acuză și el osteoblaștii, socotind displazia periostală ca fiind produsul insuficienței lor cantitative sau al slabei lor activități.

Stolz crede că boala e produsă de lipsa totală a osteoblaștilor, pe cînd Harbitz incriminează lipsa puterii lor osteoformatoare.

Kardamatis, Bart și Buday atribuiau afecțiunea unei alterări a măduvei, și prin urmare unei hrane insuficiente a osului, care determină consecutiv o schimbare fundamentală a grosimii corticalei.

Laureati, constatînd pelagră și alcoolism în antecedentele părinților, crede că ar fi consecința unor stări de intoxicații cronice ale părinților. Cazurile de displazie periostală fiind însă atît de rare și intoxicațiile cronice extrem de frecvente, nu se poate presupune vreun raport între ele.

Sifilisul a fost incriminat și el; s-au și obținut ameliorări prin tratament specific, dar reacțiile serologice au fost foarte rar pozitive.

Ipoteza etiologică cea mai răspîndită este că afecțiunea ar fi produsă de o disfuncție a glandelor cu secreție internă (Zezas). S-a încercat să se surprindă aceste tulburări endocrine studiindu-se metabolismul bazal și raportul fosfo-calcic; s-au obținut rezultate foarte variabile și fără însemnătate. S-a incriminat totuși disfuncția tiroidei, a hipofizei și a paratiroidelor, dar din moment ce Ca în sînge e aproape neschimbat, ca și raportul fosfo-calcic, înseamnă că funcția paratiroidiană este netulburată.

Repartiția fosforului în urină și în fecale are, în displazia periostală, raporturi fiziologice, adică fosforul urinii depășește în cantitate pe acela din fecale, invers ca în stadiul florid al rahitismului.

Experiențele lui Vallery-Radot și Dreyfus au arătat că, în sînge, Ca este în cantitate normală, pe cînd P este diminuat; în același timp, în oase, calciul a fost găsit redus pînă la 50%.

Toate ipotezele etiologice amintite, și mai ales aceea a tulburărilor glandelor cu secreție internă, nu pot explica existența displaziei periostale, care este *în primul rînd o boală de sistem* (mezenchimal).

Anatomie patologică. Am precizat, în prealabil, că afecțiunea este o distrofie care are caracterul unei boli de sistem; prin urmare, din punct de vedere anatomopatologic, toate organele de origine mezenchimală sînt mai mult sau mai puțin interesate.

La feții morți, dacă se examinează oasele lungi, se constată că ele se confundă întrucîtva cu părțile moi din vecinătate, deoarece consistența lor este foarte micșorată, încît pot fi ușor tăiate cu bisturiul. Pe aceste oase se pot pune în evidență un număr de fracturi consolidate sau pe cale de consolidare. Cele vindecate s-au produs în viața intrauterină. Cavitatea medulară este foarte lărgită, iar corticala subțiată la maximum sau chiar redusă la o pătură fibroasă, transparentă, prin care se vede substanța medulară cu colorația ei roșie-brună.

Periostul, aproape totdeauna îngroșat, prezintă pete hemoragice.

Măduva oaselor are, în general, un aspect gelatinos, cu foarte rare trabecule osoase, și prezintă focare hemoragice și cîteodată formațiuni pseudochistice.

În țesutul conjunctiv care reprezintă calota craniană a imaturilor morți se găsesc insule de osificare, mici lamele osoase cu aspect ca de gheață (Dietrich).

Aparatul auditiv la nou-născuți prezintă alterări de hipoplazie labirintică și osificare insuficientă; melcul este mic și turtit, iar oscioarele foarte subțiate.

Scleroza aortei a fost semnalată de multe ori la nou-născuți, ca de altfel a întregului lor aparat circulator, pentru că și el își are originea în mezenchim.

Nu există modificări macro- și microscopice ale glandelor cu secreție internă.

Viscerele prezintă modificări structurale datorite dezvoltării insuficiente a stromei de origine mezenchimală.

În ceea ce privește tulburările histologice din forma clinică de osteopsatiroză, descrierile diferă, pentru că aspectul afecțiunii este diferit, nu numai după cazuri, ci în același os există variații apreciabile. În general se poate spune că în displazia periostală e vorba de „o geneză insuficientă a substanței osoase", mai ales a aceleia de origine periostală.

Aspectul microscopic al osificării condrale este aproape normal, totuși trabeculele osoase care iau naștere în apropierea cartilajului de creștere sînt extrem de subțiri, foarte neregulate și în stare de resorbție, așa încît osul neformat rămîne foarte spongios.

Se constată de asemenea că osteoblaștii sînt foarte rari.

Ca o consecință a tulburării osificării periostale, corticala este foarte redusă în dimensiunile sale și cîteodată aproape lipsește; în schimb, periostul este destul de gros și bogat în fibre conjunctive. Cîteva insule osoase neoformate sînt așezate în planul periostului, dar în majoritatea cazurilor se află așezate perpendicular pe suprafața sa.

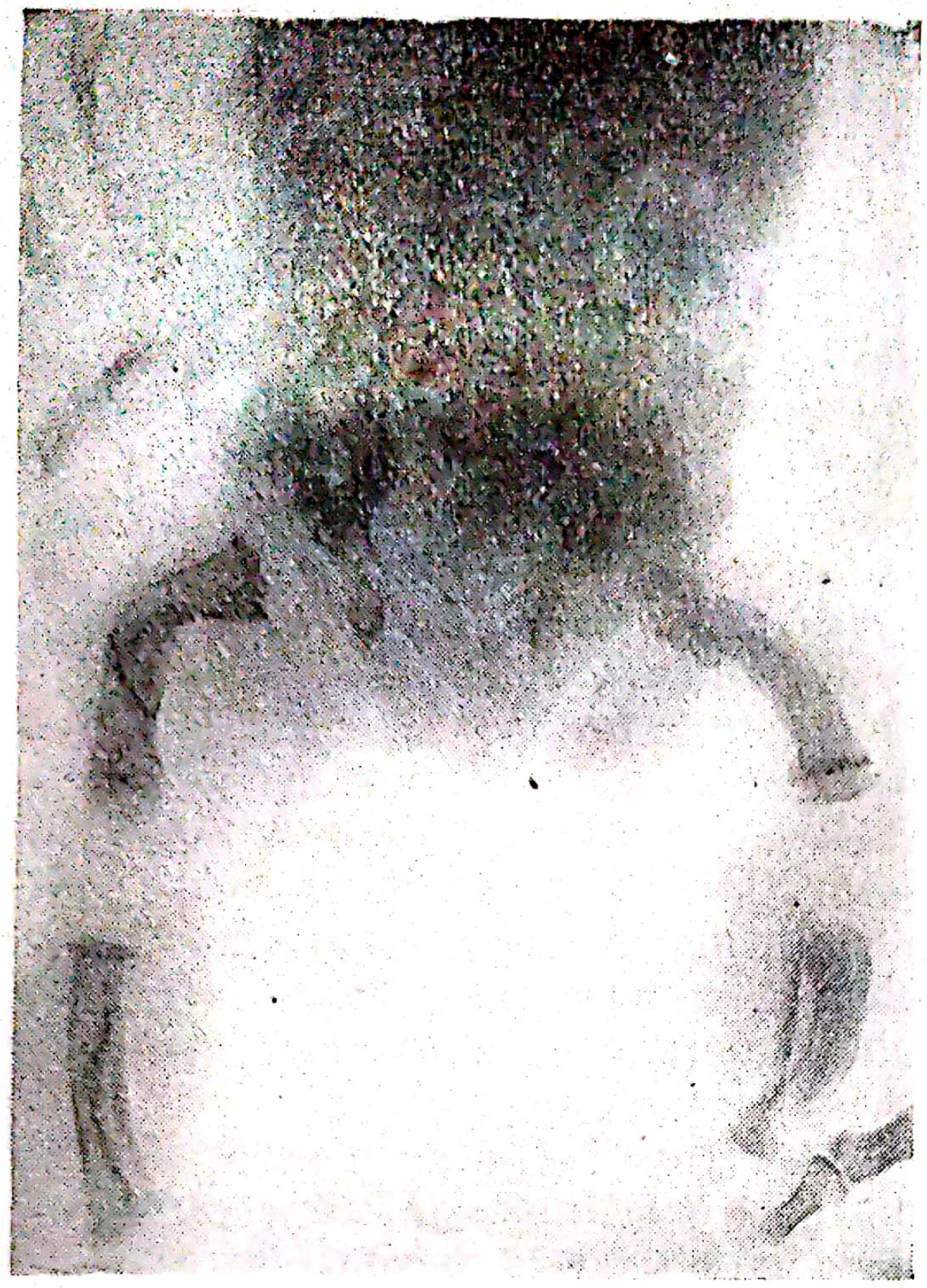

Fig. 516. — Fracturi multiple, unele vindecate, ale scheletului unui nou-născut, sucombat la cinci zile după naştere.

Simptomatologie şi evoluţie clinică. Afecţiunea este mai ales caracterizată prin fragilitatea excesivă a oaselor lungi, care se manifestă, fie în viaţa intrauterină, fie după naştere, mai mult sau mai puţin tardiv.

a) *Forma intrauterină* (osteogeneza imperfectă a lui Vrolik). Ca aspect, copiii cu displazie periostală sînt foarte atrepsici şi micromelici, dar fără să fie mixedematoşi, ca în „athyreosis congenita". Micromelia lor nu ţine de micşorarea efectivă a membrelor, ca în acondroplazie ci de scurtările consecutive fracturilor multiple cu unghiulări şi inflexiuni suferite în timpul vieţii intrauterine. Se nasc mai totdeauna imaturi şi morţi, iar cei viabili mor şi ei curînd după naştere (fig. 516). Cei care ajung totuşi să trăiască mai mult timp sînt încadraţi în osteopsatiroza idiopatică.

Capul lor prezintă o micşorare a diametrului longitudinal, iar axul bitemporal este mărit. Ochii sînt exoftalmici şi cu scleroticile albastre, nasul este subţiat şi bărbia proeminentă.

Oasele craniului, la palpare, dau de multe ori senzaţie de pergament (Stilling) sau de balon de cauciuc (Hildebrand), prin care se pot simţi circumvoluţiile creierului (Fuchs) sau chiar limita dintre acesta şi cerebel (Dietrich).

În alte cazuri, calota este presărată cu mici insule osoase (Niklas), iar cînd este calcificată aproape în totalitate, consistenţa oaselor este foarte slabă, dînd la presiune senzaţia unor coji de ouă sfărîmate.

Trunchiul, alungit, prezintă nodozităţi costale comparabile cu acelea care caracterizează rahitismul; abdomenul este destins ca al unui batracian. Se observă de asemenea malformaţii adăugate: hernii ombilicale, picioare strîmbe etc. Copiii sînt hipertricozici.

Oasele lungi atît la membrele inferioare, cît şi la cele superioare, şi cîteodată şi coastele, sînt subţiri, incomplet osificate, maleabile şi flexibile, uneori ca de ceară (Sandfort). Scheletul prezintă un mare număr de fracturi de dată recentă sau consolidate, cu calusuri vicioase şi cu deformaţii consecutive. S-au publicat cazuri care aveau între 20 şi 250 de fracturi. Ţesutul celular subcutanat poate fi foarte abundent şi să dea extremităţilor un aspect de cîrnaţi groşi; pielea e subţiată.

b) *Forma postnatală a afecţiunii* (osteopsatiroza idiopatică a lui Lobstein). Această formă se caracterizează de asemenea printr-o mare fragilitate a oaselor, care, cu ocazia unui traumatism neînsemnat, se rup ca şi cum ar fi de sticlă, fără să se îndoaie. Fracturile apar totdeauna în copilărie, la indivizi în genere normal dezvoltaţi şi cu o sănătate în aparenţă bună, ca un simplu accident, dar întîmplat de obicei în urma unui traumatism de mică intensitate. Flemming a observat la bolnavul său prima fractură la vîrsta de 18 luni.

Fracturile se traduc prin semne clasice cu durere în punct fix, dar nu prea accentuată, impotență funcțională și scurtare. Numărul fracturilor poate fi mare, dar scade cu vîrsta și ele încetează adesea la adult. Aproape toate oasele pot fi fracturate, dar mai cu seamă acelea ale membrelor inferioare, ale antebrațului, claviculele, coastele. Mai puțin atinse sînt oasele scurte, mandibula, oasele bazei craniului etc. Nu există fracturi la vertebre și la oasele bazinului. Traiectele fracturilor sînt în toate cazurile nete și rămîn aproape totdeauna subperiostale, fără mare deplasare și fără deformații apreciabile. Fracturile au sediul la diafiză, exceptînd cazul lui Liebschütz, în care fractura era la epifiză.

Vindecarea este rapidă. Dacă există ulterior totuși o scurtare, aceasta este pusă pe socoteala osteogenezei întîrziate.

În general, copiii cu osteopsatiroză sînt normal constituiți, iar unii prezintă o dezvoltare excesivă a țesutului subcutanat: o adevărată lipodistrofie. Această distrofie lipoidică este asimilabilă aceleia periostale, pentrucă cele două țesuturi au aceeași origine mezenchimală.

Craniul unora dintre ei este deformat, avînd relieful temporalilor și al occipitalului, la un anumit nivel, accentuat; este „craniul cu cozoroc“ al lui Apert. Dinții sînt cîteodată galbeni-cenușii, amintind „culoarea cornului blond“ (Apert).

Semnul clinic particular și interesant al acestei osteodistrofii este culoarea albastră-cenușie sau *albastră-închis a scleroticilor* (semnul lui Edowes și al lui Ammon), dînd aspectul de *ochi artificiali de păpușă, adică semnul lui Rădulescu.*

După Hass, această culoare ar fi datorită pigmentului coroidian, care se vede prin membrana sclerotică foarte subțiată și transparentă, pentru că ea însăși este un țesut care provine din mezenchim, și deci este displaziat.

Printre semnele funcționale se observă cîteodată hipoacuzie, datorită mai cu seamă tulburărilor labirintice. Hipertricoza se constată deseori.

S-a constatat o micșorare a excitabilității electrice a mușchilor, ca un semn de miopatie concomitentă (Voisin și Tixier), ceea ce a determinat pe Léri să spună că boala este o adevărată osteo-miopatie.

Aspect radiografic. În osteogeneza imperfectă, corticala oaselor este aproape inexistentă, și aspectul său se confundă oarecum cu acela al țesuturilor moi din vecinătate. Se constată la nivelul fracturilor fenomene de resorbție locală, mai ales sub forma unei benzi transversale, strîmte și transparente. Este zona de resorbție inelară a lui Kienböck sau „diastaza oaselor“. În forma de osteopsatiroză, oasele sînt subțiri, decalcificate, cu medulara întinsă și corticala redusă mult, încît umbra diafizei pare ușor conturată, ca și cînd liniile ar fi fost trase ușor cu creionul. Către epifiză, începînd de la cartilaj, se văd linii orizontale de stratificare. Fracturile sînt de obicei transversale, fără mare deplasare. Vindecarea prin calus fin se face cu incurbare la nivelul fracturii (fig. 517).

Diagnosticul diferențial trebuie făcut cu nanismul toxiinfecțios, cu mixedemul precoce (athyreosis congenita), în care nu există fragilitatea caracteristică.

Se poate face diagnosticul diferențial cu acondroplazia, care are însă o micromelie rizomelică, și nu cu una falsă, datorită diverselor fracturi și îndoituri ale membrelor.

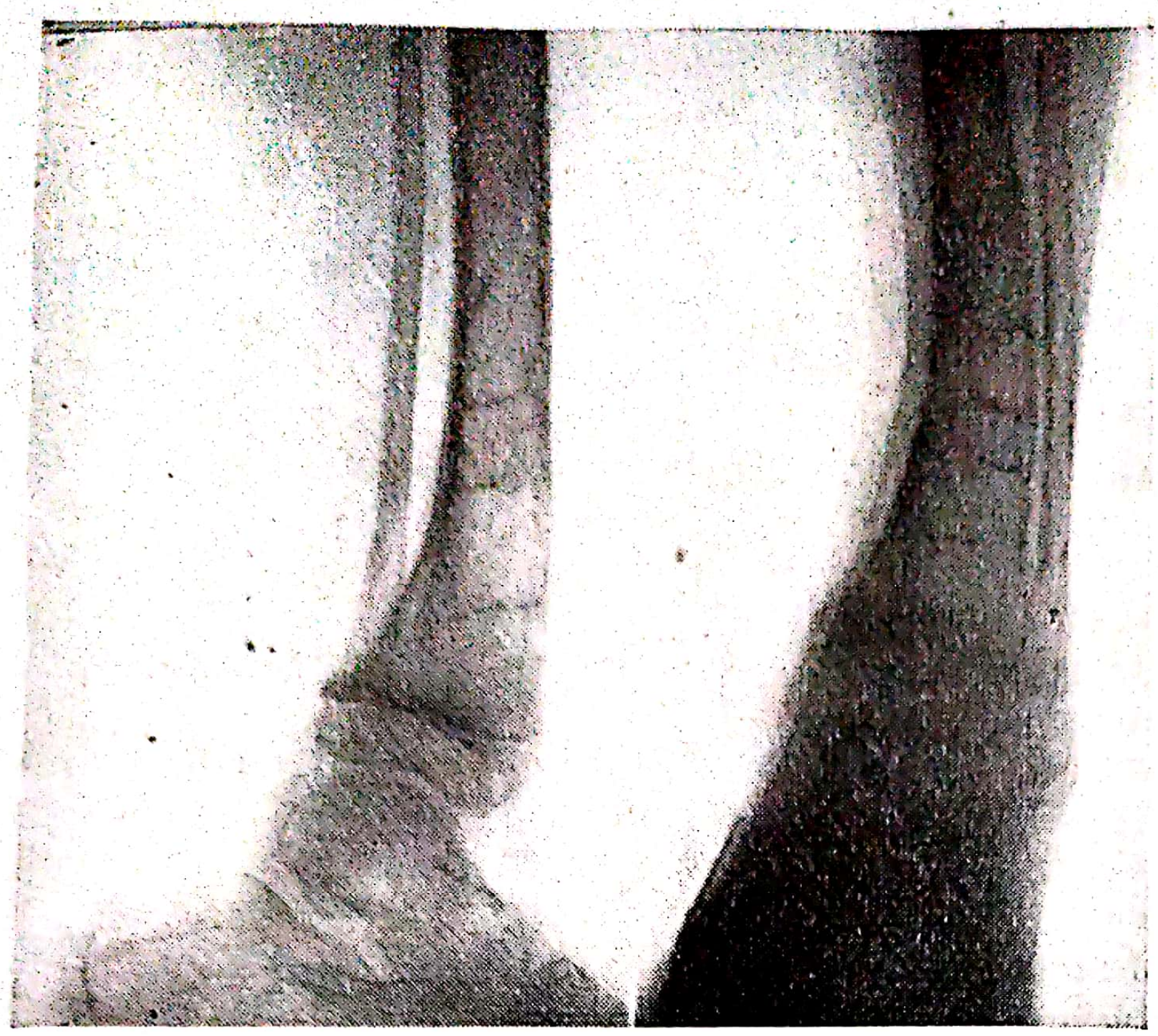

Fig. 517. — Oasele gambei unui bolnav cu displazie periostală. Se observă decalcificare, corticalele foarte subțiate și cavitatea medulară foarte lărgită (radiografie).

În *discondrosteoza lui Léri și Weill* nu există fracturile ca în displazia periostală.

Altă dată afecțiunea era confundată cu așa-numitul rahitism fetal, căruia Marfan îi atribuia o etiologie sifilitică.

Forma osteopsatirozică se poate confunda uneori cu cazurile de fracturi pe oase bolnave (goma sifilitică, metastaza tiroidiană, chisturi echinococice etc.).

În forma amintită poate fi confundată cu osteopatia fibrochistică, pentru că în această afecțiune există fracturi de cauză neînsemnată, dar radiografia și celelalte semne ne pun pe calea diagnosticului precis.

Osteomalacia infantilă, care se observă foarte rar, se caracterizează prin îndoirea oaselor, și nu prin fracturarea lor.

Tratament. Nu se poate asigura viabilitatea copiilor născuți cu forma gravă a afecțiunii.

În formele postnatale, fracturile vor fi imobilizate. După consolidare trebuie să recurgem la mijloace fizioterapice cunoscute, ca să obținem funcția normală a membrelor.

Ca medicamente s-a preconizat untura de pește simplă sau alternînd cu preparate de calciu, dar rezultatele n-au fost încurajatoare. S-au notat ameliorări cu medicația tiroidiană, dar o boală de sistem, cum este displazia periostală, nu poate fi în funcție de o insuficiență glandulară.

Scholz, bazîndu-se pe lucrările și experiențele lui Lehnardt, recomandă stronțiul și o alimentație bogată în calciu; Schabad recomanda „hipofizocromul".

În genere, se recomandă preparate fosfo-calcice iradiate, precum și actinoterapie.

Pentru a se stimula activitatea osteoblaștilor, A. Ravina (1952) a recomandat administrarea de testosteron în doză de 100—150 mg, de două ori pe săptămînă, și 15 mg de benzoat de estradiol. Deși această medicație nu modifică aspectul radiologic, totuși se pare că împiedică repetarea fracturilor.

Constatîndu-se cu totul recent că bolnavii cu osteopsatiroză au o lipsă mare de vitamină C, constatată prin examenul ascorbicemiei, s-au dat foarte mari cantităţi de vitamină C. Dortheimer a dat unei copile cu multiple fracturi repetate o cantitate mare de vitamină C (2 fiole pe zi timp de o lună) şi a constatat creşterea bolnavei în greutate, precum şi alungirea ei, dar mai ales faptul că în cîteva luni n-a mai avut nici o fractură, la radiografie se constată o îngroşare apreciabilă a corticalei oaselor lungi. În prezent copila are din toate punctele de vedere un aspect şi o constituţie normală.

OSTEOPATIA FIBROCHISTICĂ

(chisturile osoase esenţiale; osteodistrofia juvenilă chistică a lui Mikulicz; boala fibrochistică localizată)

Sînt încă autori care consideră osteita fibroasă generalizată (boala osoasă a lui Recklinghausen), osteodistrofia juvenilă chistică (boala lui Mikulicz) şi chisturile osoase esenţiale, solitare, ca fiind forme clinice ale aceleaşi osteopatii cu caracter fibrochistic.

Diferenţa dintre ele ar consta în data apariţiei fenomenelor morbide sau în întinderea lor. Forme de tranziţie între chisturile unice, solitare, şi boala lui Recklinghausen generalizată sînt destul de frecvente, încît presupunerea unei singure entităţi mordide cu diverse aspecte clinice şi evolutive pare unora foarte plauzibilă. Wanke publică un caz de osteită fibroasă localizată, care a evoluat totuşi către forma generalizată gravă, în timp ce alte osteite fibroase, cu focare multiple, au un prognostic relativ bun. Noi înşine am observat un caz de osteită fibroasă ce cuprinsese diafizele unor oase, dar care nu prezenta aproape nici un simptom patologic, afară de o fractură trecută neobservată, şi cazul este staţionar de ani de zile.

Boala osoasă a lui Recklinghausen s-ar observa la o vîrstă mai înaintată decît aceea a lui Mikulicz sau ca chisturile solitare şi, pe cînd una poate fi generalizată la oasele lungi, chisturile sînt absolut localizate şi aşezate de obicei către extremităţile oaselor.

Lièvre, împreună cu mulţi adepţi ai felului său de a privi lucrurile, face din boala lui Recklinghausen o entitate morbidă aparte, de origine endocrină. Scoţînd această boală din cadrul care ne preocupă, vom descrie o serie de manifestări patologice osoase cu caracter chistic şi fibros.

Osteopatia fibrochistică are etiologia şi patogenia neclarificate.

S-a incriminat, de pildă, traumatismul la copilul foarte mic, mai ales în formele chistice. Traumatismul însă poate fi provocator de fracturi la nivelul unui chist preexistent. Benecke, Konjetzny, Pommer cred, totuşi, că din cauza traumatismului se produce un hematom intraosos, care dă naştere osteitei fibroase din jur, cu atrofia de compresiune. În chisturile osoase solitare, faptul care a pledat pentru această presupunere patogenică îl constituie prezenţa de lichid sero-hematic şi existenţa unei osteolize similară cu aceea de natură traumatică.

S-a susţinut *ipoteza inflamatorie*, dar nimic pînă în prezent nu a dovedit că leziunile ar fi în funcţie de infecţie. Cele cîteva însămînţări pozitive nu pot fi ţinute serios în seamă, fiindcă în unele din aceste cazuri nu s-a eliminat abcesul lui Brodie, şi el caracterizat prin lipsa reacţiei periostale, care de obicei însoţeşte oarecum infecţiile.

Teoria neoplazică priveşte formarea chistului ca o consecinţă a degenerării unui condrom. Geschickter şi Copeland cred că chisturile uniloculare sînt formaţiuni cu caracter cicatriceal ale tumorilor cu mieloplaxe, pentru că, dacă ar fi fost observate cu aproximativ doi ani înainte, s-ar fi constatat că chistul osos era multilocular și în interiorul lui existau multe mieloplaxe.

Un fapt anatomopatologic unește toate formele osteopatiei fibrochistice în mod indiscutabil, și anume transformarea fibroasă a osului și formarea de pseudochisturi.

Despre această coincidență, Roederer afirmă: „este un fapt obișnuit în patologie că țesuturile reacționează în același fel în boli foarte diferite, fiindcă ele n-au la îndemînă decît un număr mic de posibilități reacționare. Astfel, asemănarea anatomopatologică, cu toată dorința legitimă de a nu înmulți prea mult formele clinice, nu poate servi drept criteriu“.

Prin faptul că în clinică se observă totuși atîtea cazuri de tranziție de la o formă la alta, e greu să nu privim această osteodistrofie cu caracter fibrochistic ca o entitate cu diverse manifestări clinice multiple.

CHISTURILE OSOASE ESENȚIALE

Aceste formațiuni „pseudochistice“ se observă mai ales în unele țări nordice. Ele apar de obicei în perioada de creștere. Cîteva din cazurile noastre priveau copii de 6 și 7 ani, însă alte cazuri treceau de 30 de ani.

Frecvență. În genere, chisturile osoase esențiale se observă între 5 și 15 ani. Piersanti a constatat afecțiunea la un copil de un an, Lassère la unul de 32 de luni, iar Sterlin chiar la naștere, sub forma unei fracturi obstetricale, la nivelul unui chist osos. Cazurile observate la adulți sînt mai rare. Din majoritatea statisticilor reiese că afecțiunea este mai frecventă la băieți decît la fete, și este localizată cu predilecție la femur, la humerus și tibia. Locul unde se află astfel de formațiuni chistice este metafiza și în special aceea care se află în apropiere de cartilajul de creștere a segmentului.

Anatomie patologică. Macroscopic se observă un perete osos subțiat, cîteodată foarte mult. În astfel de împrejurări, conținutul lichid din interiorul chistului determină colorația galbenă-verzuie a peretelui subțiat.

În această cavitate, în care poate să nu existe nici un trabecul osos, nu se găsește niciodată o membrană proprie, ceea ce arată că de fapt este un pseudochist. În mai multe cazuri am găsit la operație chistul cu ușoare trabecule la interior și cu un lichid sero-hematic sub tensiune. Volumul chistului poate fi foarte mare, pînă la 10 cm în diametru, și ocupînd o bună parte din diafiză (fig. 518).

Cavitatea chistului se mărginește către articulație în cele mai multe cazuri prin cartilajul de creștere, cu toate că unii autori semnalează și excepții.

Noi înșine am observat și operat un bolnav de 19 ani care avea o astfel de formațiune chistică ce trecuse din metafiză în epifiza tibiei, și nu o despărțea de articulație decît un strat subțire osos, învelit de cartilajul de încrustare (fig. 519). Acest caz fusese diagnosticat și tratat drept o tuberculoză a genunchiului, iar mai apoi i se pusese diagnosticul de tumoare cu mieloplaxe. La operație am găsit o cavitate chistică, cu un conținut lichid, sanguinolent, uleios. S-au raclat pereții și s-a luat și o porțiune din peretele anterior al chistului, făcînd examene anatomopatologice; s-a constatat prezența unui țesut fibros, fără mieloplaxe. S-a introdus în cavitate un transplant tibial osos.

După opt luni se constată dispariția cavității chistice, aprope complet. Genunchiul nu era dureros și îngăduia o flexie parțială. Microscopic, în pereții chistului s-a constatat o înlocuire parțială a osului cu țesut fibros, precum și transformarea

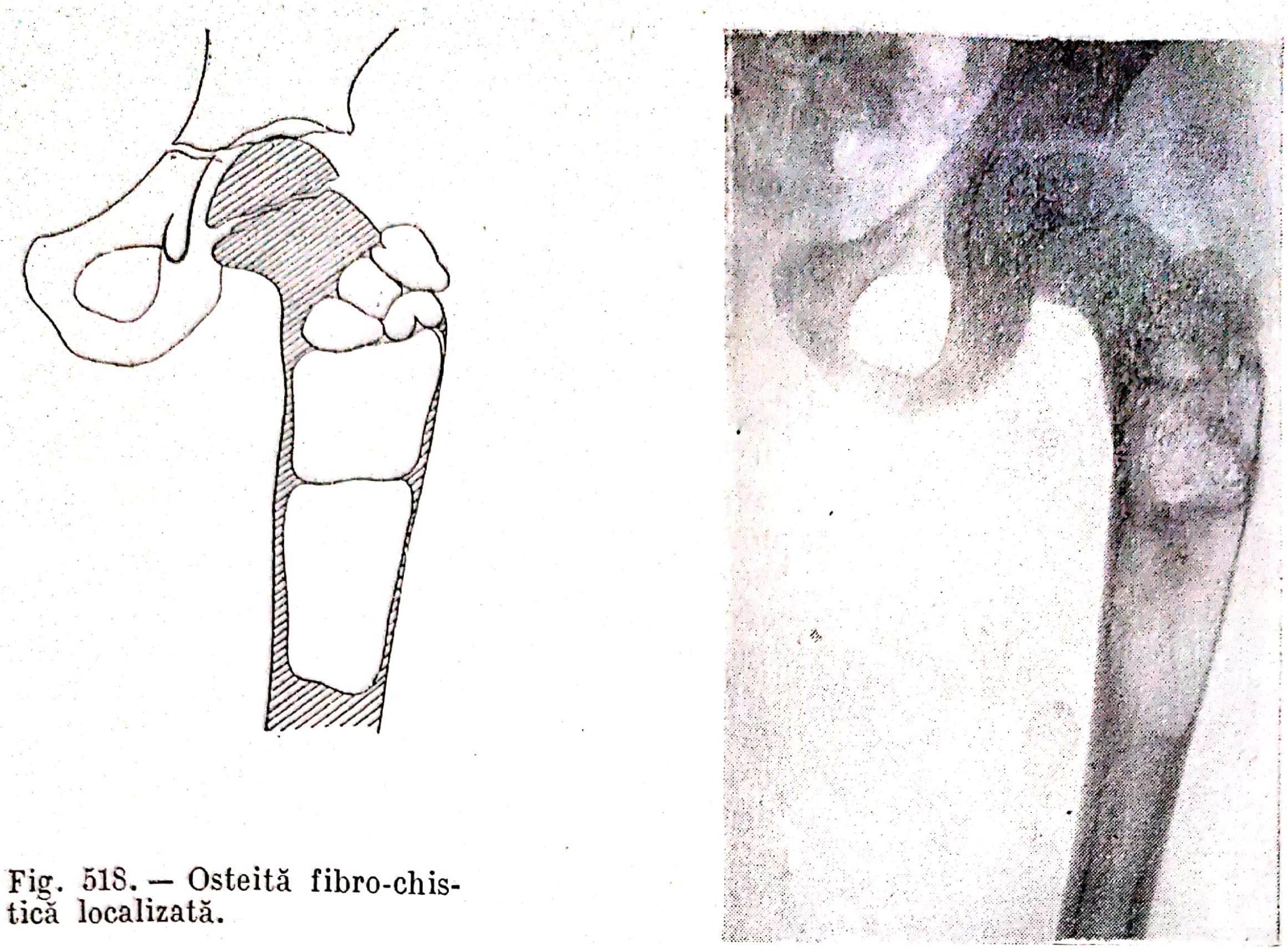

Fig. 518. — Osteită fibro-chistică localizată.

fibroasă a măduvei. Stratul interior al chistului era format dintr-un țesut conjunctiv cu celule, în general, lipsite de nuclei. Trabeculele osoase rămase sînt înconjurate de un țesut medular care suferă o transformare fibroasă, de osteoblaști, precum și de celule cu înfățișarea osteoblaștilor din lacunele lui Howship.

După Lièvre, aspectul ar fi diferit de ceea ce caută el să individualizeze sub denumirea de „osteoză paratiroidiană“, fiindcă în acest caz leziunile se întind difuz. De aceea, autorul spune: „este legitim să separăm complet osteoza paratiroidiană de chisturile esențiale ale oaselor“.

Simptomatologie. Se poate spune că un chist solitar evoluează de foarte multe ori latent, cu vagi dureri în regiunea respectivă sau chiar fără durere, pînă ajunge la dimensiuni care atrag atenția bolnavului sau a părinților lui. Se simte o îngroșare apreciabilă a osului la acel nivel, cu o consistență uneori dură și egală, alteori mai moale, și cu crepitații ca în unele tumori osoase sarcomatoase.

Chisturile osoase solitare sînt puse în evidență de cele mai multe ori prin radiografie, cu ocazia unei fracturi la acel nivel, produsă de un traumatism ușor.

Tegumentele la nivelul chistului sînt normale și nu prezintă căldură locală. Presiunea produce durere ușoară, mai ales cînd s-a produs o fractură la acel nivel. Musculatura și funcția membrului lezat sînt normale.

Fractura nu se însoțește în general de o diformitate apreciabilă și de echimoze; ea are o tendință rapidă la vindecare.

Evoluție. Boala este benignă.

Diagnostic diferențial. Aceste chisturi solitare nu trebuie confundate cu chisturile parazitare solitare (de altfel extrem de rare), cu tumorile cu mieloplaxe și cu celelalte tumori osoase primitive sau metastatice (condrom, neoplasme de origine glandulară).

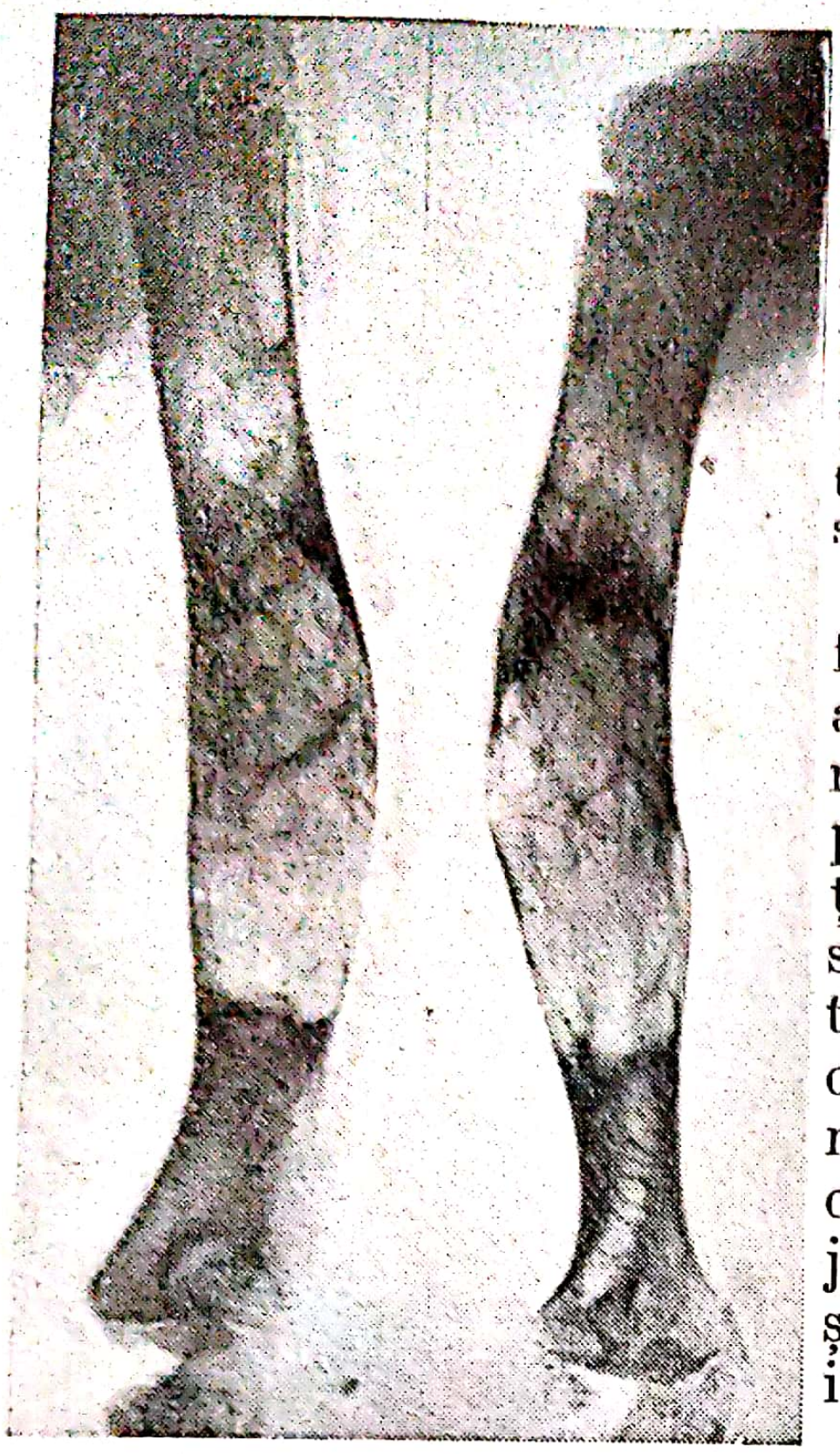

Fig. 519. — Chist osos de mari dimensiuni, împărțit prin septuri.

Într-un caz personal, aspectul radiografic ar fi putut, pînă la un oarecare punct, să amintească existența unui chist osos; era vorba însă de un neoplasm metastatic cu originea primitivă într-un nodul indurat al corpului tiroid (cancer tiroidian). Această tumoare se diferențiază de chistul esențial prin următoarele caractere radiografice: are sediul în diafiză, iar corticala este distrusă prin invadarea tumorii la exterior. Clinic, bolnavul, trecut de vîrsta creșterii, avea dureri mari, ganglionii axilari prinși; starea generală rea, culoarea feței caracteristică.

Diagnosticul diferențial se mai poate face cu osteita tuberculoasă localizată, cu abcesul lui Brodie. Caracterele clinice, examenele biologice și aspectele radiografice ne pun la adăpost de greșeli. Beck atrage atenția că la un chist esențial trebuie să se observe corticala subțiată, dar făcînd un contur osos condensat, și păstrarea cartilajului diafizo-epifizar intact. Chistul este delimitat net de restul diafizei, excepție făcînd unele cazuri cu totul rare, pe care le-am amintit. În jurul chistului nu se observă periostul îngroșat, ca la alte formațiuni chistice de natură inflamatorie (fig. 520).

Unele chisturi, în loc să aibă radiografic aspectul unor pete clare uniforme, au cavitatea împărțită printr-o serie de trabecule osoase care dau caracterul polichistic, spumos, ca la tumorile cu mieloplaxe (fig. 521). Aceste trabecule se dovedesc la operație a fi incomplete și nu împart cavitatea în compartimente izolate.

Tratament. S-au preconizat: puncția simplă a chistului sau cu injecții de substanțe modificatoare (clauden, glicerină iodoformată), rezecarea unei porțiuni a peretelui chistului, cu sau fără plombajul cavității cu os decalcificat, cu grăsime, cu mușchi. Mouchet recomandă să se umple totdeauna cavitatea chistică cu transplante osoase osteo-periostice, tip Delagenière, ca să se preîntîmpine eventualele fracturi. Noi am întrebuințat în toate cazurile umplerea cavităților cu fragmente de os spongios (creasta coxalului, fragmente de coastă, auto- sau heterogene, fragmente cartilaginoase rămase de la operații anterioare, și am obținut rezultate perfecte și durabile (fig. 522).

Fracturile se tratează în mod obișnuit. Cînd consolidarea nu s-a putut obține, este indicat să se recurgă la intervenție sîngerîndă, punîndu-se în interiorul chistului transplante de os spongios sau, mai bine, coaste despicate.

Într-un caz tratat întîi prin imobilizare în aparate gipsate și neconsolidate, am intervenit după opt luni și am introdus un puternic transplant tibial autogen în cavitatea chistică și între fragmentele osoase, și am obținut o foarte bună vindecare. Cînd vindecarea se face cu deviere osoasă, se recurge la osteotomie corectoare.

OSTEODISTROFIA JUVENILĂ CHISTICĂ A LUI MIKULICZ

Această formă clinică se observă la o vîrstă tînără, spre deosebire de forma generalizată. Caracteristic e faptul că există formațiuni chistice multiple (fig. 523).

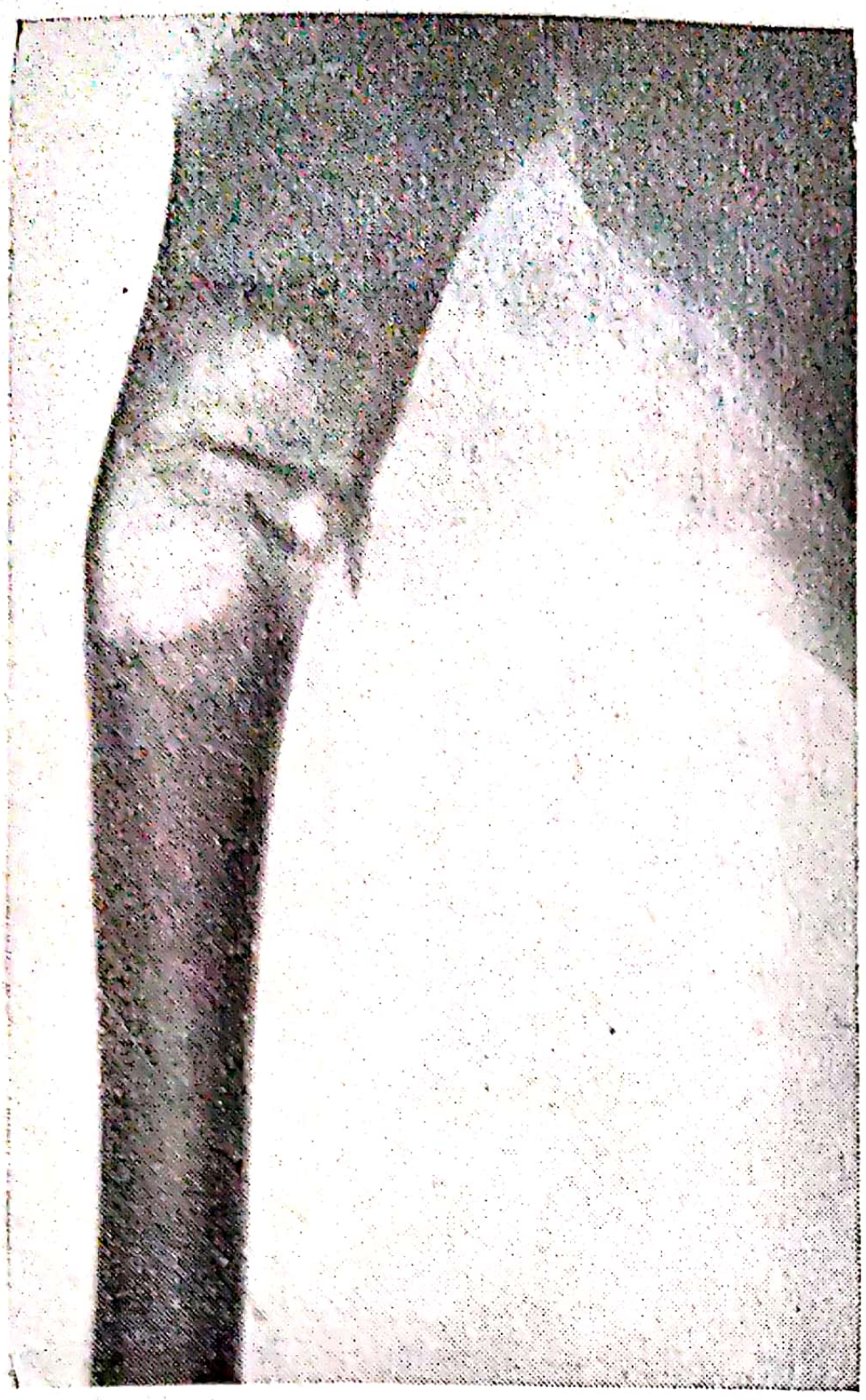

Fig. 520. — Chist osos esențial, la un copil de 10 ani.

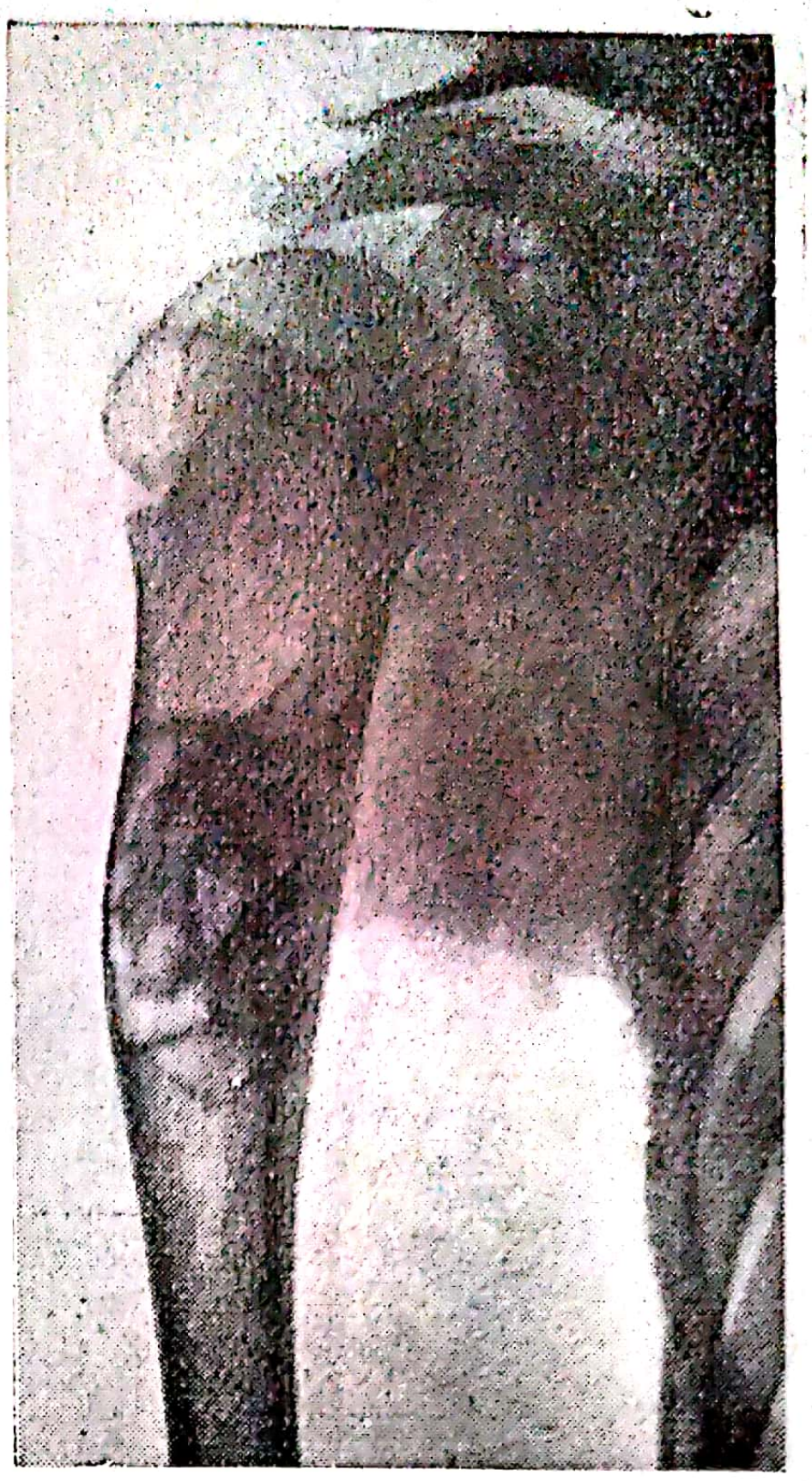

Fig. 521. — Același caz operat, cu transplant tibial, intracavitar. Se vede refacerea țesutului osos în interiorul chistului.

Mai toți autorii nu admit existența acestei entități morbide aparte, și o integrează, fie în sindromul general de osteopatie paratiroidiană, fie în grupul afecțiunilor fibrochistice.

OSTEODISTROFIA FIBROASĂ LOCALIZATĂ

Este o osteită fibroasă redusă la un spațiu osos restrîns și unic. Se observă la oasele lungi, și radiologic ia aspectul mai mult sau mai puțin al chisturilor osoase sau al unei tumori cu mieloplaxe. În orice caz, ceea ce o deosebește de chisturile osoase esențiale este faptul că în cavitățile oaselor se găsesc formațiuni fibroase, ușor detașabile, care le umplu în întregime sau numai parțial. Această formă clinică a fost semnalată la diverse oase lungi, dar și la corpurile vertebrale, la apofizele transverse etc.

Am observat cazul unei tinere care prezenta o astfel de osteită fibroasă localizată la un metacarpian, unde, radiologic, leziunea lua un aspect oarecum tumoral, iar la falangele respective, acela de osteită fibroasă (fig. 524). La operație am găsit cavitatea osoasă plină cu o formațiune cenușie asemănătoare cu țesutul fibros. La examenul anatomo-histopatologic făcut și din peretele osos, precum și din conținut, s-au constatat următoarele: „preparatele sînt formate în majoritate din țesut conjunctiv fibros în care se găsesc cîteva formațiuni chistice hemoragice; de asemenea se găsesc, disparați, rare trabecule neoformate, cu țesut osteoid, fără depunere de calciu. Tabloul microscopic conține elementele bolii fibrochistice". Urmărind acest caz timp de aproape 20 de ani, vindecarea s-a menținut și nu a avut loc nici recidivă locală, nici generalizare.

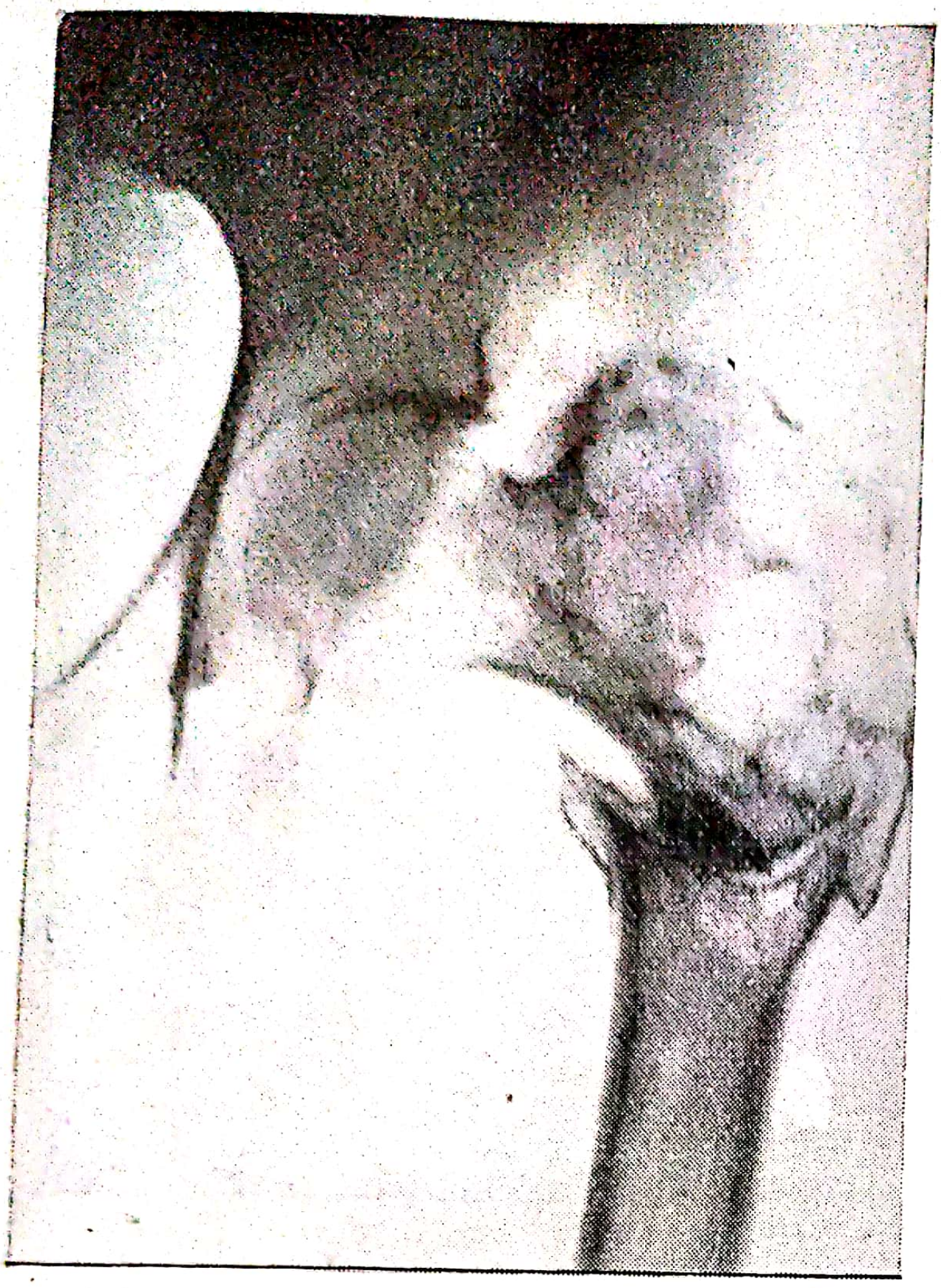

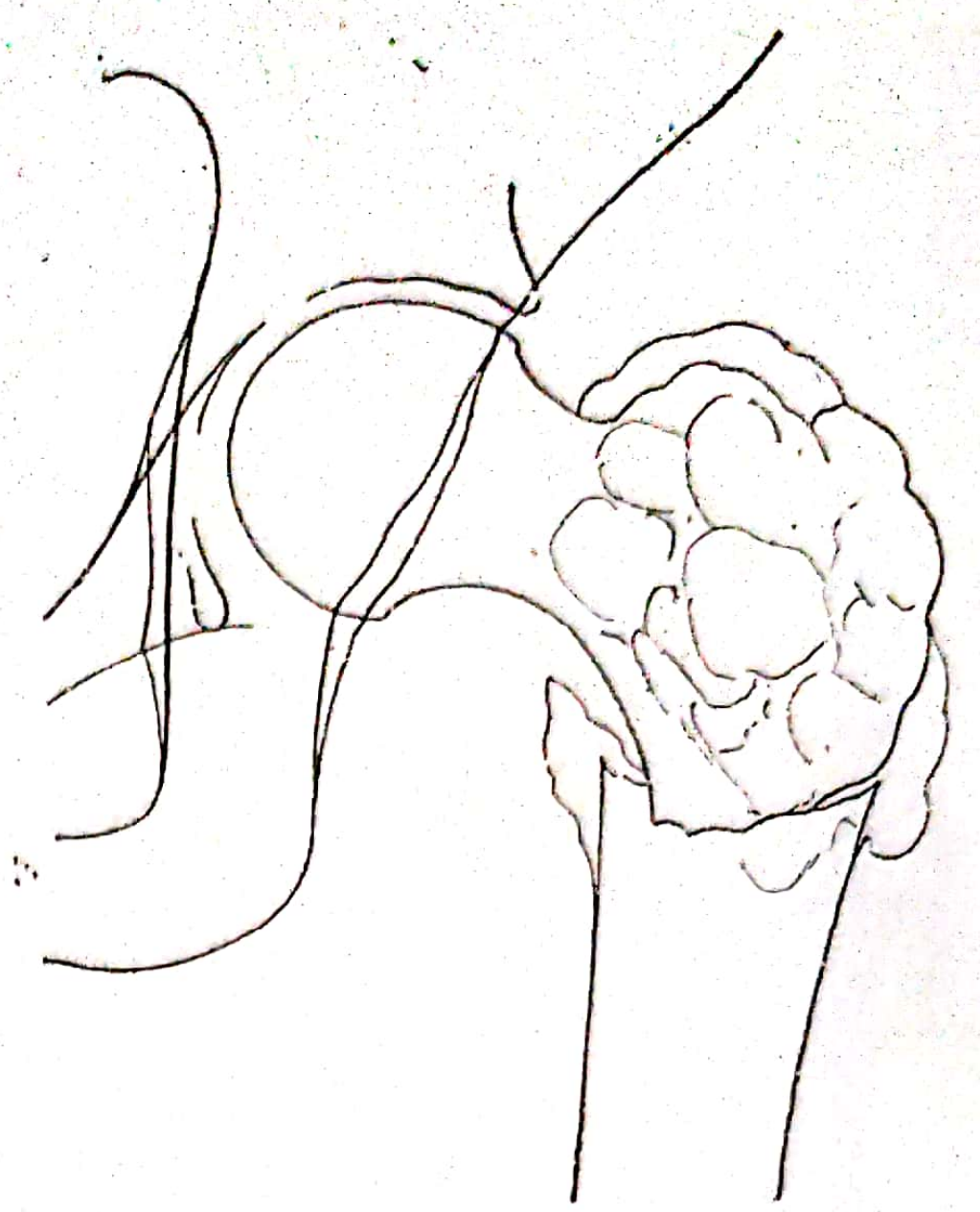

Fig. 522. — Fractură intrachistică. Coaptarea după imobilizare în aparat gipsat. Pseudartroză.

DISPLAZIA FIBROASĂ A OSULUI (SINDROMUL LUI ALBRIGHT)

Confundată inițial cu osteoza hiperparatiroidiană, displazia fibroasă a osului este privită ca un sindrom aparte din 1914, cînd Elmshe descrie leziunile chistice înglobate într-un țesut fibros, iar Marton insistă asupra absenței adenomului paratiroidian în această afecțiune. Albright și colaboratorii, în 1933, descriu triada simptomatică ce individualizează sindromul, și care constă din leziuni osoase fibrochistice, din pigmentare cutanată de aceeași parte și din pubertate foarte precoce. Denumirea de „displazie fibroasă a osului" se datorește lui Jaffé și Lichtenstein, care în 1942 reconstituie cele 75 de cazuri cunoscute pînă la acea dată, adăugînd și 15 cazuri personale.

Etio-patogenie. Boala, care încă nu poate fi considerată ca entitate morbidă, începe precoce, între 2 și 20 de ani, dar mai ales în prima copilărie, aproape exclusiv la sexul feminin. Are caracterul de a fi în special unilaterală. Nu se cunosc pînă în prezent cauzele acestei displazii.

Originea hiperparatiroidiană nu mai poate fi astăzi luată în considerare; nici alăturarea de neurofibromatoza lui Recklinghausen nu este motivată, mai ales că leziunile histologice diferă total. Unilateralitatea leziunilor face să se incrimineze cu temei existența unui proces neurotisular (Wittek). Weiss crede că este vorba de o condromatoză multiplă, iar Snapper se întreabă dacă displazia fibroasă nu este o formă clinică a xantomatozei.

Teoria neuro-endocrino-vegetativă a lui Albright rămîne însă cea mai solidă, datorită repartiției, pe o jumătate de corp, a pigmentației homolaterale, tulburărilor endocrine asociate cu tulburări vasomotorii homolaterale.

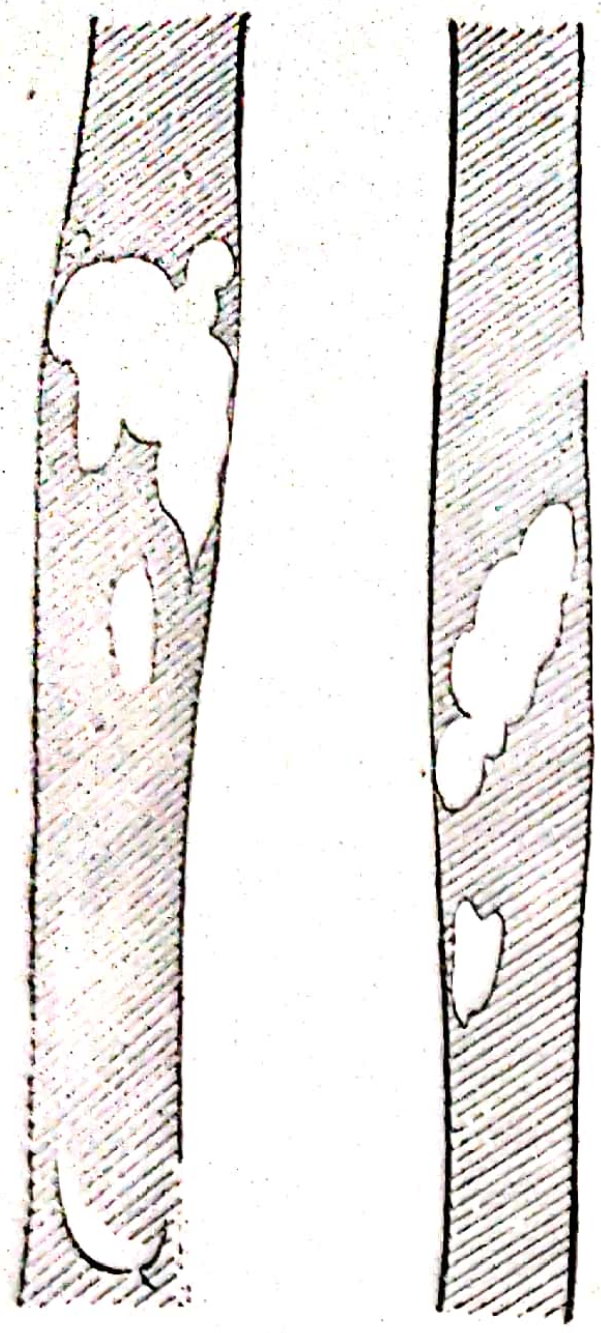

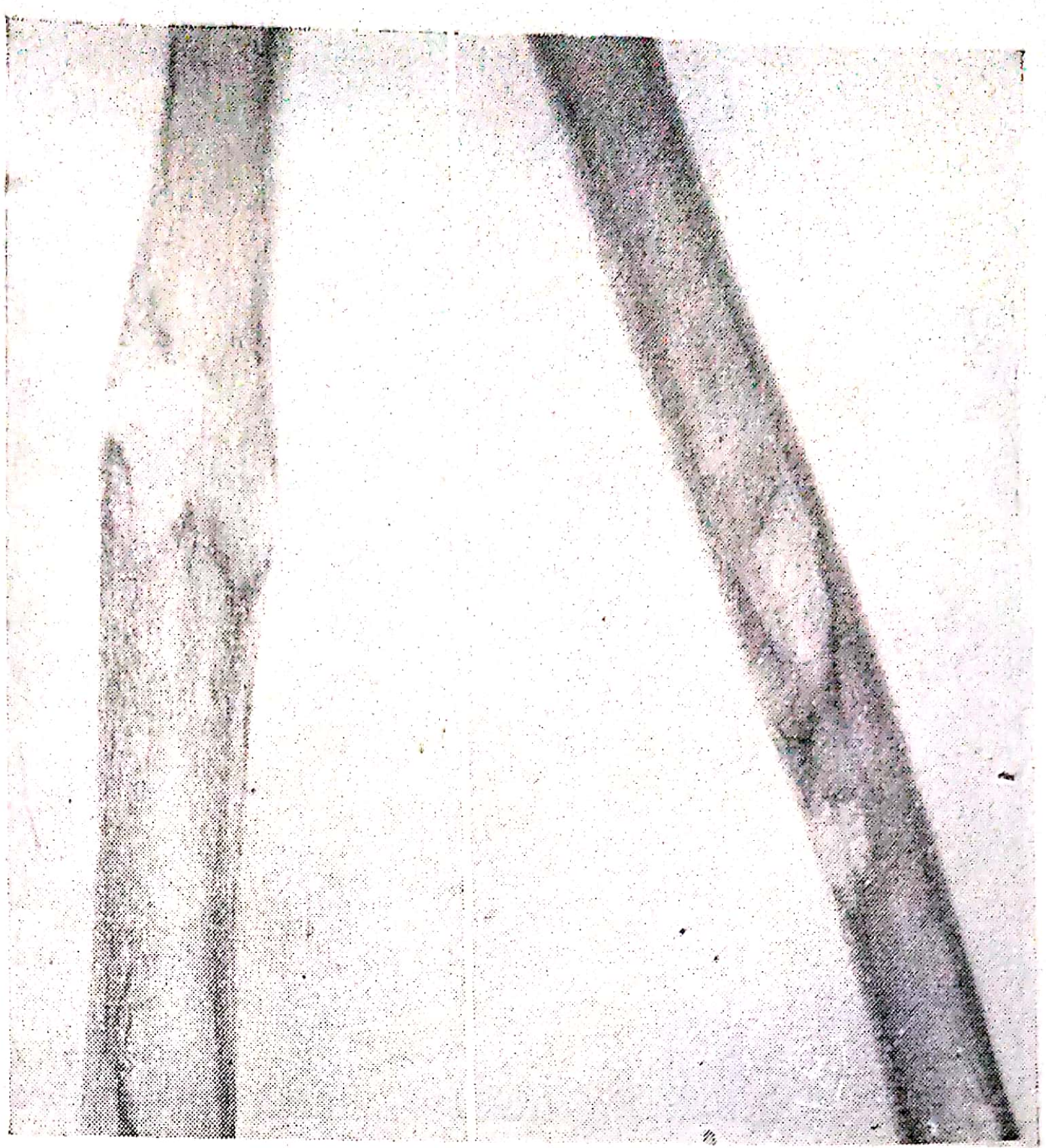

Fig. 523. — Osteo-distrofia juvenilă chistică a lui Mikulicz. Faţă şi profil (radiografie).

Anatomie patologică. Leziunile sînt neregulat diseminate, şi nu există o decalcificare generalizată, ca în hiperparatiroidie. De obicei sînt interesate mai multe oase, dar nu în totalitatea lor. Membrele sînt în special interesate, şi mai ales extremitatea superioară a femurului, iar leziunile osoase ating mai mult diafizele şi metafizele, respectînd epifizele. Craniul poate fi şi el interesat. Unilateralitatea manifestărilor patologice nu este constant obligatorie, leziunile putînd fi într-o oarecare măsură şi bilaterale.

Tulburările scheletale sînt cele care atrag în special atenţia. Ele apar sub forma unor zone de densificare şi de resorbţie în diafiza osului, spre extremităţi, avînd pe alocuri un aspect oarecum chistic, cu mai multe geode de diverse dimensiuni, separate prin straturi osoase subţiri, neregulate. Corticala este uneori normală, dar demulte ori subţiată, rămînînd prezent numai periostul, care nu prezintă însă semne de osificare.

Oasele au incurbări, în special de coxa vara şi genu valg, cu scurtarea membrului inferior respectiv.

Examenul histologic ne pune în faţa unui ţesut fibros, cu punct de plecare central, nu periferic, care invadează măduva şi rareori, mai tîrziu, corticala. Ţesutul acesta, cu o structură grosolană, este bogat în colagen cu fibroblaşti, cu nuclei ovalari, puternic coloraţi. În afara acestui ţesut fibros se găsesc insule de os trabeculat, puţin calcificat, cu spaţii largi sau anastomozate între ele. În zonele bine vascularizate, cu capilare dilatate, cu revărsări sanguine prin extravazare şi cu hemosideroză se mai găsesc cartilaj hialin şi ţesut osteoid. Se pun în evidenţă multe limfocite, celule multinucleate, celule lipofagice şi celule spumoase. În ţesutul fibros sau fibro-osos se află lacune de mărimi variabile, cu conţinut solid sau lichid, apos sau gelatinos. În cursul evoluţiei, aceste lacune se pot mări şi devin locuri de rezistenţă minoră, care pot favoriza producerea fracturilor. Apa-

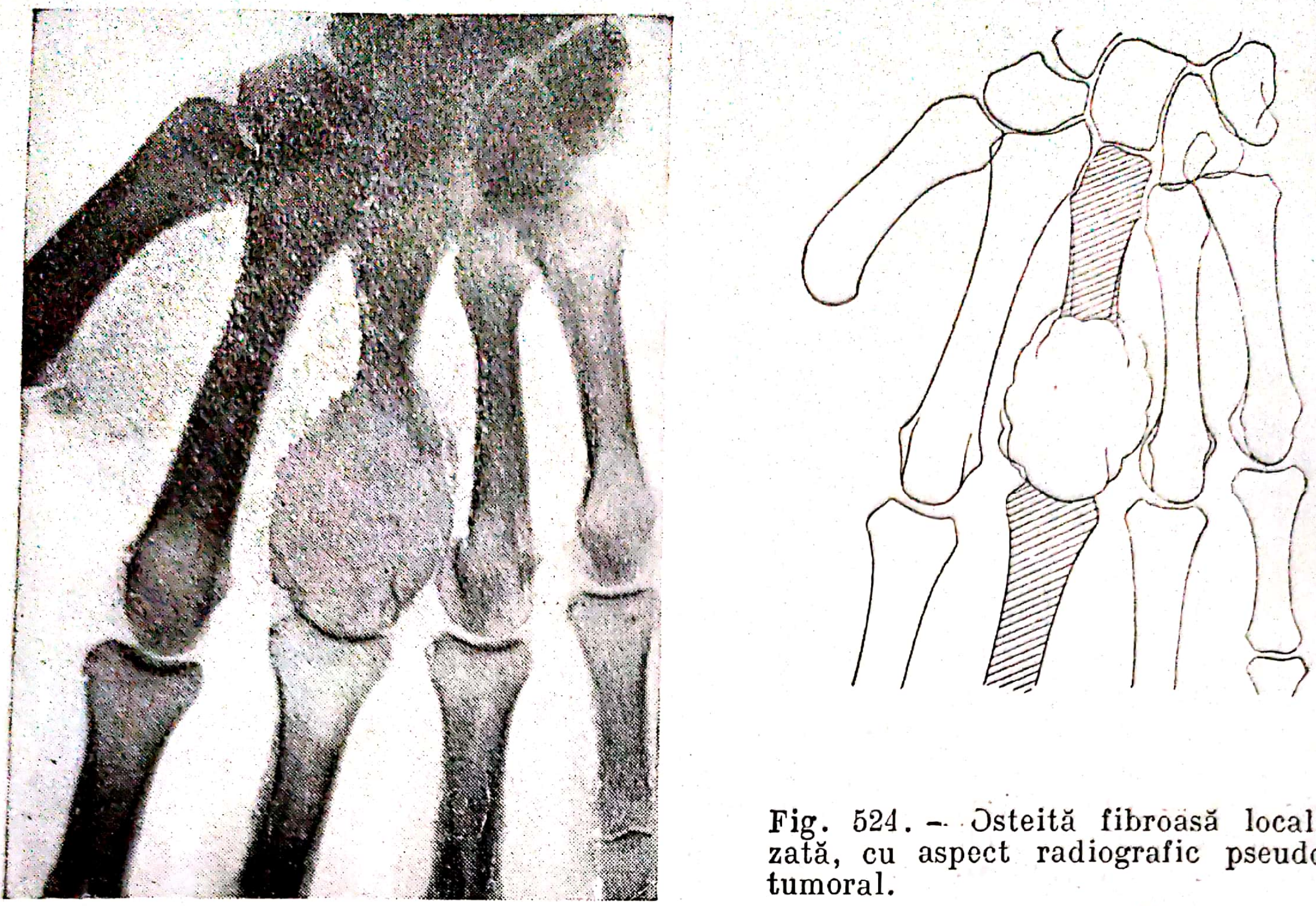

Fig. 524. — Osteită fibroasă localizată, cu aspect radiografic pseudotumoral.

riția lacunelor în os s-ar datori, fie unei distrucții osteoblastice (Schlumberger), fie unei lichefieri a țesutului fibros sau unei hemoragii care s-a resorbit secundar (Lichtenstein și Jaffé).

Cartilajele diafizo-epifizare sînt neregulate pe versantul metafizar.

Simptomatologie. Boala poate evolua mult timp neobservată, pînă cînd o fractură sau o șchiopătare o pune în evidență; de aceea este greu să se precizeze debutul sindromului.

Uneori o metroragie precoce (chiar din luna a șasea, ca într-un caz al lui Albright) impresionează părinții.

Petele pigmentare pot fi discrete, și pot trece aproape neobservate.

De obicei, pigmentarea cutanată se prezintă sub forma unei melanocromii, ca pete de culoarea cafelei cu lapte, de cele mai multe ori plane, și numai uneori ca nevi proeminenți. Nu se însoțește de prurit și este mai predominantă pe frunte, ceafă, gît, piept și abdomen. Pe membre respectă unilateralitatea leziunilor osoase.

Cu totul caracteristic este faptul că la fetițe, uneori în vîrstă numai de cîțiva ani, încep fenomenele pubertății precoce.

Rar boala este însoțită și de alte malformații, predominante de partea leziunilor osoase sau cutanate. Examenele de laborator sînt normale.

Aspecte radiografice. Nucleii de osificare prezintă o dezvoltare avansată, iar epifizele se sudează mai precoce, ceea ce face ca aspectul radiologic al copiilor de 2—3 ani să se asemene aceluia al copiilor de 8—10 ani.

La nivelul craniului predomină condensarea, care merge uneori pînă la îngustarea sinusurilor și pînă la mărirea frontalului și occipitalului în lărgime.

La oasele lungi, integritatea corticalei este aproape constantă. Aspectul diseminat, de zone patologice alături de zone normale, poate fi considerat caracteristic. Nu există nici o decalcificare de ansamblu, ceea ce deosebeşte total boala de aceea osoasă a lui Recklinghausen.

Diagnostic. Displazia fibroasă a osului trebuie scoasă din grupul mare al unor afecţiuni oarecum asemănătoare ca simptomatologie: osteopsatiroza, xantomatoza, boala lui Paget, boala osoasă a lui Recklinghausen, neurofibromatoza descrisă de acelaşi autor, cu simptomatologie şi osoasă, osteita polichistică a lui Jungling, cu multiplele ei geode pe oasele mici ale extremităţilor, limfogranulomatoza osoasă, osteomalacia, osteomielita cronică, epiteliomul metastatic etc.

În faza iniţială, boala se poate vag asemăna şi cu tumoarea cu mieloplaxe. Diagnosticul este uneori dificil cu sindromul lui Milkman. De asemenea se poate oarecum confunda cu condromatoza multiplă, mai ales cînd realizează aspectul unilateral din discondroplazia lui Ollier.

În cazurile de boala lui Paget juvenilă, cu zone de resorbţie la femur, tibie, humerus, metacarpiene şi falange şi cu aspecte întîmplător chistice, diagnosticul diferenţial nu se mai poate face decît ţinîndu-se seama de pubertatea precoce a bolnavelor.

Tabloul clinic al bolii poate fi identic cu acela din xantomatoză (granulomul lipoidic); diagnosticul se face numai pe bază de biopsie. Uneori sînt necesare două sau trei biopsii pentru precizarea diagnosticului. Leger a găsit însă într-un caz net, din punct de vedere clinic, de sindrom Albright, şi un granulom lipoidic, ceea ce a făcut ca diagnosticul să nu mai fie indiscutabil.

Neurofibromatoza lui Recklinghausen, cu pete cutanate, cu tumorete neuro-cutanate şi cu leziuni osoase se poate asemăna de asemenea cu displazia fibroasă, cu atît mai mult, cu cît şi în aceasta se întîlnesc pete cutanate asemănătoare.

De asemenea se poate asemăna cu osteofibromatoza poliostotică a lui Jaffé-Lichtenstein, pe care de altfel Ferrera o consideră ca fiind identică sindromului lui Albright.

Greu poate intra în discuţie osteoza paratiroidiană a lui Lièvre (boala fibrochistică a lui Recklinghausen), care se însoţeşte de un sindrom umoral (hipercalcemie, scădere a fosforemiei, mărire a concentraţiei de fosfatază etc.).

Evoluţie. Boala evoluează cronic. Cu timpul, tulburările genitale dispar, şi dezvoltarea glandelor sexuale se face normal. Femeile care au suferit de această boală pot avea chiar copii. Malignizarea este considerată ca fiind cu totul excepţională. Singurul element care poate întuneca prognosticul îl constituie fracturile cu deformaţiile consecutive.

Tratament. În faza actuală a cunoştinţelor noastre asupra displaziei fibroase a osului, tratamentul nu poate fi decît simptomatic, şi se adresează fracturilor care pot interveni în decursul evoluţiei, precum şi diferitelor diformităţi (coxa vara, coxa valga), care sînt susceptibile de corectare prin osteotomii.

DIFORMITĂŢI PRIN OSTEOPATII CONDENSANTE

OSTEOPOIKILIA

(osteopatia condensantă diseminată)

Deşi descrisă pentru prima oară de Stieda în 1905, primul caz tipic a fost prezentat abia în 1915 de Albers-Schönberg, de unde şi numele de „a doua boală a lui Albers-Schönberg."

Frecvență. În 1916 se cunoșteau 38 de cazuri, iar în 1943, 70 de cazuri. La noi în țară E. Gherman, M. Bechianu și E. Gal au comunicat un caz în 1953.

Etio-patogenie. Ca toate afecțiunile acestui capitol, etiopatogenia este foarte discutată. S-au incriminat tulburări vasomotorii posttraumatice, care ar putea duce la apariția zonelor de condensare în felul eburnării dureroase posttraumatice. În cadrul acestei teorii sau în afara ei, unii autori acordă ischemiei un rol important în producerea bolii, cum se întîmplă în necroza condensantă a lui Kienböck. Nu lipsește, bineînțeles, nici ipoteza toxiinfecțioasă, în cadrul căreia au fost incriminate: luesul, tuberculoza, pneumonia, febra tifoidă și scarlatina.

Boala are, însă, un caracter net familial și uneori chiar ereditar, încît marea majoritate a autorilor se mulțumesc să o considere ca o anomalie congenitală a structurii osoase.

Anatomie patologică. Se constată un număr variabil de insule albe-cenușii, omogene, cu o structură lamelară, în trabecule osoase mai îngroșate spre periferie. Aceste formațiuni sînt constituite din spongioasă, care și-a îngroșat trabeculele și și-le-a apropiat. Această dispoziție caracteristică a lamelelor le decsebește de osteoame. Nu se pot pune în evidență și alte leziuni de producție sau de resorbție osoasă.

Simptomatologie. Descoperită de obicei cu ocazia unui examen radiografic întîmplător, această boală nu se manifestă decît rareori prin vagi dureri articulare sau, excepțional, prin fracturi produse de traumatisme minime.

Este greu de apreciat începutul bolii, dar afirmația că nu ar exista în copilărie nu corespunde realității, deoarece s-au semnalat cîteva cazuri la nou-născuți și chiar la fătul de patru luni. De obicei, condensările apar către 10—12 ani, în special în regiunile neosificate la naștere.

Aspect radiografic. Se descoperă în țesutul osos, mai ales la nivelul metafizelor oaselor lungi, insule dense de țesut compact, ovalare, cu dimensiuni de 2—5 mm, cu axa mare îndreptată în sensul trabeculelor țesutului spongios din care fac parte. Coastele, claviculele și sternul sînt foarte rar interesate.

Condensările mai sînt uneori de formă inelară sau lineară. În afara acestor pete de condensare, osul are un aspect normal. Zonele de condensare nu sînt stabile, ci evoluează, uneori mărindu-se, alteori dispărînd, pentru a apărea în altă parte sau în vecinătate.

Examene de laborator. De obicei sînt normale; numai calcemia poate fi ușor ridicată, și numai excepțional poate ajunge la 15—16 mg %.

Tratament. Nu există un tratament deosebit.

MELOREOSTOZA

Boala a fost descrisă în 1922 de Léri și Jeannenay, și este cunoscută sub denumirea de meloreostoză (*melos* = membru, *reo* = a curge). Se caracterizează printr-o condensare puternică și neregulată a unei părți din corticala oaselor, cu înfățișarea de ceară topită ce se scurge de-a lungul unei luminări aprinse. S-au mai propus denumirile de osteoscleroză (Lewin și McLeod), osteoză eburnizantă monomelică (Putti) sau osteopicnoză (Clement și Hamelle).

Etio-patogenie. Boala apare deopotrivă la ambele sexe, de obicei după 40 de ani. Nu se cunosc exact cauzele care o produc. Au fost incriminate: intervenţia sistemului nervos central în condensările zonale, diafizare, a celui neurovegetativ, precum şi tulburările legate de vascularizaţia osului. S-a presupus că boala ar fi de natură parazitară, infecţioasă sau endocrină etc. Unii autori sînt de părere că, ţinînd seama de existenţa formelor asociate cu unele manifestări cutanate, meloreostoza nu ar fi decît o varietate a neurofibromatozei lui Recklinghausen sau chiar a osteopoikiliei.

Anatomic patologică. Osul interesat este parţial îngroşat în lungul diafizei, dar este neted la suprafaţă, avînd o culoare albă-ivorie. În regiunea condensată este foarte dur, fiind foarte greu pătruns de daltă, şi nu sîngerează la secţiune. Uneori, la metacarpiene de exemplu, canalul medular este complet desfiinţat.

Microscopic se constată un dublu proces: unul de resorbţie şi altul, puternic, de condensare. Nu s-au putut pune niciodată în evidenţă alterări ale ţesutului osos cu caracter inflamator. Aspectul este acela al osului resorbit, cu ţesut osos nou format mult mai compact.

Simptomatologie. Deoarece semnele clinice sînt foarte discrete, nu se poate preciza data debutului, dar se bănuieşte că acesta s-ar produce cu 10 ani înainte de apariţia unor simptome clare. Tulburările funcţionale ale afecţiunii sînt neînsemnate, şi se rezumă la împiedicarea mişcării articulare printr-o eventuală îngroşare osoasă în apropiere. Rar se observă edem şi simptome de compresiune nervoasă. Niciodată nu s-au semnalat fracturi patologice ale oaselor bolnave.

Starea generală este foarte bună. Bolnavul poate prezenta o macrodactilie, cu pielea degetelor interesate roşie şi strălucitoare. La nivelurile unde osul nu este acoperit de straturi importante de ţesuturi moi, îngroşarea neregulată osoasă este chiar vizibilă, mai ales că afecţiunea se însoţeşte şi de un grad oarecare de atrofie musculară a segmentului respectiv. Uneori acesta sau chiar membrul în totalitate este alungit şi hipertrofiat. Alteori, din contra, membrul poate fi mai scurt cu 3—4 cm, din cauza incurbărilor suferite de diafiză.

Aspect radiologic. Examenul radiologic pune în evidenţă o dîră opacă continuă, verticală, care ocupă totalitatea lungimii scheletului de o singură parte şi trece de la un os la altul, pe drumul cel mai scurt, la nivelul articulaţiilor. Uneori corticala este neregulată, îngroşată şi se observă, chiar hiperostoze.

Uneori corticala nu este îngroşată, dar în epifizele metacarpienelor şi metatarsienelor sînt pete negre rotunjite, de dimensiunile grăunţelor de mei sau ale sîmburilor de struguri.

De obicei, condensarea interesează întreg scheletul unui membru, dîra de condensare situîndu-se pe versantul extern sau intern al osului. La oasele gemene este interesat numai unul din ele.

În general, spaţiile articulare sînt respectate, dar s-au descris şi micşorări ale spaţiului articular sau chiar, cu totul excepţional, anchiloze.

Caracterul monomelic nu este obligatoriu, putîndu-se observa localizări şi la baza craniului, sau radiografic chiar noduli opaci sub tegumente, în muşchi (noduli osoşi aberanţi).

Examene biologice. Sînt de obicei normale. Calcemia şi fosfatemia pot fi uneori mărite. Eozinofilia sanguină poate fi mărită pînă la 23% (Putti).

S-au descris, ca forme clinice ale bolii, cazuri care se însoţesc şi de unele leziuni cutanate, sub forma unei sclerodermii în benzi, care cuprinde şi ţesutul celular subcutanat şi muşchii. De asemenea s-au mai observat angiectazii, trofedem şi sclerodactilie.

Tratamentul nu este decît paliativ; se poate recomanda diatermia sub orice formă sau röntgenterapia.

OSTEOPETROZA

(boala lui Albers-Schönberg)

Osteopetroza reprezintă un sindrom complex, destul de rar observat în clinică, cu etio-patogenie încă discutată, și care se caracterizează printr-o condensare puternică și generalizată a oaselor, precum și printr-o fragilitate în aparență paradoxală a acestora. Primul caz clinic a fost descris în 1904 de Albers-Schönberg.

Numele de osteopetroză se datorește lui Rolla și Karchener, dar sindromul se află descris foarte des sub numele de „oase de marmură" (Marmorknochen). Izolat se mai cunoaște și sub denumirea de: osteoscleroză eburnizantă, schelet negru, schelet de abanos sau schelet de ivoriu.

Frecvență. Köller găsește pînă în 1940 în literatura mondială 119 cazuri publicate.

La noi au prezentat sau au publicat pînă astăzi cazuri de osteopetroză Al. Rădulescu (1935), Grigorescu, Hatman și Caracaș (1948), Fazacaș, Pîrlea și Gherman, patru cazuri în 1950, Pintilie, Medrea și Denischi (1954).

Etio-patogenie. Cauza osteopetrozei a determinat cercetări amănunțite, dar diferiți autori au emis doar ipoteze, incriminînd o serie variată de factori.

a) *Factorii genotipici.* Boala este considerată ca avînd deseori un caracter familial. Într-adevăr, diferiți membri ai aceleiași familii pot prezenta o tendință manifestă la osteopetroză, sub forme clinice deosebite: a fost întîlnită la tatăl și fata (Zolewski), la trei frați (Chou și Selimger), la doi frați (Kudriațeva), la doi frați și o verișoară (Sick), la trei membri ai familiei (Scheit și Platzen), la mamă și trei fete (Fazakaș, Pîrlea și Gherman) etc. S-au descoperit și s-au urmărit pînă la opt cazuri în aceeași familie, timp de trei generații.

Consanguinitatea ar juca, după unii, un rol important în apariția bolii.

Majoritatea autorilor sînt de acord în a recunoaște că acest sindrom s-ar datori unei „alterări congenitale a mezenchimului", unei „îmbolnăviri genotipice a sistemului mezenchimal" sau unei „senescențe congenitale a țesuturilor " (Leriche și Policard).

b) *Factorii fenotipici.* În această direcție există mai multe ipoteze:

Ipoteza discraziei pluriglandulare se bazează pe tulburări legate în special de activitatea tiroidei și hipofizei sau a paratiroidelor, care au fost găsite hipertrofiate, fără a prezenta un caracter adenomatos. Pe de altă parte, s-a reușit să se producă osteoscleroza la șobolani și în mod experimental, cu ajutorul hormonului paratiroidian.

Hipertrofia paratiroidiană nu ar constitui însă un factor determinant al bolii, care ar putea explica vicierea metabolismului osteo-calcar, ci unul ameliorant, care ar favoriza eliminarea calciului în exces. Faptul că paratiroidectomia, recomandată altădată în terapeutica osteopetrozei, nu a ameliorat, ci a agravat boala, constituie o dovadă în favoarea acestui mod de a interpreta hipertrofia paratiroidiană.

Opoterapia tiroidiană și cea hipofizară nu dau nici un rezultat.

Ipoteza intoxicației cu fosfor, clor și stronțiu se susține pe baza existenței unei serii de observații experimentale și clinice. Într-adevăr Wagner, în 1872, obţine la găini, şi mai tîrziu la alte animale, o dispariţie a canalului medular şi o condensare masivă osoasă prin intoxicaţie cu fosfor. Fazacaş, Pîrlea şi Gherman pun în evidenţă, în vecinătatea cartilajelor de conjugare la copii rahitici, trataţi cu untură de peşte fosforată, o serie de condensări osoase. Aplicarea cu intermitenţă a tratamentului duce la obţinerea unor dungi de condensare foarte puternică, ca în osteopetroză, alternînd cu altele cu aspect normal. De asemenea, Kudriaţeva găseşte la bolnavii cu osteopetroză o creştere a fosforului sanguin.

Ipoteza leziunii sistemului reticulo-endotelial. Interesarea acestui sistem face ca osteoblaştii să contribuie la participarea unei cantităţi mari de săruri fosforate.

Ipoteza carenţei vitaminice aparţine lui Kopilov şi Rumova, care cred că tulburările se datoresc unei avitaminoze necunoscute. Proba tratamentului polivitaminic nu a dat nici un rezultat, poate tocmai fiindcă nu s-au putut administra vitaminele respective.

Ipoteza noxei infecţioase. În antecedentele bolnavului, şi anume în primele luni de viaţă, există o boală infecţioasă (în cazul prezentat de Grigorescu, Hatman şi Caracaş o stare gripală la două săptămîni şi la 1 an). Boala este incriminată ca declanşatoare a dezechilibrului metabolismului calcic, pe un sistem mezenchimal congenital alterat.

Ipoteza rahitismului. Schultze crede că osteopetroza nu ar fi altceva decît un mod patologic de vindecare a rahitismului. Experimental, această teorie a fost oarecum confirmată de Pischer şi Epstein, care au obţinut la animale rahitice, întrebuinţînd vigantolul supradozat, o hipermineralizare osoasă şi tendinţă la fracturi.

În afara factorilor citaţi, mai trebuie să luăm în considerare şi alţi factori, ca vîrsta şi sexul.

Boala poate apărea la orice vîrstă, din viaţa intrauterină pînă la bătrîneţe (Gortan citează un caz la 72 de ani), dar este descoperită în special la copii în jurul vîrstei de 3 ani. La noi în ţară, cazurile au fost descoperite la 5 ani (Grigorescu, Hatman şi Caracaş), la 14 ani şi jumătate (primul al lui Fazakaş, Pîrlea şi Gherman), la 10 şi 16 ani în cazurile noastre.

În ceea ce priveşte sexul, boala pare să aibă preferinţă pentru cel feminin. Şase din cele opt cazuri descrise la noi în ţară au fost de sex feminin.

Rezumînd datele etio-patogenice enumerate, putem afirma că osteopetroza se manifestă printr-o depozitare excesivă de calciu în oase şi chiar în cartilaje, tendoane, vase şi viscere. Hipercondensarea osoasă nu deformează oasele. Aceste modificări sînt datorite vicierii metabolismului calcic, determinată de o serie de factori neidentificaţi, al căror mecanism de intervenţie este încă necunoscut.

Anatomie patologică. Scheletul are un aspect normal şi nu prezintă deformaţii la suprafaţa oaselor. La craniu se observă o micşorare a orificiilor craniene, substituirea diploiei de către compactă şi uneori îngroşări periostale. Vertebrele sînt dure, rezistente, albe-sidefii, încît la secţionarea sagitală în două jumătăţi a coloanei alternează cu vertebrele normale, dînd rahisului un aspect de marmură. Sternul şi coastele au spongioasa dispărută. Oasele lungi de asemenea, pe porţiuni mai mult sau mai puţin întinse, apar ca nişte cilindri plini, extrem de calcificaţi. La copii se observă tulburări în osificarea encondrală, prin calcificarea substanţei cartilaginoase şi întîrzierea creşterii oaselor lungi în lungime.

Fragilitatea oaselor se datoreşte disproporţiei dintre substanţa organică deficientă şi cea minerală. Dimensiunea şi forma trabeculelor sînt necorespunzătoare, iar arhitectura lor este dezordonată, anarhică; vascularizaţia scheletului este precară. Microscopic, ţesătura trabeculară apare masiv îngroşată şi neregulat aranjată. Spaţiile medulare din spongioasă sînt umplute cu o substanţă osoasă condensată, fără structură trabeculară.

La unele autopsii s-a constatat că dura mater aderă la calotă. Sistemul nervos central este palid, cu cavităţile ventriculare dilatate şi plexurile coroide hiperemice. Uneori se întîlnesc leziuni de leptomeningită cronică, hidrocefalie, edem cerebral şi atrofie a nervului optic. Viscerele apar anemiate, ficatul prezentînd o degenerare grasă. Muşchii sînt palizi, flasci, atrofici, cu ţesutul interstiţial dezvoltat. Ganglionii limfatici sînt hipertrofiaţi prin metaplazie mieloidă. Narobny descrie existenţa depozitelor calcare în ţesuturile periarticulare, în plămîni, inimă, stomac, trahee şi vase.

Examenul glandelor endocrine este neconcludent, observîndu-se leziuni rare şi inconstante: hipertrofia hipofizei, formaţiuni chistice la unirea părţii nervoase cu cea glandulară hipofizară, uşoară hipertrofie şi degenerare microchistică a tiroidei, hipertrofia paratiroidelor, cu o uşoară creştere a celulelor cromatofile şi cromatofore, hipertrofia timusului la un nou-născut etc.

Simptomatologie. Bolnavii sînt de obicei insuficient dezvoltaţi în raport cu vîrsta, sînt anemici, au capul mare şi cu frontalul dezvoltat şi cu caracterele sexuale secundare slab dezvoltate. Se constată deseori o uşoară exoftalmie şi strabism, precum şi o dentiţie defectuoasă. Afecţiunea este descoperită de cele mai multe ori cu ocazia unei radiografii care se face pentru diagnosticul unei fracturi.

În anamneză se citează o dezvoltare lentă, întîrziere în mers, închidere tardivă a fontanelelor şi fracturi vindecate.

Fracturile, primul simptom clinic cardinal al bolii, se produc în urma unor traumatisme nu prea însemnate, sînt indolore şi se pot consolida în timp normal. Bolnavul lui Albers-Schönberg a suferit 18 fracturi, un bolnav descris de noi numai două, iar altul una la colul femoral (copil de 10 ani). Mecanismul de producere al acestor fracturi a fost explicat, fie prin existenţa zonelor osteoporotice exprimate radiologic prin aspectul zebrat, fie prin pierderea totală a elasticităţii osului, hipermineralizat.

Prin obstruarea canalelor medulare se ajunge la anemie, al doilea simptom clinic cardinal al bolii, deşi între intensitatea obstrurării şi aceea a anemiei poate să nu existe un raport proporţional. Anemia evoluează lent, sub forme diferite.

Unele anemii se prezintă sub forme grave, progresive, rebele la orice terapeutică, şi deseori sînt întovărăşite de hepato-splenomegalie şi hipertrofia ganglionilor limfatici.

Apariţia primară a leziunilor osoase sau a celor medulare nu poate fi precizată. Existenţa primitivă a leziunilor osoase vertebrale este însă admisă de majoritatea autorilor. Se citează cazuri în care anemia a fost primitivă.

Trei din cazurile prezentate de Fazakaş, Pîrlea şi Gherman prezentau o erupţie cutanată simetrică, difuză şi diseminată, care interesa ceafa, gîtul, toracele, abdomenul, flancurile, organele genitale externe, coapsele, antebraţele şi regiunile poplitee. În aceste locuri se constata o îngroşare considerabilă, difuză, a tegumentelor, cu cutele adîncite, şi coloraţie roz-albicioasă pigmentată. La examenul bioptic, structura histopatologică era nespecifică, dominată de un ţesut fibro-conjunctiv neoformat. Aceste modificări cutanate, fără corespondent printre leziunile cunoscute în derma-

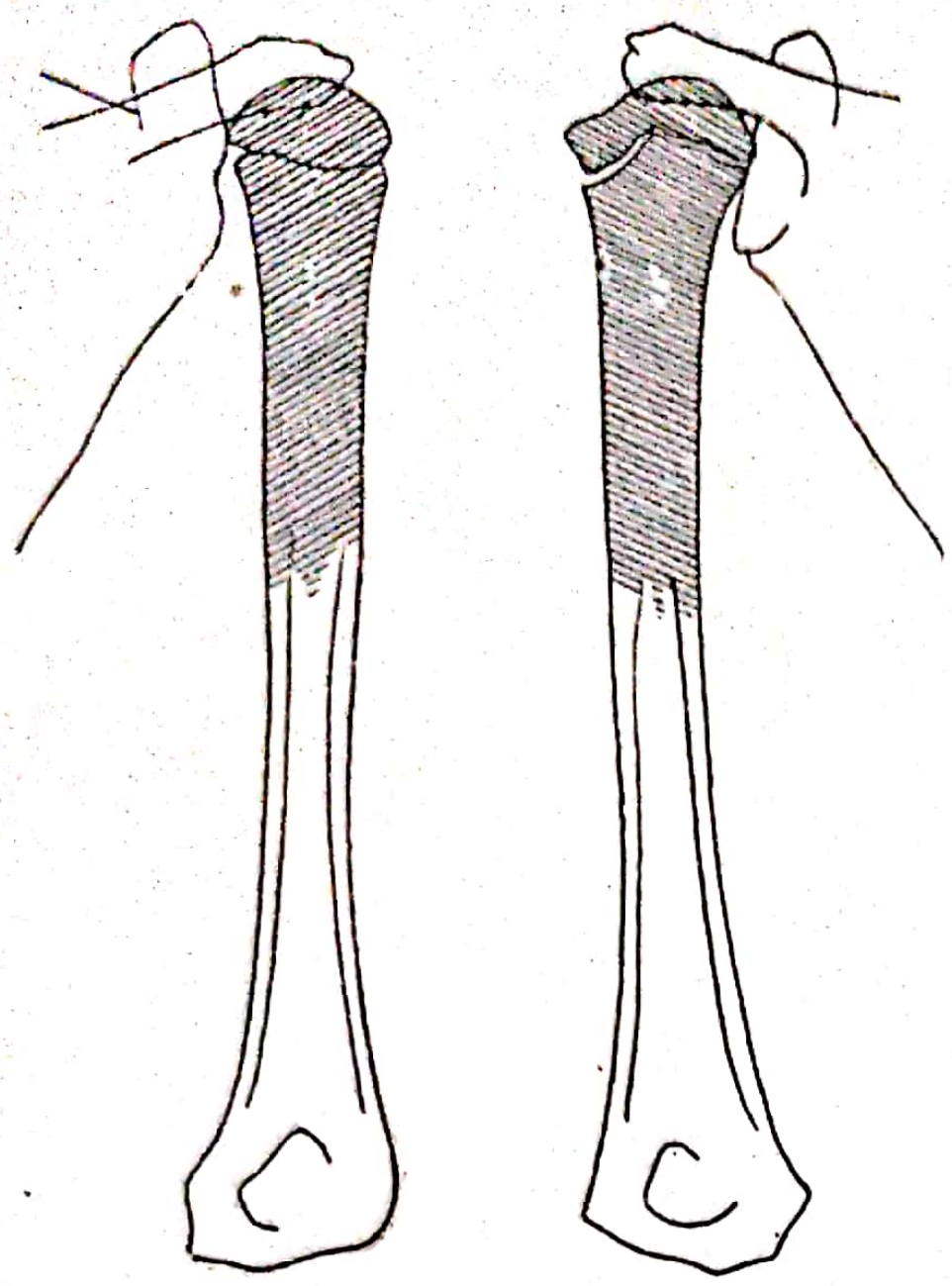

Fig. 525. — Osteopetroză. Canalele medulare sînt pline (caz personal).

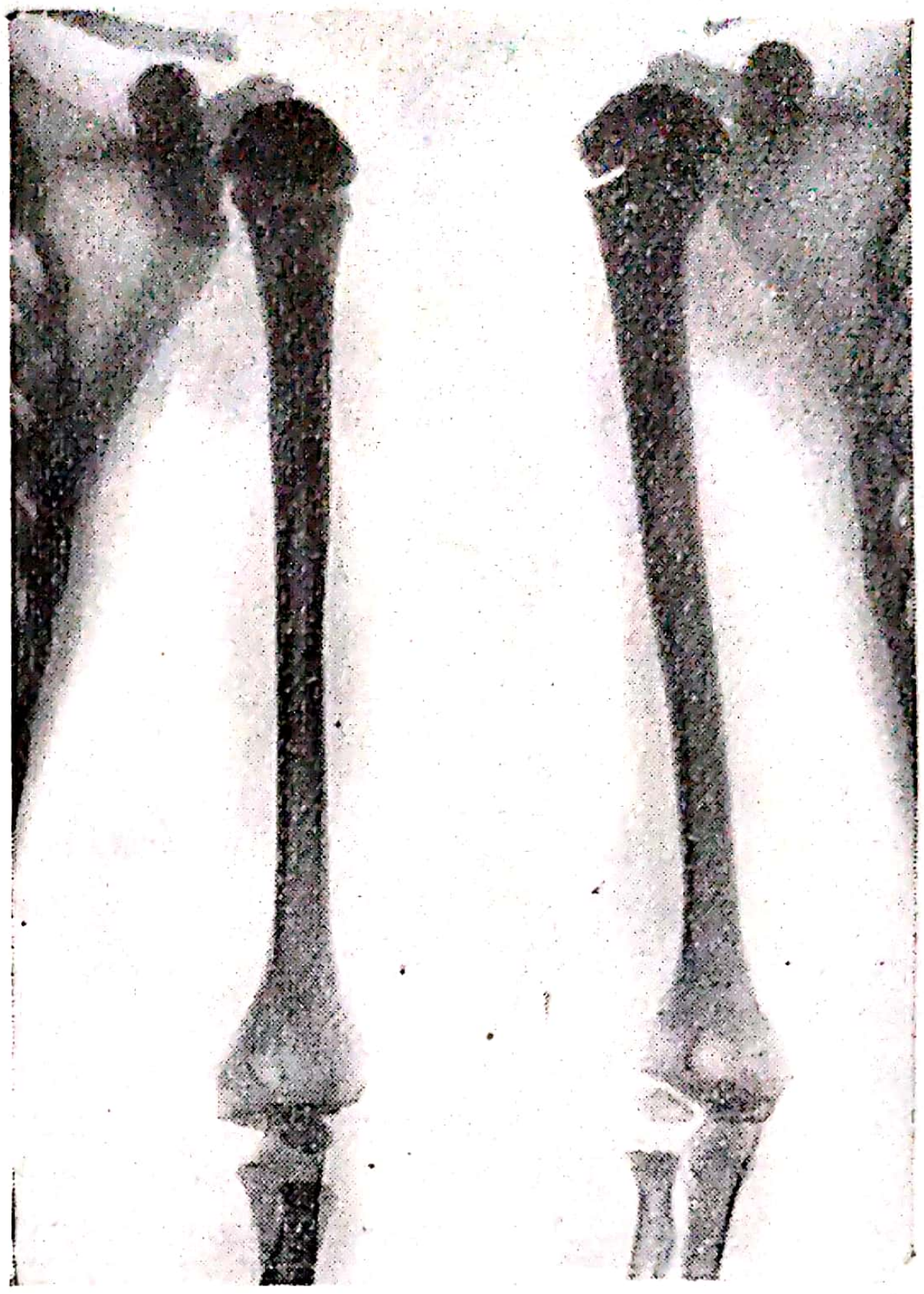

tologie, s-ar apropia de dermatofibroza descrisă de Buschke și Ollendorf în 1938, în osteopoikilie.

Aspecte radiologice. Examen fundamental în diagnosticul osteopetrozei, radiografia pune în evidență o condensare osoasă masivă, interesînd întregul schelet, cu dispariția arhitecturii normale. Reacția periostală a fost semnalată (Schinz, Kopilov, Rumova).

Oasele craniului au tăbliile îngroșate, trabeculația diploică fiind dispărută într-o măsură mai mare sau mai mică, astfel că aspectul este acela al unei plăci opace. Șaua turcească și orificiile craniene sînt constant strîmtate, iar apofizele clinoide îngroșate în formă de măciucă.

De față craniul poate lua aspectul unui craniu „cu mască de bal“, ca în cazul prezentat de Grigorescu, Hatman și Caracaș. La nou născuți se observă o întîrziere în formarea nucleilor de osificare și, la copii, o întîrziere în închiderea fontanelelor.

Corpurile vertebrale sînt reduse, turtite și opace, ca și cînd în locul lor ar fi fost niște plăci de marmură. Într-o fază mai precoce au aspectul de scîndurică, deoarece numai suprafețele lor superioare și inferioare sînt îngroșate. Uneori discurile se micșorează și apar osteofite mari, care, unindu-se, dau aspectul de lemn de bambus.

Oasele lungi, cu canalele medulare pline și cu extremitățile îngroșate în formă de măciucă sau ca un baston de golf, prezintă la nivelul diafizei zone inelare de condensare mai redusă, caracteristică (fig. 525 și 526).

Examenul radioscopic poate descoperi uneori calcificări nodulare ale tendonului lui Ahile, tendoanelor genunchiului, ligamentului posterior longitudinal al coloanei vertebrale și depozite de calciu în arterele temporale și radiale (Schultze). Existența acestor depozite decelate radioscopic a fost confirmată și necroptic.

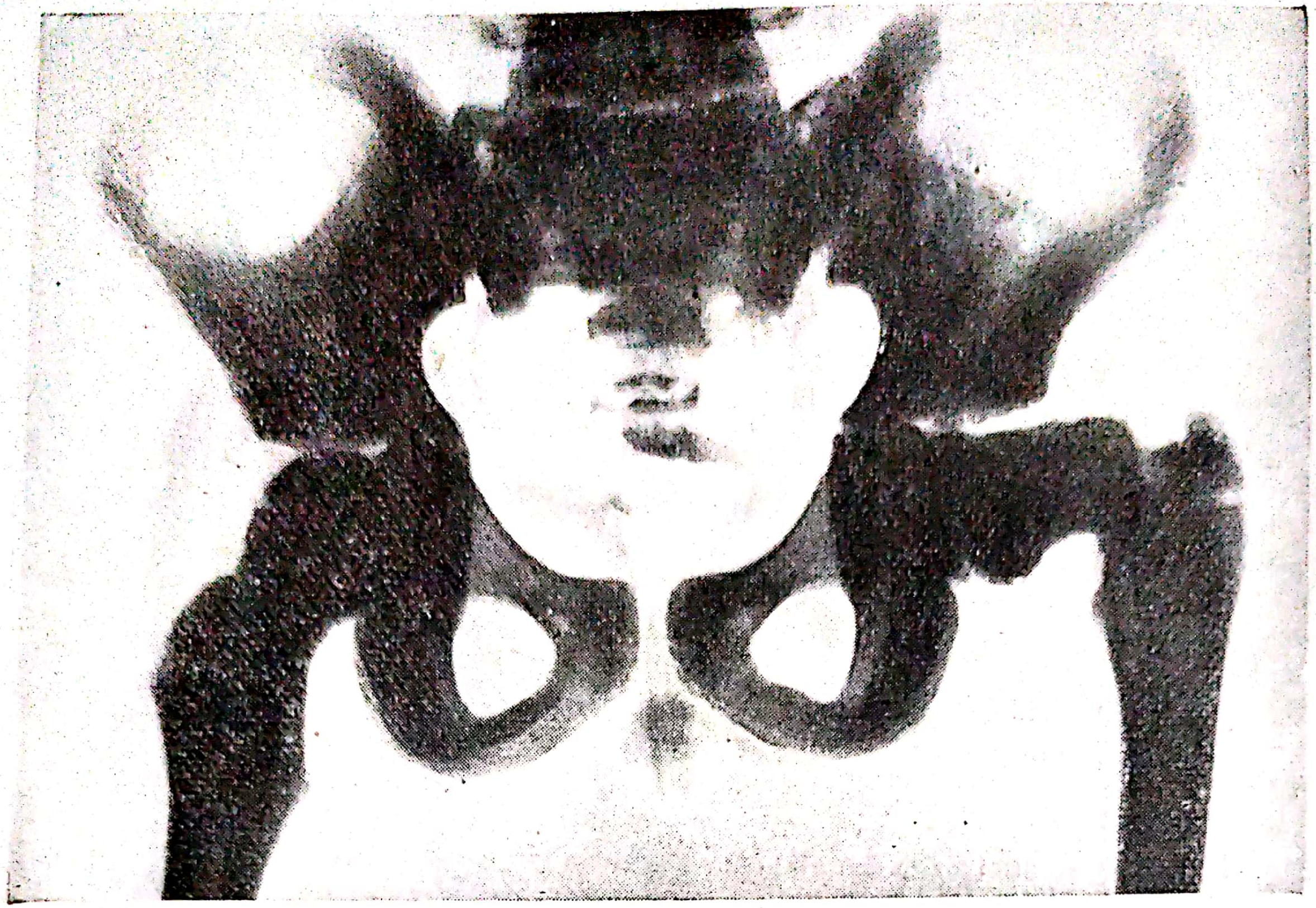

Fig. 526. — Osteopetroză. Condensarea marcată a iliacelor şi extremităţilor superioare femorale (caz personal). Fractură de col.

Examenele de laborator. Nu există hipercalcemie. În schimb, analiza urinii arată aproape constant un exces de calciu şi de fosfor (Kopilov, Rumova, Kudriaţova).

Formula leucocitară este variabilă şi nesemnificativă, dar la mulţi bolnavi, în special în formele grave, se pune în evidenţă o anemie pronunţată. Celelalte examene nu dau elemente utile de sprijin în punerea diagnosticului.

Diagnosticul diferenţial trebuie făcut cu toate bolile care pot prezenta leziuni de condensare.

Meloreosteoza lui Léri şi Jeannenay are caracter monomelic şi condensarea interesează numai un versant al oaselor unui segment, prezentîndu-se sub forma caracteristică a cerii care se scurge şi se condensează de-a lungul unei lumînări.

Osteopoikilia (a doua boală a lui Albers-Schönberg) se caracterizează prin aspectul pătat al întregului schelet; în osteita condensată a lui Sicard, spina iliacă, în partea ei posterioară, şi oasele pelvisului sînt mai dense, şi bolnavul prezintă atrofii musculare şi dureri cu caracter sciatalgic: în boala lui Paget, deformaţiile ţin de periost, şi calota prezintă deformaţii caracteristice, în timp ce imaginea de os de marmură este absentă. Boala lui Crozon, dizostoza cranio-facială ereditară şi familială, poate intra în discuţie numai dacă se interpretează radiografiile craniului. Această boală se manifestă printr-o formă caracteristică a craniului, datorită deformaţiilor care apar de-a lungul suturii frontale şi sagitale, a nasului în cioc de papagal, a prognatismului şi a atrofiei maxilarului. Restul scheletului nu prezintă însă modificări.

Condensările osoase prin intoxicații cronice, ca „darmousul“, boala marocanilor din zonele fosfatiere, sindromul lucrătorilor din fabricile de aluminiu sau din rafinăriile de criolit (substanță fluorurată), benzile metafizare ale nou-născuților ale căror mame au făcut un tratament intens cu bismut, se datoresc acumulării ionilor străini pe matricea proteică a oaselor.

Condensările localizate numai la unele segmente trebuie diferențiate în primul rînd de osteomielita sclerozantă (boala lui Garré), de osteita nevralgică a lui Gosselin, de osteitele condensante de origine luetică și, în cazuri mai rare, de condensarea dureroasă post-traumatică, descrisă de Leriche.

Evoluție. Boala progresează incurabil și moartea survine de obicei prin anemie gravă. Cu cît anemia apare la o vîrstă mai tînără, cu atît prognosticul este mai sumbru. La adulți, boala poate evolua timp de de 20—30 de ani, apariția tulburărilor nervoase fiind aceea care agravează prognosticul.

Tratament. Profilactic se va recomanda împiedicarea căsătoriilor consanguine și a acelor care au în familie cazuri de osteopetroză.

Curativ, mijloacele de care dispunem sînt insuficiente. Razele ultraviolete, recomandate de Kopilov și Rumova, și ionii acizi minerali nu au dat satisfacție. Paratiroidectomia se arată a fi dăunătoare, deoarece hipertrofia paratiroidelor este compensatoare.

În fața unui caz de osteopetroză trebuie să ne mulțumim să controlăm dacă bolnavul prezintă fenomene de avitaminoză A, tulburări hepatice, tulburări circulatorii intraosoase sau tulburări endocrine; vom încerca un tratament adecvat, recurgînd la vitamina A, parenteral, și la extracte de ficat, la care putem asocia ședințe lungi și repetate de raze infraroșii pe coloană și membre, alternînd cu iradieri splenice, precum și opoterapie hipofizo-genitală sau tiroidiană.

În cazurile în care bolnavul prezintă fracturi, se va aplica tratamentul corect de reducere și contenție, folosindu-se, acolo unde acest lucru este posibil, osteosinteza centro-medulară, care poate avea și un rol preventiv.

Într-unul din cazurile noastre cu fractură a colului femoral am pus un transplant heterogen transtrohantero-cervico-capital, și bolnavul și-a consolidat fractura cu un grad de coxa vara.

DIFORMITĂȚI PRIN OSTEOLIZĂ

OSTEOLIZA ESENȚIALĂ

Observată pentru prima oară de Gasne în 1900, osteoliza esențială a fost descrisă în amănunțime abia de Dupas, Badelon și Daydé în 1936. Rădulescu a studiat și operat un caz în 1926, dar, necunoscînd nici un caz asemănător în literatura de specialitate, a ezitat să-l dea publicității pînă în 1937, adică după se se publicaseră trei cazuri în literatura medicală.

De obicei, resorbția osoasă are o evoluție lentă, dar progresivă, fără manifestări dureroase, însoțită de o laxitate mare a articulațiilor din vecinătate, care interesează epifizele și extremitățile osoase.

Etiologie și patogenie. Boala se întîlnește la adolescenți și adulți tineri, dar au existat cazuri și la vîrste înaintate, care nu depășesc însă 70 de ani. Această boală s-a observat în special la sexul masculin.

Traumatismul accidental chiar minim, sau operator (ca după un hallux valgus operat de Sauvé) este de obicei întîlnit în antecedentele bolnavului. În unele cazuri se pun în evidență chiar fracturi, urmate de procesul de osteoliză esențială.

Alteori un abces, o fistulă biliară postoperatorie, o diaree cronică de 14 ani (Coste), se pot asocia cauzelor mecanismului de producere. Unul din cele trei cazuri ale noastre avusese un flegmon la un picior și osteoliza era prezentă la ambele picioare, cu resorbție de falange și metatarsiene; alt caz prezenta o micoză tegumentară.

Teoriile patogenice sînt variate, dar nu sînt încă suficient fundate ca să le trecem în revistă.

Leriche susține hiperemia activă prin tulburarea proceselor de vasomotricitate, motiv pentru care recomandă de altfel și simpatectomia, iar Legu crede într-o cauză nervoasă. „Faptul că în marea majoritate a cazurilor nu s-au constatat tulburări nervoase, spune acesta din urmă, nu este un contraargument suficient, și într-o zi aceste osteolize își vor găsi cadrul lor printre afecțiunile neurologice".

Anatomie patologică. Macroscopic, segmentul osos dispare complet, fără a lăsa urme cartilaginoase sau fibroase, și locul este ocupat de țesuturi moi. Amputația este de aceea foarte ușoară la acest nivel, deoarece osul lipsește.

Microscopic se întîlnește o degenerare grasă a mai tuturor trabeculelor osoase, fără a se putea pune în evidență nici un element care să traducă distrucția sau regenerarea osului.

După Dupas, Badelon și Daydé, se întîlnește „un țesut fibros bogat în vase, care mai prezintă pe ici-colo trabecule osoase subțiri, fără leziuni inflamatorii, fără mieloplaxe, fără celule gigante, cu aspectul unei osteite fibroase de origine nedeterminată".

Rădulescu n-a găsit nimic în primul caz, nici un țesut care să indice chiar aproximativ locul porțiunii de os resorbit. Constatarea aceasta este unică.

Simptomatologie. Deși resorbția osoasă poate fi destul de întinsă, funcția este proporțional puțin interesată, deoarece bolnavii se pot folosi cu multă abilitate multă vreme de segmentul de membru care rămîne fără nici un suport scheletal, dacă acesta este mîna sau antepiciorul. O fată cu leziuni la picioare dansa, juca golf și mergea pe bicicletă. Altă fată a putut tricota mult timp cu mîinile ei bolnave și moi. Spre fazele mai înaintate ale bolii, membrele nu mai pot fi însă folosite, și devine deseori necesară protezarea.

Degetele par telescopate, moi ca de cauciuc și, dacă tragi de ele, se întind, iar mîna devine ca o paletă de cauciuc; laxitatea membrelor este uneori impresionantă. Uneori se pot observa tulburări neuro-circulatorii, care se manifestă prin perioade de căldură locală care coincid cu crize algice. Hipertermia se însoțește uneori de hiperhidroză. S-au observat tulburări de sensibilitate și furnicături în degete.

Aspect radiografic. Aspectul radiografic este cel care dă caracteristica bolii. Epifiza osoasă este alterată, subțiată, conică și terminată ca un „vîrf de creion", mult ascuțit, sau tăiată pieziș ca o pană de gîscă cu care se scria, sau ca „zahărul de candel supt". Unele oase mici, ca falangele, dispar cu totul.

Scheletul extremităților, la nivelul metatarso-falangian sau metacarpofalangian este cel mai frecvent interesat. Resorbția osoasă nu este însă complet distală; ea nu începe niciodată prin falanga unghială și nu se limitează niciodată la ea, ca în boala lui Raynaud.

S-au publicat cazuri în care leziunile se întîlnesc simultan la mîini și la picioare.

Examene de laborator. Fosforemia, fosfatazele, colesterolemia, calciul sanguin sînt de obicei normale. R.B.W. constant negativă. În cîteva cazuri, metabolismul bazal a fost uşor ridicat.

Diagnosticul diferenţial se face cu artropatia ulcero-mutilantă familială (sindromul lui Thévenand), atrofia osoasă neurotrofică familială a lui Smith, artropatia mutilantă simetrică a extremităţii inferioare a lui L. van Bogaert, care se întîlneşte aproape exclusiv la picioare şi se manifestă ca o resorbţie a capetelor metatarsienelor şi a primelor falange, şi apoi a masivului tarsian, asociată unei ulceraţii asemănătoare unui mal perforant plantar. Bolnavul prezintă tulburări obiective de sensibilitate şi o diminuare a reflexelor ahiliene şi rotuliene. Boala are un caracter familial sau chiar ereditar, şi s-ar datori unei malformaţii a cordonului posterior al măduvei, ceea ce poate explica şi tulburările cu caracter siringomielic care pot fi puse în evidenţă uneori.

Tulburări asemănătoare se mai pot întîlni şi în alte afecţiuni ale măduvei sau meningelor: în spina bifida, în tabes şi în siringomielia propriu-zisă. De asemenea, lepra trofo-nevrotică poate duce la leziuni de resorbţie oarecum cu aspect similar, dar cu tulburări nervoase caracteristice.

În boala lui Raynaud se întîlnesc distrugeri sub forma unei pulverizări a falangelor, dar nu fenomene de osteoliză.

O altă afecţiune rară care poate intra în diagnosticul diferenţial este reumatismul cronic deformant xantomatos al lui Layani, în care scheletul mîinii începe să prezinte vacuole, ce se întind şi la oasele lungi ale antebraţului. Xantomul tuberos, pus în evidenţă prin biopsie şi hipercolesterolemie, clarifică diagnosticul.

Primul caz observat de Rădulescu se referă la un băiat de 14 ani care s-a prezentat în 1920 pentru impotenţă funcţională şi devierea mîinii stîngi în varus accentuat, cu diformitatea regiunii radio-carpiene. În antecedente nu s-a putut constata nimic anormal. Cu opt luni mai înainte căzuse pe gheaţă, pe mîna stîngă, avînd antebraţul flectat pe braţ. Imediat a apărut o tumefacţie dureroasă, fără febră, care s-a redus curînd în urma prişniţelor puse. La un oarecare interval de timp, cînd regiunea nu mai era deloc dureroasă, mîna cu regiunea pumnului a început să devieze din ce în ce mai puternic înspre radius.

La radiografie s-a constatat lipsa totală a unei porţiuni de diafiză radială, cam de 5—6 cm. Extremitatea liberă a diafizei era subţiată şi tăiată pieziş, ca o pană de gîscă pentru scris, iar epifiza radială, deformată, arăta un grad destul de accentuat de decalcificare. Oasele corpului erau şi ele decalcificate.

La intervenţie, pe locul unde ar fi trebuit să fie diafiza, nu s-a putut pune în evidenţă nici o urmă de os, de cartilaj sau de ţesut fibros, care să poată indica măcar aproximativ locul unde fusese osul. De aceea a fost necesară crearea unui jgheab între muşchi, în care să se aşeze transplantul tibial.

Bolnavul, după cîteva luni, a început să-şi folosească mîna, dar după un an şi patru luni, o nouă radiografie arăta că partea inferioară a transplantului se subţiase şi epifiza radiusului îşi pierduse mult din înălţime, formînd un os semilunat destul de dens (fig. 527, 528, 529).

Bolnavul nu a putut fi urmărit mai departe.

Al treilea caz al lui Rădulescu se referă la un bolnav care are de mulţi ani o micoză tegumentară la picior, tratată. În ultimul timp a observat că unele degete de la acel picior au început să se scurteze. Nu are aproape de loc dureri în regiunea bolnavă. Tegumentele au o culoare cafenie-roşiatică şi sînt mai calde decît de partea sănătoasă. La radiografie se pune în evidenţă osteoliza totală a falangelor, strict la locul unde s-a produs micoza. Această asociere între micoza tegumentară şi osteoliză este unică în literatura medicală.

Evoluţie. Este mai rapidă sau mai lentă, depinzînd de cauze necunoscute. Într-un caz s-a putut urmări extinderea bolii de la mînă la un picior, dar în altele s-au putut remarca stabilizări ale procesului.

Tratament. Simpatectomia nu opreşte procesul de resorbţie. Radioterapia medulară este ineficace, de asemenea tratamentul medical.

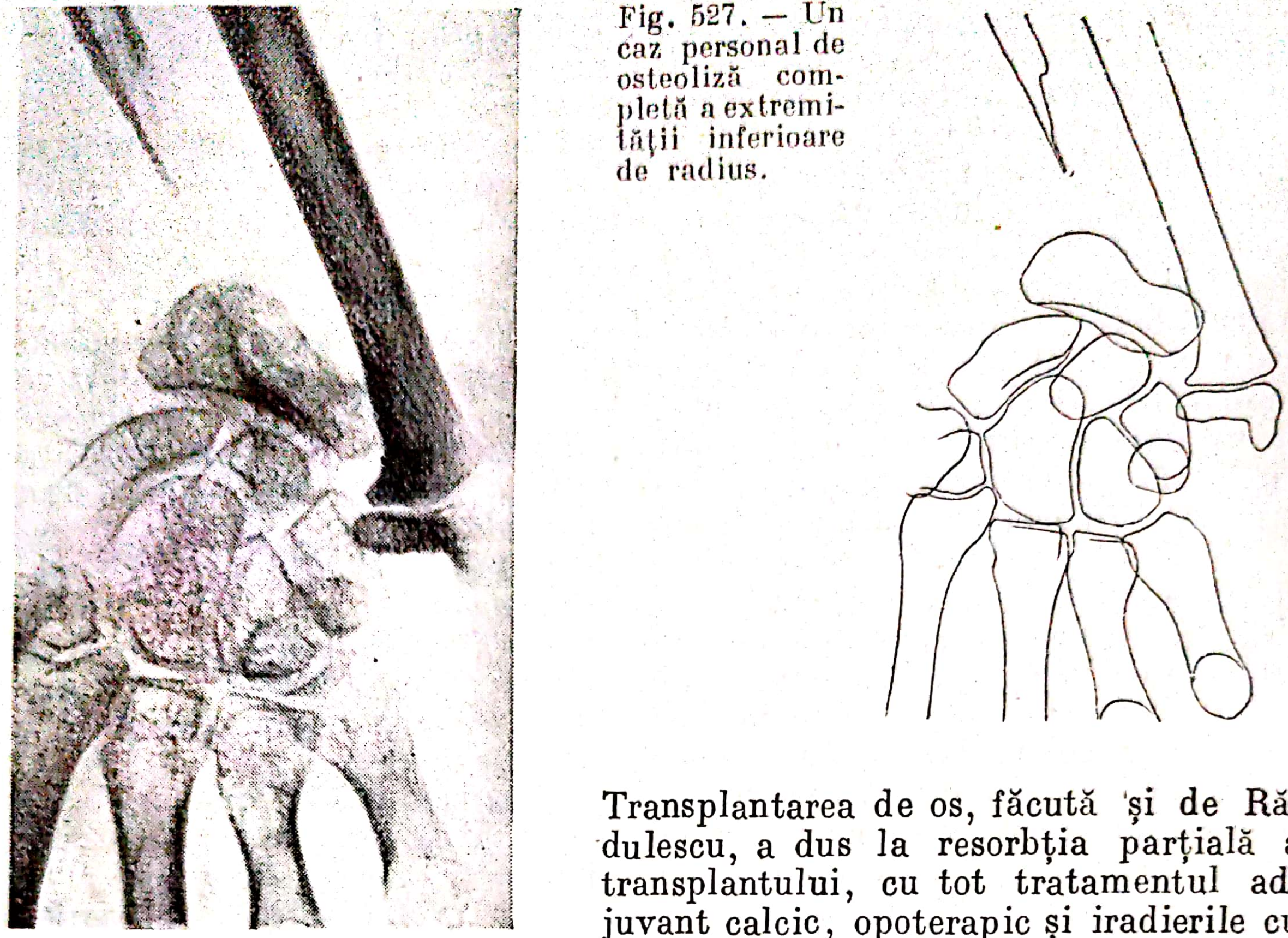

Fig. 527. — Un caz personal de osteoliză completă a extremității inferioare de radius.

Transplantarea de os, făcută și de Rădulescu, a dus la resorbția parțială a transplantului, cu tot tratamentul adjuvant calcic, opoterapic și iradierile cu raze ultraviolete. Amputația nu are decît indicații excepționale.

Pentru sprijinirea membrului balant se folosește un aparat ortopedic, cu care se poate ameliora pînă la un punct funcția.

Un rezultat foarte bun a obținut Nicod, care a înlocuit pierderea de substanță osoasă cu o tijă metalică, și bolnavul, un șofer, a putut să-și reia ocupația.

DIFORMITĂȚI PRIN BOLI ALE SÎNGELUI

N. Markov a arătat că între os și măduva hematogenă, deci în plină funcție, există corelații de strînsă reciprocitate. Astfel, hiperplaziile medulare se însoțesc totdeauna de osteoporoze, iar hipoplaziile de osteoscleroze. De asemenea, în osteoporozele de cauze diferite, cum ar fi osteomalaciile, se găsește o măduvă roșie, hiperplazică, în timp ce în osteoscleroze, o măduvă galbenă-cenușie, fibroasă și paucicelulară.

Unele elemente medulare și celulele osoase se pare că acționează pe baza unei interdependențe care trebuie căutată în originea lor comună mezenchimatoasă. Bolile oaselor pot determina leziuni medulare, și acest lucru este astăzi dovedit în *osteoporoză* și în alte afecțiuni de sistem. De asemenea, Rohr a arătat experimental că în *mielopatia osteogenă* leziunile medulare sînt consecința leziunilor oaselor. Mecanismul invers este și el posibil, fiindcă bolile medulare sînt strîns legate de activitatea osteoclaștilor și osteoblaștilor. Reacția medulară declanșează astfel *osteopatia mielogenă* (hemopatia osteotropă, cum o numește Saidman), care se poate prezenta fie sub forma proceselor condensante, fie sub forma proceselor resorbante. Hiperplazia celulelor medulare atrage de obicei o hiperactivitate a osteoclaștilor endo-

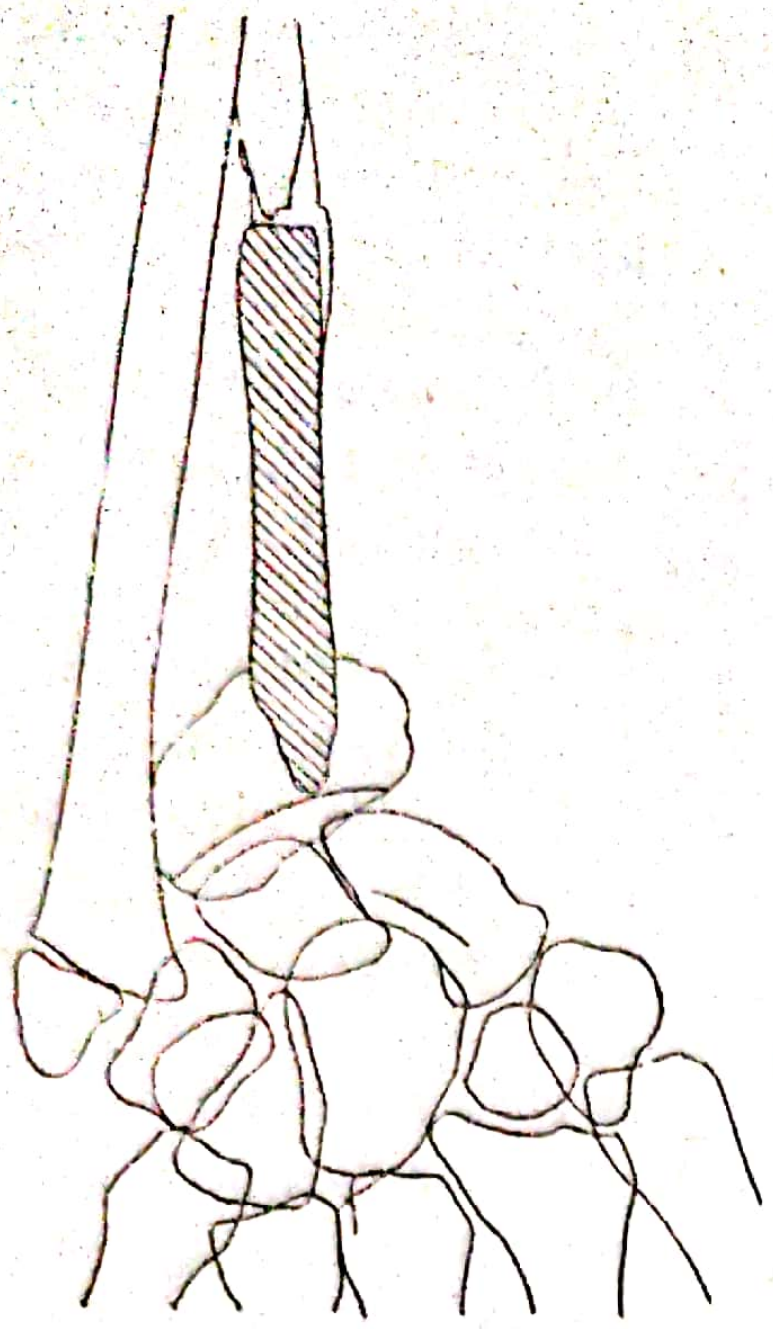

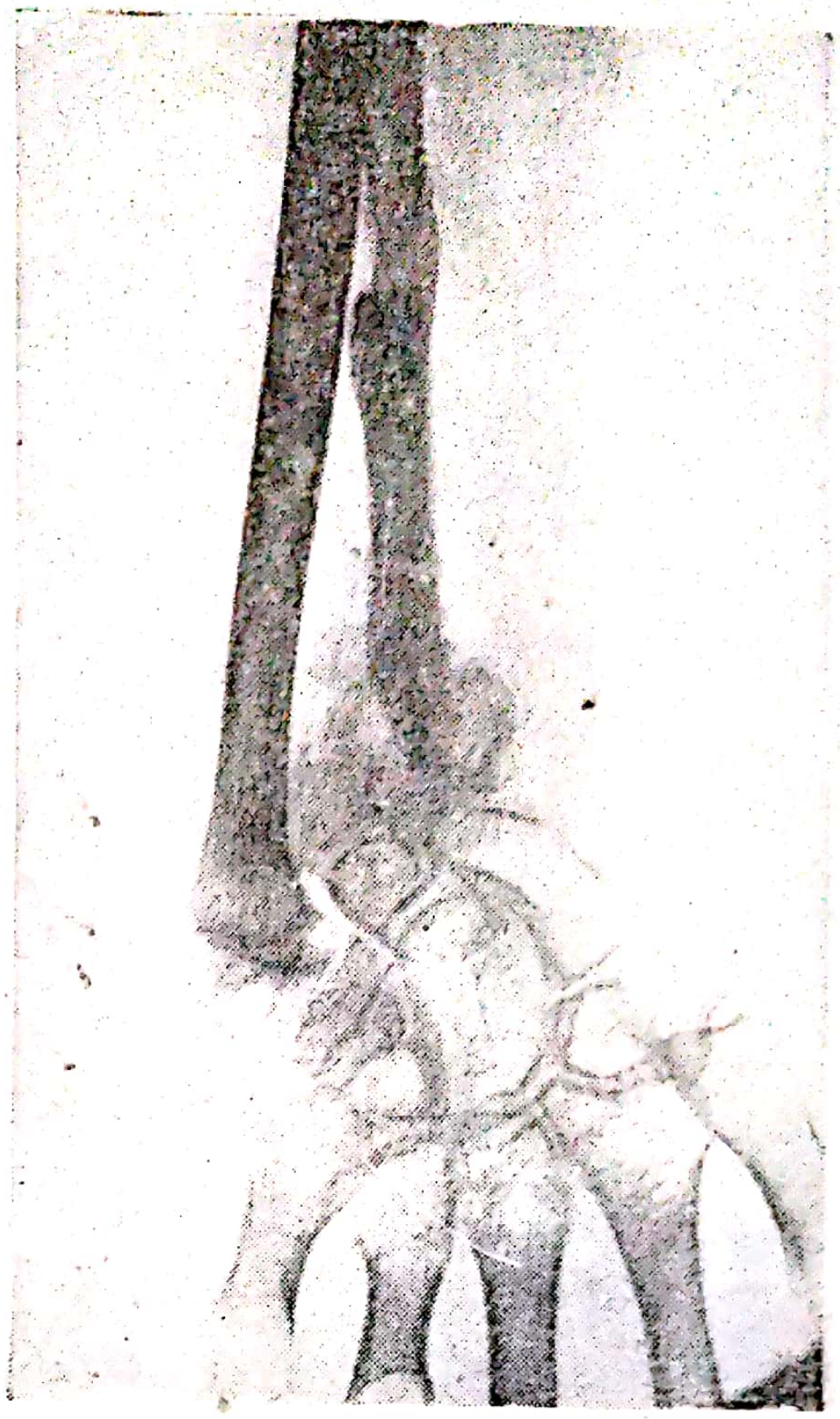

Fig. 528. Transplant tibial la cîteva luni după operație.

stali și deci apariția osteoporozei și osteoclaziei, iar hipoplazia medulară excită de obicei activitatea osteoblaștilor, și deci duce la osteoscleroză.

Procesele amintite nu decurg însă totdeauna în sensul amintit; de aceea unii autori (Pantlen, Naumann) neagă interdependența fenomenelor observate. Pentru ei ar fi vorba, în multe cazuri, de o alterare globală a tuturor elementelor mezenchimale, în care manifestările osoase și medulare ar evolua oarecum independent unele față de altele. Această afirmație a fost făcută pe baza unor observații care arătau o osteoscleroză de femur în a șaptea lună a unei leucemii, o osteoscleroză globală a tibiei în cursul unei policitemii, ca și pe constatarea că afecțiunile medulare cu evoluție rapidă, cum ar fi *mieloftiziile*, nu au efect asupra țesutului osos. De asemenea, trebuie luat în considerare și faptul că în începuirea centromedulară cu cuie Küntscher, cînd se face o masivă distrugere a măduvei, nu este cu nimic influențat osul și chiar osificarea. Totuși, alterările osoase din cadrul unora dintre bolile sanguine sînt evidente și merită atenția noastră.

AFECȚIUNILE SERIEI GRANULOCITARE ȘI LIMFOCITARE

Leucemiile limfoide dau o proporție de 3—18% osteopatii, iar cele mieloide o proporție de 2—4,5%. Proporții mai mici dau leucemiile aleucemice. Alterările osoase evoluează în puseuri, interesînd întreg scheletul și în special oasele lungi, ceea ce le diferențiază de leziunile canceroase, care predomină la coloană, coaste, bazin și bolta craniană.

Osteoporoza difuză care apare se deosebește de osteoporoza senilă, prin rapiditatea sa de evoluție, prin intensitatea și puterea ei de difuzare. Uneori, peste osteoporoza generalizată se suprapune și o osteoporoză regională, în dungi mici, spre deosebire de aceea din plasmocitoză, în care dungile sînt mai late.



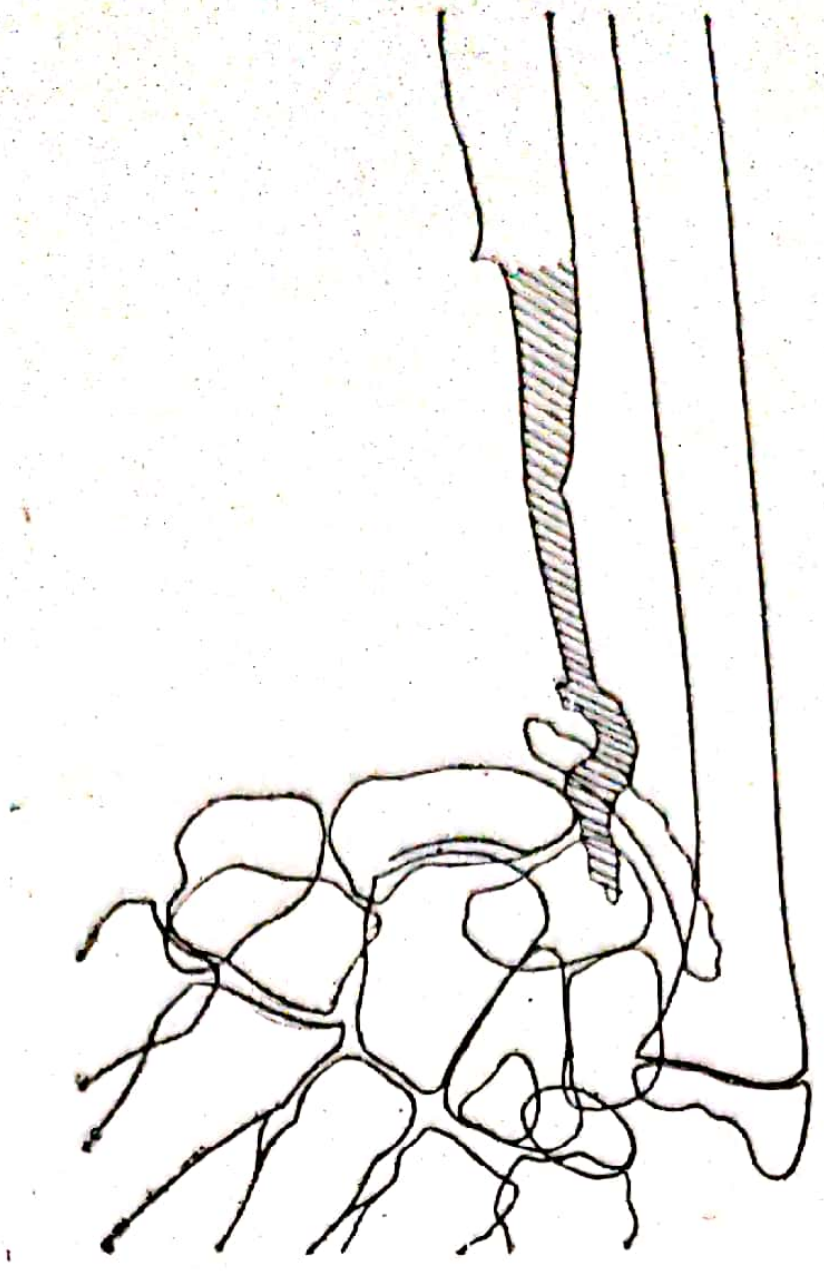

Fig. 529. — Osteoliză parțială la un an după operație, în cazul precedent

Fractura spontană se poate asemăna uneia care complică o metastază canceroasă osteolitică, dar evoluția este deosebită, deoarece repararea se face uneori chiar rapid.

Leucemia copilului dă imagini mult mai sugestive, deoarece se adresează în special proceselor de osificare de la nivelul cartilajelor de conjugare, care sînt foarte sensibile. În general se constată o subțiere a corticalelor oaselor lungi. Juxtaepifizar, lîngă fața metafizară a cartilajului de conjugare, apare o bandă, largă de cîțiva milimetri, de osteoporoză, care corespunde întreruperii proceselor osteogenetice. Această bandă caracteristică poate apărea la numai șase săptămîni după debutul bolii și are locurile de predilecție în metafizele tibiale, în metafiza femorală distală, în cele radiale și cubitale. La nivelul oaselor bolții craniene se poate observa o atrofie granulară.

Osteoporoza se poate asocia în 2—5% din cazuri, cu îngroșări periostice la oasele lungi, care capătă astfel un contur dublu. Foarte rar se poate observa o osteoscleroză endostală (fig. 530).

Tot în cadrul leucemiilor intră și reumatismul leucemic al copiilor pînă la cinci ani, care evocă tabloul clinic al unui reumatism articular acut, cu febră, tumefacție a articulațiilor digito-carpiene, exantem urticarian sau eritem exsudativ, adenopatie și hepato- și splenomegalie. Inițial, formula sanguină nu indică decît o ușoară leucocitoză. Evoluția, care durează însă 6—24 de luni, pune în evidență semnele caracteristice, atenuarea durerilor după transfuzie și modificările de hemogramă.

La adult, osteoscleroza apare excepțional în cadrul leucemiilor, și atunci trebuie pusă în legătură cu o leucemie secundară, fie după un osteosarcom cu reacție mieloidă de iritație, fie după o osteo-mieloscleroză cu policitemie inițială și leucemie terminală. În afara acestor cazuri, Saidman descrie totuși în leucemii o osteoscleroză difuză, cu rare hiperostoze care interesează numai coloana, coastele și sternul.

AFECȚIUNILE SERIEI ERITROCITARE

În unele boli ale globulelor roșii, cum ar fi *icterul hemolitic familial*, *anemia africană* (boala lui Herrick) sau *anemia eritroblastică infantilă* (hemoosteopatia lui Cooley), se pot întîlni aspecte radiologice asemănătoare celor din leucemii. Oasele lungi au o corticală subțiată și un aspect de os de sticlă, iar în 25% din cazuri se asociază acestui aspect și o serie de benzi de osteo-scleroză, realizînd un aspect de infarct. Vertebrele porozate sînt deformate. Craniul, deformat, are oasele porotice, iar în hemo-osteopatia lui Cooley se observă chiar o hiperostoză parietală.

Osteomieloscleroza lui von Heurck, o anemie foarte rară, se manifestă din punct de vedere osos printr-o fibroză medulară, care face trabeculația neregulată. Afecțiunea se însoțește de splenomegalie, și examenul sanguin arată o diminuare a numărului de granulocite și trombopenie.

În policitemie, considerată de unii ca o formă de debut a osteo-mielo-sclerozei, leziunile se localizează în special la metafiza femorală inferioară și la cea humerală superioară, unde apar zone de osteoporoză corticală și zone opace de scleroză medulară.

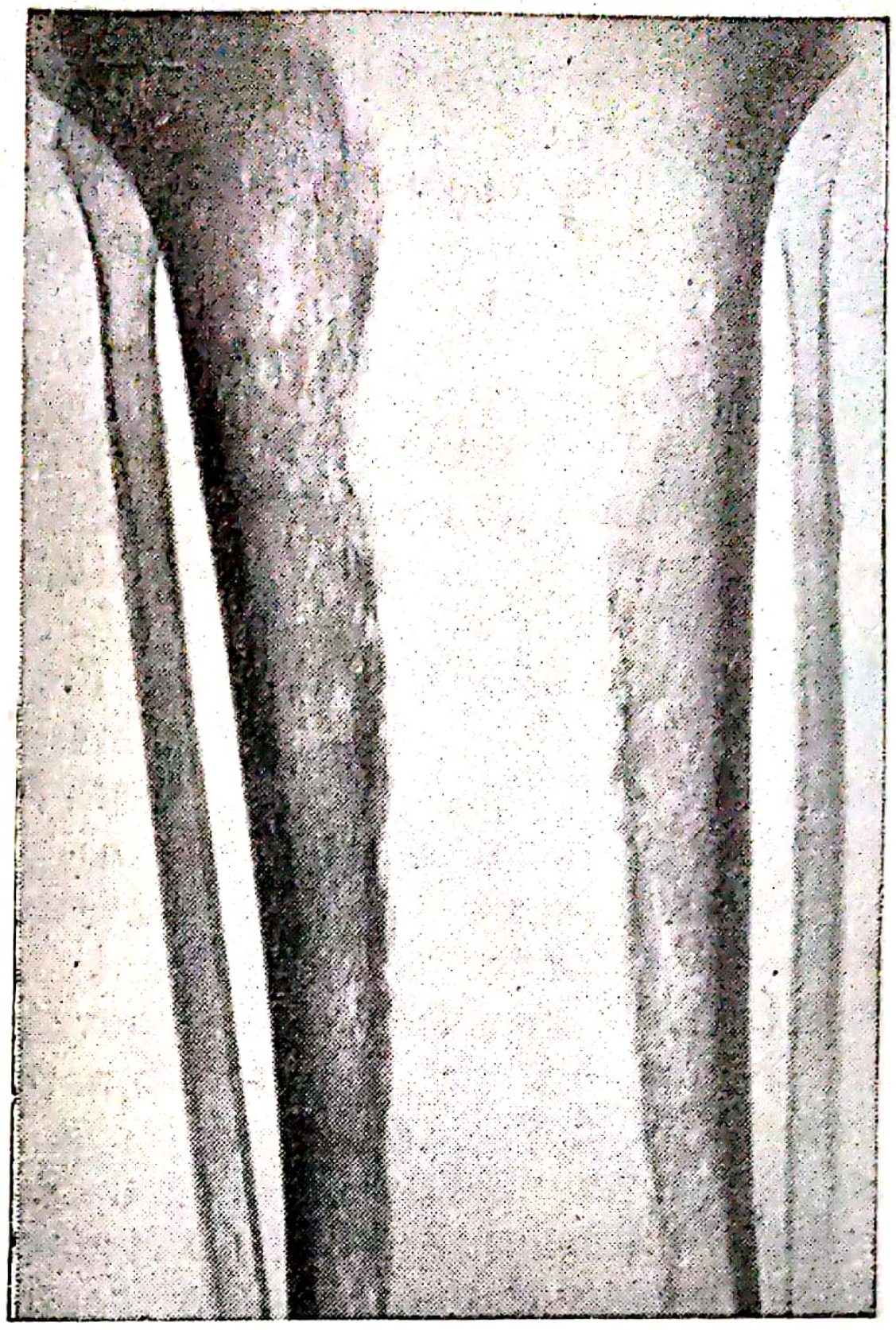

Fig. 530. — Leziuni scheletice în leucemie (caz personal).

Eritroblastoza fetală interesează metafizele oaselor lungi, sub forma unor linii clare transversale, juxtaepifizare, în special la extremitatea distală a cubitusului și a radiusului.

Anemia leuco-eritroblastică cu mieloscleroză a lui Vaughen determină în epifizele oaselor lungi o subțiere extremă a corticalelor, cu fibroză medulară întretăiată de umbre clare în spongioasă, și scleroză osoasă în benzi diseminate.

Mielozele aleucemice pot duce la aspecte scheletale marmurate, cu opacitate radiologică, fie generalizată, fie localizată, datorite unei metaplazii cu panmieloză a eritrocitelor și megacariocitelor (Guichard), și se manifestă prin spleno- și uneori hepatomegalie, cu absența leucemiei. Puncția sternală este fără folos practic; importantă este puncția splenică, care arată eritroblastoză sau mielocitoză.

OSTEO-ARTROPATIA PRIN DIATEZĂ HEMORAGICĂ

(artropatia hemofilică)

Dintre diatezele hemoragice, numai *hemofilia* este cunoscută pînă în prezent ca putînd determina leziuni ale aparatului locomotor. Aceste leziuni, care sînt mai mult sau mai puțin caracteristice, pot interesa mușchii, oasele și articulațiile. Este o boală familială, transmisă prin femei descendenților masculini.

Anatomie patologică. În mușchi se produc leziuni de tipul hematomului hemofilic. Accidentele pur osoase sînt foarte rare: ele se datorează formării hematomului subperiostal, cu apariția consecutivă a așa-numitelor pseudotumori hemofilice.

Cele mai cunoscute accidente ale hemofiliei sînt însă cele articulare, care trec prin stadiul de hemartroză, artroză și anchiloză.

Simptomatologie. Hemartrozele hemofilice apar brusc, în urma unui traumatism minim sau chiar în absența oricărui traumatism, în cursul puseurilor evolutive, și se pot vindeca spontan sau pot duce la anchiloză fibroasă în poziție vicioasă. Hemartrozele nu survin la indivizii al căror timp de sîngerare este prelungit, ci numai la adevărații hemofilici familiali. Recidivele la aceeași articulație sînt destul de frecvente, mai ales la genunchi, umăr și șold.

Artrozele hemofilice sînt însoțite de o amiotrofie foarte accentuată, asemănîndu-se tuturor celorlalte artroze.

Aspect radiografic. Diferă după vîrsta bolnavilor. Pînă la 5 ani, hemofilia are tendința mai mult de a decalcifica epifizele și a le hipertrofia. Nucleii de osificare se măresc, iar cartilajul de conjugare se îngustează. Între 15 și 25 de ani, hemofilia are tendința de a forma geode intraosoase, iar între 28 și 30 de ani produce artroze și anchiloze consecutive.

Tratament. În hemartrozele hemofilice se aplică un aparat gipsat în poziție funcțională pentru tot timpul puseului hemofilic și se face tratamentul afecțiunii. Dacă este nevoie de corectarea atitudinii vicioase, aparatul gipsat trebuie aplicat sub narcoză, de obicei cu eter. Protoxidul de azot care mărește incoagulabilitatea sanguină, nu va fi folosit. Se poate aplica și un aparat gipsat cu sucitor de tip Mommsen-Biesalski. El se menține tot timpul puseului hemofilic, după care se reiau treptat mișcările. Copiii care nu au voința necesară recuperării mișcărilor pot ajunge la artroze hemofilice și anchiloze fibroase.

Anchilozele posthemofilice în atitudine vicioasă ridică problema intervențiilor corectoare, pe care unii autori au încercat să le execute în perioadele de acalmie dintre puseurile hemofilice și sub transfuziile cu sînge proaspăt, injecțiile cu vitamina K și toate celelalte coagulante cunoscute. Operația este totuși riscantă.

LOCALIZĂRILE OSOASE ALE LIMFOGRANULOMATOZEI MALIGNE

(boala lui Hodgkin)

Deși boala a fost descrisă din 1832, localizările ei osoase au rămas mult timp ignorate, și de-abia în 1921 Askenazy publică primul caz.

Etiologie. Localizările osoase ale bolii au fost întîlnite de diferiți autori în proporții foarte variate, de la 4,4 la 32%. Schintz, la 100 de autopsii, găsește în 65 de cazuri focare vertebrale verificate histologic și trage concluzia, că 50% din focarele osoase ale limfogranulomatozei nu sînt vizibile radiografic.

Segmentele osoase interesate sînt, în ordinea frecvenței, următoarele: coloană (mai ales cea lombară), stern, bazin, femur, coaste, craniu, centură scapulară, humerus, tibie și peroneu. Se pare, deci, că oasele cele mai frecvent interesate sînt cele mai bogate în măduvă activă.

Vîrsta bolnavilor nu pare a juca un rol prea mare, localizările osoase ale limfogranulomatozei maligne putînd apărea între 11 și 68 de ani, în medie însă între 30 și 50 de ani.

Anatomie patologică. Țesutul limfogranulomatos invadează țesutul osos din vecinătate, care începe să prezinte imagini de osteoliză. La coloana vertebrală, infiltrația progresează de la ligamentul vertebral anterior la corpurile vertebrale și apoi la ligamentul posterior, interesînd și învelișurile medulare și producînd dureri vii, chiar paralizii radiculare, cu mult timp înainte de apariția leziunilor radiologice (Kukuk). Discul nu este atins, și rămîne intact.

La bazin (în articulațiile sacro-iliace, la aripile iliace) apar tot procese osteolitice, care se pot însoți însă de o reacție constructivă.

Histologic, în aceste cazuri este vorba de o osteită rarefiantă cu proliferare fibroasă.

Leziunea ganglionară este primară, dar există uneori manifestări osoase care pot apărea, clinic, cele dintîi. Osteopatia apare de obicei în cadrul bolii lui Hodgkin, cu evoluție îndelungată și sigur diagnosticabilă. Mai rar se prezintă ca un semn primar, în care caz pruritul și adenopatia caracteristică urmează să confirme diagnosticul.

Simptomatologie. Clinic, la aripile iliace apare cîte o tumefacție subcutanată dură, osoasă.

La nivelul sternului apare ca o primă manifestare o proeminență osoasă, care la început este nedureroasă, dar mai apoi devine dureroasă și este excepțional însoțită de o rețea venoasă evidentă.

Craniul prezintă de obicei tumefacții pseudochistice cu lacune, care evocă abcesele tuberculoase. Excepțional, unele oase, de pildă clavicula, se pot fractura.

Aspect radiografic. Variază nu numai după localizarea bolii, ci și după evoluția ei. În boala lui Hodgkin cu evoluție rapidă se întîlnesc de obicei leziuni distructive, adevărate imagini pseudolacunare, separate prin porțiuni aparent sănătoase. Dacă evoluția este mai îndelungată apar și importante reacții constructive, iar excepțional se pot întîlni numai condensări izolate, fără decalcificare.

Diagnosticul diferențial trebuie făcut mai ales cu mielomul și xantomatoza osoasă, lucru deseori posibil numai prin biopsie. Uneori nici biopsia nu poate fi concludentă, deoarece s-a descris și o formă xantomatoasă a limfogranulomatozei, cu coexistența celulelor lui Sternberg și a unui țesut cicatriceal bogat în celule spumoase și în lipoide.

Prognosticul este grav și se consideră că durata vieții nu depășește cu mult 2—3 ani de la instalarea fenomenelor osoase.

Tratamentul constă în special în radioterapie locală sau teleradioterapie osoasă și ganglionară, în doze masive, sub supraveghere continuă. Radioterapia pare după unii autori mai eficace după desensibilizarea pielii. Efectele ei sînt remarcabile în ceea ce privește amendarea durerilor, și se pare că a reușit să stăpînească oarecum și evoluția cîtorva cazuri.

De asemenea se întrebuințează azot-iperita, trietilen melamina (TEM), fosforul radioactiv (P^{32}); s-a încercat tratamentul cu sanomicină (actinomicină C), cu rezultate incerte.

În cazuri de paralizii flasce și tulburări sfincteriene prin distrugerea și turtirea corpurilor vertebrale este necesară confecționarea unui pat gipsat, cu extensie.

DIFORMITĂȚI PRIN AFECȚIUNI VASCULARE

BOALA LUI BUERGER

Boala descrisă de Buerger este o vascularită generalizată, cu endarterită și flebită obliterantă; se mai numește și trombangeită obliterantă. Este considerată ca fiind o afecțiune, nu numai arterială, ci și limfatică și în același timp venoasă, care evoluează cronic, dar cu puseuri acute.

Etiologia este încă necunoscută. Pentru unii autori, boala ar fi de origine tabagică, ceea ce nu corespunde însă totdeauna realității, deoarece mulți bolnavi nu fumează. Pentru alții ar interveni unii agenți toxiinfecțioși.

Simptomatologie. Începe de obicei prin flebite superficiale, care produc obliterarea venelor respective. Simultan apar mici noduli epi- sau subepidermici. Bolnavul acuză o diminuare progresivă a puterii fizice și mersul se îngreunează.

În perioada de stare, în timpul mersului, bolnavul are senzația unei constricții puternice la nivelul gambei, care este foarte dureroasă și nu-l mai lasă să meargă. Uneori are și senzația că i se rupe planta ori halucele.

Mai tîrziu, durerea se menține și în repaus, bolnavul nemaiputînd suporta plapuma cînd stă culcat în pat și preferînd să doarmă cu picioarele în jos.

Cu timpul, extremitatea inferioară devine rece, se atrofiază și forța musculară scade. La frig, căldură, eforturi, apar dureri mari în extremitatea inferioară, care se albește datorită spasmului arterial.

Pulsul extremității interesate devine tot mai mic, pînă dispare. De obicei, această dispariție a pulsului este precedată de o scădere a tensiunii arteriale. Oscilometrul nu înregistrează oscilații nici după baia caldă.

Examenele de laborator arată poliglobulie, leucocitoză cu granulocitoză, între 10 000 și 15 000, apoi hipercolesterolemie, hiperglicemie fără glicozurie, o coagulabilitate mărită, cu creșterea viscozității sîngelui.

Într-o fază și mai tardivă, pe fața internă a halucelui apare o veziculă care se ulcerează și nu se mai vindecă, ori se vindecă foarte greu. Apar echimoze pe fața plantară; durerile devin insuportabile, bolnavul nu poate să doarmă. Halucele se gangrenează. Faza aceasta ulcerativă poate dura doi — trei ani, iar în cazul în care tratamentul medicamentos nu dă nici un rezultat, este necesară intervenția chirurgicală.

După alți cîtiva ani, simptomatologia se repetă și la celălalt membru inferior.

Diagnostic. Se va ține seama de evoluția lungă și în puseuri, de lipsa oricăror leziuni luetice și de simptomatologia caracteristică. În ultimă instanță, biopsia poate releva o inflamație gigantocelulară.

Prognostic. Evoluția progresivă și bilaterală face ca prognosticul să fie cît se poate de grav. Boala duce în unele cazuri la pierderea ambelor membre inferioare, și transformă bolnavii în mari mutilați.

Tratament. Cel medical constă în repaus, regim mai mult vegetarian, băi calde și medicație calmantă și antispastică. S-au recomandat iradiații cu raze X asupra capsulei suprarenale, și s-a obținut o întîrziere în evoluție. Hațieganu și Goia folosesc nitritul de sodiu, 2—6 cg, sau acetilcolină, 10—20 de injecții într-o serie, sau anticoagulante, ca citratul de sodiu 20%, cîte 10—20 ml. Simultan se mai pot administra insulină în doze mici (10—20 unități pe zi), proginonal (50 000 u. la 5 zile), vitamină B_1 și extract testicular. Noi am folosit cu succes injecțiile intraarteriale în femorală, alternativ în dreapta și în stînga, cu un amestec compus din 10 ml novocaină 1%, 1 ml papaverină 4%, $^1/_2$—1 ml vitamină PP. Se recomandă de asemenea dilatenul, heparina, padutinul. Rezultate bune a dat și perfuzia intraarterială sub presiune cu histamină (Sorin).

Tratamentul chirurgical reprezintă ultima etapă terapeutică. Se va încerca în primul rînd o simpatectomie periarterială, femorală, sau și mai mai bine, una lombară înaltă, ridicîndu-se ganglionii I, II și III lombari, de partea afectată. Este bine să se facă concomitent și ridicarea glandei suprarenale sau zdrobirea ei, cum au făcut Mandache și Gerota în hipertensiune. S-a mai preconizat ligatura venei femorale, precum și unele anastomoze arterio-venoase, dar rezultatele nu au fost mulțumitoare. Arteriografia nu este obligatorie, decît în cazurile în care se urmărește să se pună în evidență nivelul de obliterare, în vederea arteriectomiei.

În ultimă instanță, amputația, corect făcută și însoțită de un intens tratament medicamentos, poate scăpa bolnavul de la recidivă, dureri și imobilizare.

BOALA LUI RAYNAUD

Boala este caracterizată prin repetarea unor crize vasoconstrictive ale arterelor terminale ale degetelor mîinilor și picioarelor. Este o boală familială simetrică, ce apare de obicei la femeile care prezintă o anumită constituție endocrină, în special la hipoovariene.

Etio-patogenie. Pentru Raynaud ar fi vorba de o supraexcitabilitate funcțională a centrilor vasomotori. Vulpian a descris o tulburare a ganglionilor simpatici și a celulelor ganglionare din pereții arteriali, și unele leziuni endoarteritice. Recklinghausen vede în arteriolita periferică obliterantă substratul anatomic obligatoriu al bolii. Se pare însă că cei mai mulți autori sînt de părerea lui Leriche, care afirmă că nu este vorba decît de o boală funcțională de vaso-motricitate, deoarece, așa cum au arătat examenele histologice repetate, rețeaua arterială este normală și fără neregularități parțiale, pînă la vîrful degetelor.

Cauza acestei boli s-a putut lămuri o dată cu cercetările lui Sunder-Plassmann, care a găsit vacuolizarea și pigmentarea celulelor din ganglionul stelat. În ramurile comunicante ale acestuia, tecile lui Schwann sînt edemațiate, iar cilindracșii sînt și ei măriți de volum la acest nivel. În plexurile nervoase ale vaselor periferice a găsit modificări de același tip printre fibrele cele mai fine.

În 1955, Leriche își modifică însă complet atitudinea în ceea ce privește etio-patogenia bolii și terapeutica indicată. După ce eșecurile chirurgiei simpatice, care se întîlnesc în 50% din cazuri, au încercat să fie explicate prin nevroză, arteriolită periferică, lezarea ganglionilor simpatici paravertebrali, hipovarie, suprarenalism sau carențe vitaminice, acest autor ajunge la concluzia că boala nu este datorită unor simple tulburări de vasomotricitate, ci s-ar datori unor tulburări de sensibilitate la variațiile termice sau chiar unui dezechilibru de origine talamică.

Influențele psihice, emoțiile, frica, au același efect ca și frigul.

Terenul pare că joacă un rol hotărîtor. Probabil că și calitatea alimentației a mărit numărul bolnavilor suferind de afecțiuni vasomotorii (Leriche).

Simptomatologie. Spasmul micilor artere începe de obicei fără nici o rațiune aparentă, cu ocazia unui contact cu apa rece. În mod obișnuit, degetele rămîn colorate și sensibilitatea se menține normală; la unii bolnavi se observă însă o sincopă locală, degetele devenind albe ca de mort, cu hipoestezie și greutate în mișcare.

Boala propriu-zisă reprezintă un tablou clinic mai avansat. Frigul produce spasmul și, sub efectul unei contracții excesive, una sau două falange sau chiar unul sau mai multe degete devin albe, policele rămînînd de obicei normal. Crampa durează cîteva minute, dar apoi cedează și se poate repeta fără a mai fi nevoie de contactul cu frigul. Simptomul are tendință la generalizare. Este de remarcat de altfel faptul că numai contactul unei mîini cu frigul declanșează spasmul și în cealaltă.

Faptul că policele rămîne de aspect normal se explică prin aceea că este cel mai bine irigat dintre degetele mîinii, aşa cum a arătat prin arteriografii Raynaldo dos Santos.

La începutul bolii, spasmul este urmat brusc de o încălzire intensă, dar mai apoi degetele se înroşesc şi devin edematoase, bolnavul avînd continuu senzaţia de căldură. Durerea este vie arzătoare, iar vasodilataţia se poate întinde pînă la antebraţ. Reacţia poate fi atît de intensă, încît prin repetare să ducă la o pigmentare cutanată.

Deseori însă după spasm urmează o vasodilataţie pasivă, cu cianoză şi răcirea extremităţilor. Această circulaţie de stază pare să fie numai expresia vasoconstricţiei cronice arteriolare şi capilare, care caracterizează de altfel boala, ramura arteriolară a ansei capilare fiind contractată, iar ramura venoasă neregulat dilatată (Delater şi Hugel).

Cianoza, la început intermitentă, devine cu timpul cronică, în urma epuizării posibilităţilor reacţionale ale capilarelor.

În intervalele crizelor, degetele rămîn normale sau uşor cianotice; uneori sînt chiar roşii, alteori numai unghia rămîne albăstruie.

Oscilometria ne poate da indicaţii importante asupra bolii, aşa cum au arătat Fontaine şi Leriche, dacă se înscriu pe aceleaşi coordonate oscilaţiile în stare de repaus, după baie caldă şi după baie rece. La omul normal, curbele obţinute după baie caldă şi după baie rece se găsesc la distanţă egală de curba normală, în timp ce, în boala lui Raynaud, curba după baie rece este foarte scăzută, celelalte două menţinîndu-se normale. În arterite, toate cele trei curbe sînt apropiate la extrem, fiind sub linia normală.

Vasoconstricţia repetată produce o serie de mici tulburări trofice. Pielea se usucă şi se descuamează, uneori devine netedă. Pe pulpă, pe marginea liberă a unghiilor, se găsesc îngroşări keratozice. Degetele se subţiază; unghiile se atrofiază şi se sfărîmă, uneori dispărînd. Falangele scad în lungime şi grosime, astfel că, după cîţiva ani de boală, ultimele falange nu mai sînt reprezentate decît de nişte mici formaţiuni osoase, care poartă rudimente informe de unghii.

Pot apărea şi mici abcese, dureroase, care evoluează lent şi se vindecă foarte greu, deşi nu conţin decît cantităţi mici de puroi.

Boala lui Raynaud se poate deci prezenta sub formele cele mai variate, de la cele benigne, care se manifestă numai printr-o jenă oarecare, neglijabilă, la formele edematoase şi la formele grave, rapid mutilante.

Tratament. Înainte, Leriche considera că orice indicaţie constituie doar un paliativ de calitate mediocră, atît în timpul crizelor, cît şi între crize. Recent, schimbîndu-şi concepţia etiopatogenică, şi-a schimbat fundamental şi atitudinea terapeutică, afirmînd că înainte de a se trece la tratamentul chirurgical, care dă eşecuri în 50% din cazuri, trebuie să se epuizeze toate mijloacele medicamentoase. Dintre acestea, anestezia stelară poate fi foarte utilă, ea făcînd să dispară în cîteva minute cianozele cele mai accentuate, timp de mai multe ore. Injecţia intravenoasă de novocaină sub stază s-a arătat de asemenea foarte eficace. În plus se vor folosi toate celelalte vasodilatatoare cunoscute.

Ca intervenţii chirurgicale, Fontaine şi Leriche au propus ramisecţia, pe care noi o executăm după tehnica descrisă la paraliziile spastice. Concomitent cu aceasta se poate practica şi secţiunea ramurilor de origine ale nervului vertebral, de la nivelul polului superior al ganglionului stelat, cum recomandă tot Leriche. Se mai pot adăuga toate celelalte simpatectomii periarteriale cunoscute.

DIFORMITĂȚI PRIN AFECȚIUNI MUSCULARE

ÎNTINDEREA ȘI RUPTURA MUSCULARĂ

Întinderea și ruptura musculară sînt accidente care se întîlnesc frecvent în activitatea sportivă.

Etio-patogenie. Prin activitatea musculară intensă pretinsă de efortul sportiv, mușchii suferă modificări importante morfologice și funcționale. Volumul muscular se mărește, proprietatea contractilă se mărește și ea, deci fibrele musculare sînt supuse unor eforturi mult mai mari, care pun la grea încercare elasticitatea lor. Pe de altă parte, țesutul celular gras subcutanat și cel care se infiltrează printre grupele musculare începe să dispară, fiind consumat în urma efortului. Lafon a observat astfel că sîngele arterial care irigă mușchiul maseter al calului în timpul masticației conține mai multă grăsime decît sîngele venos care iese din acest mușchi. Grupele musculare nu mai sînt astfel protejate de un strat apreciabil de țesut celular gras, ele devenind mai sensibile la schimbările de timp. La producerea unei întinderi sau rupturi musculare, participă de obicei mai mulți factori. Primul este de obicei efortul brusc și violent pretins unui mușchi „neîncălzit". Probele sportive trebuie făcute numai după o pregătire prealabilă a mușchilor, cunoscută sub numele de încălzire. Aceasta constă într-un program de exerciții care au drept scop să pună mușchii în condiții optime pentru a da maximum de efort. Un motor nu pornește automobilul dacă nu este încălzit în prealabil; orice tentativă de pornire anticipată se soldează prin rateuri, opriri și oboseala motorului, ducînd cu vremea la griparea lui.

Exercițiile pregătitoare intensifică schimburile metabolice și aduc mușchiului o cantitate mai mare de sînge. Metabolitele intermediare rezultate sînt în cantitate mică, și fibrele musculare, prin încălzire, ajung să facă față efortului. Dacă încălzirea nu se face conștiincios, fibrele musculare nu ajung la maximum de elasticitate și, dacă sînt întinse brusc, pot rămîne destinse sau se pot chiar rupe. În primul caz se vorbește de o întindere musculară, iar în al doilea, de o ruptură musculară.

Alt factor care poate interveni este oboseala. Acumularea produselor metabolice intermediare toxice rezultate din travaliul muscular, atît la nivelul fibrelor, cît și la nivelul sinapselor, duce la pierderea elasticității musculare și la o tulburare a proceselor de coordonare, ceea ce favorizează producerea blocajului. Oboseala apare mai repede pe timp ploios și umed, umiditatea și coborîrea presiunii atmosferice constituind un factor de temut în procesul de oxigenare (Claudatus, Kirshberg). Frigul este de asemenea un factor important, știind că forța musculară scade în raport direct proporțional cu scăderea temperaturii (Boigey) și că în aceste condiții viteza reflexelor neuro-musculare se micșorează și ea (Ch. Richet și Lapique). Aceasta este explicația pentru care majoritatea accidentelor musculare se produc pe timp ploios și friguros.

Simptomatologie. În plin efort, sportivul simte deodată o durere vie, lancinantă, care-l poate face să țipe. Dacă este lezat un mușchi al membrului inferior, sportivul se oprește brusc, continuînd alergarea într-un singur picior, și apoi cade.

Membrul inferior este ținut nemișcat, într-o poziție antalgică. La palpare se pune ușor în evidență punctul dureros de la nivelul întinderii. În cazul unei rupturi musculare se poate palpa o lipsă de continuitate foarte dureroasă, mărginită net, atît superior, cît şi inferior, de două nodozităţi, datorite fibrelor musculare rupte şi contractate. După cîteva ore apare de obicei şi o echimoză, care se întinde după cîteva zile şi apoi se resoarbe.

Tratament. Pe locul accidentului se va aşeza membrul inferior lezat în poziţia cea mai comodă pentru muşchiul întins sau rupt. Dacă accidentatul acuză dureri mari, se poate face o infiltraţie locală cu 20—30 ml novocaină 1%. Apoi se vor aplica comprese calde, cu scopul de a obţine o relaxare a musculaturii.

În continuare, tratamentul se va dirija ţinînd seama de gravitatea leziunii. În întinderile uşoare se vor recomanda raze ultrascurte şi röngenterapie. Infiltraţiile locale cu novocaină nu sînt indicate, deoarece ele destind fibrele musculare.

În întinderile mai serioase se pot face şi infiltraţii locale cu 20 ml novocaină 1% + 2—3 ml glucoză 33% + 1 ml vitamină B_1 forte 25—100 mg + 1 ml papaverină 4%. Infiltraţiile se vor repeta la 2—3 zile. Membrul lezat va fi imobilizat într-o atelă gipsată, timp de 7—10 zile. Röntgenterapia este de mare folos, ea prevenind un proces cicatriceal scleros supărător şi apariţia posibilă chiar a calcificărilor la nivelul hematomului intramuscular pe cale de resorbţie.

În rupturile musculare se impune sutura chirurgicală a muşchiului lezat. Rezultatele acestei suturi sînt cu atît mai bune cu cît intervenţia este mai precoce. După sutură se va imobiliza membrul în atelă gipsată pentru 10—15 zile. Apoi se vor începe masajul, electroterapia şi röntgenterapia. În tot acest timp se vor administra pe cale generală glicocol şi vitamină B_1.

La sportivii care prezintă tulburări circulatorii este bine să se asocieze tratamentului şi vitamina PP.

HERNIA MUSCULARĂ

Hernia musculară („miocelul“) este produsă prin străpungerea unui grup de fascicule musculare printr-o soluţie de continuitate a aponevrozei.

Etio-patogenie. Herniile musculare apar de obicei pe gambierul anterior, cvadriceps, abductorul mijlociu şi bicepsul brahial, deci pe muşchii lungi, muşchii largi fiind indemni.

În afara herniilor musculare congenitale, care sînt excepţionale, patogenia mai incriminează, fie mărirea progresivă a unui orificiu aponevrotic de trecere pentru vase şi nervi, fie traumatismele accidentale sau chirurgicale.

Anatomie patologică. Aponevroza este disociată sau sfîşiată pe o distanţă mai mult sau mai puţin întinsă. Uneori această spărtură este mică, cu margini nete, şi tinde să stranguleze fibrele herniate, iar alteori este largă şi fără margini precise; cîteodată aponevroza este numai subţiată şi puţin rezistentă, încît fibrele se disociază dînd loc herniei. Fibrele musculare herniate au o structură normală.

Simptomatologie. Hernia musculară, cînd se manifestă clinic, prezintă două simptome: durerea şi apariţia unei tumori în dreptul masei musculare. Bolnavul acuză rar dureri, şi numai în cazurile de hernii de volum mic, în care marginile aponevrozei la locul herniei strangulează masa musculară herniată în momentul contracţiei. Tumoarea este de volum variabil, de obicei sferică sau ovalară, cu margini regulate. În repaus este moale şi depresibilă, şi se poate reduce manual. Menţinîndu-se hernia astfel redusă cu degetele unei mîini, cu cealaltă mînă se pot palpa marginile breşei aponevrotice. În timpul contracţiei muşchiului respectiv, tumoarea se micşorează de volum şi uneori dispare complet.

Funcţional, diformitatea nu dă tulburări prea însemnate cînd aponevroza este desfăcută pe o distanţă mai mare, şi de aceea puţini sînt bolnavii care se prezintă pentru tratament.

Tratament. Constă în restabilirea pe cale chirurgicală a continuităţii aponevrozei. În cazurile în care lipsa de continuitate este prea mare, se va recurge la o grefă liberă de fascia lata (Mauclaire) sau chiar la o proteză de cauciuc (Broçq). Pentru a se preveni recidivele, deoarece sutura aponevrozei nu a fost suficientă, s-a făcut şi o excizie cuneiformă a segmentului muscular herniat. După unii, cînd hernia este mică şi supărătoare, este suficient să se facă o incizie în continuare a aponevrozei în sus şi în jos.

MIOZITA OSIFICANTĂ PROGRESIVĂ

(boala lui Münchmeyer)

Miozita osificantă progresivă este o afecţiune, din fericire rară, caracterizată prin invadarea progresivă a musculaturii striate şi a anexelor ei de un proces de osificare heterotopică, cu tendinţă la generalizare. Denumirea de miozită osificantă progresivă este însă improprie, deoarece fibra musculară nu este primitiv interesată, iar procesul nu este de origine inflamatoare.

Frecvenţă. În 1939, în literatura mondială se comunicaseră 166 de cazuri, ultimul caz, publicat în 1949 de Stotter, fiind al 200-lea cunoscut.

Istoric. Guy Patin (1648) a fost primul care a atras atenţia asupra acestei boli, dar lui J. Copping (1741) îi datorăm prima descriere amănunţită. Pînă la Münchmeyer (1869), boala era considerată însă ca un aspect deosebit al osteoamelor multiple; acest autor o scoate din acest cadru şi afirmă că este un proces inflamator osificant; de aceea a luat numele de boala lui Münchmeyer. Virchow (1894) susţine teoria tumorală a bolii, procesul după acest autor începînd la nivelul osului, sub forma unei exostoze luxuriante. Stempel (1898) vorbeşte de o pierdere locală a puterii de diferenţiere a mezenchimului şi de o osificare mezenchimatoasă progresivă. Roger (1901) afirmă că este vorba de o boală congenitală, iar Uchlinger (1936), dezvoltînd această teorie, afirmă că ar fi vorba de o mutaţie mezodermică.

Etio-patogenie. Dat fiind că etio-patogenia nu este cunoscută, discuţia asupra ei poate fi prezentată numai prin eliminarea unor ipoteze dovedite a fi inexacte. Astfel, nu poate fi vorba de un proces inflamator, deoarece aspectele histologice nu-l arată în nici un stadiu al bolii, iar culturile din biopsie au rămas sterile. Sifilisul congenital trebuie înlăturat deoarece reacţiile biologice sînt totdeauna negative, lipsesc celelalte stigmate caracteristice şi probele terapeutice au fost negative. Nu poate fi vorba nici de un proces tumoral al osului sau periostului, cum credea Virchow, deoarece examenele histologice nu arată aceasta. Nu poate fi vorba nici de tulburări trofoneurotice, cum sînt osificările din tabes sau siringomielie, deoarece nu s-au putut pune în evidenţă leziunile nervoase. Tulburările endocrine ale paratiroidelor sau timusului nu au putut fi confirmate, nici histopatologic, nici prin probele de tratament.

Rămîne numai teoria congenitală a mutaţiei mezodermice, preconizată de Uchlinger, în sprijinul căreia vin diversele anomalii congenitale, semnalate de Halferich încă din 1887. Aceste anomalii se întîlnesc într-o proporţie de 59—75%, apar la gemeni monozigoţi (Vastine, Arango, 1948) şi sînt reprezentate în special de microdactilii simetrice ale degetelor mari de la mîini şi picioare, clinodactilii şi sinostoze ale articulaţiilor metatarso-falangiene.

Anatomie patologică. Leziunile încep la nivelul ţesutului interstiţial conjunctiv al muşchilor şi în anexele muşchilor (aponevroze, fascii şi tendoane), precum şi la nivelul cartilajelor articulare. Fibrele musculare nu suferă decît modificări degenerative secundare. Astfel s-au putut descrie mai multe faze de evoluţie histopatologică: una de infiltraţie şi de proliferare a ţesutului conjunctiv inter- şi intramuscular, una de degenerescenţă fibroasă şi una finală de osificare.

Biopsiile precoce, făcute în stadiul clinic de tumefacţii cutaneo-musculare, arată o proliferare intensă a ţesutului conjunctiv, care capătă caractere de ţesut tînăr, cu celule fuziforme, cu nuclei mari, bogaţi în cromatină, şi cu o intensă activitate kariokinetică. Proliferarea ţesutului conjunctiv determină ruptura fibrelor musculare şi a micilor mase, ceea ce produce o transsudare edematoasă importantă, prezenţa cîtorva focare hemoragice şi a cîtorva rare infiltrate leucocitare perivasculare.

Fibrele musculare dilacerate de edem, rupte prin proliferarea conjunctivă, sînt sufocate de o reacţie colageno-fibroblastică sclerozantă. Evoluţia către osificare se face prin metaplazie. Cea mai mare parte se face prin transformarea directă a celulelor conjunctive în celule osoase, prin depunerea sărurilor minerale în substanţa fundamentală. Pe alocuri se pot observa şi procese de osificare, prin înlocuirea celulelor cartilaginoase, care sînt pătrunse de vase ce produc condroclazii.

Simptomatologie. Boala se face observată de obicei către vîrsta de 5—6 ani, mai des la băieţi, dar ea se poate pune în evidenţă şi înainte de această vîrstă, şi chiar intrauterin. La început apar 1—2 tumefacţii cutaneo-musculare în jumătatea superioară a corpului, care corespund unor proliferări locale active ale ţesutului conjunctiv. Uneori apar tumori ale mîinilor, de mărimi variabile, sub piele, sub forma unor noduli moi, deprimaţi sau duri, după stadiul de evoluţie. Tegumentele edemaţiate iau aspecte diferite, galbene-cenuşii, cianotice sau roşii. Nodulii se pot deschide spontan, dar de obicei dispar fără a lăsa urme cutanate. Pe locul lor apare însă după 15—21 de zile o induraţie musculară profundă, mai mult sau mai puţin bine delimitată şi întinsă, indoloră, care se va osifica clinic şi radiologic în cel puţin două luni de zile.

Durerile locale sînt discrete, starea generală a bolnavului este foarte bună, iar febra poate lipsi. Cu timpul musculatura începe să se osifice, deformînd regiunea. Tegumentele sînt de obicei normale, dar uneori se poate face observată o sclerodermie sau dispariţia totală a ţesutului adipos. Apar redori ale articulaţiilor segmentelor interesate. După o perioadă de acalmie aparentă, apar alte tumefacţii, care evoluează tot spre osificare, în alte regiuni ale corpului. Astfel, după mai multe puseuri, întregul corp ajunge să se pietrifice.

Aspect radiografic. Umbrele musculare apar din ce în ce mai dense, contrastînd cu osteoporoza scheletului. Formaţiunile sînt variate, unele respectînd forma muşchilor, dar cele mai multe sînt neregulate ca formă. De obicei ele prezintă prelungiri, şi iau forma unor evantaie (fig. 531).

Examenele de laborator. Hemograma, raportul calciu-fosfor şi fosfatazele acide şi alcaline sînt normale.

Tratament. În faza de debut a apariţiei tumefacţiilor cutaneo-musculare se poate încerca o terapeutică complexă, bazată pe un regim

Fig. 531. — Miozită osificantă progresivă (radiografie).

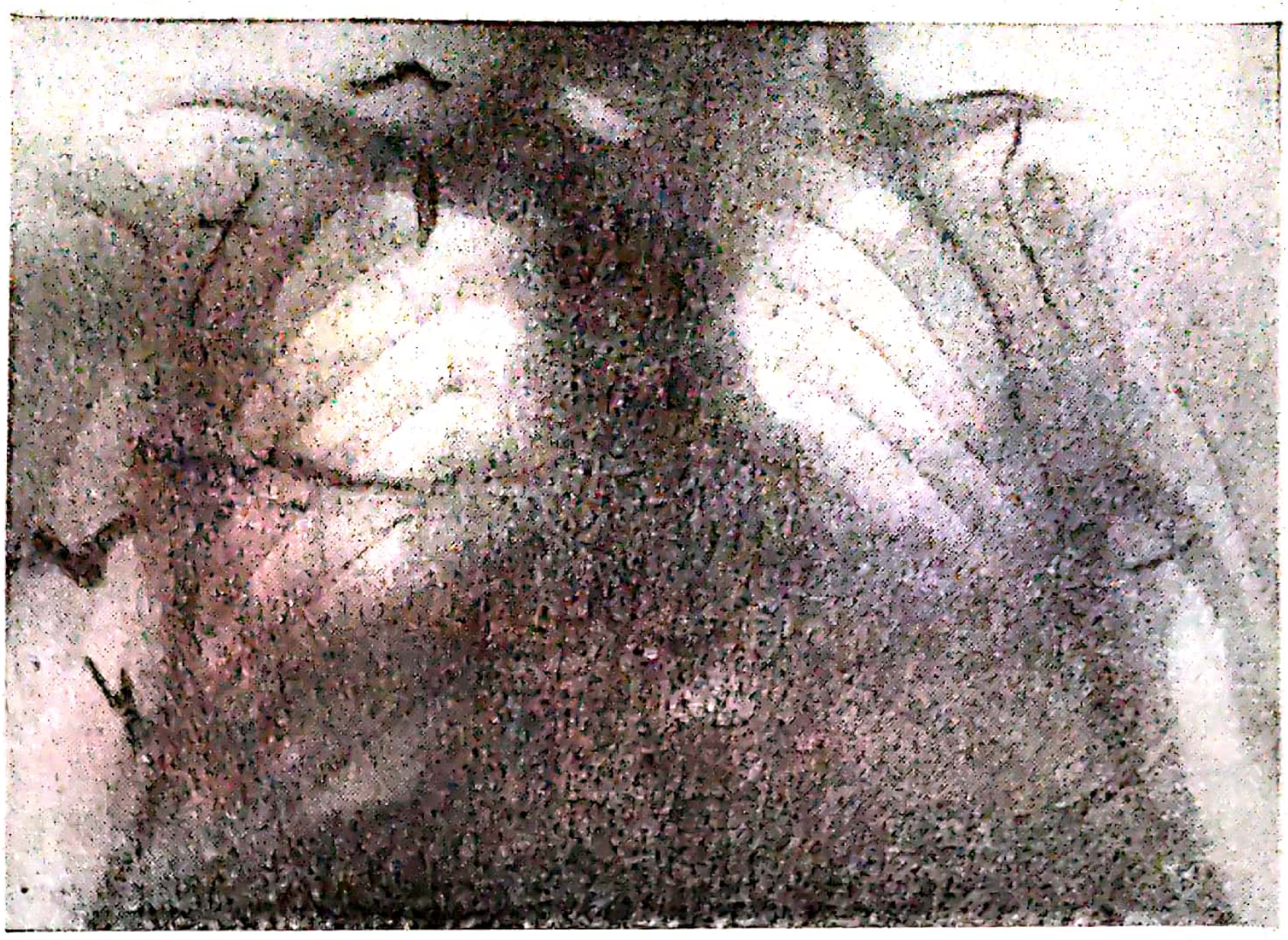

sărac în fosfor și calciu, cu puține glucide și proteine, dar abundent vegetarian, pe radioterapia precoce în doze mari asupra focarului neosificat și pe carbonatul de beriliu, care împiedică procesele de resorbție.

Ablația chirurgicală a tumefacțiilor este ilogică. În general, tratamentul nu poate influența evoluția bolii, care ajunge totdeauna în stadiul de pietrificare.

MIOZITA FIBROASĂ PROGRESIVĂ

(dermato-miozita sau boala lui Wagner)

Dermato-miozita, denumită astfel de Unverricht (1891), a fost descrisă de Wagner (1863) și este o boală cu etiologie necunoscută, caracterizată printr-o dermatită specifică și printr-o degenerare nesupurativă, cu contractură, aproape a tuturor mușchilor striați.

Boala mai este cunoscută sub denumirile de poikilodermato-miozită, poliomiozită și miozită fibroasă progresivă.

Anatomie patologică. Mușchii striați degenerează și sînt înlocuiți cu un țesut fibros nespecific, ca și în alte miopatii primitive. Striația transversală dispare, nucleii cresc aparent, apoi fibrele se fragmentează și degenerează, fiind înlocuite de țesut fibros. Se pot găsi și depozite calcare în mușchi și țesutul celular subcutanat, ca urmare a necrozei țesuturilor. Nu există procese infiltrative, exsudative sau inflamatorii care să presupună o etiologie infecțioasă.

Leziunile tegumentare sînt nespecifice; se constată edem și acumulări perivasculare de limfocite și celule plasmatice.

În unele cazuri s-au putut pune în evidență și degenerări ale celulelor miocardului, cu zone de fibroză.

Simptomatologie. Boala apare la ambele sexe la orice vîrstă (mai frecvent însă între 50 și 60 de ani), și poate fi precedată de unele boli infecțioase (gripă, sinuzite etc.). Debutul poate fi acut, cu cefalee, mialgii și sfîrșit letal în cîteva luni, sau insidios, cu mialgii, stare generală proastă, erupții, parestezii și acrocianoză a degetelor.

Întîi apare un edem, care se infiltrează larg sub tegumente, mai ales la nivelul articulaţiilor. Uneori însă, atît edemul, cît şi durerea, pot lipsi.

Erupţia caracteristică cuprinde tegumentele pleoapelor şi ale obrajilor, şi mai rar dosul articulaţiilor degetelor, fruntea şi tîmplele, trunchiul şi gîtul. Excepţional însă poate lipsi. Pleoapele sînt primele interesate, ele prezentînd un eritem roşu-violaceu, care constă în telangiectazii, asociate cu un edem marcat, care mai tîrziu devine dur şi lardaceu; uneori apar pete de hipertricoză.

Musculatura, în contractură, fixează articulaţiile în poziţii vicioase.

Diagnostic. Mai ales în faza precoce se pot pune în discuţie lupusul eritematos diseminat, sclerodermia, trichinoza, edemul angioneurotic şi poliomielita.

Prognostic. Este foarte grav, boala avînd o mortalitate de peste 50%. Cu cît debutul este mai insidios şi evoluţia mai atenuată, cu atît prognosticul este mai bun. Bolnavii care rămîn în viaţă vor prezenta sechele mai mult sau mai puţin importante, prin pierderea funcţiei muşchilor afectaţi, cu diformităţile articulare consecutive. Moartea survine prin bronhopneumonie, alte afecţiuni intercurente, leziuni cardiace, caşexie sau toxemie.

Tratament. Este simptomatic; se recurge la vitamine, acid aminoacetic, chinină, inhalaţii de oxigen, röntgenterapie, extracte de suprarenală, efedrină şi antibiotice. Însă, nici în dermato-miozită, ca şi în miozita osificantă progresivă, nu dispunem de un tratament cauzal eficace.

TUMORILE OASELOR

Clasificare. Pînă în prezent nu există o clasificare satisfăcătoare a tumorilor oaselor, care să fie unanim acceptată.

Tumorile primitive pot fi clasificate după ţesuturile osului din care provin, aşa cum le-a descris J. G. Lagunova:

1. tumori provenite din ţesutul fibros, din periost (fibromul şi fibrosarcomul);
2. tumori provenite din ţesutul cartilaginos (condromul şi condro-sarcomul);
3. tumori provenite din ţesutul osos (osteomul şi osteo-sarcomul);
4. tumori provenite din elementele endoteliale şi din cele ale sistemului reticulo-histiocitar (endotelioamele, reticulo-sarcoamele şi tumorile lui Ewing);
5. tumori provenite din vasele intraosoase (hemangioamele şi hemangio-sarcoamele);
6. tumori provenite din elementele măduvei oaselor (mieloamele) cu varietăţile lor celulare: plasmocitom, limfocitom, eritroblastom etc.

Acestei clasificări trebuie să i se adauge tumorile care se dezvoltă secundar în os, metastazele neoplasmelor din alte organe.

Tumorile oaselor se împart, după caracterul proliferării, în *tumori benigne* şi *maligne*, clasificare cu totul convenţională. Noţiunea pe care o avem asupra benignităţii sau malignităţii tumorilor se impune astăzi a fi revizuită.

Vom adopta, totuşi, această din urmă clasificare pentru simplitatea ei, îmbunătăţind-o în cursul descrierii cu corective cerute de stadiul actual al cunoştinţelor noastre.

În prealabil, însă, vom arăta care sînt mijloacele care ne stau la îndemînă ca să putem face oarecum diferenţa între cele două mari grupe de tumori.

Stabilirea categoriei din care face parte tumoarea se bazează pe un minuțios examen, care trebuie să cuprindă obligatoriu datele furnizate de examenul clinic, de examenul radiologic, de rezultatele examenelor de laborator și de examenele histopatologice.

Examen clinic. Starea generală care se alterează progresiv și evoluția rapidă a tumorii, uneori în numai cîteva luni, constituie de obicei semne de malignitate.

Examenul local, care precizează limitele tumorii, consistența ei, starea țesuturilor moi învecinate, apariția unei rețele venoase la nivelul ei, care se accentuează prin efort, ne poate fi de asemenea de un oarecare folos.

Aspect radiografic. Radiografiile trebuie făcute sub mai multe incidențe; cele de față și profil nu sînt totdeauna suficiente. În favoarea naturii maligne a tumorii, P. Padovani consideră următoarele caractere: absența limitării leziunilor, reacția periostală precoce, osificările perpendiculare pe corticală și explozia corticalei. Dar nici unul dintre aceste caractere nu are o valoare absolută și nici lipsa vreunuia din ele nu ne dă dreptul să eliminăm diagnosticul de malignitate. Astfel, reacția periostală apare și la nivelul proceselor inflamatorii, iar explozia corticalei și în distrofiile fibrochistoase (ruptură de origine mecanică sau în anumite tumori cu mieloplaxe etc.).

Arteriografia, așa cum a arătat Raynaldo dos Santos (1950), ne poate aduce date utile de completare în diagnosticul diferențial al tumorilor. De aceeași părere sînt și P. Padovani (1951) și R. Fontaine și colaboratorii (1954.) Tumorile benigne se caracterizează arteriografic printr-un traiect arterial de topografie normală. Vasele apar deplasate de tumoare, dacă aceasta este suficient de voluminoasă. Neoformația este oarecum avasculară. În tumorile maligne, din contra, se pun în evidență profunde modificări arteriale. Rețeaua vasculară este foarte bogată și prezintă traiecte anarhice; ea se infiltrează larg în tumoare, prin ramuri bine anastomozate, formînd chiar lacuri sanguine, în care lichidul de contrast stagnează. S-a afirmat că stadiul de anarhie vasculară este direct proporțional cu acela de malignitate tumorală.

În plus, arteriografia dă indicații precise asupra întinderii leziunii în părțile moi, și asupra raporturilor tumorii cu marile trunchiuri vasculare, ceea ce este de folos în operațiile de rezecție.

Examene de laborator. Urmărirea unora dintre examenele de laborator, cum ar fi viteza de sedimentare și dozarea fosfatazelor, ne poate da indicații asupra momentului cel mai favorabil pentru exereză. O viteză de sedimentare ridicată și o valoare mai mare a fosfatazelor pledează pentru malignitate.

Biopsie. Practicată, fie ca atare, fie sub forma puncției bioptice, deși comportă multe incertitudini, este totuși obligatorie. Ea trebuie practicată sub hemostază riguroasă. Din tumoare se vor ridica mai multe porțiuni, de la niveluri diferite.

Examenul histologic al tumorii poate, pînă la un punct, să ne arate și gradul malignității. Clasificarea cea mai utilizată este cea a lui Broders, care recunoaște patru stadii:

1. tumori în care 100—75% din celule prezintă modificări maligne
2. „ „ „ 75—50% „ „ „ „ „
3. „ „ „ 50—25% „ „ „ „ „
4. „ „ „ 25— 0% „ „ „ „ „

Numai coroborarea tuturor acestor date clinice, radiologice și de laborator poate permite punerea unui diagnostic pozitiv. Nu rareori însă, chiar în prezența tuturor acestor date, nu putem afirma cu precizie care este natura tumorii.

A. *TUMORILE BENIGNE*

OSTEOMUL

Osteomul este o tumoare formată din țesut osos adult. Se disting *osteomul spongios* și *osteomul compact*, cu aspect de fildeș, a cărui caracteristică este absența spațiilor medulare.

Simptomatologie. La început, semnele clinice ale tumorii sînt atenuate; ele devin evidente prin compresiunea pe care tumoarea o exercită asupra organelor din vecinătate (vase, nervi etc.).

La membre, osteomul nu este niciodată primitiv: de obicei se dezvoltă post-traumatic (prin osificare musculară sau ligamentară) sau apare ca un osteocondrom osteogenetic, sau ca hiperostoze rămase după osteite infecțioase. Există totuși și adevărate osteoame, la craniu (temporal), la față (etmoid, sinusuri), la orbită sau la bazin, unde apar sub forma unor mase de consistența fildeșului, bine delimitate și foarte opace la raze Röntgen.

Diagnostic. Se pot ivi uneori greutăți în stabilirea diagnosticului, atît radiologic, cît și histologic, mai cu seamă în anumite forme, foarte osificate, ale osteosarcomului.

Evoluția este lentă. Deși tumoarea nu atinge niciodată dimensiuni mari, poate da loc la tulburări funcționale însemnate, prin apăsarea organelor din vecinătate.

Tratament. Constă în extirparea chirurgicală. Aceasta trebuie făcută în os sănătos, în imediata vecinătate a formațiunii condensate. Ridicarea ei este uneori anevoioasă, leziunea avînd duritatea marmurii. Refacerea tumorii pe același loc este posibilă.

OSTEOMUL OSTEOID

După observațiile lui Bergstand (1930) și ale lui Milch (1934), s-au înmulțit publicațiile în legătură cu această boală nouă a osului, cunoscută sub numele de „osteom osteoid". Boala este considerată de majoritatea autorilor ca fiind o tumoare benignă (Jaffé, 1935). Lofgren a putut pune în evidență histologic existența semnelor de infecție primordială (infiltrate limfo-plasmocitare). Se întîlnește la copii și la adolescenți, și se poate dezvolta în oricare os, în afara craniului, dar localizarea obișnuită este pe femururi și tibie. Nu s-au descris localizări multiple la același bolnav. Excepțional s-a găsit la o apofiză cervicală articulară și la o apofiză spinoasă vertebrală (De Sèze, 1953).

Anatomie patologică. Leziunea constă într-o îngroșare fuziformă a corticalei, care prezintă două zone deosebite: un nucleu de mărimea unui bob de mazăre, numit „nidus", compus din țesut osteoid (trabecule de țesut osos tînăr și țesut osos conjunctiv osteogen), foarte vascularizat, și o zonă compusă dintr-un țesut osos condensat, care înconjură leziunea. Histologic se poate stabili diagnosticul numai dacă leziunea este scoasă în bloc și predată astfel anatomopatologului. După cum spune De Sèze: *„osteomul osteoid scos cu chiureta este adesea pierdut pentru histolog"*.

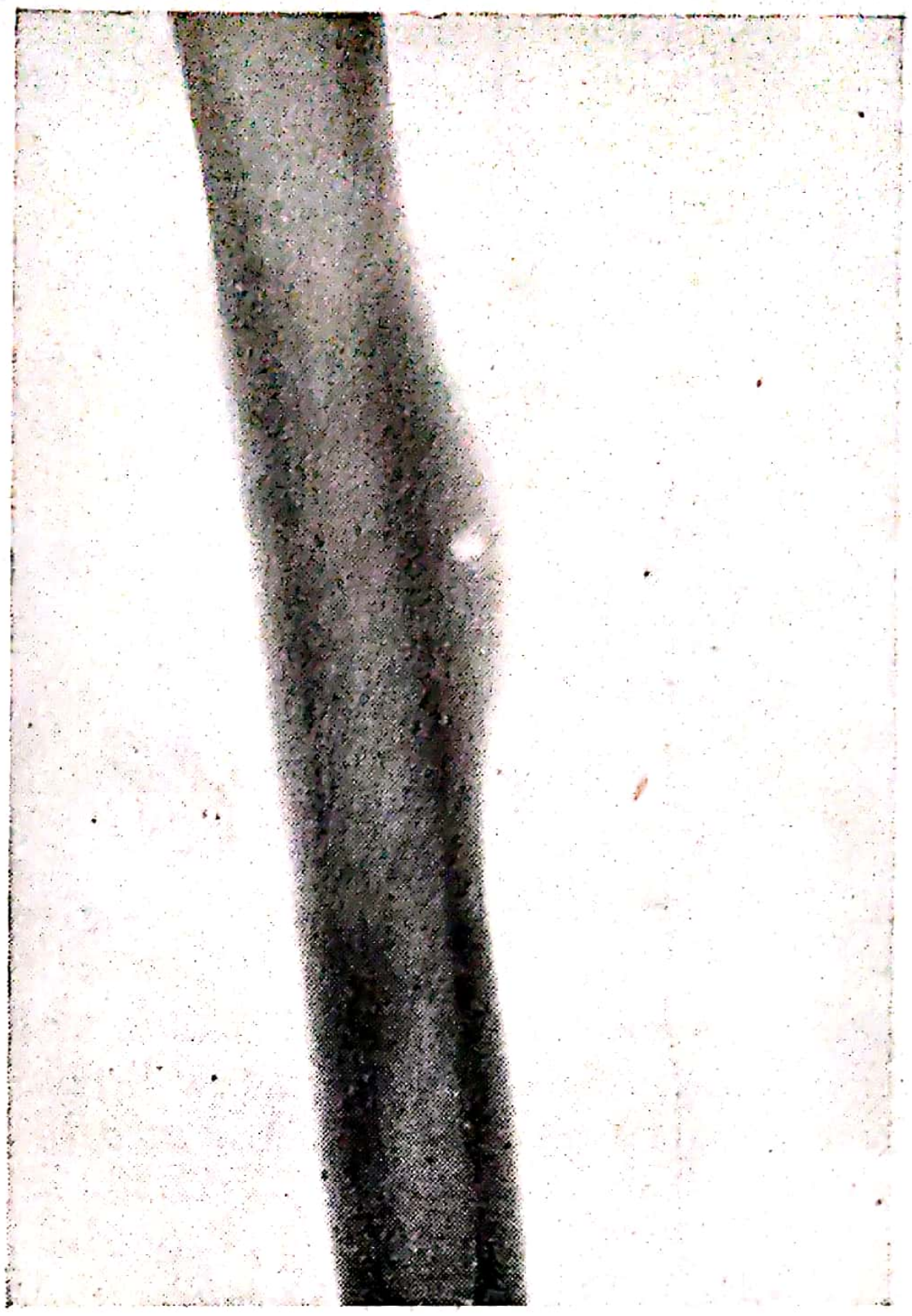

Fig. 532. — Osteom osteoid (radiografie).

Simptomatologic. Boala începe insidios, prin dureri locale, a căror intensitate crește progresiv, mai ales noaptea. Apăsarea directă este dureroasă, și cînd este afectat un os superficial, se poate palpa o ușoară tumefacție.

Cînd leziunea interesează, mult din oasele membrului inferior bolnavul șchiopătează și prezintă un oarecare grad de amiotrofie.

Nu există diferență de temperatură, și nici modificări ale tegumentelor.

Diagnostic. Din punct de vedere *radiologic* este pus relativ ușor. Osteomul osteoid este situat de obicei în corticala unui os lung, aproape de metafiză, și se prezintă sub forma unei zone mai clare, rotunde sau ovalare („nidusul"), înconjurată de un strat de os condensat care se întinde în corticală uneori destul de mult (fig. 532). În localizările pe oasele spongioase, zona periferică de condensare poate lipsi. Tomografia poate mai bine preciza locul și dimensiunile în profunzime ale nidusului.

Acesta este clar, fiind compus din țesut osteoid, transparent la razele X. Uneori tumoarea depășește corticala, ca o exostoză care conține în interiorul său o zonă clară. Aspectul de periostită hipertrofică este de multe ori prezent, și diagnosticul înclină spre o infecție stafilococică sau sifilitică.

Tratament. Se rezecă în întregime, iar dacă soliditatea osului devine mult micșorată, se poate folosi un transplant osos pentru completarea pierderii de substanță.

S-au observat și vindecări spontane. Sherman a văzut vindecîndu-se după 7 ani un osteom osteoid al tibiei.

CONDROMUL

Condromul tipic este o tumoare benignă, care se întîlnește la oamenii tineri, a cărei localizare obișnuită este pe oasele scurte ale mîinilor și picioarelor (falange, metacarp, metatars). Sînt două forme: *encondroame* și *econdroame*. Cele dintîi evoluează în interiorul osului, iar celelalte în afară, formînd tumori exogene.

Anatomie patologică. Aspectul macroscopic este variabil; de obicei, formațiunea este compusă dintr-o singură masă de cartilaj albstrălucitor, inclusă în țesutul osos, pe care îl înlocuiește și de care este perfect delimitată. Alteori masa este separată în multiple compartimente, despărțite prin țesut fibros, și conține material gelatinos de tip mixomatos.

Aspectul histologic trebuie de obicei interpretat. Cîteodată întîlnim o structură normală a cartilajului, fără să prezinte o dispoziție seriată; capsula învelește celulele cartilajului, care sînt dispuse în dezordine sau

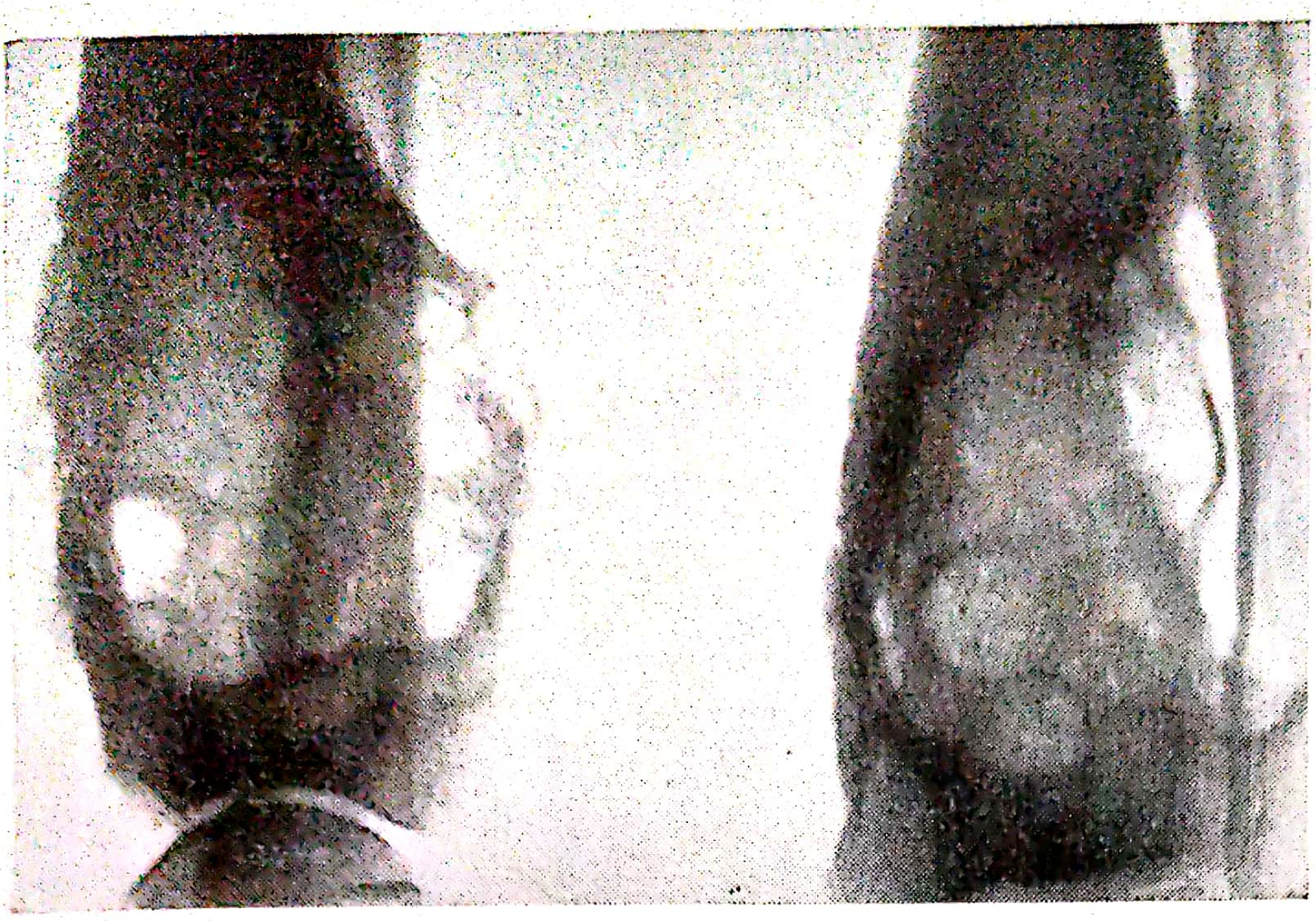

Fig. 533. — Encondrom în extremitatea inferioară a tibiei.

grupate. Alteori, aspectul este mai atipic; capsulele sînt puțin nete, substanța fundamentală, în loc să fie omogenă, are un aspect fibrilar și lame fibroase aflate în interior; prezintă imagini de osificare incompletă. În astfel de cazuri se poate vorbi de osteo-condrom, care are o simptomatologie și un prognostic identic cu al condromului pur.

Simptomatologie. Este foarte redusă și de multe ori se rezumă la apariția unei diformități care împiedică amplitudinea mișcării, în special în articulațiile degetelor. Uneori la apăsare poate fi dureros. Fractura, după un traumatism neînsemnat, poate fi primul simptom al bolii. Cîteodată numai nodulii, duri sau elastici, care deformează degetele, atrag atenția. Rareori condromul se observă la bazin sau la coloană și dă oarecare dureri la mișcare sau atrage atenția prin forma lui tumorală.

Aspect radiografic. Semnele sînt acelea ale unei cavități centrale cu aspect de chist clar, bine delimitat, înconjurat de o corticală întinsă și subțiată; nu există reacție periostală. De regulă, cavitatea este lipsită de trabecule, deși uneori pot fi vizibile dungi fine, care străbat cavitatea.

În general, deci, imaginea radiografică sub care se prezintă condromul este foarte apropiată de aceea a tumorii cu celule gigante sau a chistului osos, încît uneori este imposibil de deosebit numai după aspectul radiologic (fig. 533 și 534).

Diagnostic. În unele cazuri este greu de stabilit. Tumoarea trebuie să fie deosebită de condroamele osteogenice, care sînt tumori în funcție de tulburări ale cartilajului de creștere și reprezintă prima etapă evolutivă a exostozelor. De asemenea, nu trebuie confundată cu condro-sarcomul, care care este o tumoare cu evoluție malignă.

Diagnosticul diferențial în faza inițială este greu de făcut întrucît, nici aspectul radiografic, și nici chiar cel histologic nu dau date concludente.

Pot fi confundate la degete, radiografic, cu tofii artritici, iar în oasele lungi, cînd sînt așezate către metafiză, cu chisturile osoase solitare compartimentate.

Evoluție. Este de obicei favorabilă. Totuși, uneori, un condrom care a evoluat lent vreme îndelungată poate suferi o dezvoltare rapidă, fără cauză aparentă, și în acest caz trebuie să fie bănuit de transformare într-un condro-sarcom, ceea ce întunecă prognosticul și modifică conduita terapeutică.

Prognostic. Diferă după regiunea afectată. Condroamele miinilor și ale picioarelor nu au niciodată o evoluție malignă; totuși, celelalte localizări trebuie suspectate (bazin, omoplat, coloană vertebrală, oasele lungi ale membrelor).

Tratament. Tratamentul condromului este chirurgical, și constă în ablația tumorii prin chiuretare îngrijită. Dacă, după intervenție, rămîne o cavitate prea întinsă, aceasta se poate umple prin introducerea unor transplante de os spongios. În caz de recidivă (*in situ*) se face o exereză mai largă care diferă după sediu. Tumoarea fiind radiorezistentă, radioterapia este absolut ineficace.

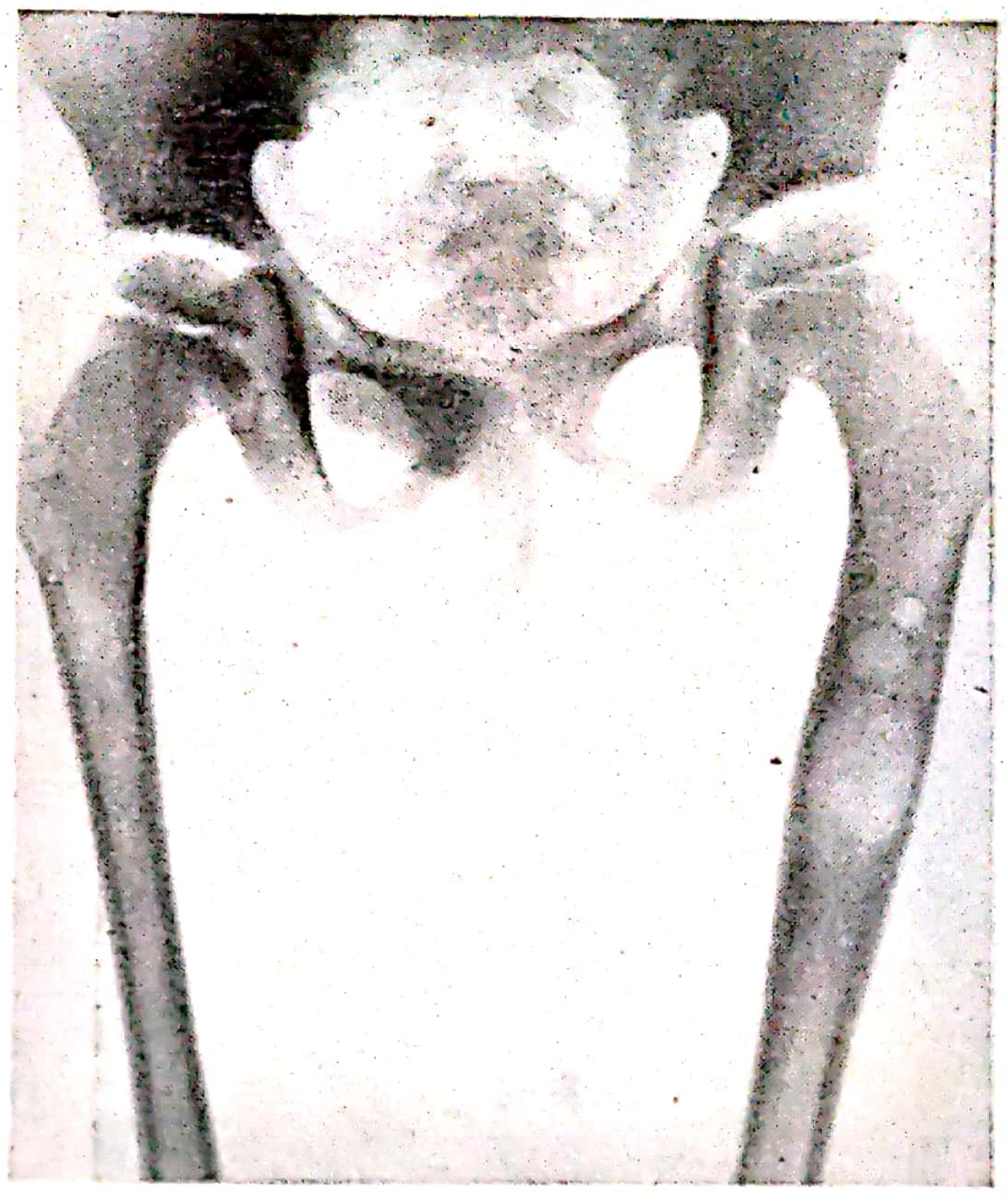

Fig. 534. — Encondrom la un copil de 12 ani.

FIBROMUL

Fibromul osului nu există, după unii autori, decît la nivelul maxilarelor. Toate celelalte pretinse fibroame ale oaselor nu ar fi în realitate decît osteite fibroase, fibro-sarcoame sau tumori cu mieloplaxe.

La maxilar, fibromul se prezintă ca o tumoare voluminoasă, care umple treptat sinusul maxilar.

Vinogradova include în cadrul tumorilor fibroase și așa-zisa displazie fibroasă, descrisă de Lichtenstein, adică osteodistrofia fibroasă localizată. Elementele tumorale sînt reprezentate de proliferările țesutului fibros celular în care osificarea nu a atins stadiul de țesut osos calcificat, ci a rămas în stadiul de țesut fibros. Prezența însă a trabeculelor, formate din celule osoase, chiar într-un număr cît de mic, arată că aceste tumori aparțin grupei tumorilor osteogenice, pentru care autoarea propune termenul de „osteoame moi".

ANGIOMUL

Angiomul este o tumoare vasculară întîlnită destul de rar pe oasele lungi, mai des la mandibulă și craniu, și mai frecvent la coloana vertebrală, unde interesează de obicei un singur corp vertebral.

Anatomie patologică. Se prezintă ca o tumoare limitată, conținînd în interiorul ei lacune multiple, izolate sau confluente, pline de sînge.

Histologic are aspectul unei formațiuni hiperplazice capilare sau al unei caverne osoase, la care pereții iau caracter vascular.

Simptomatologie. Localizarea cea mai frecventă, angiomul vertebral, ia înfățișarea clinică a morbului lui Pott. Bolnavul are dureri, uneori pulsatile, și care nu se liniștesc prin repaus. Fenomenele pot merge pînă la compresiune medulară gravă, cu paraplegie, care se instalează progresiv. Cînd tumoarea nu este localizată la coloană, evoluează chiar asimptomatic, pînă cînd se produce o fractură. La coloană, traumatismul dă tardiv o turtire a vertebrei, cu fenomene clinice evidente (rigiditate, dureri în centură și la apăsare).

Aspect radiografic. Vertebra își pierde oarecum contururile și devine mai lățită. În interiorul corpului vertebral se observă dîre de țesut osos mai condensat, alternînd cu zone mai clare care dau în totalitate un aspect caracteristic de zăbrele. Discul intervertebral este respectat. Foarte rareori pot fi interesate de procesul tumoral două corpuri vertebrale alăturate (fig. 535).

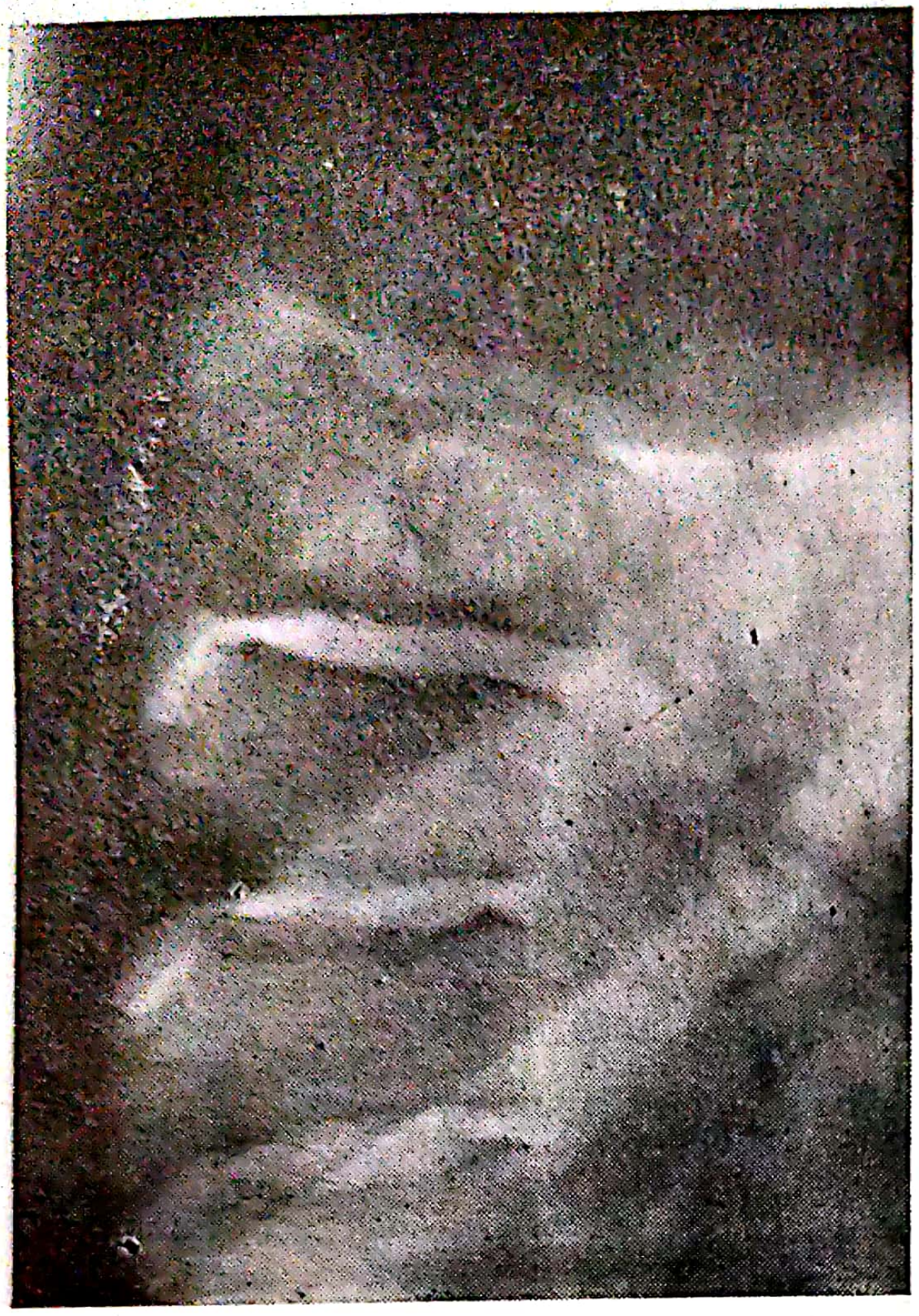

Fig. 535. — Angiom al coloanei vertebrale (radiografie).

Tratament. Prin radioterapie se pot obține succese; fenomenele clinice dispar fără a se modifica structura țesutului osos, fiindcă, după tratament, imaginea radiografică rămîne aceeași. În caz de compresiune medulară se poate încerca un tratament chirurgical, constînd din laminectomie decompresivă, care prezintă însă pericolul unei hemoragii puternice, greu de oprit.

LIPOMUL

Tumoare benignă, considerată excepțional de rară, lipomul osului se prezintă macroscopic ca o formațiune care poate atinge mărimea unui cap de făt la termen.

În literatura mondială, pînă în octombrie 1954, nu se cunoșteau decît 10 cazuri.

Etiologie. Originea tumorii este necunoscută. Apare indiferent de sex și de vîrstă, și poate interesa orice segment osos.

Patogenie. Se incriminează tulburările vasculare periostice care favorizează formarea unor depozite lipoidice la nivelul periostului, sau o iritare cronică posttraumatică ori postinfecțioasă, care face ca lipomul să adere la periost.

Anatomie patologică. Dacă este mic, are o formă globuloasă iar dacă este mare are formă multilobulată.

De obicei, maroscopic are un aspect omogen, este de culoare galbenă, prezintă o capsulă bine evidențiată și un pedicul de țesut fibros.

Are raporturi de contiguitate sau de continuitate cu pielea, mușchii, articulațiile, vasele, nervii și în special cu scheletul.

Se poate prezenta ca lipom extraosos penetrant în os prin efracție, sau ca un lipom subperiostic. Și într-un caz, și în celălalt, tumoarea este fixată la os.

Microscopic se observă globule adipoase înconjurate de lamele conjunctive subțiri, cu toate variațiile de penetrare.

Se poate întîlni un fibro-lipom sau un mixo-lipom.

Simptomatologie. Prin compresiune poate determina dureri locale sau cu iradieri, iar cînd pornește din vertebre sau din apofiza transversă, poate da fenomene paraplegice. Noi am observat un caz de lipom vertebral care, progresînd spre canalul medular, a produs compresiunea măduvei.

După extirpare, bolnava s-a vindecat de paraplegie.

Diagnostic diferențial. La craniu se poate confunda cu un encefalocel, cu un sarcom, cu chistul dermoid, cu goma sifilitică sau cu lipomul banal. La coloană este situat de obicei pe o apofiză transversă, asemănător cu un angiom, un chist congenital, o tumoare ganglionară, un limfadenom, o spină bifidă sau un abces rece. La membre se poate confunda cu un sarcom, cu chistul hidatic, cu abcesul rece sau cu lipomul țesutului celular subcutanat.

Aspect radiografic. Lipomul subperiostic apare ca o imagine rotundă, clară sau polichistică, bine delimitată, cu margini foarte fine. În dreptul ei, țesutul osos poate apărea rarefiat, cu trabeculația ștearsă, ca în orice proces care produce resorbție osoasă.

Tratament. Este exclusiv chirurgical, și constă în extirparea tumorii cu pediculul său fibros și o lamă din țesutul osos de care este atașat.

GRANULOMUL EOZINOFIL

(granulomul histiocitar, reticulomul eozinofil)

Această afecțiune, descrisă pentru prima oară de Finzi (1929) sub numele de „mielom cu celule eozinofile“, a constituit în ultima vreme obiectul a numeroase lucrări. Numărul cazurilor diagnosticate și publicate a crescut mult pînă în 1951. Tumoarea a fost denumită de Schajovitz „granulom histiocitar“, iar de Soboleva „reticulom eozinofil“. Denumirea de granulom eozinofil se datorește lui Jaffé și Lichtenstein (1940).

Otani a propus denumirea de „granulom solitar“, iar Bremen și Wolkas (1953) de „reticuloză eozinofilă benignă a oaselor“.

Etiologie. Granulomul eozinofil este observat mai cu seamă la copii și adulți tineri, în special la cei de sex masculin, și se manifestă prin apariția unor focare izolate de distrugere osoasă.

Traumatismul poate juca numai un rol revelator. Incriminarea factorilor infecțioși nu a fost dovedită ca valabilă.

Pentru Jaffé și Lichtenstein ar fi o leziune datorită unui virus necunoscut.

Se localizează deopotrivă în oasele lungi, cît și în cele scurte, respectînd oasele mici ale mîinii și ale piciorului. Mai frecvent sînt lezate oasele craniului, coastele, femurul. În trei pătrimi din cazuri, leziunea osoasă este solitară. Într-un caz s-au pus în evidență însă 25 de localizări.

Patogenie. Nu este cunoscută. Layani și Aschenazy, găsind aceeași leziune, care prezenta întîi histiocite și eozinofile, și după o lună celule spumoase tipice, au afirmat că, atît granulomul eozinofil, cît și granulomul lipoidic (xantomatoza) nu sînt decît „variante ale unei aceleiași afecțiuni", și anume ale granulomului histiocitar, care s-ar datori unui virus.

Anatomie patologică. Macroscopic, leziunea se prezintă ca o mică formațiune chistică, conținînd o substanță friabilă, împestrițată cu zone galbene, altele roșii și unele brune. Colorația galbenă corespunde unei necroze lipoidice, cea brună unor focare hemoragice. Mai tîrziu, formațiunea chistică este umplută în întregime de țesut galben-palid, care încetul cu încetul își schimbă culoarea în cenușiu și se întărește, iar osul se regenerează pe socoteala sa.

Histologic, găsim aglomerări de histiocite, înconjurate de o lizieră de celule eozinofile, apoi de celule gigante, de tipul osteoclaștilor, produse de distrucție necrotică în centru și elemente de reparație osoasă, ca și grămezi independente de celule eozinofile.

Din cauza prezenței constante a reticulocitului în toate stadiile, tumoarea a fost denumită și „reticulom eozinofil" (Soboleva) sau „granulom-histiocitar" (Schajovitz).

M. A. Skorțov, A. V. Rusakov, ca și majoritatea anatomopatologilor, socotesc că țesutul întîlnit are semnificația unui adevărat țesut tumoral cu evoluție benignă. Alții cred că leziunea esențială este „granulomul", de natură inflamatorie, care distruge osul; țesutul de umplere care completează pierderea de os este secundar și fără importanță în sine.

Simptomatologie. Durerea constituie simptomul clinic principal; ea poate fi trecătoare sau intensă, ajungînd uneori atît de insuportabilă, încît necesită administrarea stupefiantelor. Cînd granulomul eozinofil se află la craniu, se însoțește de cefalee rebelă și insomnie, precum și de parestezii, diplopie și chiar paralizii segmentare. Dintre simptomele obiective mai constante, se observă o tumefacție dură, sensibilă la palpare, neaderentă la piele. Cîteodată, o fractură produsă printr-un efort, minim constituie primul simptom (fracturi de coaste în urma tusei).

Sistemul reticulo-endotelial rămîne indemn, și de aceea visceral și ganglionar nu se observă nimic patologic.

Examene de laborator. Leucograma arată o leucocitoză de 8000 — 11 000/mm^3, cu eozinofile (4 — 11%), iar puncția sternală arată o mielocito-eozinofilie cu celule eozinofile tinere.

Aspect radiografic. Radioscopic se observă imaginea unei lacune bine delimitate, de formă rotundă sau ovală, cu un diametru de 1—5 cm, care contrastează cu osul învecinat, de aparență normal. Marginile sînt precise, fiind conturate uneori de o dungă fină de scleroză osoasă (fig. 536).

Periostul din jur poate fi îngroșat. Leziunea poate, prin evoluția ei, să subțieze corticala pînă la sfărîmare.

Evoluție. Tumoarea are patru faze de evoluție: *o fază de proliferare*, în care se constată histiocite și leucocite eozinofile, *o fază granulomatoasă*, cu hiperplazia vaselor sanguine, celule reticulare și histiocitare, celule eozinofile gigante și un început de fagocitoză lipoidică, *o fază xantomatoasă*, cu celule spumoase ca în xantomatoza osoasă, și *o fază fibroasă*, de vindecare. S-a încercat să se înglobeze la un loc granulomul eozinofil al osului cu boala lui *Schüller-Cristian* și cu *reticuloza* sau histiocitoza nelipidică a lui Letterer-Siwe. Această din urmă boală apare la vîrsta de 2—3 ani, cu o stare subfebrilă cu discretă hepato-splenomegalie tumefacţii ganglionare, echimoze cutanate care însoţesc leziuni resorbtive ale oaselor craniului, şi are o evoluţie de obicei fatală.

Prognostic. Afecţiunea evoluează favorabil. Leontieva, Rabint, Rabintskina şi Vaspekov au observat cazuri de vindecări spontane. Se semnalează foarte rar recidive după tratament sau malignizare.

Diagnosticul diferenţial se face cu reticulo-sarcomul, osteomielita cronică cu evoluţie atipică, cu mielomul solitar etc.

Tratament. Tratamentul poate fi chirurgical, constînd în chiuretarea granulomului, urmată, în caz de lipsă prea mare de substanţă osoasă, de umplerea cu transplante spongioase. Rezultatele sînt bune. Unii consideră radioterapia ca o metodă mai eficace de tratament; alţii recomandă radioterapia (200—300 r pe şedinţă), după tratamentul operator al focarelor.



Fig. 536. — Granulom eozinofil (radiografie).

TUMOAREA CU CELULE GIGANTE

(tumoarea cu mieloplaxe)

Tumoarea cu celule gigante are diverse denumiri, ca: tumoare cu mieloplaxe, osteo-clastom, osteoblasto-clastom, osteodistrofie fibroasă localizată, sarcom cu celule gigante etc.

Unii autori cred că boala este o distrofie a osului, o blastomatoză, şi nu o adevărată tumoare. Ei se bazează pe faptul că formaţiuni identice, din punct de vedere morfologic, apar în cursul osteodistrofiei paratiroidiene (boala lui Recklinghausen). Tumoarea cu mieloplaxe nu ar reprezenta după ei decît forma „localizată“ a acestei osteodistrofii.

Majoritatea cercetătorilor socotesc, însă, că sînt formaţiuni blastomatoase, tumorale. T. P. Vinogradova susţine originea blastomatoasă a tumorilor cu celule gigante.

Din simpla înşirare a numeroaselor denumiri, precum şi a divergenţelor de păreri, se poate înţelege că, pînă în prezent, tumoarea cu celule gigante nu şi-a găsit încă un loc precis de încadrare în clasificarea tumorilor osoase.

Etiologie. Tumoarea cu celule gigante poate apărea la orice vîrstă, dar se dezvoltă mai des între 5 şi 45 ani şi mai ales între 20 şi 30 de ani. Ea este, prin urmare, o boală a tînărului.

Tumoarea atinge de obicei un singur os, şi numai excepţional două. Localizarea obişnuită este în epifizele oaselor lungi, în special în extremitatea distală a femurului, a radiusului şi a cubitusului, şi extremitatea proximală a tibiei, peroneului și a humerusului. Apariția tumorii la maxilare este de asemenea frecventă. Ea se întîlnește la ambele sexe în aceeași proporție.

Traumatismul se găsește frecvent în anamneză, dar importanța care i se acordă variază după autori: pentru unii, traumatismul ar avea un rol important și chiar esențial, iar pentru alții, niciunul.

Anatomie patologică. Tumoarea are limite precise și este înconjurată de o coajă osoasă sau de o capsulă fibroasă. Aspectul ei este caracteristic; leziunea se compune dintr-o formațiune moale, hemoragică, a cărei culoare variază în diferite părți constitutive de la roșu pînă la negru. Adesea există și insule de culoare galbenă, răspîndite pe întinsul tumorii, sau tumoarea în întregime poate lua o colorație galbenă-brună sau galbenă-deschis (ca ficatul de gîscă îndopată), din cauza transformărilor xantomatoase suferite de celule. Septuri fibroase circumscriu cavități chistice umplute cu sînge lichid sau închegat, amestecat cu resturi de dezintegrare și grunji.

Din punct de vedere microscopic sînt prezente concomitent două tipuri de elemente celulare: celule gigante (mieloplaxele, osteoclaștii) multinucleate, cu protoplasmă bazofilă, mai mult sau mai puțin abundentă, și celule mononucleare, rotunde sau ușor alungite, cu nuclei mari și citoplasmă puțină. Prezența celulelor gigante polinucleare nu trebuie considerată ca fiind absolut caracteristică tumorii, pentru că celulele gigante se pot întîlni în numeroase alte afecțiuni osoase și în special în osteo-sarcom, mai ales cînd evoluția acestuia este mai lentă.

Trama conjunctivă a tumorii este constituită dintr-un țesut de granulație, lax, străbătut de o rețea bogată de neocapilare. Se poate afirma că aspectul este benign numai cînd lipsesc mitozele anormale, monstruozitățile celulare, semnele de osificare sau de condrogeneză.

A. V. Rusakov consideră celulele gigante drept osteoclaști, iar celulele mononucleare drept osteoblaști. Ambele caracterizează în măsură egală tumoarea, și de aceea propune termenul de „osteoblasto-clastom“, care arată că leziunea este constituită dintr-o asociere tipică a elementelor mezenchimului osteoformator.

În afară de osteoblaști și osteoclaști, ar exista o irigație sanguină particulară, corespunzînd tipului embrionar, sîngele circulînd liber printre elementele tisulare ale tumorii. Circulația înceată a sîngelui favorizează staza plasmei, depunerea și lizarea eritrocitelor, și duce la formarea unor chisturi seroase și sanguine.

Simptomatologie. Semnele clinice prin care se manifestă tumoarea sînt reduse. Începutul poate fi brusc, cînd în timpul unei stări generale excelente apare o fractură după un traumatism minim. De obicei, însă, boala începe insidios și se dezvoltă progresiv, cu dureri surde, de tip reumatoid sau nevralgic; alteori, tumoarea evoluează încet și fără dureri, și descoperirea ei se face incidental.

Cînd tumoarea este superficială, acoperită numai de periost, are la palpare o consistență elastică; excepțional se pot constata zgomote asemănătoare înfundării unei coji de ouă sau foșnetului de pergament, adică „crepitații pergamentoide“. Cînd formațiunea tumorală este mai profund situată în os, la palpare este dură, mărită de volum, și neregulată. Pielea și mușchii sînt mobilizabili pe planurile profunde. Nu există hipertermie locală, iar circulația colaterală, cînd este prezentă, este slab dezvoltată. Articulația din vecinătate poate fi ușor tumefiată, dar mișcările sînt libere

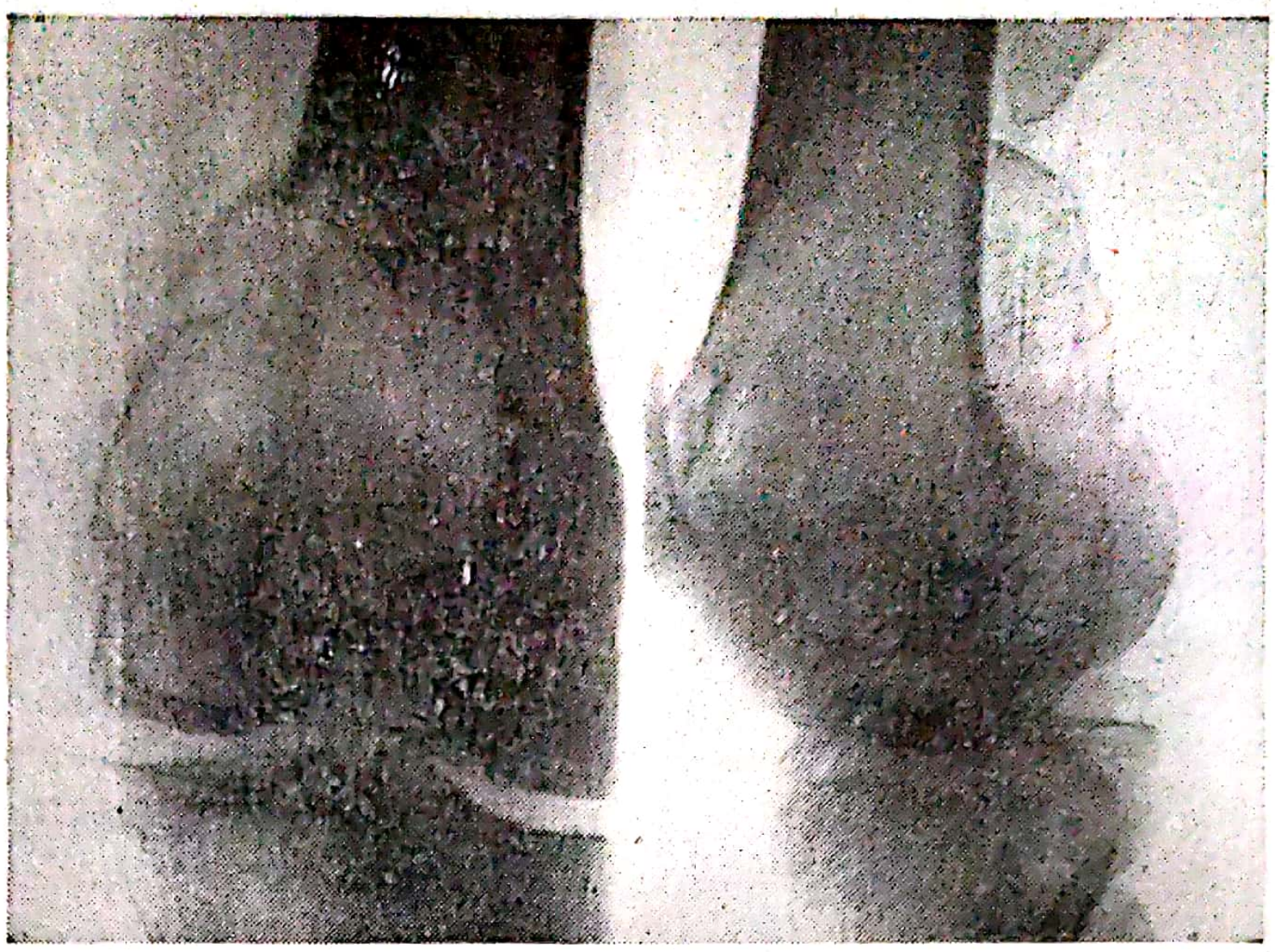

Fig. 537. — Tumoare cu celule gigante (radiografie).

și nedureroase. Ganglionii regionali nu sînt interesați. Boala nu are răsunet asupra stării generale, și starea bolnavului rămîne în general puțin alterată.

Aspect radiografic. Semnele radiografice sînt de obicei suficient de evidente pentru ca diagnosticul tumorii să poată fi precizat. Imaginea tipică este aceea a unei cavități bine delimitate, așezată către extremitatea articulară a unui os lung, în epifiză, în vecinătatea imediată a cartilajului articular. Acesta nu este interesat niciodată de procesul patologic. Leziunea ia în general o poziție asimetrică în epifiză, și osul apare deformat în acea regiune. Corticala este împinsă și subțiată de evoluția excentrică a tumorii, încît uneori este reprezentată doar de o dungă fină, ca și cînd ar fi fost nevoită să se subțieze la exces pentru a înconjura un volum mai mare.

Persistența acestei coji din corticală, care își păstrează continuitatea, constituie un caracter important de diagnostic diferențial (fig. 537).

Umbre de trabecule osoase de diferite dimensiuni traversează deseori tumoarea, și dispoziția lor face un desen areolar, destul de caracteristic, care amintește, cînd este prezent, celulele fagurilor de miere sau, mai curînd, bulele de săpun. Periostul nu reacționează, nefiind nici îngroșat și nici străbătut de tumoare, care nu manifestă nici un fel de tendință să se infiltreze în părțile moi. Nicăieri nu se observă vreo imagine constructivă de osteo- sau condrogeneză.

Față de osul sănătos, tumoarea este despărțită printr-un strat osos mai compact, dar nu se pune în evidență o condensare în formă de cupă sau în *V*, ca la alte tumori.

Un aspect radiografic mai deosebit de cel descris, și care poate da loc la interpretări greșite, cu consecințe proaste pentru bolnav, îl constituie tumoarea celulară complicată cu fractură. În acest caz, corticala este ruptă într-unul sau mai multe puncte, și calusul, în curs de formare, poate da impresia unei reacții periostice. Aceste imagini, similare celor întîlnite în osteo-sarcom, țin de fractura concomitentă și nu de tumoarea cu mieloplaxe; nu se vor interpreta ca manifestări de malignitate.

Evoluție și prognostic. Tumoarea cu celule gigante este în imensa majoritate a cazurilor benignă; ea crește încet, progresiv, fără a fi dureroasă. Unele forme pot avea o gravitate relativă, prin creșterea lor rapidă, voluminoasă, și prin tendința lor la recidivă *in situ*, după tratament.

Evoluția unora dintre aceste tumori este „în acordeon"; adică, după o evoluție clinică modestă, lentă, aproape nesupărătoare, urmează o fază evolutivă zgomotoasă, cu mărirea tumorii, cu dureri etc., căreia îi succedă una de liniște relativă. Dacă se surprinde tumoarea în epoca de evoluție dramatică, se poate considera că s-a produs o malignizare a ei, ceea ce nu corespunde realităţii. Examenul anatomopatologic confirmă acest fapt.

B. Tipkin şi I. V. Goralcik contestă faptul că evoluţia tumorilor cu celule gigante este totdeauna favorabilă, şi au prezentat un număr de cazuri de transformări maligne.

Vinogradova arată că tumorile sînt în majoritatea cazurilor benigne, dar că uneori pot avea caractere de malignitate, dînd metastaze în organele interne, fără a-şi modifica structura lor tipică.

În Clinica noastră, Caramzulescu şi Stavrache au urmărit o serie de cinci cazuri în care, după un interval între doi şi şase ani, tumoarea, ce părea total vindecată, a început să fie dureroasă şi să altereze mult starea generală a bolnavului. Biopsia a confirmat malignizarea tumorii şi a fost necesar să se recurgă la amputaţii.

Rezultă de aci necesitatea unei supravegheri îndelungate a bolnavului şi a unui control efectuat periodic, chiar după instituirea unui tratament corect, cu vindecare aparentă.

Diagnostic. Examenul clinic şi cel radiologic permit în majoritatea cazurilor să se pună diagnosticul, dar nu e mai puţin adevărat că uneori este necesar pentru stabilirea sigură a acestuia, dar mai ales pentru prognostic, să se facă examenul histologic prin biopsie. Piesa trebuie să fie recoltată în felie, ridicînd material suficient de adînc, care să conţină cît mai mult din profunzimea tumorii, pentru că există numeroase procese tumorale, printre care e şi osteo-sarcomul cu evoluţie lentă, în care se produce un ţesut de reacţie bogat în celule gigante la suprafaţă, asemănător cu imaginile din tumoarea gigantocelulară.

Tratament. Metoda de ales în tratamentul tumorilor cu celule gigante este tratamentul chirurgical conservator, care constă în curăţirea minuţioasă a întregii cavităţi. Cînd leziunea este mai întinsă, chiuretarea va fi completată cu aşezarea cîtorva transplante compacte şi bucăţi de os spongios, cu rol mecanic şi biologic.

Pentru M. L. Kuslik, felul intervenţiei depinde de dimensiunile tumorii şi ea constă, fie în curăţire, cînd leziunea este mai mică, fie în rezecţie limitată, cu înlocuirea pierderii de substanţă cu auto- şi heterotransplante, asociate cu susţinerea prin tije metalice, cînd leziunea este mai mare.

La röntgenterapie se va recurge numai în cazul tumorilor gigantocelulare profunde, inabordabile chirurgical, spre exemplu în cazul tumorilor vertebrale sau ale unor regiuni profunde ale feţei.

În privinţa recidivelor postoperatorii se pare că în evoluţia acestor tumori există perioade mai favorabile tratamentului. Tumorile incipiente, mici, recidivează uneori rapid; dimpotrivă, cele mari, probabil la sfîrşitul evoluţiei, nu dau recidive, deşi curăţirea are toate şansele să rămînă incompletă în regiuni atît de întinse.

În caz de recidivă, diagnosticul de benignitate trebuie reconfirmat anatomopatologic. Dacă gradul de conservare al osului permite, este bine să se încerce o nouă curăţire. Este în special îndreptăţită această atitudine dacă leziunea este situată în femur, tibie sau humerus, pentru că rezecţia la aceste niveluri echivalează cu crearea unui membru balant, funcţional inutilizabil. Dimpotrivă, la peroneu, radius sau cubitus, rezecţia este recomandabilă în caz de recidive repetate.

Malignizarea nu impune totdeauna amputaţia, ci se poate recurge la rezecţie întinsă a osului cu întreaga tumoare şi o înlocuire a osului printr-o extremitate acrilică, printr-o tijă Küntscher înconjurată de transplante osoase, cu predilecţie, coaste dedublate după procedeul Rădulescu. Într-un caz de tumoare cu mieloplaxe a extremității inferioare a radiusului, diagnosticată anatomopatologic prin biopsie ca fiind transformată malign (fig. 538), s-a extirpat și s-a așezat un transplant autogen. După operație, starea generală a bolnavei s-a îmbunătățit și după doi ani nu se observă nici o recidivă locală.

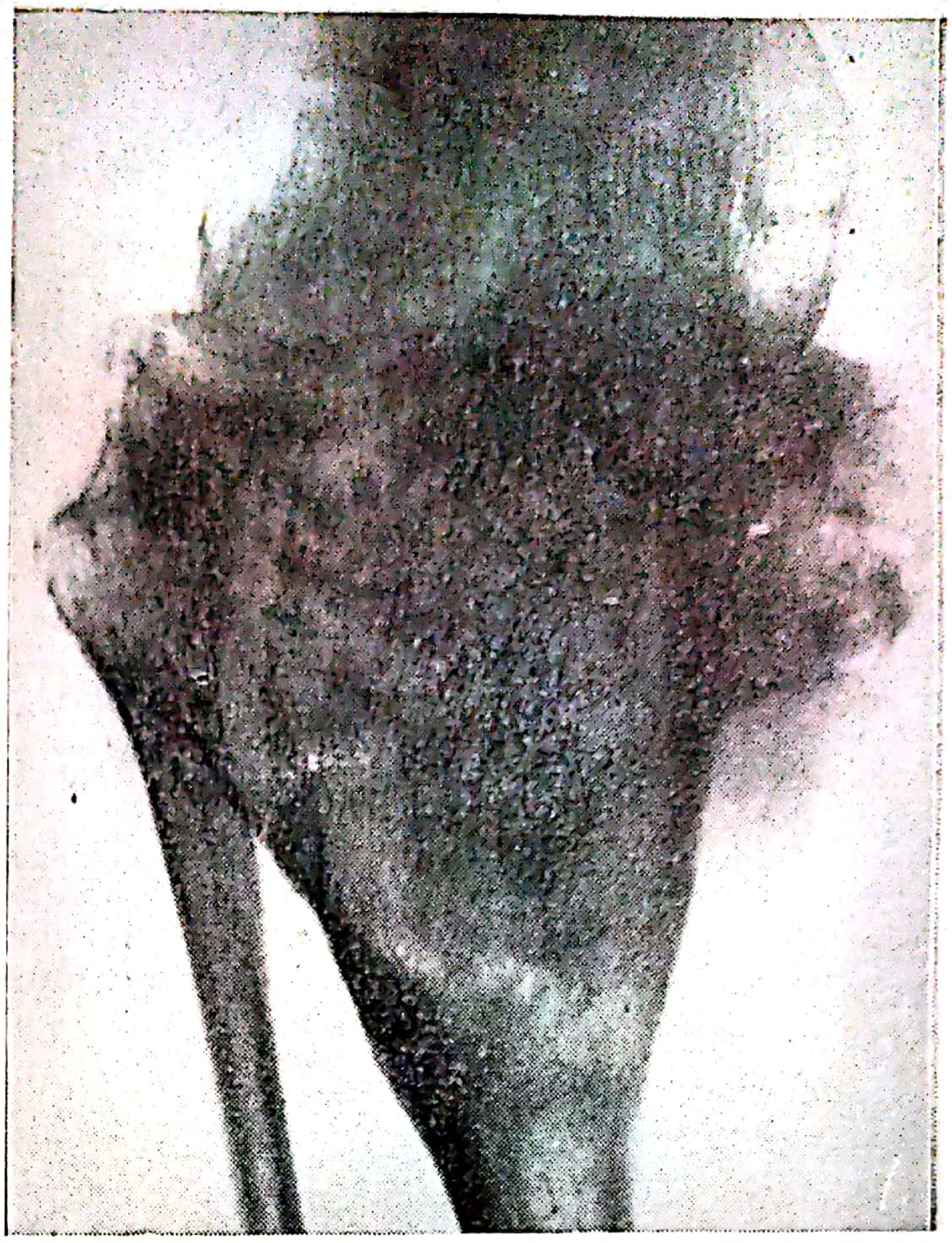

Fig. 538. — Tumoare cu mieloplaxe degenerată.

B. *TUMORILE MALIGNE*

SARCOMUL OSTEOGENETIC

Sarcomul osteogenetic este o tumoare primitivă și malignă, a cărei denumire arată că își are originea în celulele care formează osul, spre deosebire de vechile denumiri neprecise sau indirecte ca: sarcom osificant, sarcom osteolitic etc.

Frecvență. Sarcomul osteogenetic este cea mai frecventă tumoare a osului. Se întîlnește mai cu seamă între 15 și 30 de ani, și bărbații sînt mai des atinși decît femeile.

Etiologie. Ca la cele mai multe din tumorile maligne, cauza sarcomului osteogenetic nu este cunoscută, cu toate că unele încercări de tratament tind să arate că această boală este virotică.

Patogenie. Există o serie de cauze predispozante, printre care unele afecțiuni cu caracter cronic, care prin frecventa lor degenerare neoplazică sînt considerate ca stări precanceroase. În această categorie trebuie încadrată boala lui Paget, exostozele, condroamele (în afara celor de pe oasele mici ale mîinii și ale picioarelor), focarele vechi de osteomielită și, într-o măsură mai mică, tumorile gigantocelulare.

Raporturile dintre apariția tumorii și traumatism nu sînt egal apreciate de autori. Au fost publicate observații care arată dezvoltarea unei tumori maligne, la scurt timp după un traumatism; acesta ar fi acționat ca un focar iritativ, întrucît de la deranjamentele trabeculare și de la micile hemoragii osoase ar fi pornit stimulii nocivi la scoarță, care au produs dezordini celulare. Alți autori nu cred că traumatismul ar avea vreo acțiune stimulatoare a formațiunii tumorale. S-a mai incriminat aplicarea de raze X sau de radiu în doze iritative, dar rolul este discutat și nu are o confirmare științifică, experimentală. Alte substanțe radioactive, de pildă mezotoriul, au putut determina dezvoltarea unui osteo-sarcom la interval de 8—10 ani după introducerea substanței în organism.

Anatomie patologică. Înfățișarea macroscopică a tumorii este polimorfă, așa încît o descriere unitară este greu de făcut. De obicei găsim în aceeași tumoare, alături de țesutul sarcomatos propriu-zis, și variate

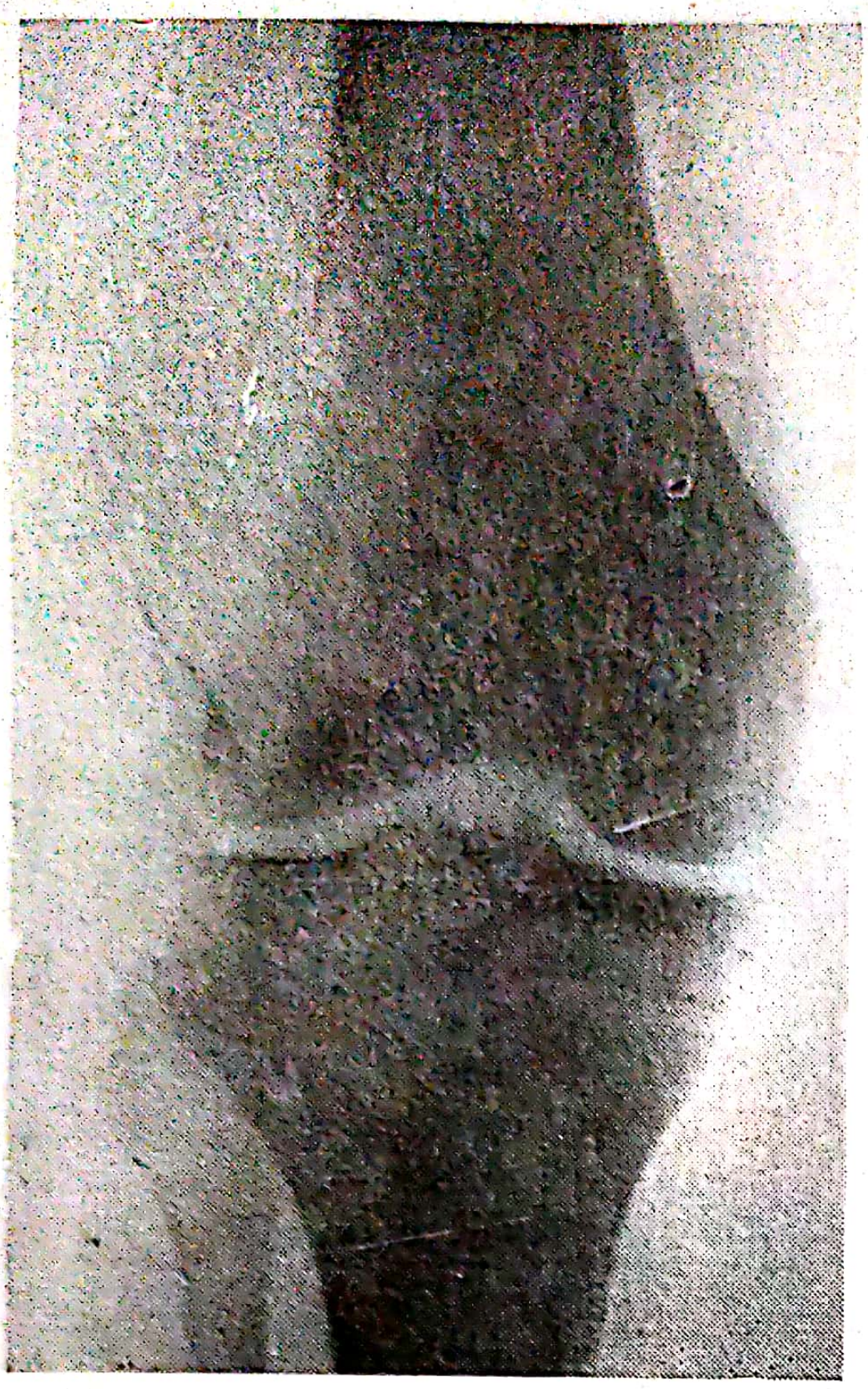

Fig. 539. — Sarcom osteogenic (radiografie).

alte elemente: țesut osos, țesut fibros, țesut mixomatos, dar țesutul cartilaginos reprezintă elementul cel mai constant. În acest din urmă caz, tumoarea este săracă în vase sanguine; zonele de necroză sînt frecvente și pot forma adevărate cavități chistice. În alte cazuri, circulația, dimpotrivă, este foarte activă și poate lua o dezvoltare atît de mare, încît imprimă sarcomului un caracter telangiectazic.

Consistența sarcomului este inegală și depinde de țesuturile componente. Uneori este dur ca osul normal, încît nu poate fi secționat decît cu dalta, alteori are o consistență mai puțin dură, cu prezența unui țesut osteoid sau fibros, care scîrție sub cuțit, sau una moale, cărnoasă, și chiar mixomatoasă.

În aceste din urmă forme, sarcomul are un aspect de carne de pește; de cele mai multe ori, în aceeași tumoare găsim asociate toate formațiunile amintite.

Tumoarea se întinde de la punctul de origine înspre corticala osului și de-a lungul medularei. În focarele cu punct de plecare central, distrugerea osoasă este favorizată în mare măsură prin structura medularei, fiindcă sarcomul întîlnește în drumul său trabeculele osoase rare, subțiri, încît, topindu-le, ia un aspect de „sarcom osteolitic“. În astfel de condiții, fractura se produce adesea după un traumatism destul de neînsemnat.

În formele cu punct de plecare periferic, distrugerea osoasă este mai mică, deoarece corticala rezistă ceva mai mult, deși și ea este destul de repede invadată și perforată. În unele neoplasme cu evoluție deosebit de brutală, perforarea și ruperea corticalei sînt masive și iau un caracter de adevărată explozie, ca erupția unui vulcan.

În calea sa de invazie, după ce a străbătut corticala, sarcomul este pentru scurtă vrreme îngrădit de periost, care este ridicat, dezlipit și, reacționează mărindu-și temporar capacitatea osteogenică, încît construiește la limita tumorii o dîră osoasă, cu baza de plecare mai lată. Pe radiografie, această formă dă imaginea des întîlnită de pinten osos, format pe seama periostului. După străpungerea periostului, sarcomul nu mai este ținut pe loc de nimic și se întinde liber în părțile moi, încît poate să ajungă la dimensiuni foarte mari; s-au citat cazuri cînd ajungea să aibă aproape greutatea micului bolnav. De multe ori sarcomul este delimitat de restul părților moi, sănătoase, de un fel de membrană care îngăduie să fie ușor enucleat.

Sarcomul osteogenetic de origine periostică învelește uneori pe o mare distanță diafiza și ia un aspect, fie de manșon, fie de straturi condensate și așezate aproape perpendicular pe os (fig. 539).

Din punct de vedere histologic, sarcomul se caracterizează prin atipia și polimorfismul elementelor celulare, prin capacitatea lor de a forma un ţesut osos mai mult sau mai puţin tipic, şi prin reacţiile osului din vecinătate.

Celulele care se întîlnesc de obicei, îngrămădite în cantităţi mari, sînt: fibroblaşti fuziformi, celule mari poliedrice, celule mici rotunde, osteoblaşti mai mult sau mai puţin atipici, condroblaşti incapsulaţi sau stelaţi şi celule gigante multinucleate; la acestea se adaugă totdeauna limfohistiocitele. Nici un grup din celulele amintite nu se găseşte exclusiv în întreaga tumoare, dar în unele părţi ale ei anumite celule pot predomina.

Totdeauna elementele celulare prezintă şi nuclei monstruoşi, mitoze anormale, mărturii ale naturii maligne a neoplasmului. Cînd predomină foarte mult osteoblaştii, tumorii i s-a dat numele de „osteoblastom".

Substanţa interstiţială, în cantitate mai mult sau mai puţin abundentă, poate fi la rîndul ei foarte variată, formată din ţesut mixomatos, cartilaginos, fibros, osteoid sau osos. Astfel se explică unele denumiri de sarcoame condroide sau condro-sarcoame, sarcoame osteoide, mixoide, telangiectazice etc.

Osificarea care se produce în sarcomul osteogenic, oricît ar fi de atipică, are totuşi o valoare mare de diagnostic, pentru că lipseşte totdeauna în tumorile cu celule gigante.

Simptomatologie. La tineri, localizarea cea mai obişnuită a sarcomului osteogenetic este către regiunea de creştere din vecinătatea genunchiului, cuprinzînd extremitatea distală metafizară a femurului şi cea proximală a tibiei. De asemenea se întîlneşte des în regiunea umărului, fie pe omoplat, fie pe extremitatea superioară a humerusului. Sarcomul poate lua naştere în oricare punct al scheletului, dar pe oasele late localizarea este mai rară. La adult, tumoarea poate începe şi pe diafiză.

De obicei sarcomul apare ca o leziune primitivă ce se dezvoltă pe un os care părea mai înainte sănătos.

Două semne sînt frecvent întîlnite: durerea şi tumoarea. Fractura aşa-zis „spontană" este mai rar observată ca simptom de început. Bolnavul, care se află de obicei în a doua decadă a vieţii, se plînge de o tumefacţie dureroasă ce creşte progresiv, situată în vecinătatea extremităţii unui os lung.

Tumoarea este variabilă ca formă, dimensiuni şi consistenţă, dar face totdeauna corp comun cu osul, ceea ce constituie un caracter important. Tegumentele care acoperă regiunea sînt subţiate, întinse, lustruite şi mai calde decît în regiunea similară normală („semnul lui Estlander"); ele sînt străbătute de o bogată circulaţie, formată din vene dilatate. Uneori dimensiunea pe care o ia tumoarea poate fi considerabilă, contrastînd cu subţirimea segmentelor învecinate, în genere atrofiate; comparaţia care aseamănă regiunea în care se află tumoarea cu o măciucă sau cu un jambon este justificată.

Articulaţia vecină tumorii (metafiza fiind sediul de elecţie al tumorii) rămîne multă vreme respectată. La genunchi întîlnim adesea hidrartroză sau hidro-hemartroză.

Atrofia musculară este constantă. Ganglionii limfatici nu sînt interesaţi cît timp tumoarea nu se ulcerează; cu totul excepţional pot fi hipertrofiaţi. Durerea este de obicei primul semn, şi are un caracter sfîşietor, greu de suportat. Ea prezintă exacerbări capricioase, în special nocturne, cînd devine „osteocopă", numită astfel pentru că prin intensitatea ei se aseamănă cu cea produsă prin sfărîmarea osului. Durerea se accentuează progresiv, atingînd astfel paroxisme insuportabile, încît deseori bolnavul cere cu insistenţă amputaţia sau doze din ce în ce mai mari de morfină.

La palparea unei astfel de tumori se capătă o senzaţie specială la degete, ca şi cînd s-ar sparge o coajă fină de ou sau ca şi cînd s-ar boţi un pergament. Această senzaţie a fost numită de Dupuytren „crepitaţie pergamentoasă". Cînd tumoarea este situată pe o arteră importantă, are pulsaţie, expansiune ritmică şi suflu, ca un anevrism, cu care însă nu trebuie confundată. O tumoare telangiectazică prezintă aceleaşi semne.

Starea generală este profund alterată; bolnavul este intoxicat, anemiat, febricitează, are o leucocitoză între 12000 şi 15 000/mm^3, şi o viteză de sedimentare foarte mult crescută.

Aspect radiografic. Imaginea radiologică variază tot atît de mult ca şi aspectul histologic. Totuşi, aşa cum arată şi L. G. Lagunova, metoda radiografică reprezintă actualmente metoda principală de investigaţie, şi nici un diagnostic nu poate fi pus fără radiografie. Examenul radiologic trebuie făcut cît mai amănunţit, de aceea trebuie luate clişeele din poziţii tipice sau improvizate, adaptate la cazul respectiv, folosind raze de intensitate variabilă.

În faza incipientă, tomografia poate să dea unele indicaţii preţioase (prezenţa zonelor de liză intraosoase), iar într-o fază mai înaintată se poate identifica cu ajutorul ei, în osul aparent sănătos de la limita tumorii, lacuna care arată pînă unde merge invadarea.

Elemente preţioase pentru diagnostic oferă şi observarea modificărilor imaginii leziunii, pe radiografiile efectuate la intervale scurte de timp. Trebuie însă subliniat că *metoda radiografică nu trebuie să fie ruptă de examenul clinic al bolnavului şi de examenul histologic al materialului bioptic.*

Caracteristicile radiografice de malignitate ale sarcomului sînt în genere următoarele: întinderea şi creşterea rapidă, nelimitată a procesului tumoral, care străpunge corticala osoasă şi periostul şi se infiltrează în părţile moi. Leziunea arată, atît aspecte de resorbţie şi de distrugere osoasă, cît şi de reacţie constructivă condensată, hiperostozantă, formatoare de os.

Imaginea lacunară este frecventă. Lacuna sarcomatoasă este situată de obicei în centrul osului, în zonele de localizare obişnuite ale tumorii, şi dă aspectul radiografic al unei geode, al unei pete clare. Contururile ei sînt şterse, lipsite de precizie, neregulate, serpiginoase. Rareori lacuna sarcomatoasă se află pe una din margini, apărînd ca o scobitură, ca şi cînd cineva ar fi ros din continuitatea osului. Important este faptul că în vecinătatea lacunei se găseşte o reacţie constructivă de condensare osoasă sau de periostoză. Aceasta se observă ca o umbră estompată, care se întinde de-a lungul corticalei. Această osificare periostică devine puternică şi se vede ca un manşon osos în jurul diafizei, pe o oarecare distanţă. Mai tîrziu se observă o adevărată osificare periostică, cu straturi osoase care se înfig perpendicular pe corticală, ca nişte ţepi, ca nişte „spiculi", ca „raze de soare" sau ca un „os păros". Cîteodată osificarea se desfăşoară exuberant şi neregulat spre părţile moi, fiind asemuită, după comparaţia clasică, cu un „foc de ierburi uscate".

La periferia tumorii, periostul dezlipit, dă naştere unui mic triunghi marginal de neoformaţie osoasă, cunoscut sub numele de „pinten periostic".

Condensarea osoasă nu se întîlneşte atît de constant ca reacţia de periostoză. Ea poate lua aspectul unor benzi sau pete neregulate, foarte închise, care se întind mai mult sau mai puţin.

Imaginea de infiltraţie sarcomatoasă, pseudochistică, este mai înşelătoare şi mai greu de interpretat decît aspectul lacunar. Apare sub forma unei zone uniforme, avînd orice detaliu de structură dispărut, semănînd cu nişte pete pe clişeul radiografic. Cîteodată se observă şi zone mai clare, și ambele aspecte pot coexista, alternînd. Cum reacția periostică nu lipsește niciodată, diagnosticul diferențial radiografic al osteosarcomului cu osteitele de natură infecțioasă poate prezenta în această formă greutăți, întrucît aspectul lor poate fi aproape identic.

Orice bolnav căruia i s-a diagnosticat un sarcom trebuie neapărat cercetat radiologic (prin radioscopie și radiografie) ca să ne dăm seama dacă nu există metastaze, în special la plămîni.

Complicații. Fractura așa-zis „spontană" este mai rară decît în alte tumori, și constituie o complicație care agravează boala. De asemenea, tumoarea poate comprima o arteră importantă sau pachetul vascular, dînd fenomene de stază, edeme, ulcerații, gangrenă. Cînd nervii prinși în tumoare sînt distruși, se produc paralizii; cînd tumoarea se află la rahis poate da fenomene paraplegice. Cea mai gravă complicație este însă metastazarea.

Evoluție. Obișnuit, sarcomul evoluează destul de rapid spre moarte (1—2 ani), prin extindere locală, prin anemie și prin metastaze. Sarcomul se întinde local, invadînd țesuturile moi, comprimînd mușchi, vase și nervi, dînd tromboze, edeme, anestezii, pareze, paralizii. Pielea în contact cu tumoarea se infiltrează la rîndul ei, se subțiază, devine violacee și se ulcerează.

Perforația tegumentelor este o complicație foarte gravă și supărătoare. Mugurii tumorali cărnoși, proeminenți, devin exuberanți, secretă și sîngerează la cea mai mică atingere, supurează prin suprainfecții și, necrozîndu-se, devin extrem de fetizi, transformînd existența bolnavului într-o lamentabilă suferință. Cașexia face progrese rapide, și moartea este grăbită prin metastaze pulmonare, renale, hepatice sau cerebrale.

Forme anatomo-clinice. Dintre variatele tipuri de osteosarcom, cele mai frecvente sînt:

„*Osteo-condro-sarcomul primitiv*", cu punct de plecare periostic și cu localizare mai ales pe tuberozități (tuberozitatea tibială, tuberculul adductorului etc.).

Clinic, se constată o tumoare dură și voluminoasă, iar radiologic se prezintă la început sub forma unei umbre difuze în părțile moi, cu leziuni osoase destul de puțin însemnate. Pintenul periostic este bine exprimat. Mai tîrziu, distrucția osoasă devine vizibilă și evoluția este rapidă și gravă (fig. 540).

„**Sarcomul osteolitic**" se prezintă ca o leziune osoasă centrală, distructivă. Clinic se percepe o tumoare moale și cîteodată pulsatilă. Fractura la acest nivel este o complicație frecventă, iar uneori este primul simptom care atrage atenția asupra bolii. La începutul dezvoltării sarcomului osteolitic, radiografia este foarte greu de interpretat, deoarece nu arată decît o zonă neregulată de resorbție osoasă, așezată central în metafiză, care distruge trabeculația osului; corticala este destinsă și curînd străpunsă în mai multe locuri; în acest stadiu, imaginea radiografică devine caracteristică. Asemenea forme de sarcom se observă destul de des la osul coxal. Gravitatea acestei forme este mare și evoluția rapidă.

„**Sarcomul osificant**" este o formă destul de des observată, și are o evoluție ceva mai puțin malignă.

Examenul clinic pune în evidență o tumoare dură; radiologic, procesele de osteoliză alternează cu cele de condensare și de formare de os nou. Procesul tumoral se poate dezvolta în grosimea osului însuși, opacificîndu-l neregulat, sau poate apărea în afara lui, sub forma „focului de ierburi uscate" sau a „spiculelor" perpendiculare pe corticala osului (fig. 541).

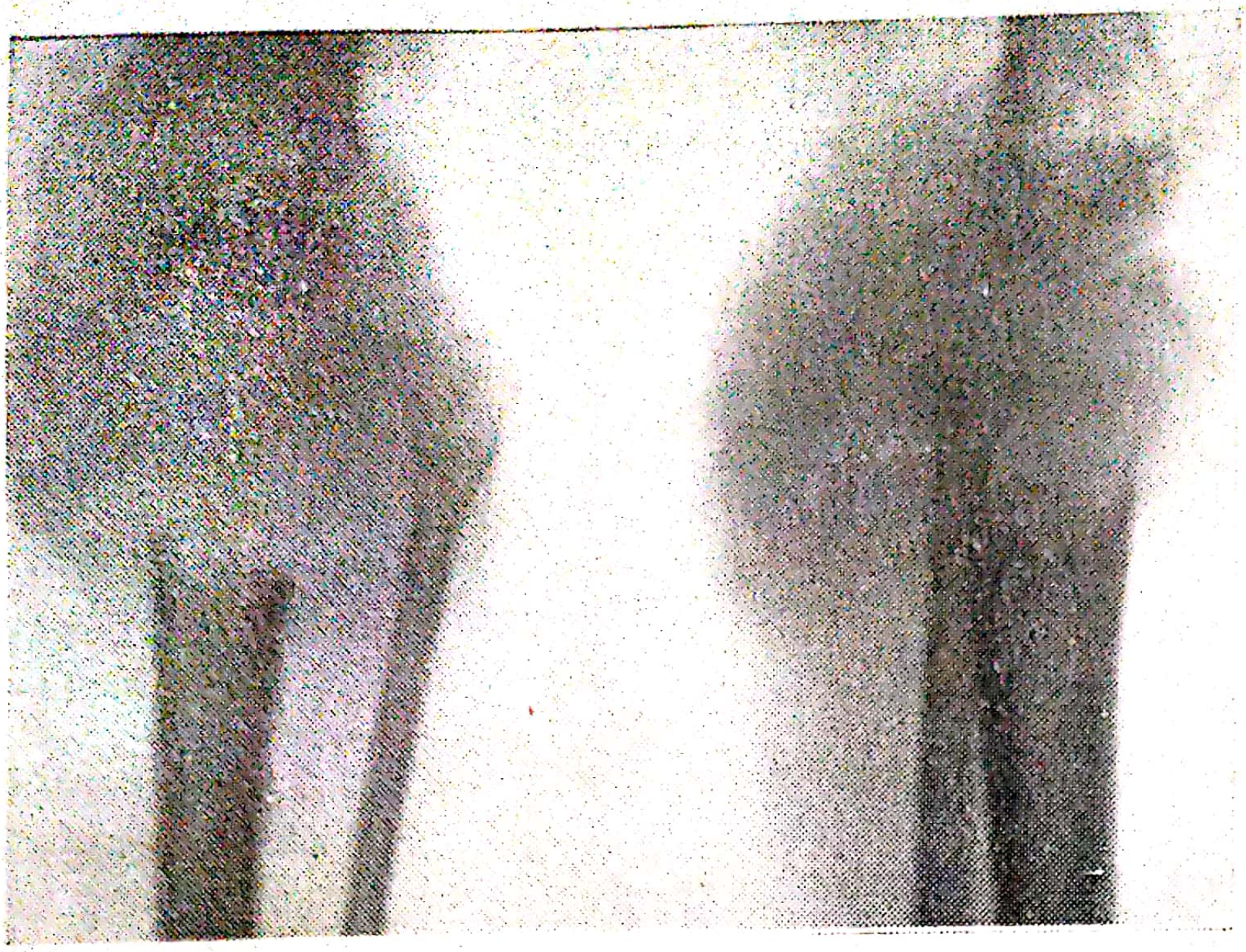

Fig. 540. — Distrucție osoasă vizibilă (radiografie).



Fig. 541. — „Foc de ierburi uscate“ în sarcomul osificant (radiografie).

„Sarcomul secundar“ este o transformare sarcomatoasă, de pildă, a bolii lui Paget, care apare la persoane peste 50 de ani și este multă vreme mascată de simptomele afecțiunii anterioare.

„Condroamele localizate“ pe metafiza oaselor lungi, pe cele plate, ale bazinului și pe coaste, ca și unele exostoze osteogenice, se malignizează după un lung stadiu. Țesutul tumoral hialin devine moale, sfărîmicios, albăstrui, cu cavități de necroză și insule de osificare. Evoluția generală a tumorii este înceată, întinsă pe mai mulți ani, cu perioade de creștere rapidă, cu distrugeri masive sau cu fracturi. După extirpare, tumoarea recidivează repede.

„Tumoarea cu celule gigante“, contrar părerilor clasice, poate de asemenea suferi o transformare sarcomatoasă, așa cum s-a arătat la capitolul respectiv.

Diagnostic. Văzut în timpul evoluției, sarcomul osteogenic se recunoaște ușor prin aspectul său clinic și radiologic; la început, însă diagnosticul tumorii este greu de stabilit. Semnele clinice sînt șterse, și imaginea radiologică foarte puțin caracteristică. Tumoarea poate fi confundată cu tumoarea cu celule gigante și cu distrofia fibroasă localizată. Caracteristicile acestor formațiuni au fost expuse la capitolul tumorilor benigne. Se mai poate confunda cu chistul esențial, care se prezintă însă sub forma unei geode bine delimitate, precis conturate, osul nefiind infiltrat și neprezentînd reacții de osificare; corticala poate fi destinsă și subțiată prin mărirea conținutului sero-hematic și continuarea fenomenelor de resorbție osoasă. Nu există străpungerea ei, decît în urma unei fisuri sau fracturi.

În toate cazurile de îndoială clinică, precum și radiografică, chiar cînd s-au făcut tomografie și radiografii repetate, la scurt interval de timp, biopsia devine obligatorie. Unii autori ezită să recurgă la biopsie, temîndu-se că ea ar putea biciui creșterea locală a tumorii și ar grăbi metastazele. Alții invocă unele complicații locale, ca hemoragii puternice, neunirea suturii, cu exteriorizarea tumorii și infectarea ei.

P. V. Skaldin, pe un număr important de cazuri, nu a observat intensificarea creşterii locale sau accelerarea metastazelor după biopsia tumorilor maligne ale oaselor. Statistici străine, pe multe mii de cazuri, confirmă această constatare.

De altfel, pericolul pe care îl reprezintă diagnosticul tardiv sau tratamentul greşit al unui bolnav cu tumoare a osului este mult mai mare decît riscul biopsiei.

Skaldin recomandă biopsia prin puncţie aspiratoare numai în leziunile tumorale situate la suprafaţa osului, sub o coajă osoasă subţiată şi unde nu s-au instalat procese de scleroză sau de periostită. În toate celelalte cazuri este indicată biopsia prin excizie chirurgicală, luîndu-se totdeauna un fragment ca o felie, care să cuprindă o bună parte din grosimea tumorii.

Diagnostic diferenţial. Abcesul central al osului, osteomielita subacută şi cronică se aseamănă uneori cu simptomatologia sarcomului osteogenetic, care se poate de asemenea însoţi de căldură locală, evoluţie rapidă, stări febrile, dureri pulsatile şi osteocope nocturne. În stările inflamatorii, însă, reacţia periostală are o grosime, o densitate, o continuitate şi o opacitate mai mare decît cele care se observă la tumori. Leucocitoza, infecţia găsită prin anamneză şi în special prezenţa sechestrelor ajută mult la diagnostic.

Tuberculoza osului sau cea articulară poate să ne înşele cînd evoluează sub forma osteitelor juxtaarticulare şi se manifestă radiologic printr-o zonă de decalcificare masivă sau printr-o geodă. Caracteristic este faptul că în aceste cazuri nu există reacţii periostale sau neoformaţii osoase, fiindcă tuberculoza distruge şi numai cu totul excepţional construieşte os. În această boală există adenopatie, amiotrofie, focare de tuberculoză pulmonară sau ganglionară concomitentă etc.

Sifilisul osului poate da imagini lacunare şi reacţii periostale, dar leziunile sînt multiple şi deseori simetrice, reacţiile periostale uniforme, regulate, şi importante, iar evoluţia este lentă, fără repercusiuni asupra stării generale. Seroreacţia B. W. şi în ultimă instanţă tratamentul de probă luminează diagnosticul.

Trebuie diferenţiat sarcomul şi de alte tumori maligne ale scheletului.

Mielomul solitar, spre exemplu, apare la 40—50 de ani, dă o leziune osoasă mai şters conturată, mai estompată, fără reacţie osteogenică şi este o tumoare radiosensibilă.

Metastazele epiteliomatoase ne pot face uneori greutăţi de diagnostic. Cancerul sînului, al ovarului, al prostatei, al corpului tiroid, al rinichiului, hipernefromul sau tumoarea Grawitz au o preferinţă cu totul remarcabilă pentru schelet. Osul atins apare la radiografie ca un lemn mîncat de carii sau distrus lacunar, şi este adesea sediul unei fracturi. Anamneza şi mai cu seamă descoperirea tumorii primitive clarifică diagnosticul, dar de multe ori aceasta nu-şi arată clinic existenţa.

Osificările periarticulare, ca şi osteoamele musculare, au putut fi uneori confundate cu sarcomul osteogenic, dar anamneza, radiografia şi evoluţia stabilesc repede diagnosticul.

Tratament. Tratamentul osteo-sarcomului este chirurgical, radioterapic sau asociat.

Nici un tratament chirurgical nu trebuie instituit dacă se constată prezenţa unei metastaze, de aceea controlul bolnavului trebuie făcut foarte amănunţit.

Tratamentul chirurgical radical constă în amputarea foarte precoce sau mai tardivă la distanţă sau dezarticularea la rădăcina membrului. Re-

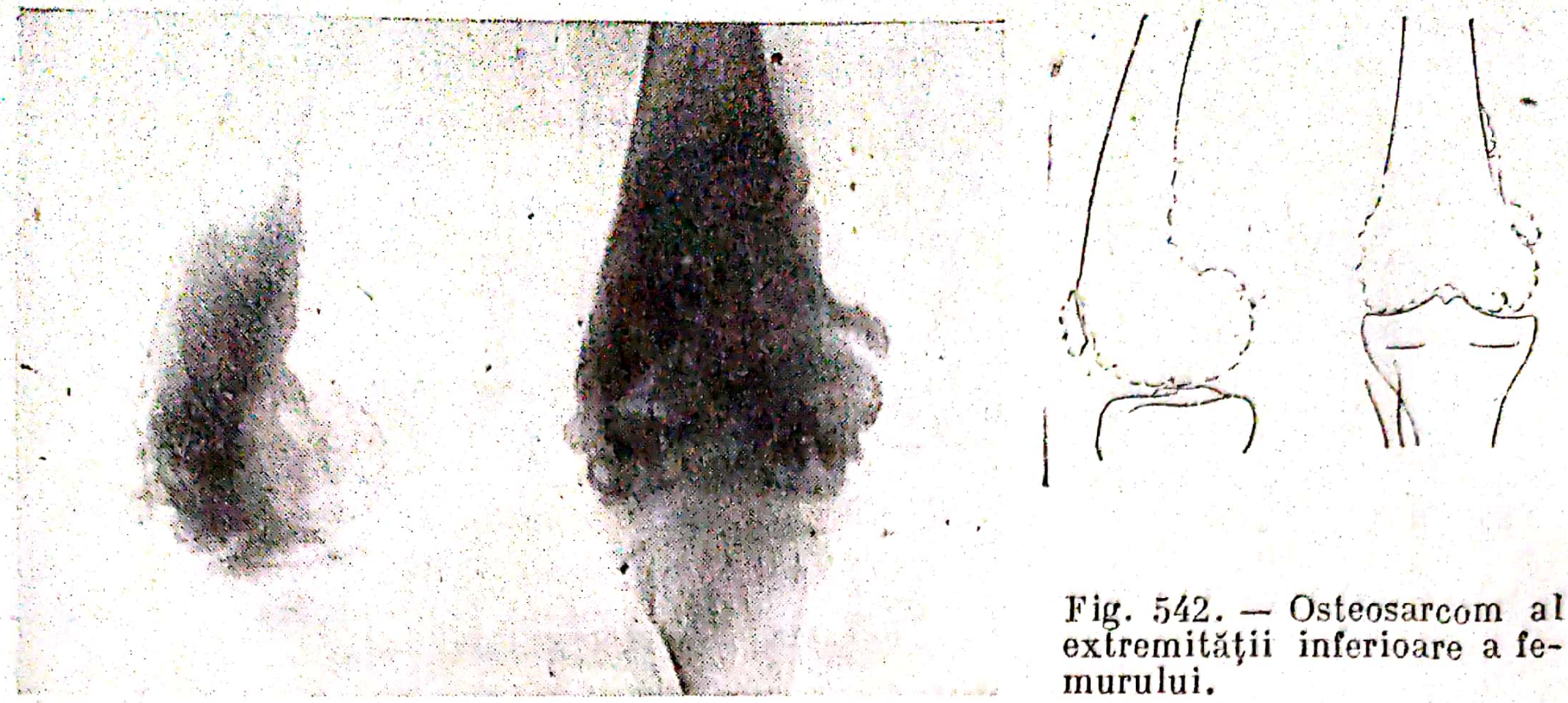

Fig. 542. — Osteosarcom al extremității inferioare a femurului.

zultatele nu sînt de loc încurajatoare, mai ales la copii, iar supraviețuirile peste doi ani sînt considerate ca adevărate succese și sînt rare. Producerea metastazelor și mai cu seamă a celor pulmonare nu este împiedicată prin sacrificarea întinsă a segmentului bolnav. Unii au încercat, fără rezultate apreciabile, să aplice postoperator teleröntgenterapia toracelui, ca mijloc preventiv de evitare a metastazelor.

Din unele statistici foarte riguros alcătuite, pe un număr imens de copii s-a ajuns la o constatare aparent paradoxală, și anume că amputațiile făcute în forme incipiente dau recidive și generalizări mult mai mult decît cele făcute la cazurile în plină evoluție (6 față de 37%); faptul se explică prin aceea că organismul, în formele tardive, are mijloace de apărare mai bune.

Tratamentul chirurgical conservator constă în rezecția limitată la porțiunea de schelet invadată de tumoare, urmată de restabilirea continuității membrului prin grefon osos, cu sau fără ajutorul tijei Küntscher. În rezecția aproape totală a peroneului sarcomatos am avut o supraviețuire de 6 ani, dar bolnavul a făcut totuși o diseminare pulmonară și a sucombat; alte cazuri de osteo-sarcom al extremității inferioare a femurului, ca și ale altor oase, nu au semne de recidivă după 2—3 și 4 ani (fig. 542, 543, 544).

Față de insuccesele chirurgiei mutilante, atît Bogoraz, cît și Ciaklin

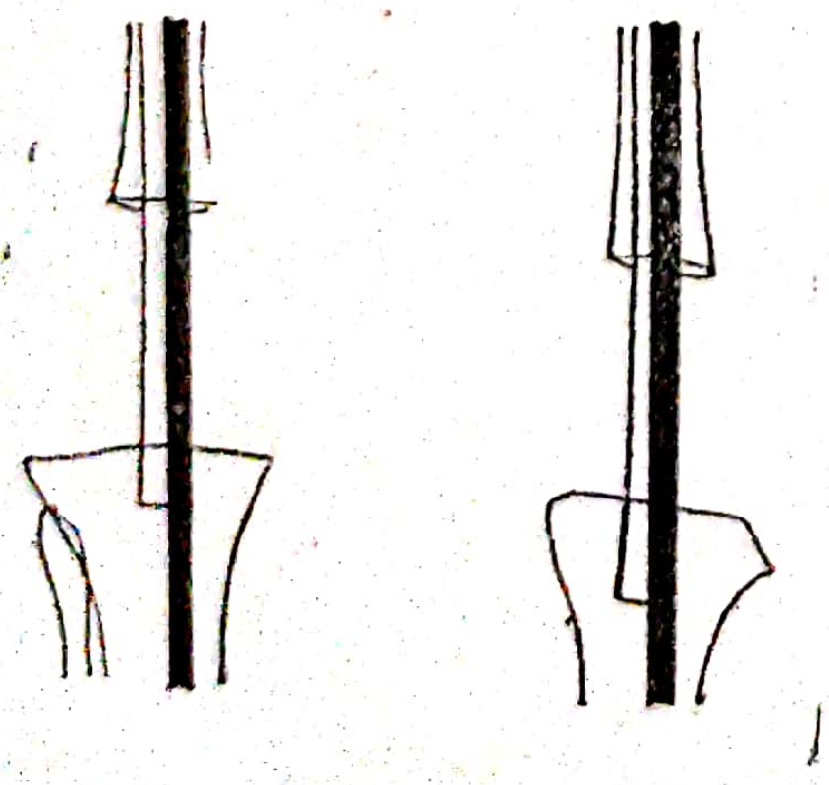

Fig. 543. — Rezecție și începuire centro-medulară pe tije Küntscher în cazul precedent.

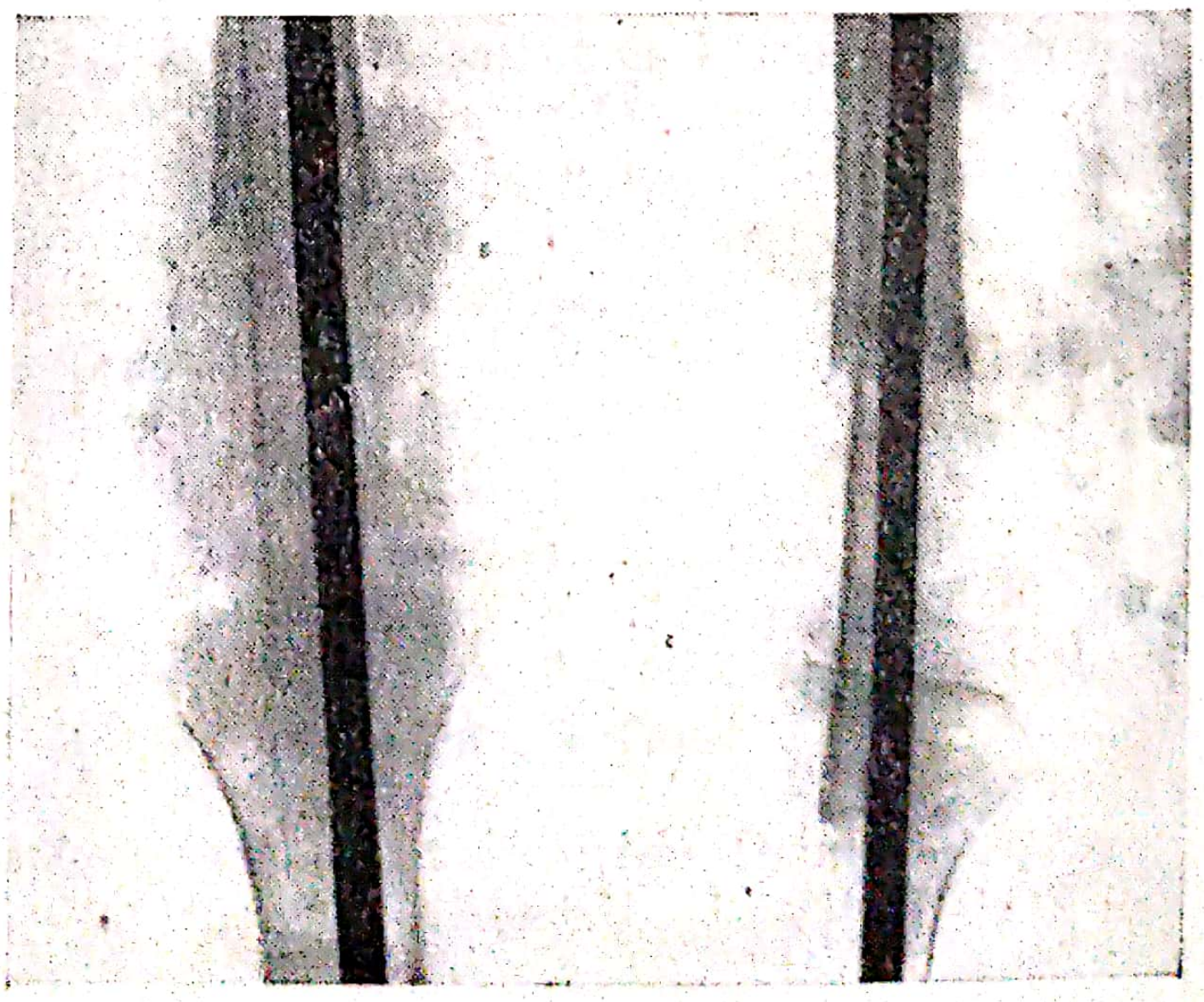

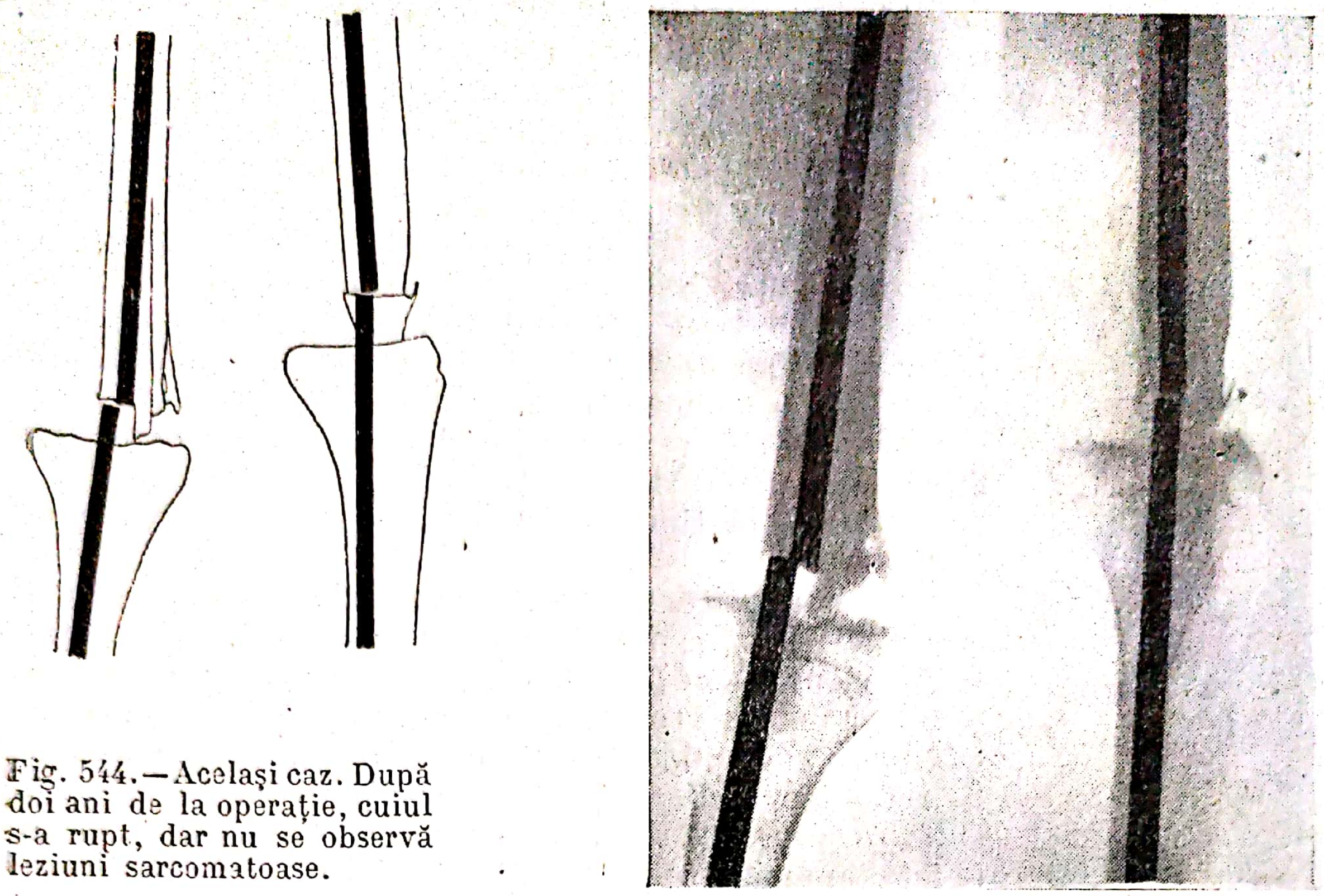

Fig. 544.—Acelaşi caz. După doi ani de la operaţie, cuiul s-a rupt, dar nu se observă leziuni sarcomatoase.

preferă metoda nemutilantă, care le-a dat rezultate bune şi scuteşte bolnavul, cel puţin pentru un interval de timp, de suferinţa morală suplimentară a pierderii unui membru.

Este atitudinea pe care o adoptăm şi noi cînd lucrul este posibil.

Cazul bucătăresei operate de Bogoraz, care supravețuieşte de mai bine de 15 ani este edificator.

Într-un alt caz observat de noi, după doi ani de la operaţie, bolnavul şi-a rupt cuiul Küntscher şi transplantele în urma unui accident, şi după scoaterea cuiului i-am făcut o rezecţie foarte economică a bonturilor osoase şi începuire cu noi transplante. Bolnavul s-a vindecat, şi-a reluat mersul şi are o supravieţuire de cinci ani.

Delitala a rezecat osul sarcomatos şi a înlocuit pierderea de substanţă cu piese metalice inoxidabile, care însă nu au dat rezultate bune, mai ales că erau folosite la copii.

În ceea ce priveşte tehnica operatorie vom da unele date de chirurgie nemutilantă a şoldului, a genunchiului, a antebraţului etc.

La extremitatea superioară a femurului se poate face o rezecţie pînă în porţiunea de os cu aparenţă sănătos. Se pregăteşte bolnavul cu transfuzii repetate; anestezia va fi baronarcoză; peroperator vor fi pregătite toate mijloacele de reanimare. Se vor avea la îndemînă două extremităţi similare oarecum celei osoase normale, făcute din material acrilic de cea mai bună calitate armate cu tije metalice de tip Küntscher. Sînt necesare cel puţin două piese cu dimensiuni oarecum diferite, pentru a nu fi dezarmaţi în timpul operaţei.

Se practică incizia lui Smith-Petersen prelungită antero-extern foarte mult, pînă sub nivelul tumorii, apreciat radiologic. Se dezinseră muşchii de pe spina iliacă anterioară şi superioară, se descoperă dreptul anterior, al cărui tendon se secţionează dacă muşchiul nu este atacat de tumoare. Se ajunge la articulaţie, şi prin incizia capsulei se găseşte capul femurului. Cînd tumoarea se întinde pînă spre extremitatea cefalică, se scoate cu un cîrlig sau cu o daltă scobită din cavitatea cotiloidă şi se extirpă. Spre ge-



Fig. 545. — Proteza acrilică axată pe o tijă Küntscher folosită în unul din cazurile noastre.

nunchi se pune în evidenţă diafiza cu aspect normal, care se urmăreşte pînă în apropierea tumorii. La locul ales se secţionează cu ferăstrăul Gigli sau mai uşor şi mai bine cu cel electric. Se prinde osul proximal cu un cîrlig şi, găsind planul de clivaj al tumorii, se excizează pînă spre porţiunea sa superioară. Acest timp mai greu necesită mare atenţie, pentru a nu leza vase importante şi nervi.

Cînd tumoarea este mai spre diafiză, se porneşte de jos în sus şi se decolează, iar scoaterea capului femoral din cotil este ultimul timp.

După scoaterea tumorii se introduc în canalul medular al diafizei rămase tija metalică şi piesa acrilică ce va completa lipsa de diafiză, colul şi capul femoral (fig. 545).

Piesa acrilică se poate confecţiona cu un tunel spre partea corespunzătoare trohanterului. Prin acest tunel se pot trece fire de mătase puternice cu care să se ancoreze muşchii rotatori (fesieri). Capul se introduce în cavitatea cotiloidă, dînd piesei acrilice direcţia normală. Se refac ţesuturile în jur ca să realizeze un fel de capsulă, se sutureazã muşchii şi tegumentele şi se pune de obicei un aparat gipsat pentru 2—3 săptămîni.

Bolnavul poate fi sculat şi pus să meargă în cîrji fără aparat gipsat după un interval de circa o lună de la operaţie.

La genunchi, cînd tumoarea cuprinde extremitatea inferioară a femurului, se procedează în felul următor (procedeu Rădulescu).

Se face o bună hemostază şi apoi o incizie lungă mediană, de pe partea anterioară a tibiei în sus, traversînd cvadricepsul pînă la locul ales; după decolarea osului şi apărarea ţesuturilor se secţionează osul cu un ferăstrău electric. Se desface de sus în jos întreaga tumoare pînă la genunchi, se taie ligamentele încrucişate şi se elimină întreaga piesă. Nu se întîlnesc vase mari şi nervi. Se scot meniscurile, se introduce o tijă Küntscher în tibie pe o distanţă bună şi restul în diafiza rămasă a femurului.

Se rezecă peroneul printr-o incizie externă la gambă, cu grija de a nu leza sciaticul popliteu extern, secţiunea făcîndu-se în sus, sub cap, la o oarecare distanţă şi jos deasupra maleolelor, la cîţiva centimetri. Cu ferăstrăul electric se dedublează peroneul. Cele două jumătăţi se pun de-o parte şi de alta a tijei metalice, şi capetele respective se înfig în platoul tibial şi în diafiza femorală. Se refac straturile moi şi tegumentele.

Se pune un aparat gipsat pelvi-pedios pentru patru luni. După o lună, bolnavul poate să se ridice şi să se sprijine în cîrji.

Unii autori folosesc o extremitate acrilică în felul descris, la şold; Biţă a rezecat ambele extremităţi (femur-tibia) şi le-a înlocuit cu piese acrilice armate cu tije metalice. În felul acesta se dă bolnavului satisfacţia ca pentru cîtva timp să mai aibă membrul corespunzător şi o oarecare mişcare a genunchiului.

Bogoraz foloseşte o altă tehnică, şi anume: face o incizie posterioară prin fosa poplitee şi individualizează vase şi nervi, pe care le îndepărtează. După rezecţia tumorii uneşte cele două fragmente osoase (tibia, femur) cu prețul unei scurtări foarte mari. Scurtarea o corectează după vindecare cu o gheată ortopedică.

Juvara rezecă tumoarea de la extremitatea distală a femurului, și din tibia mobilizează o porțiune din diafiză, răsturnînd-o, și obține sinostozarea evitînd o scurtare prea mare.

Cînd tumoarea este localizată în regiunea capului sau colului femoral, I.M.Rahman recomandă dezarticularea subperiostală a șodului, după tehnica Institutului central de oncologie, iar în sarcoamele centurii scapulare și ale umărului recomandă amputația interscapulo-humerală, ridicîndu-se omoplatul în întregime, treimea externă a claviculei și capul humeral, cu păstrarea restului membrului superior.

Röntgenterapia dă rezultate foarte puțin încurajatoare și nu s-a dovedit în stare să oprească evoluția tumorii. Sînt multe cazuri în care se crede că röntgenterapia chiar a grăbit mult evoluția tumorii. I.M. Rahman consideră că röntgenterapia nu-și găsește indicația decît preoperator; după 4—6 săptămîni se trece la rezecția mai limitată, cu excizia totală și largă a tumorii.

În rezumat, în stadiul actual al cunoștințelor noastre, tratamentul sarcomului osteogenic este chirurgical, deși rezultatele sînt destul de decepționante.

MIELOAMELE

Generalități. Sînt tumori dezvoltate pe seama elementelor măduvei oaselor și au caracteristic faptul că sînt radiosensibile.

Punerea în evidență a mieloamelor a devenit în ultimul timp mai frecventă și mai precoce grație puncției sternale cunoașterii unor aspecte umorale aproape specifice, precum și interpretării mai bune a documentelor radiografice.

Apar la maturitate, adică de la 45 de ani în sus, cu un maximum de frecvență în jurul vîrstei de 55 de ani. Sexul masculin este atins într-o proporție de trei la unul față de cel feminin, ceea ce a îndemnat pe unii să incrimineze traumatismul ca factor etiologic.

Mieloamele sînt tumori care se localizează în special (în 90% din cazuri, pe torace, vertebre și craniu, și își au rareori sediul pe oasele lungi ale membrelor. Dimensiunile tumorilor variază de la volumul unei nuci mari la acel al unei portocale mici; culoarea lor este de obicei roșie-închis, din cauza lacurilor sanguine pe care le conțin.

Tabloul microscopic variază după elementul din seria hematopoetică și a celulelor reticulare medulare, care stau la baza neoplaziei. În orice caz, elementul medular interesat face parte din seria plasmocitară.

În marea majoritate a cazurilor, tumoarea este formată deci din celule plasmatice, care derivă din limfoblaști sau din sistemul hemo-histioblastic.

În privința semnelor clinice, ele diferă după cum boala are o formă difuză sau localizată.

MIELOMUL MULTIPLU

(boala lui Rustitzky-Kahler)

Este o afecțiune caracterizată printr-o proliferare malignă a celulelor din linia plasmocitară a măduvei oaselor.

Mielomul multiplu este denumit greșit în cărți ca „boala lui Kahler"; Rustitzky, în 1875, a descris pentru prima dată această tumoare, din punct de vedere anatomopatologic, şi i-a dat denumirea de „mielom multiplu", pe cînd Kahler abia în 1889 a studiat-o din punct de vedere clinic.

Etiologie. Se observă la vîrsta adultă (40—60 de ani), dar nici tinerii nu sînt absolut indemni. S-au citat astfel în literatura mondială 8 cazuri de mieloame la copii şi adolescenţi, ultimul fiind descris de Cosăcescu. Se constată la femei şi bărbaţi, cam în aceeaşi proporţie. Traumatismul se incriminează în 20% din cazuri.

Anatomie patologică. Mielomul se prezintă sub forma unor tumori izolate sau confluente ale măduvei roşii, de formă rotundă sau ovală, de o coloraţie cenuşie, cenuşie-rozată sau roşie, cu o consistenţă mai dură decît ţesutul medular din vecinătate. Localizările cele mai frecvente se întîlnesc la nivelul corpurilor vertebrale, coastelor, oaselor craniului, mai rar la femur şi humerus.

Hirschfeld a propus o clasificare a diferitelor tipuri de mieloame după aspectul celulelor, dar această clasificare nu este total valabilă, deoarece în majoritatea cazurilor sînt prezente celule diverse. Astfel, el recunoaşte mieloamele negranulomatoase, mielocitoamele, eritrocitoamele, plasmocitoamele şi cloroamele.

Tumoarea se constituie pe baza proliferării uneia dintre celulele reticulare diferenţiate hematopoetic; tumoarea comprimă ţesutul înconjurător, erodează şi distruge osul fără osteoclazie. Reacţia osoasă de vecinătate este practic absentă. Studiul microscopic arată într-o stromă fibrilară elemente reticulare diferenţiate. Proliferarea reticulară este la început nodulară, dar îmbracă rapid un aspect difuz.

O formă particulară a mielomului este cloromielomul, pe care Victor Babeş îl considera o formă intermediară între mielom şi leucemia mielogenă. Ceea ce caracterizează această tumoare este coloraţia sa verde. Culoarea caracteristică dispare însă repede după moarte, astfel că nu se poate constata decît în timpul operaţiilor sau numai la autopsiile făcute imediat după moarte. Cu toată culoarea sa caracteristică, cloromul nu se distinge de celelalte mieloame, în ceea ce priveşte aspectul lui histopatologic.

Nu s-a putut încă preciza pigmentul care dă cloromului culoarea sa caracteristică verzuie. Pentru unii ar fi vorba de o porfirină, în timp ce Victor Babeş, descriind existenţa lipoizilor în interiorul celulelor tumorale, atribuie prezenţei acestora culoarea tumorii.

Sediul de predilecţie al cloromului este coloana vertebrală, de unde se poate propaga prin continuitate la regiunea retrofaringiană şi în mediastinul posterior, sub forma unor mase tumorale de consistenţă tare şi de culoare galbenă-verzuie.

Oricare ar fi tipul citologic de mielom, toate tumorile din această categorie prezintă unele caractere comune, ca sărăcia ţesuturilor de susţinere, absenţa diferenţierilor colagenului şi osteoidului, omogenitatea grămezilor celulare, prezenţa unor alveole pe pereţii cărora mielocitele parcă i-au sprijinit şi altele, caractere care le fac uşor identificabile la examenul histologic.

Simptomatologie. Această tumoare are la început o simptomatologie necaracteristică, constînd din dureri de tip reumatic, lumbago, radiculită sau sciatalgie. Curînd starea generală a bolnavului se înrăutăţeşte prin uşoară febră, impotenţă funcţională, diaree, slăbire progresivă şi creştere a intensităţii durerilor. Acestea sînt localizate în special pe coloana vertebrală, care se tasează, se flectează, putîndu-se produce o cifoză cu o rază mare. Durerile osoase devin profunde, terebrante şi se însoţesc frecvent de algii radiculare. Concomitent apar neregularităţi, la început neînsemnate, care se localizează de obicei la nivelul coastelor, claviculei, sternului, craniului şi mai rar la un os lung. Tumefacţiile au o consistenţă apropiată de a osului normal, dînd foarte rar o crepitaţie osoasă, ca o coajă de ou ce se sparge, şi sînt puţin dureroase. Adesea o fractură patologică, apărută cu ocazia unui traumatism neînsemnat, completează tabloul clinic şi ne pune pe calea diagnosticului. Durerile au remisiuni, iar reapariţia lor, foarte violentă, coincide cu un traumatism. Către sfîrşitul evoluţiei, durerile devin atroce.

Cel mai frecvent sediu al tumorii este în oasele cu măduvă mai abundentă, adică la coloana vertebrală (regiunea lombo-sacrată), la coaste, stern, clavicule. Regiunile tumefiate sînt sensibile la presiune şi la mişcări; uneori sînt chiar pulsatile. Într-o fază mai înaintată pot exista deformaţii toracice (cifoză, lordoză). Uneori talia se scurtează cu 10—20 cm, gîtul dispare, spatele este turtit şi pîntecele proeminent.

Tulburările neurologice se întîlnesc în 40% din cazuri (parapareză, paraplegii, paralizii linguale, laringiene, faringiene). Crizele de tip anginos, astmatiform şi emfizemul sînt simptome curente.

Starea generală se alterează, bolnavul devine adinamic şi nu mai poate părăsi patul. Faciesul este palid, adesea cu o nuanţă gălbuie. Uneori se instalează şi o stare febrilă (Niculescu şi Dabija).

Aspect radiografic. Radiografia ne oferă imaginea unor multiple lacune osoase, cu aspect de geode, uneori bine conturate şi individualizate, iar alteori unindu-se între ele şi realizînd astfel un aspect oarecum polichistic. Tumorile sînt localizate în ţesutul spongios şi cuprind între ele benzi mai mult sau mai puţin întinse de os aparent sănătos. Ele erodează corticala, care poate dispărea pe alocuri. Nu se constată niciodată reacţii periostice sau condensări osoase.

Deoarece leziunile radiologice sînt totdeauna mult mai întinse decît lasă să se întrevadă examenul clinic, local este necesar controlul radiografic al întregului schelet, care arată că zonele de topire osoasă sînt însoţite de o decalcificare scheletală generalizată. Decalcificarea este accentuată în special la coloană, urmată de o tasare vertebrală şi fracturi (fig. 546).

Diagnostic. Se recurge la biopsie şi la puncţia sternală. Dacă tumoarea este uşor accesibilă într-un plan superficial, se recurge la biopsie. Dacă este profundă şi greu de abordat, este indicată o puncţie sternală. Biopsia este un act operator care nu se însoţeşte de riscuri, deoarece plaga se cicatrizează repede. Puncţia sternală pune de obicei în evidenţă prezenţa celulelor, care au o morfologie plasmocitară, cu protoplasmă bazofilă, nucleu excentric. Se întîlnesc plasmocite tinere, cu diametre mărite între 15 şi 20 μ, o cromatină nucleară grosolană şi mitoze frecvente.

Numărul plasmocitelor creşte de la 0,25 — 1% (valorile normale, pînă la 6 şi chiar 25%; de obicei, creşterea peste 15% este patognomonică.

Sindromul umoral, care se întîlneşte în 50—80% din cazuri în această boală, se manifestă prin următorul trepied:

a) Hiperprotidemia este condiţionată de hiperglobulinemie în timp ce serinele sînt normale sau scad, ceea ce atrage inversarea raportului serino-globuline.

b) Proteinuria (albuminozuria lui Bence-Jones) constă în apariţia în urinile bolnavilor a unor proteine cu care se precipită la 50—60°, prin încălzirea progresivă a urinii, se dizolvă la temperaturi mai ridicate, de 80 — 90°, şi se precipită din nou la 50 — 60°, cînd urina se răceşte. Proteinuria poate ajunge la cantitatea de 40—70 g pe zi.

Cu toată valoarea diagnostică a acestei importante probe, care este pozitivă în aproape 70% din cazuri, nu o putem totuși socoti patognomonică, fiind întîlnită discontinuu și în alte afecțiuni.

c) Amiloza musculo-periarticulară s-a găsit într-un număr de 25% din cazuri și reprezintă un alt aspect al tulburării metabolismului proteinic, și anume depunerea în țesuturi a proteinelor patologice, după ce multă vreme au fost vehiculate de sînge.

Există și o anemie pînă la 1 500 000 eritrocite, cu creșterea leucocitelor pînă la 30 000 — 40 000 elemente pe mm^3, cu mielocite pînă la 54% sau cu o leucemie plasmocitară. De asemenea s-a mai citat un grad oarecare de hiperfibrinemie.

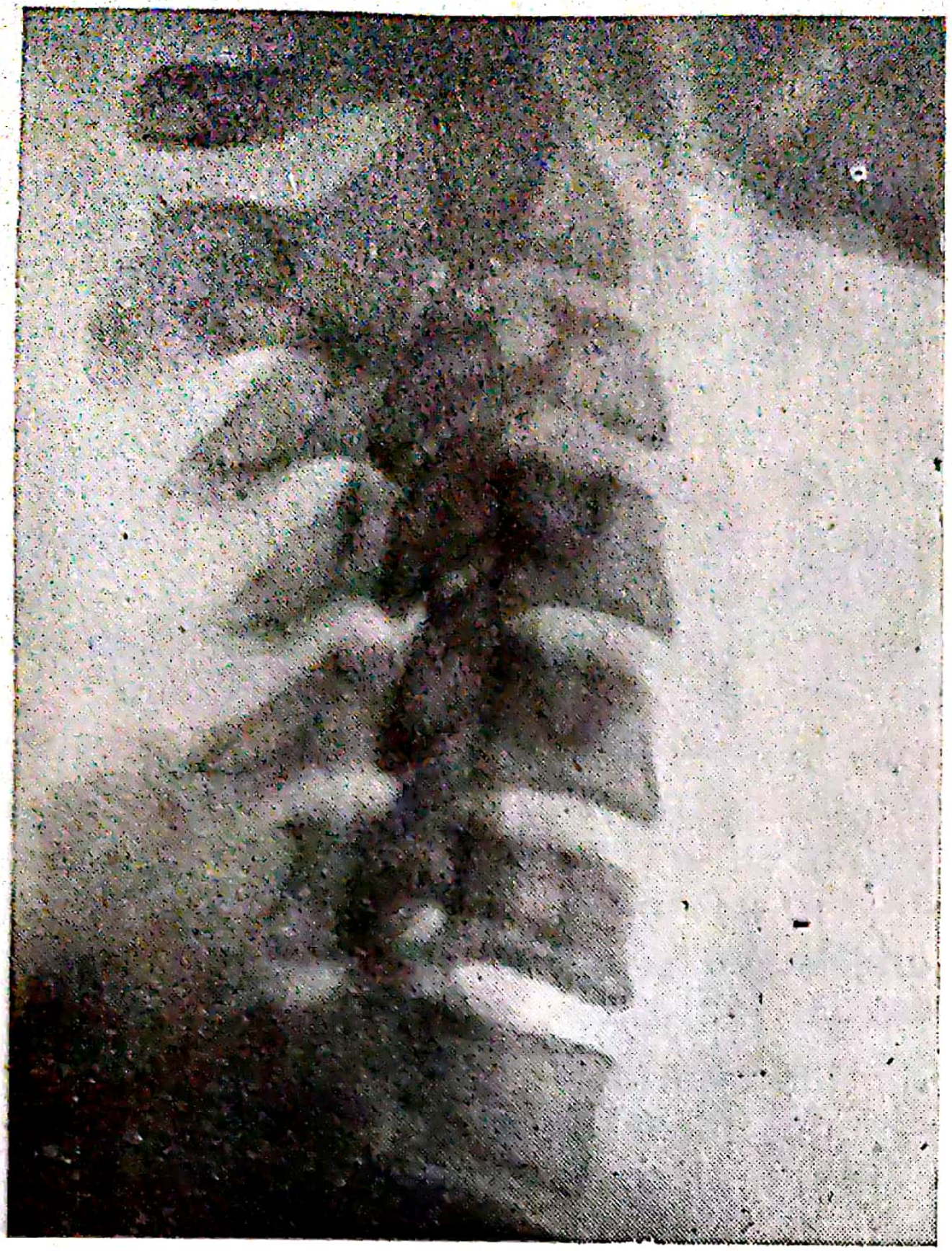
Fig. 546. — Mielom. Radiografie a coloanei vertebrale.

Aspectul clinic se mai însoțește și de un sindrom renal (albuminurie, cilindrurie, azotemie). Tensiunea arterială rămîne însă normală, iar edemele sînt excepționale.

Diagnostic diferențial. Se face cu cele mai diverse afecțiuni, ca: reumatismul poliarticular, nefrita azotemică, morbul lui Pott, sindromul Kümmel-Verneuil, boala lui Recklinghausen, boala lui Paget.

În perioada deformațiilor prin fracturi patologice trebuie să deosebim mielomul multiplu de osteomalacie, de osteoză fibrochistică (boala lui Recklinghausen). Imaginile radiografice ne pot sugera cîteodată metastaze carcinomatoase sau intervenția bolilor sanguine și în special a leucemiilor și limfogranulomatozei maligne.

Complicații. În mielom pot apărea, în afară de tulburările nervoase amintite și de deformații, diplopii provocate de dezvoltarea mieloamelor craniene, urmată de compresiunea globilor oculari sau de tromboze ale arterei centrale a retinei, cu cecitate și manifestări de insuficiență renală gravă.

Evoluție. Este totdeauna fatală, și survine după un răstimp care poate varia de la cîteva luni pînă la 1 an. Un caz observat de noi a trăit 20 de luni de la începutul semnelor clinice (Rădulescu și Susan). Moartea survine, fie printr-o afecțiune intercurentă, fie prin cașectizarea extremă a bolnavului. Coma uremică nu este nici ea excepțională, și marchează finalul unei nefrite cronice sau al unei anurii.

Tratament. Mielomul multiplu fiind o boală de sistem, tratamentul cel mai eficace îl constituie teleröntgenterapia, radiuterapia, care duc la atenuarea durerilor și la încetinirea evoluției. Din nefericire, recidivele sînt rapide și nu sînt influențate de röntgenterapie.

S-au mai încercat şi unele tratamente medicamentoase cu calciu şi vitamină B_1, şi mai curînd cu stilbamidină şi pentamidină (Snapper), care se pare că ar fi dat unele rezultate mai mulţumitoare, ducînd la calmarea durerilor şi la recalcificarea lacunelor, uneori chiar cu consolidarea fracturilor patologice, dar care nu opresc evoluţia bolii. Acţiuni asemănătoare au: lomidina (J. Kirsch), preparatele de stibiu, uretanul în doze de 1,5 — 3 g zilnic, (W. F. Luttgens) etc.

MIELOMUL SOLITAR
(plasmocitomul)

Această tumoare este o formă localizată de mielom, mai rar întîlnită şi mai benignă. Se întîlneşte mai ales la oasele lungi, dar şi la craniu şi vertebre. La palpare se găseşte o tumoare cărnoasă, uneori fals fluctuentă, care invadează părţile moi, pornind din profunzime, şi care este sensibilă şi cîteodată chiar foarte dureroasă la presiune. Starea generală a bolnavului nu se alterează prea mult în urma evoluţiei acestei tumori.

Radiografia arată o leziune unică, osteolitică, ca o masă clară, areolară, împingînd corticala („suflînd osul") şi înconjurîndu-se multă vreme de o coajă osoasă intactă.

Tratament. Plasmocitomul solitar se tratează, fie prin radioterapie, fie prin asocierea cu o exereză limitată, cînd tumoarea poate fi abordată. Acest tratament mixt dă rezultatele cele mai bune.

RETICULOSARCOMUL OSULUI
(tumoarea lui Ewing)

Tumoarea lui Ewing este un reticulosarcom cu o formă deosebită, cu un prognostic grav; are o frecvenţă de 10% faţă de totalul sarcoamelor.

Etiologie. Tumoarea se dezvoltă mai ales la tinerii între 15 şi 20 de ani, în special la sexul masculin. Traumatismul nu este incriminat ca un factor iritativ capabil să favorizeze apariţia tumorii.

Anatomie patologică. Sarcomul lui Ewing se localizează de obicei în mijlocul diafizei oaselor lungi şi în special la tibia şi la femur. Extinderea procesului tumoral se face cu repeziciune în toată lungimea osului, de-a lungul canalului medular, infiltrîndu-se în măduva osului şi distrugînd dispozitivul trabecular. Se extinde de asemenea pînă la suprafaţa osului, prin canalele lui Havers, izolînd straturile osoase unele de altele şi provocînd o reacţie periostală caracteristică, ce poate duce de asemenea la apariţia unor straturi osoase paralele împrejurul osului ca „foi de ceapă" imbricate.

Histologic se observă un ţesut omogen, format din celule mici reticulare, poliedrice, grupate adesea într-un sinciţiu străbătut de capilare neoformate. Acest ţesut tumoral nu clădeşte niciodată os, nici cartilaj. Pot exista elemente ale seriei hematopoetice, mieloblaşti, eritroblaşti, plasmocite. Originea reticulo-endotelială a tumorii este astăzi dovedită.

Simptomatologie. Local se observă o tumefacţie fuziformă, uneori mare şi întinsă, care la palpare este la început dură, apoi moale, acoperită de tegumente calde, hiperemice, cu semne de inflamaţie locală. Aspectul acesta stimulează o osteomielită subacută, cu atît mai mult cu cît durerile care o însoţesc evoluează adesea în cadrul unor puseuri febrile, separate între ele prin perioade de remisiune.

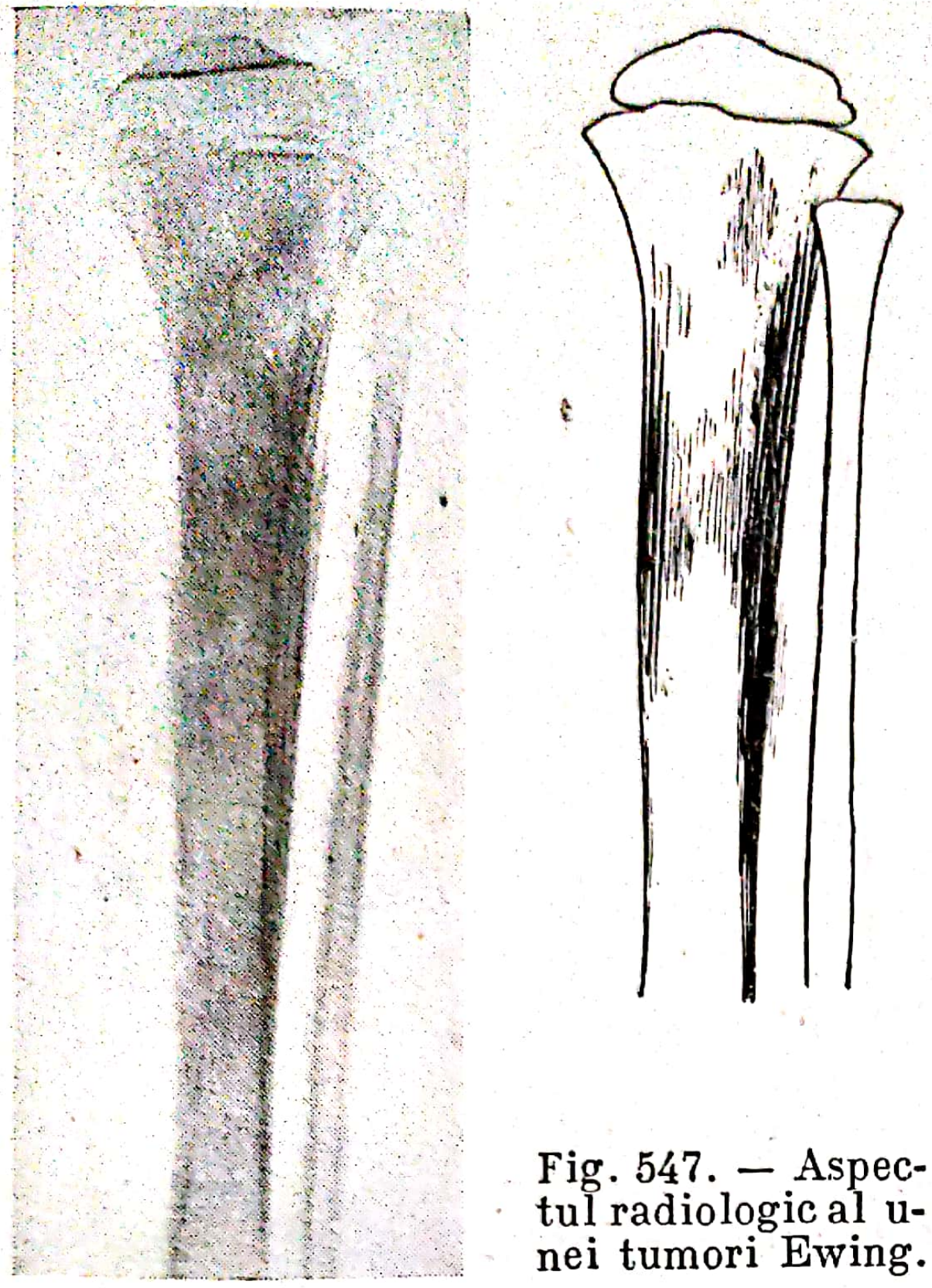

Fig. 547. — Aspectul radiologic al unei tumori Ewing.

Moartea încheie această evoluție în 6 — 18 luni, de obicei prin cașexie și metastaze, mai ales osoase.

Aspect radiografic. Semnul caracteristic este reacția cortico-periostală. Se constată o oarecare îngroșare a corticalei, despărțită în straturi longitudinale, precum și o zonă periostală de fine striații, regulate și paralele, separate prin benzi transparente, care dau imaginea unor „foi de bulb de ceapă“ (fig. 547). Rareori se întîlnesc fracturi.

Diagnosticul diferențial se face cu trei afecțiuni, și anume cu:

— osteomielita subacută, care prezintă sechestre, o reacție periostală omogenă și reacțiile de laborator ale unei inflamații;

— sifilisul osului, care dă îngroșarea periostală mult mai frecvent, dar cu aspect uniform, nu stratificat; leziunile sînt de obicei simetrice, iar reacțiile de laborator specifice pentru sifilis sînt în genere pozitive, dar uneori numai proba tratamentului este decisivă;

— se mai poate confunda cu sarcomul osteogenic, cînd are forma osteolitică. Localizarea acestuia este însă strict juxtaepifizară, și extinderea de-a lungul osului este mult mai înceată și mai limitată.

Tratament. Reticulosarcomul lui Ewing este o tumoare foarte sensibilă la acțiunea razelor Röntgen. Tratamentul de elecție este deci radioterapia, care duce rapid la regresiunea clinică și radiologică a tumorii. Recidivele sînt însă destul de precoce; ele nu mai reacționează la razele Röntgen, fiind, ca și metastazele, radiorezistente. Amputațiile sau dezarticulațiile nu reprezintă un tratament eficace, deoarece nu pot împiedica metastazele, care sînt deseori precoce. Se recomandă intervenția chirurgicală, asociindu-se însă neapărat radioterapia, pre- și postoperator. În urma acestui tratament mixt au fost citate și rezultate bune (cam 7%), cu supraviețuiri de cîțiva ani

C. *TUMORILE SECUNDARE ALE OASELOR*

Tumorile maligne se propagă secundar la schelet, fie prin contiguitate, fie prin metastaze, pe cale limfatică sau sanguină. În cele ce urmează ne vom ocupa de metastazele dezvoltate la distanță de tumoarea primitivă.

Etiologie. Cancerele epiteliale osteofile, care dau în general metastaze osoase, sînt: cancerul de sîn, cel ovarian, cel de prostată și cel de tiroidă; mai rar dau metastaze osoase hipernefromul și alte cancere viscerale.

Anatomie patologică. Dintre toate piesele scheletului, cele mai des lezate sînt oasele bazinului și corpurile vertebrale. Metastazele

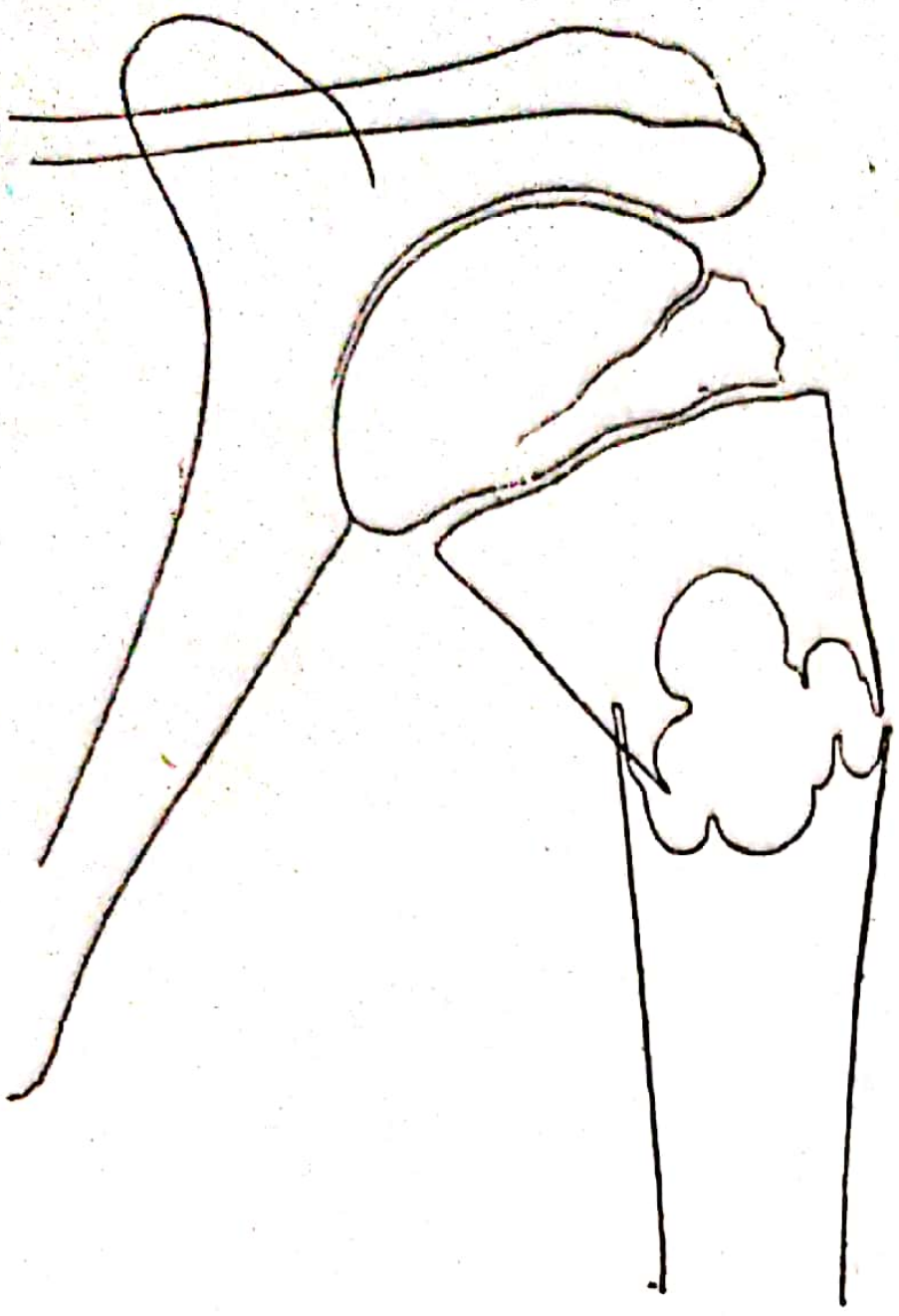

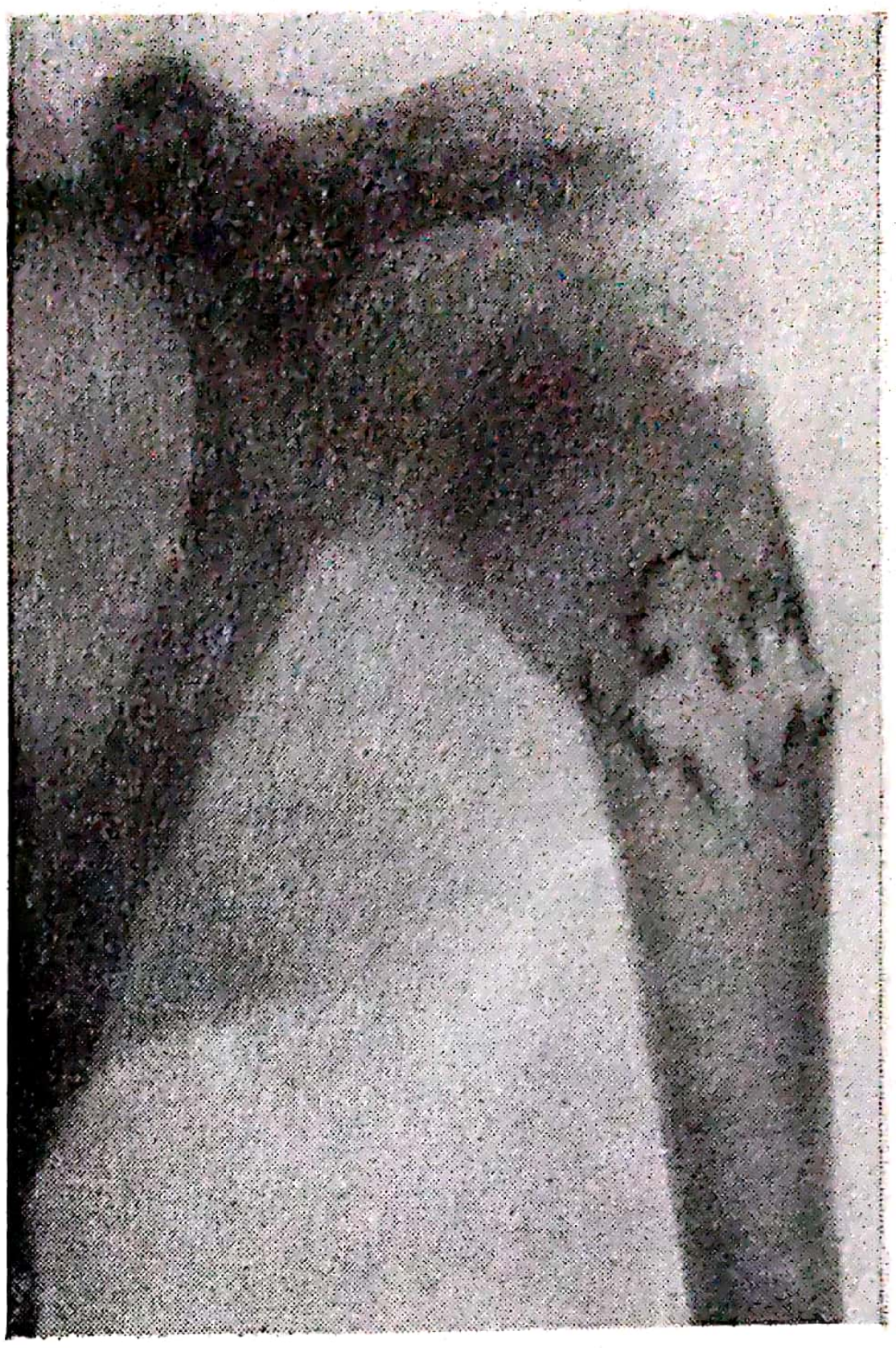

Fig. 548. — Fractură pe un os cu metastază.

sînt de obicei multiple. Tipul cel mai frecvent întîlnit este cel osteolitic, cu distrucții osoase în urma cărora se produc fracturi; metastazele condensate sînt mai rare și-și au originea de obicei într-un cancer de prostată (fig. 548).

Microscopic, aspectul unei metastaze arată originea sa, repetînd întocmai structura citologică a țesutului sau a organului de proveniență. În unele localizări osoase ale cancerelor tiroidiene, chiar proprietățile endocrine ale glandei rămîn neschimbate.

Simptomatologie. Semnele clinice pot lipsi multă vreme în cazul unei evoluții latente. De obicei însă apar dureri, care devin curînd insuportabile, urmate de fracturi unice sau multiple.

Rahialgiile, parapareza sau paraplegia prin compresiune medulară și nevralgiile de tip radicular sînt caracteristice pentru localizarea tumorilor pe coloana vertebrală.

Aspect radiografic. Cînd tumoarea este localizată pe un os lung, se văd în dreptul diafizei una sau mai multe lacune cu contururi neregulate, cu margini de aspect estompat, fără semne de reacție periostală. Este forma osteolitică, cea mai frecvent întîlnită.

Metastazele condensate dau, dimpotrivă, imagini intens opace, de „os de fildeș“. De obicei întîlnim această formă la coloana vertebrală, unde vertebra patologică face un puternic contrast de intensitate cu vertebrele supra- și subiacente.

Cîteodată vertebra este turtită, producînd o deformare a coloanei; discurile intervertebrale se păstrează în mai toate cazurile, oarecum intacte.

Evoluția este rapidă spre moarte, îndeosebi în forma cu „metastaze multiple“, care interesează scheletul în întregimea lui.

Diagnostic. Nu este greu de pus cînd tumoarea primitivă este cunoscută. Trebuie evitată greșeala de diagnostic cu o tuberculoză vertebrală. Examenul bioptic lămurește eventualele confuzii cu tumorile cu mieloplaxe,

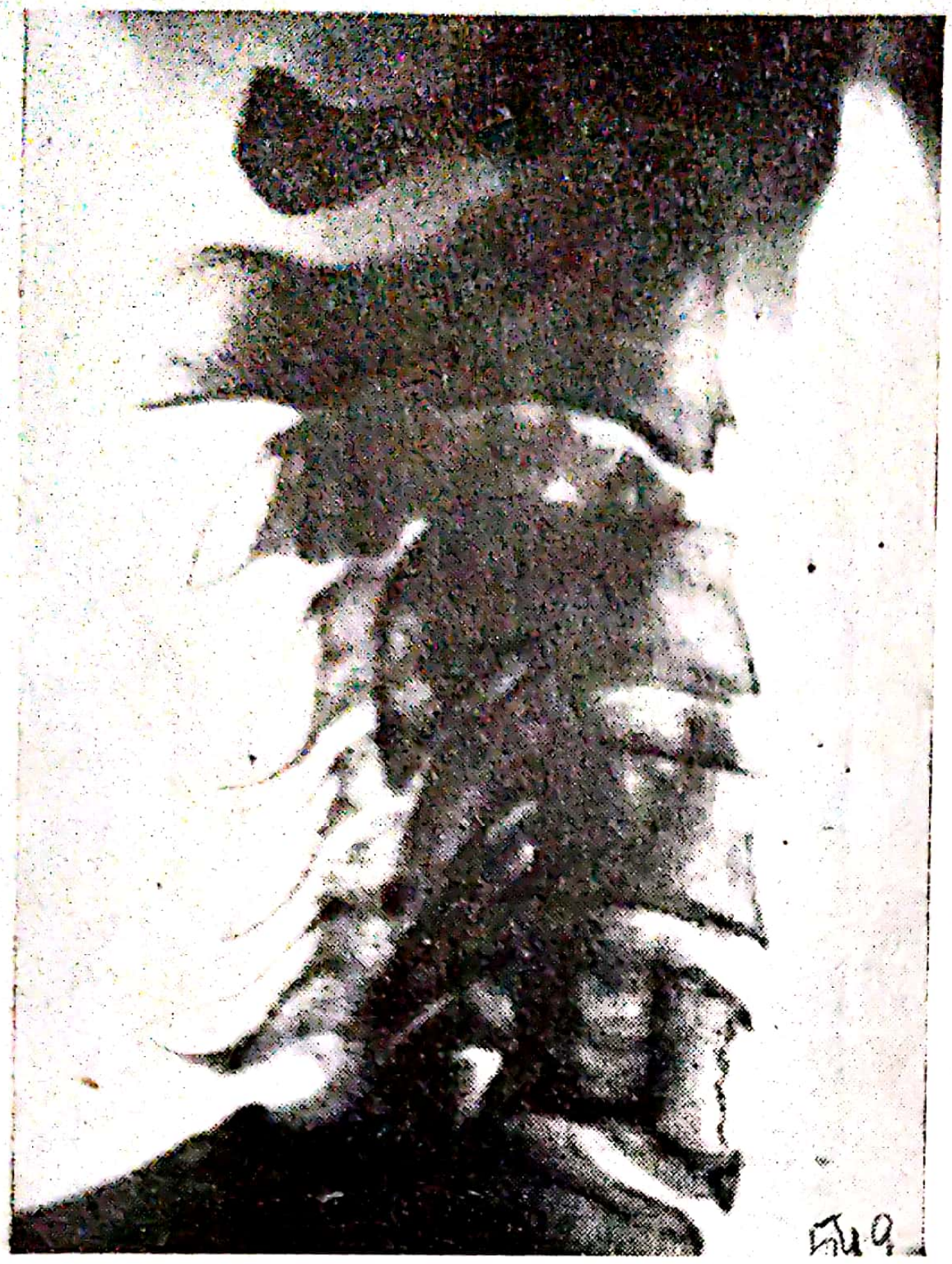



Fig. 549. — Evoluția radiografică a unei metastaze cervicale de hipernefrom (tumoarea lui Gravitz, caz personal).



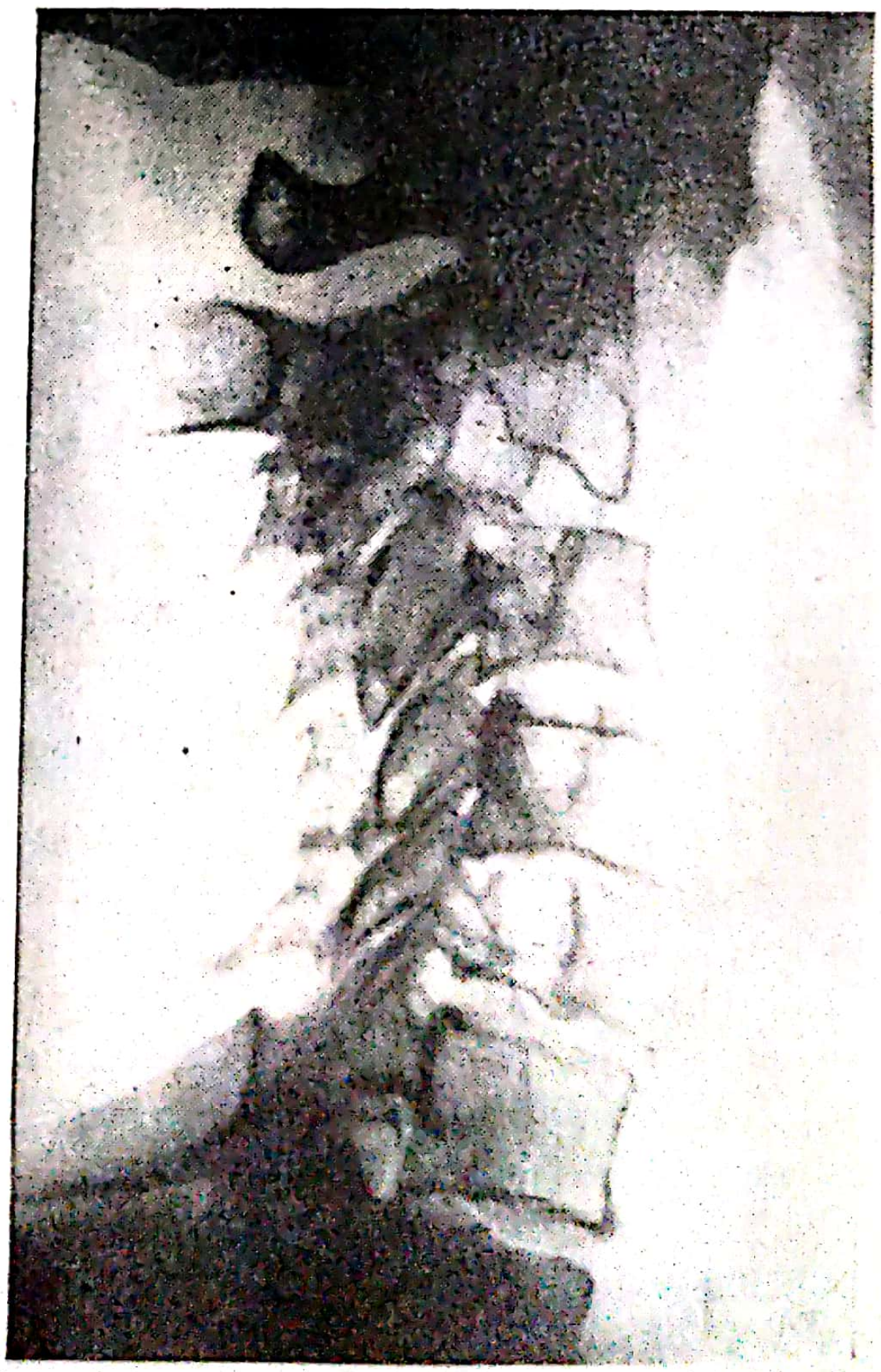

Fig. 550. — Același caz după 4 luni.



Fig. 551. — Acelaşi caz după 6 luni.

sarcomul osteogenic, mielomul multiplu sau osteoza fibrochistică (boala lui Recklinghausen), arătînd aspectul histologic al „tumorii-mamă".

Într-un caz observat de autori din primul moment şi pînă la sfîrşitul letal al bolnavului, un neoplasm al capsulei suprarenale (hipernefrom sau tumoarea lui Grawitz), de dimensiune mică, care nu s-a manifestat prin nici un semn clinic sau prin examenul de laborator în tot cursul evoluţiei sale, a topit cu încetul cinci corpuri vertebrale şi a erodat o parte din corticala unui femur cu micul său trohanter. Biopsia făcută din tumoarea femorală, arăta ca o masă mixomatoasă. Preparatele examinate în trei laboratoare nu s-au putut diagnostica, dar profesorul Abrikosov care a examinat lamele a stabilit diagnosticul de hipernefrom, confirmat la autopsie (fig. 549, 550 şi 551).

Tratament. Radioterapia poate avea o acţiune antalgică şi de limitare a evoluţiei tumorale. Intervenţiile chirurgicale sînt contraindicate, în afară de cazurile excepţionale, în care metastaza este în mod sigur unică, cînd operaţia poate fi indicată pentru a scăpa bolnavul de dureri. Tumorile metastatice ce au ca punct de plecare neoplasmul sînului sînt uneori influenţate prin castrare chirurgicală sau radiologică şi hormonoterapie (testosteron în doze mari).

BONTURILE

Bontul este o nouă extremitate a unui segment din sistemul locomotor, provenită prin amputaţie *intra partum*, accidentală sau operatorie. El va cuprinde elementele constitutive ale segmentului respectiv, la nivelul secţiunii. Congenital există amputaţii prin aplazie sau prin aşa-zisa boală amniotică.

Amputaţia accidentală este un act mutilant produs prin traumatism. Prin intervenţie chirurgicală se sacrifică un segment dintr-un membru, dar cu scopul de a se salva restul membrului sau chiar viața bolnavului. Mai există amputații produse în urma unor boli (gangrena uscată a unui segment, lepra etc.).

Cauzele care determină amputațiile sînt:

1. **Cauze traumatice.** Amputația poate fi executată prin traumatism sau printr-un act chirurgical. Astăzi, indicațiile sacrificării unui segment din aparatul locomotor sînt mult mai restrînse decît înainte, mai cu seamă în zdrobirea segmentelor. O bună pregătire a unui chirurg nu înseamnă să știe să folosească resursele chirurgicale în vederea soluționării simpliste prin exereză mutilantă, ci să le întrebuințeze foarte judicios împreună cu mijloacele ortopedice, precum și cu ajutorul chimioterapicelor și al antibioticelor, pentru a salva cît mai mult din membrul lezat. Aceste principii de tratament trebuie urmate mai ales în cazul plăgilor cu fracturi ale mîinii și ale degetelor.

2. **Gangrenele.** Arteritele, emboliile, diabetul, trombozele, infecțiile anaerobe, care dau gangrenă, impun amputația într-un număr mult mai redus decît altădată. Tratamentul vasodilatator, anticoagulant, endocrin și antiinfecțios a progresat atît de mult, încît se poate de multe ori înlătura mutilația.

O formă mai rară de gangrenă, prin tulburare vasculară, întîlnită de autori în cîteva cazuri, a fost spasmul puternic și persistent vascular în urma unui traumatism însemnat la nivelul gambei. Înlăturarea spasmului a putut fi realizată prin tratament medicamentos, scăpînd bolnavul de amputație.

În cazurile de gangrenă, cînd starea generală a bolnavului este însă mult alterată și amputația este de neînlăturat, trebuie practicată cît mai economic, la nivelul strict de delimitare a țesuturilor gangrenate de cele sănătoase. Delimitarea este posibilă prin folosirea refrigerației membrului gangrenat, după tehnica lui Allen și Lobaceev, aplicată de autori încă din 1949.

3. **Infecțiile grave.** În infecții cronice ale oaselor articulațiilor cu alterarea stării generale se pot salva bolnavii de la amputații datorită unui tratament corect chirurgical conservator, asociat cu un tratament intens antiinfecțios. Chiar și prognosticul osteo-artritelor tuberculoase, la bătrîni, s-a ameliorat simțitor în urma administrării locale și intraarteriale a streptomicinei (Al. Dortheimer, G. Broșteanu și Cl. Baciu, 1955).

4. **Tumorile maligne.** În prezent sînt destul de multe tumori tratate conservator, preferîndu-se, cînd acest lucru este posibil, rezecția largă a tumorii și eliminarea ganglionilor supraiacenți, recomandată de I. Rahman, Ciaklin și Bogoraz. Noi am adoptat această atitudine într-un număr de cazuri de osteo-sarcoame, uneori cu rezultate neașteptat de bune (Al. Rădulescu, Cl. Baciu și N. Robănescu, 1954).

5. **În diformitățile congenitale** (aplazii, focomelii) sau în unele diformități cîștigate, dacă există tulburări trofice însemnate, sau se poate relua funcția prin proteză, se impune amputația.

Amputația este un act de chirurgie generală; de aceea, orice chirurg trebuie să cunoască tehnicile corecte, precum și nivelul cel mai indicat unde trebuie executată amputația în vederea bunei purtări a protezei. Amputația este o operație de exereză; ea nu aparține chirurgiei ortopedice. Aceasta înlătură doar diformitățile bontului, reamputînd un bont alcătuit vicios sau făcut la un nivel nepotrivit, deci neprotezabil, sau intervine ca să-l cinematizeze, făcînd din el un motor care să pună în funcție protezele mecanice. Iată de ce nu ne vom ocupa de tehnica propriu-zisă a amputațiilor, ci de principiile generale care călăuzesc chirurgul să facă un bont bun pentru protezare.

Amputaţia nu lasă însă, de la început, un bont apt pentru protezare. După I. Georgescu: „secţiunea pielii, a muşchilor, ligatura vasculară, secţiunea nervului, plaga osoasă cu cicatrizarea şi mai ales necicatrizarea ei constituie atîtea elemente ale unei boli pe care am putea-o numi *boala postamputaţie*, şi care se traduce clinic prin dureri, fluxiuni congestive şi o foarte înceată recuperare a mişcărilor".

Prin actul mutilant al amputaţiei, procesele de coordonare musculară suferă tulburări profunde, deoarece o serie de influxuri intero- şi exteroceptive dispar o dată cu lipsa segmentului amputat şi a mişcărilor efectuate de el. În locul acestor influxuri apar altele noi. O serie întreagă de elemente motorii fiind scoase din economie, în locul lor urmează să intervină altele, care să suplinească cît de cît funcţia pierdută.

Interdependenţa funcţională a diverselor componente ale unui membru întreg se desfiinţează într-o bună măsură; aşa încît, un timp uneori destul de lung, există doar mişcări anarhice.

Denumirea şi clasificarea bonturilor. Este neadmisibil să se scrie, ca diagnostic, sau să se spună: „amputaţia coapsei stîngi în treimea medie..." ; trebuie scris sau spus „lipsa coapsei din treimea..." fiindcă cuvîntul „amputaţie" se adresează actului operator executat şi nu poate fi folosit decît în protocolul operaţiei.

O clasificare completă a bonturilor este aceea propusă de A. P. Kotov (1946). După acest autor, bonturile se pot împărţi după cum se iau în consideraţie nivelul locului de amputaţie, forma, funcţia, starea plăgii, impresiile subiective ale amputatului şi gradul pregătirii pentru protezare.

După nivelul de amputaţie, bonturile pot fi la braţ, antebraţ, carp, metacarp, coapsă, gambă sau picior. Se va specifica bineînţeles treimea segmentului şi, dacă este cunoscută, şi tehnica de amputaţie, procedeul lui Pirogov, al lui Chopart, Lisfranc etc.).

După forma lor, bonturile pot fi cilindrice, în formă de limbă de clopot, conice normale (conoide) sau conice ascuţite.

Funcţia bonturilor este dependentă de mobilitatea articulaţiei sau articulaţiilor supraiacente. Din acest punct de vedere, bonturile pot avea o mobilitate normală, una limitată sau pot fi chiar imobile sau imobilizate prin proteză.

După starea plăgii postoperatorii, bontul se poate împărţi în: bont cicatrizat sau necicatrizat.

După impresiile subiective ale amputatului, bonturile se vor împărţi în dureroase şi nedureroase.

După gradul pregătirii pentru protezare, bonturile se pot împărţi în *bonturi mature*, cu formă şi dimensiuni stabilizate, şi *bonturi neformate*, cu aspecte şi dimensiuni nestabile. De obicei, printr-un tratament corect bontul ajunge să se matureze după 4—6 luni de la actul operator.

Un diagnostic complet şi corect al unui bont normal, apt pentru protezare, trebuie să fie, de exemplu, următorul: „bont în treimea inferioară a coapsei drepte, realizat prin două lambouri inegale, conoid, mobil, cicatrizat, matur, nedureros". Diagnosticul complet al unui bont vicios ar trebui să fie formulat astfel: „bont în treimea superioară a gambei stîngi realizat prin tehnica «în ghilotină», conic, ascuţit, cu mobilitate limitată a genunchiului, necicatrizat, dureros, neformat".

Efectele amputaţiei. Lipsa unui segment din aparatul locomotor duce la o serie de urmări asupra întregului organism.

Dacă amputația s-a efectuat pe un membru inferior, cel opus poate să se hipertrofieze cu vremea, compensînd funcția scăzută a celui amputat, dar piciorul se deformează în plat-valg-transvers (Smaerievici). Etiologia acestei forme de picior valg este explicată în primul rînd de efortul suplimentar pe care-l face întreg membrul inferior, atît în susținere (suportă mai mult decît în mod normal greutatea corpului), cît și în deplasare și, în al doilea rînd, de deficiența musculară a organismului, și deci și a membrului întreg, prin inactivitatea îndelungată din timpul bolii și prin infecțiile care însoțesc de obicei traumatismul ce premerge amputația (Al. Rădulescu și N. Robănescu).

I. Georgescu a găsit că 93,3% dintre amputați fac picior plat, dar că numai 1,50% din ei au piciorul rigid, dureros.

Statica acestor invalizi este vicioasă, obligînd genunchiul să ia o atitudine de valg, pentru a apropia cît mai mult proiecția centrului de greutate de linia mediană. Acest fapt determină artroze la șold sau genunchi, hidrartroză, la genunchi și varice.

Coloana vertebrală suferă și ea devieri. Lipsa unui membru inferior se compensează cu o scolioză dorso-lombară, cu concavitatea de partea membrului valid, deoarece trunchiul se înclină de această parte. Cu timpul, această scolioză antrenează și o deviere dorsală de compensare, și devine rigidă și se însoțește de spondilartroză, cu toate fenomenele sale foarte supărătoare. Sacrul este basculat în față, iar coccixul înapoi. Uneori apare chiar o turtire a vertebrei L_5, de partea validă, discul intervertebral micșorîndu-se și el de această parte.

Eforturile repetate de mers predispun și la agravarea herniilor inguino-crurale existente; de aceea, o mare proporție dintre amputați pretind, pe lîngă proteză, și aparate de hernie.

Măduva și rădăcinile sînt congestionate și deseori arahnoidita este prezentă, ca și paraliziile de plex brahial. În lichidul cefalorahidian se găsesc hiperalbuminoză și disociere albumino-citologică, în primele luni după operație.

Examenul medical al amputaților a arătat de asemenea apariția unor tulburări ale organelor interne. Astfel, la 29% din amputați V. D. Ivanovski găsește hipotensiune; L. M. Gheorghievskaia găsește la 22,7% hipertensiune, iar la 10,5% boală ulceroasă sau o gastrită cronică. Aceste cifre depășesc cifrele medii de morbiditate.

Un capitol deosebit de important este acela al nevrozelor, care se observă în proporție de 38% la amputați.

Bolnavilor cărora li s-a sacrificat un segment de corp pare că în același timp li s-a amputat ceva din personalitatea lor psihică și morală (Rădulescu). Nu rare sînt cazurile cînd apar complexe de inferioritate și stări neurasteniforme, care fac ca bolnavii nesupravegheați să ajungă de obicei toxicomani. În astfel de împrejurări, voința bolnavilor este scăzută, ca și încrederea lor în recîștigarea funcției pierdute. Ei sînt de obicei maniaco-depresivi și au o atitudine revendicativă excesivă.

Așa cum remarca M. I. Huslik, patologia organelor interne a celor amputați nu trebuie înțeleasă ca o urmare directă a amputației, ci ca o tulburare a sistemului nervos central, și deci și a sistemului nervos vegetativ, ceea ce creează substratul favorabil pentru dezvoltarea multor stări patologice. Iată de ce gimnastica medicală și încadrarea precoce în cîmpul muncii constituie pentru amputați elemente importante psihoterapice.

Bonturile patologice și tratamentul lor. Nu totdeauna o amputație creează un bont apt pentru a fi bine protezat. Bonturile pot prezenta un număr de leziuni care interesează tegumentele, muşchii, oasele, nervii sau vasele secţionate. Uneori aceste leziuni sînt secundare şi se datoresc protezelor rău confecţionate.

Amputaţiile care se execută greşit, sub impulsul urgenţei, amputaţiile liniare ale lui Kausch sau aşa-numita „amputaţie în formă de cîrnat" a autorilor francezi, duc la un bont conic şi diform, uneori cu osul necrozat sau infectat, ieşind mai mult sau mai puţin prin tegumentele ulcerate. Cînd osul are o lungime la limită şi rămîne acoperit în bună măsură, rezultă la extremitatea bontului o cicatrice vicioasă, strînsă în formă de pungă, aderentă de os şi de muşchi, avînd pielea în genere ulcerată. Chiar dacă această ulceraţie se vindecă printr-o bună îngrijire, regiunea rămîne totuşi dureroasă şi nu peste multă vreme ulceraţia se reinstalează. Ca să împiedicăm deformaţia prea mare a bontului căpătat prin amputaţia „în formă de cîrnat", se va căuta să se readucă tegumentele spre vîrf, ca să se acopere părţile moi, de îndată ce pericolul infecţiei a trecut. Aceasta este posibil printr-un mijloc oarecare de extensie continuă aplicat la tegumente sau prin plastie locală. După Payr, cînd bontul la vîrful său este denudat şi cu o plagă neseptică, se face o plastie în felul următor: pe partea anterioară se face o incizie a tegumentelor, perpendiculară pe segment şi imediat deasupra pierderii de substanţă tegumentară; la o distanţă egală cu lăţimea plăgii se face mai sus, spre rădăcina membrului, o a doua incizie, paralelă cu cea dintîi, obţinîndu-se astfel un lambou cu doi pediculi laterali, care se alunecă peste plagă şi se suturează. Pe plaga obţinută prin deplasarea lamboului se pune ulterior o plastie liberă de piele. În cele din urmă se va recurge chiar la o ajustare a bontului, scurtînd din os atît cît este necesar pentru ca acoperirea lui să fie posibilă.

Cînd cicatricea este întinsă, aderentă, ulcerată sau cînd sînt fistule din cauza infecţiei osoase, se poate recurge la operaţii parţiale, cum ar fi degajarea cicatricei şi excizia ei, sechestrectomie, extirparea fistulelor. De cele mai multe ori, în astfel de cazuri, o reamputaţie corect făcută, luînd toate măsurile ca infecţita să nu se mai instaleze, este mult mai indicată.

Se poate recurge, de asemenea, mai ales în cazul bonturilor scurte, la plastii tegumentare, pentru înlocuirea cicatricelor supărătoare excizate în prealabil.

Examenul tegumentelor ne poate pune în faţa unor modificări, fie patologice, fie funcţionale. Din prima categorie fac parte hiperkeratozele şi atrofia cutanată care apare la nivelul de presiune al protezelor pe bont, ca şi bursele seroase, care apar tot la aceste niveluri şi care sînt în genere nesupărătoare cît timp nu se inflamează.

La locurile de presiune ale protezelor pe bont pot apărea însă şi modificări patologice supărătoare, cum sînt ulceraţiile, calozităţile, dermatozele şi piodermitele. Acestea apar de obicei prin frecarea pe bont a marginilor protezelor care nu sînt bine lustruite sau căptuşite.

Tegumentele bontului pot prezenta de asemenea unele tulburări datorite dezechilibrului sistemului nervos vegetativ, ca anizocorie, dermografism asimetric, tulburări ale reflexului pilomotor, tulburări în secreţia sudorală şi sebacee şi reactivitate scăzută faţă de razele ultraviolete. Pentru a se obţine cu astfel de raze un eritem al tegumentelor bontului, este necesară o doză de trei — cinci ori mai mare (M. I. Kuslik).

Musculatura bontului se atrofiază şi se fibrozează, retractîndu-se progresiv. Iată de ce sutura grupelor musculare antagoniste deasupra bontului osos şi reluarea cît mai precoce a funcţiei constituie practic metoda terapeutică corectă. Uneori, prezența unor grupe musculare mai importante, de o parte a bontului, determină un dezechilibru funcțional producător de diformități secundare. Astfel, piciorul amputat prin procedeul lui Chopart ajunge deseori la un ecvinism foarte supărător.

Osul sau oasele bontului se decalcifică, păstrîndu-și însă arhitectura trabeculelor, spre deosebire de atrofia osoasă din poliomielită, în care decalcifierea este însoțită de o modificare a arhitecturii trabeculare (W. Todd și T. E. Barber). Atrofia duce de obicei la ascuțirea bontului, încît extremitatea osului se subțiază și poate străpunge țesuturile moi.

Infecția bontului osos este urmată de o osteită cronică, ce poate fistuliza și poate îngreuna mult timp protezarea.

La copil, creșterea osoasă continuînd, în timp ce musculatura se fibrozează, bontul capătă o conicizare secundară, care face uneori protezarea foarte dificilă.

Cicatrizarea bontului osos, prin opercul, este rară și se întîlnește de obicei la nivelul bonturilor epifizare. Cînd segmentul amputat are două oase, se poate întîmpla ca acestea să se sudeze între ele, spre capete, printr-o punte osoasă.

Foarte multe din bonturile gambei sînt făcute greșit *fiindcă se lasă peroneul mai lung decît tibia, sau chiar egal*. Acest fapt dă greutăți în protezare, dureri și chiar ulcerații, încît se impune o reamputare cu scurtarea peroneului.

Datorită proceselor active de resorbție și osificare ce se produc după amputare, la nivelul bontului osos apar și osteofite. Acestea s-ar datori unor inflamații neaparente, clinic, fără existența unui focar de osteomielită. Așa cum remarcă I. Georgescu și G. Damian, o simplă ulcerație a bontului, producînd o stare inflamatorie cronică, superficială, poate determina apariția osificărilor osteofitice, prin congestia și mutația calcică locală pe care o produce. La aceasta se adaugă resturile de periost și mai ales activitatea osteoformatoare a măduvei osului.

Așa cum a arătat P. B. Sipovski, osteofitele urmează o evoluție histologică asemănătoare formării calusului în fracturi, putîndu-se recunoaște patru faze evolutive: osteofit nematur în care predomină țesutul osteoid, osteofit osos nematur în care apare țesutul osos, iar lamelele se vascularizează și se osifică, osteofit matur cu sisteme haversiene schițate sau alcătuite și, în sfîrșit, osteofit matur în evoluție regresivă, care începe să prezinte fenomene de resorbție.

Pentru a preveni apariția osteofitelor se recomandă secționarea netedă a osului, cu pilirea și netezirea bontului osos, și formolizare locală cu o soluție 10%. Obliterarea canalului medular cu opercul osos, fascie sau alt material conjunctiv, efectuată cu scopul de a se crea posibilități mai bune pentru sprijinul terminal, pare de asemenea că are un oarecare rol preventiv în apariția osteofitelor.

Vasele secționate pot duce și ele la complicații supărătoare cum ar fi anevrismele, care rezultă prin legarea laolaltă a arterei și a venei. Secționarea arterei și interceptarea filetelor ei nervoase pot declanșa apariția unui sindrom dureros, fie prin congestie, fie prin ischemie. În astfel de cazuri se impune de multe ori simpatectomia înaltă sau cel puțin cea periarterială.

Cel mai mare procentaj de bonturi neprotezabile (aproximativ 38% după M. I. Kuslik) este dat însă de prezența nevroamelor dureroase. Nervul secționat este pus în alte condiții decît în interiorul tecii sale. Extremitățile nervilor secționați se tumefiază și devin glioame care conțin un ghem de cilindracşi. Încă înainte de a se forma nevromul, cilindracşii pătrund în ţesutul conjunctiv al cicatricei, dînd ramuri regenerate, care, supuse diverselor excitaţii şi compresiuni, constituie una din cauzele tulburărilor nervoase şi de scădere a pH-ului tisular (6,2 — 6,8 în ţesuturi şi 7 — 7,2 în nerv), deci de schimbare a compoziţiei umorale locale. Eventualele supuraţii menţin o stare de congestie cu iritaţie cronică.

Secţionarea nervului şi apariţia nevrogliomului influenţează puternic asupra rădăcinilor nervoase şi a măduvei. Rădăcinile se atrofiază, iar umflătura medulară de partea membrului amputat se micşorează. Uneori, aceste modificări medulare sînt bilaterale; de aceea se presupune că, în afară de intervenţia secţionării, un rol l-ar avea şi infecţia, cu nevrita ascendentă consecutivă.

Pentru a se preveni apariţia neurogliomului s-au propus şi încercat nenumărate soluţii: ligatura cu fir neresorbabil, fenoligare, bidijanare cu violet de genţiană 2%, cu acid tanic 10%, cu alcool (Ralizuminovski, Nazarov) sau cu formol 5%. De asemenea s-au folosit strivirea, închiderea prin sutură a perinervului, sutură în ansă la el însuşi, sutură în ansă la un nerv vecin şi chiar incluzia în os. Se utilizează tehnica preconizată de Leriche (1948), care, considerînd amputaţia ca un act de chirurgie nervoasă recomandă izolarea proximală a nervilor principali, injectarea intraneurală a unei soluţii de novocaină 1% şi alcool, ligaturarea şi secţionarea sub ligatură, de preferinţă cu bisturiul electric, care nu este urmată de procese de neurogeneză exuberantă. Diackmann (1951) indică îmbrăcarea nervului secţionat într-o capsulă de polietilen, care, fiind izolantă, nu permite cilindracşilor să se infiltreze în ţesuturile vecine. Izolarea se face şi prin tuburi subţiri de substanţă acrilică, astupate la vîrf.

Teneff Stefanov (1948), pentru care ţesutul muscular are o acţiune neurotropă, implantează nervii principali ai membrului amputat în masa muşchilor vecini. Urmărind la animale evoluţia histologică a extremităţilor nervoase introduse în masele musculare, constatînd că unele proliferări conjunctive lipsesc, ajunge la concluzia că terminaţiile neurofibrilelor se împrăştie în evantai printre fibrele musculare pe care se termină.

Apariţia nevroamelor dureroase la nivelul bonturilor ridică probleme dificile de terapeutică, deoarece astăzi nu se poate da o interpretare fiziopatologică completă acestor dureri. De aceea, metodele propuse pentru soluţionarea acestei probleme sînt multiple. În afara tehnicilor la care se recurge pentru prevenirea apariţiei neuroglioamelor şi deci a durerilor, pentru tratarea acestora, odată apărute, s-au mai recomandat ligaturarea simplă sau dublă, deasupra nevromului (Kartvin), rezecarea nevromului cu 5—6 cm mai sus şi suturarea unui fragment de nerv de viţel formolizat, diverse intervenţii pe lanţurile simpatice şi pe ganglioni (preconizate de Leriche), refrigerarea bontului nervos, iradierea masivă cu raze ultraviolete (Zalkindson, Lansmann, Ermolaeva), radioterapia, precum şi rezecţia nervilor (Molotkov). Ultima tehnică nu a dat însă rezultate decît la oamenii în vîrstă şi numai în durerile provenite din cicatrice.

Ca adjuvante terapeutice importante mai pot fi folosite blocajele novocainice pe trunchiurile principale sau infiltraţiile lombare, injecţiile masive cu vitamină B_1 şi grefele tisulare Filatov; P. Dumitrescu a obţinut rezultate mulţumitoare cu aceste grefe. De asemenea s-au făcut injecţii peridurale la locul unde vin în măduvă rădăcinile nervilor respectivi, după tehnica lui Dogliotti.

Uneori, însă, durerile bontului nu pot fi rezolvate prin aceste mijloace, şi în aceste cazuri s-au propus o altă serie de intervenţii, ca radicotomia lui Sicard, cordotomia fasciculului spino-talamic, cordotomia bulbară, mielotomia comisurală posterioară, secţiunea mezencefalică a lui Doglioti. Considerăm că aceste intervenţii sînt antifiziologice, brutale, şi nu rezolvă cazurile în măsura aşteptată. Indicaţia unora din ele rămîne cu totul excepţională.

Noi preferăm degajarea şi rezecarea nevromului apocaptic dureros. Pentru aceasta se descoperă nervul, care trebuie de multe ori aproape sculptat din ţesutul fibros ce-l înconjură; se pune în evidenţă neurogliomul, care se prezintă ca o măciucă dură, uneori de dimensiuni impresionante. Nervul se individualizează din ţesutul cicatriceal pe o mare întindere, pînă în porţiunea unde aspectul său este normal; la nivelul cel mai înalt al plăgii se face intraneural o anestezie cu novocaină şi alcool, se ligaturează şi se secţionează sub ligatură.

P. Wertheimer şi J. Angel (1955) au studiat rezultatele la distanţă obţinute în 100 de bonturi dureroase tratate în feluri diferite: 57 de bolnavi au fost supuşi unui tratament pe simpatic, făcîndu-se simple infiltraţii la 33, iar la 24 de bolnavi intervenţii operatorii. Din amputaţii care au fost infiltraţi, 8 s-au vindecat, 12 s-au ameliorat apreciabil şi 13 nu au prezentat nicio ameliorare. Dintre cei operaţi, la 8 s-au făcut simpatectomii periarteriale; unul s-a vîndecat, trei au prezentat ameliorări trecătoare şi patru nu au fost de loc influenţaţi. Din ceilalţi 16 bolnavi care au suferit o intervenţie pe lanţul simpatic sau pe ganglioni, numai 3 s-au vindecat, 8 s-au ameliorat pentru un timp mai mult sau mai puţin lung, şi 5 nu au avut nici o ameliorare.

Unele leziuni nervoase la distanţă au repecursiuni şi asupra bontului în ceea ce priveşte motilitatea şi troficitatea lui. De pildă, într-o amputaţie de gambă, bontul poate fi greu protezabil, fiind în parte insensibil, prezentînd ulceraţii cronice sau neputînd fi mobilizat activ din cauza unei leziuni a sciaticului la coapsă; acelaşi lucru se poate întîmpla şi cu un bont de braţ sau antebraţ în cazul unei leziuni la nivelul plexului brahial.

Consecutiv războaielor, aceste complicaţii erau destul de dese la invalizi. În astfel de împrejurări trebuie soluţionată leziunea nervoasă (rezecţie cu resuturarea continuităţii nervului, neuroliză, neuroplastie locală, plastie nervoasă liberă etc).

Un ultim element funcţional important, a cărui tulburare poate duce la formarea unui bont vicios, este articulaţia superioară. Pierderea mobilităţii acestei articulaţii, atitudinile ei vicioase, redorile şi artrozele acesteia fac din bont o extremitate greu de folosit. Iată de ce trebuie menţinută funcţia articulaţiei sau articulaţiilor supraiacente.

Acest lucru este posibil prin aplicarea tratamentului respectiv, indicat pentru fiecare fel de leziune articulară.

În artralgii cu redoare articulară consecutivă, împachetările cu nămol, dar mai ales cele cu parafină, sînt foarte indicate. Tot pentru înlăturarea unor redori prin fibrozare se recomandă röntgenterapia, razele infraroşii, undele scurte etc., urmate de masaj şi mişcări activo-pasive. Acestea se pot face mai cu folos în apă caldă.

Bonturile în flexie vor fi corectate prin extensie continuă, treptată, executată cu aparate şi dispozitive diverse (fig. 552).

Cînd diformitatea nu poate fi îndepărtată pe cale pur ortopedică se recurge la unele intervenţii chirurgicale. La genunchi, spre exemplu, se pot alungi tendoanele flexoare ale bontului, dar în acelaşi timp trebuie făcută şi o capsulectomie posterioară. Dacă extensia extemporanee nu se poate obţine uşor, se va recurge la osteotomia femurului, în spre diafiză, făcută în genere în formă de *V* sau după procedeul lui Mommsen. Se aplică un aparat gipsat pînă la consolidare, și apoi se face fizioterapie.

La șold trebuie uneori scoborîte inserțiile musculare de pe spina iliacă (operația lui Soutter).

Membrul fantomă. Se înțelege sub această denumire o falsă percepție a segmentelor corporale care lipsesc. Amputațiile localizează uneori dureri la nivelul lor, dureri care se deosebesc totuși de cele ale bontului real.

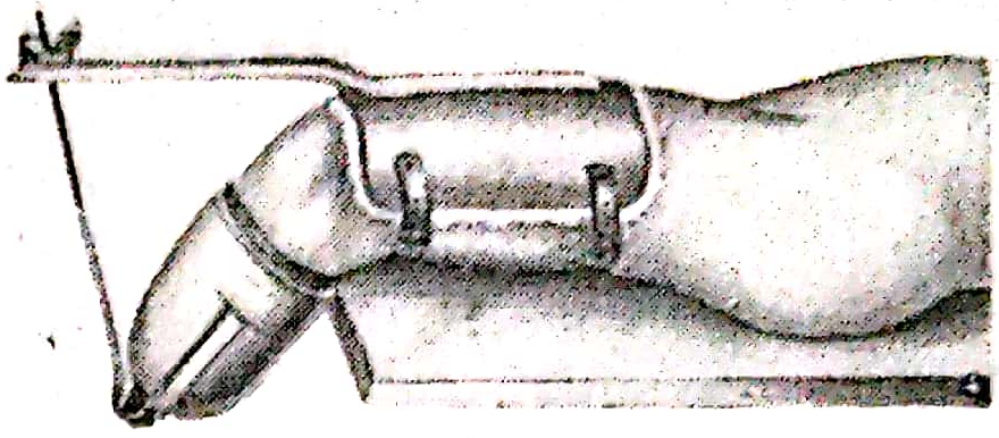

Fig. 552. — Dispozitiv de a îndrepta un bont în flexie (după Ducroquet).

Queniot, Charcot, Lhermitte, și mai recent Leriche, Sliosberg, B. Bronholm și încă mulți alții s-au preocupat de această chestiune, care continua să rămînă nelămurită. Importante contribuții, mai ales în fiziopatologia membrelor fantomă și în tratamentul acestor tulburări, au adus autorii sovietici Kiliarovski, Bogoslavski, Kilenov, Askundov și Klîkov.

În *impresiile complementare* ale amputaților, fantoma se manifestă ca o prelungire a bontului, fie la locul ocupat de membrul amputat, fie că suferă unele deplasări. Oricum, fantoma urmează mișcările bontului, ca și cum segmentul lipsă ar continua să existe. Uneori invalizii afirmă chiar că pot executa anumite mișcări voluntare cu ea. Senzațiile complementare de fantomă nu sînt însă numai apanajul membrelor inferioare sau superioare, ele putînd apărea și după amputarea mamelonului, a penisului sau chiar a nasului, ca într-un caz descris de D. Grigorescu.

D. Grigorescu, Cl. Baciu și N. Popescu (1952) au studiat problema impresiilor complementare de membru fantomă la 342 de invalizi care s-au prezentat pentru protezare în timp de patru luni de zile la Întreprinderile ortopedice de stat „Pirogov", și au găsit că sînt atît de deosebite de la invalid la invalid, încît o clasificare rigidă și o constituire a lor într-un tablou de procentaje este practic imposibilă.

1. *Frecvență.* Dintre cei 342 de invalizi cercetați, 94% au prezentat sau mai continuau să prezinte senzațiile de membru fantomă. Spre deosebire de studiile clasice, care afirmă că fantoma se întîlnește mai frecvent la membrul inferior, aceasta a fost găsită la amputații de membru inferior numai în 89% din cazuri, în timp ce la amputații de membrul superior în 99% din cazuri. Profesia pe care invalizii au avut-o în momentul accidentului, precum și anestezia cu care s-a făcut amputația, nu par a avea nici o influență asupra apariției și evoluției membrului fantomă.

Vîrsta la care s-a produs accidentul pare a avea însă un rol important. Dintre cei doi amputați congenital, unul de gambă și celălalt de antebraț, prin boala amniotică a lui Ombrédanne, nici unul nu a avut senzații de membru fantomă. De asemenea, membrul fantomă a lipsit cu desăvîrșire la cei 12 invalizi amputați sub vîrsta de 9 ani.

2. *Momentul apariției.* În 85% din cazuri, membrul fantomă a apărut imediat după intervenția chirurgicală, în 14% în primele trei luni și în 1% între a treia și a șasea lună.

Un invalid care nu a prezentat membrul fantomă în primele șase luni de la operație se poate considera scăpat de această senzație neplăcută.

3. *Formele de manifestare.* Se poate afirma că sînt total deosebite la membrul superior față de cele de la membrul inferior.

Cea mai frecventă formă de manifestare a membrului fantomă la invalizii prezentînd lipsa membrelor inferioare este aceea a senzației de mișcări involuntare și furnicături în degete, în special în haluce (69%). Urmează senzația de mișcări involuntare și furnicături la călcîi (15%) și la bolta externă (2%). Dintre amputați, 4% afirmau că au impresia că pot executa și voluntar mișcarea degetelor. Unii invalizi care obișnuiau înainte de amputație să-și scarpine piciorul simt uneori această nevoie și după amputație, și deseori se surprind ducîndu-și mîna spre gamba care nu mai există.

Senzația de fantomă este cu atît mai completă cu cît nivelul amputației este mai jos. În amputațiile Chopart și Lisfranc, invalidul simte permanent degetele în mers, ceea ce-l face uneori să calce greșit și, cînd lovește cu vîrful bocancului un obstacol, acuză dureri în vîrful degetelor. Un invalid amputat bilateral prin procedeul Chopart, care umbla pe bicicletă, de cele mai multe ori cînd pornea, fiindcă era convins că are degete, punea vîrful bocancilor pe pedale, și din cauza acesta aluneca.

Durerea membrului fantomă s-a constatat numai în 3% din cazuri. Este de obicei fixă, localizată distal, în haluce, călcîi sau marginea externă a plantei și, fapt important, apare în directă legătură cu timpul rece și umed, luînd astfel aspectul unei nevralgii. La membrul inferior nu s-a găsit clinic, în aceste cazuri, existența neuro-glioamelor, dar, infiltrîndu-se 30 ml novocaină 1% în jurul sciaticului invalizilor de coapsă, s-au putut suprima temporar senzațiile dureroase.

Pentru membrul superior, formele de manifestare ale membrului fantomă sînt mai variate, deși se referă tot la segmentul distal. În 58% din cazuri invalizii își simt degetele permanent într-o poziție de semiflexie, în 22% simt pumnul strîns cu unghiile înfipte în carne. În 20% simt degetele în semiflexie, fixe din toate articulațiile interfalangiene în timp ce policele se mișcă, în special în abducție și opoziție. Dintre invalizi, 17% au declarat că pot executa după voință anumite mișcări cu degetele lipsă. Iluzii mai deosebite prezentau un tînăr de 16 ani, cu lipsa membrului superior la nivelul treimii medii a brațului, care-și simțea mîna atîrnînd direct la bont și o femeie de 26 de ani, cu lipsa membrului superior drept la nivelul treimii medii a antebrațului, care-și simțea mîna înfiptă în flancul drept.

Senzația de membru fantomă dă invalidului atît de multă siguranță că mai are mîna, încît deseori cînd scapă cîte un obiect din mîna validă schițează cu bontul o mișcare, ca și cînd ar dori să prindă acest obiect cu mîna lipsă.

Invalizii care au fost corect tratați postoperator și la care bontul a fost pregătit pentru protetizare sau cărora li s-a făcut cinematizarea prezintă într-o proporție mult mai redusă și într-o formă mai diminuată senzația de membru fantomă. Uneori nici aceștia nu scapă complet de aceste senzații. Astfel, un invalid cu operația lui Krukenberg făcută bilateral continua să creadă că are degete și că le poate mișca voluntar, de aceea făcea gesturi de prehensiune dezordonate, fiindcă le executa cu degetele lipsă.

S-a afirmat că membrul fantomă ar avea o origine pur psihică, centrală, intrînd deci în cadrul nevrozelor de obsesie, sau una periferică prin cauze locale, cum ar fi iritarea filetelor senzitive prinse și întinse în cicatricea bontului. Ambele au la bază o concepție nepavlovistă, deoarece încearcă să separe centrul de periferie.

Pentru noi, originea pur psihică a membrului fantomă rămîne foarte dubioasă, deoarece membrul fantomă apare de obicei la indivizii puțin emoționabili, cu un psihic stabil. Va trebui deci să acceptăm că tulburările psihice sînt provocate direct de cele somatice și numai de ele, indiferent de alterările anterioare ale sferei neuropsihice. Amputatul ajunge astfel să aibă o psihologie deosebită, caracterizată în special printr-o mare rezistenţă la sugestie.

Originea pur cerebrală a membrului fantomă mai cunoaşte încă o interpretare, anume aceea a existenţei unei „imagini de sine". Imaginea de sine sau imaginea corporală se referă schematic, după N. Vasilescu şi Botez, la acea parte din eul nostru care intră în contact imediat şi constant cu mediul ambiant, cu care se găseşten în stare de interdependenţă. Se poate spune că imaginea corporală este rezultatul unor percepţii multiple, senzitive şi motorii, şi că exprimă deci pe de o parte, influenţa mediului asupra corpului nostru, iar pe de altă parte activitatea noastră motorie în acest mediu.

Într-adevăr, imaginea corporală este rezultatul activităţii unor reflexe condiţionate, care încep să se organizeze din primul an al copilăriei, cînd activitatea motorie este încă incoordonată.

Imaginea de sine este în ultimă analiză, rezultatul, urma care rămîne impregnată în scoarţă prin activitatea reflexelor condiţionate. Toţi receptorii situaţi în vase, muşchi, oase, ligamente, tendoane, capsulă şi piele care în condiţii normale erau excitaţi, la amputaţi continuă să colaboreze la crearea senzaţiilor fantomă. Localizarea proceselor nervoase în diferitele straturi ale scoarţei, stabilizarea raporturilor dintre structura porţiunilor superioare ale sistemului nervos central şi funcţiile lor, toate acestea se integrează în cunoscutul principiu pavlovist al „raportării dinamicii la structură". Prin date anatomo-clinice s-a spus că „imaginea corporală" ar fi localizată într-o zonă centrată de girusul supramarginal şi că există o dominantă a emisferei drepte în această privinţă.

Fantoma nu poate fi însă o creaţie pur cerebrală, şi dovezi categorice arată contribuţia şi a factorilor periferici în fiziopatogenia ei: infiltraţia cu novocaină a nervului o face să dispară; blocajul simpaticului ganglionar o suprimă uneori definitiv. Este greu de presupus că „imaginea de sine" poate fi atît de uşor influenţabilă. În fiziopatogenia membrului fantomă intervin şi factorii periferici, care printr-o iritaţie permanentă a filetelor nervoase duc la un răspuns excesiv din partea ganglionilor spinali şi la proiectări corticale. Factorii periferici care pot fi incriminaţi sînt: neuro-glioamele, existenţa cicatricelor retractile, forma conică a bonturilor, prezenţa osteofitelor şi a keratozelor.

Neuroglioamele au fost puse în evidenţă într-o proporţie de 70% din cazurile care prezentau membrul fantomă. Este probabil că toţi invalizii prezentau neuro-glioame destul de dezvoltate, dar, marea lor majoritate fiind amputaţi la coapsă sau gambă, acestea nu au putut fi puse în evidenţă din cauza maselor musculare prea dezvoltate. Calitatea neuro-gliomului pare că joacă un rol important în producerea membrului fantomă. Dispariţia senzaţiei de fantomă după infiltraţia perineurală cu novocaină constituie o dovadă puternică în favoarea acestei afirmaţii.

Deosebit de interesante, printre cauzele pe care le-am întîlnit cu regularitate în apariţia durerilor membrului fantomă, par a fi însă unele leziuni prezentate de invalid anterior amputaţiei. De obicei, invalidul localizează durerea la haluce; în trei cazuri, însă durerea se localizase şi la degetul mic şi în toate trei cazurile invalizii acuzaseră bătături dureroase pe acest deget, înainte de amputaţie. Glezna, gamba, genunchiul şi coapsa nu se simt în mod obişnuit; într-un singur caz, un invalid dezarticulat de şold acuza dureri în genunchiul lipsă, dar acesta suferise înainte de amputaţie de reumatism cronic şi prezentase gonalgii intense.

Deosebit de interesante sînt corelațiile observate între evoluția membrului fantomă și momentul și natura protetizării. În 76% din cazuri, o protetizare rapidă, în primele două luni, a dus la o diminuare progresivă și uneori la dispariția completă a iluziei fantomatice. În restul de 24%, protetizarea nu a adus nici o modificare în evoluția formei de manifestare a fantomei. Sînt cazuri în care invalizi din 1916—1917, deși protetizați în primele trei luni de la amputație, continuau să aibă senzația de mișcare a degetelor.

Corelații interesante se pot fixa și între evoluția membrului fantomă și tipul de proteză. Cu cît proteza se adaptează mai bine bontului și îl continuă mai funcțional, cu atît membrul fantomă diminuează. Cu cît este mai rău adaptată, cu sprijin insuficient pe ischion sau pe genunchiul flectat, cu atît membrul fantomă se manifestă mai puternic. Astfel, aproape toți amputații cu bonturi scurte de gambă, care au purtat proteze tip genunchier, continuau cu aceeași intensitate să prezente iluzia de fantomă ca după operație.

Tot în legătură cu purtarea protezei s-a observat că 83% dintre invalizi nu prezentau membrul fantomă cînd purtau proteza, ci numai cînd aveau bontul liber. Restul de 17% prezentau însă un fenomen exact invers: simțeau mai bine membrul fantomă cînd aveau proteză, care le dădea impresia că umblă cu membrul lor inferior valid.

Pentru apariția membrului fantomă este deci necesar un factor local excitant, care s-a manifestat mai des și mai amplu în timpul existenței fragmentului de membru. Iată de ce membrul fantomă este mai frecvent și mai complex la mînă, segmentul cu cea mai bogată viață de reflexe condiționate.

Protetizarea precoce constituie un mijloc eficace în diminuarea intensității manifestărilor membrului fantomă, deoarece se dă bontului posibilitatea unor senzații noi, care înștiințează permanent scoarța că vechea structură a imaginii de sine s-a schimbat, inhibă excitațiile plecate din neuroglioame și reușește pînă la urmă să modifice această structură psihică în conformitate cu noua realitate somatică. În concluzie se va căuta realizarea protezelor cu sprijin total.

Pentru B. Cronholm (1951), membrul fantomă are o origine centrală și periferică. Originea centrală se datorește unei stări de hiperexcitabilitate. Cînd un stimul interesează nervii secționați, calea centripetă a influxului care rezultă este suficientă pentru a reda senzația fantomatică în totalitate. Cînd stimulul nu pornește de la nervii periferici, el poate porni chiar din zona centrală de hiperexcitabilitate.

Condițiile unei protetizări corecte. Cînd trebuie făcută pentru prima oară o proteză unui bolnav, se va ține seamă de o serie de condiții care indică felul și momentul cînd trebuie confecționată proteza:

condiții din partea amputatului;
condiții anatomopatologice impuse de regiunea și nivelul unde a avut loc amputația;
condiții fiziopatologice ale bonturilor;
condiții determinate de tipul și calitatea protezelor;
condiții determinate de unitatea funcțională care trebuie realizată între bont și proteze.

Condiții din partea amputatului. Amputația nu este un act chirurgical mutilant local, ci și o intervenție mutilantă asupra psihicului și temperamentului bolnavului (Rădulescu). M. I. Kuslik a arătat în acest sens că 38% dintre amputați fac diverse forme de nevroze: aceasta explică de ce unii invalizi nu ajung să se folosească de protezele lor chiar cînd îndeplinesc toate cerințele tehnice și biomecanice.

În primul rînd, deci, va trebui ridicat moralul invalizilor, și acest lucru este realizabil printr-o atitudine corectă, o vindecare rapidă, o protezare precoce provizorie și o reîncadrare timpurie în cîmpul muncii.

Am avut de nenumărate ori ocazia să vedem invalizi care se servesc minunat de protezele lor, adoptînd noile lor posibilități la o altă îndeletnicire decît aceea avută mai înainte, și asigurîndu-și onorabil existența.

Practicarea diferitelor ramuri ale culturii fizice și sportului, care declanșează stări emoționale deosebite, contribuie într-o mare măsură la refacerea personalității amputaților (M. I. Kuslik). Medicii sovietici au aplicat cu succes exercițiile fizice pentru vindecarea infirmităților căpătate în ultimul război. În 1941, proporția spitalelor de răniți în care tratamentul folosea cultura fizică era de 25%, în 1942 de 57,5 %, în 1943 de 73,1 % și în 1944 de 83%. Numărul profesorilor de cultură fizică curativă a crescut în acest timp de la 171 la 1 116. Tratamentul prin cultură fizică a intrat astfel în complexul terapiei funcționale, ajungînd pe același plan cu chirurgia și fizioterapia.

Meresiev, eroul adevărat al lui Boris Polevoi, a dat un minunat exemplu de voință, de ceea ce poate însemna pentru un invalid practica culturii fizice. Deși amputat bilateral de membrele inferioare, el a redevenit aviator și a ajuns să conducă cu protezele tot atît de bine ca și înainte de accident, avionul, mașina și motocicleta.

La noi, în timpul războiului trecut, s-a făcut cultură fizică la un foarte mare număr de invalizi, care executau exerciții complicate cu aparate, în aer liber, tenis, handbal, volei, aruncare de disc și greutăți, sărituri etc., chiar cu un singur membru inferior fără proteză. Un invalid amputat de ambele gambe continua să dea lecții de box, fugea, luîndu-se la întrecere cu unii valizi. Un ofițer de cavalerie amputat de coapsă, care cîștigase premii internaționale de călărie, conducea cu ajutorul protezei automobilul și călărea cu altă proteză specială, făcută în atelierul spitalului, mergînd la galop și sărind chiar obstacole.

În istoria mondială a sportului se pot de asemenea întîlni nenumărate exemple de invalizi care prin ambiție și perseverență au ajuns la o deosebită perfecție a posibilităților lor de mișcare, atingînd treptele cele mai înalte ale măiestriei sportive. Astfel, Boid-Buie, un negru din Kansas, amputat de brațul stîng în treimea medie, a ajuns căpitanul și cel mai bun jucător al echipei de basket al Colegiului Tennessee. Austriacul Hans Redl, de asemenea amputat de brațul stîng în treimea medie, a ajuns campion de tenis al țării sale și cîștigător la concursurile internaționale de la Wimbledon. Ungurul Takacs Karoly, campion mondial de pistol-viteză în 1939, și-a pierdut membrul superior drept în ultimul război. După terminarea războiului, el a reînceput însă antrenamentele cu mîna stîngă, și în 1948 a recîștigat la aceeași probă campionatul olimpic, doborînd și recordul mondial. Boxerul amator german Rudi Riechenbecher a susținut cu o proteză de coapsă peste 100 de meciuri, dintre care a cîștigat peste 60. Invalidul finlandez Vihanta, amputat de coapsă, a sărit 1 metru 76 în înălțime în 1949; germanul Manfreed Loos, amputat de gambă în treimea superioară, a sărit 1 metru 78, în înălțime în 1947. Lista acestor exemple constituie un serios imbold pentru orice invalid care dorește să-și recîștige încrederea și să redevină un element util societății.

Condiții anatomopatologice impuse de regiunea și nivelul unde a avut loc amputația. Statisticile din lumea întreagă au arătat că o mare proporție de bonturi făcute de urgență mai ales în război, nu sînt protezabile. Astfel, în U.R.S.S., după primul război mondial, numai 20% din bonturile de coapsă și 7% din cele de gambă, după Stepanov, sau numai 12,2% din bonturile de coapsă și de gambă, după Kolesnicenko, au putut fi protezate. După cel de-al doilea război mondial, proporția bonturilor apte pentru protezare s-a ridicat la 25,4%, și numai după intervențiile de retușare sau reconstructive, proporția de bonturi apte pentru protezare a crescut la 79,2% pentru coapsă, 72,1% pentru gambă, 61,6% pentru braț și 67% pentru antebraț (după M. I. Kuslik).

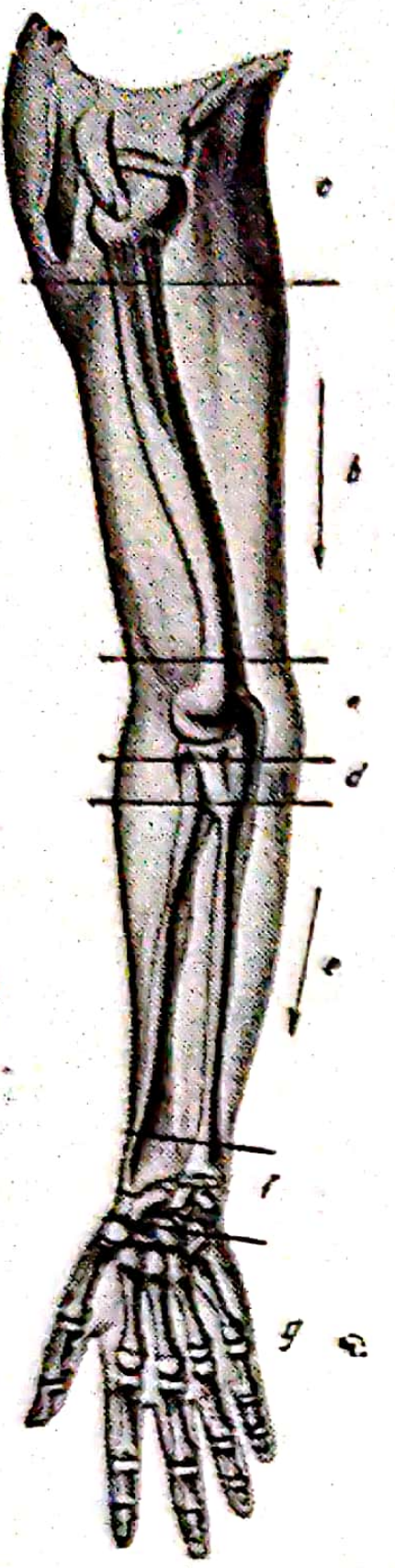

a — sub 6 cm foarte greu protezabil;

b — cu cît bontul este mai lung, cu atît este mai bun pentru protezare;

c — dezarticulația de cot și amputațiile din imediata vecinătate, greu protezabile;

d — proteză mecanică cu leagăn, bont de cel puțin 4 cm lungime;

e — cu cît bontul este mai lung, cu atît este mai bun pentru protezare și operații cinematice;

f — dezarticulație de pumn și amputațiile din vecinătate, numai protezare estetică;

g — la fel pentru mînă.

Fig. 553. — Nivelurile de amputație la membrul superior.

În țara noastră, o proporție destul de redusă dintre bonturile prezentate pentru protezare îndeplinesc condițiile necesare.

La cabinetele medicale ale Întreprinderilor ortopedice de stat „Pirogov“ din țară se mai prezintă încă un mare număr de invalizi cu bonturi la locul așa-zis „de elecție“ la gambă, apoi bonturi Chopart răsturnate, bonturi vicioase după amputații plane etc. Aceasta arată lipsa de interes a chirurgilor noștri pentru prognosticul de protezare al invalidului și preocuparea lor numai pentru actul chirurgical pur, de exereză a leziunilor.

Pentru ca o proteză să se poată adapta bine, bontul trebuie să fie făcut la un anumit nivel. În principiu, cu cît un bont este mai lung, cu atît va acționa mai eficace asupra protezei, jucînd rolul unui braț de pîrghie și acționînd conform legilor acesteia. Pentru a permite o bună protezare, bontul trebuie deci să aibă o lungime minimă. Dar nici o lungime prea mare de bont nu favorizează protezarea, aceasta împiedicînd plasarea articulației la un nivel simetric articulației corespunzătoare a membrului valid.

Dezarticulațiile sînt în general de înlăturat, deoarece protezele sînt greu de confecționat, nu permit plasarea articulațiilor mecanice și țesuturile moi învelitoare, nu pot acoperi în bune condiții suprafețele articulare cartilaginoase. De aceea, indicațiile dezarticulațiilor s-au limitat foarte mult, ajungînd, după Kuslik, să reprezinte o proporție de numai 1,70% din totalitatea amputațiilor membrelor.

Cunoașterea celor mai favorabile niveluri de amputație pentru protezare este indispensabilă tuturor celor obligați să amputeze, deci pentru pregătirea cea mai sumară a oricărui chirurg.

La membrul superior, nivelurile cele mai recomandate pentru protezare sînt cele arătate în schema alăturată (fig. 553). Bontul de braț sub 6 cm lungime este foarte greu protezabil, fiindcă nu permite decît aplicarea unei proteze similare aceleia pentru dezarticulație, care este greoaie și la care marea majoritate a invalizilor renunță.

Cu cît bontul de braț este mai lung, cu atît va fi mai apt pentru protezare și se va preta mai bine și pentru intervențiile cinematice, care se fac cu scopul de a se crea anse musculare, pentru mobilizarea segmentelor protezei mecanice de braț.

Dezarticulația de cot și amputațiile din imediata lui vecinătate sînt greu protezabile, deoarece nu permit plasarea articulației mecanice a protezei, mai ales că protezele de membru superior sînt de preferat mai scurte decît membrele valide, pentru a putea fi mai ușor manevrate.

Pentru aplicarea unei proteze mecanice de antebraț este necesar un bont de antebraț de cel puțin 4 cm lungime. În această situație se va putea recomanda o proteză mecanică cu leagăn, cu care, făcîndu-se mișcarea de pro-supinație, se poate desface pensa protezei. Ca și bontul de braț, bontul de antebraț este cu atît mai prețios cu cît este mai lung, dar un bont prea lung, în treimea inferioară, sau o dezarticulație de pumn nu mai permite o protezare bună, deoarece nu oferă suficient loc pentru așezarea articulației radio-carpiene mecanice și a mecanismelor de punere în mișcare a elementelor protezei. Dezarticulația pumnului și amputațiile din imediata lui vecinătate permit numai o protezare estetică nearticulată.

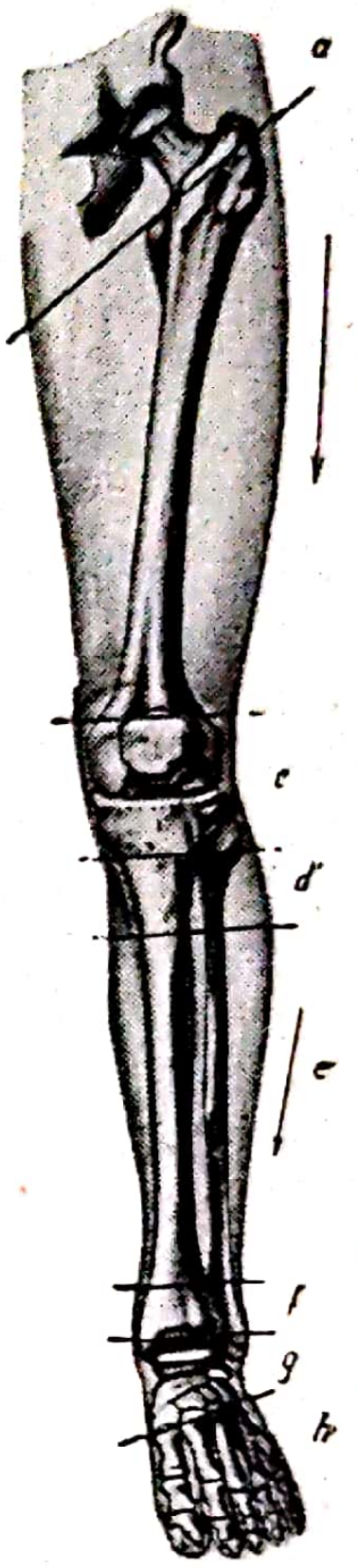

a — sub 6 cm foarte greu protezabil;

b — cu cît bontul este mai lung, cu atît este mai bun pentru protezare;

c — dezarticulația de genunchi și amputațiile osteoplastice Gritti sau Sabanaev sînt greu protezabile;

d — vechiul „nivel de elecție“ greu protezabil;

e — bont cît mai lung, bun pentru protezare;

f — bont Pirogov scurt și lung, greu protezabil;

g — bont Chopart, greu protezabil.

Fig. 554. — Nivelurile de amputație la membrul inferior.

Nivelul de amputație la degete depinde de factori anatomici, fiziologici și operatori (valoarea părților moi, secțiunea lamboului etc.). În cazurile cele mai disperate se va lupta totuși pentru păstrarea măcar a unei pense police digitale. Asupra acestui lucru vom reveni în detaliu la chirurgia reparatoare a mîinii mutilate.

La membrul inferior, nivelurile cele mai bune pentru protezare sînt oarecum asemănătoare (fig. 554). Sub 6 cm, bontul de coapsă nu mai este capabil să mobilizeze o proteză de coapsă și trebuie protezat cu o proteză tip dezarticulație de șold, care e greu de purtat de invalid.

Peste 6 cm lungime, bontul poate fi protezat în condiții din ce în ce mai bune, dar amputația osteoplastică Gritti-Simanovski sau dezarticulația de genunchi, nepermițînd plasarea unei articulații mecanice de genunchi, nu se poate proteza decît printr-un pilon sau o proteză tip genunchier. Marconi, ca și Zur Verth, propun o scurtare a femurului, cu care se obține un excelent Gritti scurt.

Același dezavantaj pentru protezare îl prezintă și operația lui I. F. Sabaneev, în care se lasă rotula pe loc și se face plastia osoasă la femur cu porțiunea de os din jurul apofizei tibiale anterioare.

Amputațiile la nivelul treimii superioare a gambei, nivel considerat înainte drept clasic și de „elecție“, nu mai corespund astăzi progreselor realizate de protezare. Aceste amputații se făceau cu scopul de a se aplica o proteză tip genunchier, în care genunchiul flectat se sprijinea pe un leagăn. Protezele de acest tip nu mai sînt folosite, ele nefiind funcționale. *Chirurgii nu mai trebuie să practice amputația la acest nivel, ci numai de strictă necesitate.*

Un bont de gambă, pentru a fi protezat în bune condiții, trebuie să aibă o lungime de minimum 12 — 14 cm. De aceea, bontul de gambă din treimea medie sau din treimea inferioară este cel mai apt pentru protezare, pretîndu-se foarte bine chiar pentru protezarea cu sprijin terminal.

Un bont de gambă în treimea superioară la un copil un trebuie considerat pierdut și nu trebuie obișnuit invalidul cu proteză tip genunchier, deoarece în urma creșterii, cu toată conicitatea fiziologică consecutivă, bontul poate ajunge la dimensiunea necesară unei bune proteze de gambă.

Ultimul nivel de amputație în treimea inferioară a gambei, care se pretează totuși la protezare, este amputația lui Syme, care se practică imediat deasupra gleznei, acoperirea făcîndu-se cu piele plantară. Se creează astfel un loc pentru plasarea articulației de gleznă.

Bontul Pirogov scurt este protezabil, deoarece mecanismul gleznei necesită un spațiu de cel puțin 4 — 5 cm deasupra solului, pentru plasarea lui. Bontul Pirogov lung nu permite plasarea articulației mecanice de gleznă, și el nu poate primi decît un aparat cu gleznă fixă. În ultimul timp, inginerul Georgescu a realizat însă un asemenea tip de proteză articulată pentru bontul Pirogov lung. Amputația Sedillot-Gunther, o variantă a amputației lui Pirogov, în care osteotomia de calcaneu și tibia se face oblic, dar paralel este preferată de mulți autori, fiindcă bontul este îmbrăcat cu pielea de pe fața plantară rezistentă și tendonul lui Ahile nu vine imediat spre locul de apăsare. De asemenea este preferată *amputația Bruns*, în care se face o artrodeză calcaneo-tibială, după osteotomia curbă a oaselor respective. Există apoi *amputația lui Malgaigne*, în care se ridică calcaneul și se creează din suprafața inferioară a astragalului o suprafață de sprijin, precum și *amputația Ricard* în medio-tarsiană, cu astragalectomie și păstrarea mișcărilor tibio-calcaneene. Scaglietti găsește că toate aceste operații sînt foarte defectuoase, și a renunțat la ele după o experiență bazată pe 1 981 de intervenții. Noi înșine socotim că o bună amputație în treimea inferioară a gambei permite o bună protezare, care se poate utiliza ca o gheată mai înaltă, bine articulată.

Prin amputația lui Chopart, bontul este greu de protezat din cauza complicației principale: ecvinismul sau varus-ecvinismul. De aceea, aproape totdeauna protezarea nu este posibilă în aceste cazuri, decît după o alungire de tendon ahilian și o dublă artrodeză astragalo-scafoidiană și astragalo-calcaneeană.

După primul război mondial, Rădulescu făcea, după alungirea tendonului lui Ahile, o *artroriză posterioară astragaliană cu transplant costal*; rezultatele erau foarte bune.

Cînd, din cauza ecvinismului, tegumentele se ulcerează și se ajunge la osteomielite, de calcaneu în special, reamputarea în treimea inferioară a gambei este cea mai de recomandat.

Amputația lui Lisfranc, mai ales dacă se realizează atipic, cu păstrarea extremităților proximale ale metatarsienelor, permite confecționarea unei ghete ortopedice destul de bune.

Condiții fiziopatologice determinate de starea bontului. Imediat după amputație și după vindecarea operatorie, bontul are un aspect caracteristic. Țesuturile sînt tumefiate și reliefurile dispărute, încît în total are aspect mai mult cilindric, decît cilindro-conic. Aceasta se datorește unei hiperplazii a țesutului conjunctiv lax subcutanat, intermuscular și perivascular. În mare măsură, acest țesut invadează chiar mușchii și strangulează vasele, ceea ce favorizează atrofia elementelor bontului. Terminațiile nervoase se transformă în neuroglioame. Radiografia arată decalcificarea osului secționat.

Treptat, aceste procese anatomopatologice se normalizează și bontul începe să se matureze. În această perioadă, intervenția activă a medicului este indispensabilă pentru grăbirea maturării bontului.

Îndată după cicatrizarea plăgii operatorii se va începe un tratament intensiv pentru transformarea fiziologică a bontului. Chirurgul care amputează nu trebuie să considere sarcina lui terminată după vindecarea plăgii, ci numai după ce reuşeşte să facă bontul apt pentru protezarea definitivă, şi să transforme astfel invalidul într-un element util societăţii.

Pentru maturarea bontului se va aplica în prima fază căldură, fie uscată fie umedă, sub forma băilor de aer cald şi băilor în apă călduţă, precum şi masajul. Masajul, aşa cum recomandă M. A. Selveli, va fi efectuat deasupra bontului pe musculatura articulaţiei supraiacente, pentru a se favoriza restabilirea mişcărilor la nivelul membrului respectiv.

Bontul nu trebuie masat în această primă fază, deoarece masajul întîrzie atrofia muşchilor secţionaţi, şi deci maturarea. La nivelul bontului se admite numai o mobilizare, prin fricţiunea cicatricei cutanate, pentru suprimarea aderenţelor care au tendinţa să se formeze între aceasta şi cicatricea musculo-aponevrotică şi cea osoasă. Simultan se vor începe exerciţiile de gimnastică pasivă şi activă.

În special pentru membrele inferioare se va începe, într-o a doua fază, printr-o serie de acţiuni mecanice exercitate asupra tegumentelor, pregătirea bonturilor pentru a servi ca sprijin. La început, bontul va fi frecat cu prosopul şi bătut cu palma, apoi se va începe sprijinirea lui treptată pe diferite planuri din ce în ce mai dure, sau chiar pe unele cîrji speciale, cum este cîrja lui Gocht, cu platformă la nivelul bontului.

Într-o fază următoare se va trece la aplicarea protezelor provizorii, alcătuite de obicei dintr-un mulaj de gips al bontului, prelungit cu suport de lemn. Pe fundul mulajului se aşază o pelotă de sprijin din pîslă sau cauciuc, şi bolnavul începe să umble cu această proteză. Cea mai bună pregătire a bontului, pentru instituirea protezei, se obţine în cel mai scurt timp prin folosirea acestei proteze provizorii, de gips, care se poate executa de orice medic ortoped sau chiar de către chirurgi.

Cu cît invalidul începe să folosească mai devreme proteza, cu atît mai curînd se stabilesc mecanismele senzitivo-motorii ale bontului şi se creează căile care leagă elementele receptoare ale bontului cu scoarţa. O amputaţie corect făcută şi un bont bine educat după aceasta sînt cele două condiţii principale ale redării invalidului în cîmpul muncii (A. A. Smirnova).

Pregătirea bontului pentru protezare urmăreşte deci să stabilizeze forma şi dimensiunile, să mobilizeze la maximum articulaţiile învecinate şi să asigure rezistenţa la presiune a bontului. Această pregătire durează în medie şase luni, după care se poate recomanda o proteză definitivă.

Cinematizarea bonturilor. Vanghetti în 1898, la păsări, şi Ceci, la om, au imaginat şi realizat posibilitatea de a folosi grupuri musculare ca motoare pentru acţionarea unor proteze mecanice din ce în ce mai perfecţionate (fig. 555).

Ulterior, o serie de autori au propus procedee operatorii ingenioase pentru crearea unor anse musculare, măciuci musculare sau musculo-osoase, sau a unor tuneluri care să corespundă cît mai bine scopului, după principiul stabilit iniţial de Sauerbruch. Noi am realizat după primul război mondial aceste operaţii, dar a trebuit să renunţăm definitiv la ele, fiindcă tot ce se putea obţine după multe strădanii nu erau decît deschiderea şi închiderea unei mîini mecanice, care nu avea sensibilitate, cu preţul unor eczeme interminabile la nivelul tunelurilor. S-a recurs apoi la falangizare (primul metacarpian, antebraţ) după diverse procedee. La antebraţ, procedeele cele mai folosite sînt ale lui Krukenberg-Kreuz, Putti, care dau rezultate uneori foarte bune, devenind instrumente utile fiindcă sînt sensibile. Au dezavantajul însă că la invalizii cu ușoară predispoziție dau loc la grave tulburări psihopatice.

La cinematizare cu anse și cu tuneluri au renunțat mai toți chirurgii ortopezi, și Lange susține (1943) că n-a văzut decît bonturi care supărau pe invalizi și necesitau reintervenții pentru desființarea plastiilor făcute anterior.

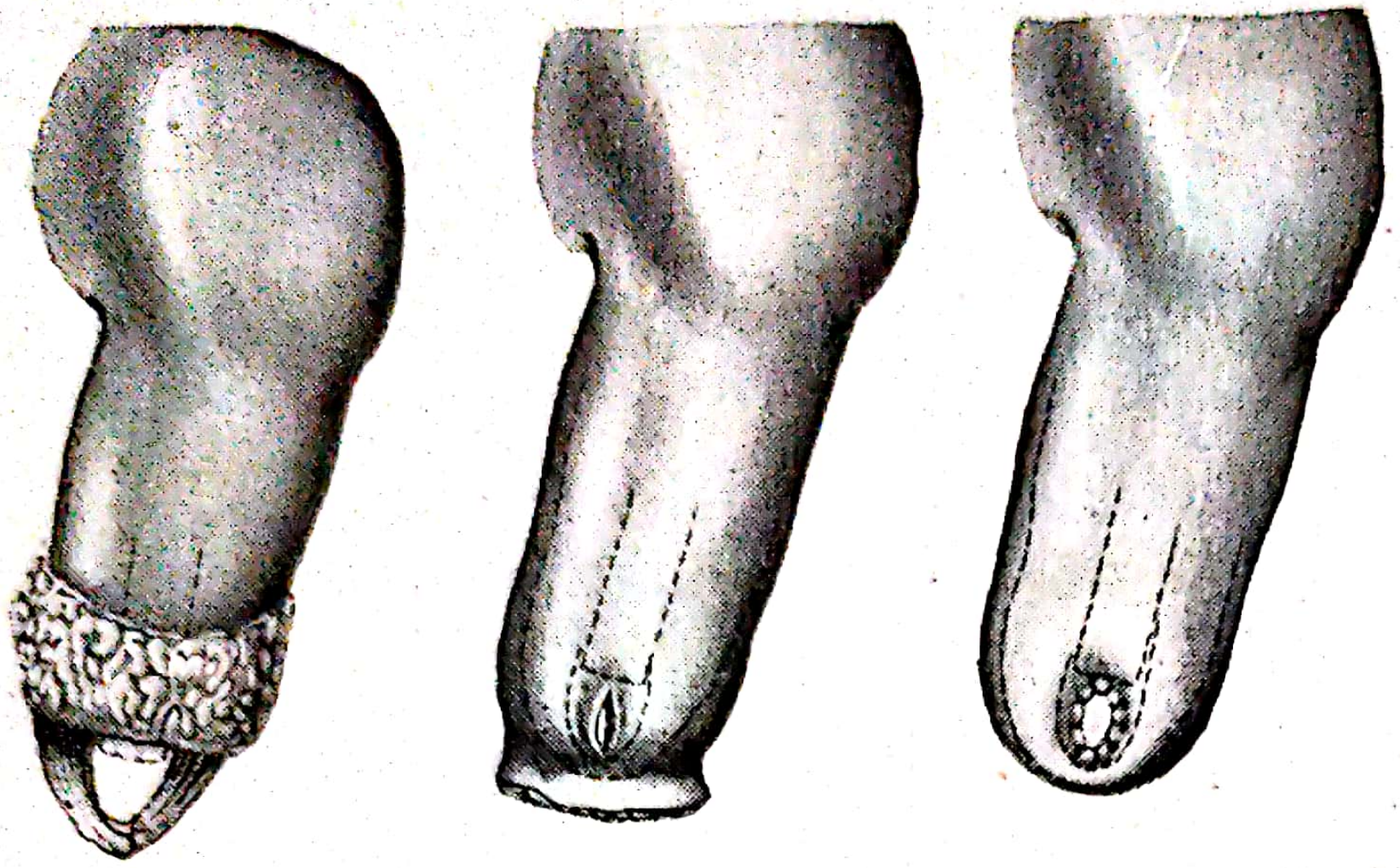
Fig. 555. — Amputația cinematică de braț cu ansă, făcută de Ceci în 1900.

Condiții determinate de tipul și calitatea protezelor. Proteza trebuie să se adapteze perfect la bont, cu care urmează să facă un tot funcțional. Iată de ce tipul și calitatea protezelor care urmează a fi recomandate joacă un rol foarte important în asistența corectă, ortopedică, a invalidului. De aceea, medicul ortoped trebuie să cunoască toate tipurile de proteze care pot fi recomandate, cu calitățile și defectele lor, pentru a putea face recomandația cea mai indicată.

Condiții determinate de unitatea funcțională care trebuie realizată între bont și proteză. Chiar dacă toate condițiile prezentate pînă acum sînt realizate, pentru ca într-adevăr o proteză să devină un înlocuitor de bună calitate a segmentului de membru sau a membrului care lipsește, ea trebuie să facă și proba funcțională, adaptîndu-se perfect la bont.

Între bont și proteză trebuie realizată o strînsă unitate funcțională, pentru a reda invalidului posibilitățile cele mai bune de mișcare.

Dacă observăm că adaptarea protezei nu se realizează mulțumitor, va trebui să încercăm un alt tip de proteză. De multe ori acelaș tip de proteză nu convine anumitor bolnavi. Astfel, unii amputați de coapsă merg foarte bine cu o proteză din piele, dar sînt alții cărora le convine o proteză mixtă din piele și lemn; sînt invalizi de coapsă care suportă în bune condiții proteza cu vacuum, pe cînd alții ajung la stări de hipotensiune și lipotimii cu astfel de proteză etc.

Urmărirea invalidului, chiar după aplicarea protezei definitive, este indispensabilă, pentrucă după un timp uneori îndelungat de observație se poate ajunge la stabilirea celei mai folositoare proteze definitive.

ÎNGRIJIREA INVALIDULUI ȘI A BONTULUI PROTEZAT

Protezarea definitivă nu reprezintă sfîrșitul preocupării pentru bont. Invalidul va trebui să primească o educație serioasă în acest sens și va trebui să fie preocupat tot timpul de întreținerea bontului în condițiile cele mai bune.

Invalidul trebuie să facă zilnic programul de gimnastică, prin care să-și întrețină, nu numai forța bontului dar și întregul organism în cele mai bune condiții, pentru a putea suplini cu segmentele rămase pe cel care lipsește.

În continuare prezentăm cîteva programe de gimnastică generală pentru invalizii cu amputații ale membrelor superioare, pentru lipsa unui membru inferior și pentru invalizii cu lipsa ambelor membre inferioare.

Ei vor profita de binefacerile culturii fizice și sportului practicînd înotul, atletismul, voleiul, basketul și toate celelalte ramuri sportive (fig. 556 și 557).

Invalidul trebuie să consacre zilnic un timp oarecare întreținerii bontului. Acesta se spală cu apă călduță și săpun, se șterge cu un prosopop și apoi se pudrează cu talc.



Fig. 556. — Invalid făcînd exerciții la coardă.



Fig. 557. — Invalizi jucînd volei.

Iarna, cînd bontul prezintă tulburări circulatorii din cauza frigului și se cianozează, se va face un program de gimnastică vasculară, constînd din băi alternative rapide calde la 39—40° și reci la 3—4° (30 de secunde). Ultima trecere trebuie să fie prin apă caldă, apoi bontul se usucă și se pudrează cu talc.

Masajul bontului trebuie făcut chiar de către invalid, dimineața, atît înainte de punerea protezei, cît și seara, după scoaterea ei. Ședința de masaj va dura 5—10 minute și va consta din atingere, frămîntări și tapotări.

Pentru a se evita furunculele, foliculitele şi eczemele, bontul va fi ras cu îngrijire la intervale regulate, deoarece prezenţa perilor poate irita tegumentele în timpul frecării manşonului protezei pe bont.

Lenjeria întrebuinţată pentru îmbrăcarea bontului va fi foarte curată şi schimbată zilnic. Dacă bolnavul transpiră excesiv, se poate badijona cu o soluţie de formalin 3%.

Bontul va fi expus acţiuni razelor solare, bineînţeles respectîndu-se normele generale cunoscute. În timpul iernii se pot face chiar şedinţe de raze ultraviolete, oligotermice.

La aplicarea protezelor cu manşoane de piele cu şnururi, invalidul va avea grijă ca acestea să nu strîngă prea tare şi să nu împiedice circulaţia, contracţia muşchilor, fiindcă în felul acesta se ajunge la atrofia lor.

PROGRAM DE GIMNASTICĂ PENTRU INVALIZII CU AMPUTAŢII ALE MEMBRELOR SUPERIOARE

Exerciţiul nr. 1. În picioare stînd. Ridicarea braţelor lateral la orizontală cu inspiraţie profundă.

— Lăsarea braţelor în jos pe lîngă trunchi cu expiraţie profundă. De patru—cinci ori.

Exerciţiul nr. 2. În picioare stînd cu mîinile îndoite la umăr. Ridicarea pe vîrfuri cu întinderea braţelor lateral.

— Revenirea. — Ridicarea pe vîrfuri cu îndinderea braţelor înainte. — Revenirea.— Ridicarea pe vîrfuri cu întinderea braţelor în sus. — Revenirea.

De trei patru ori.

Exerciţiul nr. 3. În ortostatism cu picioarele depărtate la 1 m distanţă, cu mîinile întinse în sus. Aplecarea trunchiului înainte cu ducerea capului între picioare fără a se îndoi genunchii. — Revenirea. — Îndoirea trunchiului pe spate. — Revenirea.

De trei — patru ori.

Exerciţiul nr. 4. În ortostatism cu picioarele depărtate, cu braţele întinse lateral la orizontală. Răsucirea trunchiului la stînga şi aplecarea lui înainte spre piciorul stîng. — Revenirea. — Răsucirea trunchiului la dreapta şi aplecarea lui spre piciorul drept. — Revenirea.

Exerciţiul nr. 5. În ortostatism, cu picioarele depărtate, cu braţele întinse în sus. — Îndoiri laterale de trunchi la dreapta şi la stînga, alternativ.

De trei — patru ori în fiecare parte.

Exerciţiul nr. 6. În ortostatism, cu picioarele depărtate, cu braţele întinse în sus. — Rotări mari de trunchi de la dreapta la stînga şi de la stînga la dreapta fără a îndoi genunchii.

De trei — patru ori în fiecare sens.

Exerciţiul nr. 7. Mişcări pentru membrul sau membrele amputate:

În lipsa membrului superior de la nivelul braţului: mişcări cît mai ample de proiecţie înainte, proiecţie înapoi, abducţie, rotaţie externă, rotaţie internă şi circumducţie din umăr.

De patru—cinci ori fiecare mişcare.

— În lipsa membrului superior de la nivelul antebraţului: aceleaşi mişcări pentru umăr, iar pentru cot mişcări de flexie şi extensie, cît mai ample.

De patru — cinci ori în fiecare sens.

— În lipsa membrului superior de la nivelul mîinii: aceleaşi mişcări pentru umăr şi pentru cot, şi în plus mişcări de flexie, extensie, abducţie şi circumducţie în ambele sensuri, toate executate pe o cît mai mare amplitudine.

De patru — cinci ori fiecare mişcare.

Bolnavii care au tunelizări sau pense Krukenberg şi bolnavii are poartă proteze mecanice de diferite tipuri vor face în plus mişcările de gimnastică recomandate special pentru aceste cazuri.

Exerciţiul nr. 8. Pe spate culcat. Îndoirea trunchiului peste picioare. — Revenirea. — Îndoirea picioarelor peste trunchi. — Revenirea.

De patru — cinci ori.

Exerciţiul nr. 9. Alergare uşoară pe loc.

1— 3 minute.

Exercițiul nr. 10. Sărituri ca mingea, pe vîrfuri, cu depărtarea și apropierea picioarelor.

De zece — cincisprezece ori.

Sărituri ca mingea, cu stringerea genunchilor la piept.

De cinci — opt ori.

Exercițiul nr. 11. În ortostatism. Ridicarea brațelor lateral, la orizontală, cu inspirație profundă. Lăsarea brațelor în jos pe lîngă trunchi, cu expirație profundă.

De opt — zece ori.

Exercițiul nr. 12. În ortostatism cu picioarele depărtate la 1 m distanță, cu brațele întinse lateral, la orizontală. — Răsucirea ușoară a trunchiului spre stînga. — Revenirea. — Răsucirea ușoară a trunchiului spre dreapta. — Revenirea.

De trei — patru ori.

PROGRAM DE GIMNASTICĂ PENTRU INVALIZII CU LIPSA UNUI MEMBRU INFERIOR

Exercițiul nr. 1. Stînd într-un picior. — Ridicarea brațelor prin laterală la orizontală, cu inspirație profundă. — Lăsarea brațelor în jos pe lîngă trunchi cu expirație profundă.

De patru — cinci ori.

Exercițiul nr. 2. Stînd într-un picior cu mîinile îndoite la umăr. — Ridicarea pe vîrf cu întinderea brațelor lateral. — Revenirea. — Ridicarea pe vîrf cu întinderea brațelor înainte. — Revenirea. — Ridicarea pe vîrf cu întinderea brațelor în sus. — Revenirea.

De două — trei ori.

Exercițiul nr. 3. Întins în decubit ventral. Îndoind lateral spre stînga și spre dreapta alternativ, urmărindu-se să se apropie cît mai mult mîinile, care rămîn întinse, de membrul inferior, de partea respectivă.

De patru — cinci ori de fiecare parte.

Exercițiul nr. 4. În decubit ventral, îndoiri de trunchi, pe spate ajutat cît mai puțin de mîini.

De trei — patru ori.

Exercițiul nr. 5. În decubit ventral. — Împingeri și lăsări pe brațe.

De cinci — zece ori.

Exercițiul nr. 6. Prin răsturnare laterală de 180° se ajunge în poziția de decubit dorsal. Îndoirea membrelor inferioare peste trunchi. — Revenirea la poziția inițială. — Îndoirea trunchiului peste membrele inferioare. — Lăsarea trunchiului în jos și revenirea la poziția inițială.

De patru — cinci ori.

Exercițiul nr. 7. Culcat pe partea membrului inferior sănătos. Mișcări pentru membrul inferior amputat:

— În lipsa membrului inferior de la nivelul coapsei: mișcări cît mai ample de flexie, extensie, abducție și circumducție din șold.

De patru — cinci ori fiecare mișcare.

— În lipsa membrului inferior de la nivelul gambei: aceleași mișcări pentru șold, iar pentru genunchi mișcări de flexie și extensie, cît mai ample.

De patru — cinci ori fiecare mișcare.

— În lipsa membrului inferior de la nivelul piciorului: aceleași mișcări pentru șold și pentru genunchi, și în plus mișcări de flexie, extensie, abducție și circumducție în ambele sensuri la nivelul piciorului, toate executate pe o cît mai mare amplitudine.

De patru — cinci ori fiecare mișcare.

Exercițiul nr. 8. Stînd într-un picior, cu mîinile pe șold. — Sărituri în pătrat: în sus, înainte, în sus, lateral spre dreapta, în sus, înapoi, în sus, ș.a.m.d.

De cinci — șase ori cîte un pătrat.

Exercițiul nr. 9. Sărituri la coardă. 1 — 2 minute.

Exercițiul nr. 10. Sărituri în sus, cu ghemuirea genunchilor (sau a genunchilui) la piept.

De cinci — opt ori.

Exercițiul nr. 11. Stînd într-un picior. Ridicarea brațelor lateral la orizontală, cu inspirație profundă. — Lăsarea brațelor în jos pe lîngă trunchi, cu expirație profundă.

De cinci — șase ori.

Exerciţiul nr. 12. Stînd într-un picior, cu braţele întinse la orizontală. — Răsucirea lentă a trunchiului spre stînga. — Revenirea. — Răsucirea lentă a trunchiului spre dreapta. — Revenirea.

De două — trei ori.

PROGRAM DE GIMNASTICĂ PENTRU INVALIZII CU AMPUTAŢII BILATERALE DE MEMBRE INFERIOARE

Exerciţiul nr. 1. În genunchi sau stînd în şezut. Ridicarea braţelor lateral la orizontală, cu inspiraţie profundă. Lăsarea braţelor în jos pe lîngă trunchi, cu expiraţie profundă.

De patru — cinci ori.

Exerciţiul nr. 2. În genunchi sau stînd pe şezut, cu mîinile îndoite la umăr. Întinderea braţelor lateral. — Revenirea. — Întinderea braţelor înainte. — Revenirea — Întinderea braţelor în sus. — Revenirea.

De trei — patru ori.

Exerciţiul nr. 3. Întins pe burtă, culcat. Îndoirea trupului alternativ spre stînga şi spre dreapta.

De patru — cinci ori în fiecare parte.

Exerciţiul nr. 4. În decubit ventral. Îndoiri pe spate de trunchi, ajutat cît mai puţin de mîini.

De trei — patru ori.

Exerciţiul nr. 5. Rostogoliri laterale spre dreapta şi spre stînga.

Exerciţiul nr. 6. Culcat pe partea dreaptă. Mişcări pentru membrul inferior stîng amputat (vezi exeicrţiul nr. 7 din programul de gimnastică pentru invalizii cu lipsa unui membru inferior").

Exerciţiul nr. 7. Culcat pe partea stîngă. Mişcări pentru membrul inferior drept amputat (vezi exerciţiul nr. 7 din „Programul de gimnastică pentru invalizii cu lipsa unui membru inferior").

Exerciţiul nr. 8. În decubit ventral. Împingeri şi lăsări pe braţe.

De cinci — zece ori.

Exerciţiul nr. 9 Sprijinit cu mîinile pe marginile a două scaune puse faţă în faţă, cu trunchiul şi membrele inferioare amputate, atîrnă în gol între scaune. Lăsări şi împingeri în braţe.

De cinci — şase ori.

Exerciţiul nr 10. Stînd în şezut. Ridicarea braţelor lateral la orizontală cu inspiraţie profundă. Revenirea cu expiraţie profundă.

De cinci — şase ori.

Exerciţiul nr. 11. Stînd în şezut, cu braţele întinse lateral la orizontală. Răsucirea uşoară a trunchiului spre stînga. — Revenirea.—Răsucirea uşoară a trunchiului spre dreapta. — Revenirea.

BONTUL ŞI PROTEZELE ANTEBRAŢULUI

Un segment al corpului omenesc care ridică multe probleme de protezare şi de cinematică este antebraţul. Lipsa mîinii şi a articulaţiei radio-carpiene explică acest deosebit interes pentru bontul de antebraţ, care, corect protezat sau supus intervenţiilor cinematice, poate deveni de un real folos invalidului, ajungînd să suplinească uneori, într-o anumită măsură, funcţia de prehensiune.

Protezarea bontului de antebraţ se poate face cu proteze estetice, de lucru sau mixte (activo-estetice).

Proteza estetică de antebraţ urmăreşte numai înlocuirea formei mîinii pierdute. O asemenea proteză este mîna mobilă dar totuşi de paradă, a lui Carnes (fig. 558). În ultimul timp, asemenea proteze au fost mult perfecţionate, în sensul că sînt construite din materiale foarte uşoare, şi pot executa unele mişcări mai ample şi cu mai multă uşurinţă. Acetatul de celuloză lavabil, incasabil şi neinflamabil, este folosit pentru construirea unor astfel de proteze. O mînă construită din acest material ajunge să cîntărească numai 120g.

Protezele estetice sînt purtate de femei şi intelectuali. Ele pot menţine, între police şi restul degetelor, un obiect oarecare, policele fiind prevăzut cu un arc care-l apropie de restul degetelor. Abducţia policelui artificial se face cu ajutorul mîinii sănătoase sau prin chingi (mîna Carnes), care vin la umărul opus, folosindu-se mişcarea acesteia.



Fig. 558. — Mîna de paradă a lui Carnes.

Mulţi amputaţi preferă însă să se lipsească de astfel de proteze, deoarece este foarte greu să-şi ascundă cu ele invaliditatea şi-i incomodează. Mîneca hainei pusă în buzunar îi satisface mult mai mult.

Proteza de lucru este mai folositoare, şi se compune din două şarniere metalice de oţel, dintr-o manşetă de piele pentru braţ, un bandaj pentru antebraţ, o centură de fixare (atelaj şi un număr oarecare de piese cu care se poate servi invalidul în anumite munci (fig. 559 şi 560). Dispozitivele cele mai des folosite sînt: cîrligul, cleştele pentru apucat, inelul, mînerul pentru prinderea şi fixarea unor instrumente sau pentru ciocan. Celor cărora li s-au făcut amputaţii la ambele membre superioare li se pot confecţiona şi linguri, furculiţe, pentru a putea fi adaptate la bandajul de antebraţ (fig. 561).

Protezele bune de antebraţ sînt însă acelea mecanice, care permit diferitelor segmente ale protezei să execute un număr oarecare de mişcări. Se pot face: proteza cu pronaţie-supinaţie, proteza cu leagăn, proteza cu tracţiune din umărul opus, şi proteze cu anse musculare, deci cinematizate.

În general, toate aceste tipuri de proteze prezintă o piesă mobilă, pusă în mişcare de extremitatea bontului, un sistem de lanţuri sau axe de legătură cu mîna mecanică, şi un dispozitiv de pîrghii şi angrenaje, care deschid şi închid mîna artificială (fig. 562, 563 şi 564 a şi b).

La protezele mecanice de antebraţ, prin mişcarea de pronaţie şi supinaţie a bontului, piesa mobilă fixată pe extremitatea bontului se continuă cu un ax care face legătura cu mîna artificială. Supinaţia bontului deschide mîna, iar pronaţia o închide.

Acest tip de proteze se recomandă cînd amputaţia s-a făcut în treimea medie a antebraţului, cînd bontul este bine acoperit, iar radi-

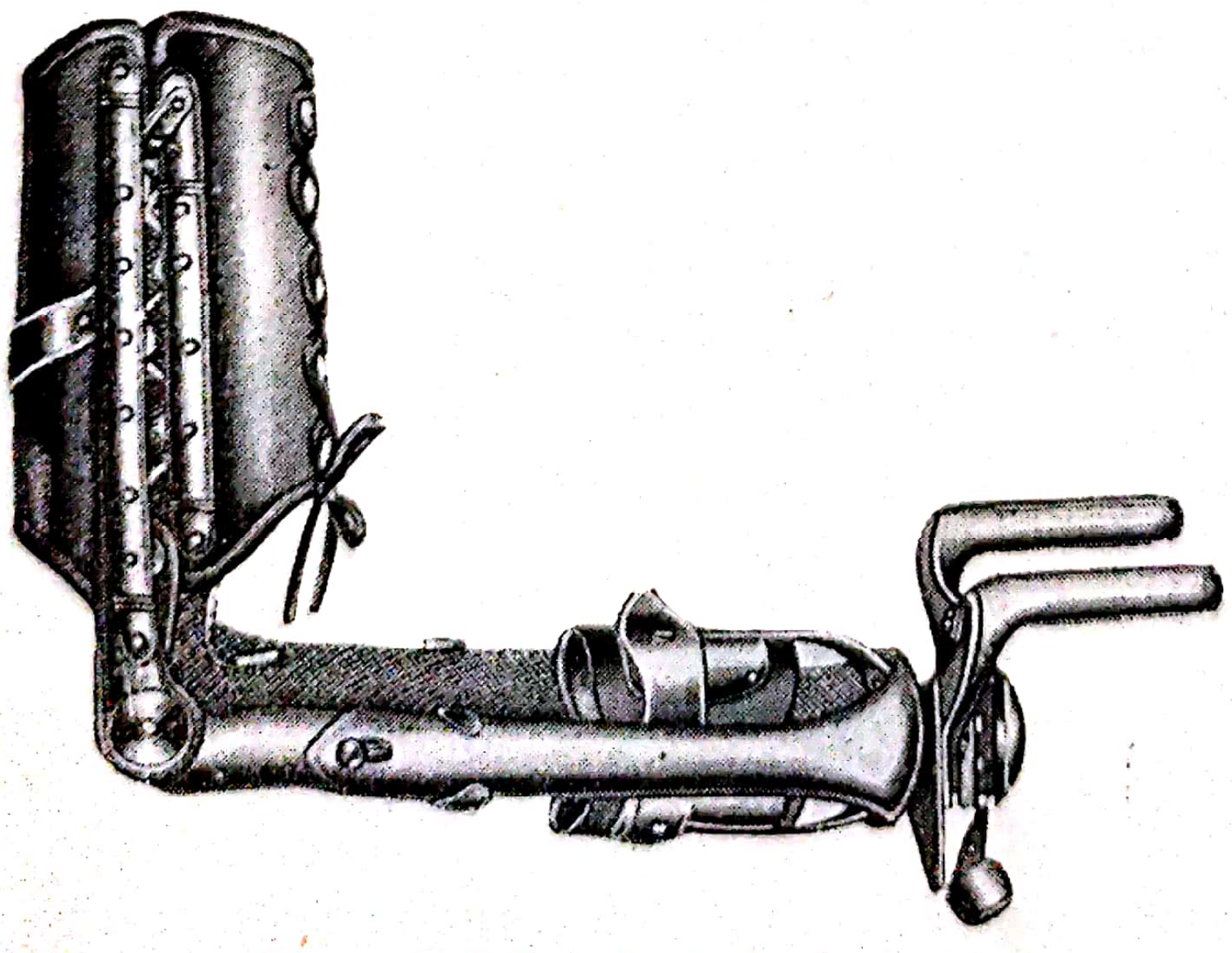

Fig. 559. — Proteză de antebraţ de lucru.

usul prezintă o mişcare suficientă de pivotare în jurul cubitusului.

Pensa cinematică radio-cubitală, de tip Krukenberg sau Putti, poate fi şi ea prevăzută cu o proteză, la care piesa mobilă trebuie să primească două vîrfuri de bont.

Protezele mecanice de antebraţ cu leagăn se recomandă cînd amputaţia s-a făcut în treimea superioară a antebraţului, iar bontul are cel puţin 4 şi cel mult 10 cm lungime. Între şarnierile protezei se găseşte o piesă mobilă

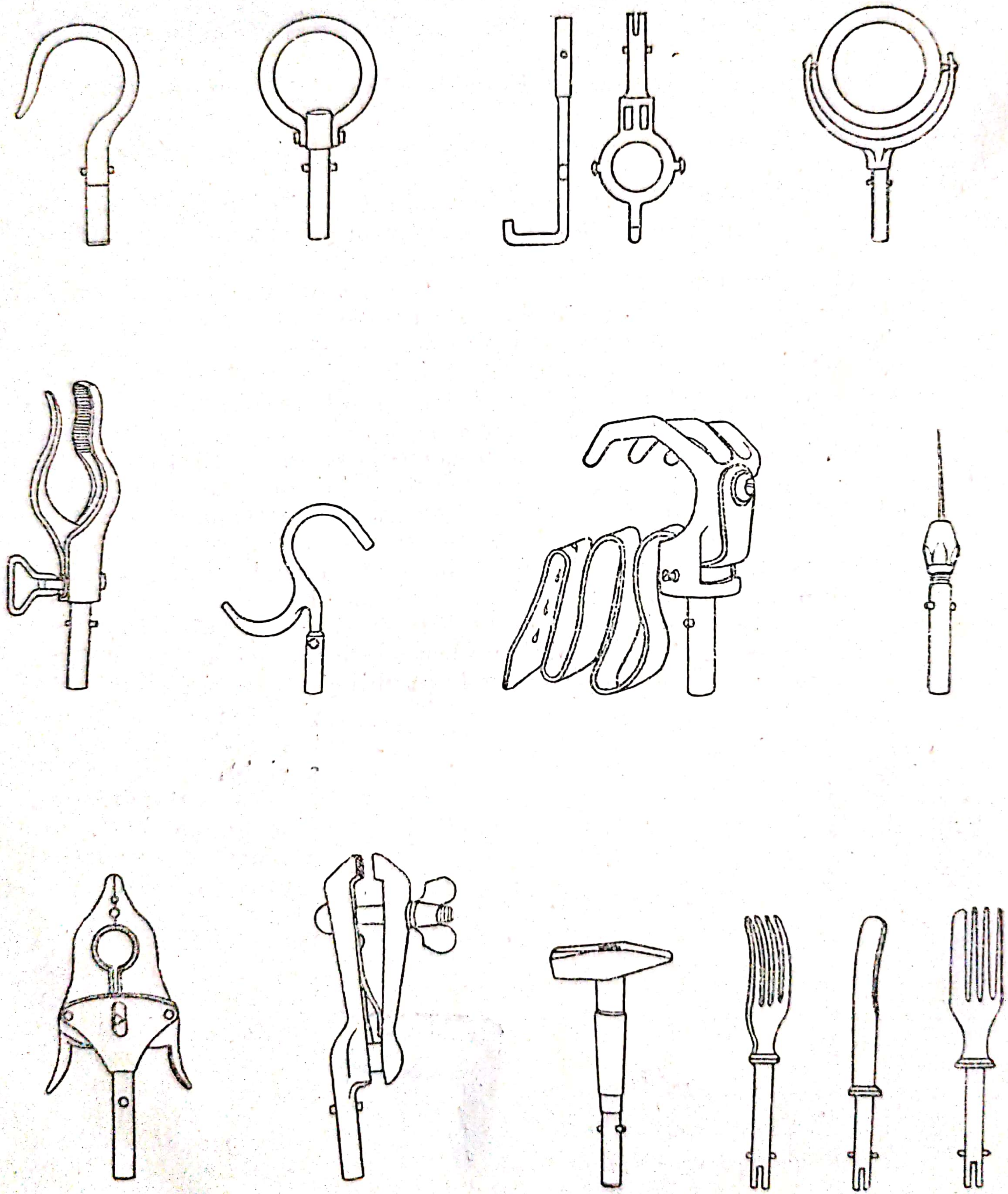

Fig. 560. — Diferite piese de muncă pentru montat la protezele de membru superior după A. Pfau).

ca un manșon, care acoperă extremitatea bontului. În mișcările de flexie și extensie din cot se pune în mișcare manșonul, legat prin lanțuri de mîna artificială. Flexia închide mîna, iar extensia o deschide.



Fig. 561. — Protezarea unui amputat bilateral, căruia i s-au creat un număr de accesorii indispensabile pentru luarea mesei (după Roederer).

Cînd bontul este mai scurt de 4 cm se poate folosi o proteză mecanică cu leagăn numai dacă se poate realiza alungirea osteoplastică a bontului, această intervenție este delicată, necesită executarea mai multor timpi operatori, și durează în total 8—10 luni de zile. Iată tehnica:

Într-un prim timp se crează din tegumentele flancului abdominal, de aceeași parte cu membrul superior amputat, un grefon tubular Filatov, de dimensiuni cît mai mari. După pregătirea extremității lui proximale, prin gimnastică vasculară, după 3—4 săptămîni se secționează extremitatea și se sutureză către vîrful bontului, avivat. După alte săptămîni, în care se face gimnastică vasculară pentru extremitatea distală a tubului, se secționează și aceasta la nivelul lungimii dorite și se adaugă bontului.

Numai după ce grefonul cutanat a prins perfect se trece la întărirea lui cu două grefoane osoase, care se înfig în radius și în cubitus. Se imobilizeză în aparat gipsat pentru aproximativ 4—6 luni și numai după ce radiografiile de control arată o perfectă integrare a transplantelor osoase la oasele bontului, pe care ajung să le prelungească, se va începe pregătirea bontului pentru aplicarea protezei mecanice.

Proteza mecanică de antebraț cu tracțiune folosește ca element motor, fie umărul opus, fie unele anse musculare ale bontului create prin operații speciale de cinematizare, fie și una și alta.

Umărul opus, prin mișcarea lui de proiecție înainte și înapoi, poate pune în funcțiune mîna mecanică a protezei, de care este legat printr-un sistem de curele.

Giuliani Vanghetti, în 1898, a fost promotorul cinematizării bonturilor, adică a transformării vîrfului bontului antebrațului în *două degete scurte*, rigide, cu care invalizii puteau executa prehensiunea unor obiecte mici. La aceasta s-a adăugat, de către Ceci, în 1902, ideea de a face dintr-un grup muscular sau din două cu tendoanele lor o *ansă* de care să se atîrne un cablu prin care să se miște unele segmente ale mîinii mecanice. S-a trecut apoi la cinematizarea bonturilor prin tunelizare (Pellegrini, Bosch Arana, Bastos Ansart etc.)

Pellegrini, în 1924, a realizat prin osteotomii și producere de pseudartroze două degete mobile antebrahiale, cu care se poate scrie eventual la

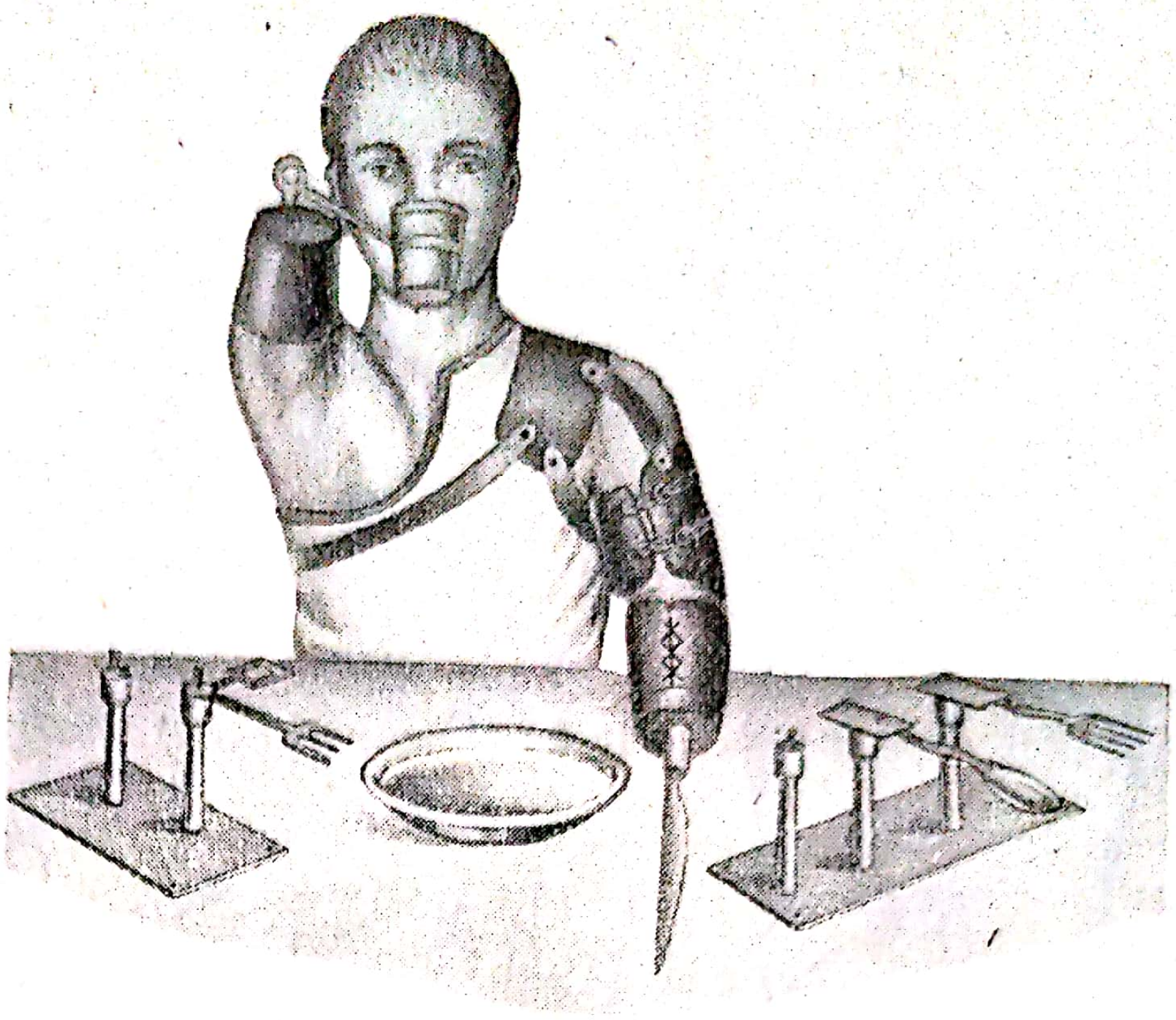

Fig. 561. — Protezarea unui amputat bilateral, căruia i s-au creat un număr de accesorii indispensabile pentru luarea mesei (după Roederer).

ca un manșon, care acoperă extremitatea bontului. În mișcările de flexie și extensie din cot se pune în mișcare manșonul, legat prin lanțuri de mîna artificială. Flexia închide mîna, iar extensia o deschide.

Cînd bontul este mai scurt de 4 cm se poate folosi o proteză mecanică cu leagăn numai dacă se poate realiza alungirea osteoplastică a bontului, această intervenție este delicată, necesită executarea mai multor timpi operatori, și durează în total 8—10 luni de zile. Iată tehnica:

Într-un prim timp se crează din tegumentele flancului abdominal, de aceeași parte cu membrul superior amputat, un grefon tubular Filatov, de dimensiuni cît mai mari. După pregătirea extremității lui proximale, prin gimnastică vasculară, după 3—4 săptămîni se secționează extremitatea și se sutureazā către vîrful bontului, avivat. După alte săptămîni, în care se face gimnastică vasculară pentru extremitatea distală a tubului, se secționează și aceasta la nivelul lungimii dorite și se adaugă bontului.

Numai după ce grefonul cutanat a prins perfect se trece la întărirea lui cu două grefoane osoase, care se înfig în radius și în cubitus. Se imobilizeză în aparat gipsat pentru aproximativ 4—6 luni și numai după ce radiografiile de control arată o perfectă integrare a transplantelor osoase la oasele bontului, pe care ajung să le prelungească, se va începe pregătirea bontului pentru aplicarea protezei mecanice.

Proteza mecanică de antebraț cu tracțiune folosește ca element motor, fie umărul opus, fie unele anse musculare ale bontului create prin operații speciale de cinematizare, fie și una și alta.

Umărul opus, prin mișcarea lui de proiecție înainte și înapoi, poate pune în funcțiune mîna mecanică a protezei, de care este legat printr-un sistem de curele.

Giuliani Vanghetti, în 1898, a fost promotorul cinematizării bonturilor, adică a transformării vîrfului bontului antebrațului în *două degete scurte*, rigide, cu care invalizii puteau executa prehensiunea unor obiecte mici. La aceasta s-a adăugat, de către Ceci, în 1902, ideea de a face dintr-un grup muscular sau din două cu tendoanele lor o *ansă* de care să se atîrne un cablu prin care să se miște unele segmente ale mîinii mecanice. S-a trecut apoi la cinematizarea bonturilor prin tunelizare (Pellegrini, Bosch Arana, Bastos Ansart etc.)

Pellegrini, în 1924, a realizat prin osteotomii și producere de pseudartroze două degete mobile antebrahiale, cu care se poate scrie eventual la mașină. Tehnica preferată se execută în doi timpi, așa cum arată autorul în 1942. În primul timp se face printr-o incizie mică lateră o osteotomie a unuia din cele două oase, și după scoaterea firelor se face educarea bolnavului ca să-și mobilizeze pe cît posibil mai bine segmentul. După circa două luni se creează și un al doilea deget prin pseudartroza respectivă. După exerciții susținute, bolnavii pot flecta și extinde acele degete și prin rotație pot prinde între ele mici obiecte. Slavisscki făcuse la un bolnav cu o tuberculoză a pumnului, încă din 1913, amputația și cele două pseudartroze amintite.

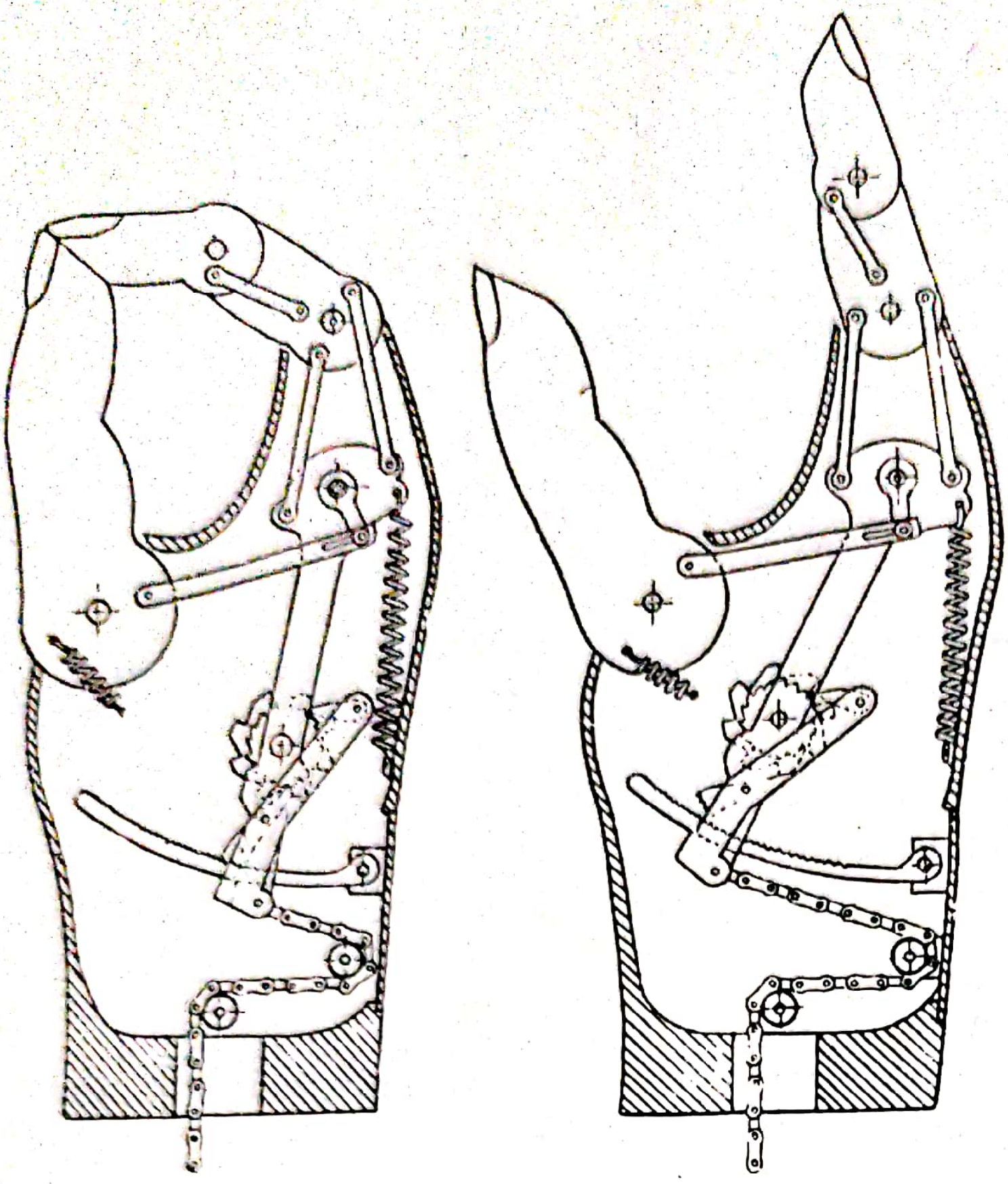

Fig. 562. — Mecanismul unei mîini mecanice Fischer.

Operațiile cinematice care se fac în bonturile de antebraț pentru a se utiliza forța grupelor musculare restante sînt de obicei: formarea ansei laterale, tunelizarea musculară a lui Sauerbruch și cinematizarea prin ansă bicipitală a lui Bosch-Arana.

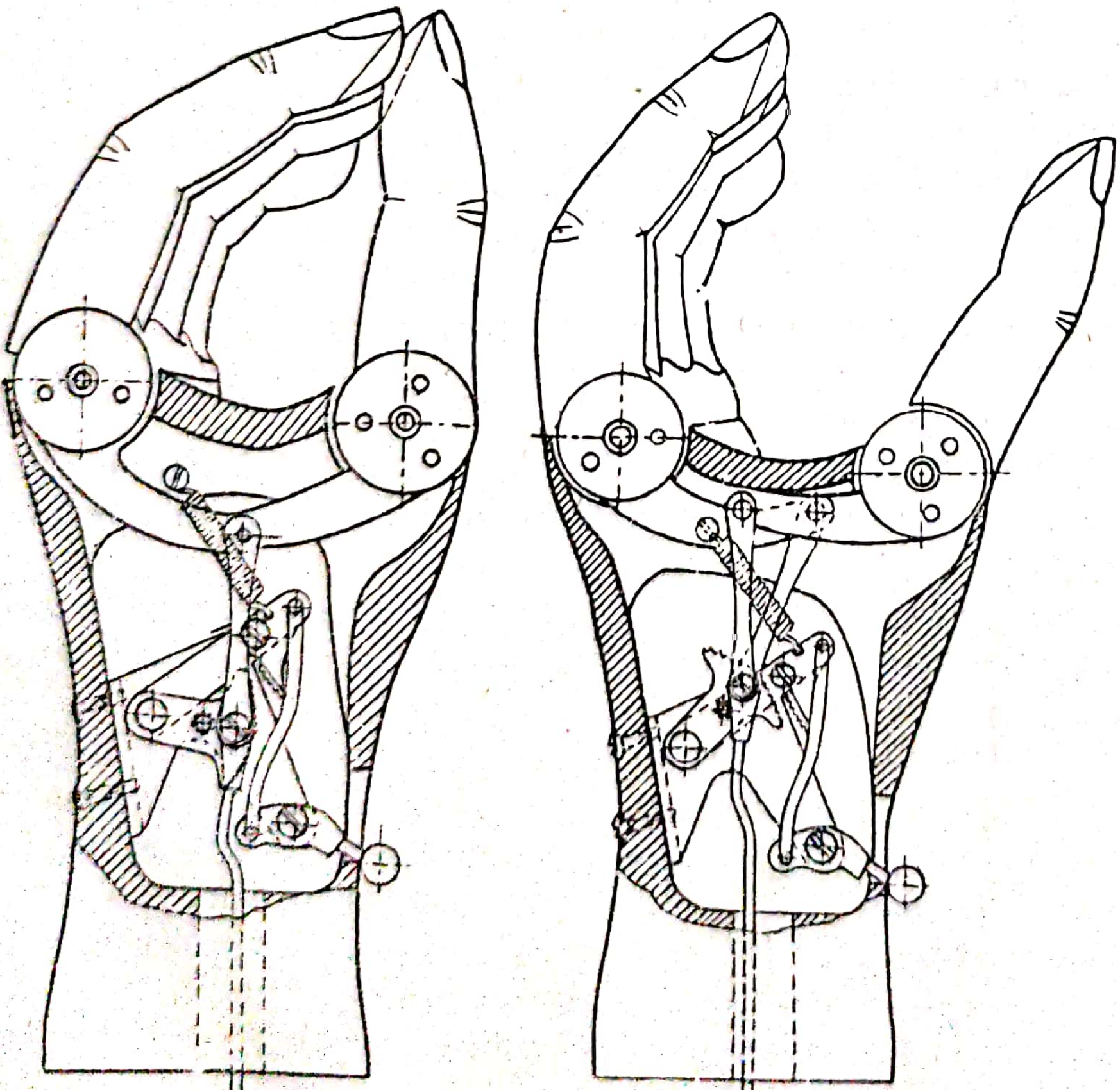

Fig. 563. — Mecanismul unei mîini mecanice Hüfner.

Cinematizarea prin ansă laterală, făcută și de Pellegrini, și de Bastos Ansart, este indicată în special pentru bonturile din treimea inferioară a antebrațului, unde se mai pot găsi tendoanele mușchilor flexori sau extensori. Cinematizarea se poate face, fie pe fața anterioară, fie pe cea posterioară a antebrațului, după cum urmărim să realizăm una sau două anse. Tehnica este următoarea: sub anestezie generală sau de plex brahial se fac două incizii transversale, lungi de 5 cm, paralele şi la 3 cm una de alta, cu capetele uşor divergente, care interesează pielea şi aponevroza. Se decolează aponevroza de pe tendoanele musculare. Din lambou cutaneo-aponevrotic se formează un tunel prin apropierea şi suturarea marginilor lui paralele, încît epidermul rămîne înăuntru, iar aponevroza pe dinafară.

Se pun apoi în evidenţă 2—3 tendoane flexoare (sau extensoare), care se secţionează sub nivelul tunelului şi sînt trecute în buclă pe deasupra tunelului şi se suturează la ele înşile. Se decolează apoi tegumentele şi aponevroza marginilor de sus şi de jos ale plăgii rămase libere, ca să alunece deasupra lipsei de substanţă tegumentară şi să acopere astfel tunelul şi ansele tendinoase care-l înconjură.

După cicatrizarea plăgii operatorii se încep exerciţiile de tracţiune. introducîndu-se prin tunel un beţişor sau un Hégard de dimensiuni corespunzătoare.

În bonturile din treimea medie a antebraţului se recurge la tunelizarea musculară după procedeul lui Sauerbruch, deoarece la acest nivel se găsesc mase musculare libere. Corpurile musculare trebuie suturate în ansă (extensorii la flexori) peste bonturile osoase.

Tunelul urmează să fie făcut la 3—4 cm de vîrful bontului. La acest nivel se creează un lambou cutaneo-aponevrotic cu pedicul intern, printr-o incizie în *U*, cu fiecare latură de 5 cm.

Marginea inferioară, a acestui lambou se suturează apoi la marginea superioară, creîndu-se astfel un tunel cu epidermul înăuntru şi aponevroza în afară.

Întîi cu sonda canelată şi apoi cu dilatatoarele Hégard se creează în plină masă musculară un tunel care să fie situat cam la unirea treimii anterioare cu cele două treimi posterioare ale masei musculare. Tunelul va fi dilatat cu precauţie, aşteptîndu-se cîtva timp pentru fiecare număr nou de Hégard introdus. Se poate ajunge chiar la numere peste 20. Cînd tunelul muscular este suficient de mare, se trece prin el tunelul cutaneo-aponevrotic, şi se fixează capul liber al acestuia la tegumente. La sfîrşit se alunecă marginile de sus şi de jos ale plăgii peste corpul muscular. Postoperator se fac aceleaşi îngrijiri ca şi pentru ansa lui Pellegrini.

Acest timp de operaţie cinematică este mai eficace, deoarece permite o cursă mai mare mişcării tunelului.

În bonturile din treimea superioară a antebraţului se poate face o cinematizare folosind procedeul cu ansă al lui Boch-Arana, care constă din dezinserarea bicepsului de pe radius, extirparea radiusului şi a muşchilor epicondilieni, fixarea tendonului bicepsului într-o butonieră la corpul muşchiului şi acoperirea lui cu tegumentele bontului.

Dintre toate tipurile de intervenţii cinematice la antebraţ, aceasta realizează cea mai puternică ansă. Ansa musculară bicipitală acţionează asupra mîinii mecanice şi în acelaşi timp bontul restant de cubitus mobilizează articulaţia cotului. Dar operaţia duce la un aspect inestetic al bontului, ceea ce o face greu acceptabilă de către bolnavi.

Tot la antebraţ se poate face uneori cu mult succes o intervenţie cinematică mai deosebită, nu atît în vederea aplicării protezelor mecanice, ci pentru transformarea directă a bontului într-o pensă prehensoare. Aceasta este posibil prin despicarea bontului în două braţe, unul radial şi unul cubital, după ideea lui A. S. Slavinscki.

Ideea a fost pusă însă în practică de Krukenberg, Albrecht, Kreuz şi Putti.

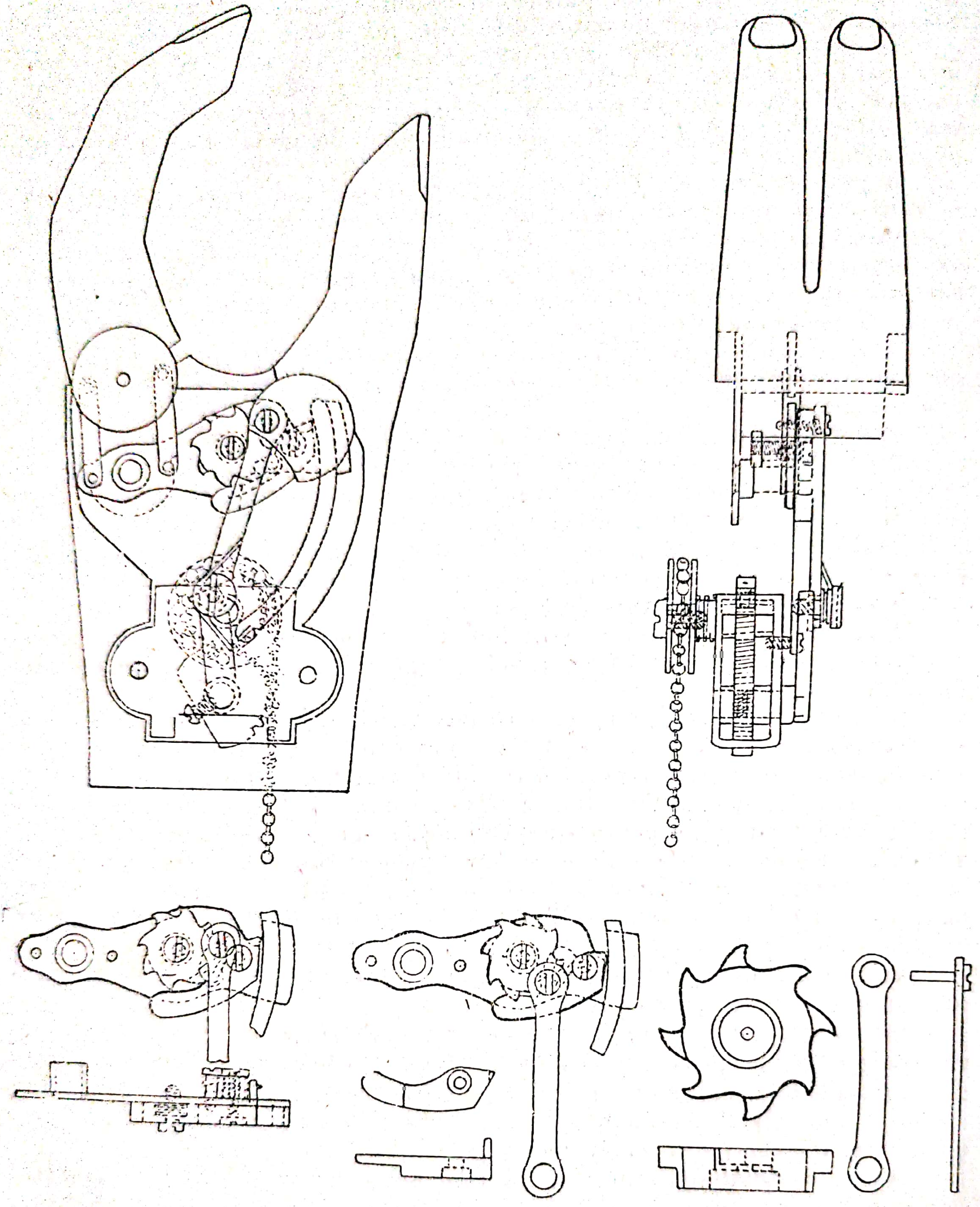

Fig. 564 a. — Mîna mecanică Rădulescu-Aldea.

Pensele cinematice antibrahiale își găsesc indicația în special la amputații bilaterali, care și-au pierdut astfel definitiv posibilitățile de prehensiune. Bogoraz lărgește însă indicația la toți amputații de membre superioare, chiar și la cei unilaterali.

Bolnavul trebuie să fie bine pregătit pentru o astfel de operație. El trebuie să vadă înainte la altcineva cinematizarea, cu avantajele și dezavantajele sale. Este neapărat nevoie ca în prealabil să se facă zilnic de ci-

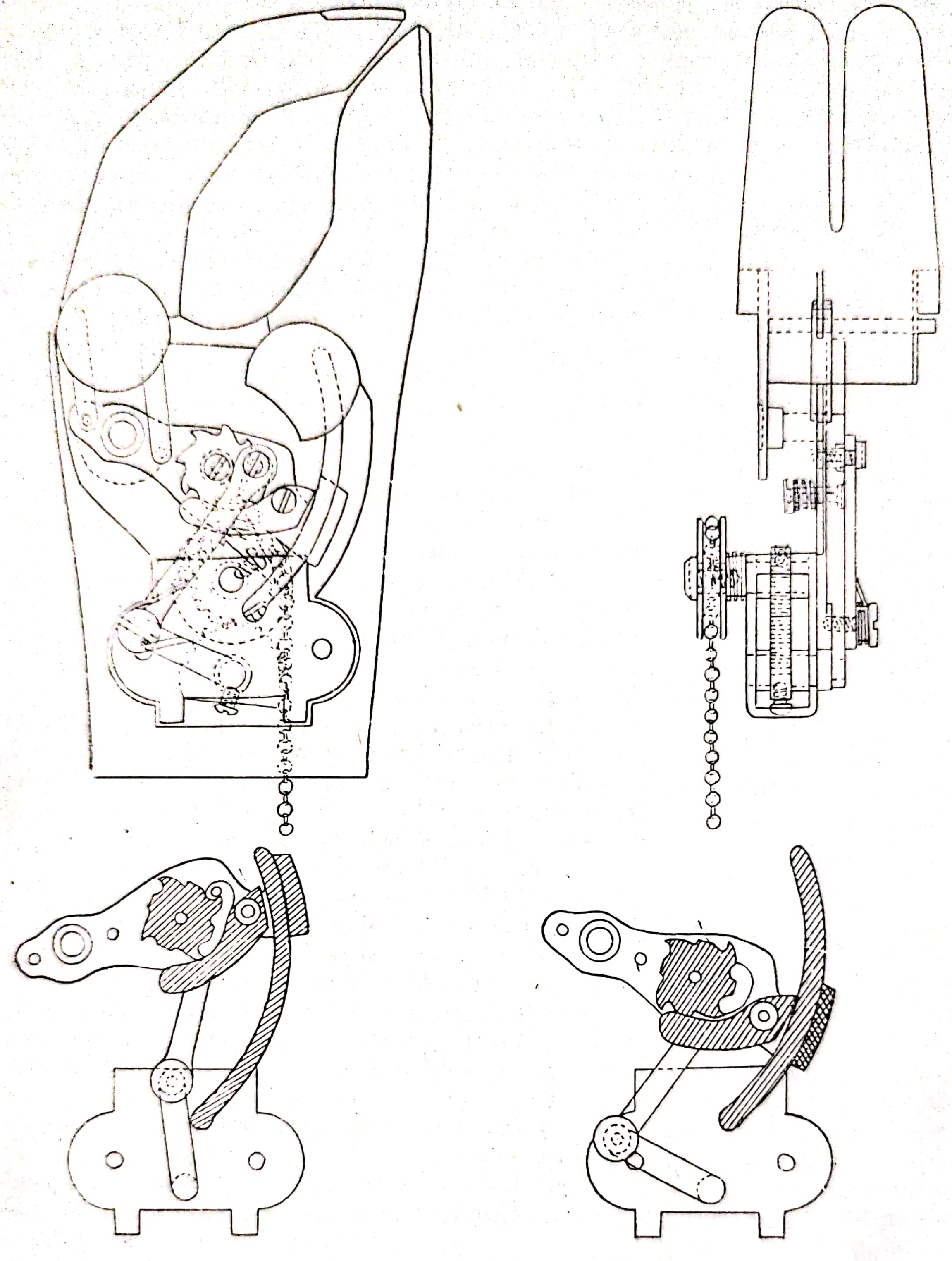

Fig. 564 b — Mîna mecanică Rădulescu-Aldea

teva ori masajul bontului, cu detașarea și alungirea la maximum a tegumentelor, precum și exerciții active cu opoziție, de flexie și extensie și prosupinație.

Tehnica operatorie prin care se poate crea o pensă cinematică antibrahială (cu modificarea lui Kreuz) este următoarea: sub anestezie generală și sub hemostază se face o incizie cotită, pornind de pe marginea externă a antebrațului, la trei laturi de deget sub epicondil; merge curb spre plica cotului, cu convexitatea în sus, apoi spre marginea cubitală pe care o urmărește în jos, îndreptîndu-se spre mijlocul bontului, între capetele celor două oase. Se prelungește apoi posterior, tot în lungul cubitusului, pînă la trei laturi de deget sub vîrful olecranului. Incizia urmărește păstrarea unor suprafețe tegumentare suficiente pentru a se acoperi ramura radială a pensei și comisura radio-cubitală. Ea interesează toate țesuturile moi, inclusiv aponevroza antibrahială, și pune în evidență corpurile și tendoanele musculare de pe fața anterioară și dorsală.

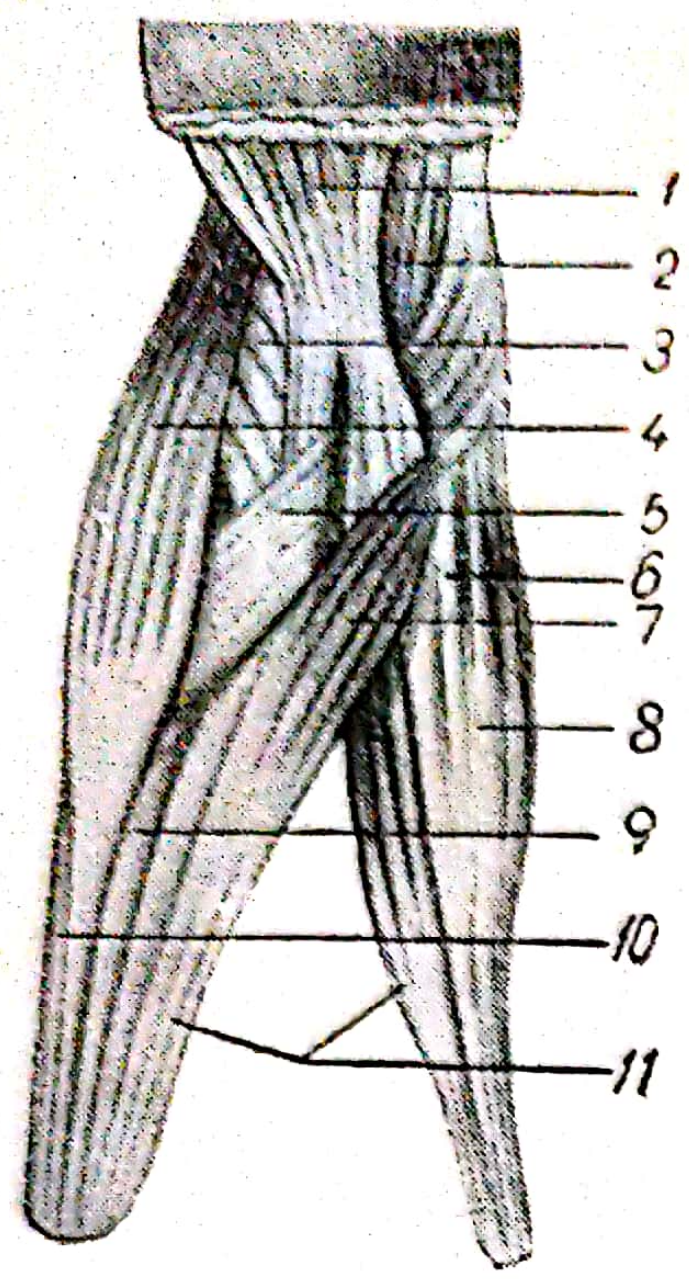

Fig. 565. — Dispoziția mușchilor în pensa Krukenberg (după Albrecht).

1 — bicepsul;
2 — brahialul anterior;
3 — scurtul supinator;
4 — lungul supinator;
5 — rotundul pronator;
6 — palmarul mic;
7 — palmarul mare;
8 — cubitalul anterior;
9 — radiusul;
10 — primul radial extern;
11 — flexorul superficial al degetului mare.

Hemostaza îngrijită a tuturor vaselor interceptate este obligatorie pentru evitarea hematomului postoperator, care poate compromite rezultatul operației.

Nervul median, care coboară chiar pe linia mediană, între flexorul superficial și cel profund, în interstițiul care separă acest mușchi de flexorul propriu al degetului mare, se descoperă și se individualizează pînă spre partea superioară a plăgii, unde se secționează sub ligatură, după novocainizare și alcoolizare prealabilă.

Se va face apoi separarea grupelor musculare. De obicei se lasă pe ramura cubitală a pensei palmarul mare, parte din flexorul superficial și din flexorul profund și cubitalul anterior, iar pe ramura radială, palmarul mic, rotundul pronator, flexorul propriu al policelui și ceea ce a mai rămas din flexorul comun superficial și profund.

Printre aceste grupe musculare se cade pe aponevroza interosoasă și pe pachetul vascular interosos, care se găsește așezat spre radius. Cu răzușa, mergînd de jos în sus, se răzuiește aponevroza interosoasă de pe cubitus pînă la coarda ligamentară a lui Veibrecht, care se dezinseră și ea.

Se trece apoi la separarea grupelor musculare de pe fața dorsală a antebrațului. Pe ramura cubitală vom face să rămînă cubitalul posterior și partea cubitală a extensorului comun, iar pe ramura radială, partea radială a extensorului comun, extensorul propriu al degetului mare, lungul supinator, primul și al doilea radial.

Menținerea tuturor acestor grupe musculare nu este obligatorie, putîndu-se rezeca din ele atît cît este necesar pentru ca ramurile pensei să fie bine acoperite, dar să lase posibilă și acoperirea lor cu tegumente. Astfel Albrecht rezecă majoritatea mușchilor, lăsînd pe ramura radială numai rotundul pronator, lungul supinator și palmarul mare, iar pe ramura cubitală numai cubitalul anterior și uneori și cubitalul posterior (fig. 565).

Se trece apoi la nivelarea bonturilor osoase, care se curăță de eventualele exostoze și se scurtează egal la lungimea dorită. Sutura tendoanelor mușchilor antagoniști se face unul la celălalt, peste vîrfurile bonturilor osoase, alcătuindu-se cît mai bine această chingă tendinoasă, pentru a nu se răsturna și să nu permită bontului osos să perforeze tegumentele. Se reface pe cît posibil aponevroza în jurul celor două ramuri create. Tegumentele se sutureazā, alunecîndu-se la partea cotită de sus a inciziei micul lambou, ca să căptușească bine comisura. Acoperirea comisurii trebuie să se facă cu multă grijă. Prin decolare, tegumentele de la nivelul plicii cotului (antebrațul fiind ținut în flexie pe braț) se pot aluneca în jos, ca să acopere baza anterioară a ramurii radiale. Ramura radială se poate acoperi în întregime cu tegumentele care se găsesc, dar fără să fie puse în tensiune.

Ramura cubitală se poate acoperi și ea uneori cu tegumentele rămase, dar de cele mai multe ori rămîne în parte neacoperită. Lipsa de tegumente de pe ea trebuie suplinită printr-o plastie pediculată italiană, folosind tegumentele abdominale.

După cicatrizarea plăgii, deci aproximativ după 3—4 săptămîni, se secționează pediculul și se desparte antebrațul de abdomen, ajustîndu-se tegumentele pe ramura cubitală, încît și aceasta să se acopere complet.

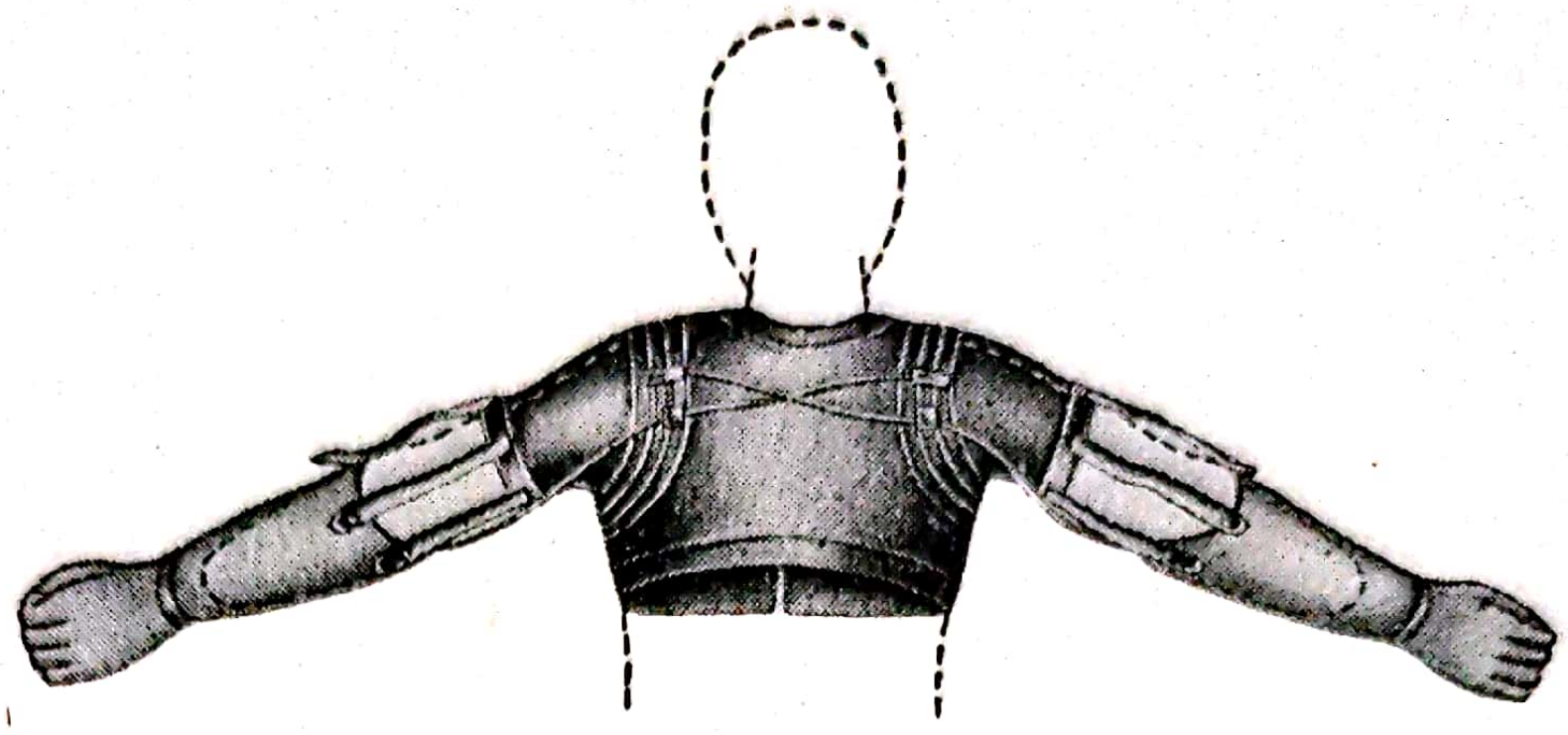

Fig. 566. — Un amputat bilateral de brațe, protezat.

După vindecarea plăgii se începe reeducarea pensei. La început, invalidul nu poate face decît mișcări de forfecare, dar după un număr oarecare de ședințe de masaj și mișcări pasive și active ajunge să facă și mișcări de deschidere și închidere a pensei.

BONTUL ȘI PROTEZELE BRAȚULUI

Bontul de braț este cu atît mai greu de protezat cu cît este mai scurt. Sub 6 cm nu mai este protezabil printr-o proteză de braț, ci printr-una de dezarticulație de umăr, care, fiind foarte greu de manevrat, nu este suportată de invalid.

Protezarea bontului de braț se face de asemenea cu diferite tipuri de proteze: estetice, de lucru sau mecanice.

Toate acestea sînt compuse dintr-o mînă și un antebraț artificial, o articulație mecanică de cot, un bandaj pentru bont și un atelaj (fig. 566).

Proteza estetică cere abilitate din partea invalidului, pentru a da impresia existenței membrului superior. Ea este îndoită din cot prin mișcări care încep în urma unui impuls al bontului de braț, și continuate datorită inerției în urma unor dispozitive mecanice, variate, care au particularitatea de fixare într-un anumit grad de flexie; dacă impulsul este mare se extinde antebrațul pe braț.

Proteza de lucru este indicată pentru munci brute. Ea are un mecanism simplificat de prehensiune, care se poate înlocui cu diferite unelte de lucru. Bandajul de pe bont trebuie să fie cît mai simplu și mai ușor, pentru a nu-i împiedica mișcările. Atelajul se deosebește de acela al protezei estetice prin faptul că trebuie să aibă puncte de sprijin pe umăr și pe torace.

Acest tip de proteză se recomandă muncitorilor agricoli sau din industrie; protezele pentru muncitorii agricoli trebuie să aibă posibilitatea de a face mișcări ample și să fie solid atașate prin atelaj la trunchi. Cele pentru muncitorii din industrie trebuie să ofere posibilitatea unor mişcări cît mai precise. Ele trebuie să fie mai scurte decît lungimea membrului lipsă, încît mîna şi antebraţul unor astfel de proteze să poată lipsi, iar piesele de lucru să fie ataşate direct de cot. Proteza mecanică de braţ nu poate fi acţionată decît prin tracţiune, folosindu-se, fie umărul opus, fie bontul de braţ cinematizat, fie amîndouă (fig. 567).

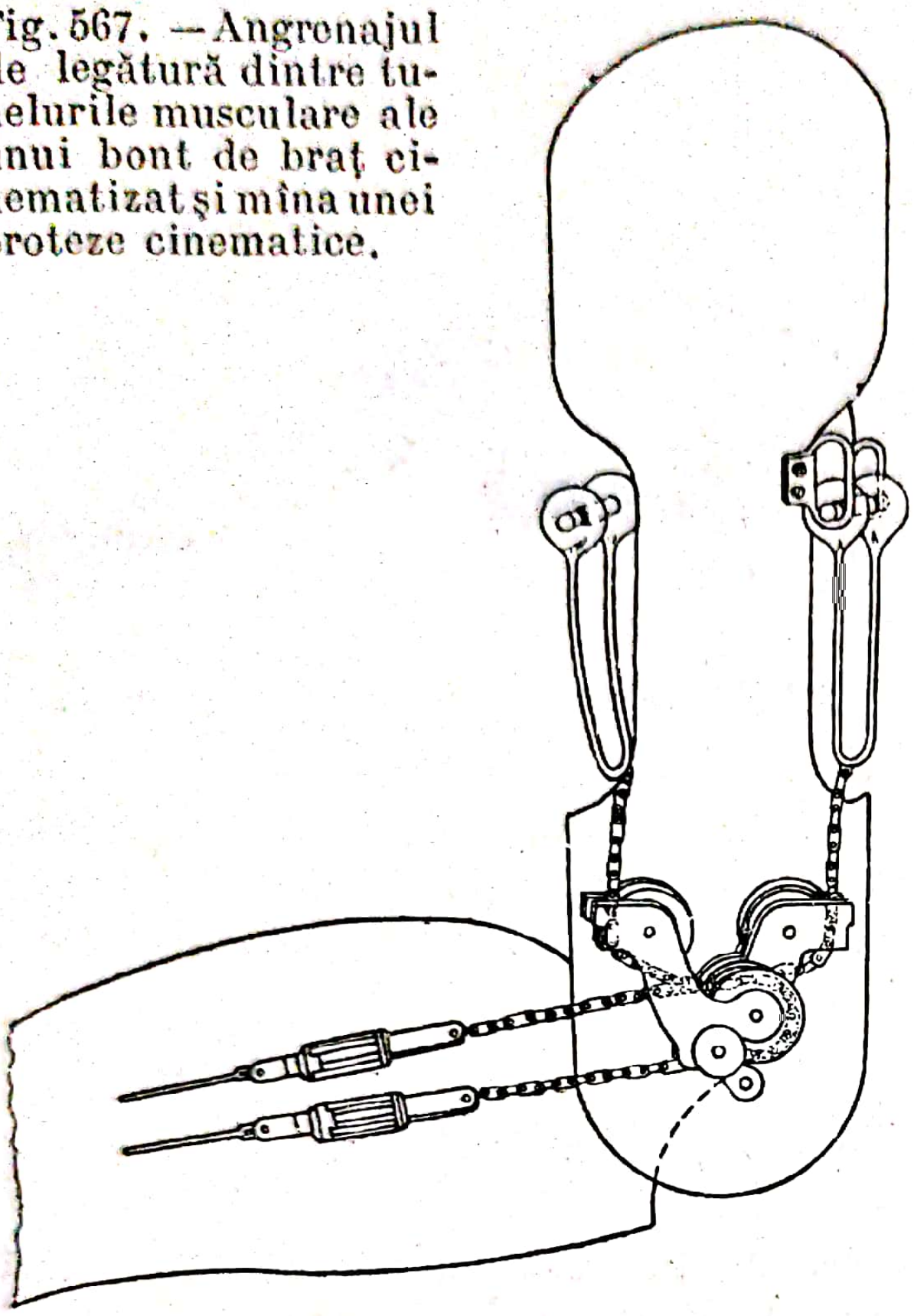

Fig. 567. —Angrenajul de legătură dintre tunelurile musculare ale unui bont de braţ cinematizat şi mîna unei proteze cinematice.

Proteza de lucru mixtă, cinematică, a lui Sauerbruch, se ataşează numai anselor de biceps şi triceps create în prealabil, aşa încît atelajul de umăr devine indispensabil. O proteză mai complicată este aceea care foloseşte trei surse de tracţiune: una tricipitală pentru extensia degetelor, ansa bicipitală pentru prehensiune şi umărul opus pentru flexia cotului. Extensia cotului se realizează datorită gravitaţiei.

Se foloseşte tehnica lui Sauerbruch-Stadler sau cea a lui Pellegrini În prima tehnică se face pe faţa anterioară a braţului un lambou cutanat cu pedicul intern (fig. 568, 569 şi 570), se descoperă bicepsul şi în el se face treptat un canal din ce în ce mai mare cu ajutorul sondelor Hégard. Prin acest canal se introduce tubul cutanat cu baza internă şi se suturează extremitatea către partea externă. Se mobilizează tegumentele pe deasupra şi se acoperă plaga tegumentară rămasă. Pellegrini face un tub cutanat în regiunea toracică în dreptul unde va fi introdus în bont; restul operaţiei se desfăşoară ca şi precedenta.

BONTUL ŞI PROTEZELE PICIORULUI

În linii mari se poate spune, după Zur Verth, că pierderea degetelor piciorului nu are mare importanţă, dar că aceea a extremităţilor distale ale metatarsienelor dă tulburări însemnate funcţionale. De aceea, lipsa degetelor se soluţionează estetic prin simpla completare a încălţămintei; dar, cu cît nivelul amputaţiei sau dezarticulaţia se întinde la metatarsiene cu atît protezarea devine mai necesară, dar şi mai dificilă.

Lipsa parţială sau totală a metatarsienelor poate fi încă suplinită printr-o gheată metalică şi cu completare, dar dezarticulaţia lui Chopart lasă de obicei un bont căzut în ecvinism şi deplasat în varus, care se ulcerează şi se protezează greu. Pentru a se preveni răsturnarea şi a se oferi invalidului un sprijin mai bun se confecţionează un aparat ortopedic din blank sau din talpă, care imobilizează glezna. La aceşti invalizi, extensia piciorului pe sol, ca şi împingerea lui înainte, lipsec; de aceea ei folosesc călcîiul numai ca un pilon. Din acest punct de vedere, aparatul pentru dezarticulația lui Chopart nu îmbunătățește prea mult funcția și este inestetic, deoarece presupune aplicarea unor ghete ortopedice care să primească aparatul.

Aparatul pentru dezarticulația lui Chopart este alcătuit din două șine laterale de oțel prevăzute cu un manșon de piele, ce cuprinde toată gamba și piciorul, și care se deschide, fie anterior, fie posterior, pentru a primi bontul. La cele două șine laterale se anexează și partea dinainte a unui picior artificial din lemn.

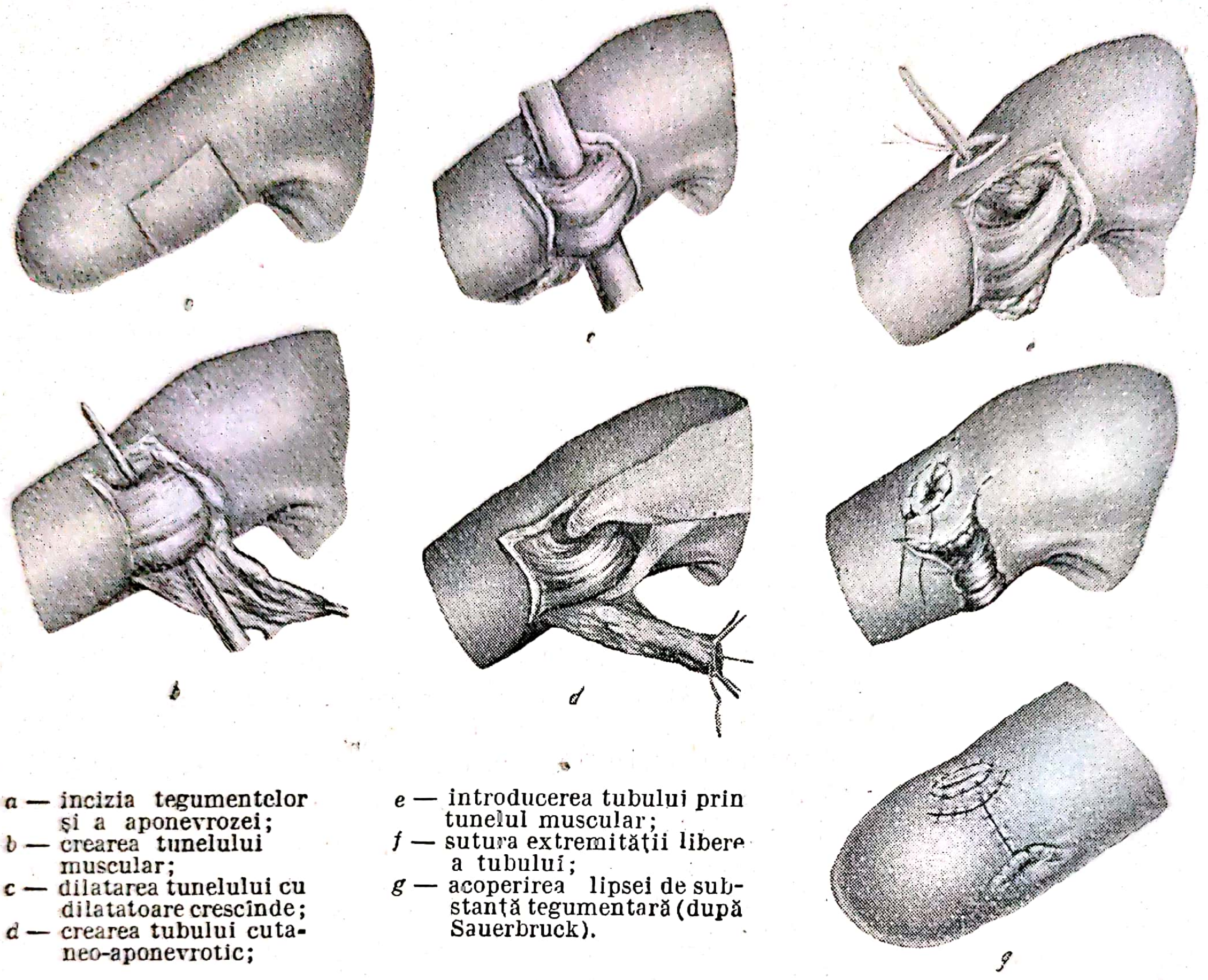

a — incizia tegumentelor și a aponevrozei;
b — crearea tunelului muscular;
c — dilatarea tunelului cu dilatatoare crescînde;
d — crearea tubului cutaneo-aponevrotic;
e — introducerea tubului prin tunelul muscular;
f — sutura extremității libere a tubului;
g — acoperirea lipsei de substanță tegumentară (după Sauerbruck).

Fig. 568. — Fig. 569. — Fig. 570. Tunelizarea bontului de braț.

Unii invalizi cu dezarticulația lui Chopart rafuză protezarea, mulțumindu-se cu o gheată ortopedică, dar, după cum a remarcat Farabeuf, nimic nu este mai dificil decît să faci o bună încălțăminte care să remedieze bascularea bontului lui Chopart.

Într-o astfel de gheată apar ulcerații, dureri etc.

Bontul după amputația osteoplastică Pirogov, fie el lung sau scurt, a fost recomandat cu scopul de a da invalidului posibilitatea să umble în bune condiții fără proteză sau gheată ortopedică, scop care într-adevăr se realizează. Acest bont poate fi de un real folos mai ales muncitorilor agricoli.

Protezarea bontului Pirogov, întocmai ca protezarea tuturor dezarticulațiilor piciorului posterior, nu se poate face în condiții prea bune. Aparatele confecționate din blank sau talpă sînt greoaie și măresc mult dimensiunile încălțămintei. S-au încercat aparate din duraluminiu sau acetat de celuloză (fig. 571). Aceste aparate sînt de obicei fixe, fără articulație.

Numai în cazurile în care între extremitatea bontului și sol există o distanță de cel puțin 4 — 5 cm se poate adăuga aparatului o articulație mecanică pentru a se evita astfel mersul disgrațios provocat de o gleznă fixă.

Marea majoritate a modelelor nu permit însă decît mișcări limitate de flexie și extensie. Limitarea se face prin dopuri de cauciuc plasate între partea gambieră a protezei și piciorul ei de lemn. Unii constructori au încercat să adauge și posibilitatea executării unor mișcări de lateralitate, luînd drept axă articulară o minge compactă de cauciuc, care permite înclinări variabile, dar soliditatea unor asemenea aparate lasă încă de dorit. Mai bună pare să fie soluția aparatelor Pirogov de tip belgian, care au o articulație cardanică, limitată de patru dopuri de cauciuc, prin care se obțin, atît mișcările de flexie-extensie, cît și cele de lateralitate.

Dacă bontul nu este în bună stare și nu poate suporta greutatea corpului, trebuie să se adauge puncte de sprijin gambier de derivație.



Fig. 571.— Aparat din duraluminiu pentru bont Pirogov.

BONTUL ȘI PROTEZELE GAMBEI

Cel mai mare procentaj de bonturi care se prezintă pentru protezare îl constituie bonturile de gambă. Din păcate, însă, amputațiile la nivelul gambei dau cel mai mare procentaj de bonturi vicioase, foarte greu protezabile.

Aceasta provine în primul rînd din cauza nivelului greșit de amputație la unirea treimii medii cu treimea superioară. Acest nivel a fost moștenit din timpurile în care protezarea bonturilor de gambă se făcea prin proteze de tip genunchier, în care sprijinul se realiza pe genunchiul îndoit (fig. 572 și 573). Astăzi acest tip de proteză nu se mai folosește, deoarece obligă bontul să stea într-o poziție nefuncțională și nu folosește posibilitățile de mișcare ale articulației genunchiului.

Bontul de gambă este cu atît mai bun pentru protezare cu cît este mai lung. Iată de ce adevăratele niveluri de elecție se găsesc în treimea medie și treimea inferioară. La aceste niveluri își are rostul și obstruarea osteoplastică a bontului osos, cu scopul de a se da bontului și posibilitatea unui sprijin terminal.

Tehnica greșită de amputație duce de asemenea la apariția bonturilor vicioase de gambă. Prezența maselor prea bogate sau prea sărace în țesuturi moi la capătul bontului, conicizarea, ulcerațiile, datorite în special faptului că nu se respectă legea elementară de a se secționa peroneul cu 2—3 cm mai sus decît tibia, sînt cîteva dintre aceste cauze.

Protezele provizorii de gambă se compun dintr-un bandaj gipsat care îmbracă bontul și înglobează și două șarniere laterale.

Bandajul gipsat trebuie să fie foarte bine modelat la punctele de sprijin. Atelele metalice laterale sînt prevăzute în partea inferioară cu scăriță sau cu o patină semilunară de lemn. Manșonul coapsei, cînd este necesar (în formele de bonturi mai scurte), este făcut din piele cu șnur, care se strînge pe coapsă.

Un alt aparat provizoriu se poate confecţiona dintr-un pilon, prevăzut la partea superioară cu o nervură metalică ce se înglobează în gips, împrejurul bontului.

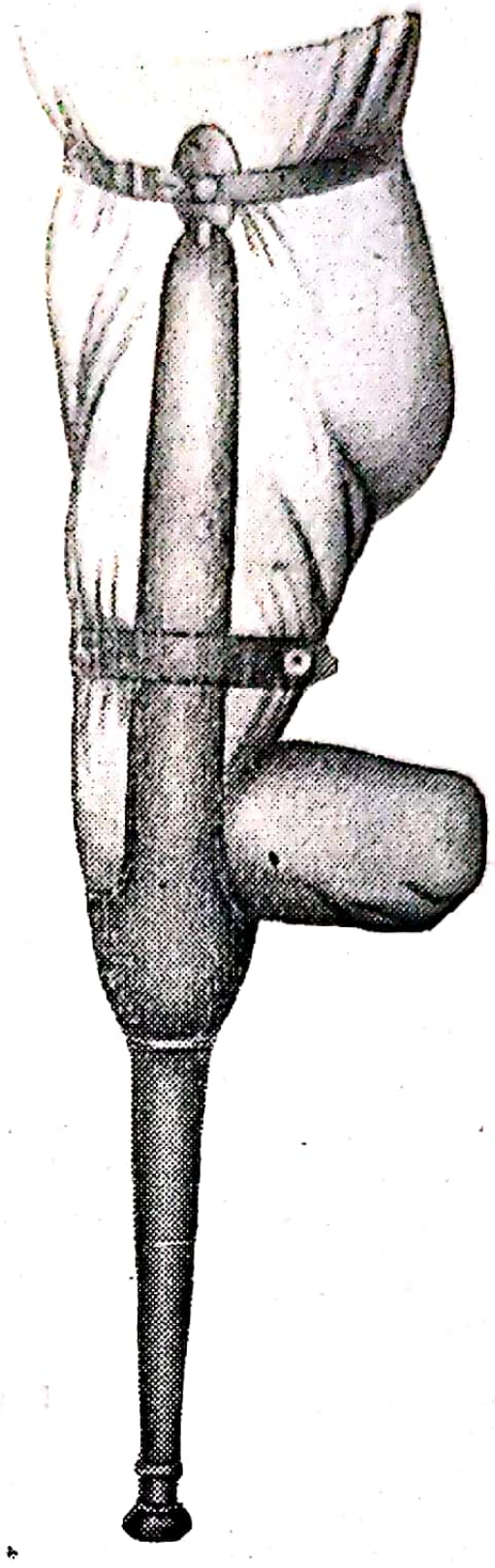

Fig. 572. — Proteze învechite care pretindeau bont scurt de gambă.

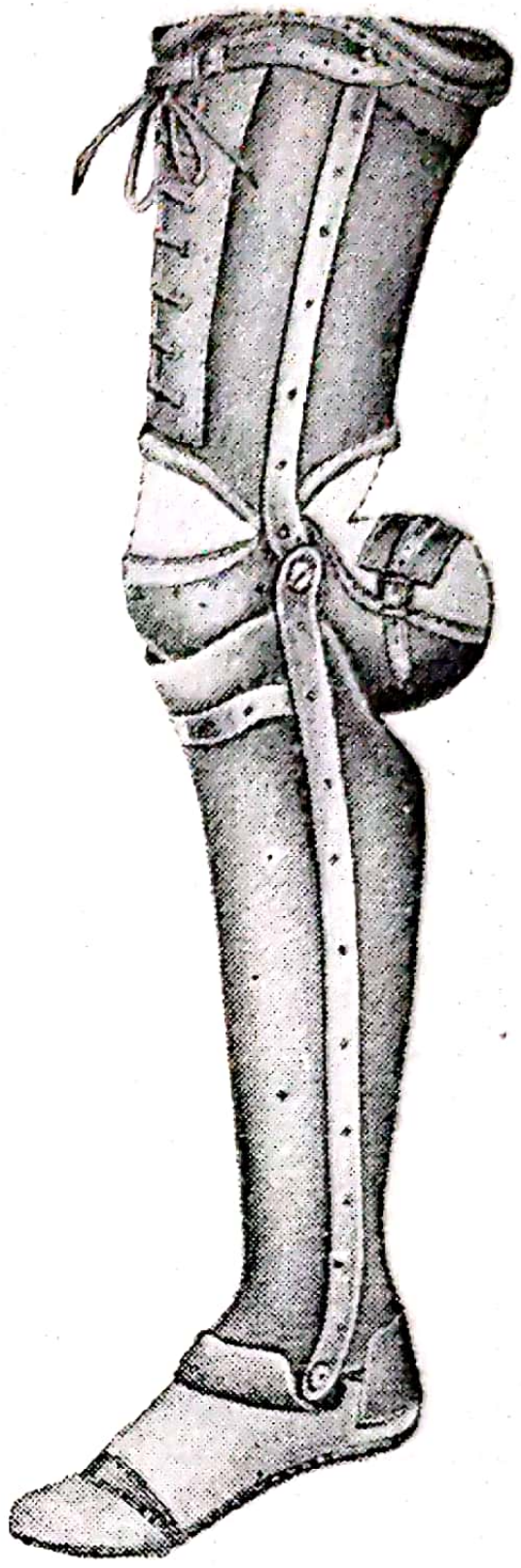

Fig. 573. — Proteză tip genunchier pentru bontul scurt de gambă.

Întreprinderile Pirogov au confecţionat o proteză provizorie de gambă din piele, asemănătoare celei definitive; deosebirea principală constă în aceea că manşonul de piele al gambei nu este continuu, ci prezintă o despicătură cu şnur. Astfel are posibilitatea de a se strînge progresiv şi de a se modela bontul pe cale de maturizare. Este deci o proteză definitivă, de gambă, rudimentară, făcută din blank sau din talpă, cu pilon. Această proteză îşi găseşte indicaţia la muncitorii agricoli, care trebuie să se deplaseze pe pămînt şi noroaie.

Protezele definitive permit mişcări indispensabile ca mersul să fie cît mai apropiat de cel normal, respectînd toate cerinţele de construcţie tehnică prezentate la capitolul asupra protezelor.

Sprijinul acestor proteze se poate face pe mai multe puncte: terminal, sub marginea platoului tibial, pe vîrful bontului şi capul peroneului şi pe ischion.

Sprijinul terminal pe vîrf se realizează în bonturile care rezultă după amputaţia osteoplastică după ideea lui N. I. Pirogov. Se urmăreşte ca sprijinul să nu se transmită numai prin manşonul protezei, ci şi prin vîrf. Pentru aceasta este necesar ca bontul să se lipească în totalitate de suprafaţa interioară a bandajului protezei, nu ca în protezele cu sprijin periferic, unde vîrful este liber. Fundul bandajului trebuie căptuşit cu pîslă sau cauciuc, pentru ca şocurile să fie mai mici.

Sprijinul periferic pe suprafaţa cutanată a contururilor platoului tibial şi capului peroneului este folosit în confecţionarea majorităţii tipurilor de proteze. Pentru aceasta, manşonul bandajului trebuie să fie perfect modelat după extremitatea superioară a gambei. Dacă nu se reuşeşte perfect acest sprijin, invalidul umblă cu mare greutate, deoarece se sprijină direct pe manşonul de coapsă care oscilează în sus şi în jos. Din această cauză, musculatura coapsei se atrofiază.

Sprijinul pe ischion îşi găseşte indicaţia în bonturile de gambă în care numai sprijinul periferic nu este suficient. Invalizii beneficiază în mare măsură în aceste cazuri de derivarea sprijinului şi pe trichterul manşetei de coapsă, care trebuie să se înalţe, astfel, pînă la ischion. Singurul dezavantaj al protezei de gambă cu sprijin şi pe ischion este acela că devine mult mai grea.

Roederer a atras însă atenția asupra faptului că, din punct de vedere mecanic, sprijinul ischiatic și cel periferic tibial nu pot fi folosite simultan (fig. 574). Aceste două sprijine aparțin la două segmente diferite și nu rămîn la o distanță fixă unul de altul în timpul diferitelor faze ale mersului. Astfel, sprijinul sincron pe tibie și ischion nu poate fi realizat decît în timpul trecerii prin momentul verticalei.

Folosind aceste trei feluri de sprijin, protezele de gambă sînt satisfăcătoare, mai ales dacă bontul este lung. Materialul din care se confecționează de obicei aceste proteze la noi în țară este reprezentat de blank și talpă.

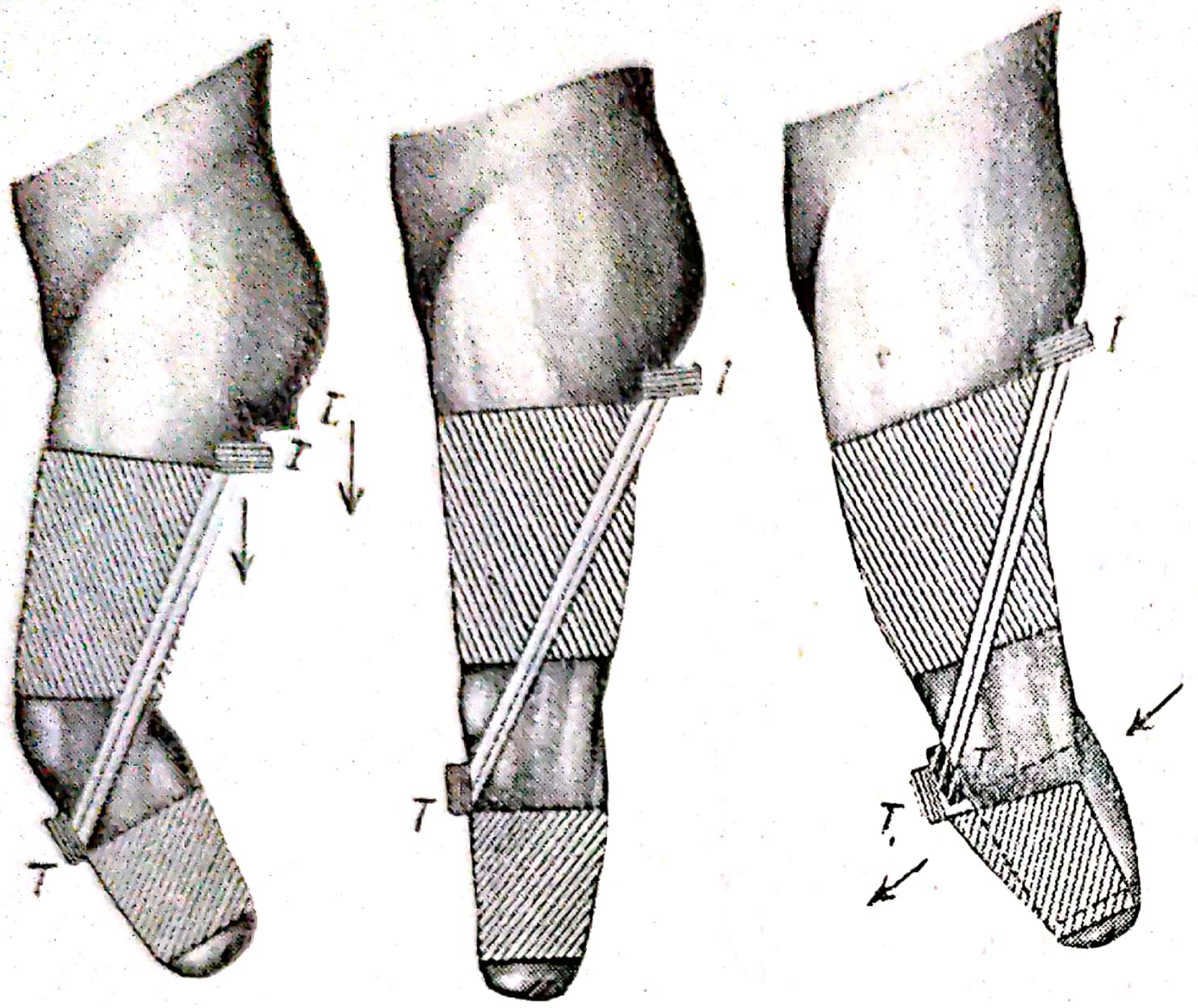

La mijloc, în poziție verticală a membrului, cele două puncte de sprijin *I* și *T* se găsesc la distanța *IT*.

La stînga, în poziție oblic anterioară, distanța *IT* se mărește, și deci sprijinul ischiatic, coborînd, nu mai corespunde ischionului, și numai sprijinul tibial rămîne efectiv.

La dreapta, în poziție oblic posterioară, distanța *IT* se micșorează și numai sprijinul ischiatic mai este eficace, deoarece cel tibial este împins înainte (după Roederer).

Fig. 574. — Schenă arătînd dificultățile mecanice de utilizare sincronă a sprijinului tibial și ischiatic.

Protezarea bonturilor scurte de gambă prezintă însă nenumărate dificultăți. În afara nesincronizării sprijinului tibial periferic cu cel ischiatic, mai intervin și dificultăți legate de starea părților moi, de schelet și de redoarea genunchiului.

Tulburările vasomotorii și bursele seroase care se pot infecta constituie dificultățile cele mai frecvente. Extirparea burselor nu este utilă, deoarece ele recidivează o dată cu reluarea mersului cu același fel de proteză. De aceea, singurul remediu eficace este de a îmbunătăți calitatea sprijinului la nivelul extremității superioare a tibiei și de a adăuga un sprijin ischiatic.

Dificultățile din partea scheletului se datoresc, fie marginii anterioare a tibiei, care, nemodelată, poate perfora tegumentele, fie peroneului, care este prea lung și al cărui capăt inferior are tendința de a devia în afară, producînd chiar o dezaxare a bontului, prin schimbarea axei statice a membrului. Tratamentul cel mai indicat pentru înlăturarea acestei complicații este secționarea lui corectă.

Cînd bontul este scurt, se poate lungi pentru protezare. Acest lucru se face după ce s-a realizat în prealabil o plastie tegumentară suficientă cu o bună căptușeală de grăsime. Se pune apoi un grefon osos puternic, bine modelat, înfipt în tibie, puțin oblic îndărăt (sau se poate folosi procedeul lui Delitala, care rezecă peroneul cu capul său şi-l implantează răsturnat în vîrful tibiei). În ultimul timp se foloseşte o ciupercă acrilică.

Redoarea de genunchi în atitudine vicioasă, care se instalează de obicei la bonturile scurte, constituie o altă dificultate pentru protezare. Această redoare se datoreşte în primul rînd acţiunii tricepsului sural, care este mai puternic decît muşchii anteriori, şi mai apoi retracţiei tuturor ţesuturilor moi din regiunea posterioară a articulaţiei.

Redoarea de genunchi poate fi tratată cu mijloace ortopedice pure (extensia continuă a gambei pe coapsă prin aparate) sau, în ultima instanţă, prin intervenţie chirurgicală. Se preferă în acest din urmă caz tehnica lui Herbert, de dezinserţie a capsulei posterioare.

Sub rahianestezie se face pe faţa postero-externă o incizie lungă de 15 cm pe tendonul bicepsului, care se descoperă şi se dedublează în lung. Sciaticul popliteu extern este pus şi el în evidenţă şi depărtat. Se secţionează pe condilul extern inserţia superioară a ligamentului lateral extern şi apoi capsula. Prin breşa făcută în capsulă, se pătrunde cu răzuşa în cavitatea articulară şi se dezinseră capsula de pe faţa posterioară a femurului, mergînd dinafară înăuntru. Cînd se ajunge în spaţiul intercondilian, se pătrunde cît mai adînc în acesta, dezinserîndu-se, pe cît posibil, şi inserţia superioară a ligamentelor încrucişate. Se suturează, alungindu-se tendonul bicepsului, şi se trece la sutura aponevrozei şi a pielii. Se trece prin extremitatea inferioară a tibiei o broşă care va folosi pentru extensie continuă postoperatorie, timp de 14 — 21 de zile.

Cu această tehnică se rezolvă cu succes redorile de genunchi. Uneori este nevoie să se facă o osteotomie a femurului deasupra condililor, pentru redresarea bontului.

În ultimul timp, bonturile foarte scurte de gambă pot fi protezate în condiţii mai bune prin prelungirea lor cu o manşetă de piele, care se introduce apoi în bandajul de gambă al protezei. Problema prelungirii bonturilor scurte de gambă nu este însă atît de importantă ca aceea a prelungirii bonturilor scurte de coapsă.

BONTUL ŞI PROTEZELE DEZARTICULAŢIEI GENUNCHIULUI

Intervenţia preferată la începuturile chirurgiei, şi anume dezarticulaţia de genunchi, nu se mai practică astăzi decît în cazuri excepţionale, şi numai provizoriu, urmînd a se reveni eventual într-un al doilea timp şi a se face o amputaţie de coapsă în treimea inferioară.

Dezarticulaţia de genunchi a căzut în desuetudine, deoarece bontul rămîne ca o limbă de clopot, extremitatea osoasă fiind învelită de un strat prea subţire de ţesuturi moi.

Protezarea provizorie a unei dezarticulaţii de genunchi se face cu ajutorul unui pilon cu nervură metalică, asemănător celui recomandat în amputaţiile de gambă. Protezarea definitivă ridică unele probleme destul de greu de rezolvat din punct de vedere tehnic. Articulaţia mecanică de genunchi trebuie aşezată mai jos decît cea a membrului sănătos, ceea ce duce la o neconcordanţă funcţională supărătoare şi are un aspect inestetic. La aceasta se adaugă şi dificultatea de a se adapta perfect bontul de forma unei limbi de clopot la bandajul protezei. Chiar dacă această adaptare se realizează, rămîne problema introducerii şi scoaterii bontului din bandaj.

Protezarea definitivă mai prezintă dezavantajul că, în poziţie şezîndă, coapsa protezată apare mai lungă. Proteza tip de dezarticulaţie de genunchi este constituită dintr-o piesă făcută din lemn sau din metal, care se articulează cu partea gambieră cu ajutorul unui genunchi artificial, fie mobil, fie blocat. Proteza cu genunchi mobil se recomandă cînd sprijinul terminal pe bont este nedureros.

În bonturile dureroase care nu permit un sprijin terminal, bandajul protezei se înalță cu trichterul pînă la ischion, care se va sprijini pe el ca pe o jumătate de șa de bicicletă, derivîndu-se astfel parțial transmiterea greutății corpului spre proteză (fig. 575).



Fig. 575. — Proteză pentru dezarticulația de genunchi cu sprijin pe ischion.

BONTUL ȘI PROTEZELE COAPSEI

După amputațiile de gambă, cele mai frecvente sînt amputațiile de coapsă. Numai 67% din bonturi sînt protezabile, restul invalizilor trebuind să se deplaseze în cîrji sau în cărucior, din cauza bonturilor vicioase, dureroase, prea scurte și deci neprotezabile.

Orice proteză de coapsă trebuie să îndeplinească cîteva condiții esențiale. Din punctul de vedere al unității funcționale dintre proteză și bont, protezarea este mai grea decît la gambă. În perioada de pendulare, greutatea protezei o face să se depărteze de bont, de aceea trebuie prevăzută cu atelaje speciale. În perioada de sprijin, dimpotrivă, proteza se urcă și apasă puternic pe bont, de unde necesitatea de a se oferi acestuia suprafețe de sprijin rotunde și nedureroase. În timpul mersului, proteza trebuie să fie solidară la bont, pentru a nu se răsuci pe acesta și pentru a putea fi condusă de bont, de aceea ea trebuie construită dintr-un material ușor, perfect modelabil, astfel ca greutățile segmentelor ei să fie rațional repartizate.

Proteza provizorie de coapsă este de obicei confecționată dintr-un pilon cu nervură metalică ce se înglobează în gips, după mulajul bontului, ca și pentru bonturile de gambă sau după dezarticulațiile de genunchi. Mulajul de gips trebuie să se adapteze perfect, nu numai pe bont, ci și pe ischion și peroneu. La suprafața exterioară a bandajului de gips se înglobează și cîteva inele, prin care se trec centurile atelajului ce leagă proteza cu trunchiul. Mersul cu o asemenea proteză este foarte greoi, chiar dacă lungimea protezei este corect calculată, adică are cu 2 cm mai puțin decît membrul sănătos. Pentru a detașa proteza de pe sol și a o proiecta înainte, invalidul recurge, cît la flexia bontului, cît și la o serie de mișcări de ridicare și rotație a bazinului pe membrul sănătos de sprijin. Acest tip de proteză provizorie continuă însă să-și găsească o indicație majoră la muncitorii agricoli.

Dezavantajul acestei proteze este acela de a obișnui invalidul să umble rigid cu un aparat în extensie. Reeducarea invalidului cu proteza definitivă, cu genunchi mobil, este apoi foarte grea, și mulți invalizi preferă să umble toată viața cu genunchiul blocat. Proteza provizorie construită de Întreprinderile „Pirogov" este mai corectă, și deci de recomandat. Aceasta este o proteză de coapsă obișnuită, din piele, cu picior de lemn, cu genunchiul liber, cu sprijin pe ischion, dar cu manșonul de piele al coapsei despicat și cu șnur, astfel ca manșonul să se poată adapta treptat la bontul pe cale de maturare.

Proteza definitivă de coapsă este de asemenea de două tipuri: pilonul de coapsă şi proteza propriu-zisă. Punctele de sprijin ale protezelor definitive sînt: vîrful bontului, periferia bontului şi ischionul (fig. 576).

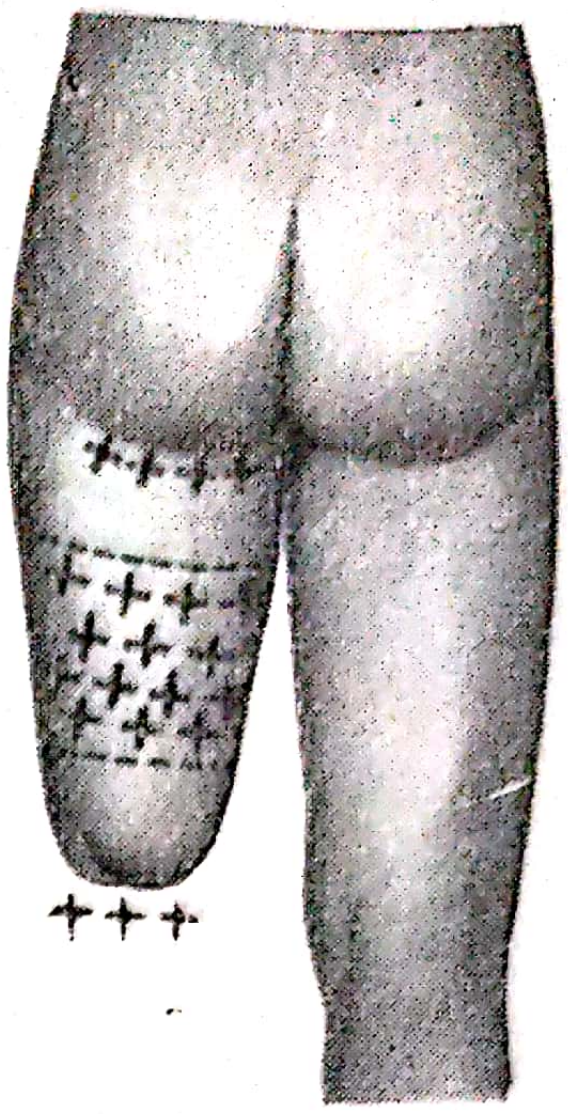
Fig. 576. — Punctele de sprijin ale protezelor de coapsă. Sprijinul terminal periferic şi ischiatic (după Roederer).

Sprijinul terminal dă bontului forţă şi precizie, dar pretinde din partea invalidului o voinţă remarcabilă. El poate fi aplicat în bonturile din treimea medie sau inferioară după amputaţiile osteoplastice.

Sprijinul periferic nu este decît un sprijin secundar, şi el trebuie completat totdeauna cu sprijinul ischiatic. Sprijinul ischiatic este cel mai simplu de realizat şi cel mai util, cu condiţia ca trichterul manşonului de coapsă să se adapteze perfect la ischion, altfel poate produce bursite, care, infectate, obligă invalidul la părăsirea protezei pentru mult timp.

Pilonul de coapsă este cea mai rudimentară proteză definitivă. El poate fi confecţionat grosolan numai din lemn, cum îşi fac ţăranii, sau chiar cu articulaţii de genunchi, cum este de exemplu pilonul Beaufort (fig. 577).

Proteza propriu-zisă este complicată şi greu de executat. Pentru construcţia unei proteze de coapsă trebuie să se ţină seama, afară de normele generale prezentate la capitolul asupra protezei, şi de alte cîteva noţiuni fundamentale.

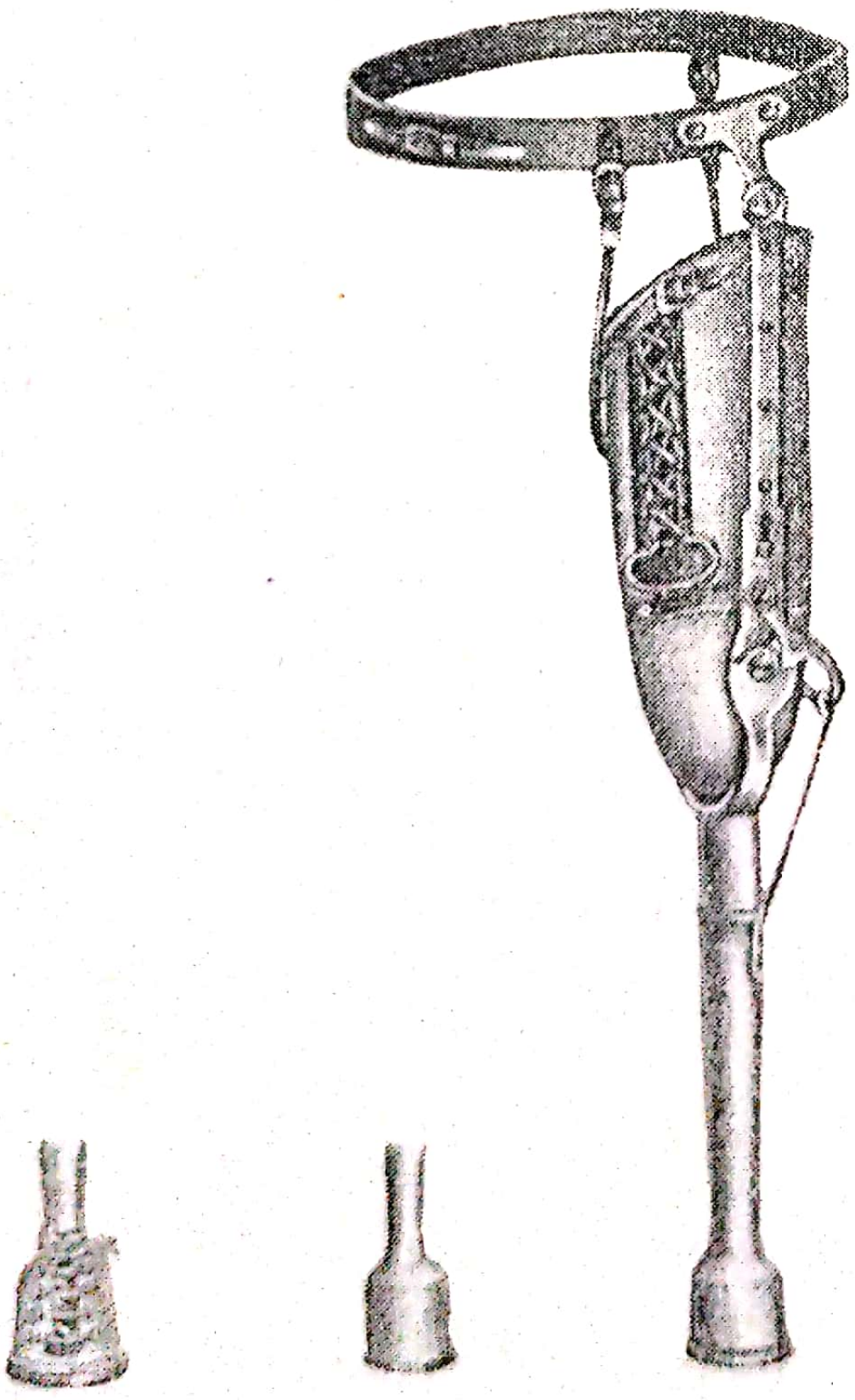
Fig. 577. — Pilonul lui Beaufort.

Axa verticală mecanică a protezei, care în repaus coboară din centrul articulaţiei coxo-femorale şi trece prin centrul genunchiului, trebuie să cadă puţin înăuntrul axei tibiale. De aceea, proteza nu trebuie să fie rectilinie, fiindcă în acest caz sprijinul plantar deviază înăuntru şi poligonul de susţinere se micşorează. Proteza va trebui să aibă un genu valg fiziologic, ca şi membrul normal.

Bandajul de coapsă trebuie să prezinte o incurbaţie oarecare cu convexitatea anterioară, pentru a respecta forma femurului. Această incurbaţie va fi cu atît mai accentuată cu cît bontul va fi mai scurt şi va avea deci tendinţa să se flecteze.

Axa transversală a articulaţiei mecanice de genunchi va cădea înapoia proiecţiei centrului de greutate, genunchiul fiind în uşor recurvat.

Lungimea protezei nu trebuie să fie egală cu aceea a membrului sănătos. Lungimea egală este favorabilă staţiunii, dar îngreunează mersul.

O proteză de coapsă se compune

din două şarniere, de obicei metalice un bandaj de coapsă care urcă pînă la ischion, o gambă artificială, un picior artificial şi un sistem de atelaj.

După materialele din care se confecţionează, ea poate fi din fibră, din talpă, din blank (fig. 578) sau mixtă, din talpă şi lemn, din duraluminiu şi lemn, sau din fibră şi piele. Se folosesc în prezent materiale plastice moi ca nitrolakul, celuloidul, nylonul şi duraluminiul (fig. 579).

Denumirea de proteză mixtă nu este poate cea mai indicată, deoarece toate protezele prezintă părţi lemnoase şi părţi metalice sau din piele. Această denumire arată numai deosebirea de material dintre partea crurală şi cea gambieră a protezei. În timp ce într-o proteză de piele, de exemplu, ambele aceste segmente sînt de piele, într-o proteză mixtă, din lemn şi piele, gamba artificială este de lemn. Protezele mixte din lemn şi piele au partea lor gambieră mai uşoară, de aceea sînt mai indicate în protezarea bonturilor scurte coapsă sau la amputaţii bilaterali.

Aceste tipuri de proteze necesită un sistem de suspensie care foloseşte ca sprijin umerii, centura şi chiar bontul însuşi (fig. 580). Mijloacele de suspensie trebuie să fie cu atît mai solide cu cît bontul este mai scurt.



Fig. 578. — Proteză din blank, cu opritor la genunchi.

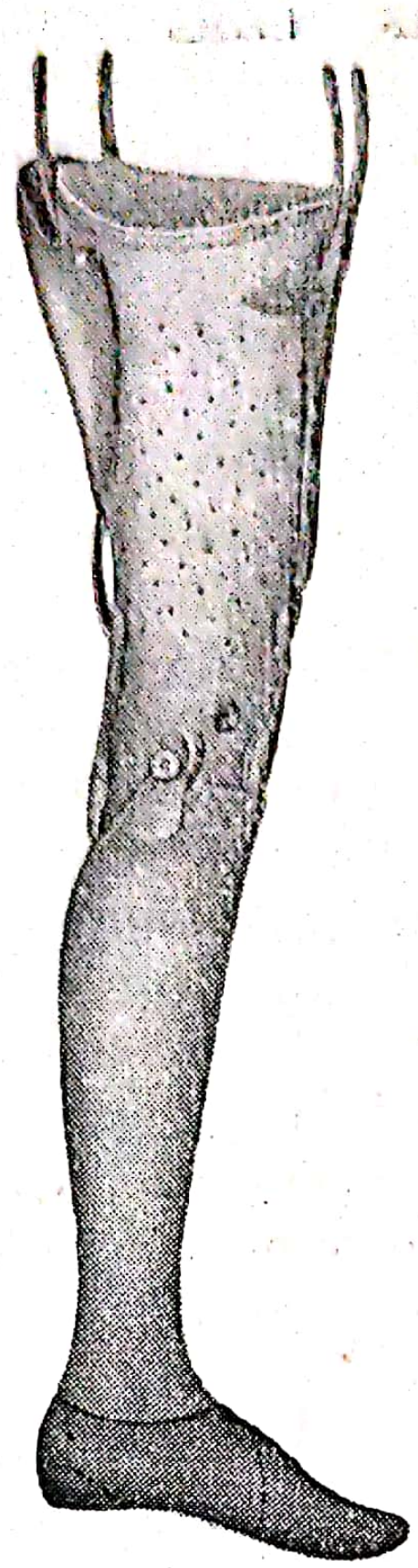

Fig. 579. — Proteză de duraluminiu pentru amputaţie de coapsă (după Clarke).

Suspensia se face la bazin printr-o centură şi o piesă în formă de *T*, numită trohanter. Bara superioară a acestuia, care corespunde oblicităţii generale a bazinului, se va sprijini pe fosa iliacă externă. Dacă urcă, nu mai are o poziţie stabili şi devine supărătoare (fig. 581).

În bonturile scurte, această suspensie nu este însă suficientă, fiindcă proteza poate aluneca în afară; de aceea se recomandă şi o suspensie internă (fig. 582). Un tip mai deosebit de proteză de coapsă, care nu necesită nici un mijloc de suspensie externă, este proteza cu vacuum, în care legătura dintre bont şi pîlnia protezei, făcută din lemn scobit, se face după principiul ventuzei. Pîlnia coapsei prezintă la partea ei infero-externă un orificiu cu supapă prin care se evacuează aerul prin însăşi introducerea bontului.

Proteza cu vacuum se construieşte din lemn de tei sau din plop exotic şi se recomandă numai la bonturile bune, care au purtat cel puţin un an de zile o proteză provizorie. Manşonul unei asemenea proteze trebuie să fie perfect adaptat bontului, pentru ca între ele să se facă vid. Acest lucru se obţine dacă se apasă bontul în manşonul de lemn sau se trage printr-un ciorap tub. Acesta iese afară prin orificiul creat pentru supapă. Se înşurubează după aceea butonul cu supapă, care îngăduie numai eșirea aerului, dar nu și intrarea lui. Fiecare apăsare a bontului în proteză elimină restul de aer, și bontul este prins ca într-o ventuză.

La scoaterea protezei se apasă butonul supapei și aerul pătrunde între bont și manșetă. Presiunea negativă este înlăturată, și bontul poate fi eliberat. Legătura dintre bont și proteză se realizează deci simplu, numai pe baza creării unei presiuni negative. Pentru controlul acestei presiuni, inginerul Kogan a construit un vacuumetru, care constă dintr-o supapă activă ce servește la eliminarea aerului închis, și dintr-un manometru. Vacuumetrul s-a dovedit util pentru determinarea gradului optim de depresiune, o aspirație prea mare de ventuză putînd fi dăunătoare, iar una prea mică, fiind insuficientă pentru menținerea protezei pe bont.

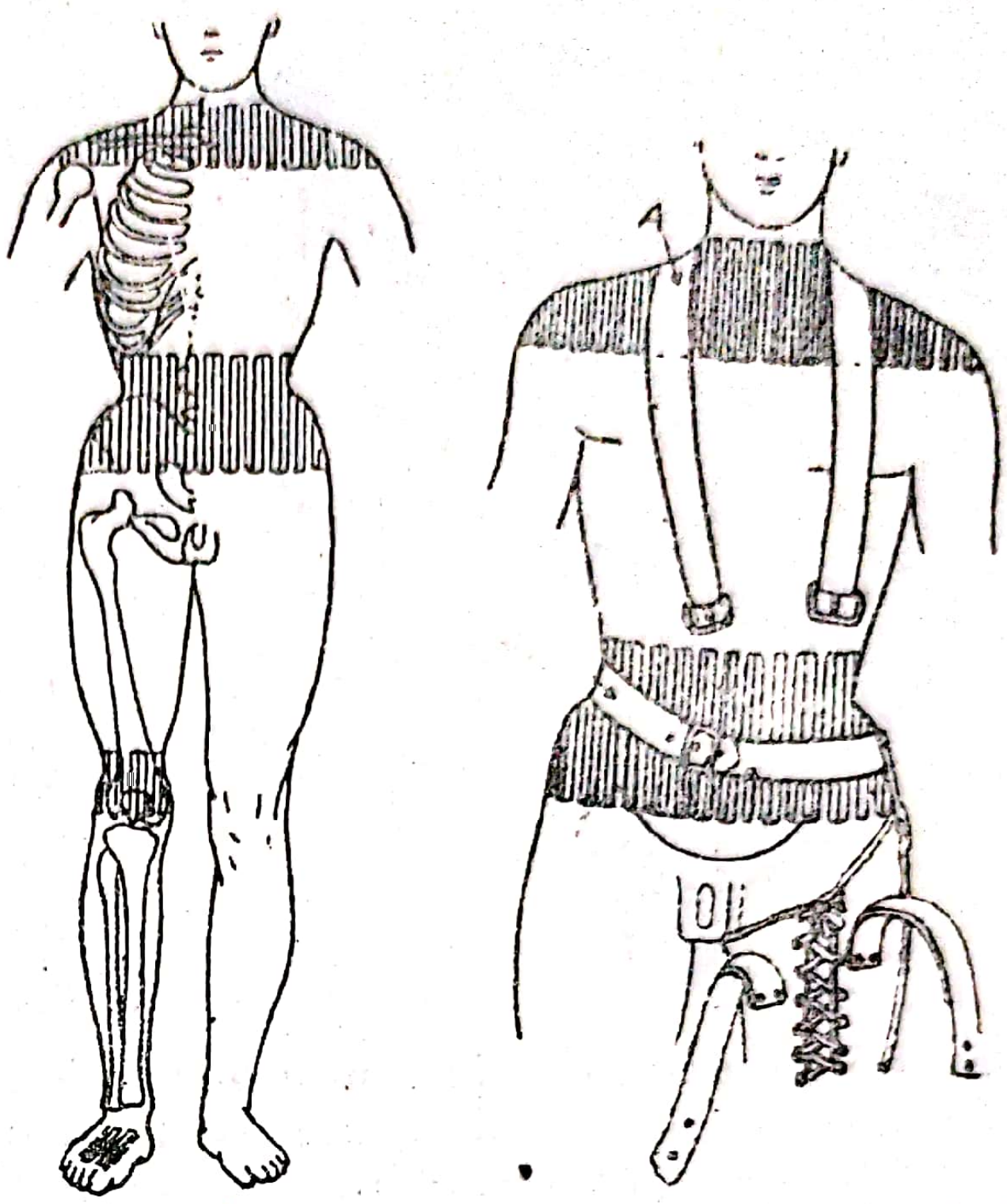
Fig. 580. — Modul de suspensie al protezei de coapsă. La stînga hașurate diversele regiuni utilizate ca zone de suport. La dreapta, un dublu sistem de suspensie pentru proteza de coapsă (bretele și centură) (după Ducroquet).

Cea mai grea problemă o constituie protezarea bonturilor de coapsă scurte. Bonturile de 10—12 cm mai pot fi încă protezate în condiții destul de bune, cu un sistem de suspensie care să cuprindă bretele, centură cu trohanter metalic și coardă internă. Pentru a se înlătura defectele în urma unui trohanter metalic prea rigid, se poate face o articulație între ramura sa verticală și cea orizontală (fig. 583, 584). Acest dispozitiv are rolul de a evita pensarea straturilor abdominale de către baza bandajului protezei, în poziție șezîndă.

Bontul mai scurt de 10 cm este însă greu protezabil. Pentru un bont de 5 cm, mobil, se mai poate face o proteză de coapsă, fixîndu-se bontul în manșeta sa cu un șnur lat. Acesta se unește cu cordonul centurii, care este și el lat, și care are la spate, fixată printr-un capăt, o bandă elastică lată, al cărei al doilea cap se fixează de manșeta coapsei. Se adaugă o chingă peste umeri, pentru a se ține fixată proteza la bont. Elasticul din spate folosește pentru a ține în timpul poziției șezînde proteza fixată și a nu permite bontului să iasă. Șnurul lat din față nu permite bontului să iasă în timpul mersului. Dacă la pîrghia osoasă mică se mai adaugă și prezența unui strat prea gros de țesuturi moi, este necesară adaptarea unui fixator la trohanterul metalic, ceea ce va face posibilă conducerea protezei cu corpul.

Pentru bonturile mai scurte de 5 cm se va recomanda o proteză tip dezarticulație de șold. J. G. Albin a conceput însă chiar pentru bonturile de 3 cm o proteză de coapsă fără corset, prelungind bontul cu o manșetă de piele, adaptată perfect. Manșonul de piele se montează la o proteză de lemn. Dispozitivul de fixare se compune dintr-o centură de 7—8 cm lățime, la care manșeta se unește printr-un șnur în formă de zig-zag, care trece printr-o serie de 14—16 inele fixate la marginea inferioară a centurii şi cea superioară a manşetei. Manşeta prelungitoare de piele se fixează exact în manşeta coapsei de lemn, cu ajutorul a două tije de cauciuc, una în faţă şi alta în spate, fixate la suprafaţa interioară a manşetei de lemn şi cea exterioară a manşetei de piele (fig. 585).

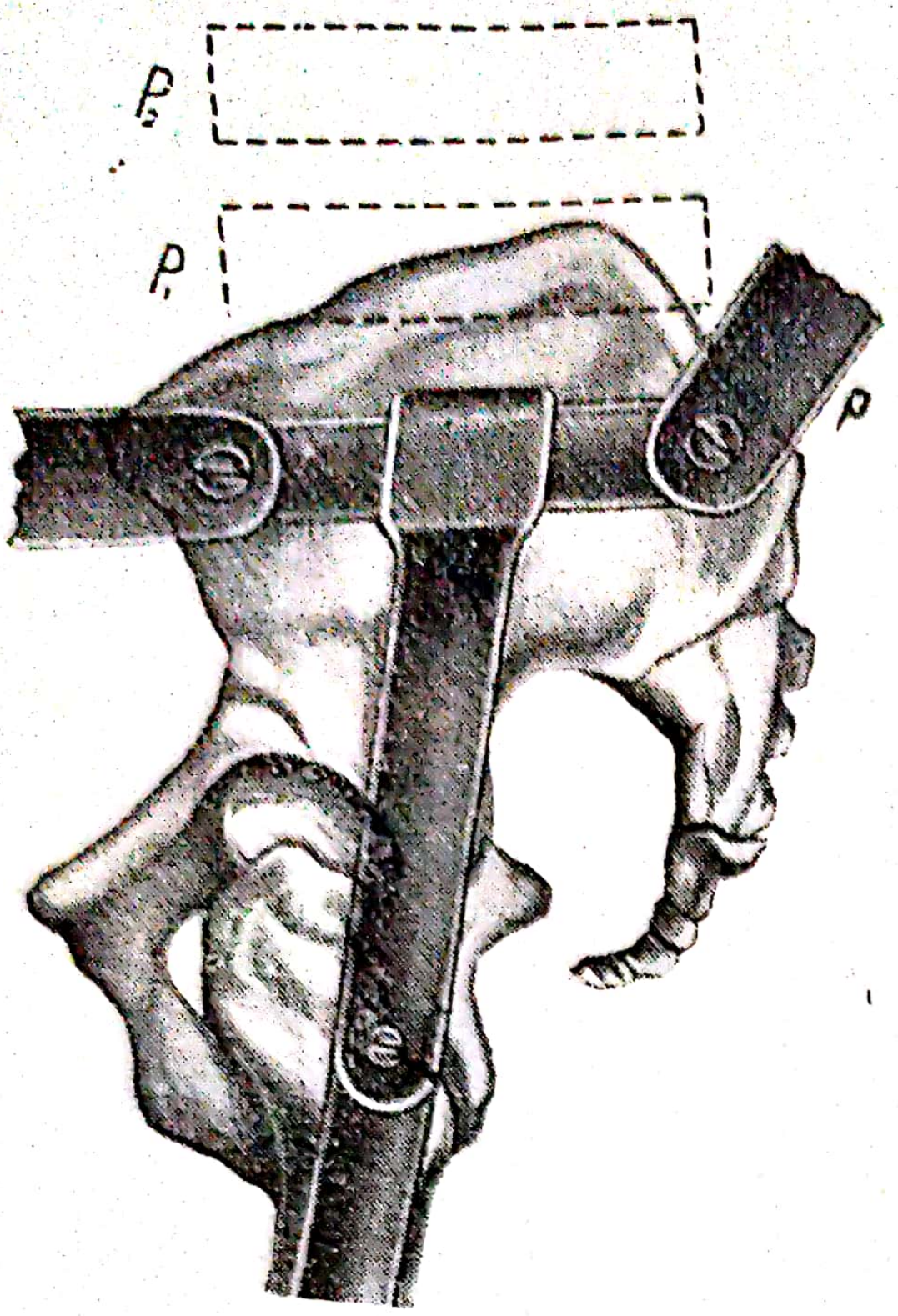

Fig. 581.— Dispoziţia trohanterului metalic, în raport cu scheletul pelvian.

(*P* — poziţie corectă; P1 şi P2 poziţii incorecte după Roederer).



Fig. 582. — Proteză cu trohanter metalic extern şi coardă de suspensie internă.

Tijele de cauciuc îndeplinesc funcţia de a ţine tot timpul manşeta de piele într-o poziţie corectă şi de a trage proteza în axa longitudinală în faza de pendulare. Astfel, în timpul mersului, mişcările longitudinale nu se mai efectuează între bont şi proteză, ci între manşeta prelungitoare de bont şi

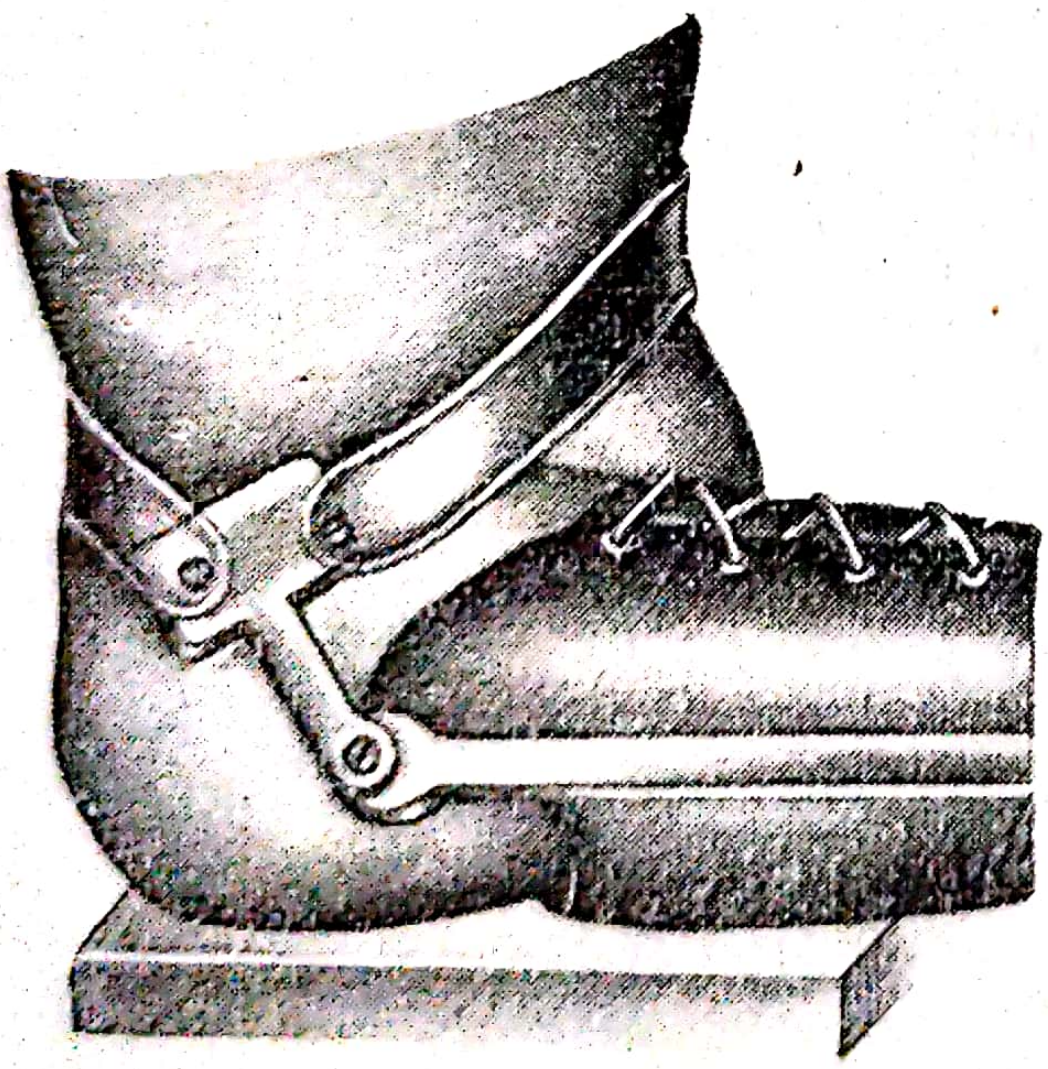

Fig. 583.— Suspensia pelviană a unei proteze de coapsă cu trohanter metalic şi coardă internă, cu şarniera simplă care permite mişcările de flexie-extensie şi abducţie (după Ducroquet).

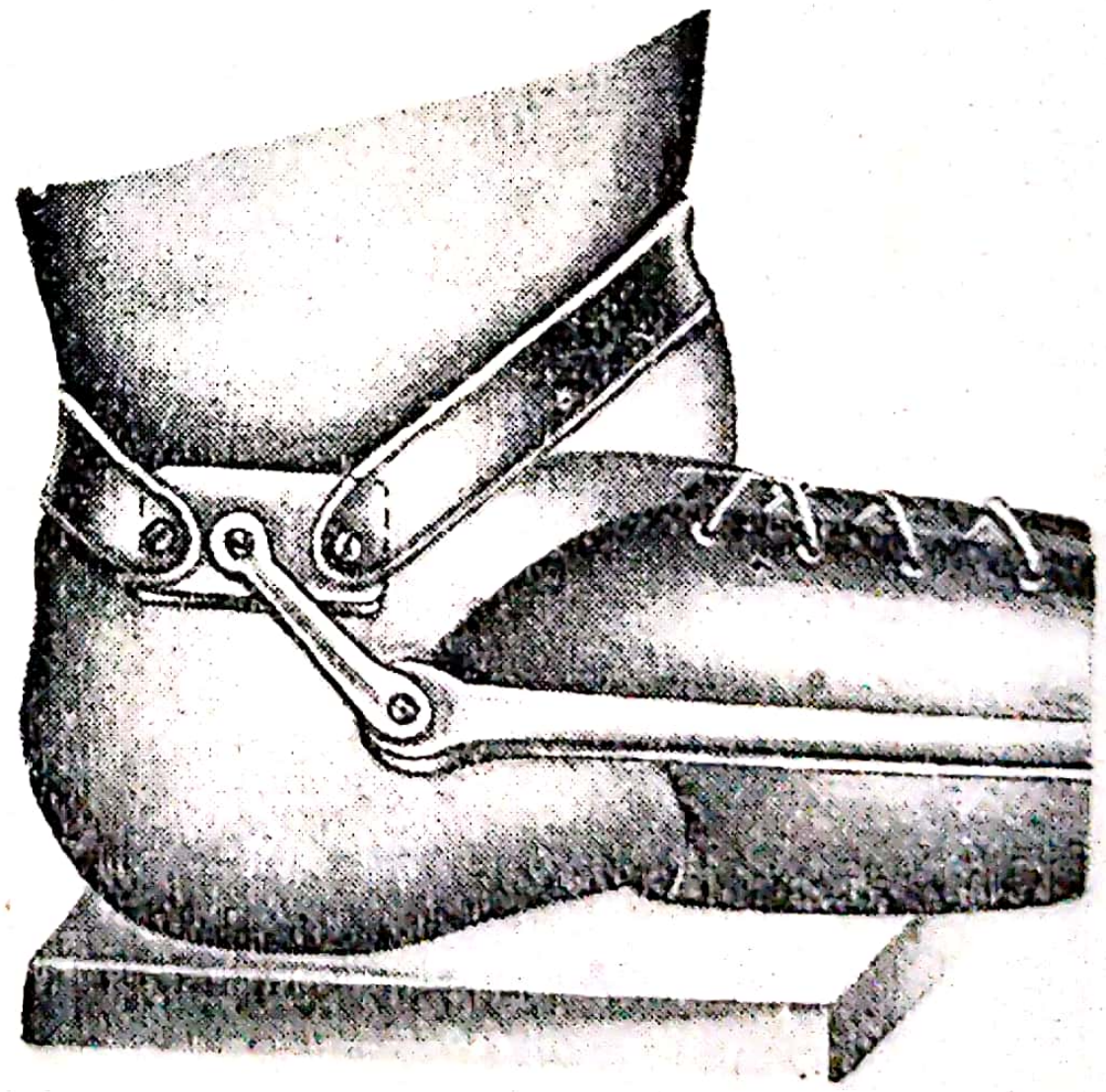

Fig. 584. — Trohanter metalic, cu dublă articulaţie, una pe piesa pelviană şi alta pe bandajul protezei (după Ducroquet).

proteză. În poziție șezîndă, bontul și manșeta de piele prelungitoare ies puțin din proteză, dar nu scapă afară. Trecerea de la poziția șezîndă la poziția verticală nu mai cere manevrări suplimentare pentru așezarea bontului în proteză, încît invalidul poate merge imediat.

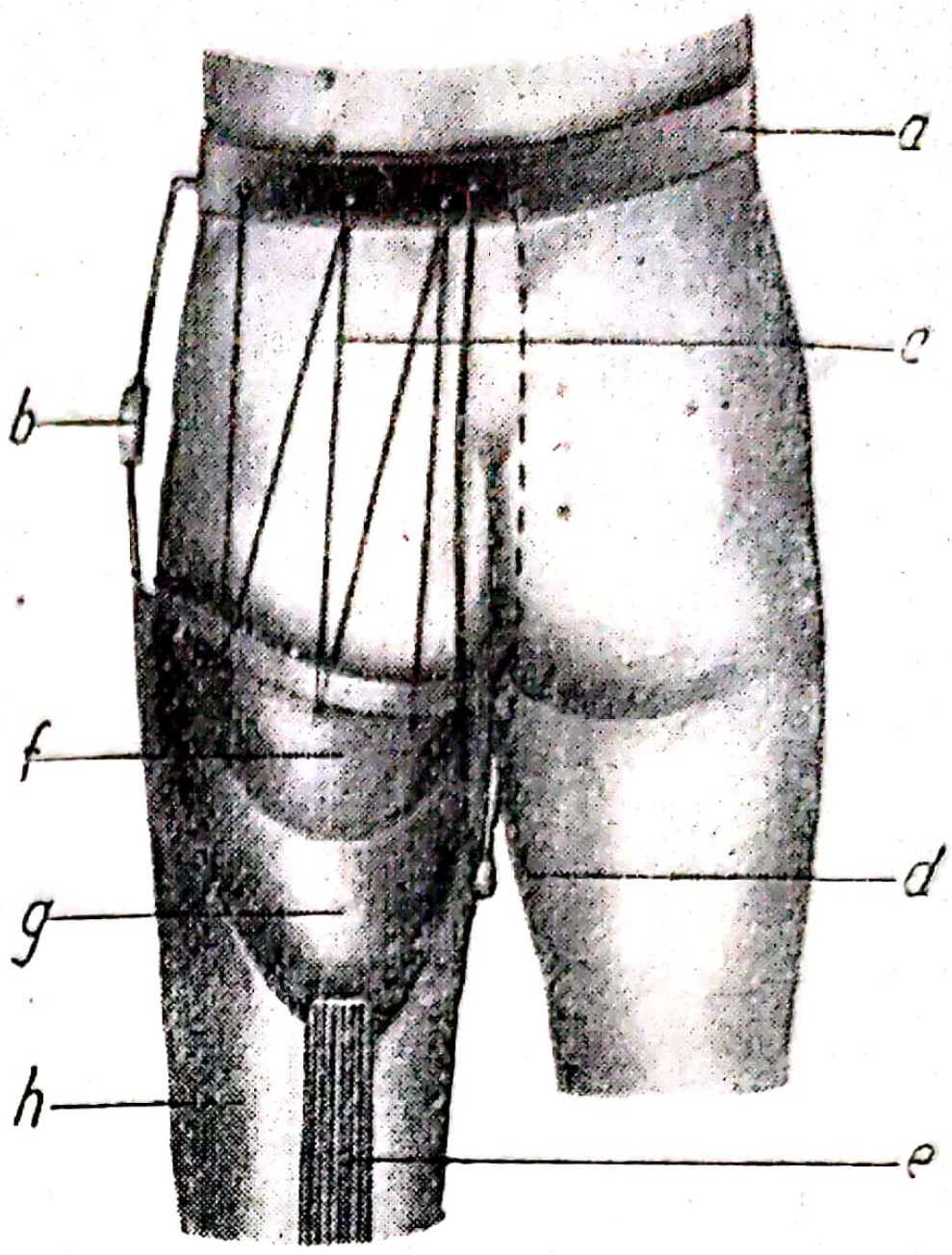

a — centura; *b* — trohanterul metalic fixat la proteza de lemn; *c* — șnurul în zig-zag care fixează manșeta prelungitoare de piele la centură pe partea anterioară; *d* — chingă de piele pe rol de la centură la proteza de lemn; *e* — chingă de cauciuc de la fața internă a manșetei de lemn la fața mexternă a manșetei prelungitoare (o chingă asemănătoare se pune și posterior; *f* — bontul; *g* — manșete prelungitoare de piele; *h* — proteza de lemn.

Fig. 585. — Proteză de coapsă pentru bonturi scurte, cu manșete prelungitoare, tip I. G. Albin.

BONTUL ȘI PROTEZELE DEZARTICULAȚIEI ȘOLDULUI

Din punctul de vedere al posibilităților de protezare, în acest capitol intră, atît dezarticulațiile propriu-zise de șold, cît și bonturile extremității superioare de femur, care nu depășesc 3 cm lungime, măsurîndu-se de la vîrful marelui trohanter în jos.

Protezarea proviziorie se va face cu ajutorul unui bazin de gips mulat cu multă grijă și solidarizat la două atele lungi de metal sau de lemn (fig. 586). Suspensia acestui aparat se face cu bretele și centură. Se poate folosi de asemenea o cîrjă cu platformă (fig. 587), dar rezultatele nu sînt tot atît de mulțumitoare.

Protezele definitive pentru dezarticulația de șold se compun dintr-un bazin receptor, un segment crural, un segment gambier, un picior artificial și un sistem de suspensie.

Bazinul receptor trebuie să fie confecționat dintr-un material ușor plastic, care să se muleze perfect la bont și bazin, care să suporte transpirația și să fie rezistent la deformații. Nu trebuie capitonat cu materiale călduroase, și nu trebuie să fie prea gros, pentru ca invalidul să poată sta comod, în poziție șezîndă.

Bazinul receptor trebuie să se articuleze la segmentul crural al protezei, pentru a permite invalidului poziția șezîndă (fig. 588). În mers ea trebuie



Fig. 686. — Proteză provizorie pentru dezarticulația de șold (după Roederer).

să facă corp comun cu segmentul crural. Aceeași problemă se pune și pentru raporturile dintre segmentul crual și cel gambier al protezei. De aceea, cele două articulații mecanice (șoldul și genunchiul) trebuie prevăzute cu un sistem de comandă unic, care să le blocheze și deblocheze. Cum aceasta este încă greu de realizat, este necesară apropierea manetelor de blocare.

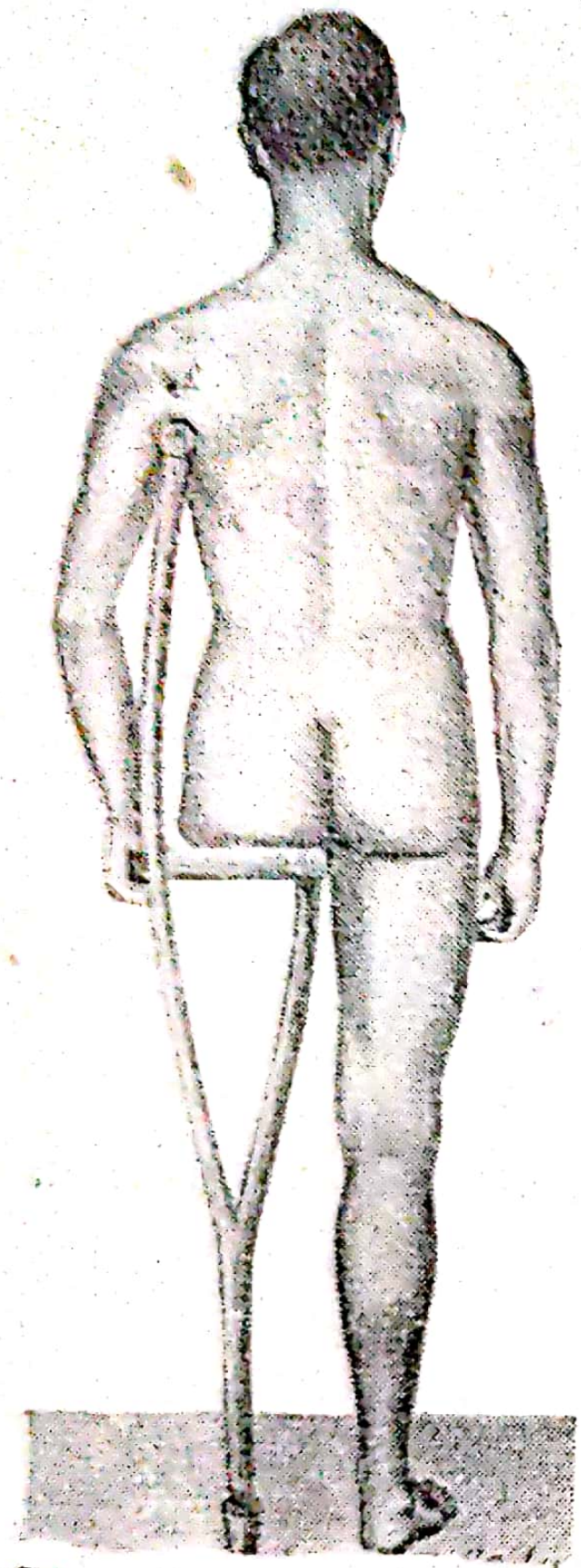

Fig. 587. — Cîrji cu platformă pentru dezarticulație de șold (după Rainal).

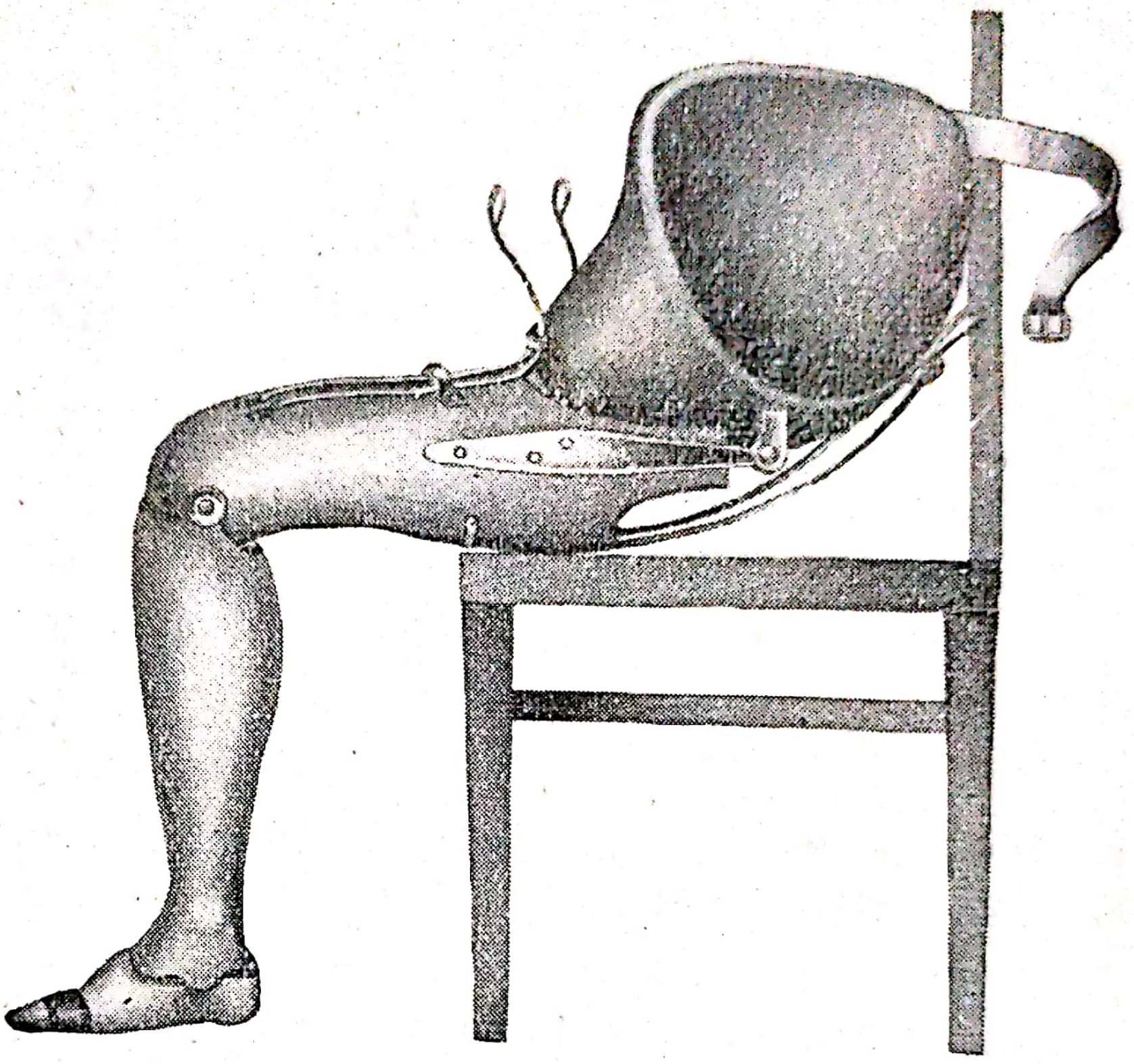

Fig. 588. — Proteză de dezarticulație de șold, văzută de profil, în poziție șezîndă.

Pentru a permite mersul în condiții mai bune, proteza trebuie să fie cu 2 cm mai scurtă, iar proiecția centrului de greutate, așa cum recomandă Akimov, să treacă prin spatele articulației coxo-femorale și înaintea genunchiului. Articulația genunchiului trebuie prevăzută cu un elastic în față, iar piciorul artificial va fi montat în rotație externă de 6—8°.

TABLA DE MATERII

Pag.

- Introducere 5
- Istoric şi evoluţie 6
- Rolul ortopediei 14
- Legile ortopediei 15

Generalităţi 21

- Organele aparatului locomotor 22
- Osul 22
  - Noţiuni de embriologie 22
  - Elementele componente ale osului 23
  - Evoluţia şi fiziopatologia osului 32
- Articulaţia 66
  - Noţiuni de embriologie 67
  - Clasificare funcţională 68
  - Elementele componente ale articulaţiei 69
- Muşchiul 84
  - Noţiuni embriologice 84
  - Elementele componente ale muşchiului 85
  - Fiziopatologia musculară 97

Segmentele şi biomecanica aparatului locomotor 104

- Coloana vertebrală 104
  - Noţiuni de embriologie 104
  - Anatomia 110
  - Biomecanica 124
- Bazinul 126
  - Noţiuni de embriologie 126
  - Biomecanica 130
- Membrul superior 131
  - Noţiuni de embriologie 131
  - Centura scapulară 132
    - Anatomia 132
    - Biomecanica 133
  - Umărul 135
    - Biomecanica 137
  - Cotul 137
    - Anatomia 137
    - Biomecanica 138
  - Regiunea radio-carpiană 139
    - Anatomia 139
    - Biomecanica 139
  - Mîna 140
    - Anatomia 141
    - Biomecanica 142
- Membrul inferior 146
  - Noţiuni de embriologie 146
  - Şoldul 146
    - Anatomia 146
    - Biomecanica 148

	Pag.
Genunchiul	150
Anatomia	150
Biomecanica	153
Regiunea tibio-tarsiană	153
Anatomia	153
Biomecanica	154
Piciorul	155
Anatomia	156
Biomecanica	156
Mersul	165
Semeiologia ortopedică	173
Examenul clinic al bolnavului	173
Anamneza	173
Evoluţia bolii	177
Examenul somatic general	178
Metodele de tratament ortopedico-chirurgicale	197
Mijloacele ortopedice propriu-zise	197
Pansamentele sau aparatele gipsate	197
Extensia continuă	223
Presiunea continuă	233
Manevrele manuale sau corectări prin aparate	234
Proteze, aparate şi încălţăminte ortopedică	235
Mijloacele chirurgicale	256
Pregătiri preoperatorii	256
Intervenţiile chirurgicale	263
Intervenţii asupra tegumentelor	263
Intervenţii asupra tendoanelor şi fasciilor	271
Intervenţii asupra nervilor	282
Intervenţii pe oase	286
Intervenţii asupra articulaţiilor	313
Noţiuni de balneo-fizioterapie	328
Alte mijloace terapeutice	359
Despre diformităţi în general	365
Definiţie, clasificare şi etio-patogenie	365
Diformităţile cîştigate congenital	365
Diformităţi care se produc în timpul naşterii	370
Diformităţi cîştigate după naştere	371
Diformităţi congenitale	373
Diformităţile congenitale ale întregului aparat locomotor	373
Boala amniotică	373
Amputaţii congenitale	373
Şanţuri şi stigmate congenitale	373
Hipertrofia congenitală a membrelor	374
Diformităţile congenitale prin aplazie parţială sau totală	376
Înţepenirea congenitală a încheieturilor	380
Artrogripoza	381
Laxitatea articulară congenitală	382
Dolihostenomelia	383
Disostoza cleido-craniană	384
Diformităţi congenitale ale membrului superior	386
Membrul superior supranumerar	386
Anomalii congenitale ale humerusului	387
Anomaliile radiusului	388
Anomaliile cubitusului	390
Anomaliile numerice ale degetelor în întregime sau ale unor segmente	392
Deviaţiile degetelor în întregime sau ale unor segmente ale lor	393
Diformităţi congenitale ale membrului inferior	394
Hipertrofia totală cu nev varicos (Boala Klippel-Trenaunnay)	394
Hipertrofia totală a membrului inferior cu nev plan vascular, osteoscleroză parţială şi acrocianoză (Sindromul lui Rădulescu)	397
Anomaliile femurului	399

Pag.

Lipsa congenitală a rotulei 402
Anomaliile tibiei 404
Pseudartroza congenitală a tibiei 406
Anomaliile peroneului 408
Diformitățile congenitale ale centurii scapulare 411
Ridicarea congenitală a omoplatului 411
Diformități congenitale ale coloanei vertebrale 415
Occipitalizarea atlasului 416
Sindromul Klippel-Feil 418
Anomalii vertebrale ca număr și formă 420
Anomalii congenitale și distrofice ale arcurilor și corpurilor vertebrale 425
Diformități vertebrale ale zonelor de trecere 433
Dorsalizarea vertebrei C_7 433
Sacralizarea vertebrei L_5 434
Lombalizarea vertebrei S_1 440
Diformități costale 441

Diformități cîștigate 443
Diformități prin traumatisme 443
Complicațiile posttraumatice al articulațiilor 443
Edemul posttraumatic 444
Revărsarea sanguină 445
Entorsa 446
Luxația 449
Luxații recidivante 454
Complicațiile posttraumatice la nivelul oaselor 455
Fractura și fiziopatologia ei 456
Diformități prin dezlipire epifizară 483
Osteoporoza algică (Sûdeck-Leriche) 484
Nevrita tardivă 485
Osteita condensantă posttraumatică 486
Diformități prin infecție 487
Artrita 487
Anchilozele 492
Osteomielitele 501
Osteomielita copilului și a adolescentului 502
Osteomielita sugarului 509
Osteomielita adultului 510
Tuberculoza osoasă și osteo-articulară 515
Sifilisul osos și articular 535
Sifilisul congenital 535
Sifilisul ereditar tardiv 539
Sifilisul osos cîștigat 539
Sifilisul articular 541
Micozele osteo-articulare 541
Osteo-periostitele și artritele tifice și paratifice 545
Osteitele parazitare 546
Osteitele produse de substanțe toxice 547
Diformități prin afecțiuni reumatice 549
Reumatismul cronic inflamator 549
Reumatismul degenerativ 560
Artrozele 560
Diformități prin afecțiuni neuro-musculare 568
Poliomielita (viroza mio-mielitică paralizantă) 568
Paraliziile spastice 612
Hemiplegiile spastice 615
Paraplegia spastică 619
Boala lui Friedreich 625
Boala lui Charcot-Marie 625
Artropatiile tabetice 626
Siringomielia 628
Neurofibromatoza Recklinghausen 629
Diformități prin tulburări endocrine 630
Osteoza paratiroidiană 630

Pag.

Boala lui Paget 634
Mixedemul congenital 637
Acromegalia 637
Resorbţia subperiostală a oaselor 640
Diformităţi prin tulburări metabolice 641
Diformităţi prin gută 641
Diformităţi prin diabet 641
Artropatiile disproteinemice 642
Xantomatoza osoasă 642
Diformităţi prin tulburări carenţiale 644
Rahitismul 644
Scorbutul infantil 651
Osteomalacia 662
Boala lui Milkmann-Looser 654
Diformităţi prin hipervitaminoze 657
Hipervitaminoza D 657
Hipervitaminoza A 658
Diformităţi prin condrodistrofii 658
Boala lui Morquio 660
Distrofiile poliepifizare 660
Polidistrofiile de tip Hurler 661
Discondroplazia 662
Displazia condroectodermală 665
Boala lui Kaşim-Beck 666
Discondrosteoza familială 666
Acondroplazia 666
Exostozele osteogenetice (Boala lui Ombrédanne) 668
Diformităţi prin osteo-condro-distrofii 671
Osteocondrite (osteocondrite disecante, epifizite şi apofizite) 672
Osteocondromatoza 676
Diformităţi prin distrofii osteo-fibroase 679
Displazia periostală 679
Osteopatia fibrochistică 685
Chisturile osoase esenţiale 686
Osteodistrofia juvenilă chistică a lui Mikulicz 688
Osteodistrofia fibroasă localizată 689
Displazia fibroasă a osului (sindromul lui Allbright) 690
Diformităţi prin osteopatii condensante 693
Osteopoikilia 693
Meloreostoza 694
Osteopetroza 996
Diformităţi prin osteoliză 701
Osteoliza esenţială 701
Diformităţi prin boli ale sîngelui 704
Afecţiunile seriei granulocitare şi limfocitare 705
Afecţiunile seriei eritrocitare 706
Osteo-artropatia prin diateze hemoragice 707
Localizările osoase ale limfogranulomatozei maligne (boala lui Hodgkin) 708
Diformităţi prin afecţiuni vasculare 709
Boala lui Bűrger 709
Boala lui Raynaud 711
Diformităţi prin afecţiuni musculare 713
Întinderea şi ruptura musculară 713
Hernia musculară 714
Miozita osificantă progresivă 715
Miozita fibroasă progresivă 717
Tumorile osoase 718
Tumorile benigne 720
Osteomul 720
Osteomul osteoid 720
Condromul 721
Fibromul 723
Angiomul 723
Lipomul 724

Pag.

- Granulomul eozinofil 725
- Tumoarea cu celule gigante (tumoarea cu mieloplaxe) 727

Tumorile maligne 731

- Sarcomul osteogenetic 731
- Mieloamele 741
- Mielomul multiplu 741
- Mielomul solitar 745
- Reticulo-sarcomul osos (tumoarea Ewing) 745

Tumorile secundare ale oaselor 746

Bonturile 749

- Îngrijirea invalidului și a bontului protezat 766
- Program de gimnastică pentru invalizii cu amputații ale membrelor superioare 768
- Program de gimnastică pentru invalizii cu lipsa unui membru inferior ....
- Program de gimnastică pentru invalizii cu amputații bilaterale ale membrelor inferioare 769
- Bontul și protezele antebrațului 770
- Bontul și protezele brațului 779
- Bontul și protezele piciorului 780
- Bontul și protezele gambei 782
- Bontul și protezele dezarticulației genunchiului 785
- Bontul și protezele coapsei 786
- Bontul și protezele dezarticulației șoldului 791

T. 1975

Redactor de carte: Dr. B. Zilber
Tehnoredactor: Paula Lessen
Corector: Pîrlea Mihail

Dat la cules 19.04.1956. Bun de tipar 25.08.1956. Tiraj 4000+100 ex. Hirtie velină ilustr. 80 g/m.p. Ft. 70×100/16. Coli editoriale 73,48. Coli tipar 50+4 planșe. A. 818/1956. Pentru bibliotecile mari indicele de clasificare: 617. Pentru bibliotecile mici 61.

Tiparul executat sub com. nr. 603 la Combinatul Poligrafic
Casa Scînteii „I. V. STALIN", București — R.P.R.
Planșele tipărite la Întreprinderea Poligrafică Sibiu